

**МИНИСТЕРСТВО ЗДРАВООХРАНЕНИЯ РЕСПУБЛИКИ
УЗБЕКИСТАН
САМАРКАНДСКИЙ ГОСУДАРСТВЕННЫЙ
МЕДИЦИНСКИЙ УНИВЕРСИТЕТ**

**Г.К. Элмурадов,
О.Б.Эралиев**

УЧЕБНО-МЕТОДИЧЕСКОЕ ПОСОБИЕ

**ТЯЖЕЛЫЙ ОСТРЫЙ
ПАНКРЕАТИТ**

(Эпидемиология, классификация, клиника и диагностика)

по предмету хирургия

«Лечебное дело»-5510010
«Профессиональное образование»-5111000 («Лечебное дело»)

Самарканд 2026

Г.К.Элмурадов, О.Б.Эралиев.

ТЯЖЕЛЫЙ ОСТРЫЙ ПАНКРЕАТИТ (Эпидемиология, классификация, клиника и диагностика) [Текст]: учебно-методическое пособие / Самаркандский государственный медицинский университет - Самарканд.: Издательство ООО «Stap-sel», 2026 – 120 стр.

Цель учебно-методического пособия – систематизировать современные данные по диагностике и лечению тяжелого острого панкреатита. Содержание учебного пособия соответствует содержанию образовательной программы высшего образования – подготовки кадров высшей квалификации в ординатуре и дополнительной профессиональной программы переподготовки врачей по специальности 31.08.67 «Хирургия» (раздел 6 «Хирургия органов брюшной полости»).

Все разделы написаны признанными специалистами в своей области, имеющими большой клинический опыт. Рекомендуемые методы обследования использованы авторами при лечении сотен пациентов. Пособие иллюстрировано оригинальными фотографиями и рисунками.

Данное учебно-методическое пособие разработано и подготовлено сотрудниками кафедры неотложной и общей хирургии с участием сотрудников учебно-методического управления в соответствии с системой стандартов по информации, библиотечному и издательскому делу.

Учебно-методическое пособие предназначено для широкого круга общих хирургов и будет интересно как начинающим молодым хирургам-ординаторам и аспирантам, так и опытным специалистам. Особый интерес представляет для практических врачей, оказывающих помощь пострадавшим в условиях небольших стационаров, которым приходится самостоятельно решать тактические вопросы диагностики и лечения тяжелой категории больных.

Рецензенты:

Шербек У.А. - Заведующий кафедры общей хирургии СамГМУ доцент, DSc.

Сафоев Б.Б. - профессор кафедры общей хирургии Бухарского государственного медицинского института, д.м.н.

Учебно-методическое пособие представлено к публикации по решению Совета Самаркандского государственного медицинского университета (приказ № 583-UUT от 17 июня 2026 г.).

© Г.К.Элмурадов, О.Б.Эралиев., СамГМУ, 2026 г.

© Издательство ООО «Stap-sel» 2026 г.

СПИСОК СОКРАЩЕНИЙ

- АД** – артериальное давление
- БДС** – большой дуоденальный сосочек
- ВОЗ** – Всемирная организация здравоохранения
- ДВС** – диссеминированное внутрисосудистое свертывание
- ДПК** – двенадцатиперстная кишка
- ЖКТ** – желудочно-кишечный тракт
- ЗК** – забрюшинная клетчатка
- ИВЛ** – искусственная вентиляция легких
- ИТТ** – инфузионно-трансфузионная терапия
- КПН** – крупноочаговый панкреонекроз
- КСПВО** – компенсаторный синдром противовоспалительного ответа
- КУ** – контрастное усиление
- ЛГИ** – лактат-глюкозный индекс
- МРТ** – магнитно-резонансная томография
- МРХПГ** – магнитно-резонансная холангиопанкреатикография
- НИИ** – научно-исследовательский институт
- ОП** – острый панкреатит
- ОРИТ** – отделение реанимации и интенсивной терапии
- ОЦК** – объем циркулирующей крови
- ПЖ** – поджелудочная железа
- ПН** – панкреатический некроз
- ПОН** – полиорганная недостаточность
- ПС** – прогностическая система
- РКТ** – рентгеновская компьютерная томография
- СКТ** – спиральная компьютерная томография
- СО₂ ↓** – содержание кислорода в крови
- СПН** – субтотальный панкреонекроз
- СРБ** – С-реактивный белок
- ССВО** – синдром системного воспалительного ответа

ТАП – трипсиноактивированный пептид
ТИА – тонкоигольная аспирация
ТИП – тонкоигольная пункция
ТО₂ ↓ – транспорт кислорода
ТОП – тяжелый острый панкреатит
ТЭЛА – тромбоэмболия легочной артерии
УЗДГ – ультразвуковая доплерография
УЗИ – ультразвуковое исследование
ЦВД – центральное венозное давление
ЧЛС – чашечно-лоханочная система
ЧСС – частота сердечных сокращений
ЭГДС – эзофагогастродуоденоскопия

ОГЛАВЛЕНИЕ

ВВЕДЕНИЕ	6
ГЛАВА 1. КЛАССИФИКАЦИЯ, ЭПИДЕМИОЛОГИЯ, ПАТОГЕНЕЗ И ПАТОФИЗИОЛОГИЯ ОСТРОГО ПАНКРЕАТИТА	8
1.1. КЛАССИФИКАЦИЯ	8
1.2. ЭПИДЕМИОЛОГИЯ	14
1.3. ЭТИОЛОГИЯ	16
1.4. ПАТОГЕНЕЗ	18
1.5. ПАТОФИЗИОЛОГИЯ И ПАТОМОРФОЛОГИЯ	24
ГЛАВА 2. КЛИНИЧЕСКАЯ СЕМИОТИКА	30
2.1. ТИПИЧНАЯ КЛИНИЧЕСКАЯ КАРТИНА ОСТРОГО ПАНКРЕАТИТА	30
2.2. КЛИНИЧЕСКАЯ ДИФФЕРЕНЦИАЛЬНАЯ ДИАГНОСТИКА	36
2.3. КЛИНИЧЕСКАЯ КАРТИНА ТЯЖЕЛОГО ОСТРОГО ПАНКРЕАТИТА В ФАЗЕ ТОКСЕМИИ	46
2.4. КЛИНИЧЕСКАЯ КАРТИНА ОСТРОГО ПАНКРЕАТИТА В ФАЗЕ ДЕСТРУКТИВНЫХ ОСЛОЖНЕНИЙ	57
ГЛАВА 3. ДИАГНОСТИКА ОСТРОГО ПАНКРЕАТИТА	76
3.1. ОБЩИЕ ПРИНЦИПЫ ДИАГНОСТИКИ ОСТРОГО ПАНКРЕАТИТА ..	76
3.2. КЛИНИЧЕСКИЙ МЕТОД ИССЛЕДОВАНИЯ ПРИ ОСТРОМ ПАНКРЕАТИТЕ	78
3.3. КЛИНИКО-ЛАБОРАТОРНЫЕ МЕТОДЫ ИССЛЕДОВАНИЯ	83
3.4. ЛУЧЕВАЯ И ИНСТРУМЕНТАЛЬНАЯ ДИАГНОСТИКА	86
ГЛОССАРИЙ	116

ВВЕДЕНИЕ

Острый панкреатит является одной из наиболее важных проблем экстренной хирургии. Актуальность ее обусловлена прежде всего заметным увеличением числа больных острым панкреатитом, который в настоящее время занимает 2-3-е место среди острых хирургических заболеваний органов брюшной полости и составляет около 12,5% всей острой патологии. Отмечается тенденция к росту деструктивных форм панкреатита с 17,6% в 1974 г. до 27,3% в 2000 г. (Цициашвили М.Ш., 1991; Данилов М.В., Федоров В.Д., 1995; Лаптев В.В., 1998; Ермолов А.С. и др., 2000; Савельев В.С., 2000). Несмотря на достигнутые успехи в совершенствовании диагностики острого панкреатита, патогенетически обоснованной интенсивной терапии, антибиотикотерапии и малоинвазивных методов хирургического лечения, летальность при остром панкреатите на протяжении последних 30 лет сохраняется на одном уровне. Общая летальность при остром панкреатите находится в пределах 3-6% в зависимости от колебаний удельного веса деструктивных форм (Козлов В.А., Чернядьев С.А., 1989; Толстой А.Д., 1997; Beger H. et al., 1997). При панкреонекрозе летальность составляет 20-45%, достигая при инфицированном панкреонекрозе 85%, а при фульминантном течении заболевания – 100% (Шалимов А.А. и др., 1982; Савельев В.С., 2000; Ермолов А.С. и др., 2001; Baron T.H., Morgan D.E., 1999). Изменилась структура летальности. Если раньше большая часть летальных исходов наблюдалась в первую фазу развития панкреонекроза – на фоне гемодинамических нарушений, то сейчас больные чаще погибают на поздних стадиях течения панкреонекроза вследствие присоединения инфекции и развития синдрома системной воспалительной реакции (Костюченко А.Л., Филин В.И., 2000; Касумьян С.А. и др., 2002).

Вместе с тем данные о результатах лечения тяжелых форм острого панкреатита в нашей стране остаются противоречивыми. Так, только в Москве послеоперационная летальность колеблется от 5 до 50% (Филимонов М.И. и др., 2000). Широкий диапазон колебаний общей и

послеоперационной летальности в большинстве случаев обусловлен рядом причин: несвоевременной диагностикой тяжелого панкреатита и его осложнений; отсутствием единых и согласованных взглядов на формы заболевания, классификацию, оценку степени тяжести и прогноза заболевания; отсутствием объективных критериев выбора лечебной тактики; стихийностью в использовании многочисленных методов лабораторной и инструментальной диагностики (Савельев В.С. и др., 2000; Филимонов М.И. и др., 2000).

Таким образом, важнейшей задачей улучшения результатов лечения острого панкреатита является использование стандартизированных подходов в современном комплексе диагностики различных форм панкреатита и его осложнений с учетом современной общепринятой международной классификации.

ГЛАВА 1. КЛАССИФИКАЦИЯ, ЭПИДЕМИОЛОГИЯ, ПАТОГЕНЕЗ И ПАТОФИЗИОЛОГИЯ ОСТРОГО ПАНКРЕАТИТА

Острый панкреатит (ОП) – это первоначально асептическое воспаление поджелудочной железы, при котором возможно поражение окружающих тканей и отдаленных органов, а также систем.

1.1. КЛАССИФИКАЦИЯ

Классификация острого панкреатита разработана Российским обществом хирургов в 2014 г. с учетом классификации Атланта-92 и ее модификаций, предложенных в г. Кочин в 2011 г. (Международная Ассоциация Панкреатологов, International Association of Pancreatology) и Международной рабочей группой по классификации острого панкреатита (Acute Pancreatitis Classification Working Group) в 2012 г.

1. Острый панкреатит легкой степени. Панкреонекроз при данной форме острого панкреатита не образуется и органная недостаточность не развивается. Доминирующими макроскопическим и морфологическим проявлениями его является интерстициальный отек, иногда – микроскопический некроз.

2. Острый панкреатит средней степени. Характеризуется наличием хотя бы одного из местных проявлений заболевания: перипанкреатический инфильтрат, псевдокиста, отграниченный инфицированный панкреонекроз (абсцесс) – или/и развитием общих проявлений в виде транзиторной органной недостаточности (не более 48 часов).

3. Острый панкреатит тяжелой степени. Характеризуется наличием либо неотграниченного инфицированного панкреонекроза (гнойно-некротического парапанкреатита), или/и развитием персистирующей органной недостаточности (более 48 часов).

Острые жидкостные скопления – встречаются у больных тяжелым и среднетяжелым панкреатитом в 30-50% случаев, возникают рано (в первые 2 недели заболевания). Очаги жидкостных скоплений располагаются внутри железы или в непосредственной близости от нее и не имеют четкой стенки, окружающей полость. В большинстве случаев острые жидкостные скопления

претерпевают спонтанную регрессию, но иногда они могут стать начальным этапом в развитии псевдокисты или абсцесса.

Панкреатический некроз, или панкреонекроз (ПН) – является основным субстратом тяжелого и среднетяжелого панкреатита, возникает рано (в течение первых 2 суток) и представляется как диффузная или очаговая абактериальная зона нежизнеспособной паренхимы поджелудочной железы, которая обычно связана с перипанкреатическим жировым некрозом. Могут иметь место кровоизлияния в ткань железы или окружающие ткани.

Ретроперитонеонекроз – некроз забрюшинной клетчатки, возникший в результате разгерметизации протоковой системы поджелудочной железы с вовлечением в патологический процесс окружающей железу жировой клетчатки. Возникает рано, в фазе токсемии. Некроз забрюшинной клетчатки может быть поверхностным или глубоким, ограниченным или распространенным.

Инфицированный панкреатический некроз – диффузное бактериальное воспаление некротизированной ткани поджелудочной железы и и/или перипанкреатической жировой ткани, зачастую распространяющееся глубоко вовнутрь ретроперитонеального пространства, без какой-либо фиброзной капсулы или локализованных скоплений гноя. В большинстве случаев развивается в 2-3-й неделе – в фазе деструктивных осложнений, однако при массивном поражении может выявляться в более ранние сроки заболевания.

Панкреатогенный абсцесс – возникает как позднее осложнение тяжелого и среднетяжелого панкреатита, обычно не ранее 4-6 недель от начала заболевания. Чаще процесс формируется вследствие расплавления и инфицирования очагов некроза с вторичным образованием в них жидкости. Абсцесс представляет собой осумкованное скопление гноя, содержит небольшое количество некротизированной ткани. Некротические изменения в железе и забрюшинной клетчатке минимальные.

Острая псевдокиста – возникает как позднее осложнение тяжелого

острого панкреатита (ТОП), обычно не ранее 4-6 недель от начала заболевания. Это скопление панкреатической, богатой ферментами жидкости, которое возникает из-за разрушения панкреатического протока. Острые псевдокисты имеют четкую неэпителиальную волокнистую стенку и могут быть связанными или не связанными с главным панкреатическим протоком. Могут содержать некротизированные ткани (секвестры).

Инфицированная псевдокиста – возникает как позднее осложнение ТОП, обычно не ранее 4-6 недель от начала заболевания. Это локальное скопление инфицированной жидкости в области ПЖ. Иногда инфицированная киста содержит секвестры, похожа на абсцесс, но отличается от него отсутствием грануляционного вала.

Гнойные осложнения (панкреатический абсцесс или гнойно-некротический парапанкреатит) определяются при наличии минимум одного из следующих признаков:

- Пузырьки воздуха в зоне панкреонекроза, выявленные при компьютерной томографии.
- Положительный бакпосев аспирата, полученного при тонкоигольной пункции.
- Положительный бакпосев отделяемого, полученного при saniрующей операции.

Органная недостаточность определяется по наихудшему показателю одной из 3 органных систем (сердечно-сосудистой, почечной и дыхательной) за 24-часовой период без предшествующей органной дисфункции. Определение производится по соответствующим показателям шкалы SOFA (Sepsis-related Organ Failure Assessment). Превышение порога в 2 балла является основанием для диагностирования органной недостаточности:

- Сердечно-сосудистая недостаточность: необходимость использования инотропных препаратов.
- Почечная недостаточность: креатинин $>171 \mu\text{mol/L}$ ($>2.0 \text{ mg/dL}$).
- Дыхательная недостаточность: $\text{PaO}_2/\text{FiO}_2 < 300 \text{ mmHg}$ ($< 40 \text{ kPa}$).

Транзиторная органная недостаточность – недостаточность одной органной системы в течение менее 48 часов.

Персистирующая органная недостаточность – недостаточность одной органной системы в течение 48 часов или более.

Полиорганная недостаточность – недостаточность двух и более органных систем.

Основные критерии системных осложнений ОП представлены в табл. 1.1.

Таблица 1.1

Системные осложнения острого панкреатита

Системные осложнения	Критерий оценки
Дыхательная недостаточность	Гипоксемия, ИВЛ или ВИВЛ
Циркуляторная недостаточность	Адреномиметическая поддержка
Почечная недостаточность	Олигоанурия, гиперкреатининурия
Печеночная недостаточность	Гиперферментемия, гипербилирубинемия
Церебральная недостаточность	Делирий, сопор, кома
Гемореологические нарушения	ДВС-синдром
Недостаточность ЖКТ	Желудочно-кишечное кровотечение

Приведенная классификационная система отвечает современным требованиям практической медицины, удобна для применения в повседневной практике и призвана облегчить врачам задачу выбора лечебной тактики в каждом конкретном случае. Практическое значение классификации заключается в том, что приведенные в ней формы касаются патологических состояний, являющихся узловыми моментами лечебно-диагностических алгоритмов. Определения же включают лишь важнейшие отличительные свойства конкретной формы, на выявление которых направлены методы диагностики. Кроме того, классификация позволяет проводить рандомизированные исследования и сравнивать результаты, полученные в отдельных клиниках.

Указанная классификация характеризует основные патологические

проявления и тяжесть ОП. Она проста, компактна, однако ряд характеристик и осложнений ОП, важных для выбора лечебной тактики, остался за ее рамками. Поэтому для обоснованного выбора диагностики, прогноза и тактики лечения необходимы дополнения к данной международной классификации с учетом этиологического фактора, локализации и распространенности зон ПН и других местных осложнений острого панкреатита.

➤ **Этиологические формы острого панкреатита:**

- Острый алкогольный панкреатит.
- Острый билиарный панкреатит (в сочетании с воспалением внепеченочных желчных путей и/или желчного пузыря или их отсутствием).
- Острый травматический панкреатит (вследствие травмы ПЖ, в том числе операционной и после ЭХПГ).
- Другие этиологические формы.

➤ **Распространенность процесса на поджелудочную железу:**

- Интерстициальный отек ПЖ (множественные микроскопические некрозы, не визуализирующиеся при УЗИ и КТ).
- Мелкоочаговый ПН (объем поражения ПЖ по данным УЗИ и КТ < 30%).
- Крупноочаговый ПН (объем поражения ПЖ по данным УЗИ и КТ от 30 до 50%).
- Субтотальный ПН (объем поражения ПЖ по данным УЗИ и КТ > 50%).
- Тотальный панкреонекроз (поражение всей ПЖ по данным УЗИ и КТ).

➤ **Анатомическая локализация процесса в поджелудочной железе:**

головка, тело, хвост.

➤ **Распространенность процесса на забрюшинную клетчатку:**

- По глубине поражения забрюшинной клетчатки:
 - Поверхностный ретроперитонеонекроз (не выходящий за передний листок околопочечной фасции).

- Глубокий ретроперитонеонекроз (распространяющийся за передний листок околопочечной фасции).

- По объему поражения брюшинной клетчатки:

- Ограниченный ретроперитонеонекроз (поражена 1 анатомическая область брюшинного пространства).

- Распространенный ретроперитонеонекроз (поражены от 2 до 8 анатомических областей брюшинного пространства).

- Тотальный ретроперитонеонекроз (поражены все анатомические области брюшинного пространства).

- По локализации зон РПН (соответственно названию анатомической области).

➤ **Другие асептические осложнения острого панкреатита:**

- Свободный выпот (ферментативный перитонит, гидроторакс).
- Острый панкреатогенный сахарный диабет.
- Механическая желтуха.

➤ **Другие инфекционные осложнения ОП:**

- Сепсис.
- Гнойный перитонит.
- Свищ (панкреатический, полого органа, сформированный, несформированный, наружный, внутренний).
- Аррозивное кровотечение.
- Другие осложнения.

Приведенные дополнения к классификации ОП целиком и полностью соответствуют основным ее принципам, хорошо зарекомендовали себя на практике, позволяя четко регистрировать основные параметры осложнений ОП, значимые для узловых моментов лечебно-диагностической тактики.

Классификация позволяет поставить предварительный диагноз на основе информации, полученной на этапе госпитализации и в течение 1-2 суток с ее момента. Возможно изменение и уточнение диагноза в процессе лечения, по мере получения новой информации. Пользоваться

классификацией просто. Для этого следует последовательно выбрать из разделов классификации пункты, которые соответствуют характеристикам и течению ОП у данного больного в настоящий момент. В результате получается развернутый клинический диагноз, содержащий необходимую информацию о клинической форме, распространенности, локализации процесса и осложнениях.

1.2. ЭПИДЕМИОЛОГИЯ

Острый панкреатит (ОП) является одним из самых распространенных острых хирургических заболеваний. Встречается у 80,4% женщин и у 19,6% мужчин, причем мужчины в возрасте до 40 лет страдают панкреатитом в 2 раза чаще, чем женщины, в основном в связи со злоупотреблением алкоголем. Соотношение мужчин и женщин с панкреонекрозом составляет 1:1. ОП встречается в любом возрасте, но большую часть пациентов (около 70%) составляют лица трудоспособного возраста. Так, наибольший уровень заболеваемости приходится на возрастной интервал 30-50 лет, что подчеркивает социальную значимость проблемы.

Заболеваемость ОП не имеет тенденции к снижению, напротив, число больных неуклонно растет, чему способствует, с одной стороны, рост заболеваемости желчнокаменной болезнью и хроническим алкоголизмом как основных этиологических факторов ОП, с другой стороны – значительное улучшение качества диагностики. Так, если по России в 80-х гг. в структуре острой хирургической патологии ОП составлял 12,5%, то за последние два десятилетия заболеваемость ОП увеличилась в 2 раза. В индустриальных странах Европы, Северной Америки и Азии заболеваемость ОП за последние два десятилетия также увеличилась в 2 раза и составляет в среднем 10-30 человек на 100 000 населения в год. Аналогичная тенденция прослеживается как в целом по России, так и по ее регионам, где заболеваемость значительно выше в сравнении с данными эпидемиологических исследований в Европе и Америке.

Среди всех больных ОП пациенты с деструктивными формами составляют в среднем 15-25%, что, казалось бы, представляет незначительную долю в структуре заболевания в целом. Вместе с тем, несмотря на официальное признание градации ОП на две формы – легкий (отечный, «mild») и тяжелый панкреатит (некротический, «severe») – их соотношение в публикуемых в нашей стране статистических данных не представлено. Эта особенность не позволяет объективно оценить динамику заболеваемости деструктивным панкреатитом при постоянно доминирующей в статистике отечной форме острого панкреатита.

В настоящее время, если общая летальность при отечном панкреатите составляет менее 1%, то при деструктивной форме она максимальная (в среднем 10-30%).

Вместе с тем, результаты лечения зависят от развития инфекции у больного ПН. Если при стерильных формах ПН летальность ограничена рамками 10-20%, то при инфицированных формах ПН она достигает 30-40% (рис. 1.1).

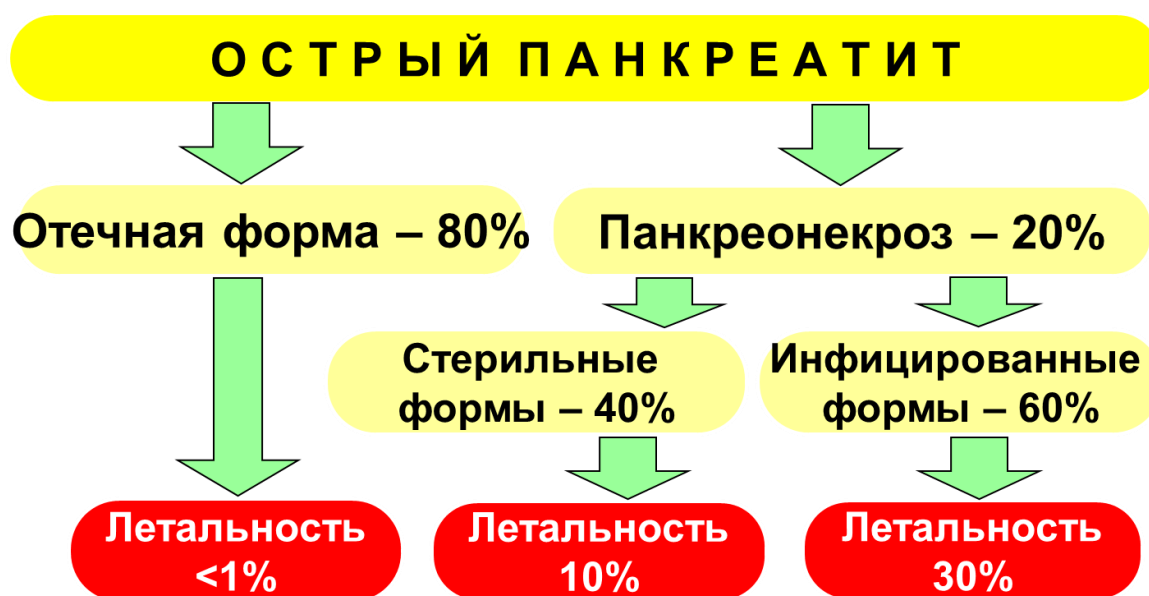


Рис. 1.1. Структура нозологических форм и летальности при остром панкреатите

(по P.G. Lankisch и соавт., 1997)

Между тем, многочисленные данные о том, что от 50 до 80% всех

смертей связано с развитием различных форм ПИ, отчетливо характеризуют структуру летальности при ПН.

Послеоперационная летальность при ОП на протяжении двух последних десятилетий также остается стабильно высокой. В индустриальных странах Европы, Северной Америки и Азии послеоперационная летальность варьирует в пределах 18-34%. В лечебных учреждениях Российской Федерации послеоперационная летальность в 1996 и 1997 гг. была ниже и составила соответственно 22,9% и 23,6%.

1.3. ЭТИОЛОГИЯ

Острый панкреатит – полиэтиологическое заболевание, возникновению которого способствуют неравнозначные этиологические факторы, зависящие как от демографических особенностей, так и от уровня диагностического поиска (табл. 1.2).

Данные эпидемиологических исследований свидетельствуют, что основными причинами развития ОП являются интоксикация алкоголем и желчнокаменная болезнь. В совокупности на долю этих факторов приходится около 80% всех случаев ОП. Их удельный вес в структуре этиологических факторов неодинаков, что связано с социальными особенностями исследованных групп. Анатомическая и функциональная общность панкреатобилиарной системы обуславливает частое развитие ОП при желчнокаменной болезни, холедохолитиазе. В 5,7-15% имеет место ущемление камня в большом дуоденальном сосочке (БДС). При заболеваниях двенадцатиперстной кишки важное значение в развитии ОП имеют дуоденостаз, дуоденальные дивертикулы, стеноз или спазм, отек или воспаление БДС, дискинезии желчных путей различной природы. В этих условиях ведущим фактором патогенеза является нарушение оттока панкреатического секрета и развитие внутрипротоковой гипертензии.

Второй по частоте причиной развития ОП является хронический алкоголизм, употребление суррогатов алкоголя. Алкогольная причина

панкреатита выявляется у 35% больных. На этом фоне нарушение дренажной функции панкреатических протоков и стимулированная алкоголем секреция приводят к повышению внутрипротокового давления. С алкоголизмом связывают токсическое повреждение поджелудочной железы, нарушение функции печени, извращение синтеза ферментов.

Таблица 1.2

Этиология острого панкреатита

Этиологический фактор	Характеристика	Частота (%)
Билиарный	Холедохолитиаз. Папиллит. Дивертикул большого дуоденального сосочка. Врожденные аномалии желчевыводящих путей. Кисты холедоха	40-50
Токсические состояния	Алкоголь. Фосфорорганические вещества. Соли тетраборной кислоты	40-50
Травма	Абдоминальная, в т. ч. после ЭРХПГ, ЭПТ	1-2
Заболевания желудочно-кишечного тракта	Пенетрирующая язва двенадцатиперстной кишки. Опухоли ПЖ. Дуоденальная непроходимость	1-2
Лекарственные средства	Амфетамин. Азатиоприн. Эритромицин. Фуросемид. Гистамин. Индометацин. Изониазид. Метронидазол. Опиаты. Пироксикам. Ранитидин. Салицилаты. Тетрациклин	0,5-1
Системные нарушения	Шок различной этиологии. Почечная недостаточность, уремия. Болезнь Крона. Саркоидоз	0,3-1
Вирусные и бактериальные инфекции, глистные инвазии	Сепсис. Вирусные заболевания (корь, паротит, вирусы Эпштейна – Барра, цитомегаловирусы, вирусы Коксаки, гепатита А и В, гриппа А). Микоплазменная пневмония. Лептоспироз. Аскаридоз	1-4
Нарушения метаболизма	Гиперлипидемия. Дефицит α_1 -антитрипсина. Сахарный диабет. Гиперкальциемия. Гиперпаратиреоз	0,5-1
Васкулиты	Пурпура Шенлейна – Геноха. Болезнь Kawasaki. Системная красная волчанка. Узелковый периартериит	0,5-1
Идиопатический	Микрохолелитиаз	10-20

Примечание. ЭРХПГ – эндоскопическая ретроградная холангиопанкреатография, ЭПТ – эндоскопическая папиллотомия

Травма ПЖ вследствие тупой травмы живота, интраоперационного повреждения, травмы БДС при эндоскопической панкреатохолангиографии или папиллотомии служат важной причиной развития ОП в 1-3,5%.

Случаи с неустановленной этиологией составляют от 10 до 20%, их

объединяют в «идиопатический» или «криптогенный» ОП.

Тяжесть ОП напрямую зависит от этиологического фактора. При алкогольном и травматическом ОП зарегистрированы наиболее тяжелые формы заболевания с максимальной летальностью.

1.4. ПАТОГЕНЕЗ

В соответствии с современными взглядами на патогенез острого панкреатита – это сложный многогранный процесс. Множество внешних и внутренних факторов, приводящих к развитию ОП, реализуются через ограниченное число известных патологических синдромов, таких как: панкреатическая гиперсекреция; панкреатическая протоковая гипертензия; ишемия ПЖ; токсические воздействия на ПЖ; травма ПЖ; «фоновые» (эндогенные) факторы. Именно комбинация нескольких патологических синдромов, как минимум двух, в рамках полиэтиологичности ОП является основой для запуска патогенеза ОП.

Прежде всего под действием этиологических факторов происходит формирование первичного локального повреждения ПЖ в результате внутриклеточной активации собственных ферментов (трипсин, химотрипсин, эластаза, рибонуклеаза, липаза, фосфолипаза A_2) с последующим ферментативным аутолизом ацинарных клеток и образованием очагов некроза. Этот механизм не зависит от характера этиологических факторов и признается общим для всех форм ОП. Первичным повреждающим фактором является фосфолипаза A_2 , которая под влиянием различных повреждающих агентов выделяется не в дуктоацинарную систему железы, а в ее интерстициальное пространство, где разрушает фосфолипидный слой клеточных мембран и способствует проникновению панкреатических липаз, выделяемых в активной форме, внутрь клетки (рис. 1.2).

На следующем этапе в результате активации процессов перекисного окисления липидов и расщепления жиров до свободных жирных кислот с накоплением в поврежденных панкреатитах кислых метаболитов рН

сдвигается до 3,5-4,5 ед., вследствие чего внутриклеточный трипсиноген трансформируется в трипсин. Далее трипсин активирует лизосомальные ферменты, а также другие протеиназы, происходит активация проэластазы. В свою очередь, эластаза лизирует стенки сосудов, междольковые соединительнотканые перемычки, что способствует быстрому распространению ферментативного аутолиза в ПЖ и за ее пределами. Таким образом, перечисленные механизмы первичной альтерации приводят к формированию асептических очагов некроза паренхимы ПЖ. Максимальный срок формирования ПН составляет около трех суток, после чего некротизирующий процесс останавливается и в дальнейшем не прогрессирует, однако при массивном поражении этот срок может сокращаться до 24-36 часов.

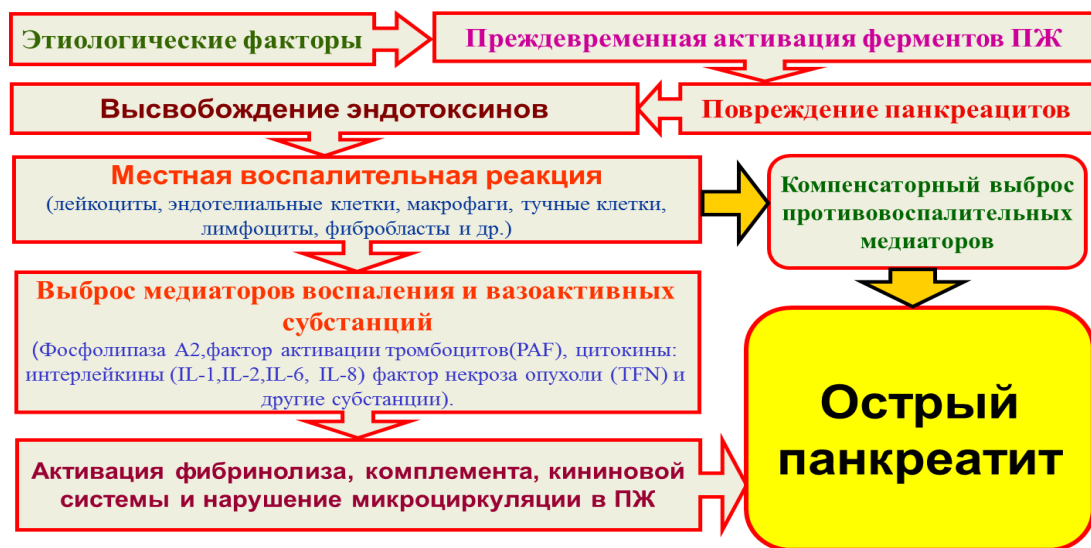

Рис. 1.2. Патогенез острого панкреатита (по А.С. Ермолову и соавт., 2016)

В каждом отдельном случае ОП мощность патологической программы является строго определенной величиной, прямо пропорциональной мощности этиологических факторов (внешних и внутренних). При этом тяжесть и объем поражения являются взаимозависимыми патогенетическими компонентами ОП, а степень их выраженности непосредственно зависит от мощности тех факторов, которые привели к их развитию.

В основе современной концепции патогенеза тяжелого острого

панкреатита лежит переход явлений локального воспаления в стереотипную генерализованную системную воспалительную реакцию, описываемую как синдром системного воспалительного ответа (ССВО).

Системными эффектами, запускающими каскад воспалительных реакций, ответственных за развитие ССВО, обладают различные провоспалительные медиаторы – цитокины и вазоактивные субстанции, высвобождающиеся в первую очередь активированными нейтрофилами, лимфоцитами, макрофагами, тучными клетками, фибробластами, гепатоцитами и эндотелиальными клетками в условиях массивного локального повреждения ПЖ.

В случае образования массивного некроза ПЖ и забрюшинной клетчатки (ЗК) создаются условия для постоянного поступления в ткани (брюшную полость, системный кровоток, биологические среды) большого количества антигенных структур. Развивающаяся в этих условиях запредельная антигенная стимуляция иммунокомпетентных клеток приводит к неконтролируемому лавинообразному выбросу провоспалительных медиаторов («цитокиновая буря»), что обуславливает ряд негативных системных эффектов, основным из которых является генерализованное повреждение эндотелия (рис. 1.3).

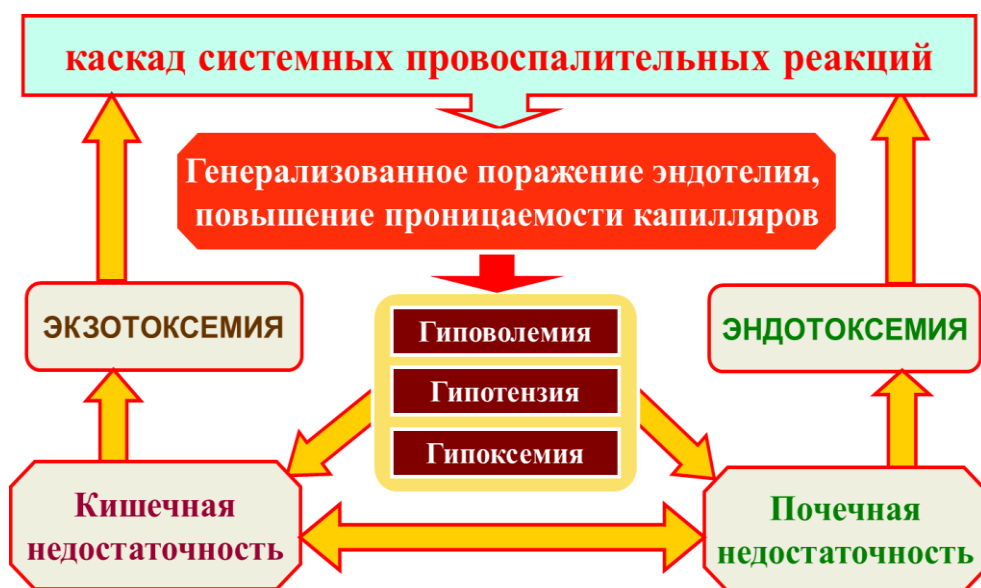

Рис. 1.3. Патогенез синдрома системного воспалительного ответа (по А.С. Ермолову и соавт., 2016)

Повреждение эндотелия является центральным звеном распространения системного воспаления за границы сосудистого русла и его неблагоприятного действия на органы и системы, что проявляется развитием «ранней» полиорганной недостаточности (ПОН). В конечном итоге, снижение тонуса сосудов и нарушения режима микроциркуляции приводят к острой сосудистой недостаточности, лежащей в основе шокового синдрома при тяжелом ОП (панкреатогенный шок).

Неконтролируемая продукция провоспалительных медиаторов («цитокиновая буря») связана с индукцией лейкоцитоза, дегрануляцией мономорфно-ядерных лейкоцитов и выбросом большого количества активных лизосомальных ферментов – супероксидаз, протеаз, миелопероксидаз, перекиси водорода, а также гидроксильных радикалов. Развивающемуся повреждению тканей жизненно важных органов отводится большая роль в развитии ПОН и в особенности в развитии острого респираторного дистресс-синдрома взрослых (теория «первого фильтра»).

Тяжесть и масштабы поражения при ОП во многом определяются как непосредственной утечкой активированных ферментов ПЖ, так и тяжелыми ишемическими повреждениями вследствие гемореологических нарушений инициированных SIRS.

Централизация кровообращения, происходящая в основном за счет сосудистого бассейна органов брюшной полости, и нарастающая висцеральная ишемия приводят к развитию тяжелой энтеральной недостаточности (рис. 1.4). Гипоксические нарушения в слизистой кишечника способствуют дестабилизации клеточной мембраны энтероцитов и транслокации микроорганизмов, их токсинов и антигенов из просвета кишечника непосредственно в кровеносное русло, что способствует инфицированию прежде стерильных очагов некроза в ПЖ и ЗК. В то же время инфицирование очагов некроза вновь приводит к избыточной активации иммунокомпетентных клеток и еще большему выбросу провоспалительных цитокинов. В результате образуется «порочный круг»

эскалации провоспалительных реакций, приводящих в конечном итоге к недостаточности кровообращения (септический шок) и нарастанию ПОН. Такой механизм по современным представлениям является одним из ключевых в патогенезе «поздней» ПОН. При этом желудочно-кишечный тракт является не только одним из пораженных органов, но и играет роль «мотора полиорганной недостаточности» (рис. 1.5).

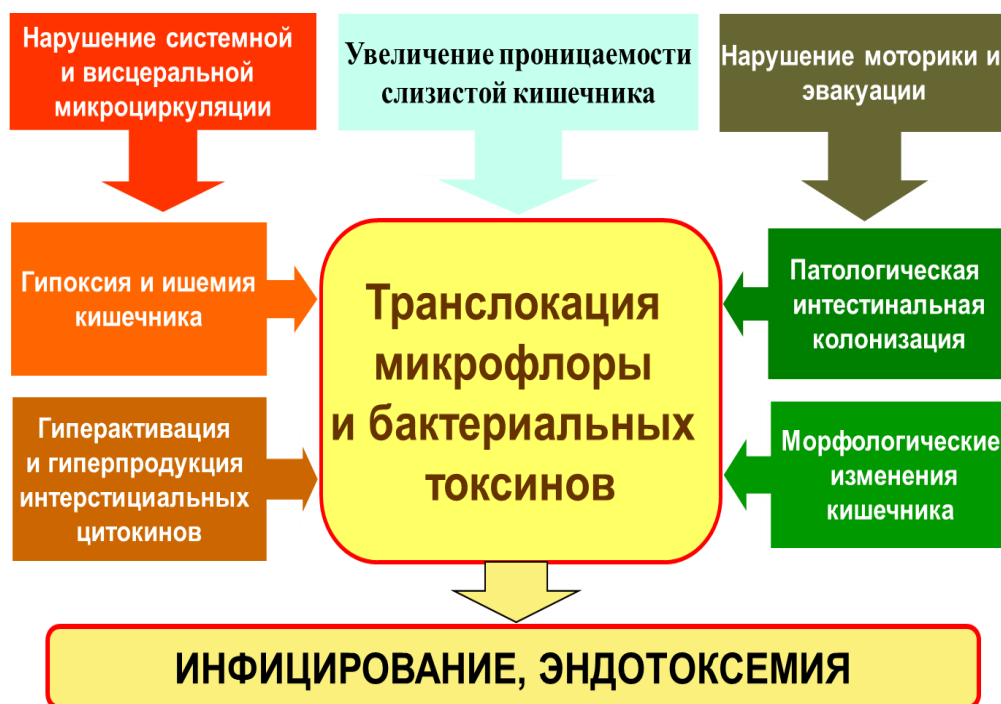

Рис. 1.4. Патогенез инфицирования панкреонекроза (по А.С. Ермолову и соавт., 2016)

Между тем, параллельно ССВО в систему иммунитета неизбежно включаются механизмы негативного контроля, опосредованные активацией CD3-лимфоцитов, которые осуществляют продукцию провоспалительных цитокинов и растворимых ингибиторов провоспалительных цитокинов. Для обозначения данного состояния R.C. Bone в 1996 г. предложил термин – компенсаторный синдром провоспалительного ответа (КСПВО). При сбалансированном течении ССВО уравновешивает КСПВО, предотвращая его негативные эффекты. В этом случае возможно

самостоятельное разрешение деструктивного процесса, ограничение и асептическая секвестрация зон некроза.

В то же время при чрезмерной выраженности или пролонгированном течении КСПВО может способствовать развитию глубокой иммуносупрессии. Клинически это проявляется хронизацией или диссеминацией инфекции. Гнойники, развивающиеся в условиях анергии, не имеют тенденции к отграничению и протекают по типу прогрессирующих гнойно-некротических флегмон и затеков с утяжелением эндотоксикоза и формированием «поздней» ПОН, что в совокупности может предопределять летальный исход на поздних этапах гнойно-септического процесса (рис. 1.5).

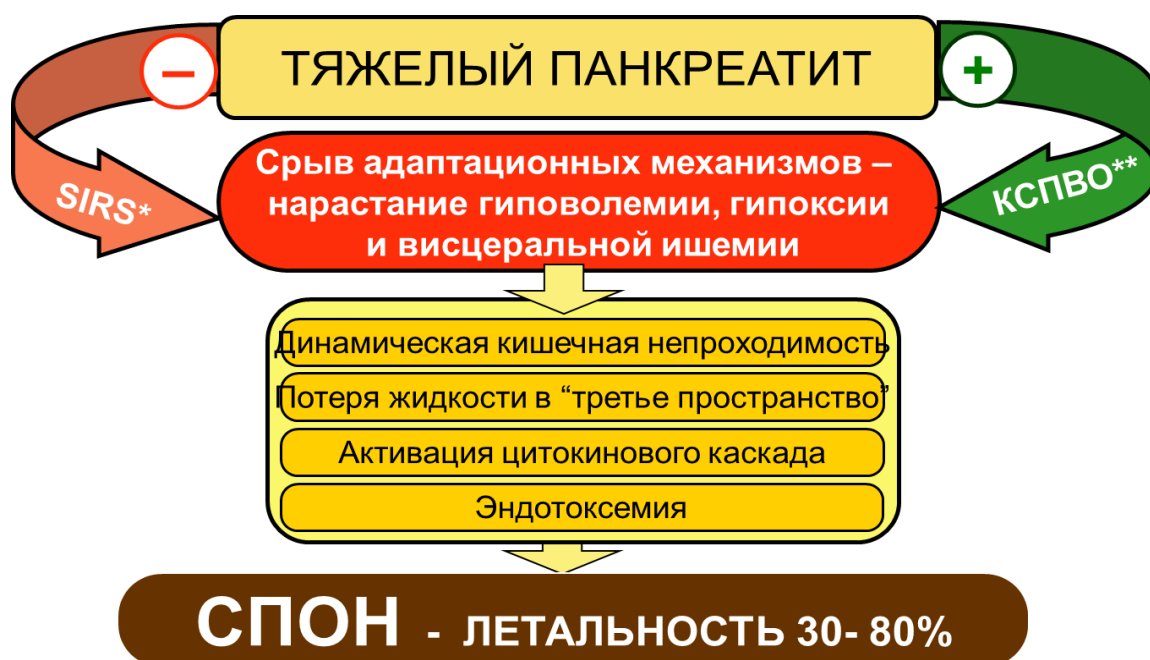

Рис. 1.5. Патогенез «поздней» полиорганной недостаточности при тяжелом панкреатите.

* SIRS – синдром системного воспалительного ответа.

**КСПВО – компенсаторный синдром противовоспалительного ответа
(по А.С. Ермолову и соавт., 2016)

Таким образом, одним из ключевых компонентов патогенеза тяжелого панкреатита являются как тяжелые иммунные дисфункции, так и ишемические висцеральные нарушения, которые играют немаловажную роль в развитии тяжелого ОП и его осложнений. Поэтому своевременное

выявление иммунной недостаточности и ишемических нарушений, ее коррекция являются одним из важных звеньев в комплексном лечении больных острым панкреатитом.

1.5. ПАТОФИЗИОЛОГИЯ И ПАТОМОРФОЛОГИЯ

В соответствии с современным пониманием патогенеза ОП – это протекающий во времени процесс, по ходу эволюции которого наблюдается смена фаз и периодов, имеющих важные патоморфологические и патофизиологические особенности. Эти особенности должны служить основанием для диагностической и лечебной тактики. С этой точки зрения выделяют две основные фазы заболевания: фазу токсемии и фазу деструктивных осложнений.

Первая фаза – **фаза токсемии** – обусловлена формированием SIRS в течение первых 7-10 дней от начала заболевания, когда аутолиз и некробиоз ПЖ, забрюшинной клетчатки и развитие ферментативного асцит-перитонита носят абактериальный характер. Тяжесть состояния больных обусловлена выраженной панкреатогенной токсемией. У части больных в этих условиях развивается панкреатогенный шок и «ранняя» полиорганная недостаточность, которая служит основной причиной смерти 30-40% больных в эти сроки. Летальность в эту фазу достигает 11%. На протяжении этой фазы выделяют период острых гемодинамических нарушений и период «ранней» полиорганной недостаточности.

Период острых гемодинамических нарушений протекает в 1-3-и сутки от начала заболевания.

Ведущим патофизиологическим механизмом является альтеративно-экссудативная (острая) фаза воспалительной реакции с выбросом в кровоток активированных ферментов, биогенных аминов, медиаторов воспаления, продуктов активации калликреин-кининовой, плазминовой, тромбиновой и других систем. Крайним проявлением служит запуск SIRS.

Ведущим патоморфологическим процессом служит прогрессирующий некроз паренхимы ПЖ (мелкоочаговый, крупноочаговый, субтотальный) и ЗК (поверхностный или глубокий, ограниченный или распространенный).

Ведущим клиническим синдромом является панкреатогенная токсемия с явлениями сердечно-сосудистой, острой дыхательной, острой почечной, печеночной недостаточности, энцефалопатии различной тяжести. Крайними клиническими проявлениями указанных нарушений являются панкреатогенный шок, панкреатогенный делирий, ОРДСВ, острая почечная недостаточность.

Основными местными клиническими проявлениями являются: нарастающий отек ПЖ и ЗК, свободная жидкость в серозных полостях, ограниченные острые внутрибрюшные и забрюшинные скопления жидкости.

Период «ранней» полиорганной недостаточности фазы токсемии протекает, как правило, с 2-3-х по 7-10-е сутки заболевания.

Ведущим патофизиологическим механизмом является частичное восстановление микроциркуляции и лимфообращения в очагах деструкции и на границе с жизнеспособными тканями, что приводит к попаданию в кровотоки продуктов некроза.

Ведущим патоморфологическим процессом служит завершение формирования очагов некроза. Определяется локализация и распространенность очагов некроза в ПЖ (мелкоочаговый, крупноочаговый, субтотальный) и ЗК (поверхностный или глубокий, ограниченный или распространенный).

Ведущим клиническим синдромом является эндогенная токсемия и прогрессирование SIRS и синдрома «кишечной недостаточности».

Ведущими клиническими проявлениями остаются различные комбинации сердечно-сосудистой, дыхательной, почечной, печеночной недостаточности, кишечной недостаточности, энцефалопатии различной тяжести. Крайним клиническим проявлением указанных нарушений служит синдром ПОН.

Основными местными клиническими проявлениями являются очаги некроза, которые обретают видимые границы и становятся доступными визуализации на фоне уменьшающегося отека ПЖ и ЗК. Хорошо доступны визуализации свободная жидкость в серозных полостях, ограниченные острые жидкостные скопления в брюшной полости и в забрюшинной клетчатке. Появление четко видимых очагов некроза указывает на переход альтеративно-экссудативной фазы воспалительной реакции в пролиферативно-инфильтративную.

При ОП это означает вступление процесса во 2-ю фазу – **фазу деструктивных осложнений** (7-10-е сутки от начала заболевания).

На протяжении данной фазы выделяют период асептических деструктивных осложнений и период гнойно-деструктивных осложнений ОП.

Период асептических деструктивных осложнений ОП начинается, как правило, с 7-10-х суток и продолжается до выздоровления больного или до появления инфекционных деструктивных осложнений ОП.

Ведущим патофизиологическим механизмам является пролиферативно-инфильтративная фаза воспалительной реакции с формированием инфильтративно-воспалительного вала на границе зон панкреатогенной деструкции, уменьшение проявлений SIRS.

Ведущим патоморфологическим процессом служит демаркация некротических и жизнеспособных тканей с формированием **панкреатического инфильтрата**, дальнейшая эволюция которого возможна в 3 направлениях: постепенное рассасывание некроза с замещением рубцовой тканью; асептическое расплавление некроза с образованием секвестров и формированием острой псевдокисты; инфицирование и развитие гнойных осложнений.

Ведущим клиническим синдромом является улучшение состояния больного, так как проявления интоксикации уходят на второй план

вследствие уменьшения всасывания продуктов распада из зон деструкции из-за их отграничения инфильтративно-воспалительным валом.

Ведущими местными проявлениями служат панкреатогенный инфильтрат, секвестры, острая псевдокиста (формируется не ранее 4-6-й недели от начала заболевания).

Период гнойно-деструктивных осложнений ОП наступает в случае инфицирования зон панкреатогенной деструкции.

Ведущим патофизиологическим механизмом является качественно новый этап формирования SIRS с активацией и продукцией аналогичных первой фазе развития ОП воспалительных субстанций, но уже под действием токсинов бактериальной природы. Инфицирование изначально стерильных зон ПН обусловлено транслокацией условно-патогенной микрофлорой эндогенного внутрикишечного происхождения вследствие развития СКН. Однако довольно часто причиной инфицирования может быть и «раннее» хирургическое вмешательство. Существует прямая зависимость между масштабом некроза, объемом поражения паренхимы ПЖ, распространенностью некротического процесса в ЗК и вероятностью их контаминации эндогенной микрофлорой. Средняя частота инфицирования при ПН зависит от распространенности процесса и составляет 40-70%. Чем больше распространен ПН, тем более высокая вероятность его инфицирования. Инфицированные формы ПН выявляют у 24% больных на 1-й неделе заболевания, у 36% – на 2-й, у 71% – на 3-й и у 47% больных – на 4-й неделе заболевания. В среднем же инфицирование происходит на 2-3-й неделе заболевания.

Ведущим патоморфологическим процессом является развитие «поздних» постнекротических инфекционных осложнений в зонах некроза различной локализации.

Основным клиническим синдромом является развитие септического (инфекционно-токсического) шока и септической «поздней» ПОН.

Ведущими клиническими проявлениями служат три основных варианта развития панкреатогенной инфекции в виде панкреатогенного абсцесса, инфицированной острой псевдокисты и инфицированного панкреонекроза (рис. 1.6).

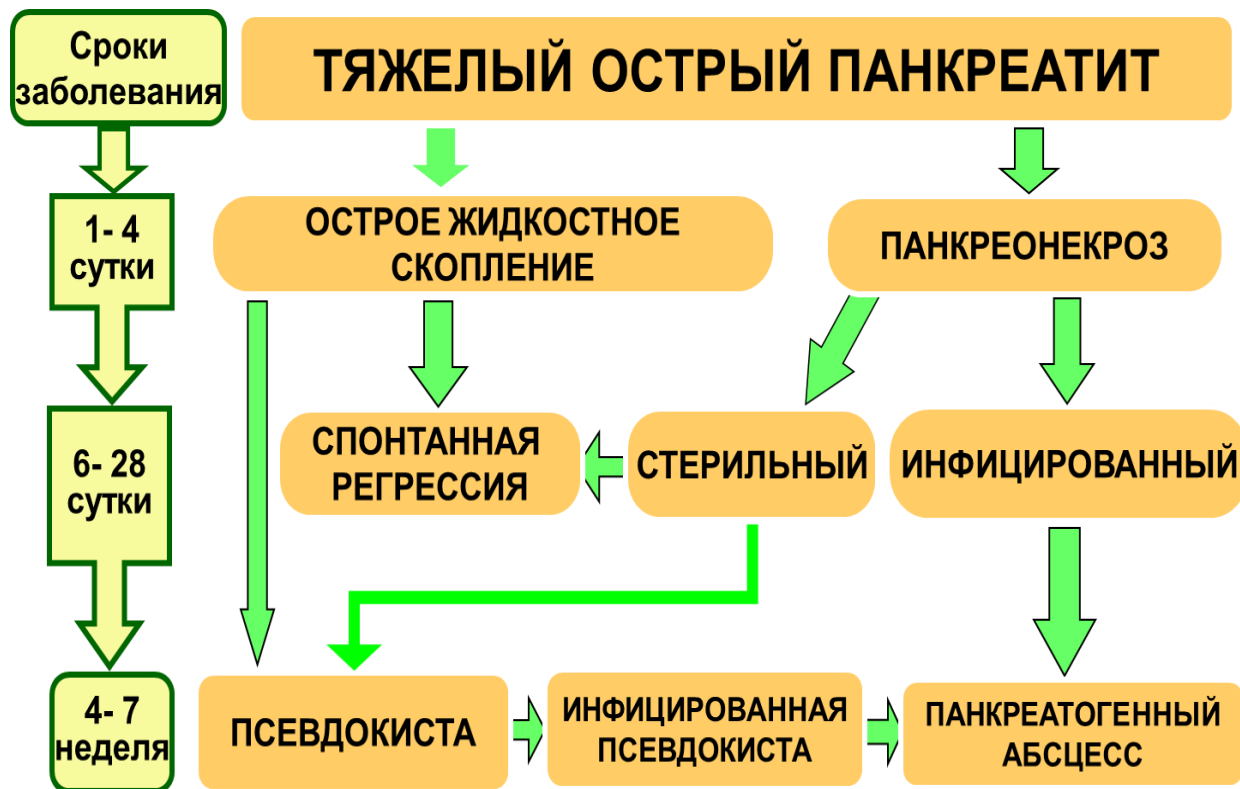


Рис. 1.6. Патоморфологическая трансформация ТОП (Beger Н.Л., 1997)

При адекватной иммунной реактивности и относительно ограниченной распространенности ПН инфекция удерживается внутри инфильтративно-воспалительного барьера с развитием отграниченного инфицированного процесса – панкреатического абсцесса или инфицированной острой псевдокисты (формируются не ранее 4-6 недель от начала заболевания). Летальность при панкреатическом абсцессе и инфицированной псевдокисте, по данным различных авторов, варьирует от 0 до 30%.

Напротив, при недостаточной иммунной реактивности и/или обширном распространении ПН инфекция распространяется в зоне некроза и в окружающих тканях с формированием неотграниченного инфицированного

процесса. Клиническим проявлением его служит распространенный инфицированный ПН и/или ретроперитонеонекроз – так называемая «забрюшинная флегмона» (формируется как раннее осложнение – на 1-2-й неделе от начала заболевания). При такой ситуации летальность варьирует от 40 до 70%.

Как отграниченный, так и неотграниченный инфицированный ПН может приводить к аррозии стенок сосудов и соседних органов с кровотечением, формированием наружных и внутренних свищей полых органов желудочно-кишечного тракта.

Классическое течение ОП с последовательной сменой фаз и периодов наблюдается, как правило, при мелко- и крупноочаговой форме ПН. Для тяжелых распространенных форм ПН (объем поражения более 50%) характерен «перекрест» периодов и фаз, когда уже в первую неделю заболевания на явления панкреатогенной токсемии накладываются асептические или инфекционные деструктивные осложнения. Данное обстоятельство диктует необходимость использования современных методов объективной оценки тяжести состояния и прогнозирования течения заболевания при ОП.

Контрольные вопросы:

1. Назовите все этиологические факторы, способствующие развитию острого панкреатита?
2. Срок начала асептических деструктивных гнойных осложнений?
3. Дайте определение тяжелому острому панкреатиту?
4. Дайте определение понятию «перекрест» периодов и фаз в течение тяжелого острого панкреатита.
5. Опишите понятие термина «синдром компенсаторного противовоспалительного ответа».
6. Назовите самое грозное легочное осложнение тяжелого острого панкреатита?

ГЛАВА 2. КЛИНИЧЕСКАЯ СЕМИОТИКА

Клиническая картина ОП чрезвычайно разнообразна и неоднородна, нередко может наблюдаться самый широкий спектр симптомов и синдромов. Их набор и выраженность зависят от тяжести заболевания, его давности, периода и фазы процесса в тот или иной отрезок времени, а также от комбинаций осложнений, развитие которых характерно для определенных фаз и периодов заболевания. Рассматривать клиническую картину острого панкреатита следует прежде всего с целью диагностики заболевания, его дифференциальной диагностики с другими острыми хирургическими заболеваниями органов брюшной полости и забрюшинного пространства, а также с целью диагностики осложнений заболевания. Говоря об остром панкреатите, целесообразно рассмотреть сначала типичную клиническую картину заболевания, затем остановиться на вопросах его дифференциальной диагностики, после чего обратить внимание на клинические проявления осложнений заболевания, закономерно возникающих в различные фазы и периоды по ходу его течения.

2.1. ТИПИЧНАЯ КЛИНИЧЕСКАЯ КАРТИНА ОСТРОГО ПАНКРЕАТИТА

Основными клиническими симптомами острого панкреатита являются боль, рвота и метеоризм (триада Мондора). Острый панкреатит, как правило, начинается внезапно, чаще всего с появления боли.

Боль при остром панкреатите локализуется в эпигастрии, может распространяться на правое и левое подреберье, носить опоясывающий характер, часто с иррадиацией в спину. Иногда боль может иррадиировать в надплечье и за грудину. Начало боли чаще всего бывает связано с употреблением острой, жирной, жареной пищи, алкоголя за 6-12 часов до начала приступа. В начале атаки острого панкреатита боль может носить умеренный характер, по мере прогрессирования заболевания быстро

усиливается, вплоть до нестерпимой в некоторых случаях. Боль, как правило, носит тупой ноющий, иногда жгучий, но всегда постоянный характер. Схваткообразная боль для острого панкреатита не характерна.

Как показывает практика, интенсивность болей чаще всего соответствует тяжести заболевания. При легком остром панкреатите боль, как правило, умеренная или средняя и относительно быстро, в течение 1-2 суток, проходит под действием типичного комплекса базовой консервативной терапии, включающего голод, холод на эпигастральную область, введение ненаркотических анальгетиков, спазмолитиков, антигистаминных средств. При тяжелом остром панкреатите наблюдается сильная постоянная боль, которая не стихает или прогрессирует в ходе комплексной консервативной интенсивной терапии. В ряде случаев нестойкий анальгетический эффект комплексной консервативной терапии вынуждает прибегать к перидуральной анестезии. При тяжелом остром панкреатите боль может длиться до 4-5 суток и более, что требует неоднократного повторного введения анальгетиков.

Существенная продолжительность боли является характерной чертой острого панкреатита. Даже в случае легкого течения продолжительность боли составляет, как правило, не менее суток. Если же боль купирована за более короткий срок, то весьма вероятно, что под маской клинического диагноза легкого острого панкреатита «скрывается» острый гастродуоденит, почечная, печеночная или кишечная колика.

Диспепсический синдром при остром панкреатите представлен тошнотой и рвотой. Тошнота наблюдается у 80-90% больных, рвота – у 40-60%.

Тошнота в 1-е сутки носит рефлекторный характер и обусловлена как раздражением желудка воспалительным процессом, развивающимся в соседнем прилежащем органе, так и вовлечением в воспалительный процесс расположенных по соседству крупных нервных сплетений вегетативной нервной системы вокруг чревного ствола и в забрюшинной парааортальной

клетчатке. По-видимому, именно по этой причине тошнота при тяжелом остром панкреатите носит постоянный характер, плохо купируется медикаментозными средствами и не уменьшается после рвоты.

Рвота при остром панкреатите в силу рефлекторного характера не зависит от объема желудочного содержимого, носит характер мучительных повторных приступов, несмотря на скудный объем рвотных масс, представленных небольшим количеством желудочного сока с примесью желчи. Рвота не приносит облегчения, не уменьшает чувства тошноты и повторяется снова и снова в течение первых 6-12 часов заболевания. Несмотря на многократный характер рвоты, рвотные массы не имеют застойного (фекального) характера. Правильно подобранная консервативная терапия вместе с промыванием желудка через назогастральный зонд холодной водой, постоянная аспирация желудочного отделяемого через зонд позволяют купировать диспепсический синдром при тяжелом остром панкреатите в течение 1-2 суток. При легком течении заболевания диспепсический синдром может отсутствовать или наблюдается тошнота с 1-2-кратной рвотой.

Парез кишечника проявляется вздутием живота, снижением или отсутствием перистальтики, задержкой стула и газов, однако при этом иногда может наблюдаться частый жидкий стул, обусловленный выраженной экзокринной недостаточностью поджелудочной железы. Причиной пареза кишечника при остром панкреатите, по-видимому, служит блокада брыжеечных нервных сплетений за счет распространения отека и жидкостного пропитывания по забрюшинной клетчатке пространств и связок в ходе прогрессирования воспалительного процесса с вовлечением клетчатки брыжеек тонкой и толстой кишки. Этим механизмом можно объяснить тот факт, что при легком остром панкреатите парез кишечника либо не развивается, либо выражен весьма слабо, поскольку для него не характерно распространение деструктивного процесса за пределы поджелудочной железы по забрюшинной клетчатке. Напротив, при тяжелом

остром панкреатите парез кишечника носит тем более выраженный и стойкий характер, чем больший объем забрюшинной клетчатки вовлечен в деструктивный процесс.

Температура тела в начале заболевания чаще субфебрильная. При развитии панкреонекроза (стерильного или инфицированного) отмечается гектическая лихорадка. Следует отметить, что на основании выраженности симптомов системной воспалительной реакции можно лишь условно судить о характере и распространенности деструктивного процесса.

При легкой форме острого панкреатита больные в сознании, правильно ориентируются в пространстве и во времени. Однако при тяжелом остром панкреатите могут возникать нарушения сознания в виде интоксикационного делирия. Характерно поведение пациентов – они беспокойны, просят обезболивающие средства.

При некротической форме заболевания дыхание частое, поверхностное, отмечаются одышка и цианоз. Аускультативно в легких определяется множество влажных хрипов. В начальной стадии может быть брадикардия, которая быстро сменяется тахикардией. При тяжелом остром панкреатите наблюдается частый нитевидный пульс. Артериальное давление у большинства больных понижено, при ферментативном шоке может быть коллапс. На ЭКГ отмечаются выраженные нарушения обменных процессов в миокарде: снижение интервала S-T, деформация зубца T, дополнительные зубцы U. Язык в первые часы заболевания влажный, обложен белым или серым налетом. В дальнейшем он становится сухим. Живот вздут, в дыхании практически не участвует. В первые часы заболевания часто наблюдается асимметрия живота за счет вздутия только эпигастральной и околопупочной областей. В дальнейшем с развитием динамической кишечной непроходимости вздутие живота нарастает. Аускультативно перистальтические шумы ослаблены или вовсе не прослушиваются. При тяжелых формах острого панкреатита перкуторно можно обнаружить притупление в отлогих местах, что свидетельствует о наличии выпота в

брюшной полости. При пальпации живот достаточно долго остается мягким, отмечается болезненность в эпигастральной области, особенно выраженная в проекции поджелудочной железы, а также в правом и левом подреберьях. Симптомы раздражения брюшины положительны у 15-25% больных, преимущественно при ферментативном перитоните.

В случае легкого острого панкреатита элементы, составляющие триаду Мондора, могут быть выражены в разной степени, вплоть до выпадения некоторых, тогда как при тяжелом остром панкреатите, как правило, все они ярко выражены.

Для диагностики острого панкреатита используют ряд клинических симптомов.

Симптом Мондора – фиолетовые пятна на лице и туловище (наблюдается при деструктивных формах заболевания).

Симптом Грея Тернера – цианоз боковых стенок живота.

Симптом Грюнвальда – цианоз околопупочной области.

Симптом Куллена – желтушное окрашивание кожи в области пупка.

Симптом Керте – болезненная резистентность в виде поперечной полосы в эпигастральной области на 6-7 см выше пупка (наблюдается у 60-80% больных).

Симптом Воскресенского – отсутствие пульсации брюшной аорты в эпигастральной области (наблюдается у 60-70% больных).

Симптом Лагерлофа – выраженный цианоз лица.

Симптом Холстеда – цианоз кожи живота.

Симптом Мейо-Робсона – чувство боли при надавливании пальцами в левом реберно-позвоночном углу (наблюдается у 40-50% больных).

Симптом Раздольского – болезненность при перкуссии над поджелудочной железой.

Следует заметить, что диагностическая ценность клинических симптомов весьма неодинакова.

При тяжелом течении острого панкреатита клинические проявления

развиваются стремительно, буквально в течение нескольких часов. Состояние больных тяжелое или крайне тяжелое. В большинстве случаев они заторможены, адинамичны. Интенсивность боли настолько велика, что не купируется даже введением наркотических анальгетиков. Температура тела более 38°C. Дыхание частое, поверхностное, артериальное давление понижено. Наблюдается олигурия – менее 500 мл мочи в сутки.

Необходимо помнить о так называемой молниеносной форме острого панкреатита. В этих случаях выраженность симптомов настолько велика, что больные погибают через несколько часов от начала заболевания. Иногда они даже не успевают обратиться за медицинской помощью. Такое течение острого панкреатита чаще наблюдается у молодых людей и практически во всех случаях обусловлено тотальным панкреонекрозом.

Таким образом, в типичных случаях клиническая диагностика острого панкреатита в начале заболевания не вызывает трудностей. Сочетание нарушения диеты с употреблением жирной, острой, жареной пищи, алкоголя за 6-12 часов до начала приступа, тупой ноющей или жгучей боли в эпигастрии, правом и левом подреберье, часто опоясывающего характера, постоянной тошноты, многократной рвоты скудным количеством желудочного отделяемого, не приносящей облегчения, нарастающего пареза кишечника со вздутием живота, снижением перистальтики, задержкой стула и газов позволяет поставить клинический диагноз острого панкреатита у большинства больных.

Тем не менее затруднения в клинической диагностике острого панкреатита все же встречаются как при легком, так и при тяжелом течении заболевания. При легком остром панкреатите это, как правило, обусловлено трудностями его дифференциальной диагностики с гастритом и другими гастроэнтерологическими заболеваниями. При тяжелом течении затруднения в клинической диагностике встречаются в тех случаях, когда на первый план выступает и превалирует клиническая картина того или иного осложнения тяжелого острого панкреатита.

2.2. КЛИНИЧЕСКАЯ ДИФФЕРЕНЦИАЛЬНАЯ ДИАГНОСТИКА

В начале заболевания клиническая картина острого панкреатита может иметь сходные черты с таковой других острых хирургических заболеваний органов брюшной полости и забрюшинного пространства.

Как уже отмечалось выше, основным симптомом острого панкреатита – боль в эпигастральной области. По локализации боли в эпигастральной области живота острый панкреатит приходится дифференцировать со следующими заболеваниями:

Часто

- Перфоративной и пенетрирующей гастродуоденальной язвой.
- Острым холециститом.
- Острой кишечной непроходимостью.
- Разрывом (расслоением) аневризмы брюшного отдела аорты.
- Инфарктом селезенки.
- Острой сосудистой недостаточностью кишечника.

Редко

- Пневмонией.
- Инфарктом миокарда.
- Острым аппендицитом.
- Пищевой токсикоинфекцией.

Наиболее часто вопросы клинической дифференциальной диагностики приходится решать с острыми гастродуоденальными заболеваниями (гастрит, гастродуоденит, обострение язвенной болезни) и осложнениями желчнокаменной болезни (острый холецистит, холедохолитиаз, постхолецистэктомический синдром). Реже эти вопросы возникают при дифференциальной диагностике острого панкреатита с острыми заболеваниями почек (мочекаменная болезнь, нефролитиаз, уретеролитиаз, почечная колика, пиелонефрит), острым аппендицитом, острым нарушением мезентериального кровообращения, разрывом аневризмы брюшного отдела

аорты.

Чаще всего дифференциальная диагностика острого панкреатита требуется с острой гастродуоденальной патологией (гастритом, гастродуоденитом, обострением язвенной болезни желудка и двенадцатиперстной кишки).

Клиническая картина острого панкреатита и этих заболеваний в первые 1-2-е сутки может быть весьма сходной. И в том и в другом случае может присутствовать боль в эпигастрии, в правом, левом подреберье, вплоть до опоясывающей жгучей боли, тошнота, рвота. Кроме того, острый гастродуоденит и эрозивный, в том числе и с умеренным желудочно-кишечным кровотечением из эрозий и острых язв, является частым сопутствующим заболеванием при тяжелом остром панкреатите в фазе панкреатогенной токсемии. Сходство клинической картины острого гастродуоденита и легкого острого панкреатита заставляет предположить, что значительная доля заключительных диагнозов «отечный панкреатит» в статистических отчетах лечебных учреждений на самом деле представлена больными, перенесшими острый гастрит или гастродуоденит.

Между тем внимательный анализ клинической картины в большинстве случаев позволяет выявить отличия в течении этих заболеваний. Так, в отличие от острого панкреатита при острых гастродуоденальных заболеваниях у больных часто уже имеется накопленный ранее «желудочный» анамнез. Боль при гастродуодените носит постоянный характер, но периодически может усиливаться до схваткообразной боли. Острым гастродуоденальным заболеваниям свойствен «голодный» характер боли, которая у ряда больных уменьшается после приема небольшого количества нераздражающей диетической пищи, тогда как при остром панкреатите прием пищи во всех случаях вызывает усиление боли и ухудшение общего состояния. Болевой атаке часто предшествует 5-7-дневный период «желудочных» жалоб в виде дискомфорта в эпигастрии, тошноты, отрыжки воздухом и кислым содержимым, изжоги. Повторная

многократная рвота не характерна, после рвоты пациент с острым гастродуоденальным заболеванием, как правило, чувствует облегчение и уменьшение тошноты, что не свойственно острому панкреатиту. Кроме того, для острых гастродуоденальных заболеваний не характерны парез кишечника и вздутие живота.

Тем не менее нельзя не признать, что в целом ряде случаев в 1-2-е сутки острого приступа болезни клинический дифференциальный диагноз острого панкреатита и острых гастродуоденальных заболеваний весьма затруднен и часто требуется использование лабораторных и инструментальных методов для решения дифференциально-диагностических задач.

Дифференциальная диагностика острого панкреатита с осложнениями желчнокаменной болезни (острый холецистит, холедохолитиаз, постхолецистэктомический синдром) может сопровождаться значительными трудностями, что связано с тесными анатомическими взаимоотношениями органов гепатопанкреатодуоденальной зоны, объединенной билиарными и панкреатическими протоками в одну систему. Связь острого холецистита, холедохолитиаза и острого панкреатита столь очевидна, что их одновременное течение выделяется в особую клиническую форму, называвшуюся в 70-90-е годы прошлого столетия «острый холецистопанкреатит», а в настоящее время – «острый билиарный панкреатит». Главной особенностью этого заболевания является одновременное развитие у больных желчнокаменной болезнью воспалительного процесса в желчном пузыре или в желчевыводящих протоках и в поджелудочной железе. Поэтому основной дифференциально-диагностической задачей при различных вариантах обострения желчнокаменной болезни является не столько разграничение их с острым панкреатитом, сколько настойчивый поиск клинических и инструментальных признаков этого опасного спутника.

Дифференциальная диагностика острого панкреатита с острыми

заболеваниями почек (мочекаменная болезнь, нефролитиаз, уретеролитиаз, почечная колика, пиелонефрит) требуется в случаях, когда почечная боль локализуется атипично, не в поясничной области, и иррадирует вместо нижних отделов живота в эпигастральную область либо в правое или левое подреберье. Разобраться в ситуации помогает резкий, внезапный характер начала боли, ее связь с дизурическими явлениями, наличие мочекаменной болезни в анамнезе и практически всегда присутствующий положительный симптом болезненности при поколачивании в поясничной области на стороне поражения (иногда ошибочно этот симптом называют симптомом Пастернацкого). Тошнота и одно- и двукратная рвота могут присутствовать, но эти явления выражены слабо и никогда не носят характера неукротимых, как при остром панкреатите. Для острой почечной патологии характерны озноб и гипертермия с первых часов заболевания, что не наблюдается в начале острого панкреатита, а также, как правило, быстрый положительный эффект от парентерального введения спазмолитиков и анальгетиков. Данные инструментальных (УЗИ, статическая и динамическая сцинтиграфия почек) и лабораторных методов исследования (клинический анализ мочи с повышенным содержанием эритроцитов, лейкоцитов и бактерий) позволяют более точно дифференцировать диагноз.

Необходимость дифференциальной диагностики острого панкреатита с острым аппендицитом возникает нечасто, но может потребоваться в ситуациях, когда деструктивные изменения забрюшинной клетчатки происходят преимущественно справа, распространяясь на правую подвздошную область, со скоплением там же панкреатогенного выпота, либо (реже) у больных с острым аппендицитом при атипичном подпеченочном расположении червеобразного отростка. И в том и в другом случае в начале развития клинической картины заболевания наблюдаются боль и дискомфорт в эпигастральной области, которые со временем смещаются вниз и вправо, до правой подвздошной области в первом случае либо до правой

мезогастральной области или правого подреберья во втором. Дифференцировать клинический диагноз может помочь динамическое наблюдение за характером изменения боли при остром панкреатите. Боль в эпигастральной области нарастает и преобладает над болью справа, тогда как при остром аппендиците боль в эпигастрии со временем стихает при одновременном нарастании боли справа, что соответствует прогрессированию деструктивно-воспалительных изменений вокруг атипично расположенного червеобразного отростка. Для острого аппендицита характерно появление и нарастание локальной болезненности и напряжения брюшной стенки при пальпации, вплоть до появления в этом месте положительного симптома Щеткина – Блюмберга, тогда как вздутие живота, парез кишечника и метеоризм (выраженные симптомы интоксикации) развиваются в поздние сроки в случае развития распространенного перитонита. Напротив, для тяжелого острого панкреатита в ранние сроки характерно быстрое нарастание пареза кишечника и интоксикации, симптомы которой часто преобладают в клинической картине заболевания уже к 6-12-му часу от начала. Болевой синдром при остром панкреатите, несмотря на наличие сильных самостоятельных болей, зачастую характеризуется умеренной пальпаторной болезненностью в эпигастрии. На современном уровне развития диагностики, по-видимому, будет ошибкой тратить время на клиническое наблюдение за больным, у которого появились симптомы раздражения брюшины, местные или распространенные, четкие или сомнительные, с целью точнее выяснить их происхождение и генез. В случае признаков «перитонита неясного генеза» или при появлении «нечетких симптомов раздражения брюшины» следует, не теряя времени, прибегнуть к инструментальным методам диагностики, выполнив пациенту УЗИ и видеолапароскопию.

Дифференциальная диагностика острого панкреатита с острыми нарушениями мезентериального кровообращения может сопровождаться значительными трудностями из-за сходства многих местных симптомов и

высокой тяжести общей эндогенной интоксикации. Как для острого панкреатита, так и для острого нарушения мезентериального кровообращения характерны: внезапное начало, сильная нарастающая боль в животе, нарастающее вздутие живота и снижение перистальтики, диспепсические явления в виде тошноты и рвоты, а также нарушения центрального и периферического кровообращения с падением артериального давления, что проявляется бледностью кожи и появлением «мраморного рисунка» на коже конечностей и живота. В том и в другом случае началу заболевания может предшествовать пищевая нагрузка.

Однако изучение деталей анамнеза в большинстве случаев позволяет установить, что при остром панкреатите развитию приступа часто предшествует длительно существующая желчнокаменная болезнь с осложненным течением, приступами острого холецистита, атаками острого панкреатита. Из особенностей анамнеза для нарушения мезентериального кровообращения характерны гипертоническая болезнь, распространенный мультифокальный атеросклероз и сопутствующие сердечно-сосудистые заболевания, сопровождающиеся нарушением ритма сердечных сокращений. Язвенный атероматоз аорты и устьев крупных сосудов, в частности верхней брыжеечной артерии, может служить основой для тромбообразования и развития мезентериального тромбоза. Нарушения ритма сердечных сокращений приводят к образованию в полостях сердца мелких тромбов, которые могут быть причиной мезентериальной эмболии. Другой важной деталью анамнеза у больных с острым нарушением мезентериального кровообращения может быть клиническая картина предшествующей **angina abdominalis** в виде приступов боли сразу после еды, иногда – усиленной перистальтики и жидкого стула вскоре после приема пищи.

Сопоставление особенностей клинического течения тяжелого острого панкреатита и нарушения мезентериального кровообращения также позволяет выделить несколько важных различий. Болевой синдром при остром панкреатите сохраняет тенденцию к нарастанию в течение 1-х суток,

тогда как болевой синдром при нарушении мезентериального кровообращения в течение 1-х суток, как правило, успевает достичь максимума и начать стихать, вплоть до полного купирования боли, что связано с гибелью нервных окончаний по мере прогрессирования инфаркта кишки. В случае, если имелись предшествовавшие эпизоды неполной эмболии основного ствола верхней брыжеечной артерии или эпизоды эмболии ее мелких ветвей с развитием преходящей ишемии тонкой кишки, в анамнезе можно проследить несколько эпизодов приступов боли в животе с последующим преходящим парезом кишечника. Симптомы общей интоксикации при нарушении мезентериального кровообращения возникают спустя некоторое время после стихания боли и нарастают постепенно, достигая максимума на 2-3-и сутки, одновременно с развитием клинической картины перитонита. Таким образом, для клинического течения нарушения мезентериального кровообращения характерен «светлый промежуток» мнимого благополучия длительностью несколько часов, когда местные симптомы в связи с некрозом кишки и гибелью нервных окончаний уходят, а общие симптомы интоксикации еще не достигли клинически значимого уровня. Для клинического течения тяжелого острого панкреатита подобный «светлый промежуток» не характерен, симптомы общей интоксикации появляются быстро, через несколько часов от появления боли, и в течение ближайших нескольких дней неуклонно нарастают одновременно с нарастанием местных симптомов и локальных осложнений острого панкреатита. Кроме того, дифференциально-диагностическое значение может иметь жидкий стул кровянистого вида (без примеси свежей крови), что связано с отторжением некротизированной слизистой оболочки при вовлечении в процесс правой половины толстой кишки у больных с нарушением мезентериального кровообращения. Для больных тяжелым острым панкреатитом жидкий стул не характерен, типичным является задержка стула и газов.

Тем не менее, четкая дифференциальная диагностика тяжелого острого

панкреатита и острого нарушения мезентериального кровообращения в ряде случаев затруднительна, а поскольку в прогнозе и того и другого заболевания раннее начало лечения имеет решающее значение, то выжидательная диагностическая тактика, основанная на клиническом наблюдении, здесь неприемлема, так как ведет к потере времени.

Дифференциальная диагностика острого панкреатита с разрывом острой расслаивающей аневризмы брюшного отдела аорты может потребоваться у ряда пациентов, поскольку и то и другое заболевание может проявиться сходным клиническим синдромом, сочетающим в себе остро возникшую резкую боль в верхней половине живота слева и падение показателей гемодинамики с развитием картины шока. Диагностические трудности усугубляются парезом кишечника, который при разрыве аневризмы брюшного отдела аорты быстро присоединяется в случае развития забрюшинной гематомы.

Решению дифференциально-диагностической задачи в таком случае может помочь ряд особенностей анамнеза, а именно: отсутствие четкой связи с приемом пищи и алкоголя у больных с разрывом аневризмы брюшного отдела аорты, отсутствие у них диспепсического синдрома, наличие в анамнезе данных о мультифокальном атеросклерозе, гипертонической болезни. Довольно часто факт существования аневризмы с признаками расслоения или без них является установленным и известным пациенту или его родственникам. Кроме того, со временем у больных с разрывом расслаивающей аневризмы аорты доминирующим клиническим синдромом остается синдром недостаточности центрального и периферического кровообращения, тогда как болевой синдром стихает в течение нескольких часов, а синдром интоксикации не развивается вовсе. Наличие пальпируемой аневризмы в виде пульсирующего плотноэластического образования в проекции брюшного отдела аорты позволяет достаточно легко провести дифференциальный клинический диагноз между тяжелым острым панкреатитом и разрывом аневризмы, однако в случае обширной

забрюшинной гематомы этот диагноз не будет однозначным в связи со сходной картиной панкреатогенного инфильтрата. Учитывая экстренный хирургический характер такого заболевания, как разрыв аневризмы брюшного отдела аорты, наблюдение за клинической динамикой развития симптомов в указанной ситуации неприемлемо, вопросы дифференциальной диагностики должны решаться немедленно, с проведением объективных методов инструментальной диагностики: УЗИ с ультразвуковой доплерографией, видеолапароскопии, аортографии, КТ-ангиографии с болюсным контрастным усилением.

Дифференциальная диагностика острого панкреатита с острой кишечной непроходимостью. Острая кишечная непроходимость чаще проявляется схваткообразной болью – при острой спаечной и странгуляционной непроходимости перистальтика кишечника бурная, особенно в начальный период болезни. Толстокишечная обтурационная непроходимость проявляется постепенным вздутием живота и нарастанием распространенной боли. Перенесенные ранее операции на органах брюшной полости, множественные чаши Клойбера, асимметрия живота и изучение пассажа бария по пищеварительному тракту позволяют достоверно поставить диагноз острой кишечной непроходимости.

Следует помнить о динамической кишечной непроходимости, которая часто сопровождает острый некротический панкреатит, сочетающийся с вовлечением в патологический процесс забрюшинной клетчатки. При этом обычно отсутствует схваткообразный характер абдоминальной боли. При острой кишечной непроходимости содержание ферментов поджелудочной железы в крови и моче в норме. Для исключения обтурационной кишечной непроходимости в таких случаях показано УЗИ с сонографической оценкой состояния петель кишечника и сравнение сонографических характеристик в динамике.

Дифференциальная диагностика острого панкреатита с инфарктом или абсцессом селезенки. Протекают обычно без выраженного болевого

синдрома и в первую очередь проявляют себя гипертермической реакцией, ознобом и прогрессирующим синдромом эндогенной интоксикации. Ведущая роль в дифференциальной диагностике инфаркта селезенки, ее абсцесса и острого панкреатита принадлежит неотложной сонографии с доплеровским исследованием селезеночной артерии и вены.

Дифференциальная диагностика острого панкреатита с нижнедолевой пневмонией и плевритом. При нижнедолевой пневмонии и плеврите боль в верхней половине живота возникает остро и усиливается при дыхании, кашле. Дыхание поверхностное, частое, при аускультации можно выявить в нижних отделах грудной клетки шум трения плевры, хрипы. Как правило, температура тела повышается до 38-40°C. Пульс частый, язык влажный. Живот умеренно напряжен в эпигастральной области, перистальтические шумы кишечника выслушиваются, симптомы раздражения брюшины отсутствуют. Основным методом диагностики является рентгенологическое исследование легких. Следует помнить и о том, что тяжелый острый некротический панкреатит клинически может проявляться РДСВ. В таких случаях всегда необходимо установить первопричину заболевания.

Дифференциальная диагностика острого панкреатита с инфарктом миокарда. Острый инфаркт миокарда чаще возникает у людей пожилого возраста, отмечавших в анамнезе приступы стенокардии. При инфаркте миокарда начало заболевания нередко характеризуется возникновением острой боли в эпигастральной области, иррадиирующей в область сердца, между лопатками. Состояние больных тяжелое. Пульс частый, аритмичный, артериальное давление снижено. Границы сердца расширены, тоны сердца глухие. Язык влажный, симптомы раздражения брюшины отсутствуют. Перистальтические шумы кишечника выслушиваются. Основной метод диагностики – электрокардиография (на ЭКГ обнаруживают свежие очаговые нарушения коронарного кровообращения).

Достаточно тяжело дифференцировать **острый панкреатит** и

пищевую токсикоинфекцию, для которой характерны симптомы гастроэнтероколита. Однако появление выраженных явлений интоксикации, пареза кишечника, гипотензии и энцефалопатии должно нацеливать врача на необходимость применения дополнительных лабораторных и инструментальных методов диагностики (лабораторная ферментная диагностика, УЗИ, лапароскопия), поскольку достаточно частой причиной этих клинических проявлений является панкреонекроз.

2.3. КЛИНИЧЕСКАЯ КАРТИНА ТЯЖЕЛОГО ОСТРОГО ПАНКРЕАТИТА В ФАЗЕ ТОКСЕМИИ

Клиническая картина острого панкреатита в фазе токсемии, как, впрочем, и во все последующие фазы и периоды, обусловлена особенностями патофизиологии и патогенеза заболевания в этот период времени. Общая логика протекающих процессов соответствует закономерностям течения альтеративно-экссудативной фазы воспаления как типичной патофизиологической реакции на повреждение. Острый панкреатит проходит фазу панкреатогенной токсемии в первые 7-10 суток заболевания, когда патогенетической основой его течения служит выброс в кровоток эндогенных токсических субстанций. В 1-3-и сутки это преимущественно провоспалительные медиаторы воспаления: интерлейкины, кинины, серотонин и др. Главным общим эффектом их действия является расширение просвета и увеличение проницаемости стенок капилляров для жидкой части крови, спазм прекапиллярных сфинктеров со сбросом крови из артериол в вены, минуя микроциркуляторное русло, что приводит к замедлению капиллярного кровотока, стазу, сладжированию форменных элементов крови, тромбозу капиллярного русла, выходу жидкой части крови в интерстиций. Результатом является падение ОЦК и централизация кровообращения, развитие ишемических и некротических изменений в зоне нарушений микроциркуляции, отека и жидкостного пропитывания паренхимы поджелудочной железы и брюшинной клетчатки, появление выпота в

серозных полостях. Для определения этого первого периода фазы панкреатогенной токсемии В.С. Савельев и соавт. (1993) предложили очень удачный термин, назвав его периодом острых гемодинамических расстройств.

В ответ на выброс провоспалительных медиаторов воспаления в соответствии с главным принципом регуляции биологического равновесия по механизму отрицательной обратной связи появляется и начинает нарастать выброс противовоспалительных интерлейкинов и других медиаторов, призванных погасить чрезмерное прогрессирование альтеративно-экссудативных реакций первой фазы воспаления. С нормализацией баланса про- и противовоспалительных агентов нормализуются сосудистый тонус, ОЦК и гемодинамика, восстанавливается микроциркуляция, в том числе в некоторой степени и в зонах, подвергшихся ишемии и гипоксии и часто уже имеющих на этот момент некротические изменения. Реперфузия зон ишемического повреждения и некроза приводит к попаданию в кровоток эндогенных токсинов иного рода: среднемолекулярных пептидов, продуктов перекисного окисления липидов, других метаболитов некробиоза.

Результатом их системного воздействия является стимуляция иммунного ответа, что проявляется симптомокомплексом системного воспалительного ответа, а также прямое токсическое воздействие на уже пострадавшие в период острых гемодинамических расстройств органы и ткани. Это приводит к различным сочетаниям дисфункции органов и систем, что при тяжелом остром панкреатите проявляется ранней ПОН. Длительность такого периода может быть разной, составляя в среднем 1-2 суток от начала заболевания до 7-10-х суток и позднее, вплоть до купирования всех проявлений ранней ПОН.

Другим фактором, определяющим клиническую картину острого панкреатита на всех этапах его течения, является тяжесть заболевания. Так, для легкого течения заболевания, по определению не должно иметь выраженных системных токсемических или заметных местных деструктивных осложнений, клиническая картина, как правило, складывается

из классических клинических симптомов, описанных выше. Напротив, для тяжелого острого панкреатита характерно наличие выраженных системных токсемических и местных осложнений, которые приводят к заметным изменениям в типичной клинической картине острого панкреатита, что может повлечь за собой существенные дифференциально-диагностические трудности. В связи с этим особенности клинических проявлений тяжелого острого панкреатита требуют особого рассмотрения в соответствии с фазами и периодами течения заболевания.

Особенности клинических проявлений острого панкреатита в период острых гемодинамических нарушений. Как уже отмечалось выше, патофизиологической основой развития острого панкреатита в период острых гемодинамических расстройств служит выброс в кровоток и циркуляция провоспалительных медиаторов воспаления, что приводит к состоянию, описанному в современной литературе такими терминами, как «респираторный взрыв», или «медиаторная буря». Главными клиническими проявлениями у больных тяжелым острым панкреатитом являются: уменьшение ОЦК за счет секвестрации значительного объема жидкой части крови в интерстиции, падение венозного возврата и сердечного выброса, централизация кровообращения, вплоть до развития легочного дистресс-синдрома, панкреатогенного шока, острого шокового поражения почек, печени, развития энцефалопатии различной степени. Указанные осложнения, которые редко наблюдаются в «моно варианте», как правило, образуют различные комбинации и определяют в значительной степени клиническую картину тяжелого острого панкреатита в 1-3-и сутки заболевания. Это может привести к значительным диагностическим трудностям и быть причиной тяжелых диагностических ошибок, наиболее типичные из которых приведены ниже.

Если пациент поступает в приемное отделение с низкими показателями гемодинамики (с систолическим артериальным давлением на уровне 80 мм рт. ст. и ниже, с тахикардией 100-120 в минуту и выше), с нарушением

сознания такой степени, что невозможно достоверно выяснить у него жалобы и анамнез, то он направляется в отделение реанимации и интенсивной терапии (ОРИТ) с направительным диагнозом «шок неясной этиологии». Его лечение сосредоточивается на проведении противошоковых мероприятий и восполнении дефицита ОЦК, а диагностика направлена, прежде всего, на исключение острого инфаркта миокарда, массивной тромбоэмболии легочной артерии (ТЭЛА) или острого нарушения кровообращения. Интенсивная противопанкреатическая терапия не применяется, пока диагноз тяжелого острого панкреатита не установлен. Установление диагноза тяжелого острого панкреатита в данной ситуации возможно только с использованием лабораторных тестов (активность общей амилазы в крови и в моче, липазы крови, специфической панкреатической амилазы в крови) и инструментальных методов исследования (УЗИ, видеолапароскопия). Быстрота установления диагноза при этом будет зависеть от того, предусматривает ли алгоритм обследования больных в ОРИТ данного учреждения обязательное немедленное выполнение тестов на амилазу и УЗИ брюшной полости или не предусматривает. Если эти исследования выполняются по программе обязательного обследования всем больным, поступившим с диагнозом «шок неясной этиологии», то есть шанс установить диагноз тяжелого острого панкреатита в ранние сроки, что не повлечет за собой потерю времени начала лечения. Если же данные исследования назначаются по показаниям, в зависимости от интуиции и клинического опыта дежурного врача или от возможности или невозможности выполнить их в то или иное время суток, то неизбежны случаи запаздывания с установлением диагноза.

Дополнительные диагностические трудности может создавать и то обстоятельство, что пациенты с тяжелым острым панкреатитом – это очень часто лица с низким уровнем социальной адаптации или даже маргинальные элементы общества, которым свойственно иметь многочисленные травмы тела, конечностей и головы различной давности. Следы указанных травм

могут увести диагностическую мысль от шока, вызванного острым панкреатитом, к шоку, обусловленному черепно-мозговой травмой, закрытой травмой груди или живота.

Важным клиническим дифференциально-диагностическим признаком панкреатогенного характера шока могут быть визуально диагностируемые признаки системного расстройства микроциркуляции за счет генерализованного спазма капиллярного русла. Макроскопически это проявляется характерным «мраморным рисунком» на коже нижних конечностей и живота, напоминающим вид «географической карты», на фоне общей бледности кожи. В ряде случаев «мраморность» кожи нижних конечностей и живота сочетается с темными синюшными участками на коже передней брюшной стенки и боковых поверхностей живота – «пятнами Мондора».

Таким образом, у больного, поступающего в состоянии развивающегося или развившегося панкреатогенного шока, тяжелый острый панкреатит может протекать под **клинической маской острой сердечно-сосудистой недостаточности неясного генеза**. Это может повлечь диагностические трудности и быть причиной серьезной задержки с началом патогенетического лечения в ситуации, когда прогноз заболевания определяют часы. Для того чтобы избежать указанных опасностей и диагностических ошибок, следует в обязательном порядке исключить тяжелый острый панкреатит у всех больных с направительным диагнозом: «шок» или «коллапс неясной этиологии», выполняя у них тест на амилазу крови, мочи, липазу крови, а также УЗИ брюшной полости в динамике 2-3 раза в течение 1-х суток наблюдения.

Другой, относительно редко встречающейся клинической маской тяжелого острого панкреатита в период острых гемодинамических расстройств может быть **клиническая маска острой дыхательной недостаточности**. Она наблюдается в тех случаях, когда в патогенезе системных нарушений, обусловленных панкреатогенной токсемией,

преобладает поражение микроциркуляторного русла паренхимы легких, что приводит к снижению и прекращению кровотока в легочной капиллярной сети, оплетающей альвеолы, разрушению сурфактанта, спадению альвеол и шунтированию легочного кровотока из артериол в венулы, минуя микроциркуляторное русло. Вследствие указанных механизмов повышается давление в системе легочного ствола, увеличивается скорость кровотока и резко падает оксигенация крови – создается картина нарастающей правожелудочковой недостаточности и гипоксии, напоминающая картину ТЭЛА или легочного РДСВ неясного генеза. На фоне выраженной гипоксии и нарастающей легочно-сердечной недостаточности клинические проявления тяжелого острого панкреатита со стороны живота могут отойти на второй план, а часто требующиеся интубация и ИВЛ сделают невозможными продуктивный контакт с больным и соответственно изучение его жалоб и анамнеза. Диагностические трудности усугубляются неоднозначностью трактовки рентгенологических изменений в легких, которые бывают представлены в начале заболевания (в 1-2-е сутки) картиной венозного полнокровия легких, участками гиповентиляции, дисковидными ателектазами, уплотнением паренхимы базальных отделов, гидротораксом. Позднее, на 3-е сутки и далее, по мере присоединения инфекции может наблюдаться картина эволюции полисегментарной пневмонии, что может вызвать дифференциально-диагностические трудности с диагнозом ТЭЛА с поражением ее мелких ветвей. В этой ситуации избежать диагностических ошибок можно, исключая также в обязательном порядке тяжелый острый панкреатит у всех больных с направительным диагнозом: «РДСВ неясного генеза» или «острая дыхательная недостаточность».

Достаточно часто встречается весьма коварная по своим проявлениям и чрезвычайно тяжелая по своим возможным последствиям **делириозная маска тяжелого острого панкреатита**. Хорошо известно, что злоупотребление алкоголем является признанным этиологическим фактором развития острого панкреатита. Длительность приема и доза принятого

алкоголя находятся в прямой зависимости как с тяжестью ОП, так и с вероятностью развития и тяжестью алкогольного делирия. Тяжелый острый панкреатит на 1-й неделе заболевания сам по себе может сопровождаться развитием делирия, обусловленного эндогенной панкреатогенной токсемией. Поэтому у пациента с делирием (развившимся на фоне злоупотребления алкоголем) никогда нельзя по клиническим данным определить, является ли делирий только алкогольным, или он имеет смешанный алкогольно-интоксикационный генез за счет панкреатогенной токсемии. Дифференциально-диагностические трудности у подобных пациентов усугубляются их неадекватным поведением, дезориентацией, извращением клинических проявлений заболевания и неадекватной оценкой своих ощущений и жалоб. Типичной ошибкой является помещение подобных больных в госпитальное психосоматическое отделение, где они остаются под наблюдением психиатра до тех пор, пока неукротимая рвота, вздувшийся «горой» живот или развернутая клиническая картина перитонита не вынуждают прибегнуть к консультации хирурга. Как правило, к этому моменту драгоценное время уже упущено, и прогноз заболевания чаще всего неблагоприятный.

Таким образом, тяжелый острый панкреатит может протекать под *клинической маской алкогольного делирия*, тогда как на самом деле делирий имеет чисто интоксикационное панкреатогенное происхождение или смешанный алкогольно-панкреатогенный генез. Во избежание серьезных диагностических ошибок и задержки с началом патогенетического лечения пациент с диагнозом «алкогольный делирий» должен быть помещен в ОРИТ, где ему в обязательном порядке следует выполнить исследование амилазы крови, мочи, липазы крови, а также произвести УЗИ брюшной полости в динамике 2-3 раза в течение 1-х суток наблюдения для исключения тяжелого острого панкреатита.

Особенности клинических проявлений острого панкреатита в период ранней полиорганной недостаточности. Как уже отмечалось,

патофизиологической основой развития острого панкреатита в период ПОН (протекает в среднем начиная с 3-4-х суток и до 10-12-х суток заболевания) служит реперфузия зон ишемического повреждения и некроза с попаданием в кровотоки эндогенных токсинов: среднемолекулярных пептидов, продуктов перекисного окисления липидов, других метаболитов некробиоза. Они оказывают как системное действие, стимулируя иммунную реакцию в виде ССВО, так и местное прямое токсическое действие на ранее пострадавшие органы и ткани. Это приводит к различным сочетаниям дисфункций органов и при тяжелом остром панкреатите может способствовать развитию ранней ПОН. Для периода ранней ПОН характерны свои специфические осложнения, и, если их клинические проявления преобладают над общими клиническими проявлениями острого панкреатита, возможно развитие еще нескольких «масок» тяжелого острого панкреатита.

Достаточно часто приходится наблюдать пациентов с тяжелым острым панкреатитом, которые первые 1-3-и сутки проводят дома, борясь с болями в животе и диспепсическими расстройствами домашними средствами, приемом спазмолитиков, анальгетиков, антибиотиков или, что хуже всего, алкоголя. И если этим пациентам в силу счастливого стечения обстоятельств удастся избежать развития панкреатогенного шока или делирия, продолжающаяся эндогенная интоксикация может нанести тяжелое повреждение почкам, что проявляется нефропатией различной степени тяжести, вплоть до развития острой почечной недостаточности. Основной жалобой у этих пациентов является снижение диуреза вплоть до анурии, лабораторное исследование показывает значительное повышение мочевины и креатинина. Подобный больной с диагнозом «острая почечная недостаточность неясного генеза», «токсико-аллергическая реакция на те или иные лекарственные препараты», «отравление суррогатами алкоголя» поступает в нефрологическое, урологическое или токсикологическое отделение, где иногда проходит достаточно много времени, пока истинная причина нефропатии не бывает установлена. Таким образом, **тяжелый**

острый панкреатит может протекать под маской острой почечной недостаточности. Поэтому у всех пациентов с остро развившейся почечной недостаточностью неясного генеза, особенно если ей предшествовало злоупотребление алкоголем, наблюдались диспепсические явления и боли в животе, в обязательном порядке должен быть исключен тяжелый острый панкреатит. Для этого необходимо как минимум выполнить исследование амилазы крови, мочи, липазы крови, а также УЗИ брюшной полости в динамике 2-3 раза в течение 1-х суток наблюдения.

Тяжелый острый панкреатит, протекающий под маской острой печеночной недостаточности, в клинической практике наблюдается редко. Обстоятельства и условия его развития, как правило, сходны с таковыми для острой почечной недостаточности с той разницей, что основной удар эндогенной интоксикации приходится на паренхиму печени. В большинстве случаев у подобных больных выявляется предшествующий фон хронической печеночной патологии в виде перенесенного ранее токсического или вирусного гепатита, цирроза печени или ее жировой дистрофии вследствие длительного злоупотребления алкоголем. Заболевание проявляется гипербилирубинемией, желтухой, повышением уровня ферментов цитолиза гепатоцитов. Важной особенностью «печеночной» маски тяжелого острого панкреатита является ее сходство с механической желтухой, которая также может сопровождать течение тяжелого острого панкреатита, если он протекает как панкреонекроз билиарного генеза с холедохолитиазом, холангитом или если имеются затруднение желчеоттока и желчная гипертензия вследствие сдавления терминального отдела холедоха увеличенной или инфильтрированной головкой поджелудочной железы.

Приведенная возможная клиническая ситуация для уточнения диагноза требует в каждом случае желтухи неясного генеза выполнять диагностические мероприятия, направленные на исключение острого панкреатита и панкреатогенной токсемии, а также механического характера желтухи за счет холедохолитиаза, стеноза терминального отдела холедоха

или сдавления терминального отдела холедоха объемным образованием, отеком, инфильтратом головки поджелудочной железы.

Еще одной клинической маской острого панкреатита, которая встречается относительно редко и проявляется, как правило, несколько позднее приведенных выше, но также может привести больного тяжелым острым панкреатитом на непрофильную реанимационную койку, является **диабетическая маска острого панкреатита**. Сам по себе впервые выявленный панкреатогенный сахарный диабет I типа не является редким осложнением, развиваясь у 9-12% больных, перенесших тяжелый острый панкреатит. В типичных случаях он легко диагностируется, поскольку определение уровня сахара крови относится к числу рутинных лабораторных исследований и, как правило, выполняется в динамике у всех пациентов госпитальных и тем более реанимационных отделений. Вовремя выявленная гипергликемия относительно легко поддается медикаментозной коррекции и при минимальном уровне внимания к пациенту не приводит к декомпенсации диабета и развитию диабетической комы.

Иная картина наблюдается, когда не слишком социально адаптированный пациент переживает начальный период острого панкреатита вне стационара, занимаясь самолечением. В этом случае не исключен вариант развития событий, когда панкреонекроз состоялся, явления панкреатогенной токсемии уменьшились или исчезли, клинических проявлений начального периода острого панкреатита уже нет, а уцелевших островков Лангерганса и β -клеток стало недостаточно для производства необходимого количества эндогенного инсулина. Спустя короткое время развиваются гипергликемия, ацидоз и все прочие проявления декомпенсированного сахарного диабета, которые могут привести пациента в реанимационное отделение эндокринологического стационара. Специалистов-эндокринологов будут ждать большие трудности в подборе сахароснижающей терапии, коррекции ацидоза и водно-электролитных нарушений, поскольку хорошо известно, что достичь надежной стабилизации

нарушенного углеводного обмена у пациента, имеющего несанированный очаг деструктивно-некротических изменений, практически невозможно. Диагностические трудности в указанной ситуации усугубляются и тем, что уровень амилазы крови, как относительно надежный (высокочувствительный, но низкоспецифичный) лабораторный диагностический признак острого панкреатита, к концу 1-й недели заболевания часто нормализуется и уже не может помочь в диагностике. Поэтому только инструментальное исследование брюшной полости и забрюшинной клетчатки с использованием УЗИ, КТ и МРТ (магнитно-резонансной томографии) позволяет установить правильный диагноз и причину развития сахарного диабета у таких больных. Иногда эта причина выясняется только со вскрытием инфицированного очага панкреатогенной деструкции при развитии поздних гнойных осложнений панкреонекроза, если пациент доживает до их развития.

Таким образом, во всех случаях остро развившегося сахарного диабета, особенно если его появлению предшествовали боли в животе и диспепсические явления, необходимо с помощью методов лабораторной диагностики и инструментальных методов исследования брюшной полости и забрюшинного пространства убедиться, что не острый панкреатит и его деструктивные осложнения были причиной развития сахарного диабета.

Нельзя не упомянуть о **способности тяжелого острого панкреатита протекать под маской перитонита**. Нередко встречаются случаи, когда в приемное отделение поступает пациент с выраженной клинической картиной перитонита, генез которого остается неясным после обследования, в том числе с применением неинвазивных инструментальных методов диагностики. Одной из возможных причин развития перитонита может быть острый панкреатит с выпотом в брюшной полости (ферментативный перитонит). Особенность ситуации заключается в том, что так называемые ранние лапаротомии при тяжелом остром панкреатите сопровождаются значительным числом осложнений и высокой летальностью. Их проведение крайне нежелательно, тем более что при панкреатогенном ферментативном

перитоните можно не менее радикально выполнить санацию и дренирование брюшной полости с помощью видеолапароскопии. Поэтому у больного с диагнозом: «перитонит неясного генеза» целесообразно начать вмешательство с видеолапароскопии, которая позволит уточнить диагноз и в случае ферментативного панкреатогенного перитонита выполнить адекватную санацию и дренирование брюшной полости.

2.4. КЛИНИЧЕСКАЯ КАРТИНА ОСТРОГО ПАНКРЕАТИТА В ФАЗЕ ДЕСТРУКТИВНЫХ ОСЛОЖНЕНИЙ

При классическом течении острого панкреатита с последовательной сменой периодов и фаз панкреатогенная токсемия сменяется фазой деструктивных осложнений. Общая логика протекающих процессов соответствует закономерностям течения инфильтративно-пролиферативной фазы воспаления как типичной патофизиологической реакции организма на любое повреждение. Острый панкреатит вступает в фазу деструктивных осложнений, как правило, после 7-10-х суток заболевания, когда явления панкреатогенной токсемии стихают и на первый план выходит некроз ткани поджелудочной железы и забрюшинной клетчатки того или иного объема (панкреонекроз и ретроперитонеонекроз). Патогенетической основой течения фазы деструктивных осложнений является реакция иммунной системы на объем некроза в виде инфильтративно-пролиферативных реакций, направленных на его отграничение, борьбу с инфицированием и в конечном итоге на резорбцию некротических тканей с замещением очага повреждения рубцовой тканью. Таким образом, классическим патоморфологическим субстратом фазы деструктивных осложнений служит панкреатический инфильтрат, представляющий собой один или несколько очагов некроза ткани поджелудочной железы и забрюшинной клетчатки, окруженной инфильтративно-воспалительным валом. Выраженность инфильтрата и его дальнейшее развитие зависят от соотношения объема некротической ткани и состояния иммунной системы после того, как часть ее ресурсов была

израсходована в фазе панкреатогенной токсемии. Возможны три основных варианта дальнейшего течения заболевания.

При остром панкреатите с формированием мелкоочагового панкреонекроза (без перехода деструктивного процесса на забрюшинную клетчатку или при ретроперитонеонекрозе ограниченного объема) в условиях, когда явления панкреатогенной токсемии были невыраженными и фаза панкреатогенной токсемии не привела к вторичному иммунодефициту, следует ожидать, что вокруг очагов некроза сформируется мощный инфильтративно-воспалительный вал, который не позволит инфекции проникнуть в очаг некроза. Такой благоприятный вариант течения фазы деструктивных осложнений можно назвать асептическим неосложненным вариантом течения, исходом которого будет либо выздоровление, либо в случае клинически значимой деформации протоковой системы развитие хронического панкреатита.

При тяжелом остром панкреатите с формированием крупноочагового панкреонекроза (КПН), с переходом деструктивного процесса на забрюшинную клетчатку и формированием ретроперитонеонекроза того или иного объема в условиях, когда резервов иммунной системы достаточно, чтобы сформировать инфильтративно-воспалительный вал вокруг некротических тканей, следует ожидать, что у инфекции будет мало шансов проникнуть в очаг деструкции, но и у фагоцитирующих клеток инфильтративно-воспалительного вала не хватит возможностей полностью утилизировать всю массу некроза. Происходит лизис некротической ткани по окружности очага некроза и со временем основная масса некроза отделяется от стенок инфильтративно-воспалительного вала в виде одного или нескольких секвестров. Кроме того, при КПН в объем деструкции, как правило, попадает один или несколько панкреатических протоков. С восстановлением секреции через некротические дефекты стенок протоков часть сока поджелудочной железы начинает сбрасываться в зону некроза, вызывая частичный или полный лизис секвестров. Инфильтративно-

воспалительный вал подвергается рубцовой трансформации, образуя фиброзную капсулу. В результате формируется панкреатическая псевдокиста с секвестрами в полости или без них. Такой относительно благоприятный вариант течения фазы деструктивных осложнений можно назвать асептическим деструктивным вариантом течения острого панкреатита, исходом которого будет формирование панкреатической псевдокисты с секвестрами или без них.

В случае присоединения инфекции период асептических деструктивных осложнений сменяется периодом гнойно-деструктивных осложнений, которые могут быть ранними или поздними, отграниченными или неотграниченными.

Ранние гнойно-деструктивные осложнения развиваются, если инфицирование зон панкреатогенной деструкции происходит еще в фазе токсемии тяжелого острого панкреатита, на 1-й неделе заболевания. В этом случае период асептической деструкции вообще выпадает из схемы течения острого панкреатита. Как правило, это происходит в особенно тяжелых случаях КПН или СПН с массивным поражением забрюшинной клетчатки (распространенным ретроперитонеонекрозом) и выраженной панкреатогенной токсемией с развитием ПОН. Данная ситуация характеризуется быстрым истощением резервов иммунной системы и ранним развитием вторичного иммунодефицита. Иммунная система оказывается не в состоянии сформировать какой-либо инфильтративный вал, и инфекция свободно распространяется по некротизированным тканям. В результате развивается наиболее грозное осложнение тяжелого острого панкреатита – забрюшинная панкреатогенная флегмона, или, по современной классификации, неотграниченный инфицированный ретроперитонеонекроз.

Поздние гнойно-деструктивные осложнения развиваются, если происходит гематогенное, лимфогенное инфицирование панкреатического инфильтрата или если начинает прогрессировать «дремлющая» инфекция, ранее попавшая в очаг деструкции (в последнем случае инфильтративно-

воспалительный вал может играть парадоксальную отрицательную роль, способствуя развитию инфекции, так как препятствует попаданию антибактериальных препаратов в инфицированный очаг некроза). Как правило, поздние гнойно-деструктивные осложнения тяжелого острого панкреатита носят отграниченный характер и бывают представлены панкреатическим абсцессом или инфицированной ранее псевдокистой поджелудочной железой. Однако в случае позднего инфицирования значительной массы некротической ткани возможно развитие нагноения большого объема, вторичного иммунодефицита и прорыв защитного инфильтративно-воспалительного барьера с неотграниченным распространением инфекции в виде диффузной гнойной инфильтрации забрюшинной клетчатки, т.е. забрюшинной флегмоны.

Приведенные основные схемы особенностей и вариантов течения острого панкреатита в фазе деструктивных осложнений позволяют обоснованно рассмотреть его основные клинические проявления в каждый из периодов данной фазы.

Особенности клинических проявлений острого панкреатита в период асептических деструктивных осложнений. Как было показано выше, основными проявлениями острого тяжелого острого панкреатита в период асептических деструктивных осложнений являются панкреатический инфильтрат и ранняя (несформированная) стерильная панкреатическая псевдокиста. Они определяют клиническую картину заболевания в этот период, которая зависит от размеров и локализации указанных образований.

Инфильтрат при клиническом обследовании больного представляет собой пальпируемый плотный неподвижный безболезненный или малоболезненный участок ткани, расположенный в эпигастрии или мезогастррии, с распространением на правое или левое подреберье, в ряде случаев и на забрюшинную клетчатку в проекции паранефрия и параколоне. Вначале панкреатический инфильтрат не имеет четких границ, в последующем приобретает более четко пальпируемые границы. Размеры его

могут быть различными, от 5-6 см в диаметре (инфильтрат меньших размеров просто не определяется при пальпации) до массива, занимающего больше половины объема брюшной полости. Пальпируемый объем может появиться уже на 2-3-и сутки заболевания, хотя в эти сроки он представляет собой еще не собственно панкреатический инфильтрат, а массу поврежденной жировой клетчатки, увеличенной в объеме за счет отека и жидкостного пропитывания. Классические сроки появления панкреатического инфильтрата – начало 2-й недели заболевания, 7-10-е сутки, когда после стихания явлений панкреатогенной токсемии и короткого «светлого промежутка» в брюшной полости появляется и начинает увеличиваться пальпируемый объем. Появление инфильтрата может сопровождаться клиническими проявлениями ССВО в виде субфебрильной гипертермии по вечерам, умеренной тахикардии, однако общие системные явления выражены умеренно или отсутствуют вовсе, что отличает течение стерильного инфильтрата от развивающегося инфицированного панкреонекроза. В первые 7-10 дней может отмечаться умеренная тенденция к увеличению размеров инфильтрата, хотя чаще всего они стабилизируются к 3-4-м суткам от момента появления, затем при благоприятном (асептическом неосложненном) течении инфильтрат постепенно регрессирует и полностью резорбируется в сроки в среднем от 2-3 недель до 1,5 месяцев.

Значительную роль в клинической картине острого панкреатита играют локализация и объем инфильтрата в плане возможного развития клинически значимых деформаций и перегибов органов желудочно-кишечного тракта.

При преимущественном поражении головки поджелудочной железы и распространении деструктивного процесса по «правому типу» на забрюшинную парадуоденальную клетчатку и клетчатку печеночно-двенадцатиперстной связки возможно сдавление дистальных отделов внепеченочных желчных путей, что может привести к желчной гипертензии, гипербилирубинемии, механической желтухе. Механическая желтуха при этом варианте, как правило, не достигает высокого уровня (показатель

общего билирубина редко превышает 120-160 ммоль/л, длительность желтушного периода в основном составляет 5-7 дней) и во всех случаях проходит в ходе консервативной терапии. Тем не менее приведенная ситуация требует самого серьезного и внимательного отношения в плане дифференциальной диагностики с билиарным панкреонекрозом, холедохолитиазом как с состояниями, гораздо более опасными.

Инфильтрат в области головки поджелудочной железы может в некоторых случаях вызывать сдавление выходного отдела желудка и приводить к нарушениям желудочной эвакуации, что проявляется клинической картиной пилородуоденального стеноза: нарастающим чувством тяжести в эпигастрии, повторной рвотой съеденной пищей.

Клинический диагноз сдавления выходного отдела желудка инфильтратом головки поджелудочной железы подтверждается при рентгенологическом, эндоскопическом и ультразвуковом исследовании. Требуется дифференциальная диагностика с опухолевым (первичным или за счет прорастания извне) или рубцово-язвенным поражением выходного отдела желудка и верхней части двенадцатиперстной кишки. Как правило, нарушения эвакуации из желудка при сдавлении его выходного отдела инфильтратом головки поджелудочной железы не достигают степени декомпенсированного стеноза и постепенно исчезают в ходе 2-3-недельной консервативной терапии. Однако в отдельных случаях может развиваться декомпенсированный стеноз, лечение которого может потребовать эндоскопического проведения зонда для питания через суженный участок, а при неуспехе – хирургического лечения в объеме еюностомии для питания.

Сходная ситуация может развиваться при поражении тела поджелудочной железы, когда инфильтрат, распространившийся на сальниковую сумку и клетчатку корня брыжейки тонкой и толстой кишки, будет вызывать сдавление нижнегоризонтальной или восходящей части двенадцатиперстной кишки и соответственно развитие дуоденальной непроходимости. В случае декомпенсации пассажа по двенадцатиперстной

кишке в клинической картине будет преобладать неукротимая рвота желудочным содержимым с большим количеством желчи.

Панкреатические инфильтраты забрюшинной клетчатки, расположенные в паранефрии и параколоне, могут достигать больших размеров и по данным КТ иметь объем 1200-1500 см³ и более. Однако клинически значимых нарушений функции почек, пассажа мочи или толстокишечного содержимого они не вызывают.

Ранняя (несформированная) панкреатическая псевдокиста при клиническом обследовании больного представляет собой пальпируемое плотноэластическое, неподвижное или малоподвижное, безболезненное или малоболезненное образование овальной или округлой формы, расположенное в эпигастрии или мезогастррии, в правом или в левом подреберье, в проекции паранефрия или параколона. Панкреатическая псевдокиста, как уже было отмечено, чаще всего формируется на месте панкреатического инфильтрата в ходе его секвестрации, на 3-4-й неделе заболевания. Инфильтрат в ходе своей эволюции в псевдокисту приобретает четко пальпируемые границы и овальную или округлую форму. Начало формирования псевдокисты в инфильтрате при динамическом УЗИ или КТ-наблюдении может быть замечено раньше, с 1-2-й недели его существования. Размеры несформированной панкреатической псевдокисты, как правило, сопоставимы с размерами исходного инфильтрата или несколько меньше.

Формирование ранней псевдокисты не сопровождается заметными системными общеклиническими проявлениями. Лишь в лабораторных показателях можно отметить длительный период умеренной амилаземии с превышением уровня амилазы в 2-4 раза от нормы. По-видимому, это связано с частичной резорбцией амилазы панкреатического сока из полости формирующейся псевдокисты до тех пор, пока не завершилось формирование ее фиброзной капсулы из хорошо кровоснабжаемого инфильтративно-воспалительного вала.

Формирование ранней псевдокисты может сопровождаться

локальными симптомами, если происходит деформация или сдавление ею различных отделов желудочно-кишечного тракта. При этом развивается клиническая картина, аналогичная описанной выше для панкреатического инфильтрата.

Ранняя псевдокиста может проявиться рядом специфических клинических ситуаций с соответствующей клинической картиной, если ее течение принимает осложненный характер. Наиболее частыми типичными осложнениями ранней панкреатической псевдокисты служат ее разрыв, кровотечение и нагноение в случае инфицирования.

Клиническая картина разрыва ранней стерильной псевдокисты различается в зависимости от того, произошел ли он в просвет полого органа брюшной полости или в свободную брюшную полость. При разрыве псевдокисты в просвет полого органа клиническая картина характеризуется кратковременным болевым синдромом, который в ряде случаев сопровождается эпизодом гипотонии. Боль вскоре проходит самостоятельно, гемодинамика нормализуется, если в зону разрыва не попал крупный кровеносный сосуд и нет продолжающегося кровотечения. Сразу после этого пальпируемый объем псевдокисты исчезает полностью или почти полностью. В ряде случаев вскоре после болевого приступа могут последовать бурная перистальтика и обильный жидкий стул, если объем содержимого псевдокисты, излившийся в просвет кишечника, был значительным. Прорыв псевдокисты в просвет желудочно-кишечного тракта, как правило, в последующем не сопровождается формированием клинически значимого цисто-дигестивного свища или инфицированием полости кисты: эластичные тонкие стенки несформированной псевдокисты легко спадаются и в большинстве случаев наступает самоизлечение.

При разрыве кисты в свободную брюшную полость клиническая картина совершенно иная. С прорывом содержимого псевдокисты в брюшную полость возникает резкий болевой синдром, который обусловлен раздражением брюшины, не проходит самостоятельно и плохо купируется

ненаркотическими анальгетиками и спазмолитиками. Боль носит стойкий упорный характер и со временем может нарастать. Наблюдаются напряжение живота и положительные симптомы раздражения брюшины. Может быть одно- и двукратная рвота рефлекторного характера со скудным количеством желудочного содержимого. В гемодинамике отмечается временное снижение артериального давления и брадикардия в самом начале приступа за счет раздражения рецепторов блуждающего нерва. Через короткое время гемодинамика восстанавливается самостоятельно, артериальное давление нормализуется, а брадикардия сменяется умеренной тахикардией. Со временем могут появиться клинические признаки скопления свободной жидкости в брюшной полости, если объем содержимого псевдокисты был значительным и если из разгерметизированной протоковой системы поджелудочной железы в брюшную полость продолжает сбрасываться панкреатический сок. Панкреатический сок, содержащий ферменты, поддерживает раздражение брюшины, что проявляется напряжением живота и симптомами раздражения брюшины при клиническом исследовании. К концу 1-х суток может развиваться парез кишечника со вздутием живота, ослаблением перистальтики, задержкой стула и газов. Однако в отличие от перитонита указанная клиническая картина не сопровождается синдромом нарастающего эндотоксикоза, поскольку содержимое ранней стерильной псевдокисты и сок поджелудочной железы не вызывают инфицирование брюшной полости и развитие прогрессирующего гнойного процесса. Раздражение брюшины и реакция кишечника связаны преимущественно с химическим воздействием на брюшину стерильной жидкости с иной осмолярностью и кислотностью, содержащей активные ферменты.

Клиническая картина кровотечения может наблюдаться как при разрыве псевдокисты, так и внутрь просвета псевдокисты при сохранении целостности ее стенки. Выраженность клинических симптомов зависит от калибра сосуда, стенка которого нарушена, и как следствие – от

интенсивности кровопотери.

В случае кровотечения при разрыве псевдокисты в свободную брюшную полость описанная выше клиническая картина внутрибрюшного разрыва будет дополнена таковой синдрома острой кровопотери: нарастающей тахикардией, тенденцией к снижению артериального давления, бледностью и влажностью кожных покровов. Лабораторное исследование продемонстрирует сгущение крови и гемоконцентрацию в первый момент после начала кровотечения, которые при продолжающемся кровотечении через короткое время сменяются прогрессирующим снижением гемоглобина и гематокрита.

В случае кровотечения при разрыве псевдокисты в просвет полого органа желудочно-кишечного тракта описанная выше клиническая картина разрыва и синдрома общей кровопотери дополняется таковой желудочно-кишечного кровотечения. Если перфорация и кровотечение произошли в просвет желудка или двенадцатиперстной кишки, будет наблюдаться рвота малоизмененной кровью со сгустками или «кофейной гущей» в зависимости от темпа и объема кровотечения, а также дегтеобразный черный стул. Если перфорация произошла в толстую кишку, то будет наблюдаться примесь крови к толстокишечному отделяемому либо в виде измененной темной крови при прорыве кисты в правую половину толстой кишки, либо в виде малоизмененной крови, возможно, со сгустками при прорыве кисты и кровотечении в левую половину толстой кишки.

В случае кровотечения в просвет кисты без разрыва ее стенки в клинической картине будет наблюдаться нарастающая боль в проекции расположения псевдокисты, которая обусловлена повышением давления внутри образования и растяжением ее тонкой капсулы. При клиническом исследовании живота можно отметить увеличение размеров кисты и болезненность при пальпации. Эти явления будут сопровождаться клиническими и лабораторными признаками внутреннего кровотечения, описанными выше. При УЗИ отмечается увеличение размеров кисты и

появление в ее просвете сгустка крови, полностью или почти полностью выполняющего просвет псевдокисты.

Клиническая картина нагноения ранней псевдокисты является признаком перехода процесса из периода асептической деструкции в период гнойно-деструктивных осложнений, о чем будет изложено ниже.

Особенности клинических проявлений острого панкреатита в период гнойных деструктивных осложнений. Как отмечалось выше, основными проявлениями тяжелого острого панкреатита в период гнойных деструктивных осложнений служат отграниченный инфицированный панкреонекроз (панкреатический абсцесс и ранняя инфицированная панкреатическая псевдокиста) и неотграниченный инфицированный ретроперитонеонекроз (флегмона). Они и определяют клиническую картину заболевания в период гнойно-деструктивных осложнений.

В отличие от асептических деструктивных осложнений, в клинической картине которых преобладает локальная симптоматика, обусловленная локализацией и объемом образований, при гнойно-деструктивных осложнениях в клинической картине общие симптомы гнойно-септического процесса, как правило, преобладают над локальными.

Отграниченный инфицированный панкреонекроз является, как правило, поздним гнойным осложнением и развивается либо при инфицировании зоны секвестрации в панкреатогенном инфильтрате, либо при инфицировании ранней (несформированной) панкреатической псевдокисты. При классическом течении тяжелого острого панкреатита это чаще всего происходит на 3-4-й неделе заболевания, когда «светлый промежуток» удовлетворительного общего состояния, следующий за купированием явлений панкреатогенной токсемии, сменяется ухудшением с нарастающей клинической картиной ССВО: с гипертермией по вечерам до 38°С и выше, тахикардией свыше 100 уд/мин, одышкой с частотой дыхательных движений выше 20 в минуту, лейкоцитозом свыше 12 тыс. в 1 мкл, сдвигом формулы крови до 10% незрелых форм и более. Местные

проявления также претерпевают изменения в сторону прогрессирования признаков деструкции: размеры пальпируемого инфильтрата или ранней псевдокисты увеличиваются, контуры становятся более расплывчатыми, появляется или усиливается болезненность при пальпации. Если инфильтрат или ранняя псевдокиста вызывали ряд местных симптомов, обусловленных сдавлением или смещением расположенных по соседству органов желудочно-кишечного тракта, при развитии гнойно-деструктивных осложнений следует ожидать усугубления проявлений этих симптомов.

Необходимо отметить, что явления ССВО могут сопровождать течение острого панкреатита и в период асептических деструктивных осложнений, поскольку резорбируемые из очага деструкции продукты некробиоза и лизиса некротических тканей так же, как и инфекционные агенты, служат стимуляторами универсальной иммунной реакции, проявлением которой и является ССВО. Однако в отличие от гнойно-деструктивных осложнений при асептической деструкции явления ССВО, во-первых, не имеют характер быстро и неуклонно прогрессирующих, а, во-вторых, они, как правило, поддаются комплексной консервативной терапии (противовоспалительной, дезинтоксикационной и антибактериальной), эффект которой никогда не будет выраженным и стойким при не вскрытом и хирургически несанированном гнойном очаге.

Тем не менее вопрос диагностики начала инфицирования панкреонекроза весьма сложен для решения на уровне клинического обследования. За редким исключением не позволяют дать точный ответ на этот вопрос и современные инструментальные методы исследования, такие как УЗИ, КТ и МРТ. Единственным точным прямым методом объективной диагностики на сегодняшний день является пункция очага деструкции под ультразвуковым или КТ-наведением с микроскопией окрашенных мазков на наличие микрофлоры и с микробиологическим исследованием посева пунктата.

Таким образом, ухудшение общего состояния больного с

асептическими деструктивными осложнениями панкреонекроза на 3-4-й неделе заболевания, с нарастанием местной симптоматики и появлением признаков ССВО служит основанием подозревать развитие инфицирования и гнойных осложнений. Эти подозрения должны быть разрешены путем пункции зоны деструкции под ультразвуковым или КТ-наведением с микроскопией и микробиологическим исследованием полученного пунктата.

Неотграниченный инфицированный панкреонекроз (забрюшинная панкреатогенная флегмона), как правило, проявляется в более ранние сроки, на 2-3-й неделе заболевания. Развитие забрюшинной флегмоны характерно для тяжелого острого панкреатита с КПН или СПН, со значительным распространением деструктивного процесса по забрюшинной клетчатке и с выраженными явлениями панкреатогенной токсемии в первой фазе заболевания. Развивающийся у этих больных парез кишечника приводит к потере способности кишечной стенки удерживать кишечную микрофлору внутри просвета. Выход микроорганизмов в брюшную полость, забрюшинную клетчатку приводит к инфицированию, а рано развивающийся вторичный иммунодефицит не позволяет иммунной системе ни справиться с инфекцией, ни образовать надежный отграничивающий инфильтративно-воспалительный вал. Конечным итогом этих процессов является инфицирование зон панкреонекроза и ретроперитонеонекроза с их диффузным гнойным пропитыванием, т.е. формирование флегмоны.

В клинической картине на первый план всегда выступают явления ССВО, которые при флегмоне быстро прогрессируют, достигая максимальной выраженности ко 2-4-м суткам от момента появления первых симптомов. В отличие от ССВО при отграниченном инфицированном панкреонекрозе, практически никогда не сопровождающемся ПОН, ССВО при забрюшинной флегмоне, как правило, приводит к развитию поздней ПОН, связанной с нарастающей гнойной интоксикацией. Клиническая картина характеризуется стойкой гипертермией (38°C и выше), нарастающей к вечеру и сопровождающейся ознобом и слабостью, одышкой и

тахикардией, лейкоцитозом с резким сдвигом формулы крови до юных форм, анемией, лимфопенией, значительным увеличением СОЭ. Местным проявлением флегмоны служит пальпируемый массив болезненного уплотнения в эпигастрии, в правом или в левом подреберье, распространяющийся на боковую стенку живота или поясничную область в проекции обеих паранефриев или параколоне. Уплотнение имеет нечеткие контуры, не смещается и болезненно при пальпации. Возможны гиперемия и отек кожи и подкожной клетчатки над зоной флегмоны. Если хирургическое вмешательство не выполнено, зона флегмоны не вскрыта, не санирована и адекватно не дренирована, комплексная консервативная терапия не дает стойкого положительного эффекта: возможно лишь кратковременное улучшение со снижением проявлений ССВО на несколько дней, после чего состояние пациента вновь ухудшается, а местные симптомы нарастают.

Кроме описанных общих и местных симптомов, гнойно-деструктивные осложнения острого панкреатита, как отграниченные, так и неотграниченные, могут в ходе прогрессирования приводить к развитию ряда состояний, имеющих свою клиническую картину (сепсис, аррозийное кровотечение, свищи желудочно-кишечного тракта).

Клиническая картина, течение и классификация сепсиса подробно описаны в многочисленных руководствах и хорошо известны. Диагностическими критериями сепсиса являются наличие очага гнойного воспаления, развернутая картина ССВО и положительный результат посева крови на микроорганизмы или грибы. Клиническая картина, диагностика, течение и лечение сепсиса, развившегося в результате прогрессирования гнойных осложнений острого панкреатита, не имеют специфических особенностей по сравнению с сепсисом иного генеза. Следует лишь указать, что у больных с гнойными осложнениями тяжелого острого панкреатита сепсис может иметь и катетерное происхождение, поскольку лечение тяжелого острого панкреатита сопровождается длительной катетеризацией центральных вен и введением ряда препаратов, раздражающих стенку вены и

вызывающих флебит. Катетерный сепсис в отличие от остальных имеет свою специфику, поскольку сопровождается тромбофлебитом и требует немедленного удаления катетера со сменой катетеризированной вены, а также медикаментозной коррекции свертывающей системы крови.

Аррозионное кровотечение является грозным и опасным следствием гнойно-деструктивных осложнений. Его развитие связано с нарушением целостности стенки кровеносного сосуда, вовлеченного в деструктивно-воспалительный процесс. Общим проявлением аррозионного кровотечения служит картина острой кровопотери: остро возникшая резкая слабость, бледность, холодность и влажность кожных покровов, падение артериального давления на фоне тахикардии, коллапс и геморрагический шок в особо тяжелых случаях. Особенности клинической картины зависят от калибра поврежденного сосуда, интенсивности кровопотери и того, была ли ранее проведена хирургическая операция.

У оперированных больных аррозионное кровотечение проявляется выделением свежей крови по дренажам, между швами операционной раны, промоканием свежей кровью повязок и дренажей. Свежая кровь образует сгустки в ране, повязках и дренажах. Показатель гемоглобина отделяемого из раны и дренажей близок к уровню гемоглобина периферической крови.

У больных, не подвергавшихся операции, или у пациентов после давней операции, когда операционные раны зажили, а дренажи удалены, аррозионное кровотечение проявляется общими симптомами внутренней кровопотери, которые описаны выше. Срочное УЗИ позволяет выявить скопления жидкости со сгустками в зонах панкреатогенной деструкции и свободную жидкость в брюшной полости, а срочное лабораторное исследование продемонстрирует падение гемоглобина, гематокрита, снижение ОЦК.

Свищи желудочно-кишечного тракта, развившиеся в результате гнойных осложнений панкреонекроза, могут иметь различные клинические проявления в зависимости от того, является ли свищ полным или неполным,

наружным или внутренним, сформированным или несформированным, а также от того, с каким из органов желудочно-кишечного тракта он сформировался.

Наиболее легко диагностируемы наружные свищи, которые проявляются выделением содержимого соответствующего органа желудочно-кишечного тракта в дренаж, рану или в повязку. Чаще всего при гнойных осложнениях панкреонекроза развиваются наружные толстокишечные и панкреатические свищи, реже – желудочные, дуоденальные, тонкокишечные, свищи холедоха.

Панкреатический свищ диагностируется, как правило, позже, когда гнойный процесс стихает, а из дренированной полости сохраняется выделение мутноватой белесоватой жидкости с высоким содержанием амилазы.

Важнейшим моментом в клинической диагностике наружных свищей является контроль объема сбрасываемого содержимого, поскольку этот признак позволяет предположить, является ли свищ полным или неполным, что в свою очередь решающим образом определяет тактику ведения свища. Так, выделение небольшого количества толстокишечного отделяемого, не нарастающее со временем, дает основание полагать, что дефект стенки кишки имеет небольшой диаметр и можно рассчитывать на постепенное самостоятельное закрытие свища в ходе консервативного лечения. С другой стороны, значительный объем отделяемого заставляет предполагать наличие дефекта кишечной стенки большого диаметра, когда для успеха лечения необходимо прибегнуть к хирургическому лечению в виде одно- или двустороннего отключения участка кишки, несущей свищ. Если же речь идет о тонкокишечном, дуоденальном свище или о свище холедоха, то количество «отделяемого» является клиническим признаком, определяющим объем и качественный состав инфузионной коррекции потерь по свищу.

Другим важным моментом в клинической диагностике наружных свищей является определение сформированности свища. Сформированный

свищ представляет собой канал между дефектом стенки органа и кожей, по которому содержимое поступает наружу и не инфицирует окружающие ткани. Сформированный свищ не служит абсолютным показанием к срочному хирургическому лечению, можно рассчитывать на его закрытие в ходе консервативной терапии и лишь в случае ее неэффективности прибегнуть к плановому хирургическому лечению в отдаленном периоде. При несформированном свище дефект стенки органа открывается в гнойную полость, из которой излившееся кишечное содержимое поступает в дренажи или в рану. В случае несформированного свища имеются все условия для инфицирования окружающих тканей и дальнейшего прогрессирования гнойно-деструктивного процесса, поэтому ситуация чаще всего требует срочного хирургического вмешательства. Достоверную информацию о сформированном или несформированном характере свища дает рентгенологическое исследование с применением фистулографии, однако и клиническая картина позволяет сориентироваться в решении этого вопроса. При сформированном свище не происходит ухудшение общего состояния и нарастание ССВО, поскольку нет заметной резорбции патологического содержимого. При сформированном свище отделяемое полого органа поступает, как правило, по одному из дренажей и количество его чаще всего невелико, тогда как при несформированном свище отделяемое присутствует во всех дренажах, находящихся в данной гнойной полости, а также в повязках и на тампонах.

Что касается внутренних свищей, то их клинические проявления скудны и клиническое значение не столь велико, как наружных свищей. Довольно часто внутренний свищ образуется после прорыва содержимого гнойной полости в просвет полого органа, в результате чего наступает самоизлечение гнойного процесса. Как правило, внутренние свищи являются либо интраоперационными находками, либо выявляются при фистулографии гнойной полости при ее тугом заполнении контрастным веществом по дренажам. При адекватном дренировании гнойной полости внутренние

свищи закрываются сами в ходе консервативного лечения.

«Перекрест фаз» и обусловленные им особенности клинической картины острого панкреатита. При тяжелом остром панкреатите нередко встречается ситуация, когда фаза панкреатогенной токсемии еще не завершилась, явления интоксикации не купированы, системные осложнения еще присутствуют, а инфицирование зон панкреатогенной деструкции уже состоялось на 1-й неделе заболевания. Как правило, подобный «перекрест фаз» наблюдается у особенно тяжелых больных с распространенными формами панкреонекроза (КПН, СПН), с обширным поражением брюшинной клетчатки. Чаще всего гнойно-деструктивные осложнения носят неотграниченный характер и развиваются в виде брюшинной флегмоны. Клиническая картина при «перекресте фаз» складывается из системных осложнений токсемии и клинических проявлений развивающейся флегмоны. Следует подчеркнуть, что такой признак гнойных осложнений, как появление и бурное нарастание явлений ССВО, в указанной ситуации ненадежен, поскольку явления ССВО часто сопровождают течение фазы токсемии и при асептическом течении тяжелого острого панкреатита. Поэтому все диагностические сомнения относительно наличия или отсутствия раннего инфицирования зон панкреатогенной деструкции должны решаться в пользу срочного применения инвазивных диагностических процедур – тонкоигльной пункции зон деструкции под ультразвуковым наведением со срочным бактериоскопическим и бактериологическим исследованием полученного материала.

Контрольные вопросы:

1. Опишите триаду Мондора.
2. С какими заболеваниями наиболее часто следует дифференцировать острый панкреатит?
3. Назовите особенности клинических проявлений тяжелого острого панкреатита в фазу токсемии.

4. Что такое синдром системного воспалительного ответа и каково его значение в различные периоды течения тяжелого панкреатита?
5. Назовите основные местные осложнения в фазу деструктивных осложнений тяжелого панкреатита.
6. Что включает в себя понятие «перекрест фаз»?

ГЛАВА 3. ДИАГНОСТИКА ОСТРОГО ПАНКРЕАТИТА

3.1. ОБЩИЕ ПРИНЦИПЫ ДИАГНОСТИКИ ОСТРОГО ПАНКРЕАТИТА

Своевременная диагностика острого панкреатита представляет значительные трудности. Нередко ошибки в диагностике приводят к выбору необоснованной тактики лечения. В целом диагностические ошибки составляют от 6 до 30%. При этом правильный диагноз при направлении в стационар устанавливается в 41,8% случаев. Диагностические ошибки в стационаре составляют 26%. У 17,2% больных острым панкреатитом проводится «напрасная» диагностическая лапаротомия.

В настоящее время диагностика заболевания строится на комбинации или интеграции клинико-лабораторных, биохимических, физиологических, иммунологических параметров и данных инструментальных методов исследования и должна быть проведена в течение 48 часов пребывания больных в стационаре (рис. 3.1).

Следует отметить, что уровень диагностического поиска и соответственно результаты диагностики и лечения острого панкреатита напрямую зависят от материально-технической оснащенности стационара, квалификации специалистов. Результаты лечения также напрямую зависят от времени, затраченного на установку диагноза и определение степени тяжести и прогноза течения острого панкреатита. При несвоевременной диагностике летальность возрастает в несколько раз.

При первичной диагностике острого панкреатита следует учитывать: наличие заболеваний желчных путей и других органов желудочно-кишечного тракта, злоупотребление спиртными напитками и суррогатами алкоголя, употребление обильной жирной, жареной, сокогонной и желчегонной пищи, наличие приступов панкреатита в прошлом.

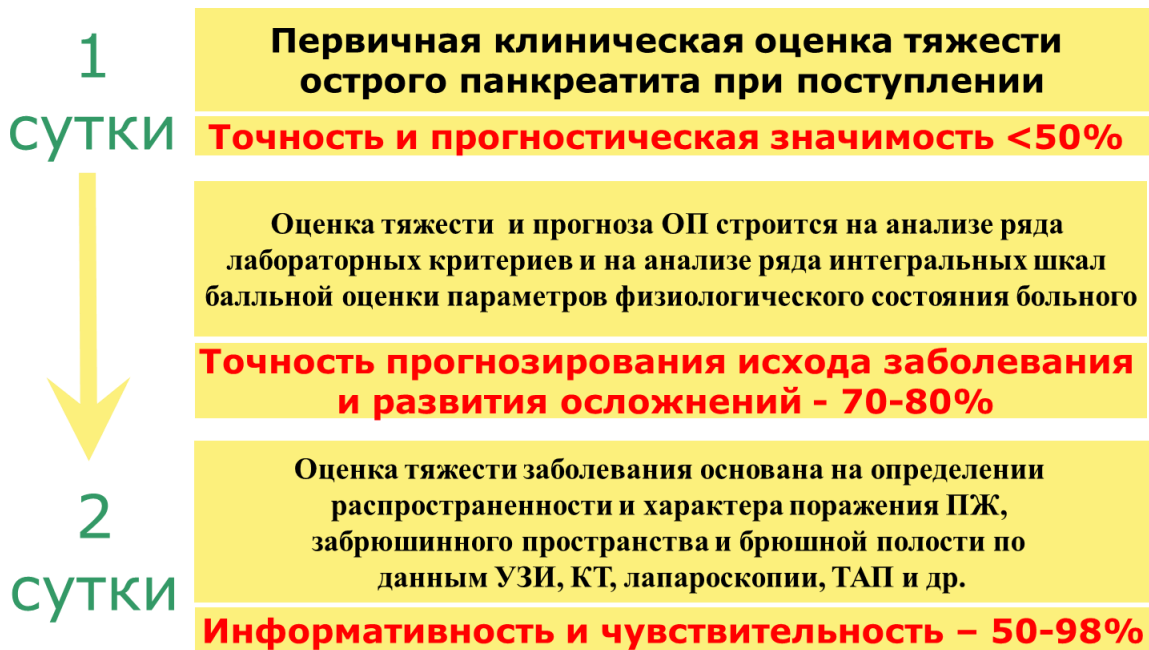


Рис. 3.1. Диагностика и оценка тяжести острого панкреатита (Савельев В.С. и др., 2000)

Боль, рвота и метеоризм (триада Мондора) являются основными симптомами панкреатита. Боль сильная, постоянная, опоясывающая. Локализация боли примерно соответствует проекции поджелудочной железы на переднюю брюшную стенку. Характерна иррадиация боли вдоль подреберий, в поясницу, левый реберно-позвоночный угол. В тяжелых случаях наблюдаются расстройства микроциркуляции в виде цианоза лица (симптом Мондора), цианотических пятен на боковых стенках живота (симптом Грея Тернера), в околопупочной области (симптом Грюнвальда). Возможны гиперемия кожи («калликреиновое лицо»), желтушное окрашивание склер и кожи. Рвота многократная, мучительная, не приносит облегчения. Отмечаются равномерное вздутие живота и болезненность при

поверхностной пальпации. Глубокая пальпация вызывает резкое усиление боли. Может наблюдаться болезненность при надавливании в левом реберно-позвоночном углу (симптом Мейо – Робсона), ригидность мышц передней брюшной стенки. Панкреатогенный выпот в брюшной полости вызывает картину ферментативного перитонита. Нередко в проекции поджелудочной железы определяются поперечная болезненная резистентность передней брюшной стенки (симптом Керте), отсутствие пульсации брюшного отдела аорты (симптом Воскресенского). Дифференциация с сердечной болью осуществляется проверкой симптома Джанелидзе, когда при глубокой пальпации в эпигастральной области боль уменьшается, если она сердечного происхождения. Притупление в отлогих местах живота свидетельствует о тяжелом течении острого панкреатита с накоплением выпота в брюшной полости. Нередки случаи позднего обращения после безуспешного самолечения. При этом пациенты могут находиться в тяжелом состоянии с жизнеопасными осложнениями (делирий, острая сердечно-сосудистая, дыхательная, почечная недостаточность, острый сахарный диабет), которые превалируют в клинической картине, маскируют и затрудняют основной диагноз. Следует помнить, что острый панкреатит может иметь быстро прогрессирующее (молниеносное) течение, когда до наступления критического состояния и летального исхода проходит менее суток.

3.2. КЛИНИЧЕСКИЙ МЕТОД ИССЛЕДОВАНИЯ ПРИ ОСТРОМ ПАНКРЕАТИТЕ

Клинический метод исследования, несмотря на постоянно расширяющееся применение инструментальных, лабораторных и аппаратных методов, остается, по нашему мнению, одним из ведущих и никогда не утратит своей важности. Данные, полученные в результате клинического осмотра и исследования, позволяют решать вопросы диагностики и дифференциальной диагностики, весьма тонко оценивать динамику состояния больного, тяжесть течения заболевания, судить о возможности

развития осложнений, оценивать эффект лечения и ставить показания к применению различных диагностических и лечебных мероприятий. Не будет преувеличением утверждать, что все прочие методы, в том числе и самые современные диагностические, в конечном итоге служат, как правило, лишь уточнению или исключению данных, полученных при клиническом исследовании.

Исходя из этого, клиническое исследование считается основным и обязательно применяется у всех больных острым панкреатитом со дня поступления по день выписки не менее одного раза в сутки, при необходимости – чаще, т.е. столько раз, сколько требует состояние больного.

При клиническом обследовании больного острым панкреатитом оценивают:

❖ **Жалобы больного**, которые подразделяют на типичные (постоянные боли в верхней половине живота, опоясывающий характер болей, тошнота, многократная рвота скудным количеством желудочного содержимого, не приносящая облегчения, вздутие живота) и нетипичные. Нетипичные жалобы, не свойственные острому панкреатиту, имеют значение как для дифференциальной диагностики с другими острыми хирургическими заболеваниями органов брюшной полости, так и для диагностики осложненных форм острого панкреатита, протекающих под маской алкогольного делирия, острой почечной, печеночной недостаточности, шока неясного генеза, декомпенсированного сахарного диабета.

❖ **Анамнез.** При сборе анамнеза заболевания необходимо установить давность настоящего приступа заболевания, возможные этиологические причины (нарушение диеты, алкоголь, желчнокаменная болезнь, травма и пр.), количество ранее перенесенных приступов, ранее проведенное лечение, его эффективность, осложнения. Особое значение придают более точному установлению давности данного приступа заболевания, поскольку фактор времени имеет решающее значение для определения фазы и периода развития панкреатита и служит основанием для выбора диагностической и

лечебной тактики. Началом заболевания считают время возникновения болей у больных панкреатитом или момент получения травмы у пострадавших с повреждением поджелудочной железы, травматическим панкреатитом. Одной из причин считать момент появления болей началом приступа панкреатита являются клинические наблюдения деструктивного панкреатита, развившегося после ЭРХПГ. Они показывают, что у больных панкреатитом, развившемся после ЭРХПГ, появление болей, характерных для острого панкреатита, часто совпадало с нагнетанием контрастного вещества в вирсунгов проток.

❖ **Состояние ЦНС.** Уровень сознания оценивают на основании общепринятых критериев и признаков. Нарушения сознания, как правило, соответствуют выраженности панкреатогенной эндогенной интоксикации, что делает их важным критерием оценки тяжести течения заболевания. Нормальный уровень сознания обычно связан с умеренно выраженной интоксикацией, лечение этих больных может проводиться в хирургическом отделении. Сумеречное нарушение сознания с признаками неадекватности и эйфорией чаще всего связывают с выраженной интоксикацией и рассматривают как признак высокой тяжести панкреатита, что является показанием к госпитализации в ОРИТ. Более глубокие нарушения сознания (делирий, сопор, кома) расценивают как признак крайне высокой степени тяжести панкреатита с максимально выраженной интоксикацией, они также служат показанием к госпитализации больных в ОРИТ.

Для квалифицированной оценки нарушений сознания во всех случаях целесообразно привлечение специалиста-психиатра. Он же рекомендует специальное лечение при смешанном алкогольно-панкреатогенном делирии, оценивает результаты лечения, определяет сроки проведения и прекращения специального медикаментозного психотропного лечения.

❖ **Состояние кожных покровов.** Обращают внимание на наличие желтухи (признак желчной гипертензии либо печеночной недостаточности вследствие панкреатогенной токсемии), багровой окраски кожи лица

(«калликреиновое» лицо в период острых гемодинамических нарушений фазы панкреатогенной токсемии), на бледность, влажность или «мраморность» кожных покровов конечностей и тела (признаки централизации кровообращения, сердечно-сосудистой недостаточности, панкреатогенного шока в фазе панкреатогенной токсемии), на акроцианоз (признак дыхательной недостаточности, панкреатогенного шока, РДСВ в фазе панкреатогенной токсемии).

❖ **Состояние подкожно-жировой клетчатки.** Избыточная выраженность предполагает возможность большего распространения парапанкреатической деструкции и более тяжелое течение заболевания, что зачастую усугубляется свойственными ожирению сопутствующими сердечно-легочными заболеваниями. Степень ожирения оценивают по принятым критериям ростовесовых соотношений (I, II и III степень ожирения).

❖ **Состояние системы органов дыхания.** Обращают внимание на частоту дыхательных движений, участие в акте дыхания скелетных мышц шеи, груди, живота (что указывает на декомпенсацию функции дыхания), на зоны ослабленного дыхания при аускультации (что указывает на возможность развития РДСВ при панкреатогенном шоке, на гидроторакс, пневмонию), а также на наличие хрипов (которые указывают на возможность пневмонии).

Выявленные клинические симптомы во всех случаях считаются показанием к обязательному рентгенологическому исследованию грудной клетки для уточнения характера легочно-плевральных изменений.

❖ **Состояние системы органов кровообращения.** Измеряют частоту сердечных сокращений, частоту и ритм пульса, артериальное давление, производят аускультацию тонов сердца, исследование пульса на крупных артериальных сосудах конечностей, состояние периферических вен. У больных тяжелым острым панкреатитом при наличии катетеризированной центральной вены важную дополнительную информацию о состоянии

системы кровообращения можно получить при исследовании центрального венозного давления (ЦВД). Показатели ЦВД дают возможность оценить объем циркулирующей крови (ОЦК), точно и обоснованно рассчитать количественный и качественный состав инфузионной терапии, контролировать ее эффективность.

❖ **Состояние системы органов пищеварения.** В соответствии с многолетней устоявшейся практикой клиническое исследование системы органов пищеварения начинают с осмотра языка. Его сухость, наличие налета белого или тем более коричневого цвета указывают на дегидратацию и интоксикацию. Обязательно следует выяснить наличие, локализацию, выраженность и распространенность самостоятельных болей в животе, динамику этих показателей по сравнению с предыдущими сутками. Исследованию болевого синдрома придают особо важное значение, поскольку, несмотря на очевидный субъективизм этого показателя, он является самым важным критерием общей оценки тяжести заболевания, ее изменения под влиянием лечения и служит мерой определения его эффективности. При осмотре живота обращают внимание на его вздутие, подвижность при дыхании (показатели выраженности пареза кишечника), наличие локальной или разлитой болезненности и напряжения мышц брюшной стенки, симптомов раздражения брюшины (признаки ферментативного перитонита), наличие пальпируемых дополнительных образований брюшной полости и забрюшинной клетчатки (инфильтрат, псевдокиста). Определяют косвенные признаки гепатопатии, печеночной недостаточности в фазе панкреатогенной токсемии, наличие увеличенного и болезненного желчного пузыря (признаки желчной гипертензии, острого холецистита), признаки свободной жидкости в брюшной полости. Аускультативно оценивают состояние перистальтики, что позволяет судить о выраженности пареза кишечника.

❖ **Состояние системы органов мочевого выделения.** Прежде всего, оценивают суточное количество мочи и ежедневную динамику этого

показателя (снижение суточного диуреза при адекватном введении жидкости является признаком развивающейся почечной недостаточности). Выясняют наличие дизурических явлений, хронических урологических и нефрологических заболеваний в анамнезе (фон для развития острой почечной недостаточности). У больных острым панкреатитом высокой степени тяжести, нуждавшихся в интенсивной терапии в условиях реанимации, в обязательном порядке катетеризируют мочевой пузырь и фиксируют почасовой диурез. Снижение этого показателя до 50 мл/ч и ниже при адекватном поступлении жидкости позволяет предполагать наличие почечной недостаточности, что требует уточняющего лабораторного и инструментального исследования функции почек и служит основанием для решения вопроса о проведении активных методов экстракорпоральной детоксикации.

3.3. КЛИНИКО-ЛАБОРАТОРНЫЕ МЕТОДЫ ИССЛЕДОВАНИЯ

Общеклинический анализ крови при легком панкреатите выявляет умеренный лейкоцитоз, незначительное увеличение СОЭ. При тяжелом течении инфицированного панкреонекроза отмечается гиперлейкоцитоз (18 г/л и выше), резко увеличенная СОЭ (40-60 мм/ч), нейтрофильный сдвиг лейкоцитарной формулы, высокий гематокрит, токсическая зернистость лейкоцитов.

В последние два десятилетия в диагностике используются различные лабораторные маркеры для оценки тяжести и прогноза острого панкреатита на основе монофакторных биохимических и иммунологических показателей.

Определение активности **амилазы** в биологических жидкостях используется в диагностике острого панкреатита повсеместно. Исследуются кровь, моча, перитонеальная и плевральная жидкость. Однако повышение активности амилазы наблюдается при целом ряде заболеваний и состояний: доброкачественных и злокачественных заболеваниях поджелудочной железы, желудочно-кишечного тракта, гинекологических заболеваниях,

болезнях слюнных желез, остром и хроническом пиелонефрите. Информативная ценность определения активности амилазы при остром панкреатите составляет всего 50%. Тем не менее снижение ее активности может быть вероятным признаком панкреонекроза.

Более информативный метод диагностики острого панкреатита – определение активности липазы в сыворотке крови. **Липаза** – специфический фермент поджелудочной железы. Определение ее концентрации в сыворотке крови является более чувствительным маркером острого панкреатита и панкреонекроза. Однако в отечественной клинической практике метод не получил широкого распространения, поскольку классические методики являются достаточно сложными и дорогостоящими, а при использовании упрощенных методик диапазон колебания значений липолитической активности очень широкий. Вместе с тем, хотя исследование активности амилазы широкодоступно и обеспечивает вполне приемлемую точность диагноза, все же определение концентрации липазы является более предпочтительным, поскольку позволяет с большей точностью диагностировать острый панкреатит. Определение в моче трипсиногена-2 с амилазой и липазой сыворотки крови позволяет с более высокой вероятностью диагностировать острый панкреатит.

Особую значимость для прогнозирования тяжелого течения острого панкреатита получил ассоциированный метод **определения липазной и амилазной активности в перитонеальной жидкости**. Чувствительность метода в 1-е сутки госпитализации составляет 94,1%, специфичность – 26,3%. С нарастанием тяжести заболевания специфичность метода повышается до 57,9%.

Лабораторным индикатором тяжести острого панкреатита является повышение уровня **мочевины и креатинина**. Важное диагностическое значение при тяжелом остром панкреатите имеет высокая активность **фосфолипазы А2** в плазме крови, лимфе, моче и перитонеальном экссудате, которая отражает тяжесть течения ССВО при панкреонекрозе.

Гипоальбуминемия и гипокальциемия крови в первые 48 часов – это наиболее важный признак тяжелого острого панкреатита. Показатели сами по себе не являются прогностическими, однако в интегральной оценке весьма значимы.

Для панкреонекроза характерны **гипергликемия и глюкозурия**, что свидетельствует о вовлечении в патологический процесс островкового аппарата поджелудочной железы. Однако метод лишен специфичности и может быть информативным только при возможности оценить показатели в динамике.

Уровень гемоконцентрации при остром панкреатите на протяжении первых 48 часов пребывания больных коррелирует с тяжестью течения заболевания и летальностью.

Относительно недорогим и простым маркером, с помощью которого на ранней стадии возможно достаточно надежно различить легкую (отечную) и тяжелую (некротическую) форму острого панкреатита, является **C-реактивный белок (СРБ)** – белок острой фазы воспаления. При повышении СРБ в крови до 120 мг/л и выше в период после 2-3-го дня заболевания у 95% больных острым панкреатитом выявляется некроз поджелудочной железы. СРБ является дискриминационным показателем витализированной и девитализированной ткани поджелудочной железы при остром панкреатите.

Трипсинактивированный пептид (ТАП) исследуется в моче. У больных острым панкреатитом установлена корреляция его уровня с тяжестью течения заболевания. Чувствительность ТАП составляет 85%, специфичность – 90%.

Важное прогностическое значение у больных острым панкреатитом, осложненным ССВО, имеет **прокальцитонин**. Чувствительность прокальцитонина при тяжелом остром панкреатите составляет 94%, специфичность – 73%.

Для определения прокальцитонина в сыворотке крови используется

количественный иммунолюменометрический метод, для чего необходим обычный люменометр. Концентрация прокальцитонина в сыворотке крови свыше 0,5 нг/мл является диагностически значимой.

Клиническая значимость определения концентрации прокальцитонина при остром панкреатите определяется следующими параметрами:

- Острый отечный панкреатит не сопровождается повышением концентрации прокальцитонина.

- При стерильном панкреонекрозе уровень прокальцитонина остается нормальным или умеренно повышенным, но не превышает 2 нг/мл.

- Прокальцитонин – наиболее ранний маркер инфицирования панкреонекроза.

- При инфицированном панкреонекрозе наблюдается значительно более высокая, чем при неинфицированном, концентрация прокальцитонина, превышающая пороговый уровень 2 нг/мл.

- Степень увеличения концентрации прокальцитонина отражает тяжесть системной воспалительной реакции и синдрома ПОН у больных острым панкреатитом и коррелирует с показателями шкал APACHE II и SOFA.

- Исследование концентрации прокальцитонина позволяет контролировать эффективность санации гнойно-некротических очагов при инфицированном панкреонекрозе.

3.4. ЛУЧЕВАЯ И ИНСТРУМЕНТАЛЬНАЯ ДИАГНОСТИКА

Среди методов лучевой и инструментальной диагностики острого панкреатита и его осложнений можно выделить группу обязательных и группу дополнительных исследований.

Обязательные методы диагностики острого панкреатита:

- УЗИ брюшной и плевральной полостей.
- Обзорная рентгенография грудной клетки и брюшной полости.
- Рентгеновская КТ (РКТ) и динамическая контрастная РКТ.

- Эзофагогастродуоденоскопия (ЭГДС).

Дополнительные методы диагностики острого панкреатита:

- ЭРХПГ.
- МРТ и магнитно-резонансная холангиопанкреатикография (МРХПГ).
- Лапароскопия (видеолапароскопия) и оментобурсоскопия.
- Тонкоигольные пункция (ТИП) и аспирация (ТИА) под ультразвуковым или КТ-контролем с забором материала на цитологическое и бактериологическое исследование.
- Рентгеноконтрастное исследование желудочно-кишечного тракта.
- Фистулография.
- Радиоизотопные методы исследования.

Ультразвуковое исследование. УЗИ является основным скрининговым и обязательным методом диагностики при остром панкреатите. Позволяет установить диагноз острого панкреатита, оценить состояние поджелудочной железы, билиарной системы, забрюшинного пространства, брюшной и плевральной полостей, осуществлять динамическое наблюдения за течением заболевания и оценку эффективности лечения; делает доступной раннюю диагностику очагов некроза, свободной жидкости в серозных полостях, острых жидкостных скоплений, инфильтратов, секвестров, кист, абсцессов. Значение УЗИ возросло в последние годы в связи с распространением малоинвазивных вмешательств под ультразвуковым наведением. Преимуществами метода являются оперативность, неинвазивность, гибкость (прикроватное применение) и возможность многократного использования.

УЗИ следует выполнять при поступлении всем больным, а далее – не реже чем: при легкой форме ОП – 1 раз на 5-7-е сутки и контроль перед выпиской; при тяжелой форме – 1 раз на 1, 3, 5, 7, 10, 14-е сутки, далее 1 раз в 5-7 дней и контроль перед выпиской.

Ультразвуковая картина острого панкреатита весьма вариабельна и определяется характером, степенью и распространенностью патологического

процесса, а также сроками заболевания и предшествующим состоянием поджелудочной железы. Основными ультразвуковыми критериями острого панкреатита являются увеличение размеров поджелудочной железы, неясность контуров, сокращение и неоднородность эхосигнала, а также обнаружение жидкости вокруг железы и/или внутри брюшной полости. Выделяют прямые и косвенные ультразвуковые признаки панкреонекроза. К прямым ультразвуковым признакам относят: увеличение размеров железы; изменение ее контуров и паренхимы; расширение вирсунгова протока; наличие жидкостного образования сальниковой сумки; парапанкреатический инфильтрат; эхонегативные зоны в параколической клетчатке. К косвенным признакам относят: жидкость в брюшной и плевральной полости, гастростаз, признаки токсического гепатита и пареза кишечника; компрессию нижней полой вены. Особую ценность УЗИ приобретает в диагностике и выборе лечебной тактике при билиарном панкреатите. Информативность УЗИ в диагностике холелитиаза составляет 60-87%. Диагностические возможности метода при остром панкреатите в последние несколько лет значительно расширились за счет использования цветовой и спектральной доплерографии, а также эндоскопической эхографии.

Многолетний опыт применения УЗИ в НИИ СП им. Н.В. Склифосовского показал его незаменимость в ранней диагностике острого панкреатита и его осложнений, таких как ферментативный перитонит, экссудативный плеврит. Диагностическая эффективность метода составляет 80,4% (рис 3.2). Однако УЗИ не позволяет в ранние сроки дифференцировать легкую и тяжелую формы заболевания. Диагностическая эффективность УЗИ в стратификации острого панкреатита на легкую и тяжелую форму составляет всего 57,9%. В то же время УЗИ незаменимо в выявлении билиарного острого панкреатита, его диагностическая эффективность при этом составила 85,6%.

Диагностическая эффективность УЗИ в асептической фазе деструктивных осложнений острого панкреатита находится в пределах

79,6%. В диагностике гнойно-деструктивных осложнений тяжелого острого панкреатита УЗИ малоинформативно и его эффективность составляет всего 17,1%.

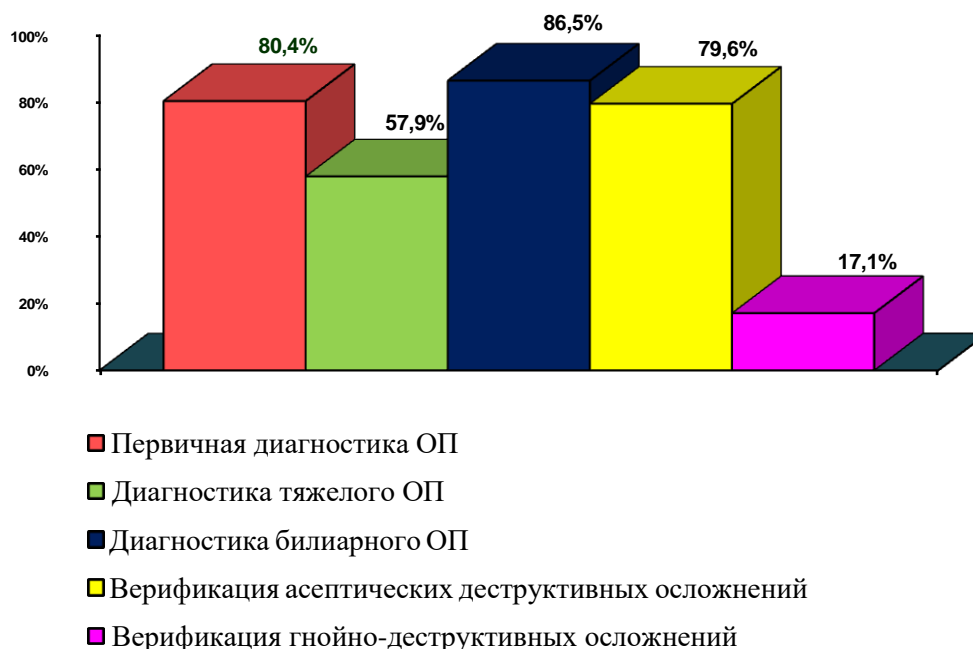


Рис. 3.2. Эффективность УЗИ в диагностике и мониторинге острого панкреатита

Тем не менее, несмотря на приведенные данные, простота УЗИ, отсутствие лучевой нагрузки, возможность осуществления исследования в динамике (в том числе у постели больного) и достаточно высокая значимость в первичной диагностике острого панкреатита являются основанием для включения его в протоколы диагностики острого панкреатита в качестве основного метода.

Рентгенологическая диагностика. Обзорная рентгенография грудной клетки и брюшной полости является обязательным методом исследования при подозрении на острый панкреатит, позволяя исключить некоторые другие острые абдоминальные хирургические заболевания, определить косвенные признаки острого панкреатита, его осложнений и сопутствующие заболевания органов. Несмотря на то, что

рентгенологические симптомы неспецифичны и не позволяют дифференцировать формы острого панкреатита, а информативность исследования варьирует от 15 до 60%, рентгенологическое исследование должно быть проведено при поступлении всем больным с подозрением на острый панкреатит. Далее по ситуации: при легкой форме не требуется повторения исследования при отсутствии сопутствующих острых легочно-плевральных заболеваний; при тяжелой форме необходим рентгенологический контроль 1 раз в 2-7-е сутки, при необходимости чаще, до купирования выявленных изменений.

При **обзорной рентгеноскопии грудной клетки** могут быть выявлены дисковидные ателектазы, жидкость в полости плевры и перикарда, высокое стояние и ограничение подвижности купола диафрагмы, признаки венозного застоя, гипергидратации, пневмонии, РДСВ.

При **обзорной рентгенографии брюшной полости** могут быть выявлены: увеличение расстояния между большой кривизной желудка и поперечной ободочной кишкой; увеличение расстояния между позвонником и желудком (расширение ретрогастрального пространства); изолированное вздутие поперечной ободочной кишки (симптом Гобье); смещение медиально и вниз левого изгиба толстой кишки; вздутие отдельных петель тонкой кишки без уровней жидкости (функциональная реакция кишки на воспаление в брюшной полости); затемнение в проекции инфильтративно-воспалительных изменений забрюшинной клетчатки с потерей контура поясничной мышцы; наличие в зоне затемнения нечетких неоднородных структур по типу «тающего льда» (признаки асептической деструкции и секвестрации) или мелкодисперсных структур по типу «пузырьков газа» (признаки инфицированного панкреонекроза). Однако эти рентгенологические симптомы неспецифичны и не позволяют дифференцировать формы острого панкреатита. Информативность исследования варьирует от 15 до 60%.

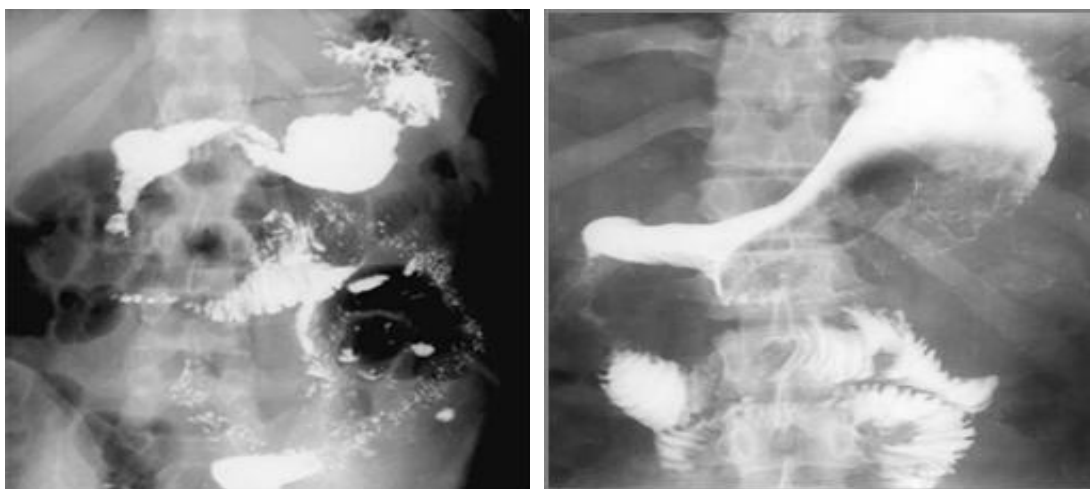
Рентгеноконтрастное исследование желудочно-кишечного тракта

является обязательным дополнительным исследованием у всех больных острым панкреатитом при признаках нарушения эвакуации и пассажа содержимого по желудку и кишечнику, позволяет исключить некоторые другие острые абдоминальные хирургические заболевания, выявить косвенные признаки острого панкреатита, его осложнения. При исследовании могут быть выявлены внутренние свищи, смещение и сдавление извне желудка, двенадцатиперстной кишки за счет инфильтрата, жидкостного скопления, кисты, абсцесса; признаки увеличения головки поджелудочной железы; симптомы и степень нарушения эвакуации и пассажа (рис. 3.3).

Фистулография является обязательным дополнительным исследованием. Применяется во 2-й фазе заболевания (рис. 3.4) и показана всем больным после операции или малоинвазивных дренирующих вмешательств или при наличии наружных свищей. Позволяет уточнить локализацию и распространенность, оценить динамику дренированных образований в ходе лечения. Методика выполнения предусматривает обзорную рентгенографию грудной клетки и брюшной полости. Затем производится тугое заполнение водорастворимым контрастным веществом исследуемой полости по всем дренажам с их последующим пережатием и обеспечением герметичности дренажных каналов для исключения вытекания контрастного вещества (тампонирование, пальцевое сдавление).

При фистулографии должны быть установлены размеры, положение, форма дренированной полости и ее отрогов; четкость контуров (нечеткие контуры с «пропитыванием» контрастным веществом указывают на недостаточную отграниченность некроза, незавершенность секвестрации, пристеночные фиксированные секвестры); наличие свободнолежащих секвестров (по смещаемости дефекта наполнения внутри полости в разных проекциях); признаки сообщения с просветом полых органов и/или протоковой системой поджелудочной железы (внутренние свищи); положение дренажей относительно отрогов полости и дна полости. После

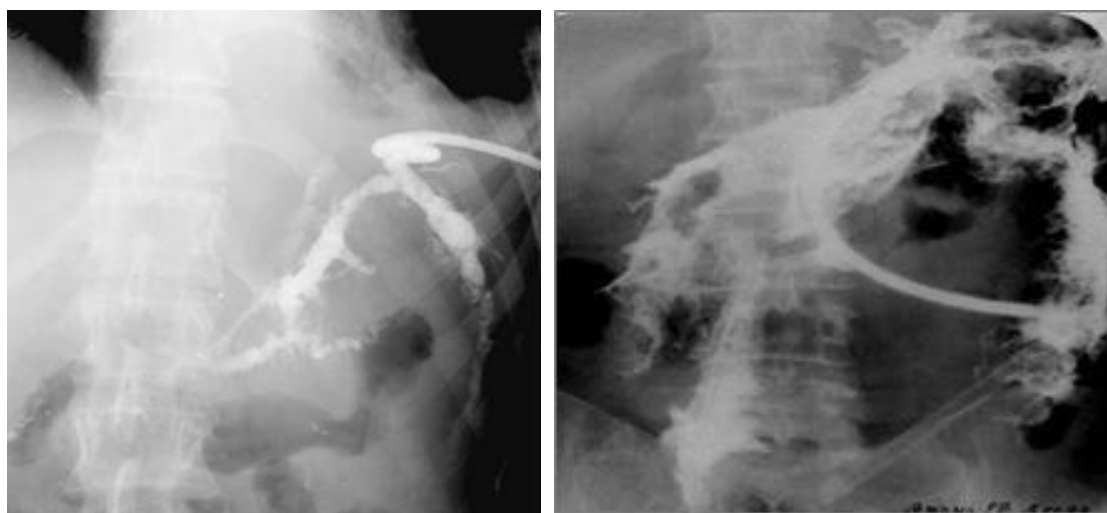вымывания контрастного вещества на повторных снимках оценивается адекватность дренирования, которая может быть признана достаточной при отсутствии остатков контрастного вещества.



а

б

Рис. 3.3. а – сдавление вертикального и нижнегоризонтального колена двенадцатиперстной кишки острой псевдокистой в проекции головки поджелудочной железы; б – выбухание задней стенки желудка за счет острой псевдокисты в проекции тела и хвоста поджелудочной железы



а

б

Рис. 3.4. Фистулограмма: а – после чрескожного дренирования гнойного очага панкреатогенной деструкции; б – после традиционного «открытого» дренирования неотграниченного инфицированного панкреонекроза (флегмоны)

При анализе результатов лечения больных острым панкреатитом в НИИ СП им. Н.В. Склифосовского изучены возможности рентгенологи-

ческого исследования в диагностике этого заболевания и его осложнений. Следует отметить, что рентгенологическое исследование выполнялось всем пациентам, госпитализированным в институт по поводу острого панкреатита.

Анализ результатов рентгенологического метода исследования по диагностике острого панкреатита показал отсутствие прямых (специфических) рентгенологических признаков, характерных для тяжелых форм острого панкреатита. Косвенные рентгенологические признаки встречались у больных как с очаговыми, так и с распространенными формами панкреонекроза. Сравнительные результаты рентгенологического исследования в первичной диагностике и стратификации острого панкреатита с окончательными клинико-инструментальными и морфологическими данными доказывают невысокую диагностическую эффективность рентгенографии как грудной клетки (71,4%), так и брюшной полости (71,6%).

В то же время, по нашему мнению, метод не утратил своего значения при дифференциальной диагностике острого панкреатита с другими острыми хирургическими заболеваниями органов брюшной полости и должен использоваться в протоколах диагностики острого панкреатита. Кроме того, метод ценен для распознавания гнойно-деструктивных осложнений тяжелого острого панкреатита и незаменим для контроля эффективности различных дренирующих вмешательств.

Рентгеновская компьютерная и магнитно-резонансная томография. Мультиспиральные РКТ и контрастная динамическая КТ (КДКТ) являются «золотым стандартом» и самыми чувствительными методами в диагностике острого панкреатита и его осложнений, дающими разностороннюю информацию о состоянии поджелудочной железы и забрюшинного пространства, вовлечении в процесс желчевыводящих путей, подлежащих сосудистых структур и отделов желудочно-кишечного тракта. КТ и КДКТ предоставляют более ценные данные, чем ультразвуковой и другие методы рентгенологического исследования, выявляющие лишь косвенные признаки острого панкреатита и его осложнений. Данные КТ и

КДКТ составляют основу объективизированной оценки тяжести и при наличии в лечебном учреждении компьютерного томографа являются обязательными исследованиями у больных острым панкреатитом с местными и/или системными осложнениями, а также у пациентов с неясным диагнозом для исключения или подтверждения острого панкреатита (рис. 3.5).

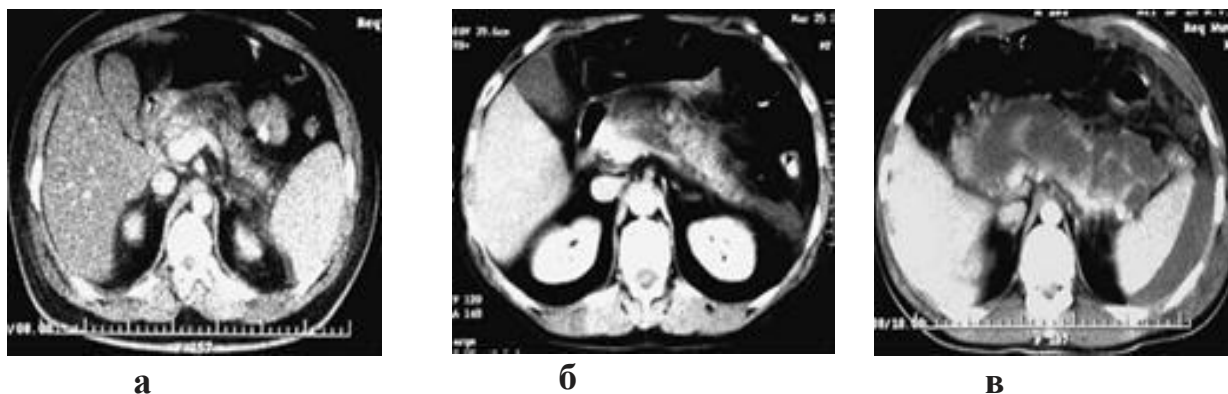

Рис. 3.5. Компьютерные томограммы с контрастным усилением:

- а – МПН (площадь некроза до 30% паренхимы поджелудочной железы);
- б – КПН (площадь некроза от 30 до 50% паренхимы поджелудочной железы);
- в – СПН (площадь некроза более 50% паренхимы поджелудочной железы)

При «стандартной» КТ удается распознать очаги панкреонекроза и некроза забрюшинной клетчатки, панкреатогенные абсцессы и кисты в сроки от 7-10-х суток с начала заболевания (сроки исследования определены по оптимальному времени развития демаркации в поджелудочной железе). КДКТ в более ранние сроки (2-3-и сутки с начала заболевания) позволяет диагностировать наличие панкреонекроза, оценить его распространенность, локализацию, выявить разнообразные ангиогенные осложнения (аррозию панкреатических и парапанкреатических сосудов, образование псевдоаневризм, окклюзию ветвей воротной вены и чревного ствола). Основанием для более ранней верификации панкреонекроза при КДКТ является изменение плотности зон деструкции в поджелудочной железе и забрюшинной клетчатке при внутривенном введении контрастного вещества (при контрастном усилении в зонах состоявшегося некроза кровообращения нет, и накопления контрастного вещества не происходит, тогда как жизнеспособные ткани накапливают его и повышают рентгеновскую

плотность в процессе исследования).

Показаниями к КТ и КДКТ при остром панкреатите являются:

- Верификация клинической формы заболевания при недостаточной информации по клиническим, лабораторным и инструментальным (УЗИ, лапароскопия) данным.
- Оценка распространенности и характера поражения поджелудочной железы и различных отделов брюшинной клетчатки при панкреонекрозе (по шкале Balthazar-Ranson): при «стандартной» КТ – в сроки от 7-10-х суток, при КДКТ – от 2-3-х суток от начала заболевания.
- Ухудшение тяжести состояния больного в связи с подозрением на развитие осложненных форм (дискриминационные показатели лабораторных маркеров и интегральных клинико-лабораторных шкал, указывающие на тяжелое течение и/или прогнозирующие органную недостаточность вследствие тяжелого острого панкреатита).
- Наличие пальпируемого инфильтрата в сочетании с признаками системной воспалительной реакции и интоксикации.
- Планирование и проведение транскутанных диагностических и лечебных пункций и/или дренирования жидкостных образований брюшинной локализации.
- Определение рационального оперативного доступа и планирование объема хирургического вмешательства.

Классическая методика выполнения КТ предусматривает 12-часовую подготовку, направленную на контрастирование верхних и нижних отделов желудочно-кишечного тракта и уменьшение пневматоза толстой кишки, а также наличие стабильной гемодинамики, дыхания и уровня сознания, достаточного, чтобы пациент не менял произвольно положение на столе, мог понимать и выполнять команды рентгенолога по ходу исследования. КТ, произведенная в экстренном порядке, может быть недостаточно информативна из-за трудности дифференцировки на срезе неконтрастированного просвета кишки от жидкостного внутрибрюшного или брюшинного

скопления вне кишки, а также из-за артефактов, связанных с наличием газа в толстой кишке. Невозможно выполнение КТ при наличии остатков бариевой взвеси после предшествовавших исследований желудочно-кишечного тракта, а также шока или делирия у больного. Поскольку при КДКТ используется внутривенное введение контрастного вещества, необходимо убедиться в отсутствии сопутствующей патологии почек и повышенной чувствительности к контрастным препаратам. КТ в динамике выполняется, как правило, 1 раз в 7-10 суток. Жесткое установление обязательных интервалов между исследованиями в процессе динамического КТ-контроля нецелесообразно, поскольку исследование дорогостоящее, требует значительных трудозатрат и сопровождается высокой лучевой нагрузкой на больного.

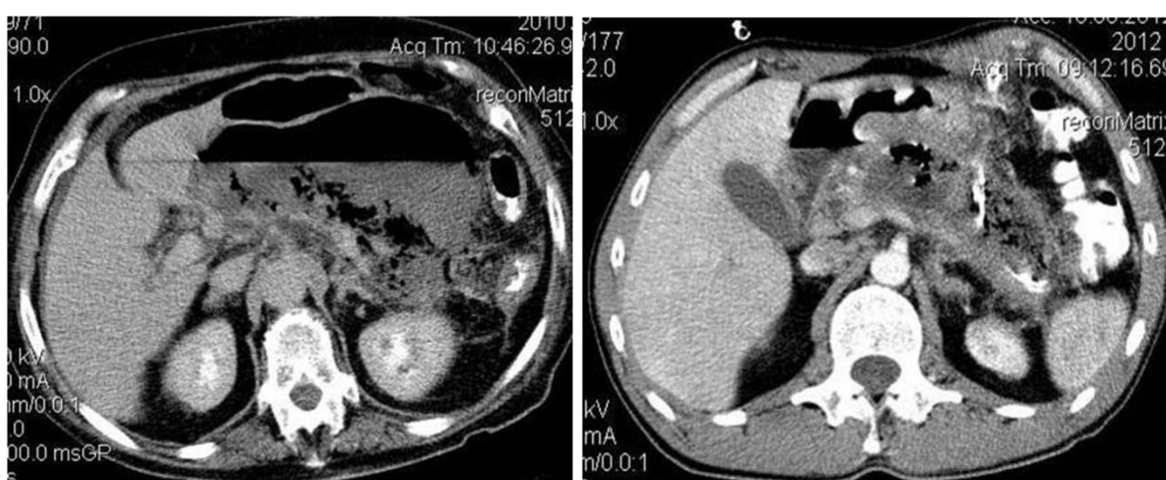
В протоколе КТ-исследования у больного острым панкреатитом должна быть отражена следующая информация:

1. Наличие и объем жидкости в плевральных синусах; положение куполов диафрагмы, наличие утолщения диафрагмы.
2. Наличие и объем жидкостных скоплений и/или инфильтратов под куполом диафрагмы.
3. Наличие свободной жидкости в брюшной полости, ее объем и места преимущественного скопления.
4. Наличие, локализация и объем отграниченных жидкостных внутри- и забрюшинных скоплений.
5. Положение, форма, размеры печени, состояние ее паренхимы, признаки портальной и/или внутрипеченочной желчной гипертензии. Положение, размеры, форма, состояние стенки желчного пузыря, наличие конкрементов и признаков воспаления его стенки. Признаки расширения внепеченочных желчных путей, наличие в их просвете конкрементов.
6. Размеры, положение, форма, доступность визуализации головки, тела и хвоста поджелудочной железы. Состояние паренхимы поджелудочной железы (отек, очаги некроза, инфильтраты, секвестры).

7. Признаки инфицирования очагов панкреатогенной деструкции – наличие пузырьков газа (рис. 3.6).

8. Положение, размеры, форма и плотность селезенки и почек. Способность почек накапливать и выделять контрастное вещество при контрастном усилении.

9. Изменение плотности зон деструкции в поджелудочной железе и забрюшинной клетчатке при внутривенном введении контрастного препарата.



а

б

Рис. 3.6. Компьютерные томограммы с контрастным усилением:

а – отграниченный инфицированный панкреонекроз (абсцесс);
б – неотграниченный инфицированный панкреонекроз (флегмона)

Многолетний опыт использования КТ в ранней диагностике острого панкреатита показал, что КТ с контрастным усилением эффективна в 96,9% наблюдений.

Эффективность КТ в оценке масштаба панкреонекроза в ранние сроки заболевания повышается с 70,7 до 93,3% при использовании ее в режиме контрастного усиления.

Магнитно-резонансная томография (МРТ) лучше ультразвукового метода и по своей информативности не превосходит КДКТ. Появилась МРТ программа, позволяющая получить прямое изображение протоков поджелудочной железы (как при ЭРХПГ) без инвазивного вмешательства и

введения контрастных веществ. МРХПГ ввиду своей неинвазивности может быть методом диагностического выбора, особенно при непереносимости пациентами йодсодержащих препаратов и декомпенсированном состоянии. Данные, получаемые при МРХПГ, существенно превышают информативность других неинвазивных методик, в том числе УЗИ, КТ и стандартной МРТ. Кроме того, при МРХПГ выполняется и стандартная МРТ брюшной полости, при которой можно определить состояние паренхимы поджелудочной железы, билиарного тракта. Информативность МРХПГ значительно повышается, если ее проводят на фоне стимуляции секретинном либо в сочетании с контрастированием, причем контрастное вещество вводится ингаляционным путем. Целью проведения МРХПГ при подозрении на билиарный панкреатит является исключение холедохолитиаза и/или ампулярного стеноза как наиболее частой причины панкреатита. Чувствительность и специфичность МРХПГ в диагностике холедохолитиаза и/или ампулярного стеноза очень высоки, что, на первый взгляд, оправдывает введение данного метода в список первичных исследований диагностического алгоритма при подозрении на билиарный панкреатит. Однако возможность МРХПГ в обнаружении конкрементов размером менее 2 мм или билиарного сладжа является сомнительной. Поэтому в ряде исследований размер камней, обнаруженных в общем желчном протоке при МРХПГ, не указан, что не исключает возможность ложноположительных результатов, обусловленных сложностью дифференцирования микрохолелитиаза от пневмобилии. При подозрении на микрохоледохолитиаз как причину рецидивирующего билиарного панкреатита диагностической методикой первого выбора является УЗИ билиарного тракта, позволяющее с большой точностью диагностировать билиарный сладж, особенно состоящий из кальция и билирубина, в то время как диагностическая точность МРХПГ выше в дистальной части общего желчного протока.

Таким образом, при подозрении на билиарнозависимый генез

рецидивирующего панкреатита целесообразно выполнять МРХПГ только после УЗИ. Следует отметить, что при типичной картине холедохолитиаза как причине тяжелой атаки панкреатита, включающей желтуху, холангит, расширение холедоха по данным УЗИ, показаний к МРХПГ практически нет, поскольку в данном случае целесообразно выполнять ЭРХПГ, обладающую помимо диагностической ценности и лечебными возможностями (ЭПСТ, литоэкстракция и т.д.). С другой стороны, когда диагностические признаки холедохолитиаза сомнительны (диаметр общего желчного протока менее 10 мм, быстрая редукция маркеров холестаза, отсутствие признаков холангита и анамнестических указаний на желчнокаменную болезнь), МРХПГ может быть предложена как процедура выбора для диагностического скрининга. В дальнейшем при подтверждении холедохолитиаза при МРХПГ проводится ЭРХПГ с лечебной целью.

Видеолапароскопия. Видеолапароскопия является основным дополнительным методом исследования при остром панкреатите: позволяет верифицировать диагноз, установить форму панкреонекроза, уточнить локализацию и распространенность зон панкреатогенной деструкции, дифференцировать диагноз с другими хирургическими заболеваниями.

По мере накопления опыта и внедрения методики оментобурсоскопии при лапароскопии появилась возможность выявлять прямые и косвенные признаки как отека железы, так и панкреонекроза.

К вероятным (косвенным) признакам острого панкреатита относятся: отек малого сальника и печеночно-двенадцатиперстной связки, вздутие передней стенки желудка кпереди, умеренная гиперемия висцеральной брюшины верхних отделов брюшной полости, смещение желудка, серозный выпот в брюшной полости, напряженный желчный пузырь.

К достоверным (прямым) признакам тяжелого острого панкреатита относятся: геморрагическая или стекловидная имбибиция забрюшинной клетчатки с геморрагическим выпотом, пятна стеатонекроза, воспалительный инфильтрат в области поджелудочной железы. При выявлении стеатонекрозов оцениваются: степень их распространенности, отдаленность от поджелудочной железы (чем больше стеатонекрозов и чем дальше они находятся от поджелудочной железы, тем тяжелее острый панкреатит), срок их появления (как правило, это 2-3-и сутки заболевания).

Определение характера экссудата в брюшной полости, уровня амилазной и липазной активности в экссудате является важным диагностическим и прогностическим критерием в диагностике тяжелого панкреатита (табл. 3.1).

Таблица 3.1

Характеристика ферментативного экссудата

1. Наличие ферментативного экссудата подтверждает острый панкреатит
2. Общие признаки ферментативного экссудата: <ul style="list-style-type: none"> • Высокая активность амилазы (в 2-3 раза выше амилазы крови) • Слабощелочной характер (pH > 7,0) • Высокая концентрация белка (> 20 г/л) • Отсутствие фибрина • Стерильность
3. При легком панкреатите ферментативный экссудат отсутствует или имеется в небольшом количестве, как правило, серозный
4. Количество ферментативного экссудата и интенсивность его окраски (от слабо розовой до черной) прямо пропорциональны тяжести острого панкреатита
5. У больных тяжелым панкреатитом ферментативный экссудат (несколько капель в пробирку с кровью) вызывает гемолиз крови

Показания к проведению видеолапароскопии:

- Перитонеальный синдром, в том числе при наличии ультразвуковых признаков свободной жидкости в брюшной полости более 500 мл.

- Ухудшение состояния больного и нарастание ПОН на фоне интенсивной терапии с учетом динамической оценки тяжести больного по шкалам SAPS, APACHE II и шкале оценки ПОН SOFA.

- Необходимость дифференцировки диагноза с другими заболеваниями

органов брюшной полости.

Противопоказания к проведению видеолапароскопии:

- Нестабильная гемодинамика (панкреатогенный шок).
- Перенесенные множественные операции на брюшной полости (выраженный рубцовый процесс на передней брюшной стенке и гигантские вентральные грыжи).

Задачи видеолапароскопической операции:

- Подтверждение диагноза острого панкреатита (и соответственно исключение других острых хирургических заболеваний брюшной полости). К признакам острого панкреатита относятся: наличие отека корня брыжейки поперечной ободочной кишки, выпота с высокой активностью амилазы (в 2-3 раза превышающей активность амилазы крови), а также единичных стеатонекрозов.

- Верификация серозного («стекловидного») отека в первые часы заболевания (особенно на фоне тяжелого общего состояния пациента) не исключает наличие тяжелого панкреатита, так как при лапароскопии в ранние сроки признаки тяжелого острого панкреатита могут не выявляться, т.е. заболевание в дальнейшем может прогрессировать.

- Выявление признаков тяжелого ОП: геморрагический характер ферментативного выпота (розовый, малиновый, вишневый, коричневый), распространенные очаги стеатонекрозов, обширное геморрагическое пропитывание забрюшинной клетчатки, выходящее за пределы зоны ПЖ.

- Удаление перитонеального экссудата, лаваж и дренирование брюшной полости.

- Наличие острого холецистита или признаков билиарной гипертензии, механической желтухи или локализация панкреонекроза в головке поджелудочной железы является показанием к чрескожной чреспеченочной лапароскопической микрохолецистостомии.

Если лапароскопия противопоказана (панкреатогенный шок,

массивный спаечный процесс в брюшной полости после лапаротомии, вентральная грыжа), следует использовать пункционно дренирующие вмешательства под ультразвуковым наведением.

Лапароскопия не может решить проблем в диагностике деструктивных форм острого панкреатита у больных: после повторных операций на органах брюшной полости; с большими вентральными грыжами; находящихся в крайне тяжелом состоянии; с нарушением дыхания и сердечной деятельности.

Сравнительный анализ диагностической ценности лапароскопии с окончательными клинико-инструментальными и морфологическими данными показал высокую диагностическую эффективность (92,1%) этого метода в диагностике острого панкреатита, но в то же время низкую эффективность (68,8%) в оценке масштаба поражения ПЖ и забрюшинного пространства (рис. 3.7).

Полученные данные об эффективности лапароскопии при ее использовании в НИИ СП им. Н.В. Склифосовского, а также сравнение диагностической ценности лапароскопии с другими, неинвазивными методами диагностики острого панкреатита (КТ и УЗИ) позволяют сделать вывод о том, что лапароскопия не должна входить в протоколы диагностики как основной метод. Она должна применяться только в сложных случаях дифференциальной диагностики острого панкреатита с другими острыми заболеваниями брюшной полости или при подозрении на деструктивный характер острого холецистита. По нашему мнению, основными задачами лапароскопии являются лечебные мероприятия при тяжелых формах острого панкреатита, о чем будет изложено в соответствующих разделах.

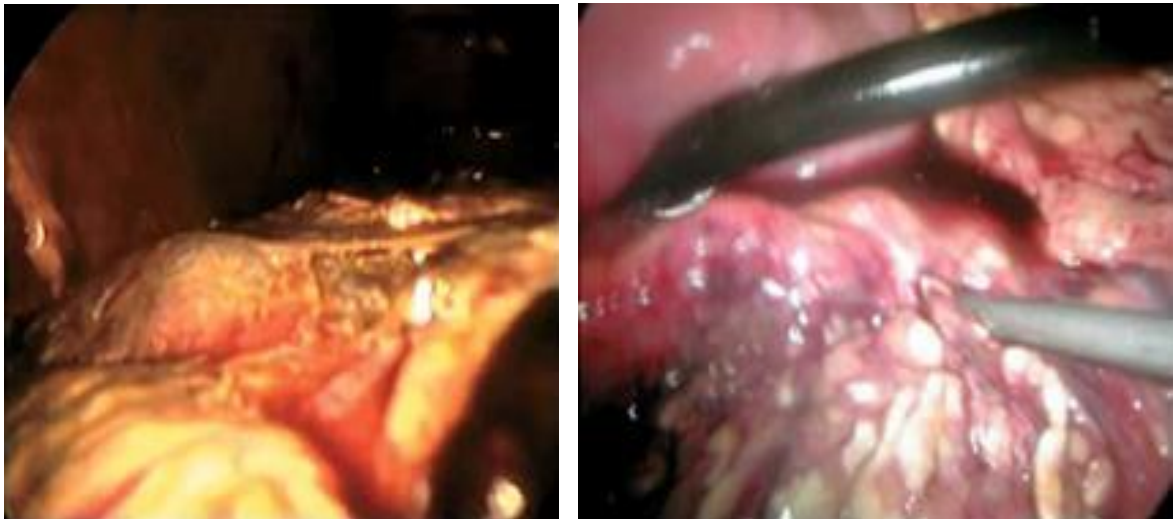

Рис. 3.7. Лапароскопическая картина при панкреонекрозе

Эзофагогастродуоденоскопия (ЭГДС). Занимает значительное место в диагностике острого панкреатита и его осложнений.

Существует ошибочное мнение, что ЭГДС в диагностике острого панкреатита должна рассматриваться как дополнительный метод в общем диагностическом комплексе и выполняться лишь при нарастающих симптомах заболевания (болевой синдром, тяжелое общее состояние, высокий уровень ферментемии и т.д.) и сопутствующей желтухе. В связи с этим ЭГДС в диагностике острого панкреатита не уделяется должного внимания. Вместе с тем ЭГДС у больных острым панкреатитом позволяет провести дифференциальную диагностику и в ряде случаев выявить косвенные признаки отека и некроза железы.

ЭГДС обязательно показана всем больным острым панкреатитом в течение 48 часов с момента госпитализации, а в дальнейшем – по мере необходимости для уточнения осложнений заболевания по ходу его течения и для оценки эффекта проведенного лечения.

ЭГДС позволяет выявить следующие изменения: острые эрозии и язвы пищевода желудка и двенадцатиперстной кишки, кровотечение из острых язв и эрозий, сдавление желудка и двенадцатиперстной кишки извне

инфильтратом, кистой, увеличенной головкой поджелудочной железы и др.

Особую ценность ЭГДС имеет в диагностике билиарного панкреатита. Визуализация зоны БДС при ЭГДС показана всем больным острым панкреатитом в течение 48 часов с момента госпитализации. Систематический осмотр зоны БДС позволяет выявить следующие основные причины билиарного панкреатита: ущемление конкремента в устье БДС или признаки отхождения конкремента; острый папиллит; взбухание продольной складки двенадцатиперстной кишки; околососочковые дивертикулы двенадцатиперстной кишки; полипы БДС; рак БДС и головки поджелудочной железы.

Необходимо уделять особое внимание больным острым панкреатитом с желчнокаменной болезнью, механической желтухой и явлениями острого холангита. Эндоскопические признаки нарушения дренажной функции БДС – расширение продольной складки двенадцатиперстной кишки, отсутствие поступления желчи, разрывы после отхождения конкрементов.

При «ущемленном» конкременте БДС (рис. 3.8) нарастающая гипертензия в желчных и панкреатических протоках ведет к прогрессированию острого панкреатита и необходима срочная папиллотомия, так как прогноз заболевания зависит от сроков, прошедших от начала приступа.

Острый панкреатит может манифестировать в результате острого папиллита, часто возникающего на фоне хронического заболевания из-за нарушения пищевого режима, что совпадает с резким повышением секреторной активности органа и с развитием внутрипротоковой гипертензии.

Околососочковые дивертикулы двенадцатиперстной кишки как причина острого панкреатита, еще недавно считавшиеся казуистикой, благодаря систематическому применению дуоденоскопии стали обнаруживаться достаточно часто.

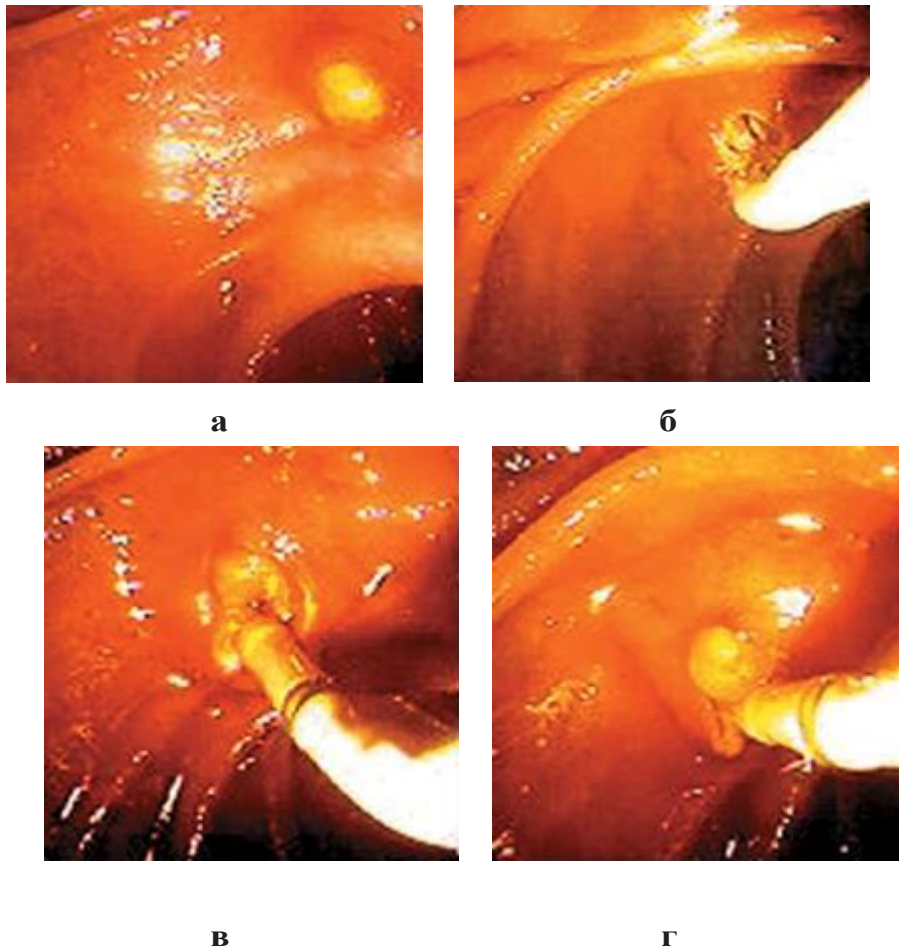


Рис. 3.8. Эндоскопическая ликвидация билиопанкреатического блока:

а – ущемленный конкремент БДС;
 б, в – рассечение крыши БДС игольчатым электродом;
 г – удаление конкремента

ЭГДС при остром панкреатите показана, так же как лечебное мероприятие, для эндоскопической остановки желудочно-кишечного кровотечения, для проведения зонда за связку Трейца с целью кишечного лаважа и энтерального питания, для эндоскопического вмешательства по поводу жидкостных образований (абсцесс, псевдокиста), выбухающих в просвет желудка, двенадцатиперстной кишки (эндоскопический цистогастро- и цистодуоденоанастомоз).

ЭРХПГ является дополнительным методом исследования. Использовать ЭРХПГ в качестве диагностического метода в острой стадии панкреатита чрезвычайно рискованно из-за опасности нагнетания контрастного вещества в вирсунгов проток и усугубления протоковой

гипертензии и тяжести панкреатита. По мнению большинства отечественных и зарубежных авторов, подобное исследование оправдано лишь после стихания острых явлений билиарного панкреатита. ЭРХПГ в срочном порядке оправдана лишь при неэффективности консервативной терапии в течение 48 часов, нарастании желтухи и/или холангита с учетом того, что исследование будет завершено адекватной лечебной ЭПСТ.

Высокая частота возникновения острых гастродуоденальных изъязвлений у больных с тяжелым течением заболевания, которая по результатам наших исследований составляет 51,4%, убеждает в необходимости проведения всем больным тяжелым острым панкреатитом гастродуоденоскопии при поступлении, обеспечивая тем самым выделение группы риска по гастродуоденальным кровотечениям. В то же время осмотр зоны БДС позволяет не только выявить билиарную этиологию острого панкреатита (28,7% наблюдений), но и произвести срочную ЭПСТ с целью устранения гипертензии билиопанкреатического дерева, удаления ущемленного конкремента и «обрыва» прогрессирования заболевания (91,1% наблюдений).

Полученные результаты являются обоснованием для включения ЭГДС с обязательным осмотром зоны БДС в протоколы диагностики и лечения больных острым панкреатитом.

Диагностическая тонкоигольная пункция. Тонкоигольная пункция (ТИП) очага панкреатогенной деструкции является основным методом диагностики инфицированного панкреонекроза.

На сегодняшний день доказано, что клинико-лабораторная картина у больных как со стерильным, так и с инфицированным панкреонекрозом существенно не отличается от инфицированного некроза (табл. 3.2).

Традиционно используемые маркеры инфекции являются относительно неспецифическими, а данные УЗИ, КТ и МРТ не позволяют определить, в какой степени возникшие некрозы инфицированы.

**Клинические критерии ССВО и септического состояния
(Bone R. C., 1996)**

<p>ССВО – отличается тяжелым клиническим течением, характеризуется двумя или более клиническими признаками: температура тела $> 38^{\circ}\text{C}$ или $< 36^{\circ}\text{C}$, ЧСС > 90 в 1 мин, частота дыхания > 20 в 1 мин, $\text{PaCO}_2 < 32$ мм рт. ст., лейкоциты $> 12 \times 10^9/\text{л}$ или $< 4,0 \times 10^9/\text{л}$ или незрелые формы $> 10\%$</p>
<p>Сепсис – системный ответ на инфекцию, который характеризуется двумя или более клиническими признаками: температура тела $> 38^{\circ}\text{C}$ или $< 36^{\circ}\text{C}$, ЧСС > 90 в 1 мин, частота дыхания > 20 в 1 мин, $\text{PaCO}_2 < 32$ мм рт. ст., лейкоциты $> 12 \times 10^9/\text{л}$ или $< 4,0 \times 10^9/\text{л}$ или незрелые формы $> 10\%$</p>

Методика ТИП под ультразвуковым или КТ-контролем основана на взятии биосубстрата из очагов панкреатогенной деструкции с последующими немедленной окраской полученного материала по Граму и бактериологическим исследованием для определения вида микроорганизмов и их чувствительности к антибиотикам. Тонкоигольная пункция является достаточно простой и безопасной. По многочисленным доказательным исследованиям чувствительность ТИП составляет от 75 до 96%, а специфичность достигает 99,5%. Большинство клиницистов рекомендуют использовать ТИП в случаях, когда низкая достоверность клинических находок, лабораторных и визуальных данных не позволяет провести дифференцирование между стерильным и инфицированным панкреонекрозом, т.е. тогда, когда у больного явления ССВО сохраняются после завершения 1-й недели от начала заболевания. Процедуру можно повторять через короткие интервалы времени для повышения точности распознавания.

Показаниями к ТИП у больных панкреонекрозом в различные сроки заболевания являются:

- Наличие в очаге деструкции больших жидкостных скоплений (более 50 мл).

- Прогрессирование ПОН и явлений ССВО, несмотря на максимальный уровень интенсивной терапии на 5-10-й день заболевания.

- Ухудшение состояния больного на 2-й неделе на фоне пальпируемого инфильтрата в сочетании с жидкостными скоплениями в очаге деструкции и возврат проявлений ССВО.

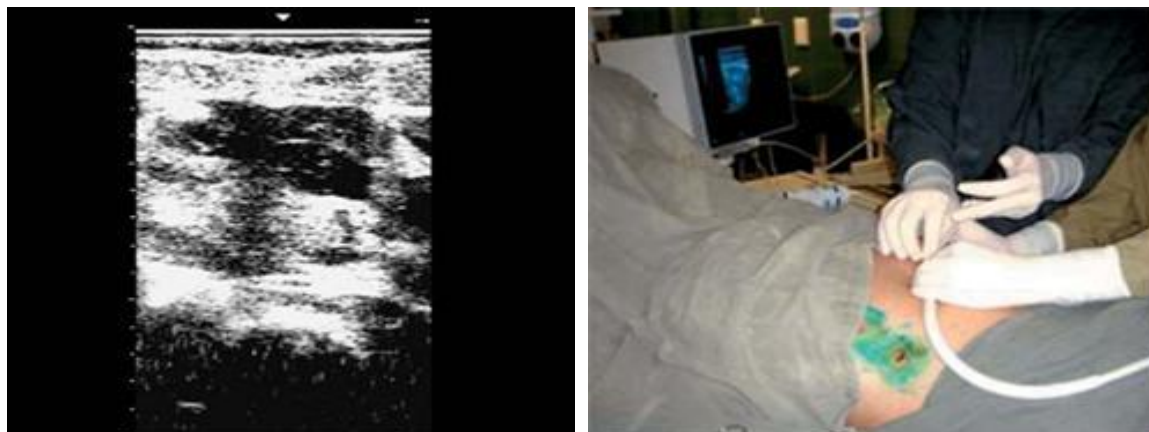
- Внезапное прогрессирование явлений ССВО на 3-4-й неделе на фоне относительно стабильного течения заболевания.

Доступ к очагу поражения не является стандартным, а зависит от конкретных анатомических условий: локализации жидкостного образования или зоны некроза и топографии окружающих органов. Оптимальным считается подход, при котором на трассе пункционной иглы отсутствуют полые органы (желудок, толстая и тонкая кишка), селезенка, плевральный синус и крупные сосуды. Процедура выполняется в условиях операционной под местной инфильтрационной анестезией. Если больной находился на ИВЛ, то пункцию проводят под общим обезболиванием.

Для пункции используют два вида игл Chiba. Иглу диаметром 15 G с дополнительным боковым отверстием применяют при значительном объеме жидкости, подлежащем эвакуации. При небольших размерах жидкостного образования и/или при возможном прохождении иглы через желудок используют иглу Chiba меньшего диаметра – калибром 18 G (рис. 3.9).

Доступом к поджелудочной железе и парапанкреатической клетчатке в основном является эпигастральная область. После проведения иглы в жидкостную структуру извлекают мандрен из иглы и производят максимально полное удаление содержимого, осуществляя при этом постоянный ультразвуковой контроль положения иглы. Для пункции параколического пространства при УЗИ выбирается участок максимального разрежения в инфильтрированной параколической забрюшинной клетчатке справа или слева. В верхних отделах параколического пространства пункцию

производят по средней, а в нижних отделах – по передней подмышечной линии. Субстрат, полученный при ТИП, считается инфицированным, если при окрашивании мазка по Граму выявлялась грамотрицательная и/или грамположительная микрофлора в количестве $\times 10^5$.



а **б**
Рис. 3.9. Чрескожная тонкоигольная пункция жидкостного скопления в очаге панкреатогенной деструкции под ультразвуковым наведением:

а – эхограмма;
б – момент пункции

По нашим данным, ТИП под ультразвуковым наведением позволяет с большой точностью (93,1%) диагностировать инфицирование в очаге панкреатогенной деструкции у больных острым панкреатитом с явлениями сохраняющегося или прогрессирующего ССВО. Чувствительность метода составляет 96%, специфичность – 75%, диагностическая эффективность – 85,5%.

Мультифакторные системы оценки тяжести и прогноза течения острого панкреатита. Прогностическая система Ranson и Glasgow используется для оценки тяжести и прогноза у больных острым панкреатитом (рис 3.10).

В 1989 г. М. Larvin и М. McMahon, а затем в 1990 г. С. Wilson и соавт. впервые применили шкалу АРАСНЕ II для оценки тяжести состояния и прогноза течения острого панкреатита в процессе лечения больных

(рис. 3.11, 3.12, 3.13).

При поступлении (Ranson)		Через 48 часов госпитализации (Ranson)	Через 48 часов госпитализации (Glasgow)
Возраст > 55 лет		Снижение гематокрита > 10%	Возраст > 55 лет
Гипергликемия > 11 ммоль/л		Кальций плазмы < 2 ммоль/л	Лейкоцитоз > 15x10 ⁹ /л
Лейкоцитоз > 16x10 ⁹ /л		Повышение мочевины > 1,8 ммоль/л	Гипергликемия > 10 ммоль/л
ЛДГ > 350 МЕ/л		РаО ₂ < 60 мм.рт.ст.	Мочевина > 16 ммоль/л
АСТ > 250 МЕ/л		Дефицит оснований > 4 ммоль/л	РаО ₂ < 60 мм.рт.ст.
		Дефицит жидкости > 6 л	Кальций плазмы < 2 ммоль/л
Прогностические значения шкал Ranson и Glasgow			Альбумин < 32 г/л
Число баллов	Прогнозируемая летальность %		ЛДГ > 600 МЕ/л
0-2	< 1		АСТ > 100 МЕ/л
3-4	15		Информативность
5-6	40		Чувствительность-89%(R), 77%(G)
> 6	100		Специфичность - 64%(R), 75% (G)
При баллах ≥ 3 развивается тяжелый панкреатит			Точность – 69%(R), 76% (G)

Рис. 3.10. Оценка тяжести и прогноза ОП по шкалам Ranson (1982 г.), Glasgow (1984 г.)

Система SAPS II (Simplified Acute Physiological Score), разработанная в 1992 г., является упрощенной моделью системы APACHE (Le Gall J. et al., 1993). SAPS также оценивает нарушения функций основных систем организма, используя 14 показателей (табл. 3.13). Результат суммы баллов отражает тяжесть заболевания в виде степени тяжести: легкая форма – от 0 до 6 баллов, среднетяжелая форма – от 7 до 11 баллов, тяжелая форма – 12 и более баллов. При оценке менее 4 баллов вероятность смерти равна нулю, при 12 баллах летальный исход наблюдается в 19%, при показателях 20 баллов – у 50% и свыше 21 балла – у 81%.

Лечение органных нарушений – стратегическое направление лечения больных тяжелым панкреатитом. В связи с этим разработаны специальные прогностические системы (ПС) оценки ПОН – MODS II и SOFA. Шкала MODS II построена на балльной оценке степени дисфункции 6 систем: дыхание, почки, печень, гемокоагуляция, шкала комы Глазго, сердечно-сосудистая система:

$$PAR = ЧСС \cdot ЦВД / АД_{ср.}$$

Прогнозируемая летальность при 7-8 баллах – 15%, 9-10 баллах – 50%, а при 11-12 баллах – 100% (рис. 3.14).

В 1996 г. разработана ПС для оценки ПОН, связанной с сепсисом – SOFA (Sepsis related Organ Failure Assessments). Шкала SOFA (рис. 3.15) также основана на оценке степени дисфункции 6 систем.

Рис. 3.11. Программа оценки тяжести и прогноза острого панкреатита по шкале АРАСНЕ II

А. Суммарный показатель острых физиологических изменений (АРАСНЕ II)		Прогностические значения шкалы АРАСНЕ II при остром панкреатите	
В. Возрастной показатель		Число баллов	Прогнозируемая летальность %
С. Показатель хронических заболеваний		0 - 5	< 1
Итоговый показатель АРАСНЕ-II		6 - 8	< 5
Чувствительность	82%	9 - 15	15
Специфичность	76%	16 - 20	35
Точность	80%	21 - 25	40
При баллах ≥ 8 развивается тяжелый панкреатит		26 - 30	60
		> 30	85-100

Рис. 3.12. Оценочные показатели по шкале АРАСНЕ II

Жировая эмболия: Сепсис: SOFA: **SAPS II** | MODS - II | ODIN | ВПХ-СП: | LOD: | Критерии Голдмана: APACHE II: | APACHE III: | Механическая травма:

Шкала Глазго (баллы):

Лейкоцитоз ($\times 10^6/\text{л}$):

Возраст:

Калий (ммоль/л):

ЧСС:

Натрий (ммоль/л):

Артериальное давление:

Бикарбонат (ммоль/л):

Температура тела:

Билирубин (мкмоль/л):

Если на ИВЛ или CPAP - $\text{PaO}_2/\text{FiO}_2$:

Хронические заболевания:

Мочевина (ммоль/л):

Диурез (мл/сутки):

Тип поступления:

Сумма баллов:

Очистить

Рис. 3.13. Программа по оценке тяжести и прогноза острого панкреатита по шкале SAPS II

Жировая эмболия: Сепсис: SOFA: SAPS II: **MODS - II** | ODIN | ВПХ-СП: | LOD: | Критерии Голдмана: APACHE II: | APACHE III: | Механическая травма:

Оценка мультиорганной дисфункции

Система органов:

Легкие: $\text{P02}/\text{FiO}_2$:

Сердечно-сосудистая система: PAR-pressure adjusted heart rate (ЧСС/ср.АД) \times ЦВД:

Почки: Сывороточный креатинин (мг/дл ... мкмоль/л):

Кровь: Тромбоциты:

Печень: Сывороточный билирубин (мг/дл ... мкмоль/л):

Неврология: Шкала Глазго:

Количество баллов:

Госпитальная смертность:

Смертность в ОРИТ:

Койко-дни в ОРИТ:

Очистить!

Расчет PAR (pressure adjusted heart rate):

Систолическое АД:

Диастолическое АД:

Пuls (ударов в мин.):

ЦВД:

Результат:

Считать

Рис. 3.14. Программа по оценке тяжести полиорганной дисфункции MODS II

Жировая эмболия | Сепсис: SOFA | SAPS II | MOGS - II | ODIN | ВГХ-СП: | LOD: | Критерии Голдмана | APACHE II: | APACHE III: | Механическая травма: |

Оценка сознания по шкале Глазго:	Креатинин (мкмоль/л):
<input type="text"/>	<input type="text"/>
РаО ₂ /FiO ₂ (мм.рт.ст):	Суточный диурез (мл):
<input type="text"/>	<input type="text"/>
Число тромбоцитов (x10 ¹² /л):	Билирубин (мкмоль/л):
<input type="text"/>	<input type="text"/>
Артериальная гипотензия или степень вазотропной поддержки:	
<input type="text"/>	
<p>Сумма баллов:</p> <p><input type="text"/></p> <p>Очистить</p>	
<p>Определение:</p> <p>Не более 12 баллов предполагаются множественные органические дисфункции</p> <p>13-17 баллов - предполагается переход дисфункции в недостаточность</p> <p>24 балла - указывает на высокую вероятность летального исхода</p>	

Рис. 3.15. Программа по оценке органной дисфункции, связанной с сепсисом SOFA

В SOFA упрощена оценка сердечно-сосудистой системы (измеряется среднее АД и/или оценивается применение катехоламинов), а оценка функции почек определяется по уровню креатининемии или объему мочеотделения. SOFA хорошо себя зарекомендовала в динамической оценке тяжести и прогноза ПОН у конкретного больного как в фазе токсемии, так и в период гнойно-септических осложнений тяжелого острого панкреатита.

По мнению многих отечественных клиницистов, вышеуказанные многопараметрические ПС достаточно сложны для практического использования и мало адаптированы к условиям местного здравоохранения. Поэтому как альтернатива ПС Ranson и Glasgow, APACHE II и SAPS II была предложена менее сложная адаптированная к отечественной медицине экспресс-система оценки тяжести панкреатита (Толстой А.Д., 2003) на основе клинических и лабораторных параметров (табл. 3.3).

Данная экспресс-система обладает высокой (93,3-97,9%) чувствительностью, особенно при использовании видеолaparоскопической диагностики острого заболевания. Недостатком этой ПС является возможность ее использования только в 1-е сутки заболевания.

При невозможности использовать многопараметрические шкалы для

определения тяжести острого панкреатита допустимо применение клинико-лабораторных критериев – признаки синдрома системного воспалительного ответа (ССВО): гипокальциемия $< 1,2$ ммоль/л; гемоконцентрация: гемоглобин крови > 160 г/л или гематокрит > 40 Ед.; гипергликемия > 10 ммоль/л; С – реактивный белок > 120 мг/л; шок (систолическое АД < 90 мм рт. ст.); дыхательная недостаточность ($PO_2 < 60$ мм рт. ст.); почечная недостаточность (олигоанурия, креатинин > 177 мкмоль/л); печеночная недостаточность (гиперферментемия); церебральная недостаточность (делирий, сопор, кома); желудочно-кишечное кровотечение (более 500 мл/сутки); коагулопатия (тромбоциты $< 100 \times 10^9$ /л, фибриноген $< 1,0$ г/л). Кроме того, в национальных протоколах лечения острого панкреатита, которые подготовлены ведущими экспертами России в конце 2014 г., указано, что для оценки органных и полиорганных дисфункций наиболее целесообразно использовать шкалу SOFA.

Таблица 3.3

**Система прогноза тяжести ОП в 1-е сутки заболевания
(Толстой А.Д. и соавт., 2003)**

<ul style="list-style-type: none"> • Перитонеальный синдром • Олигурия (менее 250 мл за последние 12 часов) • Кожные симптомы (гиперемия лица, «мраморность», цианоз) • Систолическое артериальное давление менее 100 мм рт. ст. • Энцефалопатия • Уровень гемоглобина более 160 г/л • Количество лейкоцитов более 14×10^9/л • Уровень глюкозы крови более 10 ммоль/л • Уровень мочевины более 12 ммоль/л • Метаболические нарушения по данным ЭКГ • Вишневый или коричнево-черный цвет ферментативного экссудата, полученного при лапароскопии (лапароцентезе) • Выявление при лапароскопии распространенного ферментативного парапанкреатита, выходящего за границы сальниковой сумки и распространяющегося по фланкам • Наличие распространенных стеатонекрозов, выявленных при лапароскопии • Отсутствие эффекта от базисной терапии
<p style="text-align: center;">Оценка шкалы:</p> <ul style="list-style-type: none"> • Если у конкретного пациента имеется минимум 5 признаков из числа перечисленных, то с 95% вероятностью у него имеется тяжелая форма ОП. • Если имеется 2-4 признака – ОП средней степени. • Если нет ни одного признака или имеется максимум один из них – легкая форма ОП.

Контрольные вопросы:

1. Опишите клиническую картину билиарного панкреатита.
2. При каком уровне гипермилаземии можно заподозрить острый панкреатит?
3. Механизм повышения прокальцитонина при остром панкреатите.
4. Назовите наиболее чувствительный маркер в лабораторной диагностике тяжелого острого панкреатита?
5. Назовите основные и дополнительные инструментальные методы диагностики острого панкреатита?
6. Что является наиболее чувствительным методом визуализации тяжелого панкреатита?

ГЛОССАРИЙ

Автолиз, аутолиз, самопереваривание – саморастворение живых клеток и тканей под действием их собственных гидролитических ферментов, разрушающих структурные молекулы.

Аспирация (медицина) – эффект «засасывания», возникающий из-за создания пониженного давления. Например, при отсутствии сознания возможна аспирация желудочного содержимого в дыхательные пути, что может послужить причиной ателектаза или аспирационной пневмонии.

Гемостаз – это биологическая система, которая обеспечивает сохранение жидкого состояния крови в организме в норме и остановку кровотечения при нарушении целостности сосудистого русла.

Лапароскопия – это оперативный метод исследования. В брюшной полости производится несколько (чаще – два) крошечных надрезов, потом нагнетается воздух.

Паренхима (медицина) – совокупность основных функционирующих элементов внутреннего органа, ограниченная соединительнотканной стромой и капсулой (например, эпителий печени, почек, легких и др.).

Секвестр (медицина) – омертвевший участок ткани, отделяющийся от здоровой. Секвестры удаляются самостоятельно либо извлекаются при оперативном вмешательстве (секвестротомия).

Стеатонекроз – жировой некроз поджелудочной железы. Очаги скопления кальциевых солей жирных кислот, образовавшихся вследствие расщепления жиров.

Токсемия – отравление крови токсинами бактерий, размножающихся в инфекционном очаге, в результате чего у человека повышается температура тела, возникают понос и рвота.

Фистула – патологическое или искусственно созданное отверстие в теле.

Фистулография – это инструментальный метод диагностики свищей (патологических отверстий) в различных органах.

Экстравазация – вытекание крови или какой-либо жидкости из сосудов в окружающие ткани в результате травмы, ожога, воспаления или аллергии.

Эпидуральное (и спинальное) пространство – является структурой спинного мозга, точнее окружающими его анатомическими образованиями.

Flexura duodenojejunalis – двенадцатиперстно-тощий изгиб.

Lig. gastrocolica – желудочно-толстокишечная связка.

СПИСОК ЛИТЕРАТУРЫ

Основная

1. Ермолов А.С., Иванов П.А., Благовестнов Д.А. и др. Диагностика и лечение острого панкреатита. М.: ВИДАР, 2013. 382 с.
2. Затевахин И.И., Цициашвили М.Ш., Будурова М.Д., Алтунин А.И. Панкреонекроз. М., 2007. 223 с.
3. Ермолов А.С., Иванов П.А., Благовестнов Д.А. и др. Диагностика и лечение острых хирургических заболеваний органов брюшной полости. Опыт московского здравоохранения 1992-2014 гг. М.: ВИДАР, 2015. 630 с.
4. Савельев В.С., Филимонов М.И., Бурневич С.З. Острый панкреатит. Национальное руководство по хирургии. 2009. Т. 2. С. 196-229.

Дополнительная

5. Багненко С.Ф., Толстой А.Д., Красногоров В.Б. и др. Острый панкреатит (Протоколы диагностики и лечение) // Анналы хирургической гепатологии. 2006. Т. 11, №1. С. 60-66.
6. Ермолов А.С., Боровкова Н.В., Иванов П.А. и др. Иммунологическая оценка тяжести и прогноза острого панкреатита // Вест. хирургии им. Грекова. 2005. № 6. С. 22-28.
7. Рабочая группа (Международная Ассоциация Панкреатологов / Американская Панкреатологическая Ассоциация) – 2013 (IAP/APA evidence-based guidelines for the management of acute pancreatitis. Working Group IAP/APA (International Association of Pancreatology // American Pancreatic Association) Acute Pancreatitis Guidelines // Pancreatology – № 13, 2013; P. 1-15.
8. Сахно В.Д., Майнулов А.М., Власова Н.В., Бочкарева И.В. Некротический панкреатит, протоколы лечения // Анналы хирургической гепатологии. 2005. Т. 10, № 1. С. 107-112.
9. Bradley E.L. 3rd. A clinically based classification system for acute pancreatitis. Summary of the international symposium on acute pancreatitis, Atlanta, 1992 // Arch. Surg. – Vol. 128, 1993; P. 586-590.

10. Международная Ассоциация Панкреатологов (Индия, г. Кочин) – 2012 г. Dellinger E.P., Forsmark C.E., Luyer P., Levy P., Maravi-Poma E., Petrov M.S., Shimosegawa T., Siriwardena A.K., Uomo G., Whitcomb D.C., Windsor J.A. Determinant-based classification of acute pancreatitis severity: an international multidisciplinary consultation. *Ann. Surg.* 2012; 256 (6): 875-880.
11. Международная рабочая группа по классификации острого панкреатита (Американская коллегия гастроэнтерологов) – 2012 г. Banks P.A., Bollen T.L., Dervenis C., Gooszen H.G., Johnson C.D., Sarr M.G., Tsiotos G.G., Vege S.S. Acute Pancreatitis Classification Working Group. Classification of acute pancreatitis 2012: revision of the Atlanta classification and definitions by international consensus. *Gut.* 2013; 62 (1): 102-111.

**Г.К.Элмурадов,
О.Б.Эралиев**

ТЯЖЕЛЫЙ ОСТРЫЙ ПАНКРЕАТИТ
(Эпидемиология, классификация, клиника и диагностика)

2026-yilda chop etildi.
Qog'oz bichimi A5, 60x84^{1/16}, Ofset qog'oz.
“Times New Roman” garnituras.
Nashr bosma tabog'i 7.5
Buyurtma № 0036B/26. Adadi 30 nusxa

“STAP-SEL” MChJ
Nashriyotida chop etildi.
Tasdiqnoma № 033337 (27.07.2022)
Manzil: Samarqand vil. Nurobod sh. Mustaqillik ko'chasi, 16 uy.