



RS Global

Vakhidova A. M., Khudoyarova G. N., Boltaev K. S.

**ECHINOCOCCOSIS OF LUNGS  
COMPLICATED BY PECCILOMYCOSIS**

**Вахидова А. М., Худоярова Г. Н., Болтаев К. С.**

**ЭХИНОКОККОЗ ЛЕГКИХ,  
ОСЛОЖНЕННЫЙ ПЕЦИЛОМИКОЗОМ**

**RS Global  
Warsaw, Poland  
2020**

DOI: 10.31435/rsglobal/023

Vakhidova A. M., Khudoyarova G. N., Boltaev K. S.

Echinococcosis of Lungs Complicated by Pecilomycosis . –Warsaw: RS Global Sp. z O.O., 2020. –103 p.

ISBN 978-83-958980-1-3

To date, large-scale targeted measures have been taken in the domestic healthcare sector to radically improve the quality and significantly expand the range of medical care provided to the population. In this direction, especially in improving the quality of treatment of echinococcosis, positive results have been achieved. Along with this, to improve the system of medical care, scientific-based results are required to assess the effectiveness of new methods of prevention and treatment of hydatids liver diseases.

Among the most relevant aspects of the problem of echinococcosis are the identification of factors that affect the development of the disease, the causes of complications and relapses. It, along with numerous States, is also quite often found on the territory of Central Asian countries, which includes Uzbekistan. It is safe to say that echinococcosis today is one of the most important world problems of medical, veterinary and biological significance. Echinococcosis is a serious human disease that affects various organs, especially the liver and lungs, and more than 1.5 thousand operations are performed for it per year; only in terms of referrals to surgical clinics, the incidence rate ranges from 4 to 9 per 100 thousand people; the number of patients with complicated forms reaches 25-45% the number of postoperative complications – 20-30 %; lethality – 2-5 %. In some regions of the Republic, the incidence of echinococcosis in people as a result of indirect hemagglutination is 8-9%, according to autopsy data-2-3 %.

The main role in the complex of anti-helminth measures continues to play a specific deworming of animals and humans. The success of deworming depends on highly effective and low-toxic anthelmintic agents, many of which, despite a wide range, do not meet modern requirements.

ISBN 978-83-958980-1-3

© Vakhidova A. M., 2020

© Khudoyarova G. N., 2020

© Boltaev K. S., 2020

© RS Global Sp. z O.O., 2020

СОДЕРЖАНИЕ

Введение.....	5
Глава 1. Обзор литературы.....	9
1.1. Распространение эхинококкоза.....	9
1.2. Патогенез эхинококкоза.....	13
1.3. Роль пециломикоза в патогенезе осложнения основных заболеваний.....	20
1.4. Применение различных фунгицидов и противогельминтных препаратов.....	23
1.5. Современные представления о роли грибов рода <i>Rassilomyces</i> в патологии человека.....	26
1.6. Влияние противогельминтных препаратов на структуру и функцию легких хозяина.....	29
Выводы.....	32
Глава 2. Материалы и методы исследования.....	34
Глава 3. Результаты собственных исследований.....	36
3.1. Распространение эхинококкоза среди населения и домашних животных города Самарканда по данным статистики.....	36
3.2. Экстенс-, интенсинвазированность животных эхинококками и пециломицесами.....	38
3.3. Морфологические исследования жизнеспособных эхинококков у разных промежуточных хозяев.....	43
3.4. К морфологии дистрофически измененных эхинококков у разных промежуточных хозяев.....	50
3.5. Морфологические исследования омертвевших эхинококков у разных промежуточных хозяев.....	54
3.6. Степень заражения людей грибами рода <i>Raecilomyces</i> и их роль в развитии эхинококкоза и других заболеваний.....	60
3.7. Изменение концентрации фосфолипидов при экспериментальном эхинококкозе ягнят в сочетании пециломикозом.....	72
Глава 4. Разработка метода диагностики пециломикоза.....	74
4.1. Создание лабораторной модели.....	74
4.2. Экспериментальный пециломикоз животных.....	74
4.3. Изыскание наиболее эффективных препаратов при пециломикозе.....	74
4.4. Определение эффективности текназола при эхинококкозе людей, осложненного пециломикозом.....	76
Глава 5. Обсуждение результатов.....	80
Выводы.....	82
Литература.....	84
	87

## ЭХИНОКОККОЗ ЛЕГКИХ, ОСЛОЖНЕННЫЙ ПЕЦИЛОМИКОЗОМ

---

### АББРЕВИАТУРА

СОЭ	- скорость оседания эритроцитов
УЗИ	- ультрозвуковое исследование
НРГА	- не прямая реакция гемагглюцинации
ИТКП	- инфекционно-токсическая кардиопатия
ЛДГ	- лактатдегидрогеназа
ФЛА <sub>2</sub>	- фосфолипаза А <sub>2</sub>
ЦИК	- циркулирующие иммунные комплексы

## ВВЕДЕНИЕ

**Актуальность проблемы.** В годы независимости Республики Узбекистан государство и лично Президент Ш.М. Мирзиёев стал уделять неустанное внимание развитию и реформированию здравоохранения. Ныне в Республике в рамках Государственной программы все региональные центры оснащены современными диагностическими и лабораторными оборудованьями, расходными и другими материалами, что позволило резко поднять на высокий уровень осуществление своевременных мер профилактики и лечения широкого спектра наследственных болезней, значительно уменьшить степень риска рождения детей с наследственными заболеваниями, а также врожденными пороками.

В годы независимости Республики Узбекистан валовый внутренний продукт возрос в 3,5 раза, а в расчете на душу населения – в 2,5 раза и ежегодно 50% Государственно бюджета направляется в социальную среду; сделаны решительные шаги по коренному реформированию и развитию здравоохранения, ликвидации и существенному сокращению тяжелейших инфекционных заболеваний; уровень материнской смертности сократился более чем в 2 раза, детская смертность сократилась в 3 раза, средняя продолжительность жизни людей за неполные 20 лет увеличилась с 67 до 73 лет, а женщин – до 75 лет. Наряду с этим весьма благоприятными факторами и возможностями для полного и максимального осуществления в жизнь Государственной программы «О дополнительных мерах по охране здоровья матери и ребенка, формирование здорового поколения», существуют некоторые неблагоприятные факторы, препятствующие в определенные меры, развития здравоохранения в целом. К ним можно отнести некоторые антропоозоозные, инфекционные и паразитарные болезни. Из их числа болезнь, свойственная как человеку, так и животным является однокамерный эхинококкоз, вызываемого личиночной формой цестоды *Echinococcus granulosus* (Batsch, 1786), являясь хроническим, к тому же тяжело протекающим гельминтозоозом. Он поражает жизненно-важные органы человека и всех видов домашних сельскохозяйственных животных, которым инвазия передается непосредственно от собак, а иногда от других плотоядных, зараженных половозрелыми эхинококками.

Эхинококкозом охвачены все континенты Земного шара. Среди других гельминтозоозов, пожалуй, не встречаются другие, которые по своей широте встречаемости, высокой патогенности, излечимости и наиболее большей социальной значимости приравнивались бы к данному заболеванию. Он, наряду многочисленных государств, довольно часто встречается также на территории стран Центральной Азии, куда входит и Узбекистан. Можно с уверенностью сказать, что эхинококкоз на сегодняшний день является одной из наиболее важных мировых проблем медико-ветеринарного и биологического значения.

Поэтому по поводу Ш.И. Каримов и др. (1997) пишут, что эхинококкоз является серьёзным заболеванием человека, поражающим различные органы, особенно печень и легкие, а по поводу его проводятся более 1,5 тысяч операций в год; только лишь по обращаемости в хирургические клиники уровень заболеваемости колеблется от 4 до 9 на 100 тыс. населения; количество больных с осложненными формами достигает 25-45 % количество послеоперационных осложнений – 20-30 %; летальности – 2-5 %. В отдельных регионах республики пораженность людей эхинококкозом по результатам реакции непрямой гемагглютинации составляет 8-9%, по данным аутопсии – 2-3 %.

Фундаментальные работы Н.В.Чебышева с соавторами (2007), Ф.Г. Назирова с соавторами (2004,2007), Б.У.Сабилова с соавторами (2006), Ш.М. Мухитдинова (2006) и других, также свидетельствуют о возрастании актуальности проблемы эхинококкоза из года в год, а некоторые работы показывают, что грибы рода *Paecylomites* являются спутниками эхинококкоза. Пециломикоз – новое грибковое заболевание открытое учёными России (Н.В. Чебышев с соавторами, 2002; И.А. Самылина с соавторами, 2007) и Узбекистана (А.М. Ахунова, 1993). Выявление внутриутробной пециломикозной пневмонии у новорожденных показали опасность этого заболевания, как для здоровья новорожденных детей, так и для организма беременных женщин. Поражение эхинококковых кист грибками приводит к отягощению течения эхинококкоза, как у детей, так и у взрослых (Ф.Г. Назиров и др., 2004; Е. Гудумак и др., 2006). Всё это убедительно показывает, что изучение эхинококкоза, осложненного пециломикозом, является наиболее актуальной проблемой сегодняшней медицины, связанной с ветеринарией.

**Степень изученности проблемы.** По данным Т. Абдиева и др. (2000) эхинококкоз среди населения и животных широко распространен и имеет тенденцию роста. По данным М. Аминджанова (2004) пораженность сельскохозяйственных животных и собак также как у людей из года в год возрастает. И поэтому проблема эхинококкоза среди животных и человека остается актуальной. Выдвигается совершенно новое направление в изучении эхинококкоза. Например, до наших исследований не было ни одной работы, посвященной смешанному течению эхинококкоза с пециломикозом. Были лишь отдельные изучения публикации Ф. Назырова и соавторами (2004), где четко показано сочетание паразитирования эхинококков с грибами. Однако, совершенно не было изучено распространение пециломикоза среди домашних животных, птиц и грызунов, не было также ни одной работы, посвященной определению роли пециломикоза на течение эхинококкоза. Проведены серьёзные электронно-микроскопические исследования эхинококка с грибами, но видовая принадлежность грибов не была установлена. Совершенно не изучалось распространение пециломикоза среди домашних животных, грызунов и птиц. В настоящее время выдвигается

## ЭХИНОКОККОЗ ЛЕГКИХ, ОСЛОЖНЕННЫЙ ПЕЦИЛОМИКОЗОМ

совершенно новое направление в изучении эхинококкоза с пециломикозом. Например, до наших исследований не было ни одной работы, посвященной изучению смешанного течения эхинококкоза и пециломикоза, как среди животных, так и у людей.

Пециломикоз – новый вид системного микоза, обусловленного инфекцией различными видами грибов рода *Raecilomyces*, при котором, наряду с поражением кожных и слизистых покровов, описаны глубокие, системные поражения различных органов, а также его септические формы. Помимо человека пециломикозом болеют птицы, домашние и дикие животные. Первое сообщение об инфекции человека грибом рода *Raecilomyces* вида *Raecilomyces variotii* Bainier (1907) было сделано кардиохирургами из ЮАР (Uys и соавт., 1963). За истекший период описаны патогенные свойства еще нескольких видов грибов данного рода, среди которых 3 вида: *R. variotii* (Газиходжаева М.А., и соавт. 1978), *R. carneus* (Корнищева В.Г., 1987) и *R. viridis* (Ахунова А.М., 1991) были выделены от больных, проживающих на территории Узбекистана. Заражение пециломикозом не связано с посещением эндемических местностей и определенных географических широт. Грибы рода *Raecilomyces* распространены в природе повсеместно, что предполагает массовую инфицированность ими населения земного шара. Так, например, при эпидемиологическом исследовании на пециломикоз среди жителей Самаркандской области нами установлена поголовная инфицированность населения грибами рода *Raecilomyces*, который обладает низкой вирулентностью и слабыми антигенными свойствами, о чем свидетельствует их длительное персистирование в крови человека и животных без признаков инфекционного процесса, и что выделяет их в группу условно - патогенных микроорганизмов.

**Объекты и предметы исследования.** Объектом исследования являются овцы, крупный рогатый скот, свиньи, козы, птицы, куры, индюки, утки, крысы, хлопковые крысы, мыши, суслики и др., эхинококки легких, грибы рода *Raecilomyces*, *Aspergilles* и фунгициды. К предметам исследования относится определение пораженности животных эхинококкозом и пециломикозом, морфологические и бактериологические исследования разных форм эхинококка, биохимические исследования крови животных и человека при эхинококкозе, осложненным пециломикозом. Создание лабораторной модели эхинококкоза легких, осложненного пециломикозом и определение эффективности фунгицидов.

**Методы исследования.** В работе использованы методы гельминтологических, морфологических, гематологических, бактериологических, биохимических, иммунологических и серологических исследований.

**Научная и практическая значимость результатов исследования.**

Научная значимость результатов исследования заключается в том, что впервые было доказано, что грибы рода *Raecilomyces* могут содержать



активную гиалуронидазу, что раскрывает механизм лизиса клеток больного на границе эхинококка с вегетативной формой грибов. Результаты исследования показали, что внутрибрюшинное, интраназальное и пероральное заражение грибами *Raesciomycetes varioti* приводит к развитию генерализованной инфекции по типу сепсиса и вторичному вовлечению лёгких в патологический процесс, а также сердца и печени. Приведенные наблюдения позволяют заключить, что при многих гельминтозах осложненных пециломикозом, развиваются морфологические изменения в легких животных независимо от локализации гельминтов.

Практическая значимость результатов исследования заключается в том, что позволяет определить степень изученных заболеваний для народного хозяйства и здоровья людей. Экспресс-метод диагностики пециломикоза у больных эхинококкозом легких в дооперационном периоде позволит хирургам избежать осложнения при оперативных вмешательствах и улучшить эффективность хирургических вмешательств.

## Глава 1. ОБЗОР ЛИТЕРАТУРЫ

### 1.1. Распространение эхинококкоза

Ещё в глубокой древности были известны болезни животных, вызываемые пузырями, происхождение которых были определены значительно позже. Так знаменитый древнегреческий врач Гиппократ (460-355) впервые описал эхинококки обнаруженные в печени крупного рогатого скота и свиней, под названием «*Lesur aqua geritilum*», что означает в переводе на русский язык «наполненная водой печень». Позже Аристотель (384-322) также обнаружил несколько случаев поражения, но и легких эхинококковыми пузырями.

Впервые итальянский натуралист Франциско Реди в 1681 году предположил, что эхинококковый пузырь – живой организм, но в 1782 году немецкий естествоиспытатель П.С. Паллас (1741-1811) доказал о животном его происхождении. В 1786 г. Ваг приходит к умозаключению о том, что пузырьчатые формы эхинококка, паразитирующие в печени, легких сельскохозяйственных животных и ленточные формы эхинококка локализующиеся в кишечнике собак являются разные этапы развития одного и того же вида цестод, назвав его *Echinococcus granulosus* (Batsch, 1786). Все это дало возможность немецкому зоологу К.Т. Зибольд (1804-1885) экспериментально доказать развитие половозрелых эхинококков в организме собак, заразив их эхинококковыми пузырями от животных.

В Узбекистане половозрелую форму эхинококка у собак впервые обнаружил русский естествоиспытатель А.П. Федченко (1844-1873), путешествуя по Средней Азии, в том числе по Зарафшанской долине в 1868-1871 гг.

Ленточная форма *Echinococcus granulosus* представляет собой очень мелкую цестоду, длина которого не превышает 6 мм, а стробила его состоит из 3-4 члеников. Последний, т.е. зрелый членик по длине превышает всю остальную часть стробилы. Сколекс вооружен 36-40 крючками, которые расположены в хоботке в два ряда. Помимо них в сколексе имеются четыре присоски. Половое отверстие располагается в задней половине бокового края членика. Матка, находящаяся в зрелом членике, представляет собой в виде продольного ствола с боковыми ветвями. Диаметр онкосферы, находящийся в яйцах составляет 0,030-0,036 мм.

Ленточная стадия эхинококка развивается в кишечнике собак, шакалов, лисиц, волков, гиен, корсаков, которые считаются его окончательными хозяевами. Из них особенно собаки играют наибольшую роль в распространении пузырьчатой формы эхинококка среди людей и сельскохозяйственных животных, являющиеся промежуточными хозяевами паразита. Из них источником заражения собак и других плотоядных ленточной формой эхинококка служат домашние и дикие травоядные животные.

Пузырчатая форма *Echinococcus granulosus* представляет собой однокамерный пузырь, наполненный жидкостью. Эхинококковая жидкость является продуктом крови промежуточных хозяев, и она выполняет

защитную функцию для сколексов паразита, являясь одновременно их питательной средой. Стенка пузыря состоит из наружной (кутикулярной) и внутренней (герминативной) оболочек. Кутикулярная оболочка пузыря обычно молочно-белого цвета, иногда со слабым желтоватым оттенком. У более старых пузырей наружная оболочка мутнеет, принимая желтушный оттенок. Герминативная оболочка или зародышевая оболочка выстилает внутреннюю полость пузыря. Она очень нежная, тонкая и продуцирует выводковые капсулы с одновременным формированием в них сколексов, будущей ленточной стадии развития паразита.

В некоторых эхинококковых пузырях появляются вторичные (дочерние) и третичные (внучатые) пузыри и т.д.

Известно, что хотя эхинококкоз встречается повсеместно, но зараженность промежуточных хозяев различна на разных континентах Земного шара. Так, например, к зоне самой высокой эндемичности эхинококкоза входят Аргентина, Бразилия, Уругвай, Парагвай, Перу, Чили, Монголия, Пакистан, Иран, а также некоторые страны Центральной и Малой Азии, где инвазированность домашних животных составляет 15-31 %, людей – 0,3-1,5 %, а собак 40-60%.

К зоне высокой эндемичности заболевания принадлежит Алтаю, Египту, Марокко, Тунису, Кипру, Сирии Молдавии и отдельные регионы Центральной Азии, Закавказья, России. Здесь зараженность домашних животных эхинококкозом составляет 10-25 %, людей – до 0,3%, а собак – 15-35%.

К третьей эндемичной зоне эхинококкоза относятся некоторые штаты США, такие как Аризона, Калифорния, Юта и другие. В странах, таких как Австрия, Венгрия, Великобритания, Скандинавия, Франция, Польша, Чехия, Словакия, Нидерланды, Канада эхинококкоз встречается спорадически, где собаки ими поражены 3-5%, домашнего скота 1-3% (Н.А. Журавлева, 2005).

По степени распространения эхинококкоза среди людей В.Г.Потапов (1941) на основании данных различных авторов, собранных в основном, на основе архивных материалов клинических больниц, территории нынешних стран СНГ разделили на четыре географические зоны.

К первой географической зоне с наибольшей зараженностью эхинококкозом отнесли Азербайджан, Грузию, Крым, Поволжье, Ставропольский край, где на 5-10 тысяч населения, приходится один больной.

Армения, Киргизия, Башкирия, Волгоградская область и Западная Сибирь отнесли ко второй географической зоне, где на 10-25 тысяч человек приходится один больной.

К третьей географической зоне были включены Северокавказский, Черноморский, Средне-Волжский края, Воронежская область и Татарстан, где на 25-50 тысяч населения приходится один носитель эхинококкоза.

Узбекистан, Казахстан, Украина и Челябинская область России отнесли к четвертой географической зоне, где на 50-100 тысяч населения приходится один больной эхинококкозом.

## ЭХИНОКОККОЗ ЛЕГКИХ, ОСЛОЖНЕННЫЙ ПЕЦИЛОМИКОЗОМ

В.И. Израильский (1965) на основании данных прозекториев Ташкента указывает, что за период с 1925 по 1964 годы, за исключением 1926, 1932 и 1963 гг. эхинококкоз обнаружен от 5-ти до 7-ми случаев ежегодно. Тогда как по данным Н.М. Матчанова и др. (1977), с 1948 по 1967 годы в клинических больницах Ташкента ежегодно оперировали от 8 до 32 человек разного возраста. Из всех оперированных больных 4,7 % приходится на детей в возрасте от 1 года до 10 лет, 11,5% – на юношей в возрасте от 11 до 20 лет. Самая высокая пораженность эхинококком (45,4%) приходится людям в возрасте от 31 до 40 лет. В те же годы по данным прозекториев эхинококкоз среди жителей Самаркандской области установлен в среднем 0,82%, Андижанской области – 0,23%, в Сурхандарьинской и Кашкадарьинской областях она варьировала от 0,61-до 1,96%, в Бухарской – 0,8-2,08%. В Бухарской области из оперированных по поводу эхинококкоза за 1948-1967 гг. 301 человек, у 18-ти (5,98%), болезнь закончилась летальным исходом.

Из 508 случаев эхинококкоза у жителей Самаркандской области по данным прозекториев за 1934-1967 гг, как указывают авторы у 18-ти случаев (3,06%) эхинококкоз обнаруживался в мышцах, у 16-ти случаев (2,72%) в селезенке, у 14-ти случаях (2,39%) в почках, в 9-ти случаях (1,53%) в щитовидной железе, 2-7 случая в костях конечностей, в сердце, головном и спинном мозге, по одному случаю в половых органах и в мочевом пузыре, молочной железе и в других органах.

О.М. Мамышев (2003) считает, что город Самарканд и Самаркандская область эндемичными в отношении эхинококкоза. По его данным из обратившихся за медицинской помощью в 1996-2002 гг. из 320 больных эхинококкозом у 225-ти эхинококки обнаружены в печени, у 72 – в легких, у 23-х в головном мозгу, спинном мозге, в брыжейке, в передней брюшной стенке, в яичнике.

М.А. Аминжанов (2004) на основании официальных данных Министерства Здравоохранения Узбекистана указывает на ежегодный рост заболеваемости людей эхинококкозом за период 1988-2001 гг. Так например, число заболевших данным гельминтозом в 1988 году составила около 400 человек, но эти цифры в 1998-2000 годы превышали ежегодно 1400 человек.

Н.К. Елгандиева, Т.А. Абдиев (2000) также пишут, что в Узбекистане за последние годы наблюдается тенденция роста заболеваемости населения эхинококкозом за последние 10 лет (1988-1998 гг.) случаи данного заболевания увеличились более, чем в 4 раза.

Джумасев М.Д., Косимов Х.О. (2004) считают самым неблагоприятным по эхинококкозу человека в Бухарской области г. Бухара, Ромитанский, Жондорский и Гиждуванский районы, а по данным Мадраимова А., Саттаровой В., Мирзаевой (2004) больше всего эхинококкоз обнаружен в 2003 г в городах Нукусе и Турткуле Каракалпакистана.

По сообщению Н.А. Журавлевой (2005), прогнозируемое число серопозитивных янц на эхинококкоз по Узбекистану, составляет примерно 170 тыс. (0,7%) человек.

Ю.М. Ахмедов и др. (2006) пишут о том, что за период с 2000 по 2005 г в отделение детской хирургии детской областной многопрофильной больницы по поводу эхинококкоза оперированы 153 детей в возрасте от 7 лет до 15 лет. Размер эхинококковых кист варьировались в диаметре 5-10 см.

Приведенные выше литературные данные свидетельствуют о том, что ныне Узбекистан относится к числу регионов, являющихся эндемичными, неблагополучными по эхинококкозу человека.

Эхинококкоз относится к числу заболеваний, имеющего как эпидемиологическое, так и эпизоотологическое значение. В связи с этим он наряду с медицинской проблемой относится и к числу актуальных проблем ветеринарии. Степень пораженности сельскохозяйственных животных ларвальной, а собак – имагинальной формами эхинококкоза также имеет тенденции к ежегодному росту. Об этом свидетельствуют данные по распространению эхинококкоза среди животных, установленные В.М. Садыковым (1964) и М.А. Аминджановым (2004) в разные годы по Узбекистану. Так среди крупного рогатого скота, если в 1964 году эхинококкоз был обнаружен в среднем у 14,2%, среди овец – у 34,5%, среди коз – у 0,48%, среди свиней – у 4,9%, среди верблюдов – у 19,1 % (по И.Х. Иргашеву, 1975), то по исследованиям М.А. Аминджанова пораженность эхинококкозом у крупного рогатого скота составляла в 1993 году 27,6%, в 2003 году 46,2%, у овец, соответственно – 48,3% и 65,0%, у коз – 8,7% и 12,0%, у верблюдов – 28,3% и 35%, у свиней в 1993 году 6,5%. Таким образом, за последние 40 лет, наблюдалось нарастание эхинококкоза у крупного рогатого скота в 3,2 раза, у овец – 1,9 раз, у коз – 25 раз, у верблюдов – 1,8 раз. М.А. Аминджанов установил нарастание экстенсивности эхинококкоза за 1993-2003 годы также среди ослов с 32%, отмеченного в 1993 г до 38,2% – в 2003 г.

К.Е. Спитов изучив распространение эхинококкоза среди убойных животных на мясокомбинатах Узбекистана в 1985-1990 гг. установил среднюю пораженность крупного рогатого скота эхинококкозом на 39,5%, мелкого рогатого скота – 54,6%, свиней – 21,2%, верблюдов – 58,3%, лошадей – 1,1%. Среди крупного рогатого скота самая низкая зараженность эхинококками отмечена в Каракалпакстане (23,7%), а самая высокая – в Бухарской области (76,6%). Среди мелкого рогатого скота самая низкая заболеваемость эхинококкозом установлена в Навоийской области (38,3%), где концентрирована основная масса каракульских овец, а самая высокая (80,9%) в Республике Каракалпакстан. У свиней самая низкая зараженность возбудителем эхинококкоза зарегистрирована в Самаркандской области (3,6%), а самая высокая в Бухарской области (87,2%). Верблюды в наибольшей степени были поражены эхинококкозом в Навоийской области (85,8%), наименьшая – в

## ЭХИНОКОККОЗ ЛЕГКИХ, ОСЛОЖНЕННЫЙ ПЕЦИЛОМИКОЗОМ

Кашкадарьинской области (18,4%). У крупного рогатого скота Наманганской области пораженность эхинококкозом была равна к 27,3%, а в Хорезмской области к 49% (по Н.А. Журавлевой, 2005). Ш.И. Каримов и др. (1997) пишут о том, что, поражая до 20-50% поголовья крупного и мелкого рогатого скота, эхинококкоз наносит большой ущерб животноводству.

По распространению эхинококкоза, вызываемой ленточной формой цестоды среди собак можно привести следующие литературные данные. Так, в 1953-56 гг. путем вскрытия 139 собак в Самаркандской области эхинококкоз установлен у 11,6% (И.Х. Иргашев, 1975) у 71 собаки, исследованные в Келеском массиве Ташкентской области данный гельминтоз обнаружен у 19,2%. В.М. Садыков (1962) из исследованных путем вскрытия 156 собак, путем диагностической дегельминтизации 968 собак найдены эхинококки у 8,18%. П.А. Муминов (1978) при исследовании методом вскрытия 79 собак в течение 1971-1975 гг. установил эхинококкоз у 6,32%.

М.А. Аминджанов (2004) анализируя степень зараженности собак эхинококкозом, в целом по Узбекистану, пишет, что с 1990 г. по 2003 г. Отмечался постепенный рост экстенсивности *Canis familiaris* данным гельминтозом. Так, например если собаки были инвазированы эхинококками в 1990 году, в среднем, на 15 %, то эти цифры составляли в 1993 году – 18,3%, в 1996 году – 18,9 %, в 1999 году – 20,1%, в 2001 году – 22,5%, в 2003 году – 24,3%. Ш.М. Аминджанов (2008) проводивший свои исследования в двух овцеводческих ширкатных хозяйствах Самаркандской области, расположенной в пустынно-пастбищной зоне, ленточную форму эхинококкоза обнаружил у 28,0 – 28,8% собак.

Как видно из вышесказанного в Узбекистане вызываемого половозрелой формой *E. granulosus* среди собак, также как эхинококкоз, вызываемого личиночной формой данного паразита среди людей и сельскохозяйственных животных в последние годы, нарастают почти пропорционально. Это свидетельствует о том, что ветеринарная служба Республики значительно ослабила проведение противозхинококковых мер борьбы на местах, что приводит к увеличению риска заражаемости промежуточных хозяев эхинококка (человека и домашних животных) через собак, являющегося основным источником инвазии.

### 1.2. Патогенез эхинококкоза

В последние десятилетия активно изучались вопросы, связанные с клинической симптоматикой, диагностикой, патоморфологией, лечением, эпидемиологией гельминтозов, а также биологией возбудителей. Проведенные исследования позволили создать прочную базу для решения этих проблем, но общебиологические аспекты решались в отрыве от клинических задач и клинические исследования носили преимущественно описательный характер. Это и объясняет серьезный разрыв между уровнем

достижений фундаментальных исследований и практики. При изучении и объяснении патогенеза нельзя ограничиваться рассмотрением какого-либо одного фактора вредоносного влияния гельминтов на организм хозяина. Еще К.И. Скрябин и Р. Шульц (1929 г) отмечали, что патогенная роль гельминтов реализуется, как минимум, тремя механизмами: механическим воздействием, токсическим влиянием, а также инокуляцией и активацией патогенных микроорганизмов. На данный период гельминтозы рассматривают как аллергические заболевания, в основе патогенеза которых лежит сложный комплекс взаимосвязанных и взаимозависимых патологических процессов, являющихся следствием не только повреждающего воздействия самих гельминтов на организм хозяина, но и его ответной реакции, имеющей и приспособительных характер. Среди многочисленных гельминтозов эхинококкоз является антропоозом возбудителя эхинококкоза *Echinococcus granulosus* (Batsch, 1786)

Окончательные хозяева - домашняя собака, волк, шакал, гиена, лисица и некоторые другие плотоядные. Промежуточными хозяевами гельминта являются представители различных родов домашних и диких травоядных, а также и человек. Чаще всего личиночная стадия эхинококка встречается у овец, коз, крупного рогатого скота, буйволов, верблюдов, северных оленей, лосей, свиней, лошадей и различных антилоп. Половозрелый паразит - мелкий плоский червь длиной 2,7-5,4 мм. Его головка (сколекс) вооружена хоботком с двойной короной крючьев. В матке эхинококка 400 - 800 зрелых яиц шарообразной или овальной формы. В зависимости от вида хозяина и сезона года паразит достигает половой зрелости в течение 4 - 9 недель с момента заражения. Гельминты локализуются в заднем отделе тонкой кишки окончательного хозяина - плотоядного животного, где число их достигает десятков тысяч. Окончательные хозяева начинают выделять яйца гельминта в окружающую среду через 4 - 12 недель после поедания органов промежуточного хозяина, содержащих личинки паразитов. Однажды заразившись, хозяин может оставаться источником возбудителя до 2 - 3 лет.

Эхинококкоз человека. Человек хотя является промежуточным хозяином эхинококка, но он практически не является источником инвазии для окончательных хозяев. Выделяясь с фекалиями или активно выползая из анального отверстия окончательного хозяина в окружающую среду, заполненные яйцами зрелые членики гельминта с пищей и водой попадают в организм промежуточного хозяина. В организме промежуточного хозяина из яиц освобождаются личинки, которые затем обычно локализуются в печени и легких, образуя пузырьки с жидкостью, содержащие личиночную стадию паразита. Циста растет в течение 3 - 10 лет, достигая диаметра от 1 до 30 см. Больной человек как промежуточный хозяин паразита эпидемиологической опасности не представляет. Распространение эхинококкоза весьма широкое, прежде всего в районах пастбищного животноводства. Основные группы

риска: чабаны, стригали, звероводы, охотники, владельцы собак и члены их семей. Человек заражается, поедая загрязненные гельминтом овощи, ягоды, фрукты. Инкубационный период длится от нескольких месяцев до нескольких лет в зависимости от локализации, численности и скорости роста цисты. При локализации цисты в печени (примерно у 80% больных) возникают тяжесть, тупая и ноющая боль в правом подреберье, иногда желтуха. При легочной локализации цисты отмечают боли в груди, кашель со слизистой мокротой и прожилками крови, одышку, повышение температуры. Локализация цисты в брюшине, мозгу, сердце, костной ткани, половых органах сопровождается соответствующими клиническими признаками. Лечение дает эффективные результаты.

**Клиническая картина.** К 5-6 месяцу вокруг личинки образуется фиброзная капсула. Растущий пузырь вызывает сдавливание окружающих тканей, что проявляется симптомами объемного процесса различных органов. При гибели паразита присоединяется бактериальная инфекция и формируется абсцесс. В патогенезе инвазии большое значение имеет сенсибилизация организма паразитарными метаболитами, обладающими антигенными свойствами. В случае нарушения эхинококкового пузыря могут развиваться анафилактический шок и диссеминация паразита с образованием новых паразитарных кист. Клинические проявления эхинококкоза многообразны, что определяется локализацией кист. Чаще всего поражается печень, затем по частоте поражения органы распределяются следующим образом: легкие, брюшина, селезенка, почки, подкожная клетчатка, мозг, кости, сердце и др. органы. Синдромокомплекс поражения также весьма вариабелен и может включать такие признаки, как желтуха, гематурия, лихорадка, зуд кожных покровов с развитием патологических эффоресценций и эозинофилии, эмболия внутренних органов сколексами паразита. Кисты, особенно в паренхиматозных органах (печень, легкие), могут развиваться годами, не вызывая заметных нарушений их функции. Более редкий, многокамерный, эхинококк локализуется преимущественно в печени и протекает более злокачественно. В диагностике поражения видное место принадлежит, наряду с тщательным отбором клинических проявлений, рентгенологическому методу исследования. Определенное диагностическое значение имеют иммунологические реакции. Сенсибилизация организма продуктами обмена паразита ведет к развитию гиперчувствительности немедленного и замедленного типа. Ярким проявлением аллергической реакции немедленного типа являются эозинофилия и крапивница в результате просачивания эхинококковой жидкости, а в более тяжелых случаях (при вскрытии пузыря) анафилактический шок. В поздних стадиях болезни особенно при множественном эхинококкозе важную роль играют иммунопатологические реакции. Для клинической картины эхинококкоза



характерна полиморфность симптомов, которая определяется локализацией, размерами, множественностью инвазии, быстротой роста кисты.

Важное значение имеет реактивность организма больного, его возраст, сопутствующая патология. Болезнь развивается медленно и длится долго.

У многих инвазированных первые признаки болезни проявляются через несколько месяцев, даже лет после заражения: например, при случайном разглядывании себя в зеркале человек обнаруживает взбухающее правое подреберье, или киста обнаруживается при профилактическом флюорографическом обследовании.

По классификации А. В. Мельникова, эхинококкоз легких - второе по частоте проявление инвазии, может симулировать любое заболевание легких другой этиологии.

Первая стадия - стадия не вскрывшейся эхинококковой кисты - связана с ростом пузыря, сдавливанием ткани легкого, сосудов, бронхов, вовлечением плевры. Больных беспокоят одышка, кровохарканье, боли в грудной клетке, сильный кашель, особенно ночью, вначале сухой, затем переходящий в влажный со слизисто-гнойной мокротой. Визуально - деформация грудной клетки, сглаженность межреберных промежутков. Перкуторно - притупление звука, аускультативно - ослабление дыхания, шум трения плевры и др. Вторая стадия связана с вскрытием кисты. При прорыве в бронх (чаще) появляется сильный кашель, удушье, цианоз, тяжелые аллергические реакции, развитие аспирационной пневмонии. При прорыве в плевру, перикард может наступить анафилактический шок и внезапная смерть.

В случаях эхинококкоза других органов (селезенки, почек, костей, мышц) преобладают симптомы, симулирующие опухолевый процесс.

Рентгенологический метод исследования имеет важное значение в диагностике эхинококкоза легких, но мало информативен при эхинококкозе печени.

При рентгенографии эхинококковая киста легких выявляется в виде округлой формы тени с четким контуром. Иногда наблюдается изменение формы тени при дыхании (симптом Неменова). В последние годы преимущественное значение в диагностике эхинококкоза приобрело ультразвуковое исследование (УЗИ), легочная эхография, радиоизотопные методы исследования, сканирование печени, метод рентгено-компьютерной томографии, магнитно-ядерного резонанса, которые помогают дифференцировать паразитарное поражение от опухолевого процесса. Лапароскопию при эхинококкозе, диагностическую пункцию кисты проводить нельзя из-за возможности диссеминации зародышевых элементов. Инструментальные методы диагностики успешно дополняются серологическими методами. Используют серологические реакции со специфическим антигеном: НРИФ (чувствительность и специфичность

составляет по данным литературы 88 и 98,6% соответственно), ИРГА (специфичность – 79,26%, чувствительность – 88,68%); Elisa – иммуноферментная реакция – (специфичность – 78,52% и чувствительность – 90,57%); Сэндвич – Elisa для обнаружения специфических антигенов *E. granulosus* в фекалиях. Также применяют реакции: сколексопреципитации, латексагглютинации в практике.

Считается доказанным, что эхинококкоз легких, являясь гельминтозным заболеванием, отягощается грибами или бактериями. В то же время, по данным Т.Е. Ивановской (1988), увеличение числа случаев, обусловленных условно-патогенной флорой и вирусами, расценивается как увеличение контингента лиц с недостаточностью иммунитета (А.В. Цинзерлинг, 1986, Stutte H. J., Falk S. 1987).

По данным Пермякова Н.К. и соавт. (1989), среди патогенных бактерий чаще всего встречались следующие: стафилококки – 55% наблюдений, грамотрицательные бактерии (протей, энтеробактерии, кишечная палочка, синегнойная палочка) – 15,2%, энтерококки – 14,6%, пневмококки – 8%, стрептококки – 3,4%, стафилококки, стрептококки – 1,7%, палочка Фридендера – 0,2%, а в 1,2% исследованных мазков-отпечатков флоры не обнаружено.

Воспалительный процесс в легких при эхинококкозах у детей носит, как правило, двухсторонний характер с поражением II, VI, IX, X сегментов в правом и IV, V сегментов – в левом легком. Они могут быть мелкоочаговым и крупноочаговым: распространенность процесса находится в зависимости от степени выраженности иммунного дефицита. Морфологическая картина в легких отражает характер воспалительного процесса, обусловленного тем или иным возбудителем.

Пневмония у детей возникает на фоне врожденной или приобретенной иммунной недостаточности. Врожденная иммунная недостаточность связана с наличием генетического блока в механизме дифференцировки иммунокомпетентных клеток. Выполнен ряд работ по особенностям течения грибковых пневмоний у детей раннего возраста. В этом плане представляет определенный интерес работа А.М. Ахуновой (1993), посвященная изучению патогенеза пециломикоза, протекающего у детей раннего возраста в форме пневмонии, осложненной обструктивным синдромом. У этих детей отмечалось расстройство иммунной защиты организма с развитием иммунокомплексного типа поражения сосудов мелкого и среднего калибра и преимущественным поражением сосудов легких.

По данным А.М. Ахуновой (1994) у 97% детей с пневмонией, проживающих в Самаркандской области, случаев бактериальной флоры не наблюдалось. Однако в образцах крови и мокроты детей с пневмонией были обнаружены сферулы тканевой и паразитической формы грибов рода *Puccinomyces*.

В работах последних лет показано, что грибы рода *Raecium* в пределах Республики Узбекистан имеют большое распространение. По данным Дехкан-Ходжаевой, Хамидовой, Гиясова установлено, что много случаев поражения легких, печени, почек и других внутренних органов связаны с наличием этого вида грибов.

В связи с вышеизложенным, изучение этиопатогенетической роли грибов рода *Raecium* ее морфологическое исследование актуально не только с позиции научной значимости, но и имеет большое теоретическое и практическое значение. Полученные данные позволяют с иных позиций оценить механизмы развития воспалительного процесса в легких у детей, взрослых и животных, что, в свою очередь, даст возможность практическим врачам целенаправленно и с наибольшей эффективностью назначать адекватную, в том числе и патогенетическую терапию. В связи с этим данная работа является актуальной и своевременной.

Грибы сапрофицируют в почве, в воде, на живых растениях и мертвых субстратах, на коже и слизистых дыхательных путей и желудочно-кишечного тракта. Распространение грибов в окружающей среде осуществляется колонизацией субстрата механическим переносом клеточных элементов (спор), воздухом и другими факторами. Значение микроскопических грибов в патологии современного человека значительно и определяется расположением и размерами экологической ниши, успехами медицины и тенденциями хозяйственной деятельности общества. В 1 грамме почвы обнаруживается до 100.000 спор различных грибов (В.М. Лещенко, 1992).

Среди возбудителей микозов имеются грибы с постоянной и ярко выраженной болезнетворной активностью и токсикогенностью, а также условно-патогенные для животных и человека. Условно-патогенные грибы входят в состав нормальной микрофлоры кожи и слизистых человека, но проявляют свои патогенные свойства при ослаблении иммунологической защиты организма, при длительном и нерациональном приеме антибиотиков и кортикостероидов, вызывая глубокие и системные микозы. Наиболее часто такой генез имеют заболевания, вызванные грибами родов *Aspergillus*, *Penicillium*, *Mucor*, *Phizopus*, *Absidia*, *Cladosporium*, *Cryptococcus*. Внутренние органы поражаются при разнообразных микотических заболеваниях, но чаще других встречаются микозы легких, сопровождающиеся различной выраженностью клинических проявлений.

Таким образом, резюмируя вышеизложенное, необходимо помнить, что первым и обязательным этапом в диагностике пециломикоза должно быть установление предположительного этиологического диагноза по клиническим и эпидемиологическим данным.

Спектр поражений, вызываемый грибами, чрезвычайно широк. Органы дыхательной системы поражаются наиболее часто, при аэрогенном поступлении. Легочные микозы обладают длительным и упорным течением и

вследствие многообразия клинических форм трудны в дифференциальной диагностике. Особенно это относится к микозам легких, сходных со многими другими пневмониями: данные рентгенологического, бронхолегочного исследования не всегда указывает на диагноз легочного микоза (И.М. Кашкин и соавт. 1983, Н.А. Дехкан-Ходжаева и соавт. 1982, Ф.П. Романюк, 1990, А. Marzec et al. 1993, V. Pintago et al, 1994).

Поэтому так важен поиск характерных признаков и симптомов того или иного легочного микоза.

Несмотря на значительный объем публикаций о легочных микозах многие врачи недостаточно критично относятся к обнаружению грибов в исследуемом материале, недостаточно знакомы с особенностями патогенеза легочных микозов. Трудности лабораторных интерпретации микозов связаны с тем, что многие возбудители обладают свойством диморфизма, структуры гриба в зависимости от условий культивирования может изменяться из паразитарной (дрожжевой) формы в сапрофитическую (мециальную). Поэтому в патологическом материале могут обнаружить различные элементы одного гриба и сходные между собой элементы разных грибов. В связи с этим установление конкретного гриба, вызвавшего заболевание, имеет важное значение для определения плана лечебных, диагностических и эпидемиологических мероприятий.

При назначении любого антимикотика необходимо иметь информацию об его спектре действия, биодоступности, распределении в организме, эффективности, возможных побочных действиях и формах применения [32, 79, 183].

Выделяют несколько групп противогрибковых препаратов для энтерального и парентерального применения. К ним относятся антибиотики, пиримидиновые производные и азолы.

Таким образом, резюмируя вышеизложенное, важно отметить, что легочные микозы вызываются разнообразными возбудителями и на разных этапах своего развития сходны со многими заболеваниями легких, что в значительной мере затрудняет их диагностику. Малая компетенция практических врачей в отношении диагностики и лечения легочных микозов обуславливает актуальность изучения данной формы патологии, особенно в связи с изменением экологической обстановки и возрастающей роли грибов в этиологии бронхолегочных и паразитарных заболеваний.

Детальное изучение морфофункционального состояния субклеточных структур, клеток и органов хозяина при разнообразных гельминтозах, а также на различных стадиях болезни способствует усовершенствованию клинической диагностики гельминтозов, определению лечебной тактики и прогноза заболевания. Главную роль в комплексе противогельминтных мероприятий продолжает играть специфическая дегельминтизация животных и человека. Успех дегельминтизации зависит от высокоэффективных и

малотоксичных противогельминтных средств, многие из которых, несмотря на широкий ассортимент, не соответствуют современным требованиям. Поэтому поиск и направленный синтез новых химиотерапевтических средств наряду с дальнейшим изучением имеющихся препаратов в настоящее время является актуальной задачей, решение которой в значительной мере помогут врачам, биологам и ветеринарам выявить закономерности формирования функциональных и структурных реакций организма хозяина во время и после окончания курса лечения.

### 1.3. Роль пециломикоза в патогенезе осложнения основных заболеваний

Здесь уместно отметить, что в последние годы, вообще, отмечастся пристальный интерес врачей всего мира к изучению грибковых заболеваний. Это связано с резким увеличением факторов риска развития микозов на фоне внедрения в практику новых достижений медицинской науки, изменения окружающей среды. К таким факторам относятся активное применение антибиотиков широкого спектра действия, длительное пребывание в палатах интенсивной терапии, использование глюкокортикоидов и иммуносупрессивных препаратов, ухудшение экологии [31,32,3,75,139,96,150].

Пециломикозная инфекция — одна из самых молодых «этиологических» форм [7]. Однако в последние годы интерес к этой инфекции в патологии человека значительно возрос. Ежегодно в печати появляются все новые данные, посвященные этой проблеме. [7, 1, 20, 80, 89, 124, 170, 177, 179, 190, 195, 202, 206]. Этими авторами было показано, что пециломикозная инфекция широко распространена в разных странах мира.

На территории Узбекистана грибы рода *Raeciomycetes* были впервые выделены группой проф. Дехкан-Ходжаевой Н.А. [65]. Ими был выделен гриб *Raeciomycetes variotii* Bainier и *variotii* Zaaminella. [7]. В настоящее время на территории нашей республики были выделены три вида грибов данного рода: *R.variotii*, *R.cameus*, *R.viridis*. В то же время описаны патогенные свойства еще нескольких видов грибов рода *Raeciomycetes*: *R.lilacinus*, *R.marquanti*.

Заражение пециломикозом не связано с посещением эндемических местностей и определенных географических широт. Грибы рода *Raeciomycetes* распространены в природе повсеместно, что предполагает массовую инфицированность ими населения земного шара [19]. Вследствие своей низкой вирулентности грибы рода *Raeciomycetes* способны длительное время персистировать в крови человека и животных без признаков инфекционного процесса, что позволяет отнести их к группе условно-патогенных организмов.

Главным резервуаром пециломикозной инфекции в природе является почва, а в организме человека — кровь. Грибы рода *Raeciomycetes* сапрофитируют в почве в виде мицелиальной формы, а при попадании в организм человека или животного, или в питательную среду с культуральными клетками при

температуре 37°C трансформируется в тканевую паразитическую форму в виде сферул. Зрелая сфераула грибов рода *Raesciomycetes* – круглые тельца с двухконтурной оболочкой, внутри которой заключены эндоспоры [18].

Долгое время считалось, что грибы рода *Raesciomycetes* патогенны, в основном, для животных, вызывая у них различного вида микотоксикозы. Так, было описано поражение внутренних органов у собак [190, 203]. Был выявлен токсикоз у свиней при употреблении пищи, загрязненной грибом рода *R. variotii* [139, 180].

Впервые инфицирование человека грибом рода *Raesciomycetes* было описано Uys S. et all в 1963 году [206]. Описана история болезни женщины, страдавшей ревмокардитом, осложнившимся образованием порока митрального клапана, в связи, с чем ей была произведена операция по замене поврежденного клапана на искусственный протез. Спустя год после операции у больной развилась лихорадка, правосторонняя гемиплегия, спленомегалия. При микробиологическом исследовании был выделен грибок *Raesciomycetes variotii*. Несмотря на назначение противогрибковых антибиотиков, больная скончалась. При патологоанатомическом исследовании было обнаружено, что значительная часть протеза митрального клапана была погружена в тромб, микроскопическое исследование которого выявило нити мицелия, между которыми располагались сферические тельца, которые авторы называли «спорами». Грибовидные элементы были также обнаружены в мозге, почках, мазках периферической крови. Посевы, сделанные из крови и тромбов, дали рост колоний *Raesciomycetes variotii*.

Наиболее подробно изучена роль грибов рода *Raesciomycetes* в развитии бронхолегочной патологии, что связано с известной пневмотропностью гриба. По данным Алимджановой Р.Ю. [7] заболевание может протекать либо в виде гриппоподобных форм с небольшой лихорадкой или без нее, либо в виде тяжелых форм с затяжным, часто рецидивирующим течением, с одновременным поражением других органов. Thurlbeck W.M. [204], проанализировав клиническое течение пневмонии, вызванной грибами рода *Raesciomycetes*, показал, что пневмония при этом принимает волнообразное течение и осложняется у большинства детей развитием нейротоксикоза, бронхиальной обструкции на фоне резкого снижения иммунитета. В научных исследованиях Галимовой А.Ч. [51] выявлены следующие особенности пневмонии при инфекции грибами рода *Raesciomycetes*. у детей раннего возраста: острое начало с явлениями токсикоза, с развитием обструктивного синдрома; интерстициальное поражение легких, высокая частота осложнений со стороны сердечно-сосудистой и центральной нервной систем.

Абдухалик-заде Г.А. [1,31], изучая проявления пециломикозной инфекции в раннем неонатальном периоде, характеризует эти проявления признаками внутриутробной гипотрофии, внутриутробной пневмонии, менингоэнцефалита, геморрагического синдрома. К факторам риска, которые

способствуют развитию тяжелых, осложненных форм пециломикозной инфекции авторы относят: дистрофии, анемии, гиповитаминозы, иммунодефицитные состояния [170,194,202]. Такие же результаты получили Тап Т.О. [202], опубликовавшим случай фунгемии, вызванной грибами *Raecilomyces lilacinus* при катетеризации детей с иммунодефицитом.

Ахуновой А.М. [19,21] подробно изучена роль грибов рода *Raecilomyces* в развитии бронхиальной астмы. Установлено также, что гемотропность грибов рода *Raecilomyces* может способствовать развитию сепсиса [22, 24, 27].

Пециломикоз является хронически-рецидивирующим заболеванием. Каждый рецидив пециломикозной инфекции в крови, провоцирующий развитие или обострение течения заболевания, возникает, как уже отмечалось, на фоне вначале гипогаммаглобулинемии за счет снижения уровней IgG, IgM, IgA или дисиммуноглобулинемии за счет избирательного снижения IgG. В отсутствие этиотропного и патогенетического лечения, через 7-10 дней от начала рецидива инфекции заболевание вступает в новую фазу развития, обусловленную реакциями повышенной чувствительности.

В условиях быстрого размножения, грибы находят благоприятную среду обитания и диссеминации в крови заболевшего человека. Поражению подвергаются почти все органы и системы организма. Еще в своих ранних исследованиях Ахуновой А.М. [18, 19] было выявлено генерализованное поражение сосудов среднего и мелкого калибра по типу узелкового периартериита, что она связала с отложением в их стенках иммунных комплексов. В дальнейшем распространение инфекции происходит с током крови сквозь поврежденные стенки сосудов, либо вследствие повреждения стенок экзотоксином гриба [23]. Говоря об экзотоксине гриба имеется в виду ФЛА.

В 1998 году Юлаевым М.Ф. совместно с Ахуновой А.М. [163] изучались биохимические механизмы, лежащие в основе патогенеза пециломикоза. Методом обратного потенциометрического титрования на рН-метре определяли *in vitro* фосфолипазную активность культуры гриба *Raecilomyces viridis*. Результаты их исследований показали, что мицелий гриба *Raecilomyces viridis* обладает малой, но ярко выраженной фосфолипазной активностью. Сопоставление гемолитической активности ФЛА<sub>2</sub>, выделенных из мицелия и культуральной жидкости культур гриба *Raecilomyces viridis* показало, что наибольшей гемолитической активностью обладала ФЛА<sub>2</sub>, выделенная из культуральной жидкости. Представленные данные свидетельствуют, что мицелий гриба *Raecilomyces viridis* является слабым продуцентом экзогенной ФЛА<sub>2</sub>, обладающей ферментативной и гемолитической активностью.

Вышеизложенное побуждает нас подробнее остановиться на функциях фосфолипаз А<sub>2</sub> в организме. Нужно сказать, что фосфолипазы А<sub>2</sub> изучаются в последнее время очень интенсивно. Причиной интереса к этому классу

ферментов является их участие в регуляции ряда функций, имеющих первостепенное значение для жизнедеятельности человека и животных: во-первых, ФЛА<sub>2</sub> совместно с ацилкоферментом А: лизофосфатидилхолин-трансферазой участвует в обновлении мембранных фосфолипидов, что определяет стабильность и биохимическую активность мембраны и в конечном итоге функциональное состояние клетки. Во-вторых, продукты фосфолипазной реакции — лизофосфатидилхолин и жирные кислоты — являются мощными эффекторами мембранных процессов. И, в-третьих, ФЛА<sub>2</sub> принадлежит ключевая роль в биосинтезе простагландинов, лейкотриенов и других продуктов метаболизма арахидоновой кислоты. Известно также о роли ФЛА<sub>2</sub> в агрегации клеток крови.

Таким образом, в настоящее время отмечается неуклонная тенденция к превалированию в развитии инфекционных заболеваний условно-патогенной, в том числе грибковой, флоры. Это связано с рядом причин, среди которых основными считаются снижение иммунологической реактивности населения и ухудшение экологии. При этом более подвержены к этим инфекциям дети раннего возраста с их иммунологической незащищенностью.

В настоящее время достаточно полно представлены данные о роли грибов рода *Pneumocystis* при различных заболеваниях. Однако систематические поражения сердечно-сосудистой системы при пеницилломикозе еще не были изучены.

Проведены фундаментальные исследования по установлению патогенетических механизмов при пеницилломикозе. В основном это иммунологические аспекты патологии. В то же время в последние годы получены новые данные, затрагивающие ранее неясные стороны патогенеза пеницилломикозной инфекции. Они подтвердили мнение о том, что не иммунологические механизмы не могут быть обойдены в понимании развития пеницилломикоза. При этом решающая роль принадлежит экзогенной ФЛА<sub>2</sub>, продуцируемой мицелием гриба. Параллельно с изучением ФЛА<sub>2</sub> был установлен спектр фосфолипидов, являющихся метаболитами гриба. Среди его фракций преобладают те же, которые были выявлены в миокарде при экспериментальном изучении заболеваний сердца.

В связи с этим нам представляется важным изучение также биохимической стороны данной проблемы с обоснованием ее патогенетических механизмов с учетом современных сведений.

### 1.4. Применение различных фунгицидов и противогельминтных препаратов

Как уже отмечалось выше, в последние годы отмечается рост заболеваемости грибковыми инфекциями, в связи с чем ведется поиск новых антимикотических лекарственных средств.



Современные врачи обладают достаточным по эффективности и спектру действия набором противогрибковых препаратов. Выбор их осуществляется индивидуально и зависит не только от формы и тяжести заболевания.

Среди антимикотиков первыми в середине 50-х годов были синтезированы полиеновые антибиотики. Эти препараты обладают широким спектром действия и активны в отношении практически всех возбудителей системных микозов. Механизм их противогрибкового действия основан на повреждении цитоплазматической мембраны грибов и нарушении их жизнедеятельности. Однако, при использовании этих антибиотиков возможно также и перекрестное повреждение цитоплазматических мембран клеток человека, что и является причиной многочисленных побочных действий. К этой группе относятся: широко используемые в клинической практике нистатин, леворин, амфотерицин В, а также появившиеся в последние годы несколько коммерческих препаратов липидной формы амфотерицина В — амбизом, амфотек (амфоцил) и абельцет. И последним на сегодняшний день представителем полиеновых антибиотиков является пимафуцин.

Следующая группа антимикотиков представлена флуцитозином (фторцитозин, анкотил), который принципиально отличается по механизму противогрибкового действия от полиеновых антибиотиков, поскольку нарушает синтез нуклеиновых кислот и РНК в клетках грибов. Таким образом, препарат оказывает фунгистатический эффект. Спектр действия препарата неширок и ограничивается дрожжеподобными грибами (рода *Candida*), *Cryptococcus neoformans*, а также возбудителями хромобластомикоза. Несмотря на ряд недостатков, при хромомикозе этот препарат является единственно эффективным.

Большая группа противогрибковых препаратов представлена азольными производными. Антифунгальный эффект азолов связан с изменением липидного состава мембраны, в результате чего клетка гибнет. Группа азолов неоднородна и включает имидазольные и триазольные производные. К имидазольным производным относятся кетоконазол (низорал) и миконазол (дактарин), а к триазольным — дифлюкан (флюконазол) и интраконазол (орунгал).

Кетоконазол обладает преимуществами по сравнению с вышеописанными препаратами, поскольку при высокой биодоступности имеет широкий спектр действия. Кацатадзе А.Г. с соавт. [71] объясняют механизм действия низорала, в дополнение к основному, влиянием его на фагоцитирующую активность нейтрофилов больных. Эти авторы указывают на существующий синергизм между низоралом и фагоцитирующими клетками: лейкоциты и макрофаги легче фагоцитируют дрожжевые клетки из-за изменения проницаемости клеточной стенки, вызываемой торможением биосинтеза эргостерола, в результате чего отмечали более высокую эффективность низорала по сравнению с нистатином при грибковой

инфекции у больных. Препарат с большим успехом применяется как при поверхностных, так и при системных микозах.

Низорал обладает широким спектром противомикробного действия. Он эффективен помимо вышеуказанных грибов в отношении *Penicillium*, *Aspergillus*, *Rhizopus nigricans*, *Horndendron* sp., *Blastomyces dermatidis*, *Histo-plasma capsulatum*, *Coccidioides immitis* [78, 154, 181].

При пециломикозе также показана высокая эффективность низорала в работах Дехкан-Ходжаевой Н.А. [7] и Галимовой А.Ч. [51].

При применении внутрь низорал хорошо всасывается, метаболизируется в печени и выводится с желчью.

К побочным эффектам низорала относят тошноту, срыгивания, рвоту, диарею, нарушения функции печени и эндокринной системы. Michael W. Brown et all [167] провели исследования по поводу влияния низорала на метаболизм в печени. Ими было выявлено негативное влияние низорала на оксидазную систему печени, причем оно нарастало при назначении повторных доз.

Так как большинство заболеваний не имеют в механизме конкретного угнетения или же, напротив, активации иммунной системы, а лишь нарушение взаимодействия между отдельными ее звеньями, то наиболее перспективными в этом плане представляются иммуномодуляторы.

Имуномодуляторы — это лекарственные средства, обладающие иммуотропной активностью, которые в терапевтических дозах восстанавливают функции иммунной системы (эффективную иммунную защиту) [41, 44, 55, 63].

Имуномодулятор может оказывать избирательное действие на соответствующий компонент иммунитета, но конечный эффект его влияния на иммунную систему всегда будет многогранным.

Хаитов Р.М., Пинегин Б.В. [145] сформулировали следующие принципы применения иммуномодуляторов у больных с недостаточностью антимикробной защиты:

1. Иммуномодуляторы назначают в комплексной терапии одновременно с антибиотиками, противогрибковыми, противопротозойными, противовирусными средствами;

2. Целесообразно раннее назначение иммуномодуляторов — с первого дня применения химиотерапевтического этиотропного средства.

Имуномодулин — препарат, синтезированный в Узбекистане, имеет полипептидную природу с молекулярной массой до 6 Кда, получаемый из fetalного тимуса овец. Препарат состоит из 15 фракций, для каждой из которых, изучена способность, оказывать влияние на иммунную систему.

В настоящее время имуномодулин успешно применяется при лечении различных заболеваний у детей. Ряд авторов [51] изучали эффективность имуномодулина у детей с вирусным гепатитом В. Ими была

выявлена ранняя регрессия симптомов интоксикации, уменьшение размеров печени и селезенки, нормализация уровня АлАТ, АсАТ, ускорение элиминации HBsAg, а также повышение уровня гемоглобина.

Иммуномодулин применялся и при пециломикозной инфекции у детей [16, 51]. У детей с клиникой пециломикозного альвеолита на фоне применения препарата отмечалось сокращение сроков реконвалесценции, более быстрая ликвидация токсического и гипоксического синдромов, рассасывание воспалительного процесса.

Таким образом, в настоящее время считается целесообразным применение иммуномодуляторов у больных с недостаточностью антимикробной защиты. Однако нами не обнаружены данные в литературе по использованию иммуномодулина при паразитарной патологии.

### 1.5. Современные представления о роли грибов рода *Raeschomyces* в патологии человека

Способность развивать иммунный ответ не является общим свойством всего организма. Иммунную функцию выполняет специальная система клеток, тканей и органов, обладавшая уникальной способностью вырабатывать сугубо специфические молекулы антител. Глубина и прочность иммунной защиты во многом определяется иммунной активностью к природе грибковых антигенов. В силу большого разнообразия возбудителей легочных микозов, их биологических особенностей, антигенных свойств, химического состава существуют большие затруднения в отношении антигенов, антигенные свойства у многих патогенных грибов носят групповой характер: положительные серологические реакции отмечены, не только с антигенами их возбудителей данного заболевания, но и родственных грибов (А.Х. Кериков, 1383; Л.О. Гаврилова соавт., 1990; С.Ю. Кагалов и соавт. 1994; А. Chetty et al. 1985; W. Ertwasad et al, 1992).

Как и при других инфекционных заболеваниях, в процессе развития большинства грибковых инфекций в крови обнаруживаются различные антитела против грибов. Их образование зависит отчасти от контакта между механизмом, продуцирующим антитела и грибом, и отчасти от способности пораженного организма к активному гуморальному ответу (Р.М. Хаитов, 1995; Н.П. Шабалов, 1993; Д.В. Стефани и соавт., 1996).

По комплексу физико-химических и биологических свойств специфические антитела относятся к одному из классов иммуноглобулинов (IgM, IgG, IgA). Преобладающий класс зависит от хозяина патогена и типа грибковой инфекции.

Н.К. Уооп (1995), исследуя легочный нокардиоз, выявил, что в крови обнаруживаются специфические антитела к *Nocardia* на фоне выраженного повышения уровня иммуноглобулинов класса А, М, G. Причем, в начальном периоде инфекции антитела представлены исключительно иммуногло-

## ЭХИНОКОККОЗ ЛЕГКИХ, ОСЛОЖНЕННЫЙ ПЕЦИЛОМИКОЗОМ

булинами класса М, позднее появляются IgG-антитела, хотя продукция IgM-антител продолжается на протяжении всего периода иммунного ответа.

В последних данных, представленных R. Noïga и соавт (1994) по изучению, бластомикоза, показано, что для развития легочной формы бластомикоза необходимо присутствие специфических IgG-антител к *B. brasiliensis*. Было отмечено повышение общего уровня IgG, концентрации IgM и IgA находились в пределах нормальных величин.

Таким образом, следует отметить, что антитела при большинстве легочных микозов могут продуцироваться в значительном количестве и обнаруживаться в высоком титре. Выявление антител при ряде легочных микозов играет важную диагностическую роль, однако защитный эффект до сих пор не установлен и есть основания предполагать, что решающую роль в защите от грибковой инфекции играет клеточный иммунитет.

Последние данные позволяют предположить, что в защите от грибковой инфекции решающую роль играют Т-лимфоциты (Л.О. Гаврилова и соавт., 1990; М.В. Лавровская и соавт., 1993; А.М. Земсков и соавт., 1995). Это также доказывается многочисленными клиническими наблюдениями детей с врожденными дефектами Т-системы иммунитета, у которых часто развиваются системные грибковые поражения (О.К. Хмельницкий, 1990; Н.П. Шабалов и соавт., 1995; К. Milijanka et al., 1992).

М. Takamoto (1994) показал, что отмечаются стойкие нарушения реактивности Т-клеток у больных с легочными микозами.

Таким образом, данные литературы свидетельствуют о том, что иммунологическое исследование легочных микозов находится на стадии изучения, а некоторые вопросы почти не изучены, особенно отсутствуют данные исследования, проведенных у детей. В связи с этим чрезвычайно важно не только расширение знаний о регуляции иммунной системы при микозах, но также разработка рациональной терапии для коррекции иммунных нарушений.

Широкое развитие клинических исследований было активизировано получением принципиально новых фактов, которые резко изменили методические подходы к изучению этой инфекции. От несколько загадочного фактора наши знания выросли до понимания возбудителя как особого микроорганизма, занимающего в иерархии микроорганизмов немаловажное значение. В дальнейшем было доказано, что пециломикозная инфекция широко распространена в разных странах мира (D. Fuchs et al., 1989; R.P. Elsinger et al., 1991; S. Eewaramoorthy et al., 1994; M.S. Tigano-Milani et al., 1995).

Гриб *Puccinomyces variotii* был впервые описан Bainier в 1907 году. По данным R.A. Samson (1974), грибы рода *Puccinomyces* широко распространены в природе теплых климатических поясов, их с разной частотой обнаруживают в почве и воздухе, на растительных и кератиновых материалах. Воздух является местом временного пребывания грибов,

наличие их в воздухе особенно велико в период массового созревания спор в почве (весна, лето) и распространение их с пылью на различные расстояния, особенно при сильном ветре.

Совершенная (сумчатая) стадия: *Byssochlamys*, *Taralomycetes*, *Teramoascus*... Типичный вид: *Raecilomyces variotii* Bainier.

Культуры гриба хорошо растут на среде Сабуро, Чапека, среде 199,1% мальц-агаре, печёночном, картофельно-морковном и овсяном агаре. Колонии гриба быстрорастущие и при температуре 36°C за 10 дней достигают в диаметре до 8 сантиметров, рыхлопушистые, состоят из многочисленных конидиеносцев. Цвет варьирует от оливково-коричневого до более темных оттенков, со сладким ароматическим запахом. Обратная сторона колоний желто-буроватого цвета, экссудат отсутствует. При микроскопическом исследовании выявляются: гифы диаметром 1,3-2,6 мкм, слегка инкрустированные или имеющие на концах расширения в виде "ракеток". Конидиеносцы отходят от гиф и сильно варьируют по степени компактности расположения кисточек. Они могут быть очень рыхлыми с небольшим количеством фиалид (1-3) на метилах. Встречаются и отдельные фиалиды, отходящие прямо от мицелия. Конидии могут варьировать от эллипсоидных до почти округлых. Размеры конидий варьируют от 3,2-5,0 x 2,0-3,0 мкм.

По данным А.М. Ахуновой (1992) грибы рода *Raecilomyces* обладают диморфизмом, то есть возможностью существования в мицелиальной (сапрофитной) и тканевой форме в виде сферулы. Автором впервые установлен механизм трансформации мицелиальной сапрофитной формы гриба *R. variotii* в тканевую паразитическую форму. Переход клеток мицелиальной формы в тканевую происходил в биологических средах в присутствии клеток хозяина, где они развивались как внутри, так и внеклеточное. При этом тканевая форма гриба *R. variotii* выявлялась в виде следующих морфологических структур: эндоспоры, молодой (промежуточной) формы и зрелой сферулы. На основании этого открытия автором был предложен способ выделения грибов рода *Raecilomyces* из патологического материала больных, при использовании которого увеличивается частота выделения гриба от больных от 2,5 до 35-70%.

Известна гемотропность грибов рода *Raecilomyces*, часто вызывает развитие сепсиса. Так, Р.Ю. Алимджановой (1993) была изучена клиника и течение сепсиса вызванного грибами рода *Raecilomyces* на примере больных с длительным повышением температуры, в возрасте от 14-60 лет и длительностью заболевания 2-3 года. Обследованные неоднократно лечились, но безуспешно, несмотря на применение антибиотиков широкого спектра действия. Больные жаловались на длительную субфебрильную температуру, сильный озноб, потливость, ломоту в теле, быструю утомляемость, психическую подавленность. У 22 больных отмечалось увеличение печени от 1,5 до 5-6 см., для большинства больных было характерно увеличение

лимфатических узлов. В крови 20 больных была обнаружена эозинофилия от 37 до 89%. Титры противогрибных антител колебались от 1:64 до 1:128. У зараженных животных через 1-2 суток развивался грибковый сепсис. У 8 больных из крови был высеян грибок *P. variotii*.

Изучение экспериментального легочного пециломикоза было впервые проведено З.А. Гиясовым и Н.М. Хамидовой (1979). В результате проведенного эксперимента было обнаружено, что при интраназальном введении гриба в легкие, у животных развивается альтеративно-продуктивное воспаление, имеющее затяжной характер, с преимущественным поражением стенок сосудов. Аналогичные изменения были обнаружены в тканях легких у детей раннего возраста, при пневмонии обусловленной инфекцией грибами рода *Raesiomyces* (Галимова А.Ч., 1996).

По данным эпидемиологического обследования на пециломикоз среди жителей Самаркандской области установлена поголовная инфицированность населения, включая рожениц и их новорожденных детей. В то же самое время клинические проявления инфекции у большинства из них отсутствовали, что свидетельствовало об условно-патогенных свойствах грибов рода *Raesiomyces* (Г.А. Абдухалик-заде, 1995). В связи с вышесказанным в дифференциальной диагностике пециломикоза, важное значение имеет метод подсчета количественного содержания ферул гриба *Raesiomyces* в крови, который осуществляется с использованием камеры Горяева (А.М. Ахунова, 1996), который позволяет разграничивать носительство пециломикозной инфекции от клинически выраженного пециломикоза.

### 1.6. Влияние противогельминтных препаратов на структуру и функцию легких хозяина

Патологические состояния легких во время терапии антигельминтиками происходят при воспалительной реакции в этом органе. При этом морфологические проявления носят стереотипный характер с преобладанием реакции сосудов микроциркулярного русла и образованием экссудата. Как правило, воспалительная реакция в легких носит очаговый характер и связан с бронхитом. Кроме того, следствием острого венозного полнокровия могут явиться дистрофические и некротические изменения ткани легкого, как при назначении терапевтических доз мебендазола, альбендазола и повышенных доз фуразалидона. Поэтому при лечении паразитарных болезнях использовались гомеопатические препараты такие, как тодикамп, чеблин, чеблин СК-1, ириллен, полученные из различного лекарственного сырья. Гомеопатические препараты стали привлекать внимание хирургов и паразитологов.

Ю.В. Бирюков с соавт. [37, 38, 39, 40, 41, 42], К.А. Аскарлов [10, 11], В.К. Гостищев [57, 58, 59, 60], А.С. Саламов с соавт. [127], С.А. Дадвани с соавт. [61, 62, 63, 64], Ф.Г. Назыров с соавт. [100], Б.У. Сабиров с соавт. [117,

118], Х.М. Маматкулов с соавт. [92], И.А. Самылина с соавт. [128, 129, 130], Г.А. Утемуратова с соавт. [141, 142], Д.А. Маленков с соавт. [87], В.С. Tursunov с соавт. [205], Ю.М. Ахмедов с соавт. [13, 15, 16], В.М. Садыков с соавт. [121], Д.П. Лось [80], А.Г. Погосов [110], Н.В. Чебышев с соавт. [148, 149, 150, 152, 154, 156, 151], Ф.А. Ильхамов с соавт. [69], Х.К. Ганизода с соавт. [52, 53, 54], А.Г. Маленков с соавт. [84], А.М. Мамадалиев с соавт. [89], успешно применили препараты тодикамп, чеблин, чеблин – СК-1 при лечении эхинококкоза и других гельминтозов.

Д.П. Лось [80], А.Г. Погосов [110], Н.В. Чебышев с соавт. [149] привели сведения о 186 больных эхинококкозом различной локализации, которые до операции принимали чеблин – СК-1 в следующих дозах: первую неделю ежедневно натощак по 1 чайной ложке, вторую неделю – по 2 чайные ложки, на третью неделю – по 3 чайные ложки. 26 больных эхинококкозом отказались принимать чеблин – СК-1, они составили контрольную группу. До начала и в конце курса лечения всем больным наряду с общепринятыми проводились специальные исследования. У наблюдаемых больных после курса лечения препаратом чеблин – СК-1 проведено тщательное изучение паразитарных ларвоцист эхинококков, извлеченных хирургами во время операций. У леченных больных в эхинококках 85 – 95% зародышевых элементов паразита были погибшими или деструктивно измененными. У 26 больных (контрольная группа), не получавших препарат, но оперированных по поводу эхинококкоза, в ларвоцистах содержались жизнеспособные, морфологически неизмененные зародышевые элементы. Назначение чеблин – СК-1 больные перенесли без жалоб, побочного действия и клинических осложнений. По данным авторов, препарат не оказывал побочных действий, восстанавливал белково-аминокислотный обмен у больных эхинококкозом, улучшая иммунный статус, что не отмечалось у контрольных больных. На основании проведенных испытаний установлено, что препарат чеблин – СК-1 переносится больными легко, без побочных реакций, оказывает губительное действие на эхинококки: сначала происходит торможение роста паразитарных ларвоцист, а затем гибель паразитов. После проведенного курса лечения у больных эхинококкозом восстанавливается нарушенный белково-аминокислотный обмен, а также иммунный статус. У 27 больных эхинококкозом был успешно применен тодикамп, в таких же дозах, как и чеблин – СК-1. Затем больные были прооперированы, а материал передан на экспертизу паразитологам. Исследованием установлено, что под воздействием тодикампа эхинококки и их зародыши погибли. До испытания препаратов в медицинской практике авторы провели обширные экспериментальные исследования на хлопковых крысах, поросятах, обезьянах и других видах животных, зараженных эхинококкозом, с применением трехнедельного курса лечения тодикампом, чеблином – СК-1 в возрастающих дозах, получив положительный результат.

## ЭХИНОКОККОЗ ЛЕГКИХ, ОСЛОЖНЕННЫЙ ПЕЦИЛОМИКОЗОМ

Тяжелое паразитарное заболевание эхинококкоз сопровождается вторичным иммунодефицитом. Авторы впервые обстоятельно изучили вторичный иммунодефицит при эхинококкозе детей, а также разработали правильное использование иммуномодуляторов при хирургическом лечении эхинококкоза. В.К. Гостищев с соавт. [59], Ю.В. Бирюков с соавт. [37, 41], С.А. Дадвани с соавт. [61] впервые использовали гомеопатические препараты тодикамп и чеблин – СК-1 с целью коррекции иммунного статуса при хирургическом лечении эхинококкоза, получив положительный результат.

С.А. Дадвани с соавт. [61] впервые изучили иммунореабилитацию больных эхинококкозом с использованием тодикампа, чеблин – СК-1 и гомеопатических препаратов. Наблюдения авторов основаны на лечении 114 взрослых больных, оперированных по поводу эхинококкоза легких, 174 больных эхинококкозом печени в возрасте от 17 до 63 лет и 178 больных эхинококкозом детей от 3-х до 16-ти лет с различной локализацией процесса. Было доказано, что тодикамп, чеблин – СК-1 и многие гомеопатические препараты эффективны в нормализации иммунного статуса больных эхинококкозом после хирургического удаления паразитов.

Ф.А. Ильхамов с соавт. [69] провели иммунокоррекцию препаратами тодикамп и чеблин –СК-1 при хирургическом лечении эхинококкоза печени, осложненного цистобиллярным свищем. У больных трех групп (по 11 в каждой) авторами был изучен иммунный статус. При этом выявлено нарушение звеньев клеточного и гуморального иммунитета, которое сопровождалось уменьшением в крови количества СД3+ , СД4+, СД8+, СД16+, СД21+, снижением фагоцитоза, его качественных показателей, увеличением количества иммуноглобулинов А, М, G и ЦИК. После хирургического вмешательства одну группу больных лечили тактивинном, вторую – полиоксидонием, третью группу препаратами тодикамп и чеблин – СК-1. Полиоксидоний вводили внутримышечно 1 раз в сутки от 6 до 12 мг. Курс инъекции через день. Через 2 месяца курс лечения повторяли. Чеблин – СК-1 применяли внутрь по 1 капле в сутки в течение 15 дней, повторяя приемы через каждый месяц. Авторы пришли к заключению, что под воздействием препаратов тодикамп и чеблин – СК-1 проявилась тенденция к нормализации иммунного статуса у больных эхинококкозом печени, осложненным образованием цистобиллярного свища. По мнению авторов, четко обозначились гепатопротекторные, противопаразитарные и иммуностимулирующие свойства чеблин – СК-1.

Исследователи эхинококкоза ревизировали за последние 49 лет (1960 – 2009) материалы по морфологии, биологии, экологии эхинококка и выявленные в прошлом в эхинококках на сохранившихся препаратах грибы отнесли к роду *Rassilomyces*, представители которых вызывают заболевание – пециломикоз.

Новый вид системного микоза – пециломикоз, обусловленный инфекцией различными видами грибов рода *Rassilomyces*, при котором,



наряду с поражением кожных и слизистых покровов, описаны глубокие, системные поражения различных органов, а также септические формы. Кроме человека, пециломикозом поражаются различные виды домашних и диких животных [9, 13, 56, 84, 103, 121, 132, 134, 30, 31, 33, 45].

Появляются первые работы по использованию гомеопатических препаратов при лечении эхинококкоза, осложненного пециломикозом, токсокоза беременности и других заболеваний [1, 31, 66].

Полученные данные позволяют с иных позиций оценить механизмы развития воспалительного процесса в легких у детей, взрослых и животных при эхинококкозе, осложненного пециломикозом, что, в свою очередь, даст возможность практическим врачам целенаправленно и с наибольшей эффективностью назначать адекватную, в том числе и патогенетическую терапию.

Обширные и глубокие исследования, проведенные хирургами с использованием тодикампа, чеблина – СК-1 при лечении эхинококкоза, не учитывали, что эхинококкоз протекает, как правило, с грибковым заболеванием пециломикозом, который осложняет течение паразитарного заболевания, искажает и усугубляет вторичный иммунодефицит, самостоятельно вызывая глубокие очаги поражения в легких, печени, сердце, мозге, а также наружное поражение кожи больных. Сведения о действии нетоксических антигельминтиков не затрагивающих структуру легких, и не вовлекающих их ткань в патологический процесс, весьма малочисленны. Изложенное выше свидетельствует о том, что патология легких занимает одно из ведущих мест не только в патогенезе гельминтозов, но и при их лечении. Однако, мы считаем целесообразным упомянуть о результатах воздействия относительно «безвредных» антигельминтных препаратов, так как это облегчит поиск новых средств лечения.

### ВЫВОДЫ

1. Таким образом, резюмируя вышеизложенное, важно отметить, что легочные микозы вызываются разнообразными возбудителями и на разных этапах своего развития сходны со многими заболеваниями легких, что в значительной мере затрудняет их диагностику. Малая компетенция практических врачей в отношении диагностики и лечения легочных микозов обуславливает актуальность изучения данной формы патологии, особенно в связи с изменением экологической обстановки и возрастающей роли грибов в этиологии бронхолегочных и паразитарных заболеваний

2. Детальное изучение морфофункционального состояния субклеточных структур, клеток и органов хозяина при разнообразных гельминтозах, а также на различных стадиях болезни способствует усовершенствованию клинической диагностики гельминтозов, определению лечебной тактики и прогноза заболевания.

## ЭХИНОКОККОЗ ЛЕГКИХ, ОСЛОЖНЕННЫЙ ПЕЦИЛОМИКОЗОМ

---

3. Главную роль в комплексе противогельминтных мероприятий продолжает играть специфическая дегельминтизация животных и человека. Успех дегельминтизации зависит от высокоэффективных и малотоксичных противогельминтных средств, многие из которых, несмотря на широкий ассортимент, не соответствуют современным требованиям.

4. Поиск и направленный синтез новых химиотерапевтических средств наряду с дальнейшим изучением имеющихся препаратов в настоящее время является актуальной задачей, решение которой в значительной мере помогут врачам, биологам и ветеринарам выявить закономерности формирования функциональных и структурных реакций организма хозяина во время и после окончания курса лечения.

## Глава 2. МАТЕРИАЛЫ И МЕТОДЫ ИССЛЕДОВАНИЯ

Для экспериментального воспроизведения пециломикоза нами были заражены 100 белых нелинейных мышей. Кроме того, для диагностики заболеваний, а также получения новых лабораторных моделей применялись и другие методы. Использованы методики, разработанные А.М. Ахуновой [25]. С целью доказательства наличия пециломицетов в эхинококках произведено заражение материалом от прооперированных больных 147 развивающихся куриных эмбрионов суспензией гриба, выделенного из кист эхинококка и граничащей с тканью хозяина. Из желточных мешков куриных эмбрионов через 5 – 7 дней после заражения брались мазки-отпечатки и окрашивались метиленовым синим, проявлялись округло-овальные тельца, аналогичные сферулам, обнаруженным в крови оперированных больных. В мазках отпечатках сферулы окрашивались в голубой цвет.

При выявлении гифов и другой мицелиальной формы гриба, используется раствор глицерина с молочной кислотой в равных частях. Из эхинококков от прооперированных больных тонким соскобом из хитиновой и фиброзной оболочек готовится мазок, используются покровные стекла. Проводится микроскопия, которой легко выявляются гифы гриба. Гифы гриба также обнаруживаются при окраске срезов гематоксилином с эозином. Нашей методикой впервые доказано, что не только сферулы, но и гифы гриба пециломицетов при эхинококкозе являются паразитической формой. Экспериментом на 50-ти кроликах расшифрован механизм лизиса клеток хозяина при эхинококкозе гифами пециломицетов.

Нами в клинической больнице Самаркандского государственного медицинского института обследовано на пециломикоз 787 больных с различными диагнозами в возрасте от 17-ти до 65 лет, 359 больных детей в возрасте от 7 до 14 лет, 457 – клинически здоровых лиц в возрасте от 17-ти до 24 лет, 182 женщины, поступившие на родоразрешение в акушерское отделение клинической больницы Самаркандского государственного медицинского института. Исследована также кровь 49 детей клинически здоровых от 7-ми до 14-ти лет. От 980 животных различных видов исследована кровь на пециломицеты.

В целях изучения в крови наличия сферул пециломицетов мы разработали метод определения и подсчета этих грибов, то есть диагностику пециломикоза. Для этого кровь брали у собак из ушной вены, у овец, крупного рогатого скота, свиней из яремной вены, у кур из гребешка. Из каждого животного для исследования использовали по 0,02 мкл крови, которую помещали в пробирку, содержащую 4 мл стерильного 0,80%-ного физиологического раствора, перемешивая стеклянной палочкой наносили в камееру Горяева.

Для выявления сферул гриба применяли различные методы окраски. С этой целью использовали физиологический раствор, подкрашенный

метиленовым синим, из расчета 10 мг красителя на 100 мл физиологического раствора. Такую пробирку с исследуемой кровью помещали в холодильник при температуре от 0 до +4 градуса на 15 минут для подкрашивания полисахаридного компонента, входящего в состав капсулы сферул гриба. На период окраски охлаждение необходимо для приостановки дальнейшего развития сферул до их полного созревания и разрыва капсулы с выходом эндоспор в окружающую среду, которые, как правило, фиксируются на оболочке эритроцитов. Они недостаточно хорошо видны и для постановки диагноза не учитывались.

Зрелые сферулы грибов рода *Raecilomyces*, находящиеся в крови людей и животных, имели округлую форму с выраженной капсулой, внутри которой определялись шаровидные образования – эндоспоры. Без применения окраски зрелые сферулы имели зеленоватую окраску с флюоресцирующим блеском, и, в отличие от эритроцитов напоминали светящиеся шары, а при окраске метиленовым синим – они приобретали голубовато-синий цвет. В тех случаях, когда их распознавание затруднено при увеличении 120 (об.8хок.15), мы использовали увеличение 280 (об.40х7) или 300 (об.20хок15).

Исходя из разведения крови 200, числа сосчитанных квадратов – 100 и объема большого квадрата 1/250, расчет зрелых сферул гриба производили по известной формуле:

$$X = \frac{C \cdot 250 \cdot 200}{100} \text{ т.е. } X = C \cdot 500$$

где: X – число зрелых сферул гриба в 1 мкл крови,

C – число зрелых сферул гриба в 100 больших квадратах.

По нашим данным, от 1000 до 5000 сферул содержится в 2 мкл крови практически здоровых лиц. По данным А.М. Ахуновой [25], норма доходит до 6000 сферул в 1 мкл крови.

Исследование иммуноглобулинов. Определение основных классов иммуноглобулинов А, М, G в сыворотке крови проводилось по методу радиальной иммунодиффузии по Манчини с соавт. (1965), принцип которого заключается в том, что молекулы антигена радиально диффундируют из лунки и, встретившись с антителом, образуют кольцо преципитации. По величине кольца преципитации судят о концентрации того или иного класса иммуноглобулинов. Результаты реакции учитываются через 24 часа для IgA, IgG и через 48 часов для IgM. При этом измеряют образующиеся кольца преципитации в миллиметрах. Материалом исследования служила сыворотка крови больного в количестве 0,5 мл.

Определение уровня ЦИК. Определение уровня ЦИК в сыворотке крови проводили с помощью стандартной тест-системы. Принцип метода основан на нефелометрии различной растворимости мономеров иммуноглобулинов в составе иммунных комплексов при наличии в среде полиэтиленгликоля (ПЭГ 6000).

Серологическое исследование. Включало постановку реакции пассивной гемагглютинации по В.И. Говало с аллергеном гриба *Puccinomyces* (30-дневный стерильный фильтрат культуральной среды гриба *P. viridis*).

Определение уровня общих фосфолипидов в сыворотке крови. Определение уровня общих фосфолипидов, в сыворотке проводилось унифицированным методом Zilversmit и Devis [210]. Метод основан на определении липидного фосфора в осадке, полученном после обработки сыворотки трихлоруксусной кислотой. Известно, что на фосфор приходится в среднем 4% массы молекулы фосфолипида, поэтому количество фосфора, определенное в результате исследования, умножают на 25. Полученное число указывает количество общих фосфолипидов.

Определение активности общей лактатдегидрогеназы. Определение активности общей ЛДГ в сыворотке крови проводилось набором реактивов «Био-ла-тест» (фирма «Лахема», Чехия). Принцип метода заключается в том, что  $\alpha$ -лактат под действием фермента сыворотки в присутствии НАД окисляется в пируват по цветной реакции с 2,4-динитрофенилгидрозином. Оптическая плотность измеряется против воды при длине волны 510 нм.

Бактериологическое исследование. Для изучения состава микробной флоры эхинококковых жидкостей проводили при помощи электроотсоса в стерильный флакон. Для бактериологического исследования применяли количественный метод посева жидкости. Этим методом изучались микроорганизмы, выделяющиеся из кисты эхинококков на плотных питательных средах (кровяной агар, молочно-солевой агар, среда Эндо) в концентрации 10 микробных клеток в 1 мл. Бактерии идентифицировались на основании морфологии колоний, реакции окраски по Грамму. У выделенных штаммов микроорганизмов определяли чувствительность к антибиотикам методом диффузии в агар с применением бумажных дисков, пропитанных антибиотиками.

Фотографии гистосрезов были произведены на микроскопе германской компании Leica с видеокамерой SH 30080027

Статистическая обработка показателей проведена с вычислением средней арифметической ( $M$ ), ошибки средней арифметической ( $m$ ) и достоверности различия по критерию Стьюдента ( $T$ ), с использованием персонального компьютера (Pentium-IV) с помощью стандартного пакета по математической статистике в биологических и медицинских исследованиях.

### Глава 3. РЕЗУЛЬТАТЫ СОБСТВЕННЫХ ИССЛЕДОВАНИЙ

#### 3.1. Распространение эхинококкоза среди населения и домашних животных города Самарканда по данным статистики.

Данный вопрос нами изучался на основе статистических материалов отчетности Самаркандского городского государственного центра санитарно-эпидемиологического надзора и ветеринарного отдела о заболеваемости населения и крупного рогатого скота эхинококкозом за 2004-2008 годы.

По материалам, представленным центром санитарно-эпидемиологического надзора г. Самарканда среди населения города эхинококкоз регистрируется ежегодно уровень заболеваемости данного гельминтоза, т.е. его интенсивный показатель на 100 тыс. населения составила в 2004 году 3,61; в 2005 году – 5,44; в 2006 году – 5,66; в 2007 году – 5,98 и в 2008 году – 4,58. Самый высокий уровень заболеваемости отмечался в 2005-2007 гг.

Надо полагать, что официальные данные медицинской статистики не отражают действительную картину распространения эхинококкоза среди населения, так как они составлены лишь по обращаемости больных за помощью к хирургическим клиникам. Об этом отчетливо свидетельствуют фактические данные Ш.И. Каримова, Х.Т. Нишанова, А.Т. Ещанова, Т.Д. Дурманова (1997), установленные по результатам профилактического обследования на эхинококкоз жителей республики, проведенного бригадой специалистов – хирургов, терапевтов, рентгенологов с помощью передвижной флюорографической установки и портативного аппарата для ультразвуковой диагностики (УЗИ). Тем самым им удалось из числа обследованных 7842 населения у 49, т.е. 0,62% человека установить эхинококкоз. Из них у 43-х обнаружены одиночные кисты эхинококка, у 6 были установлены по две или более кист. Как показывают авторы, в расчете на 10 тыс. населения интенсивный показатель пораженности эхинококкозом равен – 62.

Теперь обратим внимание на отчетные данные ветеринарного отдела города Самарканда о пораженности убойного крупного рогатого скота эхинококкозом за 2004-2008 годы. Из них видно, что на расположенных в территории города производится убой на мясо ежегодно по несколько тысяч голов крупного рогатого скота, привозимые мясниками из разных районов области. Тушка и внутренние органы животных подвергаются ветеринарно-санитарной экспертизе, при этом печень и легкие исследуются на эхинококкоз, дикроцелиоз. Пораженные эхинококками и названными трематодозами органы целиком или частично утилизируются, как непригодные к употреблению.

По материалам проведенные ветсанэкспертизы убойного крупного рогатого скота г. Самарканда на эхинококкоз мы установили следующее: в 2004 году подвергнуто исследованию печень и легкие от 6320 голов крупного

рогатого скота, из которых у 96-ти установлен эхинококкоз, что составляет 1,51%. По поводу данного гельминтоза утилизировано всего 143 кг печени и легких животных. В 2005 году их исследованного 6940 голов скота у 115-ти, т.е. 1,65% обнаружен эхинококкоз. Количество утилизированных внутренних органов составило 385 кг. В 2006 году у исследованного убойного крупного рогатого скота у 94 голов, что составляет 1,34 %, был выявлен эхинококкоз, и было утилизировано по поводу этого гельминтоза 285 кг внутренних органов. В 2007 году их подвергнутых убою 6590 голов крупного рогатого скота эхинококкоз обнаружен у 160-ти, что составляет 2,42%, количество же утилизированных органов составила 573 кг. В 2008 году из исследованных 6512 голов животных оказалось пораженными 182 голов, что приравнивается к 2,79%, а количество утилизированных внутренних органов составило 644 кг.

В итоге в течение 2004-2008 годы в различных бойнях города Самарканда подвергнуты убою на мясо 33337 голов крупного рогатого скота, у которых эхинококкоз обнаруживался у 647-ми животных, что составляет, в среднем, 1,94%. У них было утилизированы по поводу данного гельминтоза, 2003 кг печени и легких. Это составляет в среднем 3 кг на каждого пораженного эхинококкозом животного.

Таким образом, пораженность эхинококкозом среди убойного крупного рогатого скота варьировалась по данным ветеринарной отчетности г. Самарканда в 2004-2008 гг. в пределах 1,34-2,42% и среднем составила 1,94%.

Мы, вполне праве считать, что данные ветеринарной отчетности ветеринарного отдела города Самарканда, учет пораженности убойного крупного рогатого скота эхинококкозом совершенно далек от действительности, и они ни в коей мере не отражают настоящую картину эпизоотического состояния данного опасного гельминтозоноза. Об этом ярко свидетельствуют литературные данные последних лет (М.А. Амиджанова, 2004 и др.), а также результаты наших исследований, которые приводятся ниже.

### **3.2. Экстенс-, интенсинвазированность животных эхинококками и пециломицесами**

Систематическое обследование животных на эхинококкоз необходимо в качестве контроля организации и проведения профилактических мероприятий. Нами в течения 5 лет (2004-2008) проводились обследования убойных животных, убиваемых в г. Самарканде и в его окрестностях. Обследованы на эхинококкоз крупный скот, овцы, свиньи, козы (табл.3.2.1).

Как и следовало ожидать, наиболее высокая экстенсинвазированность эхинококкозом оказалась у свиней, затем у овец (табл.3.2.1). Нами обследованы свиньи, которые содержались в домашних условиях и их убой производился на территории частных земельных участков. Нам представилось быть свидетелями, когда владельцы свиней, убивая животных и разделывая тушу, ливер с эхинококками выбрасывали собакам, мотивируя,

## ЭХИНОКОККОЗ ЛЕГКИХ, ОСЛОЖНЕННЫЙ ПЕЦИЛОМИКОЗОМ

что они в течение всей жизни кормят сторожевых собак печенью и легкими, содержащими эхинококковые пузыри и собаки чувствуют себя хорошо. Мы вынуждены были провести санитарно-просветительную работу, продемонстрировав фильм о заражении эхинококкозом животных и людей.

У всех обследованных нами животных по пораженности эхинококкозом на первом месте стоит печень, на втором легкие.

У обследованных нами овец и крупного рогатого скота преобладало у самок весьма сильная степень поражённости эхинококкозом наоборот, у свиней весьма сильная степень поражённости эхинококкозом у самок 7,2%, а у самцов 16,7% от общего числа пораженных, что можно объяснить не большим количеством обследованных свиней, а, во вторых, не обычным содержанием животных, так как домашних условиях не одинаковый контакт свиней самцов и самок со сторожевыми собаками (рис.3.2.1). Пораженных эхинококкозом коз выявлено всего лишь 10 голов и подразделят их на самок и самцов не корректно.

Таблица 3.2.1. Результаты обследования животных на эхинококкоз

Вид животных	Обследовано	Поражено		Степень поражённости							
		кол-во	%	слабая (+)		Средняя (++)		Сильная (+++)		весьма сильная (++++)	
				Кол-во	%	Кол-во	%	Кол-во	%	Кол-во	%
Крупный рогатый скот (самцы)	156	34	21,7	8	23,5	15	44,1	9	26,4	2	5,8
Крупный рогатый скот (самки)	161	52	32,0	13	25,0	27	51,1	8	15,3	4	7,7
Овцы (самцы)	75	27	36,0	12	44,4	9	33,4	5	18,5	1	3,7
Овцы (самки)	112	39	34,8	16	41	11	28,2	8	20,5	4	10,2
Свины (самцы)	51	18	35,2	6	34,4	5	27,7	4	22,3	3	16,7
Свины (самки)	180	111	61,6	32	28,8	38	34,2	33	29,7	8	7,2
Козы	59	10	16,9	6	60	2	20	1	10	1	10





Рис. 3.2.1. Результаты обследования животных на эхинококкоз по степени пораженности

Нами установлено, что у животных сопутствующим эхинококкозу заболеванием является пециломикоз. Введено понятия эхинококкоз, осложненный пециломикозом. В таблице 3.2.2 приводятся результаты обследования на пециломикоз домашних животных. Впервые нами выводится интенсивность заражения пециломицесами домашних животных. Интенсивность устанавливалась по количеству сферул гриба пециломицесов в тыс. в 1 мкл крови. Как видно, и таблица 3.2.2 и рис 3.2.2 минимальная интенсивность была в пределах от 6,5 до 12,0 тыс в 1 мкл крови, а средний показатель в зависимости от вида животных от 8,0  $\pm$  0,14 до 13,5  $\pm$  0,17 тыс в 1 мкл крови животных.

Таблица 3.2.2. Результаты обследования на пециломикоз домашних животных

Вид животных	На меньшее количество пециломицесов (тыс в 1 мкл крови)	На большее количество пециломицесов (тыс в 1 мкл крови)	$M \pm m$
Бродячие собаки (n=11)	7,0	12,5	9,2 $\pm$ 0,11
Свиньи (n=19)	6,5	16,0	11,5 $\pm$ 0,09
Крупный рогатый скот (самцы) (n=9)	6,5	14,0	9,2 $\pm$ 0,17
Крупный рогатый скот (самки) (n=16)	6,5	16,0	12,6 $\pm$ 0,10
Ослы (самки) (n=7)	6,5	9,5	8,0 $\pm$ 0,14
Ослы (самцы) (n=8)	7,0	9,5	9,0 $\pm$ 0,16
Козы (n=14)	6,0	13,5	9,6 $\pm$ 0,10
Лошади (n=9)	12,0	18,0	13,5 $\pm$ 0,17

## ЭХИНОКОККОЗ ЛЕГКИХ, ОСЛОЖНЕННЫЙ ПЕЦИЛОМИКОЗОМ

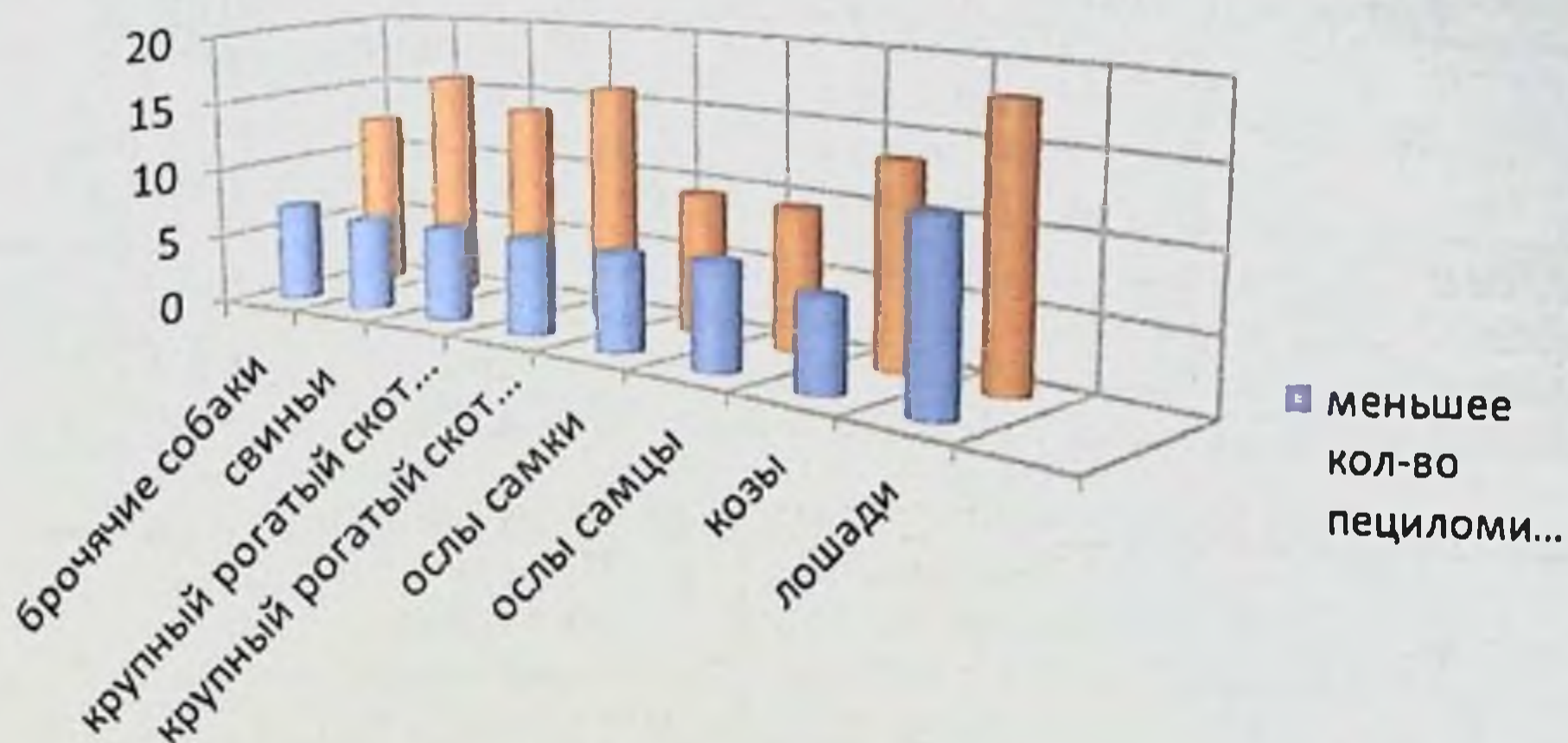


Рис. 3.2.2. Результаты обследования на пециломикоз домашних животных в сравнении

У обследованных кроликов морских свинок, белых мышей, белых крыс, хлопковых крыс, сусликов, полевых мышей, домовых мышей минимальная количества сферул грибов от 6,0 до 8,0 тыс в 1мкл крови. А максимальная от 12,5 до 18,0 тыс в 1 мкл крови, при среднем показателе  $8,7 \pm 0,14$  тыс до  $12,8 \pm 0,14$  тыс в 1 мкл крови. (табл 3.2.3).

Таблица 3.2.3. Результаты обследования на пециломикоз грызунов

Вид	На меньшее количество пециломицесов (тыс в 1 мкл крови)	На большее количество пециломицесов (тыс в 1 мкл крови)	$M \pm m$
Кролики (n=7)	7,5	13,5	$10,2 \pm 0,3$
Морские свинки(n=11)	7,0	12,5	$9,2 \pm 0,23$
Белые мыши (n=15)	6,0	14,0	$8,7 \pm 0,14$
Крысы(n=14)	7,5	16,0	$10,7 \pm 0,20$
Хлопковые крысы(n=9)	7,5	14,0	$10,9 \pm 0,18$
Суслики(n=11)	7,5	14,0	$9,8 \pm 0,18$
Полевые мыши(n=14)	6,0	16,0	$12,4 \pm 0,12$
Домовые мыши(n=14)	8,0	18	$12,8 \pm 0,14$

В таблицах 3.2.4. и 3.2.5. приводятся результаты наших исследований на пециломикоз домашних и диких птиц. Наибольшее оказалось интенсивность пециломицесами оказалось у кур. Минимальная 16,5 тыс. в 1 мкл крови, максимальная 23,5 и средний показатель  $19,5 \pm 0,07$  в 1 мкл крови.

## ЭХИНОКОККОЗ ЛЕГКИХ, ОСЛОЖНЕННЫЙ ПЕЦИЛОМИКОЗОМ

Таблица 3.2.4.

**Результаты обследования на пециломикоз домашних птиц**

Вид	На меньшее количество пециломиссов (тыс в 1 мкл крови)	На большее количество пециломиссов (тыс в 1 мкл крови)	M±m
Куры (n=19)	16,5	23,5	19,5±0,07
Индюшки (n=11)	12,0	21,0	15,7±0,14
Гуси (n=9)	12,0	16,5	14,5±0,13
Индоутки (n=12)	10,0	18,5	13,75±0,14

Таблица 3.2.5. Результаты обследования на пециломикоз диких птиц.

Вид	На меньшее количество пециломиссов (тыс в 1 мкл крови)	На большее количество пециломиссов (тыс в 1 мкл крови)	M±m
Майна (n=13)	11,5	16,0	12,7±0,08
Перепелка (n=7)	10,0	18,0	14,8±0,25
Кеклик (n=14)	12,0	14,5	13,3±0,06
Ворона (n=9)	10,5	16,0	12,3±0,14

Интенсивизированность пециломиссами домашних и диких животных отражено в таблицах 3.2.6. и 3.2.7, которые показывают, что у обследованных животных отмечалась сильная (+++) и весьма сильная (++++) пораженности пециломиссами.

Таблица 3.2.6.

**Содержание сферул пециломиссов в крови домашних животных**

Вид	Обследовано	Степень			
		Слабая (6,5-8 тыс.)	Средняя (8,5-10,0)	Сильная (10,5-14,5)	Весьма сильная (15,0 и <)
Бродячие собаки	11	3	6	2	-
Свиньи	19	6	2	5	6
Крупный рогатый скот (самцы)	9	5	1	3	-
Крупный рогатый скот (самки)	16	2	1	8	5
Овцы (самцы)	14	9	5	3	-
Овцы (самки)	21	7	4	4	6
Ослы (самки)	7	5	2	-	-
Ослы (самцы)	8	4	1	3	-
Козы	14	6	3	5	-
Лошади	9	-	-	3	6

# ЭХИНОКОККОЗ ЛЕГКИХ, ОСЛОЖНЕННЫЙ ПЕЦИЛОМИКОЗОМ

Таблица 3.2.7. Содержание сферул пециломицесов в крови лабораторных животных

Вид	Обследовано	Степень			
		Слабая (6,5-8 тыс.)	Средняя (8,5-10,0)	Сильная (10,5-14,5)	Весьма сильная (15,0 и выше)
Кролики	7	1	2	4	-
Морские свинки	11	5	-	6	-
Белые мыши	15	7	5	3	-
Крысы	14	5	1	7	1
Хлопковые крысы	9	3	1	4	1
Суслики	11	4	3	4	-
Полевые мыши	14	2	2	6	4
Домовые мыши	14	2	4	1	7

Таким образом, носительство пециломицесов у домашних и диких животных является не редким явлением и является мало изученным фактором осложнения течения паразитарных заболеваний.

### 3.3. Морфологические исследования жизнеспособных эхинококков у разных промежуточных хозяев

Наиболее распространенными промежуточными хозяевами эхинококка являются продуктивные животные: овцы, крупный рогатый скот, свиньи, верблюды и другие виды (Н.М. Матчанов с соавт., 1977, 2004), И.Х. Иргашев (1996), Д.П. Лось (1998). Морфологические исследования Ф.П. Леонова (1994), Ф.Г. Назырова с соавт. (1999) показали, что различные формы грибов, видовая, родовая принадлежность которых авторами не была установлена, обнаруживались часто, в эхинококках от прооперированных больных людей и от их наличия зависела клеточная реакция окружающей паразита ткани хозяина.

Нами впервые установлено, что все животные, пораженные эхинококкозом, являются носителями в крови грибов рода *Raesciomycetes*. Нами исследована кровь от 47 овец, носителей жизнеспособных эхинококков, и в крови всех этих животных выявлены сферулы грибов рода *Raesciomycetes*.

Приводим результаты морфологических исследований 16 жизнеспособных эхинококков от животных, убитых на Самаркандском мясокомбинате.

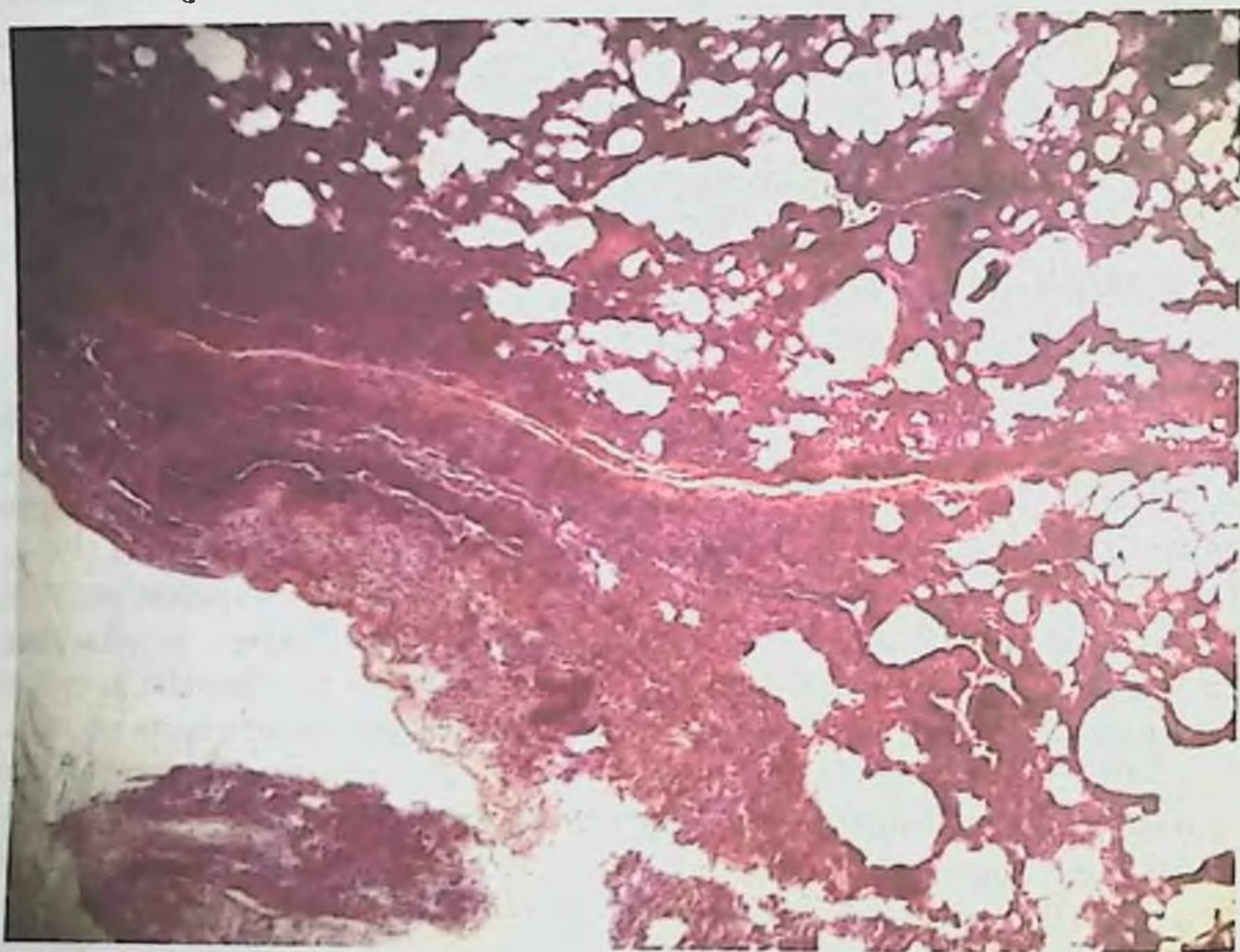
Размеры пузырей: 3x3 см – 3 см, 4x4 см – 4 см, 6x6 см – 6, 10x10 см – 3 см; морфологическая модификация: *E. acerhalocysticus* – 8, *E. veterinorum* – 5, *E. hominis* – 3; локализация в органах; в легких – 11, в печени – 5.

Хитиновая оболочка у 14-ти эхинококковых пузырей была полупрозрачная, белесоватая, эластичная и легко отторгалась на всем своем протяжении от стенок окружающей капсулы носителя.

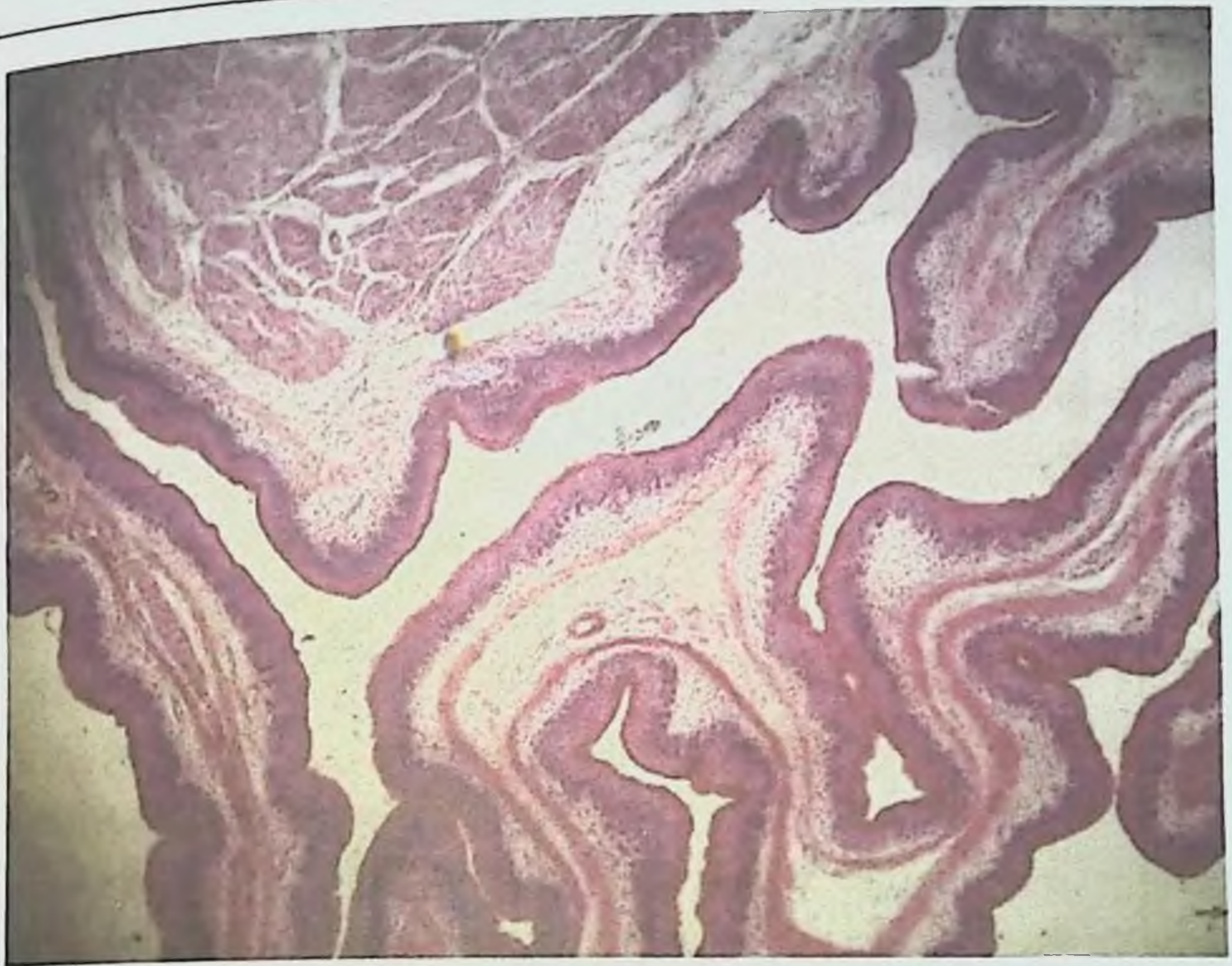
У двух пузырей оболочки имели такой же внешний вид, но местами срослись со стенками окружающей их капсулы, у трех – отличались серовато-желтым оттенком.

Толщина хитиновой оболочки, по измерениям G. Magnusson (1913), в среднем 4мм. Проведенная нами микрометрия дала иные результаты: из 16 эхинококковых пузырей первой группы толщина хитиновой оболочки у одного составляла 0,02 мм, у трех – 0,04 мм, у четырех – 0,05 мм, у шести – 0,07 мм и у двух – 0,08 мм.

При проведенном нами гистологическом исследовании 16-ти эхинококковых пузырей у 13-ти из них хитиновые оболочки окрасились равномерно и интенсивно, имели четкие контуры и выраженную слоистость, у остальных 3-х отмечались неравномерность окраски и слабо выраженная слоистость (рис.3.3.1, рис.3.3.2)



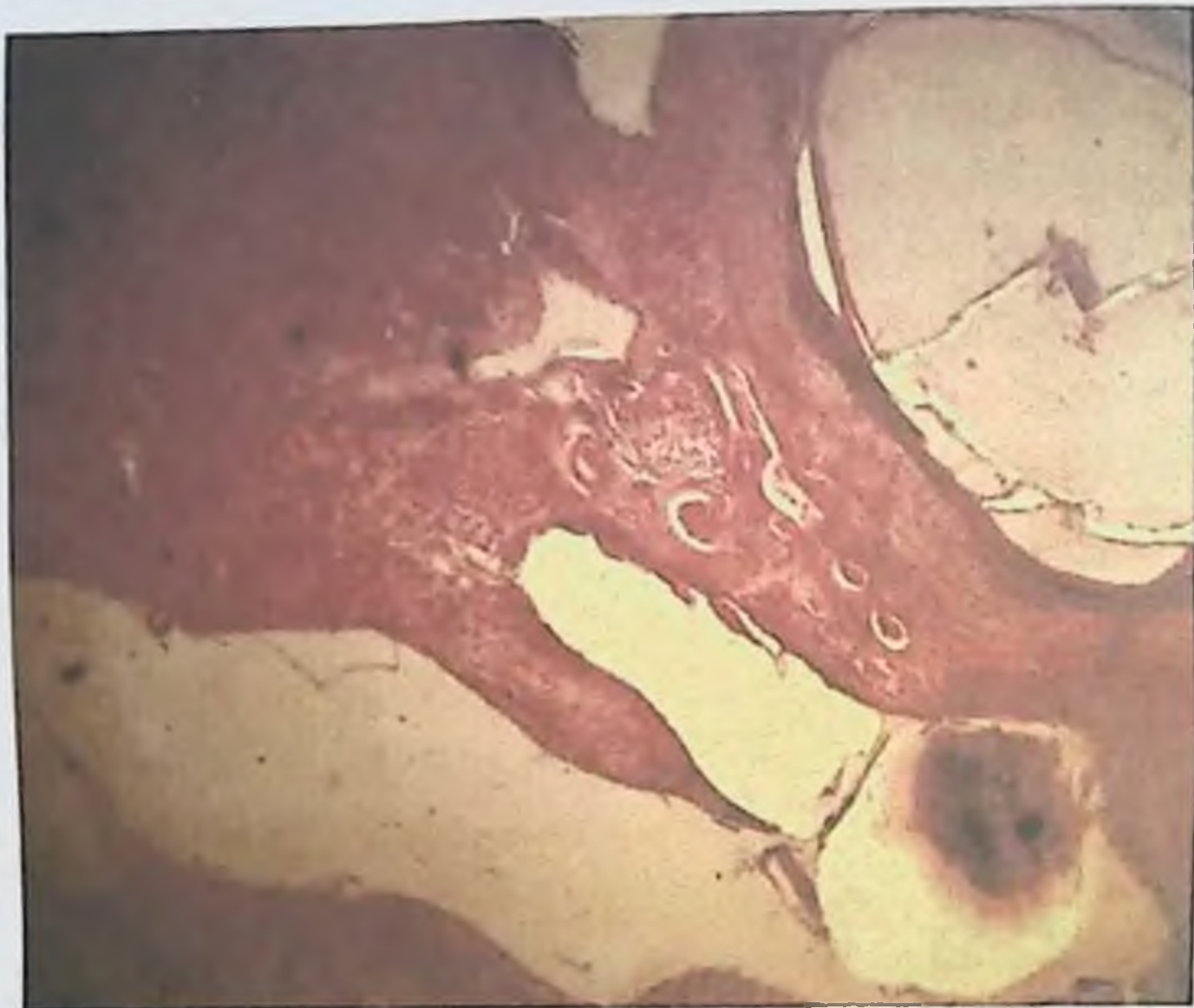
**Рис. 3.3.1.** Гистопрепарат легочная ткань. Окраска гематоксилин-эозин. Увеличение в 120 раз. Кровонаполнение легочной ткани, полость сосудов сужена, наблюдается периваскулярный склероз. В некоторых альвеолах стенки разъедены (компенсаторная эмфизема). Соединительная ткань проросла в сосуды и увеличила стенки. На препарате видна стенка эхинококкового пузыря.



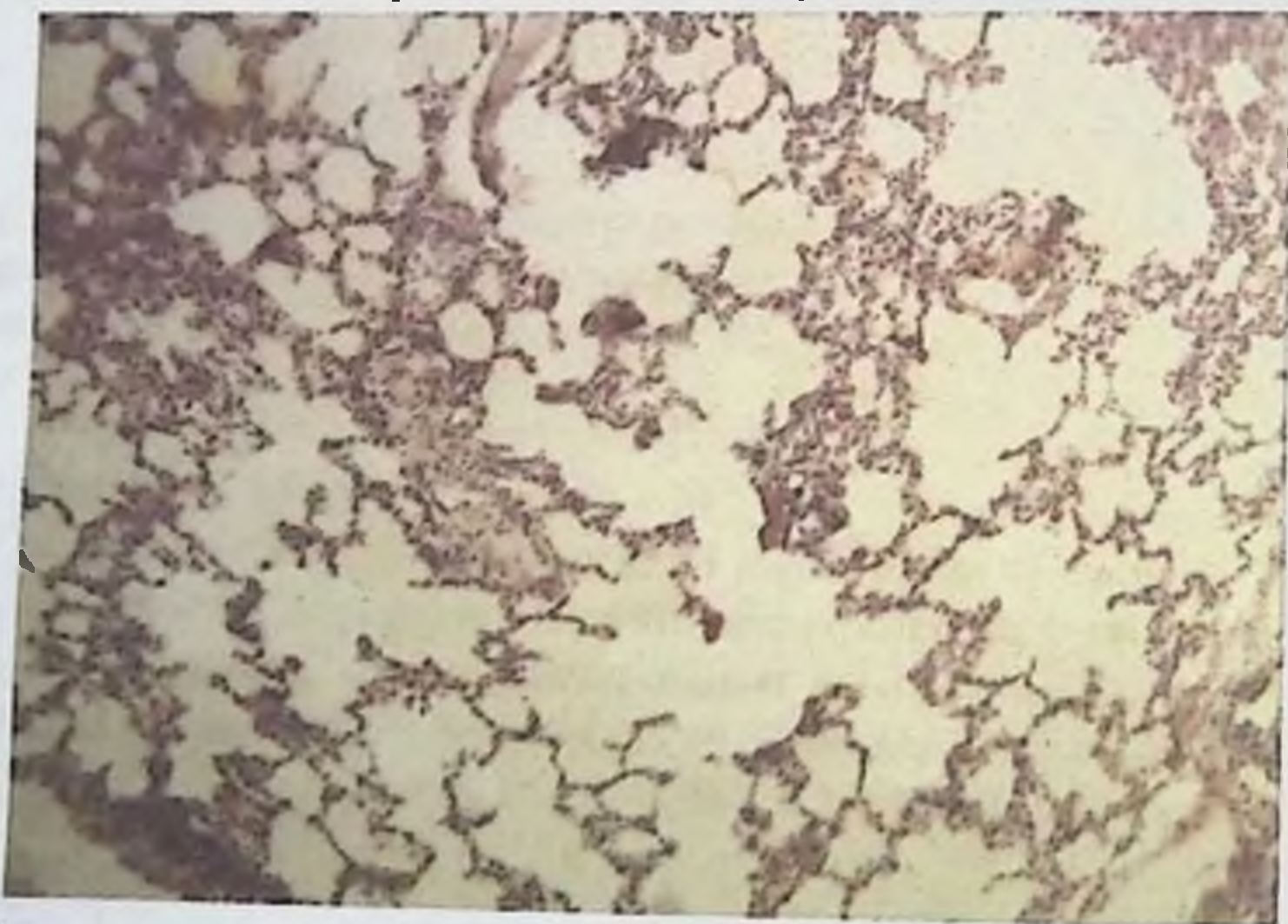
**Рис. 3.3.2. Эхинококкоз легких. Окраска гематоксилин-эозином. Увеличение в 200 раз. Вокруг кисты признаки склероза.**

Вокруг всех жизнеспособных эхинококковых пузырей сформировалась капсула, как проявление местной тканевой реакции со стороны организма носителя. Её строение имело свои морфологические особенности: у 6-ти пузырей она оказалась однослойной, у 9-ти – двухслойной, у одного – трехслойной.

Интересно отметить, что даже при однослойном строении капсулы носителя, тканевая реакция может быть выражена различно. У одного из 6-ти пузырей она состояла из некротического слоя толщиной 2 мм с частичной его организацией соединительной тканью и гиалиновым превращением, у 5-ти – из фиброзного слоя толщиной от 1мм до 1,5 мм также с выраженным гиалинозом (рис.3.3.3 и рис. 3.3.4.)



**Рис. 3.3.3.** На гистопрепарате хитиновая оболочка эхинококкоза. Увеличение в 120 раз. Вокруг эхинококковой кисты продуктивное воспаление, клеточная инфильтрация, проростание грубоволокнистой соединительной ткани и кровенаполнение сосудов.



**Рис. 3.3.4.** Гистопрепарат легочная ткань. Окарска-гемотоксилин-озип. Увеличение в 120 раз в легочной ткани наблюдается эмфизематозное расширение, разъедание стенок и образование полости. На стенках альвеол лимфатическая и гистиоцитарная инфильтрация. Стоз капилляров.

## ЭХИНОКОККОЗ ЛЕГКИХ, ОСЛОЖНЕННЫЙ ПЕЦИЛОМИКОЗОМ

У одного из 9-ти пузырей с двухслойным строением капсулы, последняя была образована некротическим и грануляционным слоями с общей толщиной 1 мм, у 3-х пузырей – некротическим и фиброзными слоями с общей толщиной 3 мм, у 4-х пузырей – фиброзным и грануляционными слоями без признаков некротической реакции тканей, общей толщиной 1,5 мм. Характерно, что при отсутствии некротической реакции тканей, гиалиноз фиброзного слоя выражен особенно четко.

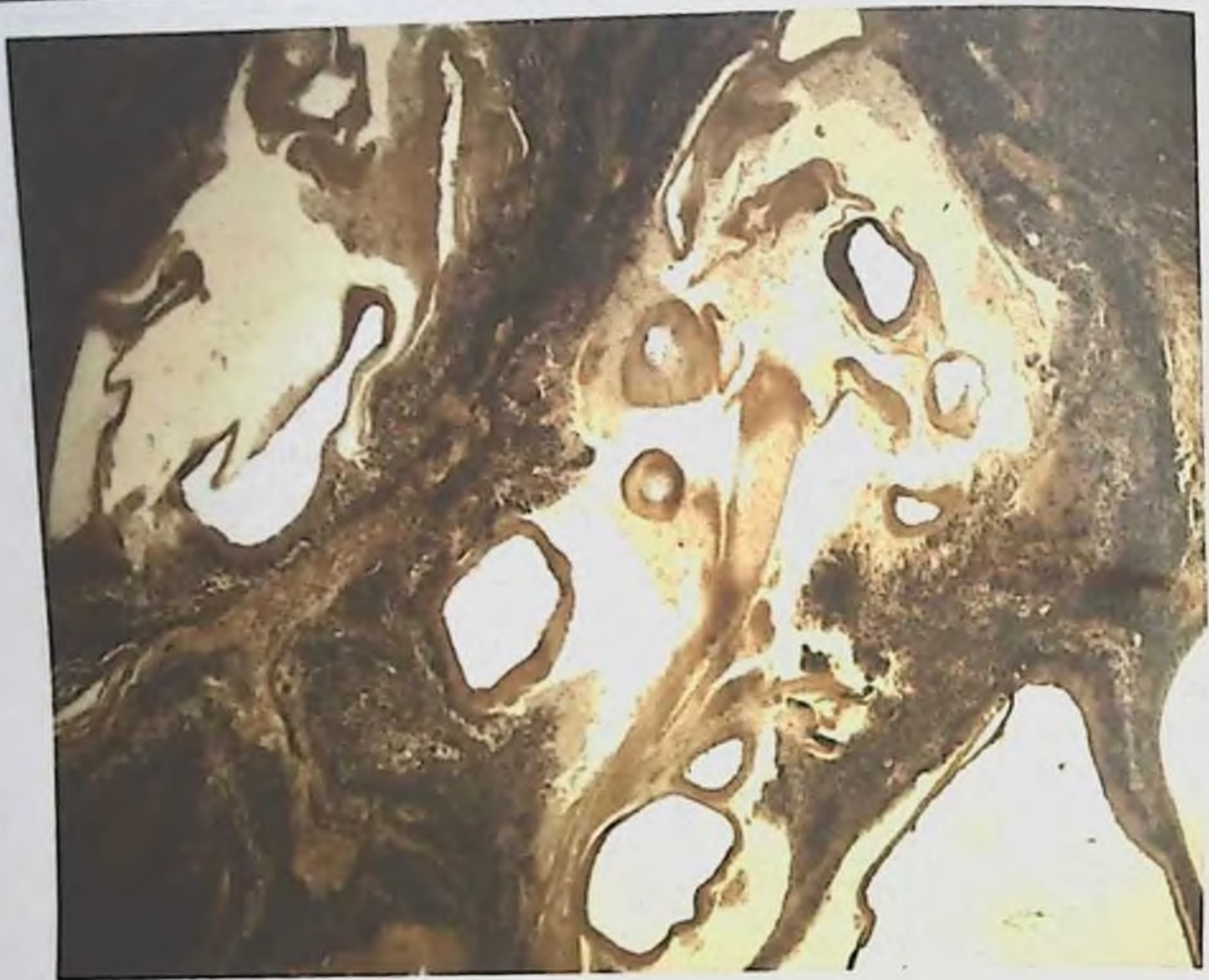
Следует указать, что из 5-ти жизнеспособных эхинококковых пузырей, вокруг которых отмечалась некротическая реакция, у 4-х некротический пояс, обычно прилегающий непосредственно к оболочкам паразита, находился в состоянии организации, петрификации или гиалиноза, затем выявлялись места элементы гриба.

Под грануляционным слоем капсулы жизнеспособного паразита, мы понимаем клеточный слой, обычно состоящий из эпителиодных, лимфоидных, плазматических клеток и фибробластов, среди которых в некоторых случаях встречаются эозинофилы и многоядерные гигантские клетки рассасывания, а также сферулы гриба (рис.3.3.5 и рис. 3.3.6)



Рис. 3.3.5. Эхинококковый пузырь Окраска по Ван-Гизону. Увеличение в 120 раз.





**Рис. 3.3.6. Эхинококковый пузырь** Окраска по Ван-Гизону. Увеличение в 120 раз. Вокруг хитиновой оболочки продуктивное воспаление, клеточная инфильтрация (лимфоциты, гистиоциты, гигантские многоядерные клетки). Проростание грубоволокнистой соединительной ткани.

Отличительной способностью жизнеспособного эхинококкового пузыря является малое количество плазматических клеток.

Трехслойная капсула обнаружена только вокруг одного жизнеспособного паразита. Порядок расположения слоев обычный. Внутренний слой, прилегающий непосредственно к оболочкам паразита, состоит из бесструктурной некротической массы, что, по мнению В.С. Гамова (1960), характерно для строения капсулы хозяина, а по мнению М.Ф. Дева (1905), является результатом токсического действия продуктов обмена веществ самого паразита. Второй – грануляционный слой, состоит из эпителиоидных, лимфоидных клеток и фибробластов и переходит в третий – фиброзный слой. Общая толщина всех трех слоев – 2 мм.

В капсуле жизнеспособного эхинококка сравнительно редко встречается гигантоклеточная реакция – в нашем материале она отмечалась в 5-ти из 16-ти пузырей, количество и расположение гигантских клеток оказались

## ЭХИНОКОККОЗ ЛЕГКИХ, ОСЛОЖНЕННЫЙ ПЕЦИЛОМИКОЗОМ

различными: в одном пузыре они размещались рассеянно на границе с оболочками паразита, в другом – в виде гнездных скоплений и в трех – в виде частокола; в 4-х пузырях, обнаруженных в легких, гигантоклеточная реакция сопутствовала явлениям гиазиноза и элементам гриба.

Установить связь между гигантоклеточной реакцией и морфологической модификацией паразита не удалось, из-за малого количества капсул, в которых она обнаруживалась. Можно лишь отметить, что ни в одной из 8 капсул модификаций *E. acerphalocysticus* гигантоклеточная реакция не была выявлена.

Ни в одном случае в капсуле жизнеспособного эхинококка морфологической модификации *E. acerphalocysticus* мы не обнаружили гигантских клеток.

Для состава клеточных элементов капсулы паразита, специфично наличие эозинофилов, отсутствие же их свидетельствует о слабом местном токсическом действии паразита.

Результаты наших наблюдений согласуются с утверждением о том, что наибольшее количество эозинофилов содержится в клеточном составе капсулы-носителя наименее жизнеспособных эхинококковых пузырей. Так, при исследовании клеточного состава 16-ти жизнеспособных эхинококков эозинофилы были обнаружены только в трех, в виде редко рассеянных, единичных экземпляров. Из остальных 13-ти эхинококковых пузырей, в капсуле которых эозинофилы отсутствовали, 10 паразитировали в легких, 3 – в печени, 8 относились к модификации *E. acerphalocysticus* 4 – к *E. veterinorum*, один – к *E. hominis*.

В 10-ти эхинококковых пузырях отсутствие эозинофилов в капсулах совпадало с отсутствием многоядерных гигантских клеток.

Особый интерес представляет выяснение возможности инфицирования содержимого жизнеспособного эхинококкового пузыря, так как по этому вопросу у исследователей не сложилось единого мнения. Результаты наших исследований показывают возможность инфицирования эхинококковой жидкости у вполне жизнеспособных паразитов: из 16-ти пузырей в содержимом 5-ти из них была обнаружена разнообразная микробная флора, а в 11-ти пузырях жидкость оказалась стерильной в бактериологическом отношении.

При бактериологических исследованиях во всех инфицированных жизнеспособных эхинококковых пузырях была обнаружена смешанная инфекция; в одном – в виде ассоциации стафилококков с диплококками, в двух – стафилококков и эшерихий и в двух стафилококков, эшерихий и стрептококков.

У 3-х жизнеспособных эхинококковых пузырей микроскопически и гистологически были установлены очаговые дистрофические изменения оболочек, но, несмотря на это, их содержимое в бактериологическом отношении оказалось стерильным.

Для сравнения местной тканевой реакции, то есть строения капсулы хозяина, вокруг инфицированных и стерильных в бактериологическом отношении жизнеспособных эхинококковых пузырей, мы изучали особенности строения капсул всех пузырей со стерильным содержимым.

Гистологическое исследование показало, что в капсулах всех 11-ти стерильных в бактериологическом отношении пузырей, был резко выражен фиброз и только в 3-х пузырях, отмечалась некротическая реакция с исходом некроза в гиалиноз или организацию. Из 5-ти эхинококковых пузырей, содержащих микробную флору, в 5-х проявлялась некротическая реакция в виде образования мощного некротического слоя, прилегающего непосредственно к оболочкам паразита. Это, несомненно, свидетельствует о наличии зависимости между бактериологическим состоянием содержимого эхинококкового пузыря и характером образующейся вокруг него капсулы. Достоверность этого положения подтверждается и тем, что в капсуле эхинококковых пузырей с инфицированным содержимым гигантоклеточная реакция и наличие эозинофилов отмечается значительно чаще (из 5-ти пузырей соответственно в 4-х и 3-х), чем в капсуле стерильных в бактериологическом отношении эхинококковых пузырей (из 11-ти случаев соответственно в 2-х и одном).

Структурные изменения, возникающие вокруг жизнеспособного эхинококкового пузыря, не ограничиваются образованием капсулы, но и распространяются на прилегающие к ней ткани.

Во всех случаях локализации паразита в печени выявлялось резко выраженная зернистая дистрофия гепатоцитов с явлениями кариолиза на фоне общего малокровия тканей. В 5-ти пузырях из 16 отмечены множественные круглоклеточные инфильтраты. Во всех случаях локализации паразита в легких на большом протяжении отмечался фиброз легочной ткани, её малокровие, вдавлением просвета мелких бронхов, а в отдельных случаях – и облитерация сосудов.

### **3.4. К морфологии дистрофически измененных эхинококков у разных промежуточных хозяев**

Бактериологическим и морфологическим исследованиям эхинококков посвящены ранее опубликованные работы (Н.М. Матчанов с соавт. (1977, 1981, 1987, 2004). С тех пор, как в эхинококках были обнаружены грибы рода *Raesiomyces*, нами проводится ревизия морфологических и других исследований. Морфологическими и бактериологическими методами нами исследовано 37 дистрофически измененных эхинококков от животных, убитых на Самаркандском мясокомбинате. У всех 37 дистрофически измененных эхинококков на гистосрезках нами были выявлены грибы рода *Raesiomyces*.

## ЭХИНОКОККОЗ ЛЕГКИХ, ОСЛОЖНЕННЫЙ ПЕЦИЛОМИКОЗОМ

При бактериологическом исследовании содержимого дистрофически измененных эхинококковых пузырей 7 оказались стерильными, а 30 – содержали различную микробную флору. Следовательно, как и можно ожидать, в жидкости дистрофически измененных эхинококковых пузырей микрофлора содержится чаще, чем в жидкости жизнеспособных.

Инфекция в содержимом дистрофически измененных эхинококков встречается одинаково часто у крупного и мелкого рогатого скота. Не зависит она также от локализации дистрофически измененного эхинококка: инфекция выявлена в содержимом 17-ти из 21-го паразита, обнаруженного в легких и 9-ти из 12-ти – находившихся в печени.

Количество инфицированных проб жидкости эхинококков модификации *E. acerhalocysticus* и *E. veterinorum* оказалось примерно равным (соответственно 15 из 18 и 12 из 16), что касается 3-х дистрофически измененных эхинококков *E. hominis*, то все они содержали инфицированную жидкость.

При бактериологическом исследовании в жидкости дистрофически измененных эхинококковых пузырей была обнаружена самая разнообразная микрофлора. У них в отличие от жизнеспособных пузырей, в половине случаев выявлена монокультура, в половине – ассоциации различных микробов.

В жидкости 15-ти пузырей, содержащих монокультуру, в 8-ми находились стафилококки, в 6-ти – бактерии группы кишечной палочки, в одном – стрептококки, в жидкости 15-ти пузырей, содержащих микробные ассоциации, в 6-ти обнаружены стафилококки с бактериями кишечной палочки, в 3-х – стафилококки с бактериями группы кишечной палочки и стрептококками, в 2-х – бактерии группы кишечной палочки со стрептококками, в 2-х – стафилококки, бактерии группы кишечной палочки с микробами группы протей и в 2-х – стафилококки с бактериями группы кишечной палочки и диплококками.

Гистологические исследования капсул эхинококковых пузырей выявило некоторую зависимость их строения от состава микрофлоры жидкости. Так, при наличии в содержимом пузыря чистой культуры стафилококков некротическая реакция была отмечена в 5-ти капсулах из 8-ми, причем часть капсул имела двухслойное, часть – трехслойное строение.

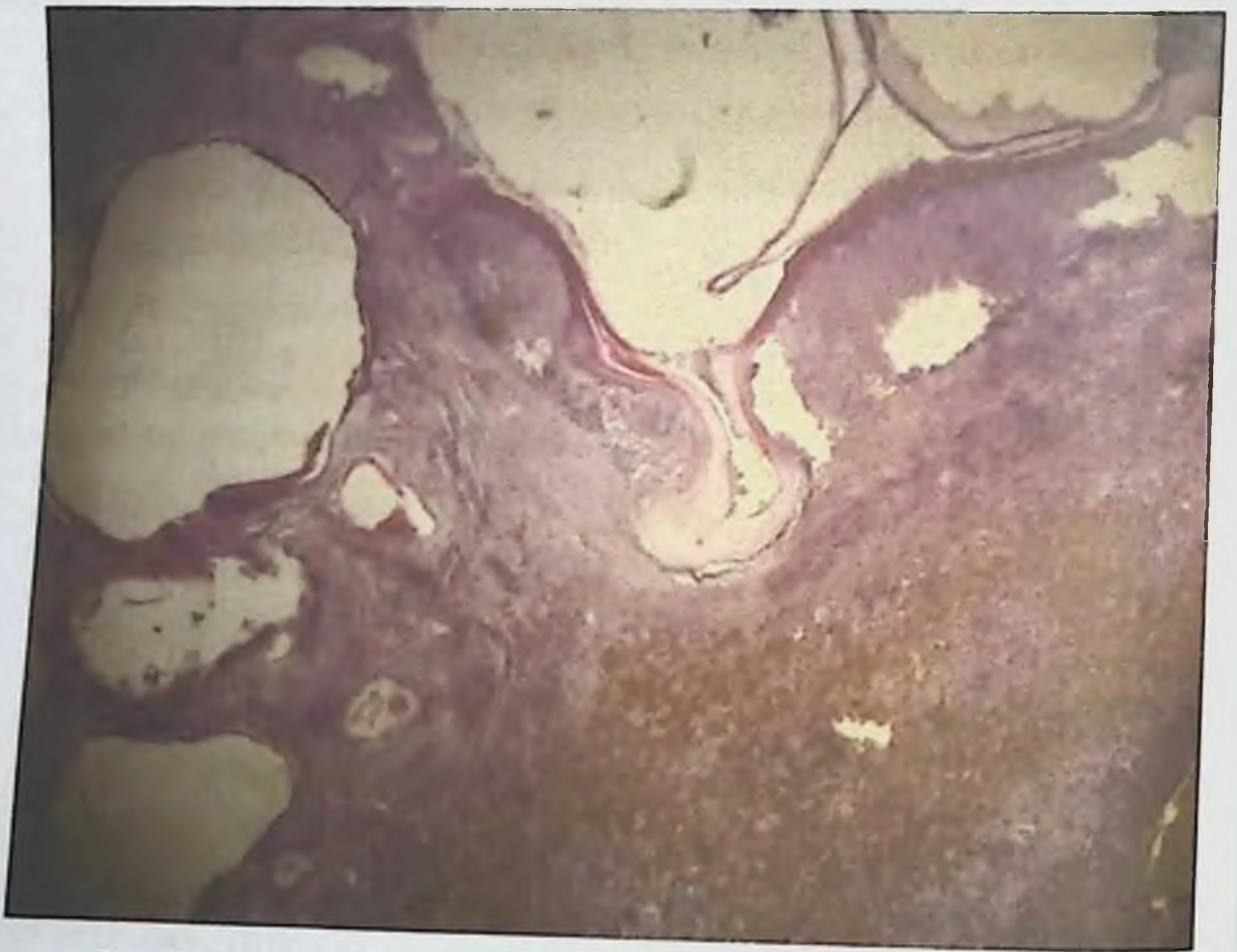
Во всех случаях наличия в эхинококковой жидкости чистой культуры бактерий группы кишечной палочки отмечалась выраженная некротическая реакция в капсулах, и все они имели двухслойное строение. Такую же реакцию в капсулах вызывала двухслойная ассоциация стафилококков в комплексе с бактериями группы кишечной палочки, но в этих случаях часть капсул состояла из двух, часть из трех слоев.

Аналогичное строение капсул отмечалось при инфицировании жидкости эхинококковых пузырей стафилококками, бактериями группы

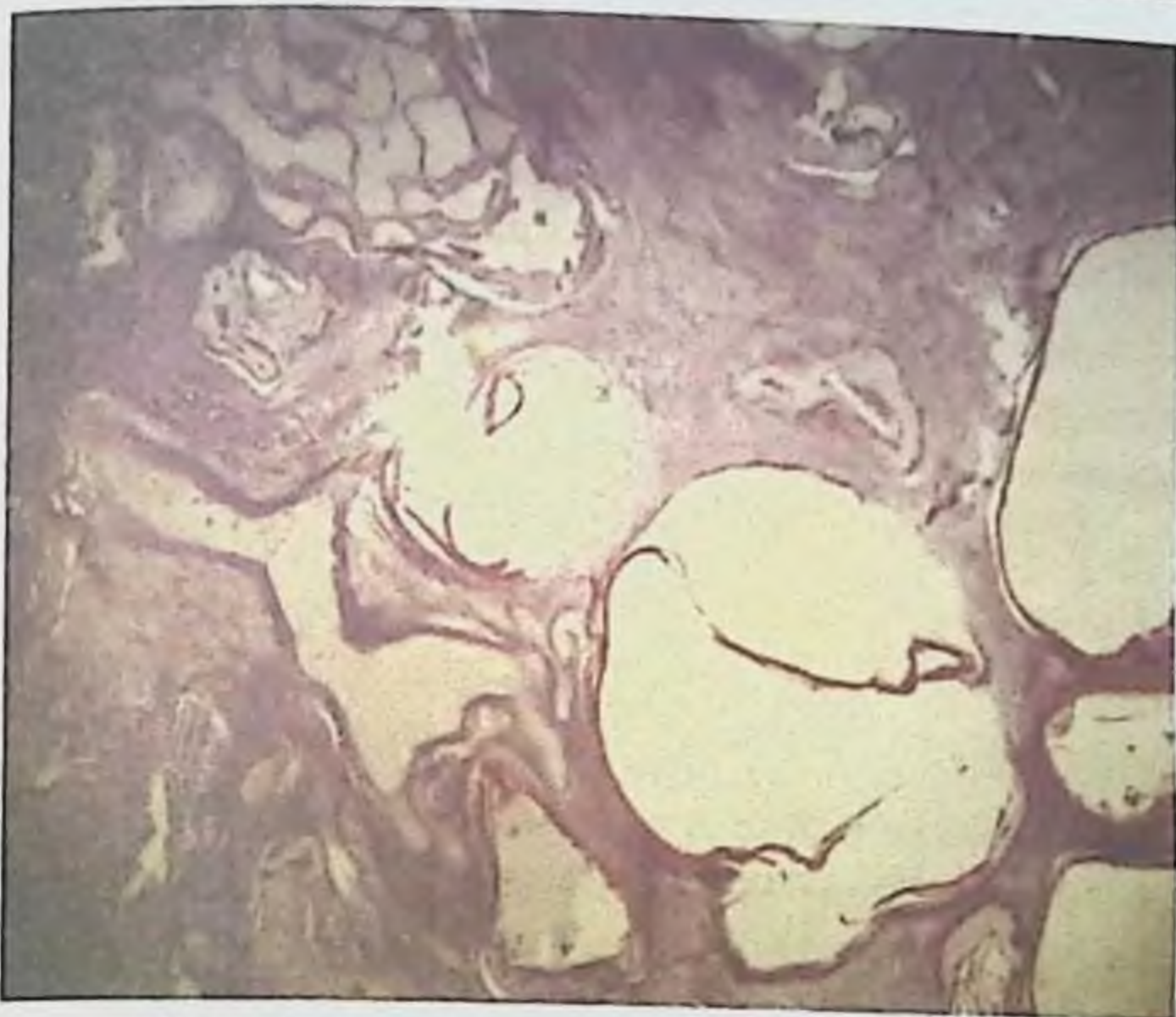
кишечной палочки и микробами группы протей. Таким образом, во всех случаях, когда в эхинококковой жидкости дистрофически измененных эхинококков, выявились бактерии группы кишечной палочки то ли в виде монокультуры, то ли в ассоциации с другими микробами, местная тканевая реакция характеризовалась образованием некроза.

Для сравнения строения капсул инфицированных и стерильных в бактериологическом отношении дистрофически измененных эхинококковых пузырей мы подвергли их гистологическому исследованию. Из 7-ми стерильных дистрофически измененных пузырей, в отличие от группы жизнеспособных, у 4-х отмечалась некротическая реакция, а у 3-х она отсутствовала.

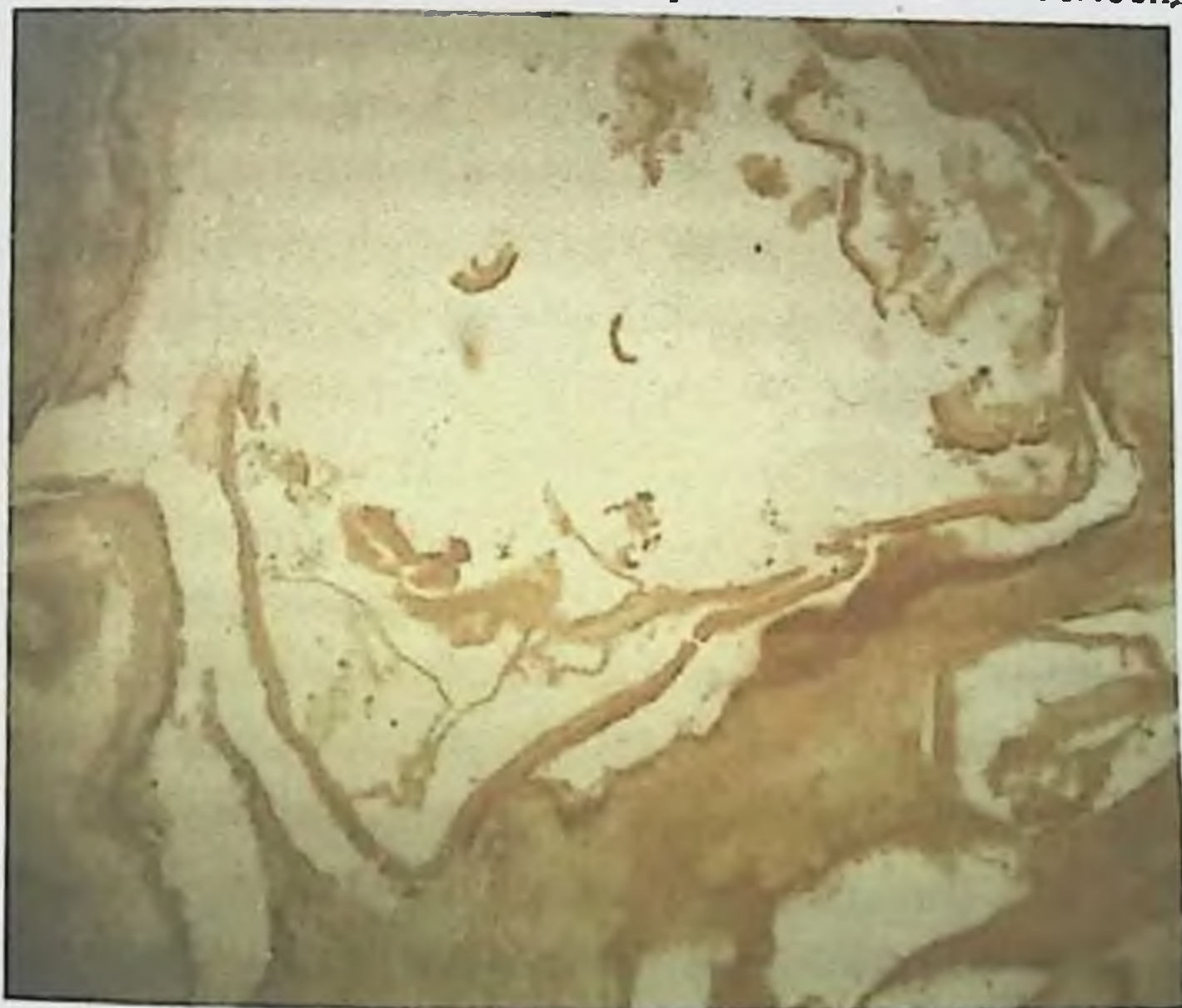
Вокруг капсулы как жизнеспособных, так и дистрофически измененных эхинококков, возникает местная реакция, распространяющаяся на прилегающие к эхинококковой кисте ткани (рис.3.4.1-3.4.3).



**Рис. 3.4.1. Эхинококковый пузырь. Окраска гематоксилин-эозин. Увеличение в 120 раз. Возле хитиновой оболочки дочерние пузыри эхинококка, вокруг воспаление, склероз, кровонаполнение и гемосидероз.**



**Рис. 3.4.2. Эхинококковый пузырь. Окраска гематоксилин-эозин. Увеличение в 120 раз. Возле хитиновой оболочки дочерние пузыри эхинококка, вокруг воспаление, склероз, кровонаполнение и гемосидероз.**



**Рис. 3.4.3. Эхинококковый пузырь. Окраска по Ван-Гизону. Увеличение в 200 раз. Вокруг хитиновой оболочки склероз тканей и дочерние эхинококковые кисты.**

При локализации паразита в легких, прилегающая к капсуле легочная ткань деформируется, альвеолы в ней утолщаются, просветы бронхов сдавливаются. Во всех исследованных нами препаратах отмечался склероз окружающей легочной ткани на фоне общего малокровия, в 6-ти препаратах выявлялась облитерация сосудов, в 2-х – имели место бронхоэктазы, в 2-х – диффузная, лимфоидная инфильтрация, в одном – обширное нагноение и в одном – картина фибринозной пневмонии.

При локализации паразита в стенке сердца в пределах всего препарата отмечалась зернистая дистрофия миокарда на фоне общего малокровия. Хорошо и четко выявлялись сферулы грибов рода *Raeciomycetes*.

### 3.5. Морфологические исследования омертвевших эхинококков у разных промежуточных хозяев

Фиброзные капсулы нагноившихся кист, подвергаются значительному утолщению, при этом основные её слои как бы разрыхляются. Особенно это касается фиброзно-сосудистого слоя. Относительная объемная доля микрососудов в этом слое снижается. Возрастает объем волокон, которые образуют довольно мощные пучки, между которыми определяются большие лакуны, щели, различного размера вакуоли.

Основными типами клеток этого слоя являются фибробласты и фиброциты, а также макрофаги и фибробласты рис. 3.5.1-3.5.2

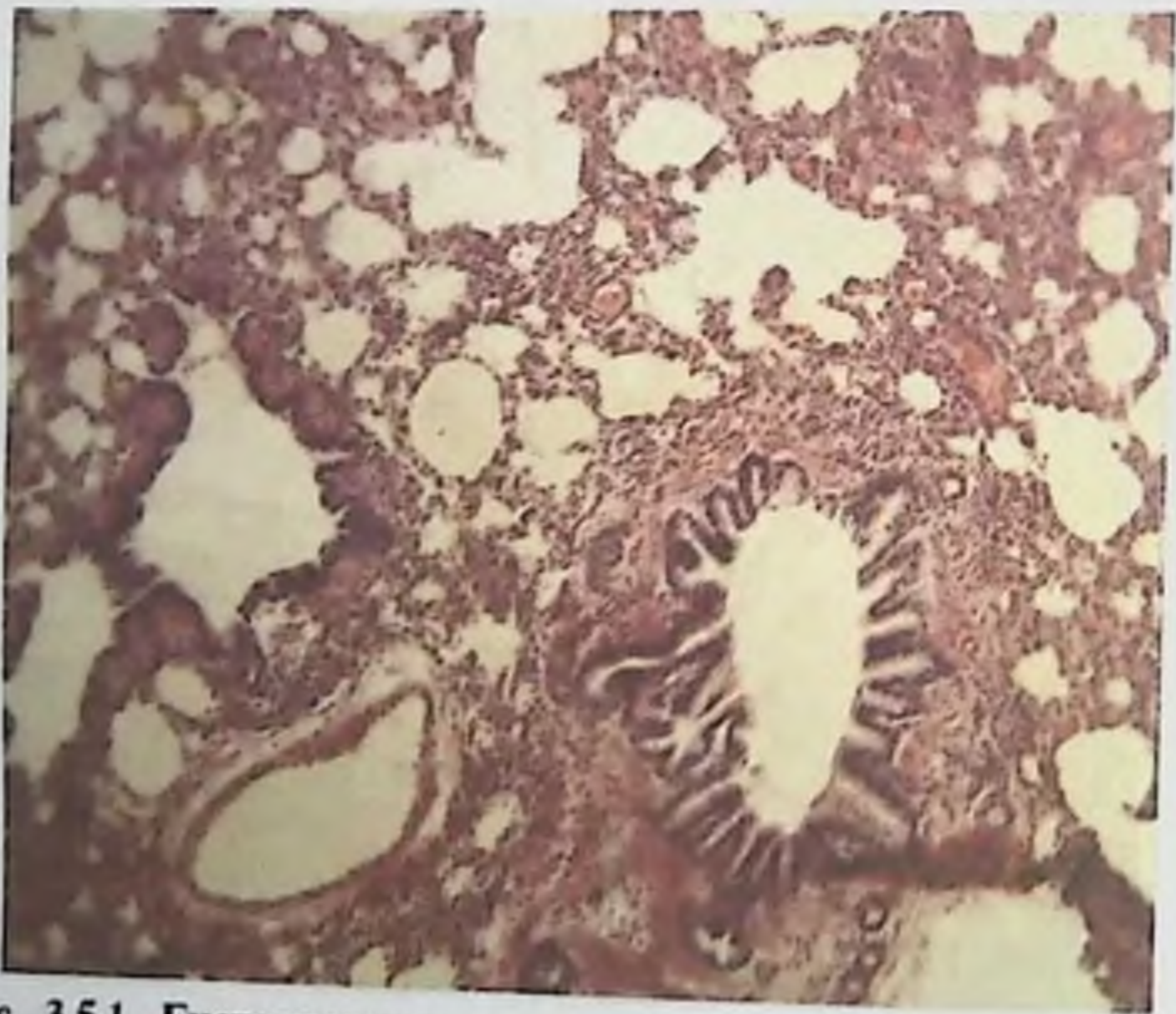
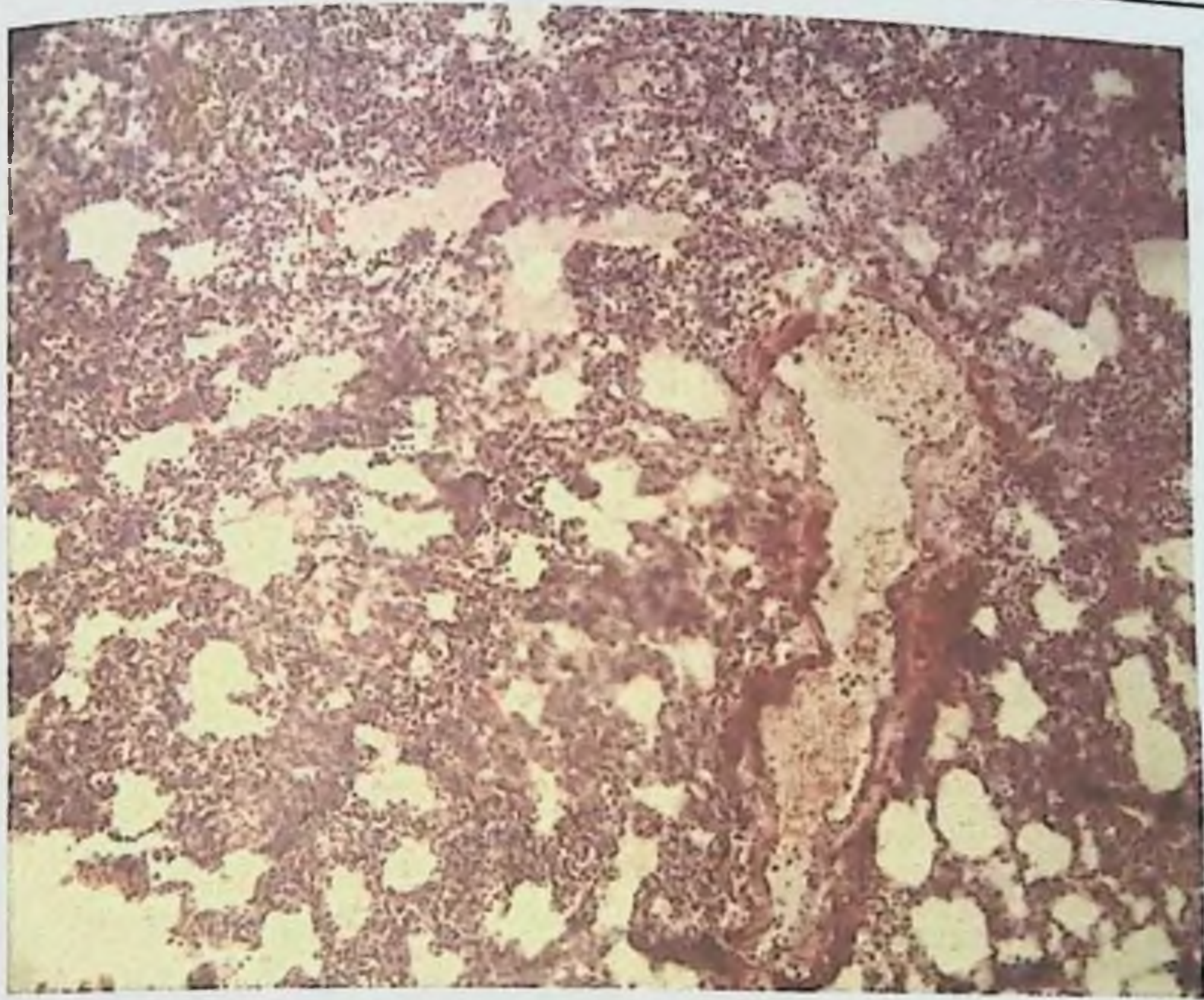


Рис. 3.5.1. Гистопрепарат легочная ткань. Окраска гематоксилин-эозин. Увеличение в 120 раз. В легких спазм бронхиол и деформация стенок, большие кровеносные сосуды обескровлены и пневмоторакс перибронхиол. Наоборот, в альвеолах ателектаз, в части альвеолах расширенный эмфизиматоз.



**Рис. 3.5.2. Гистопрепарат легочная ткань. Окраска гематоксилин-эозином. Увеличение в 120 раз. Кровенаполнение сосудов, в альвеолах на стенках и полости наблюдается нейтрофильная инфильтрация, лейкоциты, лимфоциты и гистиоциты (признаки сильного воспаления). В некоторых альвеолах светло-красная гомогенная масса.**

В межклеточных пространствах в цитоплазме клеток в значительном количестве определяются различные микроорганизмы. Особенно многочисленны различные элементы грибов. Следует отметить, что микроорганизмы не обнаруживаются в толще пучков коллагеновых волокон, а, как правило, располагаются между ними. Значительная часть клеток при этом находится в состоянии некробиотических изменений вплоть до некроза.

Существенным изменениям подвергаются ядра клеток фиброзно-сосудистого слоя, отмечаются маргинальное расположение хроматина, выраженная фестончатость ядер, лизис ядерной оболочки и фрагментация ядра. Этот процесс напоминает апоптоз. Особенно часто такие изменения наблюдаются в ядрах клеток, расположенных вблизи элементов гриба.

Наиболее часто встречаются такие элементы грибов, как фрагменты его мицелия или гифы.

Поскольку грибы являются факультативными или облигатными паразитами, внутриклеточные структуры их тела весьма скудны. Они представлены вакуолями различного размера, отдельными гранулами гликогена и единичными митохондриями. Гифы бывают шириной до 30-40



микрон. Они, изгибаясь в различные стороны и отпочковываясь, формируют причудливые образования, видимо, представляющие собой в совокупности единый мицелий. Наиболее отличительной характерной структурой тела гриба является его оболочка. Она существенно отличается от плазматических оболочек любых окружающих его клеток в первую очередь его толщиной. В оболочке даже при относительно не больших увеличениях отчетливо различают три слоя – наружный и внутренний – темный осмофильный и средний – светлый. В некоторых участках на наружном слое оболочки, обращенном в межклеточное пространство, видны покрытые, напоминающие гликокаликс плазматической мембраны животной клетки.

При контакте гифов гриба с клетками или другими структурами они, как показывают морфологические картины, подвергаются лизису. Лишь коллагеновые волокна при самом тесном контакте с гифами не подвергаются видимым под электронным микроскопом изменениям.

Нами впервые установлено что одной из причин омертвления эхинококков у больных являются грибы рода *Raesiomyces*. При осложненном эхинококкозе у всех больных в крови выявляются сферулы грибов рода *Raesiomyces*, что также нами установлено впервые.

В этой работе мы подвергли ревизии наши исследования по морфологии омертвевшего эхинококка от промежуточных хозяев (гистологическим исследованиям подвергнуты 52 эхинококковых пузыря от различных видов продуктивных животных, убитых на Самаркандском мясокомбинате). У 52-х омертвевших эхинококков выявлены грибы рода *Raesiomyces*, а у 15-ти - рода *Aspergillus*

Из 52-х пузырей омертвевшего эхинококка размеры 2х2 см были у 4-х, 3х3 см – у 15-ти, 4х4 см – у 18-ти, 6х6 см – у 9-ти, 10х10 см – у 6-ти: к морфологической модификации *E. acerhalocysticus* принадлежали 38, *E. veterinorum* – 12, *E. hominis* – 2, в легких паразитировали – 45, в печени – 6, в почке – 1.

Внешний вид оболочек этой группы эхинококка был различным: у 15-ти паразитов они внешне почти не изменились, имели сероватый оттенок и обычно легко на значительном протяжении отторгались от прилегающей к ним капсулы. У 17-ти пузырей оболочки были желтовато-серого цвета рис. 3.5.3., легко разрывались и срослись со стенкой капсулы почти на всем своем протяжении, у 16-ти пузырей оболочки не различались, представлялись в виде грязного, тягучего налета на внутренней стенке капсулы, у 3-х пузырей оболочки оказались петрифицированными, имели вид тонкой окаменевшей пластинки, которая плотно прилегала к внутренней поверхности капсулы носителя.



Рис. 3.5.3. Оболочка эхинококкового пузыря. Окраска по Ван-Гизону. Увеличение в 120 раз.

При микрометрии оболочек паразита в 13 препаратах определить толщину их оказалось невозможно, так как они представляли собой разрыхленную массу, у 3-х оболочек толщина достигала 0,03 мм, у 8-ми – 0,04 мм, у 4-х – 0,005 мм, у 6-ти – 0,06 мм, у 7-ми – 0,09 мм, у одной – 0,5 мм и у одной превышала – 1 мм.

При микроскопии оболочек омертвевших эхинококков выявилось, что 24 из них имели вид плохо окрашенной бесструктурной аморфной массы, разделенной множеством трещин на отдельные фрагменты, 14 – такой же бесструктурной массы с обширными участками отложения извести, 2 – мелких обрывков сохранившейся хитиновой оболочки, плавающих в гное, одна – мертвой массы, организованной соединительной тканью, в 2-х пузырях оболочки не обнаружены.

Гистологическое исследование показало, что строение капсулы носителя вокруг омертвевших эхинококковых пузырей не одинаково, у 8-ми пузырей она была однослойной, у 31-го – двухслойной, у 13-ти – трехслойной, а у одного строение капсулы определить не удалось из-за гнойного расплавления слоев.

Из 8-ми эхинококковых пузырей с однослойным строением капсулы у 4-х этот слой был некротическим, без видимой клеточной реакции со стороны окружающих тканей, толщина его в одном пузыре составляла 1 мм, в другом – 2 мм и в двух – по 4 мм, у 3-х пузырей капсула представлена грануляционным слоем разной толщины: в одном 0,2 мм, в другом – 0,9 мм, в третьем 1,2 мм. В этом слое из клеточных элементов преобладали эпителиоидные и плазматические клетки, он без резкой границы переходил в окружающие ткани пораженного органа, в одном пузыре однослойная капсула представляла собой резко очерченный гиалинизированный участок, опоясывающий оболочки паразита и резко ограниченный от тканей органа.

Из 31-го эхинококкового пузыря с двухслойной капсулой в 17-ти случаях она состояла из внутреннего некротического и наружного фиброзного слоя, в 6-ти капсулах в некротическом слое содержались значительные отложения извести, в 3-х он подвергся почти полному гиалиновому превращению, в 2-х – был организован соединительной тканью, в одной – был расплавлен гноем, в 3-х – имел вид сухого коагуляционного некроза.

В 3-х пузырях капсула состояла из двух слоев – внутреннего некротического и наружного грануляционного, — в которых прослеживались исходы некроза, в одной капсуле некротический слой был гиалинизирован, в другой – петрифицирован, в третьей – организован соединительной тканью.

У 11-ти пузырей капсула также состояла из двух слоев: внутреннего грануляционного и наружного фиброзного. В 4-х капсулах грануляционный слой отличался кровенаполнением сосудов и очагами кровоизлияний, а фиброзный – гиалиновым превращением соединительной ткани.

Вокруг 13-ти омертвевших эхинококковых пузырей образовалась трехслойная капсула. Из них в 11-ти отмечалось обычное расположение слоев (внутренний некротический, средний грануляционный, наружный фиброзный), в двух капсулах за внутренним некротическим слоем следовал фиброзный, а наружный оказался грануляционный. Он граничил с паренхимой органа. Эти две капсулы относились к паразиту морфологической модификации *E. aserhalocysticus*, обнаруженному в легочной ткани. Содержимое одного пузыря оказалось стерильным в бактериологическом отношении, другого – инфицированным.

Примерно у 50 % омертвевших эхинококковых пузырей с трехслойной капсулой некротический слой представлял собой узенькую полоску, толщиной не более 0,2 мм, в двух капсулах в некротическом слое был виден исход некроза, в одной в гиалиноз, в другой в петрификацию.

Грануляционный слой в трехслойной капсуле обычно широкий, толщиной до 1 мм и больше, содержит большое количество плазматических клеток и фибробластов, при локализации эхинококка в легких фиброзный слой капсулы весьма плавно переходит в склерозированную легочную ткань, а при локализации в печени резко отграничивается от ее паренхимы.

## ЭХИНОКОККОЗ ЛЕГКИХ, ОСЛОЖНЕННЫЙ ПЕЦИЛОМИКОЗОМ

Толщина трехслойной капсулы в некоторых случаях достигает 4 мм. Наружной границей фиброзного слоя мы считаем те участки, где различима структура ткани пораженного органа рис. 3.5.4.



**Рис. 3.5.4. Оболочка капсулы эхинококка. Окраска по Ван-гизону. Увеличение в 120 раз.**

Таким образом, из 52-х исследованных омертвевших эхинококковых пузырей в капсулах 37-ми установлена выраженная некротическая реакция в виде образования внутреннего некротического слоя, составляющего значительную часть толщины всей капсулы.

Некоторые исследователи (В.С.Гамов, 1960, Д.П.Лось, (1990) утверждают, что при эхинококке легкого некроз в капсуле обычно не наблюдается. Наши наблюдения не подтверждают этого, так как при изучении 45-ти омертвевших эхинококков, паразитировавших в легких, в капсуле 30-ти наблюдалась некротическая реакция в виде обширного внутреннего некротического слоя.

В капсуле омертвевшего эхинококка встречается гигантоклеточная реакция. Так, из 62-х исследованных капсул омертвевших эхинококков в 34-х содержались многоядерные гигантские клетки различной формы, размеров и локализации. Так, в 11-ти капсулах они располагались единично, чаще на границе грануляционного и некротического слоев, в большинстве же капсул имели форму неправильного треугольника, с обращенной в сторону паразита

вершиной, в области которой и выявляется наибольшее скопление ядер. В 8-ми капсулах многоядерные гигантские клетки размерами 60-70 мк располагались гнездами, то есть беспорядочно, в виде ограниченных скоплений, в других 7-ми капсулах довольно правильным, хотя и прерывистым частоколом либо на границе некротического слоя и оболочек паразита, либо между некротическими и грануляционным слоями, а в отдельных случаях одновременно в обоих этих местах.

Гигантоклеточная реакция в капсуле омертвевшего эхинококка встречается чаще при двухслойном её строении. Нами она отмечена в 15-ти таких капсулах – в 12-ти без некротического слоя, в 3-х – некротическим слоем, а также в 8-ми из 9-ти трехслойных капсул, и в одной, состоящей только из грануляционного слоя. При омертвевших эхинококках так же, как и при жизнеспособных и дистрофически измененных, особенности различных органов не сказываются на развитии гигантоклеточной реакции. Так, из 45-ти омертвевших эхинококков легочной локализации она была отмечена в 21-й, из 6-ти таких паразитов печеночной локализации – в 3-х, но при паразитировании эхинококка в легких в его капсуле, содержится значительно больше многоядерных гигантских клеток и, располагаются они гнездно или частоколом.

Морфологическая модификация омертвевшего эхинококка не оказывает влияния на возникновение гигантоклеточной реакции: она установлена в 21-м из 45-ти эхинококковых пузырей *E. acerphalocysticus* и в 3-х из 6-ти пузырей *E. veteginotum*, т.е. в 50% пузырей той и другой модификации.

Эозинофильная реакция в капсуле омертвевших эхинококковых пузырей встречается значительно чаще, чем у жизнеспособных и дистрофически измененных: из 52-х пузырей омертвевших эхинококков она была отмечена в 24-х, из них в 14-ти проявлялась в виде редко рассеянных единичных клеток, в 10-ти – в виде обширных скоплений, а также сферул грибов рода *Raesciomycetes*.

### 3.6. Степень заражения людей грибами рода *Raesciomycetes* и их роль в развитии эхинококкоза и других заболеваний

Наиболее распространенными промежуточными хозяевами эхинококка являются продуктивные животные: овцы, крупный рогатый скот, свиньи, верблюды и другие (Н.М. Матчанов с соавт., 1977, 2004), И.Х. Иргашев (1996), Д.П. Лось (1998). Морфологические исследования Ф.П. Леонова (1994), Ф.Г. Назырова с соавт. (1999) показали, что различные формы грибов, видовая, родовая принадлежность которых авторами не была установлена, обнаруживались часто в эхинококках от прооперированных больных людей, и от их наличия, зависела клеточная реакция окружающей паразита ткани хозяина.

Эхинококковая жидкость от 97-ми животных различных видов (овцы, крупный рогатый скот, свиньи, лошади, верблюды, козы) была исследована на наличие грибов рода *Raesciomycetes* и во всех случаях

выявлены сферулы представителей рода *Raesiomyces*. У всех животных в крови также выявлены сферулы гриба рода *Raesiomyces*. Было подсчитано их количество в крови и в эхинококковой жидкости, установлена корреляционная зависимость концентрации элементов грибов в крови и жидкости или содержанием кист паразитов.

На основании внешнего вида оболочек паразита, а также гистологического исследования, как оболочек, так и стенок капсулы носителя все эхинококковые пузыри в зависимости от стенок жизнеспособность паразита, были разделены на три основные группы.

Первая группа – 16 жизнеспособных эхинококковых пузырей.

Вторая группа – 37 эхинококковых пузырей с признаками дистрофического процесса.

Третья группа – 52 нежизнеспособных (омертвевших) эхинококковых пузыря.

Морфологическая модификация омертвевшего эхинококка, также как жизнеспособного и дистрофически измененного, не оказывает влияния на процесс образования эозинофилов в капсулах: они обнаружены нами в 17-ти из 38-ми пузырей морфологической модификации *E. acerphalocysticus* и в 7-ми из 12-ти пузырей *E. veterinorum*.

Бактериологическое исследование содержимого 52-х омертвевших эхинококковых пузырей показало, что жидкость 43-х из них содержит различную микрофлору, а в 9-ти пузырях – бактериологически стерильна. В инфицированной жидкости омертвевших эхинококков выявлены те же виды микробов, что и у жизнеспособных и дистрофически измененных, но в несколько других соотношениях. Но при гистологических исследованиях во всех случаях нами выявлены сферулы гриба рода *Raesiomyces*.

Чистая микробная культура оказалась в 13-ти пробах: бактерии группы кишечной палочки – в 7-ми, стафилококки – в 5-ти, стрептококки – только в одной пробе.

В эхинококковой жидкости омертвевших эхинококков, инфицированной смешанной микробной культурой, наиболее часто встречается ассоциация стафилококков с бактериями кишечной палочки (20 проб), значительно реже – другие микробные ассоциации: стрептококки с бактериями кишечной палочки (4 пробы), стафилококки со стрептококками (3 пробы), стафилококки с бактериями группы кишечной палочки и стрептококками (3 пробы).

При наличии в эхинококковой жидкости стафилококков и стрептококков, а также грибов рода *Raesiomyces* во всех капсулах была выражена некротическая реакция. Некротическая реакция отмечалась также во всех капсулах эхинококковых пузырей, в жидкости которых находились бактерии группы кишечной палочки и стрептококки, но отсутствовал грануляционный слой. По-видимому, наличие в эхинококковой жидкости стрептококков в определенной степени сказывается на формировании структурных элементов капсулы носителя.

## ЭХИНОКОККОЗ ЛЕГКИХ, ОСЛОЖНЕННЫЙ ПЕЦИЛОМИКОЗОМ

Микрометрией установлена сравнительно большая толщина их оболочек: у 3-х она составила 40, у 2-х – 50, у одного – 70, у одного – 80, и у двух – 90 мк.

По внешнему виду хитиновые оболочки этих пузырей не отличались от инфицированных: 7 из них представляли собой грязные распадающиеся наложения на стенках капсулы, либо имели вид рыхлой сероватой массы, сросшейся с внутренним слоем стенки капсулы. Омертвление большей части оболочек наступило, по-видимому, недавно, так как у 6-ти из них еще не было признаков исхода некроза, в одном отмечалась петрификация, в одном – организация, в одном – нагноение. Выявились также большое количество сферул и эндоспор грибов рода *Raeciumyces*.

У 4-х из этих 9-ти пузырей в капсуле не было некротической реакции, у одного – при трехслойной капсуле наблюдалась необычная картина – внутренний и наружный слой капсулы были грануляционными, а между ними в качестве среднего слоя располагался довольно обширный фиброзный слой.

Из числа эхинококковых пузырей, обнаруженных в легких, в 21-м был хорошо выражен фиброз, окружающий капсулу легочной ткани, сопровождался общим застойным полнокровием с множественными очагами кровоизлияний: в 4-х отмечалась облитерация сосудов, в 3-х – бронхоэктазы, в 5-ти – обширные гнойники.

Следовательно, каждая группа эхинококка имела морфологические особенности, зависевшие от состояния паразита, его локализации, морфологической модификации и наличия или отсутствия инфекции в его содержимом.

Результаты изучения личиночного эхинококка, микробиологии эхинококковой жидкости, свойств микроорганизмов, выделенных из эхинококковой жидкости, морфологической модификации паразита, гистологического строения стенок позволяют сделать следующие заключения.

Вопреки утверждениям большинства исследователей, нами установлено, что эхинококковая жидкость в 74% случаев содержит микробную флору. При этом, как свидетельствуют гистологические исследования оболочек паразита и стенок капсулы эхинококковых пузырей, она может находиться и в эхинококковой жидкости вполне жизнеспособного паразита, так же, как стерильная в бактериологическом отношении эхинококковая жидкость может содержаться в эхинококковых пузырях с дистрофически измененными и даже омертвевшими оболочками.

Следовательно, даже омертвление эхинококкового пузыря далеко не всегда обуславливает инфицирование эхинококковой жидкости, а не измененные, жизнеспособные оболочки эхинококка не являются препятствием для проникновения инфекции внутрь паразита.

Наиболее часто в эхинококковой жидкости мы обнаруживали смешанную микрофлору, вдвое реже – чистую монокультуру. Однако, как показывают бактериологические исследования, почти во всех пробах, содержащих микробные ассоциации, находятся одни и те же виды микробов

– стафилококки, бактерии кишечной палочки, стрептококки и различные виды грибов, несколько реже – диплококки и микробы группы протей.

Таким образом, все встречающиеся в эхинококковой жидкости микробы относятся к так называемой гноеродной микрофлоре.

Стафилококки обнаружены нами в 58-ми пробах инфицированной эхинококковой жидкости, бактерии группы кишечной палочки – в 57-ми, то есть одинаково часто, стрептококки – в 19-ти, диплококки в 12-ти, микробы группы протей – в 11-ти.

В настоящей работе мы не ставили задачу выяснить причины и пути проникновения микробов в содержимое эхинококкового пузыря, но все же можем отметить, что бактериологический анализ проб жидкости эхинококковых пузырей, от одного и того же животного в случаях множественного эхинококкоза, свидетельствует о том, что инфицирование содержимого эхинококкового пузыря, зависит не только от состояния оболочек паразита, не только от наличия в организме пораженного животного инфицированного очага и даже не от сочетания обоих этих факторов.

Так, например, во многих пробах эхинококковой жидкости, взятых из разных пузырей, паразитировавших у одного и того же животного, выявлялась различная микробная флора.

Следовательно, не только состояние самого паразита и наличие инфекции в организме носителя обуславливает проникновение инфекции в эхинококковую жидкость. Видимо, имеются еще какие-то, но не известные нам, условия, оказывающие влияние на этот процесс.

Здесь, естественно, возникает вопрос: представляет ли какую-либо опасность микрофлора, находящаяся в эхинококковой жидкости, может ли она сама по себе явиться очагом инфекции или же не обладает патогенными свойствами и, следовательно, не может служить потенциальным септическим очагом в организме носителя.

Определение патогенности выделенных из эхинококковой жидкости стафилококков общепринятыми методами показало, что большинство выделенных штаммов этого микроба обладает весьма выраженными патогенными свойствами: раннее наступление и большой объем плазмокоагуляции отмечались у 73,2% всех исследованных штаммов, гемолитическая их активность – у 91,6%, они давали положительную дермонекротическую пробу на кроликах в виде образования обширных очагов некроза. К тому же среди выделенных штаммов стафилококков преобладали (202 из 396) золотистые, обладающие по свидетельству Н.К. Комзолкиной (1963), цитопатогенным действием, и следовательно, являющиеся более патогенными, чем белые и лимонно-желтые стафилококки. Наибольшее количество выделенных из эхинококковой жидкости штаммов стрептококков также относилось к наиболее патогенным – к  $\beta$ -гемолитическим стрептококкам.



# ЭХИНОКОККОЗ ЛЕГКИХ, ОСЛОЖНЕННЫЙ ПЕЦИЛОМИКОЗОМ

Таким образом, проведенные исследования убедительно показали, что в большинстве эхинококковых пузырей содержится патогенная микробная флора способная вызывать патологический процесс в организме носителя.

Как и следовало ожидать, в эхинококковой жидкости выявлено большое количество разнообразных свободных аминокислот при различном количественном содержании их в отдельных пробах. Как видно из таблиц 3.5.1-3.5.2 и рис. 3.5.1-3.5.2 отмечено некоторое качественное, и особенно, количественное различие в аминокислотном составе эхинококковой жидкости при эхинококкозе овец и пораженных эхинококкозом на эксперименте.

Таблица 3.6.1. Содержание свободных аминокислот в сыворотке крови овец, пораженных эхинококкозом (мкмоль/л)

Аминокислота	Контрольные (M ± m)	Пораженные эхинококкозом (M ± m)
Лейцин-изолейцин	484,8 ± 6,72	654,93 ± 2,68
Фенилаланин	532,3 ± 2,02	629,5 ± 2,02
Валин	271,8 ± 7,58	109,07 ± 7,58
Тирозин	522,4 ± 3,15	253,8 ± 3,156
Аланин	635,5 ± 2,58	715,5 ± 1,29
Глицин	411,04 ± 4,07	499,1 ± 2,78
Метионин	1981,8 ± 38,28	562,8 ± 28,7
Лизин	116,6 ± 10,75	150,18 ± 10,75
Аргинин	132,92 ± 18,9	181,16 ± 18,9
Цистин	372,8 ± 1,84	560 ± 1,84
Глутамин	155,0 ± 0,37	68,9 ± 0,37
Гистидин	227,3 ± 6,208	335,2 ± 3,1
Аспарагин	137,6 ± 15,02	1271,2 ± 15,02

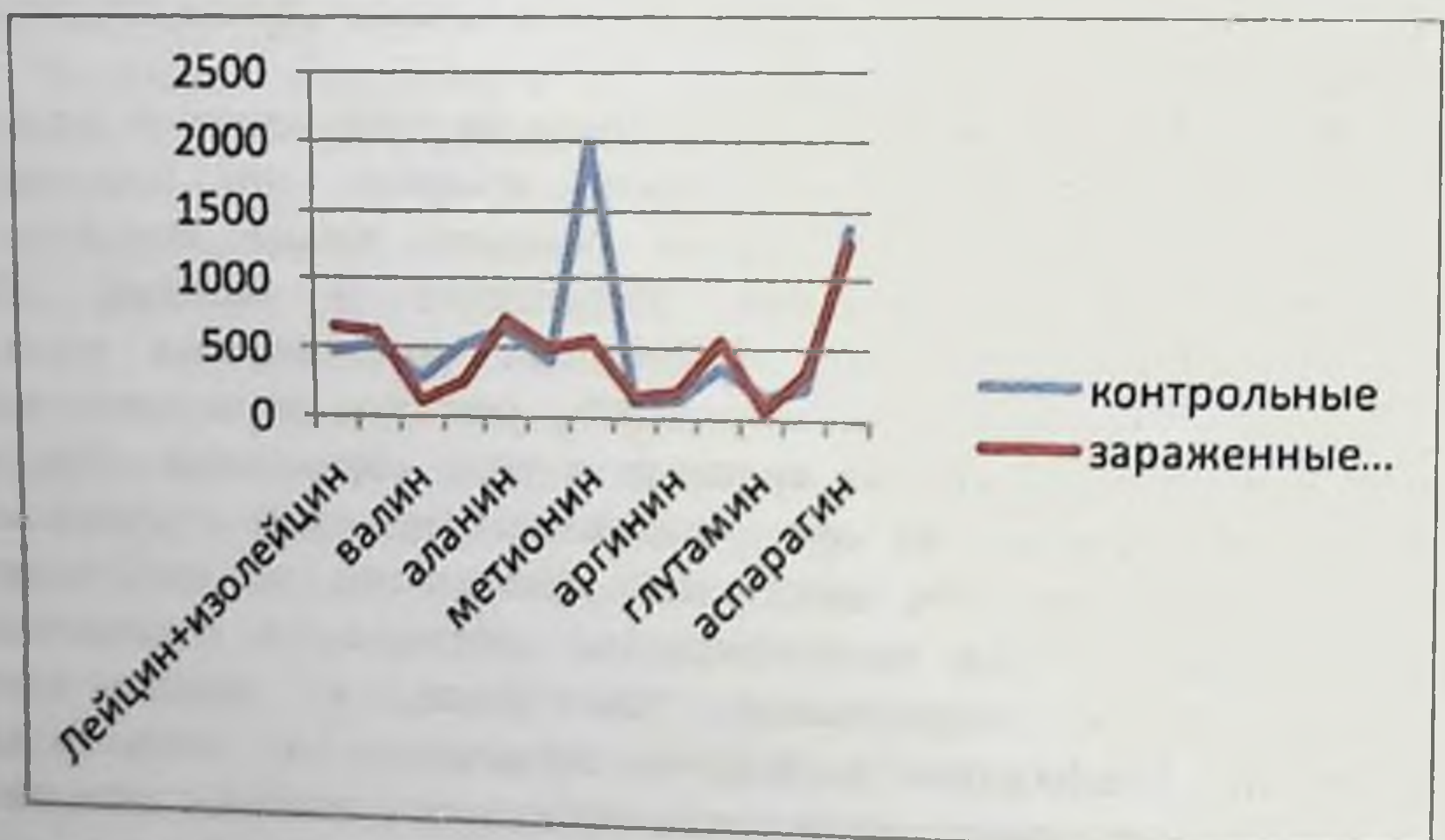


Рис. 3.6.1. Содержание свободных аминокислот в сыворотке крови овец, пораженных эхинококкозом (мкмоль/л)

# ЭХИНОКОККОЗ ЛЕГКИХ, ОСЛОЖНЕННЫЙ ПЕЦИЛОМИКОЗОМ

Таблица 3.6.2. Содержание свободных аминокислот в сыворотке крови овец, пораженных эхинококкозом на эксперименте (мкмоль/л)

Аминокислота	Контрольные (M ± m)	Через 10 дней (M ± m)	Через 20 дней (M ± m)	Через 30 дней (M ± m)
Лейцин-изолейцин	482,4 ± 6,18	618,2 ± 4,03	278,05 ± 1,34	441,3 ± 5,36
Фенилаланин	523,6 ± 2,06	163,2 ± 6,05	711,1 ± 2,01	314,7 ± 3,2
Валин	281,8 ± 7,41	139,2 ± 10,1	328,8 ± 2,5	139,2 ± 5,4
Тирозин	520,4 ± 3,09	338,4 ± 7,89	279,6 ± 1,5	540,8 ± 4,71
Аланин	630,9 ± 2,47	405,3 ± 3,9	410,2 ± 2,6	755 ± 17,5
Глицин	407,5 ± 4,03	521,2 ± 5,4	561,5 ± 2,7	620,2 ± 4,08
Метионин	1976,2 ± 37,78	738,8 ± 47,8	809,1 ± 28,7	1547,9 ± 19,2
Лизин	115,8 ± 10,60	69,63 ± 21,3	66,28 ± 21,5	67,9 ± 16,14
Аргинин	131,8 ± 18,3	208,7 ± 31,7	122,09 ± 44,3	195,9 ± 25,3
цистин	370,2 ± 18,2	183,0 ± 1,38	196,3 ± 0,92	291,2 ± 0,92
Глутамин	160,5 ± 0,32	82,3 ± 0,5	88,04 ± 0,37	178,92 ± 0,37
Гистидин	303,7 ± 6,203	369,2 ± 9,3	255,2 ± 6,2	269,2 ± 46,5
Аспарагин	1363,7 ± 14,92	2243,9 ± 20,2	1629,2 ± 15,0	1501,6 ± 10,2

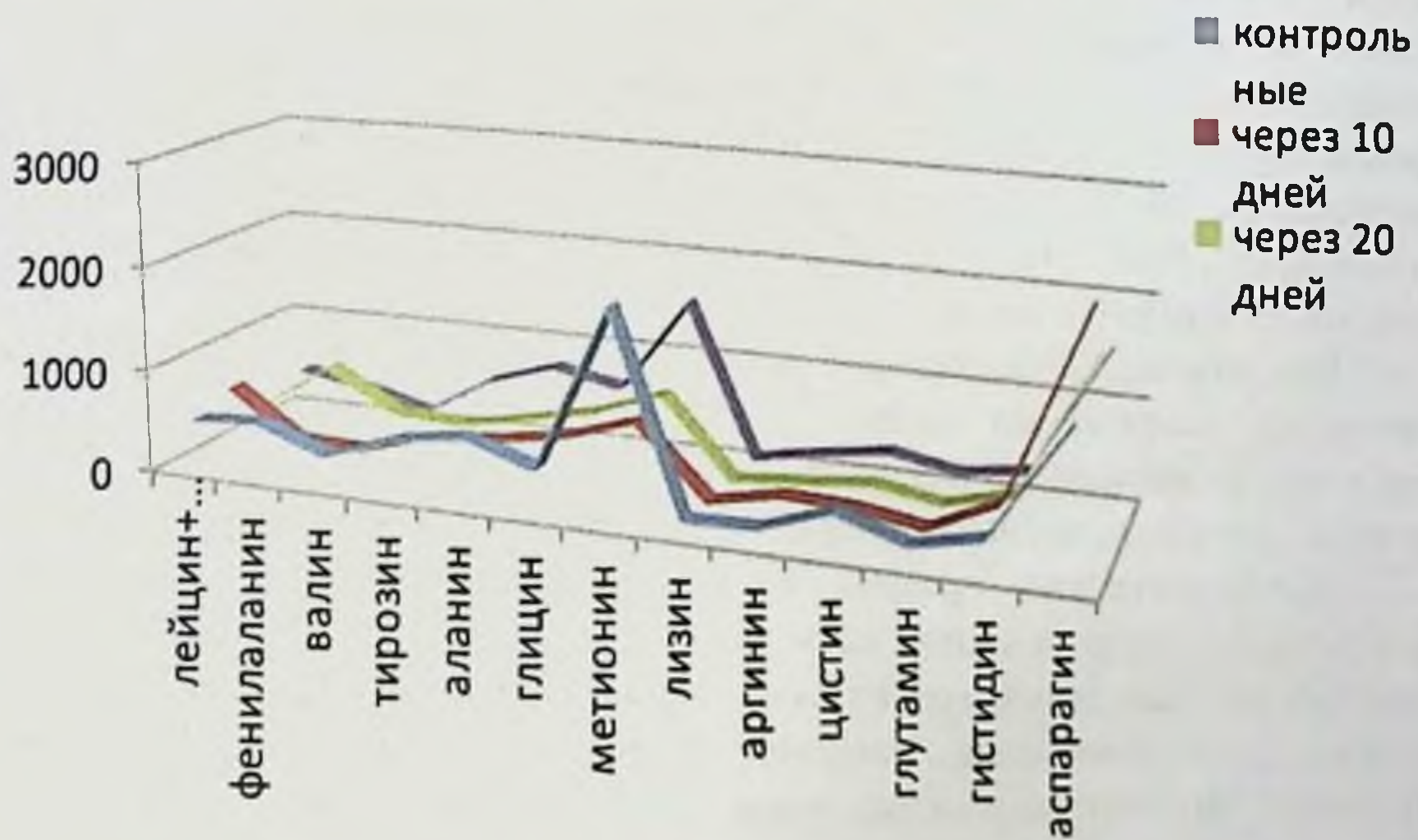


Рис. 3.6.2. Содержание свободных аминокислот в сыворотке крови овец, пораженных эхинококкозом на эксперименте (мкмоль/л)

Установлены некоторые количественные различия в аминокислотном составе жидкости эхинококков различных морфологических модификаций: так например, в эхинококковой жидкости *E. acerhalocysticus*, по сравнению с другими модификациями паразита, содержится больше цистина, глутаминовой кислоты, метионина, валина, и триптофана, в жидкости *E. veterinorum* – больше гистидина, аргинина и аспарагиновой кислоты.

Существенное влияние на аминокислотный состав эхинококковой жидкости оказывают микроорганизмы. В инфицированной эхинококковой жидкости повышено количество гистидина, аргинина, глицина, треонина и фенилаланина, в бактериологически стерильной – глутаминовой кислоты. Х. Мирхалимов (1985), Ш.М. Мухитдинов (1990) Н.М. Матчанов и соавт. (2004) и другие исследователи утверждают, что различные микроорганизмы в процессе своей жизнедеятельности потребляют не одинаковое количество аминокислот. Поэтому не удивительно, что аминокислотный состав эхинококковой жидкости в определенной степени обуславливается составом находящейся в ней микробной флоры. Особенно наглядно проявляется эта зависимость при исследовании проб эхинококковой жидкости содержащих наиболее патогенные штаммы.

Весьма показательно, что наименьшие размеры имеют жизнеспособные эхинококковые пузыри, наибольшие – омертвевшие. Объясняется это различным возрастом паразитов, то есть длительностью периода от начала развития их до гибели.

Далеко не всегда по внешнему виду оболочек эхинококка можно судить о степени происшедших в них изменений. У некоторых паразитов во внешне не измененных оболочках при микроскопическом исследовании обнаруживается выраженный дистрофический процесс, проявляющийся в неравномерности и плохом восприятии окраски, нечеткости контуров и исчезновении слоистости, наоборот, у эхинококков внешне, казалось бы, значительно измененными оболочками при микроскопии почти не выявляются признаки дистрофии.

Как показала микрометрия, в процессе дистрофии хитиновая оболочка становится значительно толще, а при омертвлении паразита ее толщина возрастает в несколько раз и поэтому она до некоторой степени может служить критерием жизнеспособности эхинококкового пузыря.

Дистрофический процесс в оболочках эхинококка, как и полное омертвление, в определенной мере зависит от характера содержащейся в ней микрофлоры. Так, например, из 24-х эхинококковых пузырей, в содержимом которых были обнаружены наиболее патогенные штаммы стафилококков, у 16-ти при гистологическом исследовании установлено полное омертвление оболочек, у 7-ми – тяжелая дистрофия их с очагами омертвления и только в одном пузыре оболочки паразита изменялись не значительно.

Проявлением местной тканевой реакции организма на внедрение эхинококкового зародыша является образование вокруг него так называемой капсулы носителя, строение которой зависит от многих причин, исходящих, как от самого паразита, так и от организма носителя.

Особенности местной тканевой реакции, конечно, в какой-то мере зависят в первую очередь от сферул гриба рода *Raecilotyces* и от свойств самих тканей, а также от органа, в котором локализуется паразит и образуется его капсула. Так, например, из 22-х эхинококковых пузырей, обнаруженных в

## ЭХИНОКОККОЗ ЛЕГКИХ, ОСЛОЖНЕННЫЙ ПЕЦИЛОМИКОЗОМ

печени, некротическая реакция в капсуле носителя была у 18-ти, тогда как при локализации в легких – у 50-ти из 78-ми. Грануляционная и фиброзная реакция в капсуле носителя выражена примерно в равной степени при локализации паразитов, как в легких, так и в печени.

По-видимому, строение капсулы носителя зависит от особенностей, как паразита, так и организма хозяина, а также паразитоценоза, в центре которого находятся грибы. Оболочки эхинококка и развивающаяся вокруг них капсула образуют так называемую эхинококковую кисту, но ею вызванный патологический процесс в пораженном органе не ограничивается, а распространяется на прилегающие участки органа, вызывая в них значительные структурные изменения.

При локализации паразита в легких на обширном участке вокруг капсулы развивается фиброз легочной ткани. В ней просвета альвеол не видно, мелкие бронхи сдавлены и в результате рубцовых изменений, в которые нередко вовлекается стенка бронха, происходит ее тракция с образованием бронхоэктазов. Характерно общее малокровие пораженных участков легочной ткани. Все эти изменения по мере удаления от стенки капсулы постепенно убывают (рис. 3.6.3-3.6.4)

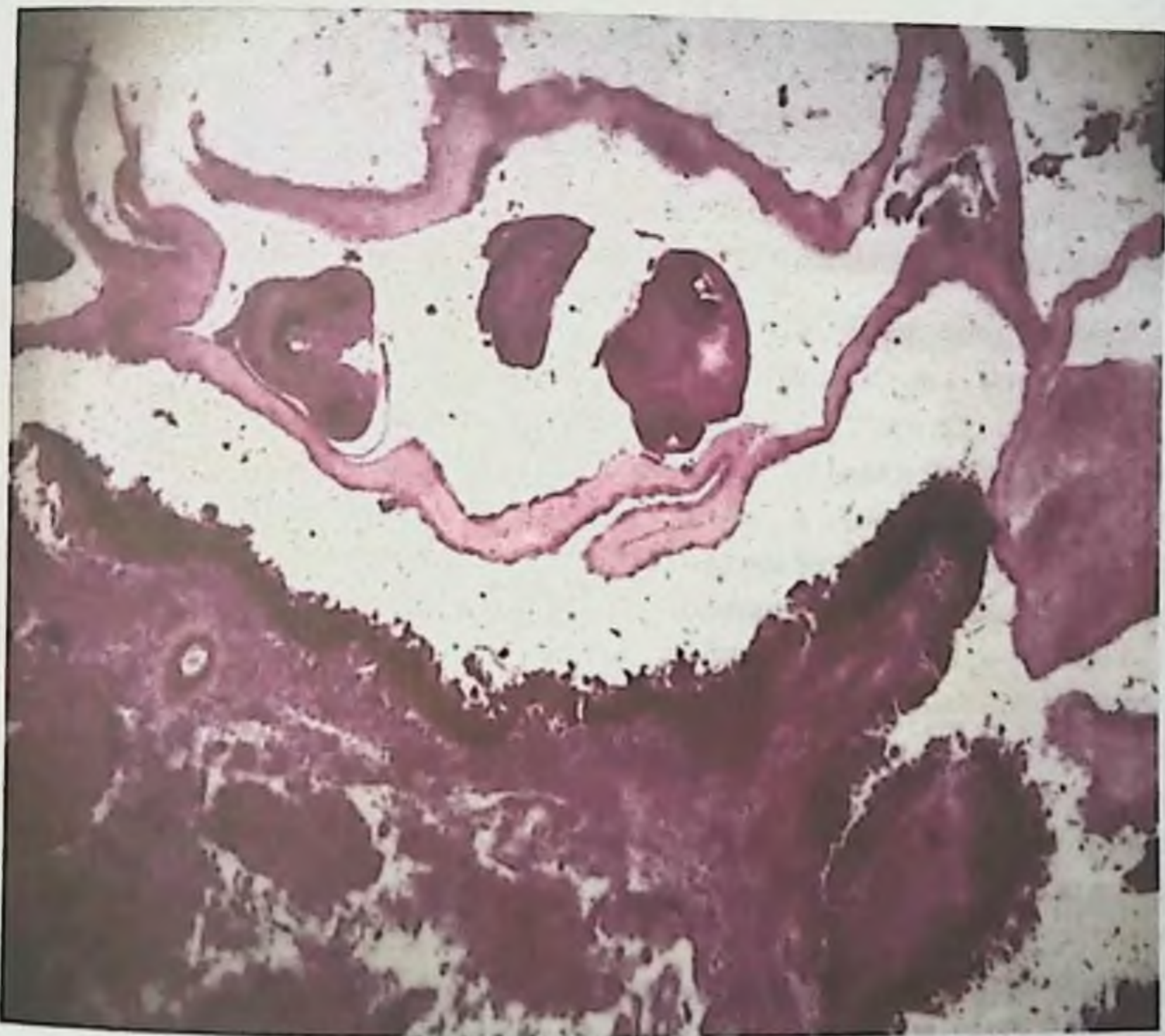

Рис. 3.6.3. Эхинококковая оболочка. Окраска гематоксилин – эозин. Увеличение в 120 раз. Имеются дочерние эхинококковые пузыри.



Рис.3.6.4. Эхинококковая капсула. Окраска гематоксилин – эозин. Увеличение в 120 раз. Имеются дочерние эхинококковые пузыри.

Таким образом, несомненно, имеется наличие постоянной и многосторонней зависимости между состоянием паразита, характером его содержимого и строением капсулы носителя, обуславливающим особенности течения патологического процесса в каждом конкретном случае. Определенное значение в этой связи приобретает микробиологическая характеристика и аминокислотный состав эхинококковой жидкости с учетом постоянных спутников эхинококка грибов рода *Raessiomycetes*.

Гиалуронидаза в грибах рода *Raessiomycetes* из эхинококков, паразитировавших в легких больных. Нами было установлено, что часто эхинококкоз легких сопровождается пециломикозом. При таких сочетанных заболеваниях нами впервые было установлено, что в эхинококковой капсуле паразитирует вегетативная форма гриба – гифы с мицелием. По-видимому, грибы рода *Raessiomycetes* воспринимают хитиновую оболочку эхинококка и фиброзную капсулу как почву в окружающей природе, где широко распространена вегетативная форма гриба.

Из 80-ти подобранных крыс 70 мы заражали материалом от больных, оперированных по поводу эхинококкоза легких, осложненного пециломикозом. Из фиброзной капсулы свежесудаленного при оперативном

## ЭХИНОКОККОЗ ЛЕГКИХ, ОСЛОЖНЕННЫЙ ПЕЦИЛОМИКОЗОМ

вместительстве эхинококка изготавливалась суспензия, которая наносилась на выбритые участки кожи на ногах и спине крыс общей площадью до 18 квадратных сантиметров. Производили скальпелем несколько надрезов на задних конечностях крыс и на сбритых участках спины. Затем наносилась и втиралась изготовленная свежая суспензия, одновременно проводилось интраназальное заражение этих же крыс. Фиброзная капсула, содержащая грибы, и выращенные на питательных средах грибы были обследованы на содержание активной гиалуронидазы, которая выявлена пробами Менкина и Мак-Клина – Смирновой, которые выполнялись следующим образом.

Оболочки эхинококков и участки пораженной прилегающей ткани легкого больного разрезали ножницами на мелкие кусочки, затем растирали в ступке со стеклянным песком, полученную массу заливали 4–5-ю частями дистиллированной воды и физиологического раствора и помещали на сутки в холодильник при температуре  $+5^{\circ}\text{C}$ . Затем экстракт центрифугировали, отделяли осадок и определяли в надосадочной жидкости гиалуронидазу двумя пробами – Менкина и Мак-Клина – Смирновой.

Пробу Менкина выполняли на кроликах, которым вводили одновременно внутривенно испытуемую жидкость (экстракт) и внутривенно 0,5%-ный раствор трипановой сини, затем учитывали время появления и постепенного усиления окраски кожных волдырей, развивающихся на месте инъекции. Контролем служили волдыри, образовавшиеся у того же кролика в месте внутривенной инъекции физиологического раствора. Быстрое появление кожных волдырей и усиление окраски их свидетельствовало о наличии гиалуронидазы. Бледно-голубая окраска оценивалась одним крестом (+), синяя – двумя (++), темно синяя – тремя (+++).

Обязательно с этим же материалом ставилась проба Мак-Клина – Смирновой. С целью ее проведения готовили водный экстракт из пуповины, которую получали в родильных домах, а из него извлекали гиалуроновую кислоту способом Л.Г. Смирновой. Для этого пупочные канатики, находившиеся в 0,5%-ном растворе карболовой кислоты, тщательно отмывали дистиллированной водой от крови и очищали от сосудов, мелко нарезами, дважды пропускали через мясорубку, взвешивали, заливали полуторным объемом дистиллированной воды, в течение 30 минут выдерживали при комнатной температуре. Периодически встряхивая, затем наливали в воронку, уложив в нее 2–3 слоя стерильной марли, отмывали и опускали на минуту в кипящую воду, количество которой соответствовало первоначальному весу измельченных канатиков. После закипания жидкости, быстро фильтровали ее через двойной слой марли в стерильные пробирки (или ампулы), в каждую из них добавляли несколько капель хлороформа, закрывали ватной пробкой и ставили в холодильник. Правильно приготовленный субстрат представляет собой опалесцирующую жидкость, содержащую 0,1–0,12% белка с вязкостью 5–7 при  $16^{\circ}\text{C}$ .

## ЭХИНОКОККОЗ ЛЕГКИХ, ОСЛОЖНЕННЫЙ ПЕЦИЛОМИКОЗОМ

При каждой постановке пробы Мак-Клина–Смирновой брали 5 пробирок, в которые наливали по 0,2 мл экстракта гиалуроновой кислоты, а затем исследуемую жидкость в уменьшающихся количествах, начиная с 0,5 до 0,1 мл. Объем реагирующих смесей доводили дистиллированной водой до 1 мл.

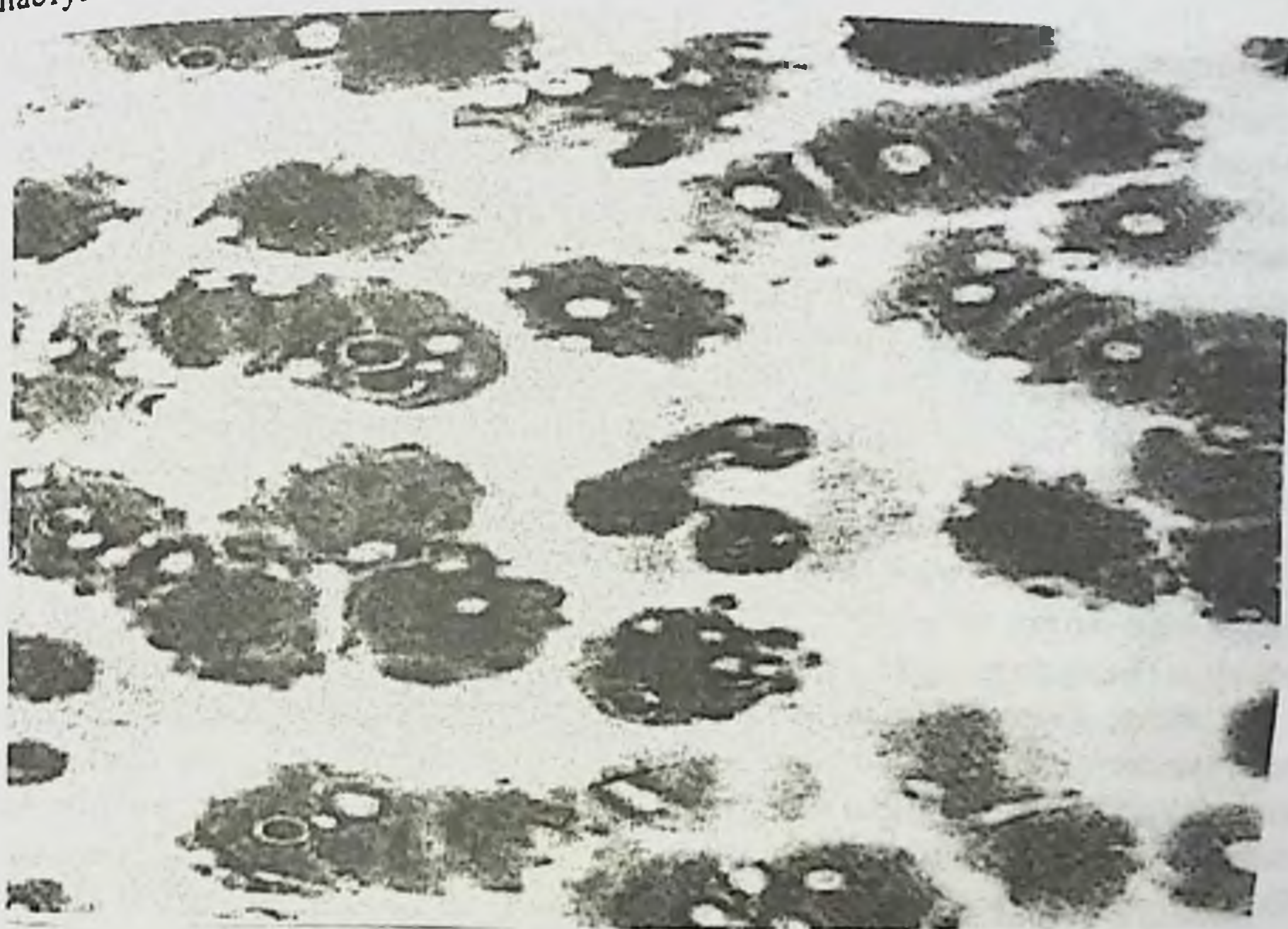
Гиалуроновая кислота	0,2	0,2	0,2	0,2	0,2
Испытуемый экстракт	0,5	0,4	0,3	0,2	0,1
Дистиллированная вода	0,3	0,4	0,5	0,6	0,7

Пробирки ставили в термостат на 15 минут при 37°C, затем охлаждали их струей водопроводной воды в течение 5 минут и добавляли в каждую пробирку 2 – 3 капли 15% уксусной кислоты, которая при наличии гиалуроновой кислоты, не разложившейся от действия гиалуронидазы образует сгусток. Отсутствие сгустка расценивалось как положительная реакция на гиалуронидазу.

Таким образом, нами впервые было доказано, что грибы рода *Raesiomyces* могут содержать активную гиалуронидазу, что раскрывает механизм лизиса клеток больного на границе эхинококка с вегетативной формой грибов.

Главным резервуаром пециломикозной инфекции в природе является почва, а в организме человека – кровь. Основные пути проникновения пециломикозной инфекции – респираторный, пероральный и трансплацентарный. Грибы рода *Raesiomyces* сапрофитируют в почве в виде мицелиальной формы, а при попадании в организм человека или животного трансформируются в тканевую паразитическую форму в виде сферул. Зрелая сфераула этих грибов – округлые тельца с двухконтурной оболочкой, внутри которой заключены эндоспоры. Размеры зрелых сферул варьируют от 10 до 29 мкм, эндоспор от 0,3 до 1,5 мкм А.М. Ахуновой [17, 18, 23, 24] разработана простая методика подсчета сферул в крови. Нами обследована на пециломикоз кровь 980 животных различных видов (куры, овцы, крупный рогатый скот, свиньи, лошади) и у всех обследованных животных в крови выявлены сфераулы грибов рода *Raesiomyces*. В клинической больнице Самаркандского государственного медицинского института в течение 1989–2009 г. обследовано на пециломикоз более 5000 больных и исследования продолжаются, а также 360 здоровых людей в возрасте от 17 до 24 лет. У всех обследованных больных и здоровых лиц выявлены в крови сфераулы грибов рода *Raesiomyces*. Установлен количественный показатель: количество сферул до 6000 в 1 мкл крови у здоровых лиц, выше 6000 до 10000 начальная стадия заболевания, свыше 10000 в 1 мкл крови – пециломикоз с различными клиническими проявлениями. Нагноившийся эхинококкоз – часто встречающееся серьезное осложнение тяжелого паразитарного заболевания. Но нагноившийся эхинококкоз всегда сопровождается пециломикозом. У 19-ти больных, оперированных по поводу нагноившегося пециломикоза развился сепсис

(рис. 4.4.1). Применение кефзола, клафорана, кефадима и одновременно полноксидония не привело к положительным результатам. Исследование крови больных показало резкое увеличение количества сферул гриба (25 – 36 тыс. в 1 мкл крови). Тактика лечения была изменена: был использован один из вышеотмеченных антибиотиков, внутривенно вводился дифлюкан до 50 мл через день, внутрь больные принимали гомеопатический ириллен. Быстро наступило выздоровление.



**Рис.3.6.5. Изменение эритроцитов при пенициллезном сепсисе.**

У 18 больных, оперированных с нагноившимся эхинококкозом, развился хронический сепсис. Традиционное лечение оказалось не эффективно. Был применен гомеопатический ириллен – наступило выздоровление. Следует отметить, что в литературных источниках описаны случаи, когда гомеопатическое лечение оказалось более эффективным в сравнении с аллопатическим [72,74].

Материалом от больных людей были заражены крысы, у которых был получен рост гриба на питательных средах с последующей идентификацией видовой принадлежности. Нами установлено, что пенициллез сопровождается нарушением белково-аминокислотного обмена и вторичным иммунодефицитом. Для лечения пенициллеза успешно применены, низорал, дифлюкан, орунгал, гомеопатический ириллен.



### 3.7. Изменение концентрации фосфолипидов при экспериментальном эхинококкозе ягнят в сочетании пециломикозом

Осложнение эхинококкоза пециломикозом стало острой проблемой в хирургии и ветеринарии. Появился термин «осложнение эхинококкоза пециломикозом».

Под опыт были взяты 35 ягнят, которые заражались яйцами эхинококков, взятых от собак доноров, 5 ягнят — ценурозом, 5 — цистицеркозом овисным, 5 — альвеококкозом, 5 — пециломикозом, заражались материалом от больных и 5 ягнят составили контрольную группу. До заражения у ягнят трижды производился подсчет пульса, дыхательных движений, исследования крови (лейкоформула и СОЭ), определение гемоглобина, сахара, фосфолипидов, белка и иммуноглобулинов. Затем эти же исследования проводились через сутки, на 5-й день и в каждые 10 дней. Ягнята получили внутрь по 5 000 ед яиц. Яйца задавались один раз. Контрольные и зараженные, распределены по принципу аналогов.

В данном сообщении интерес представляет на первых этапах заражения развитие инфекционно-токсической кардиопатии и миокардита (ИТКМ.) Подобные наблюдения были выполнены в педиатрии, когда у детей на раннем возрасте развивался пециломикоз, подобные наблюдения не имеются среди животных.

Нами впервые были установлены следующие результаты. Ягнята, получавшие длительное время антибиотики и не принимавшие противогрибковых препаратов болели, появлялись кардиальные симптомы, быстрая утомляемость, снижение двигательной активности, одышка. Имелись токсические симптомы поражения сердца. Общее состояние ягнят зараженных, было более тяжелым по сравнению с контрольными. После однократного заражения яйцами гельминтов в миокарде сердца формировались крупноочаговые инфильтраты лимфоцитов, а позже происходила пролиферация фибробластов. В дальнейшем были обнаружены выраженные изменения кардиомиоцитов миокарда, характеризовавшиеся набуханием и фрагментацией миофибрилл. Значительные деструктивные изменения обнаружены в митохондриях, они проявлялись разрушением наружной мембраны, дезорганизацией крист. Это объясняет увеличение фосфолипидов в начальной стадии болезни. Однако, через месяц структурные изменения в кардиомиоцитах становились менее выраженными, это свидетельствует о компенсаторных функциях организма. Со стороны общеклинических показателей наблюдалась стойкая анемия, в лейкоцитарной формуле, наряду с моноцитозом наблюдался лимфоцитоз и эозинофилия, СОЭ в пределах нормы. Что касается биохимических показателей то общие фосфолипиды сыворотки крови достоверно повышены у зараженных ягнят, по сравнению с контрольными. Исследуя динамику

## ЭХИНОКОККОЗ ЛЕГКИХ, ОСЛОЖНЕННЫЙ ПЕЦИЛОМИКОЗОМ

картины белкового состава крови при эхинококкозе, пециломикозе, цистицеркозе, альвеококкозе установили, что уже первое соприкосновение хозяина вызывали изменения спектра белков крови. Уменьшение общего белка происходило за счет альбуминов и гамма-глобулинов, что свидетельствует об угнетении защитных гуморальных факторов. В дальнейшем было установлено значительное уменьшение и возвращение к исходному уровню. Это связано с мобилизацией неспецифических гамма-глобулинов, а с ростом паразитов происходит угнетение. Повторное увеличение связывают с образованием специфических гамма-глобулинов.

Большое значение в развитии патологического процесса в тканях сердца при гельминтозах играют цитотоксины, являющиеся продуктами тканевого распада и обуславливающие развитие аутоаллергии.

Приведенные наблюдения позволяют заключить, что при многих гельминтозах осложненных пециломикозом, развиваются морфологические изменения в сердечной мышце животных независимо от пути миграции личинок и локализации гельминтов. Морфологическая картина в сердце при инвазии носит, неспецифический характер и служит проявлением аллергических миокардитов, сопровождающихся альтерацией, некрозом стенок сосудов и миофибрилл, эозинофильной инфильтрацией ткани и дегенерацией кардиомиоцитов. По степени поражения миокарда существенно влияет на тяжесть клинических проявлений и исход заболеваний.

## Глава 4. РАЗРАБОТКА МЕТОДА ДИАГНОСТИКИ ПЕЦИЛОМИКОЗА

### 4.1. Создание лабораторной модели

Пециломикоз – новое грибковое заболевание, обусловленное инфекцией различными видами грибов рода *Rassilomyces*. Эти грибы считаются условно-патогенными (Ахунова А.М., 1991; Ахунова А.М. и соавт., 2000). Мы исследовали кровь 570-ти больных эхинококкозом и во всех случаях были выявлены сферулы гриба рода *Rassilomyces*. Нами установлено, что концентрация сферул гриба в крови больных эхинококкозом от 3 000 до 6000 в 1 мкл крови не оказывает влияния на течение эхинококкоза, но повышение концентрации сферул более 6000 в 1 мкл крови отягощает течение эхинококкоза. У 98-ми больных сочетанным эхинококкозом легких и печени концентрация сферул гриба рода *Rassilomyces* оказалась выше 16000 в 1 мкл крови. Нами изучены биохимические и иммунологические показатели 17-ти лиц, не больных эхинококкозом, но имевших в крови больше 16000 сферул указанного гриба и они оценены как больные с выраженной формой пециломикоза. У всех больных установлено нарушение белково-аминокислотного обмена и выраженный вторичный иммунодефицит. Стоило этих больных пролечить гомеопатическим тодикампом в течение 2-х недель количество сферул гриба снизилось до 3-5 тыс. в 1 мкл крови. Проводить оперативные вмешательства больных эхинококкозом, осложненным пециломикозом, противопоказано. Таких больных эхинококкозом предварительно в течение 10-14 дней мы лечили фунгицидами: низоралом, дифлюканом, орунгалом, гомеопатическим тодикампом. Достаточно применить один из этих препаратов и концентрация сферул снижается до 4-5 тыс. в 1 мкл крови. Если необходимо добиться в течение 2-х суток подавления пециломикозной инфекции у больных эхинококкозом достаточно внутривенно ввести от 25 до 100 мл дифлюкана. Исходя от наличия пециломикоза, хирурги изменили стратегию и тактику одномоментных малоинвазивных оперативных вмешательств при сочетанном эхинококкозе легких и печени.

### 4.2. Экспериментальный пециломикоз животных

На большом клиническом материале (850 больных) нами доказано, что нередко бронхиальная астма бывает пециломикозной этиологии, а осложненный эхинококкоз легких сопровождается пециломикозом. Материалом от больных бронхиальной астмой, эхинококкозом, осложненным пециломикозом, от больных из клиники гинекологии мы заразили животных. Для экспериментального воспроизведения пециломикоза нами были использованы 90 белых нелинейных мышей. Мы также использовали суспензию 2-недельной культуры гриба *Rassilomyces varioti*. Животные были разделены на 9 групп: 1 группа – 15 белых мышей, которым суспензия гриба была введена интраназально; 2 – 15 белых мышей, которым

## ЭХИНОКОККОЗ ЛЕГКИХ, ОСЛОЖНЕННЫЙ ПЕЦИЛОМИКОЗОМ

суспензия гриба введена внутрибрюшинно; 3 – 10 белых мышей, которым суспензия гриба была введена перорально; 4 – 10 мышей не заражались, использованы в качестве контроля; 5–8 группы – по 10 мышей заражены от больных эхинококкозом + пециломикозом, 9-я группа мышей заражена материалом от женщин-матерей, носителей пециломикозной инфекции, находившихся на лечении в клинике гинекологии кафедры акушерства и гинекологии Самаркандского государственного медицинского института.

Несмотря на различные пути внедрения грибковой инфекции, клиническая картина микоза развивалась однотипно. Первые признаки заболевания развивались в течение суток с момента заражения. Они проявлялись в виде беспокойства и отказа от пищи. На 2-3 день эксперимента животные становились адинамичными, наблюдалось дрожание, шерсть их тускнела, на 5-7 день развивалась одышка, которая сохранялась до последнего дня наблюдения. При вскрытии изучены состояние внутренних органов, сделаны посевы крови в гепаринизированную среду 199 и затем в среду Сабуро, мазки отпечатки с внутренних органов. Кусочки внутренних органов фиксировали в 10%-ном нейтральном формалине. Парафиновые среды толщиной 3-5 мкм окрашивались гематоксилином и эозином, а также дифференциальными методами,

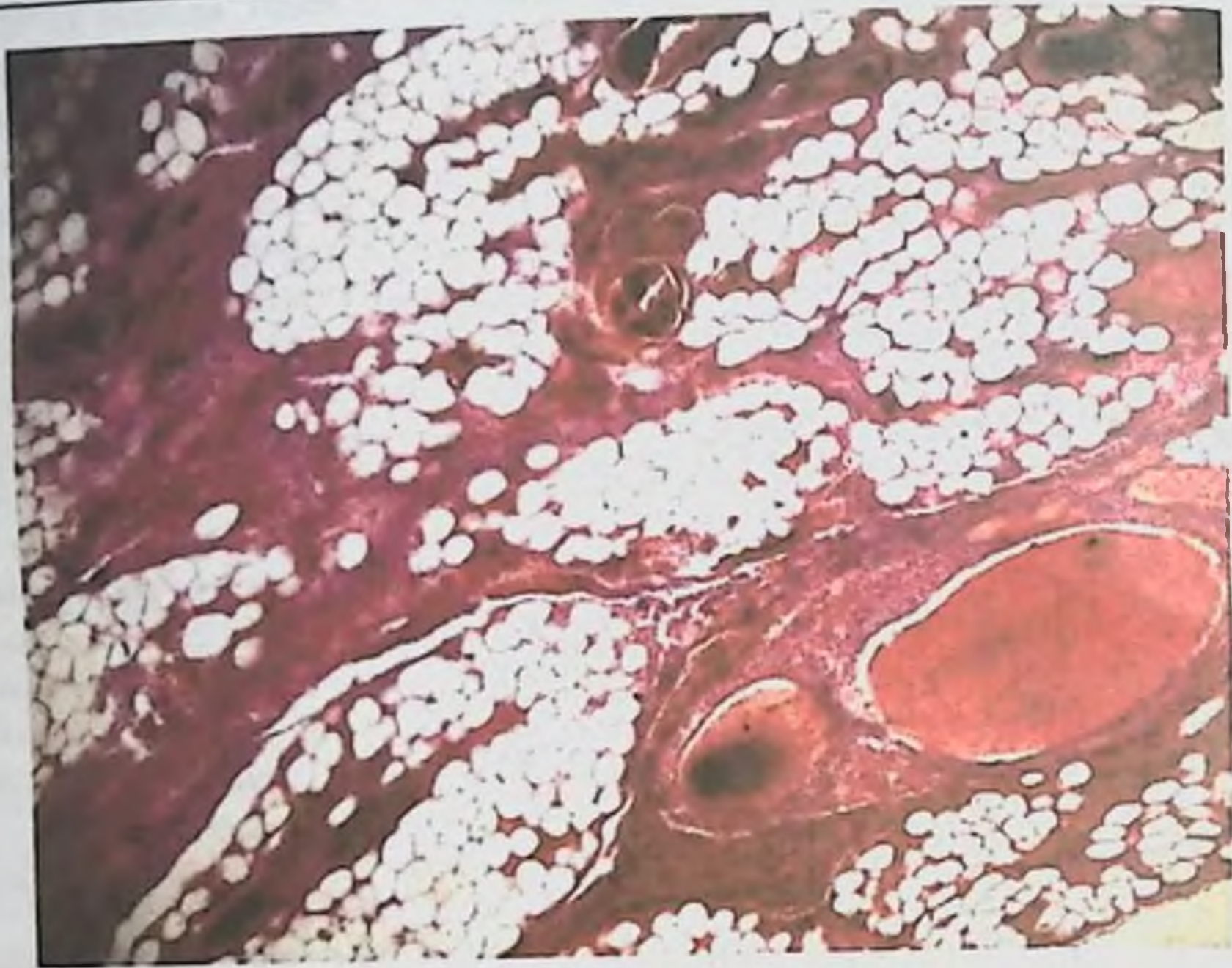предназначенными для выявления гриба в тканях по Мак-Манусу, Ван-Гизону и Грам-Бетчерту.

Изучение состояния структур лёгких при экспериментальном пециломикозе было описано Н.М. Хамидовой и З.А. Гиясовым, Л.М. Ахуновой [19]. Авторы осуществляли внутрибрюшинное и интраназальное заражение белых мышей суспензией 2-недельной культуры гриба *Rassilomyces varioti* в дозах 8-9 млн. клеток на одного животного.

При микроскопическом исследовании гистологических срезов (рис 4.1.) лёгких животных, забитых на 14 день наблюдения, обнаружены полнокровие сосудов, мелкие очаги кровоизлияния, явления дис- и ателектазов. В стенках альвеол, в перибронхиальных и периваскулярных участках клеточные инфильтраты, состоящие из макрофагов, лимфоцитов, плазматических клеток и единичных эозинофилов. Эпителий бронхов местами гипертрофирован с выраженной складчатостью. В просвете сосудов в гуще эритроцитов и среди клеточных скоплений межальвеолярных перегородок, а также в перибронхиальных зонах множество сферул гриба *Rassilomyces varioti*. Последние, также обнаружены в цитоплазме макрофагов.

Результаты исследования показали, что внутрибрюшинное, интраназальное и пероральное заражение грибами *Rassilomyces varioti* приводит к развитию генерализованной инфекции по типу сепсиса и вторичному вовлечению лёгких в патологический процесс, а также сердца и печени.

Морфологические изменения в лёгких характеризовались развитием интерстициальной пневмонии, обструктивного бронхита и васкулитов сосудов мелкого и среднего калибра.



**Рис. 4.1.** Легочная ткань. Окраска гематоксилин-эозином, увеличение в 120 раз. В легочной ткани наблюдается кровонаполнение в кровеносных сосудах с образованием тромбов. В периваскулярных частях и тсенках альвеол склероз в некоторых альвеолах эмфизиматозное расширение.

С 8 дня после заражения мы начали лечение животных 5-9 групп. Крысы 5-й группы ежедневно получали внутрь по 10 мг низорала, 6-й группы – по 10 мг дифлюкана, 7-й группы – по 10 мг орунгала, 8-9 группы – по четыре крупки гомеопатического ириллена, а пораженные участки кожи два раза в день обрабатывались ирилленовой мазью. В 5-й группе выздоровело 4 крысы, остальные погибли. В 6, 7, 8, 9 группах все животные выздоровели. Таким образом, дифлюкан, орунгал, гомеопатический ириллен, ирилленовая мазь наружно рекомендуем для лечения пециломикоза.

#### **4.3. Изыскание наиболее эффективных препаратов при пециломикозе**

Клинический материал охватывает 104 больных оперированных по поводу эхинококкоза в клинике кафедры факультетской и госпитальной хирургии СамГосМИ. У 104 больных сочетанным эхинококкозом легких и печени концентрация сферул гриба рода *Rassilomyces* оказалась выше 17000 в 1 мл крови. Анализ результатов лечения больных показал, что использование минимально инвазивных доступов и одномоментных операций легких и печени способствовало сокращению сроков лечения больных с  $26,4 \pm 4$  дней в контрольной группе до  $14,6 \pm 3$  дней в основной группе. Таким образом,

проведение операций через минимально инвазивные доступы в сочетании с видеоассистированием не привело к увеличению числа послеоперационных осложнений в сравнении с операциями, выполненными традиционными торакотомными и лапаротомными доступами, что позволило значительно сократить сроки лечения больных, свело к минимуму число гнойных послеоперационных осложнений и исключило такие отдаленные осложнения, как послеоперационные грыжи, лигатурные свищи, грубые деформирующие рубцы и спасчную болезнь брюшной полости, тем самым сокращаются сроки лечения больных в стационаре, уменьшается расход медикаментов в сравнении с поэтапным лечением. Отмечено снижение времени, уходящего для выполнения оперативного доступа и общей продолжительности операции. Таких больных эхинококкозом предварительно клиницисты-хирурги лечили фунгицидами: дифлазоном, флюконазолом, дифлюканом, орунгалом, гомеопатическим тодикампом.

При проведении сравнительного анализа результатов лечения основной подгруппы больных ( $n=36$ ), где при эхинококкэктомии из легких и печени применены малоинвазивные доступы с контрольной подгруппой больных ( $n=21$ ), которым проведено хирургическое вмешательство традиционным способом, установлена высокая физиологичность малоинвазивной хирургии. Время, уходящее для выполнения оперативных доступов, уменьшилось с  $43 \pm 5,3$  мин до  $31 \pm 4,6$  мин. Общая кровопотеря во время операций уменьшилась от  $250,22 \pm 48,2$  мл до  $173,47 \pm 29,37$  мл. На этапах удаления эхинококковых кист с использованием минидоступов не применяли наркотические анальгетики, и в среднем в 2 раза уменьшилось применение ненаркотических анальгетиков, тем самым снизилось в 1,5 раза использование анальгетиков у этой группы больных по сравнению с контрольной подгруппой. Применение новой технологии эхинококкэктомии позволило хирургам активизировать больных основной подгруппы через 6-12 часов после операции с минидоступами, напротив, 24-48 часов в контрольной подгруппе. Применение малоинвазивных доступов на одном из этапов удаления эхинококковых кист из легких или печени позволило хирургам уменьшить длительность пребывания больных в стационаре с 26,6 дней в контрольной подгруппе до 18,7 в основной подгруппе. Использование минимально инвазивных доступов с видеоассистированием на всех этапах удаления эхинококковых кист, как из легких, так и печени позволило уменьшить травматичность доступа к объекту. Длина разрезов уменьшилась с  $46,4 \pm 5,4$  см до 10 см, т.е. более чем в 4 раза. Во всех случаях у больных эхинококкозом, в крови обнаружены сферулы пециломицетов. Нами установлено, что пециломикоз сопровождается нарушением белково-аминокислотного обмена и вторичным иммунодефицитом. Для лечения пециломикоза успешно применены, низорал, дифлюкан, орунгал, гомеопатический тодикамп.

Наши исследования посвящены также 87 больным с сочетанно-множественным (легкие и печень) эхинококкозом, осложненным

## ЭХИНОКОККОЗ ЛЕГКИХ, ОСЛОЖНЕННЫЙ ПЕЦИЛОМИКОЗОМ

пещиломикозом. Контролем служили 12 практически здоровых лиц. У всех наблюдаемых больных выявлено нарушение аминокислотного обмена, которое характеризовалось увеличением в крови количества отдельных свободных аминокислот с понижением содержания их экскреции с мочой и снижения количества остальных свободных аминокислот в крови с повышением их экскреции с мочой. Нарушение иммунного статуса характеризовалось статистически достоверным ( $P < 0,01$ ) по сравнению с контролем уменьшением количества CD3+, CD4+, CD8+, CD16+, CD21+, фагоцитоза, увеличением количества иммуноглобулинов и циркулирующих иммунных комплексов. У всех наблюдаемых нами больных количество сферул гриба *Raesiomyces* было выше 19 тыс. в 1 мкл крови по сравнению с нормой до 6 тыс. в 1 мкл у клинически здоровых лиц. Первая группа – 7 больных в течение двух недель была пролечена дифлюканом, вторая – 5 больных с выраженной лекарственной аллергией противогрибковых и иммуномодулирующих препаратов не получала, третья – в течение двух недель получала гомеопатический препарат чеблин-СК-1, четвертая – в течение двух недель пользовалась полиоксидонием, пятая – в течение двух недель пользовалась гомеопатическим ириленом. Больные 6-й группы получали внутрь микосист, 7-й группе внутривенно вводился микосист. В 3-7-й группах было по 15 больных. У двух больных на 4–5-й день после приема внутрь ежедневно по 150 мг микосиста в капсуле в течение 10 дней отмечена тошнота, рвота, судороги. Препарат был отменен, и больные долечены успешно гомеопатическим ириленом. В группе больных, которым внутривенно вводился микосист, не отмечалось побочного и токсического действия препарата. Следовательно, капсулы микосиста следует назначать с осторожностью. После проведенного лечения в крови больных 1-ой и 5-ой групп количество сферул в крови нормализовалось и колебалось в пределах 3–6 тыс. в 1 мкл. Однако не отмечено нормализации показателей аминокислотного обмена и иммунного статуса. Через 6 месяцев после повторного курса лечения проявилась тенденция к нормализации аминокислотного обмена и иммунного статуса у больных 3,4,5 групп. Через 1 год после проведенного курса лечения у больных 3–5 групп нормализовался аминокислотный обмен и иммунный статус. Все больные в процессе лечения были успешно прооперированы с использованием современных технологий хирургического лечения эхинококкоза.

В клинике кафедры детской хирургии №1 Самаркандского государственного медицинского института с 1989 по 2009 г находилось на стационарном лечении 149 больных в возрасте от 5 до 15 лет с эхинококкозом. Кровь этих детей была обследована на содержание сферул гриба рода *Raesiomyces*. Во всех случаях у детей, больных эхинококкозом, в крови обнаружены сферулы пещиломицетов. Жидкость эхинококков также содержала грибы данного рода. В клинике кафедры нами было изучено 105 больных одиночным эхинококкозом печени, осложненным пещиломикозной инфекцией.

## ЭХИНОКОККОЗ ЛЕГКИХ, ОСЛОЖНЕННЫЙ ПЕЦИЛОМИКОЗОМ

У больных этой группы количество сферул гриба рода *Raesciomycetes* превышало 11 тыс. в 1 мкл крови. У 89 больных был изучен аминокислотный обмен, в качестве контроля исследована сыворотка крови 14 лиц, не страдавших эхинококкозом. У больных этой группы были нарушены аминокислотный обмен и иммунный статус. Все больные дети успешно прооперированы с использованием современных методов.

С целью подавления пециломикозной инфекции в послеоперационном периоде 15 больным использован в течение 14 дней низорал, 15 больным – дифлюкан, 15 больным – нистатин, 44 ребенка получали в течение 2-х недель гомеопатический ириллен по 1 крупке в сутки. 16 детей лечили кефедином –микосистом. Внутривенное введение микосиста не оказало побочного или токсического действия, но капсулы обладали побочным действием. После проведенного курса лечения вновь исследована кровь на содержание пециломицесов. Никаких побочных и токсических действий использованных препаратов не установлено. Нистатин не обеспечил снижения уровня пециломицесов в крови больных детей. У 12 детей низорал обеспечил снижения количества сферул пециломицесов до 3–4 тысяч в 1 мкл крови, что считается нормой. Дифлюкан, микосист и гомеопатический ириллен привели к нормальной концентрации сферул гриба в крови леченых детей. Следует также иметь в виду, что грибы рода *Raesciomycetes* являются условно патогенными и обнаруживаются у всех детей, переболевших эхинококкозом.

У взрослых больных установлено глубокое нарушение аминокислотного обмена. Использование гомеопатического тодикампа привело к нормализации аминокислотного обмена. Кроме того, под нашим наблюдением находилось 45 детей, в возрасте от 4 до 15 лет, у которых был эхинококкоз, осложненный пециломикозом. Изучение иммунного статуса больных детей показало его нарушение. У больных детей установлено подавление активности Т-клеточного иммунитета, о чем свидетельствовало понижение общего содержания Т-лимфоцитов  $34,2 \pm 2,15$  % при показателях у здоровых детей ( $n = 17$ )  $67,2 \pm 2,4$  % ( $P < 0,01$ ). Кроме того, в состоянии В-клеточного иммунитета выявлено или повышение выработки иммуноглобулинов класса А, G, М или снижение их синтеза общего, или избирательного характера. У детей, больных эхинококкозом и пециломикозом, отмечено нарушение аминокислотного обмена, при котором в сыворотке крови статистически достоверно увеличилось количество аланина, треонина, гистидина, аспарагина ( $P < 0,01$ ), но уменьшилось количество лейцина, фенилаланина, триптофана, валина, метионина, тирозина, пролина, глицина, лизина и гистидина.

В суточной моче больных детей увеличилась экскреция лейцина, фенилаланина, триптофана, метионина, тирозина, лизина и цистина, но уменьшилось количество аланина, гистидина, аспарагина. Больные были распределены на три группы: первая ( $n=15$ ) получала внутрь в течение двух недель дифлюкан, вторая ( $n=15$ ) – низорал, третья ( $n=15$ ) – гомеопатический тодикамп.



## ЭХИНОКОККОЗ ЛЕГКИХ, ОСЛОЖНЕННЫЙ ПЕЦИЛОМИКОЗОМ

После проведенного противогрибкового лечения дифлюканом у 12 детей нормализовалось в крови количество сферул гриба, при лечении низоралом – у 10 детей, при лечении тодикамном у – 15 детей. Дети были успешно прооперированы с удалением эхинококковых кист. Через 3 месяца после операции детям повторили курс противогрибкового лечения. Через год после хирургического вмешательства и проведенного курса противогрибкового лечения у детей восстановился иммунный статус и аминокислотный обмен.

### 4.4. Определение эффективности текназола при эхинококкозе людей, осложненного пециломикозом

Приводим официальное заключение об этом препарате. Противогрибковое средство, производное триазола. Механизм действия связан со способностью ингибировать цитохром Р450- зависимые ферменты чувствительных грибов, что приводит к нарушению синтеза эргостерола клеточной клетки стенки гриба. Обладает широким спектром противогрибкового действия. Активен в отношении *Aspergillus spp.*, *Blastomyces dermatitidis*, *Candida*, *Coccidioides immitis*, *Cryptococcus neoformans*, *Epidermophyton*, *Microsporum*, *Trichophyton*, *Histoplasma capsulatum*, *Malassezia furfur*, *Paracoccidioides brasiliensis*, *Sporothrix schenckii*. Фармакокинетика. Всасывание. После приема внутрь хорошо всасывается из желудочно-кишечного тракта. Максимальная биодоступность отмечается в том случае, если препарат принимают сразу после плотной еды. После однократного приема препарата максимальная концентрация интраконазола в плазме достигается через 3-4 часа. Связывание с белками составляет 99,8%. Распределение. При длительном применении равновесная концентрация в плазме достигается через 1-2 недели. Распределяется в различных тканях. Концентрация интраконазола в легких, почках, печени, костях, желудке, селезенке, скелетных мышцах в 2-3 раза превышает его концентрацию в плазме. Накопление интраконазола в тканях, содержащих кератин, особенно в коже, в 4 раза превышает его накопление в плазме. Терапевтическая концентрация интраконазола в коже сохраняется в течение 2-4 недель после прекращения 4-недельного курса лечения. Терапевтическая концентрация в кератине ногтей достигается через 1 неделю после начала лечения и сохраняется, по крайней мере, в течение 6 месяцев после завершения 3-месячного курса лечения. Терапевтическая концентрация в тканях влагалища сохраняется в течение 2-х дней после окончания 3-х дневного курса лечения в дозе 200 мг/сут и 3-х дней после однодневного курса лечения в дозе 200 мг 2 раза/сут. Выделяется также секретом сальных и потовых желез кожи. Метаболизм. Интраконазол метаболизируется в печени с образованием большого количества метаболитов, один из которых – гидроксид-интраконазол – оказывает сравнимое с интраконазолом противогрибковое действие *in vitro*. Выведение из плазмы двухфазное, с конечным периодом полувыведения 1-1,5 дня. Примерно 35% от принятой дозы препарата выводятся почками в виде

метаболитов в течение 1 недели, в неизменном виде выводится менее 0,03%. С калом в неизменном виде выводится около 3-18% от принятой дозы препарата. Показание к применению. Вульвагинальный кандидоз, микозы кожи, полости рта, глаз, онихомикоз, вызванный дерматофитами и дрожжами, системные микозы (включая системный аспергиллез, кандидоз, криптококкоз, гистоплазмоз, споротрихоз, паракокцидиоидоз, бластомикоз и другие, редко встречающиеся системные и тропические микозы). Способ применения и дозировка. Препарат назначают внутрь сразу же после плотной еды, капсулы проглатывают целиком. При вульвовагинальном кандидозе назначают в дозе 200 мг 2 раза/сут в течение 1 дня или в дозе 200 мг 1 раз/сут в течение 3 – дней. При отрубевидном лишаяе – по 200 мг 1 раз/сут в течение 7 дней. При дерматомикозах – по 100 мг 1 раз/сут в течение 15 дней. В случае поражения высококератинизированных областей, таких как кожа кистей и стоп, проводят дополнительное лечение в той же дозе в течение 15 дней. При кандидозе полости рта – 100 мг 1 раз/сут в течение 15 дней. При грибковом кератите – 200 мг 1 раз/сут в течение 21 дня. При онихомикозе препарат назначают в виде пульс-терапии или в виде непрерывного лечения. Один курс лечения пульс-терапии заключается в назначении препарата по 200 мг 2 раза в сутки в течение 7 дней. При поражении ногтевых пластинок стоп (вне зависимости от того, имеются или нет поражения ногтей на руках) проводят 3 курса лечения (1 неделя приема препарата, 3-недели – перерыв). При непрерывном лечении препарат назначают по 200 мг 1 раз/сут в течение 3 месяцев. При системном кандидозе – по 100-200 мг 1 раз/сут в течение 3 недель – 7 мес, при необходимости дозу препарата увеличивают до 200 мг 2 раза/сут. При криптококковом менингите – по 200 мг 2 раза/сут. Для поддерживающей терапии препарат назначают в дозе 200 мг 1 раз/сут. Продолжительность лечения – от 2 мес. до 1 года. При гистоплазмозе препарат назначают в дозе 200 мг 1 раз/сут до 200 мг 2 раза/сут в течение 8 мес. при споротрихозе – 100 мг 1 раз/сут в течение 3 мес. При хромомикозе – 100-200 мг 1 раз/сут в течение 6 мес. При бластомикозе – препарат назначают в дозе от 100 мг 1 раз/сут до 200 мг 2 раза/сут в течение 6 мес. При системном аспергиллезе – 200 мг 1 раз/сут в течение 2-2,5 мес., при необходимости дозу препарата увеличивают до 200 мг 2 раза/сут.

Нам представилось возможность диагностировать исследованием крови у 15 больных эхинококкозом легких осложнение основного заболевания пециломикозом. Кроме эхинококкоза, больные страдали обструктивным бронхитом легких. Количество сферул гриба было в 1 мкл крови от 21,5 до 29,5 тысяч. Больные принимали по 100 мг текназола в течение 14-ти дней. Была группа аналогичная из 12-ти больных, пролеченная интраконазолом в дозах 100 мг в сутки в течение 14 дней, если первый препарат не проявил побочного действия и показал высокий противогрибковый эффект, то второй, произведенный в России, оказался с низким противопециломикозным свойством, обладая побочным действием.

## Глава 5. ОБСУЖДЕНИЕ РЕЗУЛЬТАТОВ

Проблема гельминтозов и их лечения, особенно, таких как эхинококкоз, актуальна и по сей день.

Ведущая роль иммунного фактора в патогенезе паразитарных болезней подтверждена экспериментальными и клиническими данными. Отмечено, что существенная роль в формировании лекарственной резистентности при гельминтозах может принадлежать иммунным механизмам [43,52,60].

«После осумкования эхинококкоза» мы склонны говорить о тяжелой иммунопатологии, чрезвычайно опасной для больного. В это время не в сумке, а в капсуле -носителя заканчивается процесс прорастания гифов с формированием мицелия грибов рода *Raeciomycetes*. Уже эхинококкоз протекает на фоне пециломикоза, который сам по себе вызывает резкое нарушение иммунной системы. В это время в крови больных эхинококкозом, осложненным пециломикозом, количество сферул гриба превышает 17 тыс. в 1 мкл. Проведенное лечение таких больных в течение 10 дней, противогрибковыми препаратами включая, и гомеопатические приводит к снижению количества сферул в крови леченных больных до 5 – 6 тыс. в 1 мкл. Начинает проявляться тенденция к восстановлению иммунного статуса. Эффективное лечение эхинококкоза, осложненного пециломикозом, подтверждено опубликованными работами [62,63].

Основную роль в механизме противопаразитарного иммунитета играют эозинофилы. Эозинофилы частично разрушают иммунные комплексы, смягчая этим тяжесть патологических реакций в тканях. Уровень иммуноглобулина Е повышается при токсокарозе, а также с тканевыми базофилами, макрофагами. Как известно, пролиферация эозинофилов регулируется Т-лимфоцитами. Механизм привлечения эозинофилов очень сложен и многократно дублируется. В нем принимают участие лимфокины, выделяемые сенсibilизированными лимфоцитами, низкомолекулярный хемотаксический фактор, продуцируемый нейтрофилами при взаимодействии их с иммунными комплексами, лейкотриены, продуцируемые лимфоцитами, нейтрофилами, тканевыми базофилами [104].

Наиболее характерным лабораторным показателем является повышенное содержание эозинофилов в периферической крови [106], вплоть до развития эозинофильно-лейкемоидных реакций крови [104]. Относительный уровень эозинофилии может колебаться в широких пределах, достигая в ряде случаев 70 — 80% и более. Эозинофилия может сохраняться в течение нескольких месяцев и даже лет [104].

При токсикозе повышается содержание лейкоцитов (от  $20 \times 10^9$  до  $30 \times 10^9$  на 1 л) При исследовании пунктата костного мозга выявляется гиперплазия зрелых эозинофилов. У детей нередко отмечается умеренная анемия. Некоторые исследователи отмечают прямую корреляцию между тяжестью клинических проявлений инвазии и уровнем эозинофилии и гиперлейкоцитоза

периферической крови. Характерным лабораторным признаком является также ускорение СОЭ, гипергаммаглобулинемия. В случаях поражения печени наблюдается повышение билирубина, гиперферментемия [106].

Средние показатели содержания лейкоцитов и эозинофилов у детей и взрослых различаются, имеется также тенденция к их увеличению по мере утяжеления течения болезни.

А.М. Ахунова с соавт. [31] наблюдали за 160-ю беременными женщинами, инфицированными грибом рода *Raesciomycetes* на разных сроках гестации. Из них 28 женщин с физиологическим течением беременности, составили группу контроля. У остальных 132 был выражен токсикоз пециломикозной этиологии. На основании проведенных исследований и наблюдений авторы пришли к заключению, что грибы рода *Raesciomycetes* являются условно-патогенными микроорганизмами, которые персистируют в крови всех людей. В условиях транзитного иммунодефицита, обуславливающего физиологическое течение беременности и направленного на сохранение антигенного отличия организма плода, происходит снижение показателей гуморального иммунитета и вместе с тем, иммунологического контроля за численностью клеток гриба в крови. В зависимости от индивидуальных особенностей и от состояния иммунологического статуса каждой беременной женщины их содержание варьирует в физиологических пределах от 4000 до 8000 в 1 мкл крови и резко возрастает от 8000 до 30000 с развитием признаков токсикоза. Среди маркеров токсикоза, обусловленного гематогенной инфекцией грибом рода *Raesciomycetes*, авторы выделяют нижеследующие: снижение функциональной активности Т-клеточной системы иммунитета; дисиммуноглобулинемия за счет избирательного снижения IgE; высокий уровень сферул гриба рода *Raesciomycetes* в крови; гемолитическая анемия; диссеминированное поражение грибом внутренних органов с развитием экстрагенетальных заболеваний; системный васкулит сосудов мелкого и среднего калибра. Однако, авторы не осмелились рекомендовать препарат для лечения пециломикоза.

Обсуждению также подлежит приоритетность выявления эхинококкоза и осложнение его пециломикозом. Изучив, опубликованные работы по эхинококкозу [10, 14, 16, 33, 47, 52, 123, 126, 152, 164, 168, 172, 174, 184, 187, 191, 200, 207], мы убедились, что это сделано нами впервые.

На основании проведенных исследований и наблюдений, анализа и обсуждения результатов исследования приходим к заключению, что противофунгицидные препараты совместно с гомеопатическими способствует скорейшему выздоровлению, которые в свою очередь обладают дополнительно к ним противоэхинококковые и противопециломикозные качествами, а также гепатопротекторными, иммуотропными и анальгезирующими свойствами.

## ВЫВОДЫ

1. У продуктивных животных (овцы, крупный рогатый скот, свиньи, козы) – носителей ларвоцист эхинококков, выявлены в крови грибы рода *Paecilomyces* - возбудителя грибкового заболевания пециломикоза.

В Республике Узбекистан пораженность эхинококкозом овец, крупного рогатого скота, свиней и коз продолжает оставаться высокой. В период 2004-2008 гг экстенсивность (ЭИ) эхинококкозом овец самок 34,8 %, самцов 36%, крупного рогатого скота соответственно 23,5 и 32,0%, свиней 61,6 и 35,2%. Интенсивность животных эхинококкозом целесообразно распределять по степени пораженности: слабая (+), средняя(++), сильная (+++), и весьма сильная (++++).

Нами впервые обследованы животные пораженные пециломикозом, распределены на четыре степени пораженности патогенными грибами: слабая (+) – количество пециломицетов в крови 6,5-8 тыс в 1 мкл крови, средняя (++) – 8,5-10,0 тыс в 1 мкл крови, сильная(+++) - 10,5-14,5 тыс в 1 мкл крови, весьма сильная (++++)- больше 15,0 тыс в 1 мкл крови.

Нами установлено, что домашние птицы (куры, индюки, гуси) являются носителями в крови грибов пециломицетов, что также относится к диким птицам: майна, перепелка, кеклик, ворона. Для птиц также установлена степень пораженности грибами

2. Патологические состояния легких во время терапии антигельминтиками происходят при воспалительной реакции в этом органе. При этом морфологические проявления носят стернотипный характер с преобладанием реакции сосудов микроциркулярного русла и образованием экссудата. Как правило, воспалительная реакция в легких носит очаговый характер и связан с бронхитом. Кроме того, следствием острого венозного полнокровия могут явиться дистрофические и некротические изменения ткани легкого, как при назначении терапевтических доз мебендазола, альбендазола и повышенных доз фуразалидона. Поэтому при лечении паразитарных болезнях использовались гомеопатические препараты такие, как тодикамп, чеблин, чеблин СК-1, ириллен, полученные из различного лекарственного сырья. Гомеопатические препараты стали привлекать внимание хирургов и паразитологов.

Структурные изменения, возникающие вокруг жизнеспособного эхинококкового пузыря, не ограничиваются образованием капсулы, но и распространяются на прилегающие к ней ткани.

Во всех случаях локализации паразита в легких на большом протяжении отмечался фиброз легочной ткани, её малокровие, вдавливании просвета мелких бронхов, а в отдельных случаях – и облитерация сосудов.

Вокруг капсулы как жизнеспособных, так и дистрофически измененных эхинококков, возникает местная реакция, распространяющаяся на прилегающие к эхинококковой кисте ткани. При локализации паразита в

легких, прилегающая к капсуле легочная ткань деформируется, альвеолы в ней утолщаются, просветы бронхов сдавливаются. Во всех исследованных нами препаратах отмечался склероз окружающей легочной ткани на фоне общего малокровия, в 6-ти препаратах выявлялась облитерация сосудов, в 2-х – имели место бронхоэктазы, в 2-х – диффузная, лимфоидная инфильтрация, в одном – обширное нагноение и в одном – картина фибринозной пневмонии.

Морфологическая модификация омертвевшего эхинококка не оказывает влияния на возникновение гигантоклеточной реакции.

Эозинофильная реакция в капсуле омертвевших эхинококковых пузырей встречается значительно чаще, чем у жизнеспособных и дистрофически измененных. Среди омертвевших эхинококков в капсуле проявлялась в виде редко рассеянных единичных клеток, у некоторых в виде обширных скоплений, а также сферул грибов рода *Raesciomycetes*.

3. Установлены некоторые количественные различия в аминокислотном составе жидкости эхинококков различных морфологических модификаций: так например, в эхинококковой жидкости *E. acerhalocysticus*, по сравнению с другими модификациями паразита, содержится больше цистина, глутаминовой кислоты, метионина, валина, и триптофана, в жидкости *E. veterinogum* – больше гистидина, аргинина и аспарагиновой кислоты.

Существенное влияние на аминокислотный состав эхинококковой жидкости оказывают микроорганизмы. В инфицированной эхинококковой жидкости значительно повышено количество гистидина, аргинина, глицина, треонина и фенилаланина, в бактериологически стерильной – глутаминовой кислоты.

Таким образом, несомненно, имеется наличие постоянной и многосторонней зависимости между состоянием паразита, характером его содержимого и строением капсулы носителя, обуславливающим особенности течения патологического процесса в каждом конкретном случае. Определенное значение в этой связи приобретает микробиологическая характеристика и аминокислотный состав эхинококковой жидкости с учетом постоянных спутников эхинококка грибов рода *Raesciomycetes*.

4. Нами впервые было доказано, что грибы рода *Raesciomycetes* могут содержать активную гиалуронидазу, что раскрывает механизм лизиса клеток больного на границе эхинококка с вегетативной формой грибов.

Результаты исследования показали, что внутрибрюшинное, интраназальное и пероральное заражение грибами *Raesciomycetes varioti* приводит к развитию генерализованной инфекции по типу сепсиса и вторичному вовлечению лёгких в патологический процесс, а также сердца и печени.

Морфологические изменения в лёгких характеризовались развитием интерстициальной пневмонии, обструктивного бронхита и васкулитов сосудов мелкого и среднего калибра.

Большое значение в развитии патологического процесса в тканях сердца при гельминтозах играют цитотоксины, являющиеся продуктами тканевого распада и обуславливающие развитие аутоаллергии.

Приведенные наблюдения позволяют заключить, что при многих гельминтозах осложненных пециломикозом, развиваются морфологические изменения в сердечной мышце животных независимо от пути миграции личинок и локализации гельминтов. Морфологическая картина в сердце при инвазии носит, неспецифический характер и служит проявлением аллергических миокардитов, сопровождающихся альтерацией, некрозом стенок сосудов и миофибрилл, эозинофильной инфильтрацией ткани и дегенерацией кардиомиоцитов. По степени поражения миокарда существенно влияет на тяжесть клинических проявлений и исход заболеваний.

5. Вышеизложенные результаты исследований позволяют сделать вывод, что включение в лечебную программу противогрибковых препаратов приводят к значительному улучшению большинства клинико-инструментальных симптомов заболевания, снижается уровень количества гриба, останавливая вызываемые ими патологические эффекты, способствует динамике иммунологических показателей. Своевременное назначение противогрибковых препаратов оказывает положительное влияние на течение болезни, и препятствует развитию осложнений, приводящих заболевание к хронической форме

## ЛИТЕРАТУРА

1. Абдухалик-заде Г.А., Ахунова А.М., Абдусаломов А.А. Данные эпидемиологического обследования на пециломикоз среди рожениц и новорожденных, проживающих на территории Самаркандской области // Акт. проб. биологии и медицины юго-западного Узбекистана. – С., 1995. – В. 1. – с. 5-7
2. Авдюхина Т.И., Константинова Т.Н., Прокошева М.Н. Современный взгляд на проблему гельминтозов у детей и эффективные пути ее решения // Лечащий врач – 2004. – № 1. – С. 14–18
3. Авдиенко И.Д., Рябченко Н.Ф., Волгарева Г.М. Поиск биологических средств против грибов рода *Candida*. // Ж. микробиологии, эпидемиологии и иммунобиологии. -2000. - №6. -С.79-80.
4. Агаджанян Н.А., Телль Л.З., Циркин В.И., Чеснокова С.А. Физиология человека Учебник (курс лекций) Издание второе, переработанное и дополненное. СОТИС. Санкт-Петербург, 1998г, 527с.
5. Агальцов А.М., Горяев П.П., Горелик В.С., Рахматуллаев И.А., Щеглов В.А. Двухфотонно-возбуждаемая люминесценция в генетических структурах // Квантовая электроника. – 1996. – Т.23. – № 2. – С.181- 184.
6. Айзенберг Р.С., Коптенко Е.П., Айзенберг Л.Н. Некоторые итоги исследования по химии юглона. – Кишинев. – 1971. – С.3–10.
7. Алимжанова Р.Ю., Дехкан-ходжаева Н.А., Арипова М.Ю. Клиника и течение сепсиса грибковой этиологии, вызванного *Raeciomycetes variotii* Bainler Var.Zaminella // Современные проблемы медицины и паразитологии в Узбекистане. –С. 1993. – Ч.3. – С, 131-134
8. Альджамбасва И.Ш., Абазбекова К.Т., Кашенов Т.К. Иммунный статус больных сочетанными формами микобактериального-микотической инфекции // Здоровоохранение Киргизии. – 1989. – № 3.-С. 14-15
9. Ананьев Г.В. Аутогемотерапия и гомеопатические препараты в ветеринарии // Развитие гомеопатического метода в современной медицине. XV Московская международная гомеопатическая конференция. – М., 2005. – С.120–121.
10. Аскарлов К.А., Абдуллаев Н., Сабиров Б.У., Прокина Е.С. Патогенетическая терапия при хирургическом лечении эхинококкоза с использованием гомеопатического тодикампа // Проблемы экологии, здоровья, фармации и паразитологии. – М., 2005. – С. 56– 61.
11. Аскарлов К.А., Баймуратов Н.С., Ахмедов Ю.М., Прокина Е.С. Коррекция аминокислотного обмена при хирургическом лечении нагноившегося эхинококкоза легких у взрослых больных с использованием гомеопатического препарата тодикамп // Материалы VI съезда фтизиатров и пульмонологов Республики Узбекистан. – Ташкент. – 2005. –С.21



12. Астафьев Б.А. Иммунологические проявления и осложнения гельминтозов. Мз СССР Ордена трудового красного знамени. Институт медицинской паразитологии и тропической медицины им. Е.И. Марциновского. – М., 1987г. - С.124.
13. Атакулов Б.М. Морфологическая характеристика изменений в легких при экспериментальном пециломикозе // Тиббиет замонавий муаммолари СамТИ 65-йиллигига еш олимлар илмий анжумани материалари. – Самарканд. – 1996. – 7-9 бет.
14. Ахмедов Ю.М., Сабиров Б.У., Мамышева Н.О. Местная тканевая реакция со стороны организма-носителя в зависимости от наличия патогенной микрофлоры в эхинококковых кистах // IBN SINO - AVICENNA. – №1-2. – 2005. – С.13.
15. Ахмедов Ю.М., Азизов М.К., Ахмеджанов И.А. Лечение эхинококкоза печени детей, осложненного пециломикозной инфекцией // Проблемы экологии, здоровья, фармации и паразитологии. – М., 2005. – С. 12–15.
16. Ахмедов Ю.М., Азизов М.К., Давидьян А.А. Иммунореабилитация при хирургическом лечении нагноившегося эхинококкоза легких // Материалы VI съезда фтизиатров и пульмонологов Республики Узбекистан. – Ташкент. – 2005. – С.21
17. Ахмедов Ю.М., Садыков В.М. Хирургическое лечение осложненного эхинококкоза // Проблемы биологии и медицины. – 2005. - №1. – С. 12–15.
18. Ахунова А.М. Бронхиальная астма при пециломикозе (клиническая, аллергоиммунологическая и патоморфологическая характеристика) // Автореф. диссер. докт. мед. наук. – М., 1993. – 32с.
19. Ахунова А.М., Шустова В.И. Гриб рода *Raesiomyces* как этиологический фактор микозной бронхиальной астмы // Тез. докладов I Всесоюзного конгресса по заболеваниям органов дыхания. – Киев. – 1990 – С. 186.
20. Ахунова А.М. Инфекционно-аллергический бронхолегочный пецилломикоз // Терапевтический архив. – 1991. – №10. – С. 19-24.
21. Ахунова А.М. К этиопатогенезу аспириновой бронхиальной астмы // Тез.доклада II Всесоюзного конгресса по заболеваниям органов дыхания. – Челябинск. – 1991 – №1.
22. Ахунова А.М. К этиопатогенезу пециломикоза // Проблемы морфологии и паразитологии. Научные труды Московской академии им. И.М. Сеченова. – М., 1991. – С.248.
23. Ахунова А.М., Шустова В.И. Клинико-иммунологическая характеристика пециломикоза // Клиническая медицина. – 1991. №3. – С. 111–115.
24. Ахунова А.М. Коагуляционные свойства мокроты и его взаимосвязь с состоянием свертывающей и противосвертывающей систем крови у больных бронхиальной астмой //Актуальные вопросы иммунологии и токсикологии. Тез. докладов, 5 Респ. конф. ЦНИЛ. Ташкент – Самарканд. –1981. – С.181–182.

25. Ахунова А.М. Лабораторная диагностика пециломикоза // Лабораторное дело. – 1991. – №4. – С. 55-58.
26. Ахунова А.М. Микотическая бронхиальная астма у жителей Самаркандского сельского района // Иммунология, – 1984. – №3. – С.100.
27. Ахунова А.М. Пециломикоз // Клиническая медицина. – 1989. – №10. – С.111-115
28. Ахунова А.М., Приев И.Г. Рентгенологические изменения в легких при пециломикозе // Проблемы морфологии и паразитологии. Научные труды Московской академии им. И.М. Сеченова. – М., 1991. – С.250.
29. Ахунова А.М., Шустова В.И., Рахимов А.С. Состояние клеточного и гуморального иммунитета при пециломикозе // Проблемы морфологии и паразитологии. Научные труды Московской академии им. И.М. Сеченова. – М., 1991. – С.249.
30. Ахунова А.М. Трансформация сапротрофной мицелиальной формы гриба *Raessiomycetes varioti* в тканевую паразитическую форму и ее морфологическая характеристика // Медицинская паразитология и паразитарные болезни. – 1992. – №3. – С.53–55.
31. Ахунова А.М., Негмаджанов Б.Б., Мсликулов Х.М. Этиологическая роль грибов рода *Raessiomycetes* в развитии токсокоза беременности // Методические рекомендации Минздрава Республики Узбекистан. – Ташкент, 2001. – 12с.
32. Ахунова А.М., Шустова В.И. Пециломикоз // Проблемы туберкулеза. – 1989. – №4. – С.38-42.
33. Ашуров А.А., Закирова Н.И., Прокина Е.С., Аскарлов К.А. Экспериментальный пециломикоз, вызванный заражением животных материалом от больных бронхиальной астмой и эхинококкозом, осложненным пециломикозом // Научные труды 1-го съезда физиологов СНГ. Физиология и здоровье человека. – М., 2005. – Т.2. – С. 184 – 185.
34. Баймурадов Н.С., Кобиллов Э.Э., Аскарлов К.А. Морфологическая характеристика омертвевших эхинококков // IBN SINO – AVICENNA. – №1–2. – 2005. – С.14.
35. Бирюков Ю.В., Ильхамов Ф.А., Исламбеков Э.С. и др. Опыт хирургического лечения эхинококкоза легких и применение препарата чеблин-СК-1 // Хирургия. – 2002. – № 2. – С. 48–57.
36. Бирюков Ю.В., Исламбеков Э.С., Стреляева А.В., Сагиева А.Т. Эхинококкоз средостения // Хирургия. – 2002. – № 1. – С. 32–33.
37. Бирюков Ю.В., Коваленко Ф.П., Турсунов Б.С. и др. Обработка полости кист при гидатидном эхинококкозе (экспериментально-клиническое исследование) // Хирургия. – 2000. – № 5. – С. 27–29.
38. Бирюков Ю.В., Маленков А.Г., Сабиров Б.У. и др. Экспериментально-клиническое изучение эхинококкоза сердца и попытка его моделирования // Грудная и сердечно-сосудистая хирургия. – 2002. – №4. – С. 40–46.

39. Бирюков Ю.В., Сабиров Б.У., Турсунов Б.С., и др. Современный подход к диагностике и хирургическому лечению эхинококкоза легких // Грудная и сердечно-сосудистая хирургия. – 1999. – № 4. – С.46–50.
40. Бирюков Ю.В., Стреляева А.В., Садыков Р.В. И др. Современный подход к диагностике и хирургическому лечению эхинококкоза легких // Грудная и сердечно-сосудистая хирургия. – 1999. – № 4. – С. 46–50.
41. Бирюков Ю.В., Стреляева А.В., Шамсиев А.М. Иммунокоррекция при хирургическом лечении эхинококкоза легких // Грудная и сердечно-сосудистая хирургия. – 2000. – № 1. – С. 53–62.
42. Бирюков Ю.В., Чебышев Н.В., Коваленко Ф.П., Расулов С.М. и др. Биологический подход к хирургическому лечению эхинококкоза легких // Грудная и сердечно-сосудистая хирургия. – 1998 – №5. – С.49–52.
43. Борисова А.М. Проблемы иммунотерапии общей вариабельной иммунной недостаточности у взрослых // International Journal on Immunorehab. – 1998. – №10. – С. 127–137.
44. Борисова А.М., Лактионова Л.В., Сетдикова Н.Х. Опыт клинического применения полиоксидония при вторичных иммунодефицитах взрослых // International Journal on Immunorehab. - 1998. – №10. – С. 127–137.
45. Бочкарев В.Н., Кочуева Н.А., Лебедева Н.В. Влияние гомеопатических препаратов на некоторые биохимические показатели крови у самок песцов в период гона // Развитие гомеопатического метода в современной медицине. XV Московская международная гомеопатическая конференция. – М., 2005. – С.127–129.
46. Бронштейн А.М., Мальшев Н.А. Гельминтозы органов пищеварения: кишечные нематодозы, трематодозы печени и ларвальные цестодозы (эхинококкозы) // Русский медицинский журнал, Том 12. - 2004. №4. С.208.
47. Бунятян Н.Д., Маленков А.Г., Самылина И.А., и др. Коррекция аминокислотного обмена при эхинококкозе с помощью препарата чеблин–СК–1 // Там же. – С.589.
48. Варшавский В.И. Практическая гомеопатия. – М., 1989. – 173 с.
49. Витулькас Джордж. Гомеопатия - медицина нового человека. – М., 1992. – 221с.
50. Габченко А.К., Ашуров А.А. Морфологические изменения внутренних органов у больных с бронхиальной астмой при пециломикозе // IВN SINO – AVICENNA. – №1-2. – 2005. – С.16.
51. Галимова А.Ч. Клинико-иммунологическая характеристика пневмонии при инфекции грибами рода *Puccinomyces* у детей раннего возраста.: Автореф. дисс. к.м.н. -Самарканд: СамМИ -1997. -141 с.
52. Ганизода Х.Г., Чебышев Н.В., Маленков А.Г. и др. Аминокислотный обмен при эхинококкозе и других заболеваниях печени и нормализации его с помощью препаратов тодикамп и ЧСК-1 // Эхинококкоз органов брюшной полости и редких локализаций. – М., 2004. – С. 183. – 188.

53. Ганизода Х.Г., Стреляева А.В., Маматкулов Х.М. Применение гомеопатии в педиатрической практике // Научные труды ММА им. И.М. Сеченова. Проблемы экологии, здоровья, паразитологии и фармации. – М., 2000. С. 157–160.
54. Ганизода Х.Г., Хасанов Ш.Р., Хайдаров М.Х. и др. Возможность гомеопатии в лечении онкологических заболеваний // Научные труды ММА им. И.М. Сеченова. Проблемы экологии, здоровья, паразитологии и фармации. – М., 2000. – С. 166–169.
55. Глумов В.Я., Глумова В.А. Иммунологические аспекты патогенеза описторхоза // Республиканский сборник научных трудов МЗ РСФСР Ленинградский ордена трудового красного знамени научно-исследовательский институт эпидемиологии и микробиологии им. Пастера. Гельминтозы человека. – 1987. – С. 120–130.
56. Горлов И.Ф., Тимофеев Б.А., Юрина О.С. применение препарата тодикамп-идеал для лечения диарейного синдрома у новорожденных телят // Ветеринарная патология. – 2004. – №3. – С. 111–112.
57. Гостищев В.К., Бунятян Н.Д., Чебышев Н.В. и др. Иммунокоррекция при хирургическом лечении эхинококкоза печени с использованием препарата чеблин – СК – 1 // Анналы хирургии. – 2000. – №5. – С. 41 – 46.
58. Гостищев В.К., Чебышев Н.В., Лось Д.П. и др. Биологический подход к хирургическому лечению эхинококкоза печени // Анналы хирургии. – 1998. – №6. – С. 45 – 50.
59. Гостищев В.К., Чебышев Н.В., Погосов А.Г. и др. Способ коррекции остаточной полости при эхинококкэктомии печени у взрослых. – Патент РФ № 2177743. – Бюл. 2001. – № 17.
60. Гостищев В.К., Шамсиев А.М., Баймурадов Н.С. и др. Иммунный статус, иммунодиагностика и иммунокоррекция при хирургическом лечении эхинококкоза печени // Анналы хирургии. – 1999. – №4. – С. 39 – 47.
61. Дадвани С.А., Гостищев В.К., Муртазаев З.И. Малоинвазивные оперативные вмешательства и химиотерапия при эхинококкозе // Анналы хирургии. – 2000. – №4. – С. 38 – 46.
62. Дадвани С.А., Маленков Г.А., Сабиров Б.У. Иммунореабилитация больных эхинококкозом с использованием тодикампа и ЧСК-1 и гомеопатических препаратов // Эхинококкоз органов грудной полости Медицина. – М., 2002. – С. 342–358.
63. Дадвани С.А., Маленков А.Г., Гостищев В.К., Мусаев Г.Х. Иммунореабилитация больных эхинококкозом в зависимости от методов хирургического вмешательства и примененных иммуномодуляторов // International Journal on Immunorehabilitation. – 2002. – Vol.4. – N 1. – С.12–19.
64. Дадвани С.А., Мусаев Г.Х., Сабиров Б.У. Иммунореабилитация больных с эхинококкозом легких // International Journal on Immunorehabilitation. – 2001 – Vol.3. – № 3. – С. 40–49.

## ЭХИНОКОККОЗ ЛЕГКИХ, ОСЛОЖНЕННЫЙ ПЕЦИЛОМИКОЗОМ

65. Дехкан-Ходжаева Н.А., Артемова Е.П., Газиходжаева М.А. Иммунный статус больных микозами. // Мед. журнал Узбекистана. -1998. -№2. -С.70-71.
66. Закирова Н.И., Габченко А.К., Стреляева А.В., Прокина Е.С. Пецилломикоз – проблема иммунореабилитации больных // Тезисы X международного конгресса по реабилитации в медицине и иммунореабилитации. Афины, 2005. – С.215.
67. Заяц Р.Г., Рачковская И.В., Карпов И.А. Основы общей и медицинской паразитологии // Ростов н/д, 2002. –224с.
68. Иванов С.А. Совершенствование методов диагностики и хирургического лечения гидатидозного эхинококкоза печени // Автореф.: дис. доктора мед. наук. - Санкт-Петербург, 2002. – 32с.
69. Ильхамов Ф.А., Бирюков Ю.В., Садыков Р.В. и др. Иммунокоррекция препаратами ЧСК-1 и тодикамп при хирургическом лечении эхинококкоза печени, осложненного цистобилиарным свищом // Эхинококкоз органов брюшной полости и редких локализаций. – М., 2004. – С. 154 – 156.
70. Калмыкова А.С. Мембранные нарушения липидов, активность КФК и ЛДГ при миокардитах и кардиопатиях у детей раннего возраста. //Ж. Педиатрия. -1997. -№4. -С. 130-132.
71. Кацатадзе А.Г., Хамасуридзе, Л.А., Шарашенидзе В.И. Влияние низорала и тинидазола на фагоцитирующую активность нейтрофилов больных рубромикозом и кандидозом. //Ж. Вест. дерматологии и венерологии. -1990. -№12. -С.20-24.
72. Кент Д.Т. Лекции по философии гомеопатии / Пер. - М.: Гомеопат. Медицина, 2000. – 224с.
73. Коваленко Ф.П., Чебышев Н.В., Турсунов Б.С. и др. Нормализация аминокислотного обмена под воздействием нового способа хирургического лечения эхинококкоза // Эхинококкоз органов брюшной полости и редких локализаций. – М., 2004. – С. 270–272.
74. Крылов А.А., Песонина С.П., Крылова Г.С. Гомеопатия для врачей общей практики. – С.П., 1997. – 402с.
75. Кульберсон Д.Г. Иммунитет к паразитарным заболеваниям. Перевод с англ. Маркова Г.С. под ред. Догеля В.А. Государственное издательство иностранной литературы. Москва. 1948г. – С.327.
76. Куропатенко М.В., Бандурина Т.Ю., Безушкина Н.А. Паразитозы, лямблиоз и аллергические заболевания в детском возрасте// Русский Медицинский журнал, том 11. – 2003. – № 3. – С.143.
77. Кутузова О.А. Опыт гомеопатической профилактики пироплазмоза// Развитие гомеопатического метода в современной медицине. XV Московская международная гомеопатическая конференция. – М., 2005. – С.134.

78. Лазарева О.А. Возможные подходы к регуляции иммунных процессов в противопаразитарной терапии // Научные основы оздоровительной работы при гельминтозах и некоторых арбовирусных инфекциях. Сборник научных трудов МЗ РФ. Тюменский НИИ краевой инфекционной патологии. Омск, 1989. – 318с.
79. Леутская З.К. Некоторые аспекты иммунитета при гельминтозах // Роль витаминов и гормонов в иммунологическом процессе/ - М.: Наука, 1990. – 210с.
80. Лось Д.П. Биологический подход к хирургическому лечению эхинококкоза легких // Автореф. дис. канд. мед. наук. – М., 1998. – 20 с.
81. Лесовой В.С., Тихонов Н.Г., Яшкулов К.В. Структура заболеваемости микозами в Волгограде и Элисте: Экологические аспекты. //Ж. Эпидемиология и инфекционные болезни. -2000. -№1. -С. 11-13.
82. Лысенко А.Я., Красильников А.А. Лабораторные методы диагностики паразитарных болезней. – М.: МО РАМЛД. – 1999. – 61с.
83. Маленков А.Г., Дейнеко П.С., Колотыгина И.М. Способ получения биологически активного препарата «Тодикамп». Патент РФ № 2033803 // Открытия. – 1995. – Бюл. №12. – 8 с.
84. Маленков А.Г., Кротов В.П., Самылина И.А., Бунятян Н.Д. Клинико-физиологическое состояние обезьян после введения препаратов тодикампа и чеблина СК-1 // Матер. IX Росс. нац. конгресса “Человек и лекарство”. – М., 2002. – С. 655.
85. Маленков А.Г., Маленков Д.А., Кудрина Г.П. Изучение потенциальной мутагенной активности препаратов тодикампа и чеблин СК-1 // Матер. IX Росс. нац. конгресса “Человек и лекарство”. – М., 2002. – С. 654
86. Маленков А.Г., Чебышев Н.В. Самылина И.А. Иммунокорригирующие свойства тодикампа при эхинококкозе // Матер. IX Росс. нац. конгресса “Человек и лекарство”. – М., 2002. – С. 589.
87. Маленков В.Г., Бирюков Ю.В., Сагиева А.Т. Эхинококкоз редких локализаций органов грудной полости и перспективы использования препаратов тодикамп и ЧСК-1 // Эхинококкоз органов брюшной полости и редких локализаций. – М., 2004. – С. 269–289.
88. Маленков Н.Г., Чебышев Н.В., Сабиров Б.У. Экспериментальное изучение свойств препаратов ЧСК-1 и тодикамп // Эхинококкоз органов брюшной полости и редких локализаций. – М., 2004. – С. 296–339.
89. Мамадалиев А.М., Кудратов Ш.А., Маленков А.Г. Новый способ удаления эхинококковых кист головного мозга и использование препаратов тодикамп и ЧСК-1 при лечении эхинококкоза мозга // Эхинококкоз органов брюшной полости и редких локализаций. – М., 2004. – С. 355–356.
90. Мамараджабов С.Э., Сабиров Б.У., Прокина Е.С. Физиологичность малоинвазивных вмешательств при сочетанном эхинококкозе печени и легких // Научные труды 1-го съезда физиологов СНГ. Физиология и здоровье человека. – М., 2005. – Т.2. – С.185.

## ЭХИНОКОККОЗ ЛЕГКИХ, ОСЛОЖНЕННЫЙ ПЕЦИЛОМИКОЗОМ

91. Мамараджабов С.Э., Сабилов Б.У., Прокина Е.С. Физиологичность минимальных доступов в одномоментных операциях при эхинококкозе // Научные труды 1-го съезда физиологов СНГ. Физиология и здоровье человека. – М., 2005. – Т.2. – С. 185.
92. Маматкулов Х.М., Маленков Д.А., Маленков А.Г. и др. ЧСК и тодикамп при лечении аскаридоза, энтеробиоза и гименолепидоза людей // Проблемы экологии, здоровья, фармации и паразитологии. – М., 2002. – С. 101–102.
93. Матчанов Н.М., Сагиева А.Т., Садыков В.М. Ларвальные тенидозы человека и каракульских овец. – Ташкент. – 1997. – 512с.
94. Моллер Э., Леффлер В. Микология (пер. с немецк.). – М: Мир, 1995. – С. 17-24.
95. Мусаев Г.Х. Гидатидозный эхинококкоз: диагностика и комплексное лечение // Автореф. дис. докт. мед. наук. – М., 2000. – 41с.
96. Мухитдинов Ш.М. Грибы рода *Rassilomyces* у ларвальных тенид, взаимоотношение некоторых микроорганизмов и простейших // Проблемы биологии и медицины. – 2005. – №1. – С. 45 – 47
97. Назыров Ф.Г. Опыт хирургического лечения эхинококкоза легких // Хирургия Узбекистана. – 2001. – №3. – С.50.
98. Назыров Ф.Г., Акилов Х.А., Девятов А.В. Химиотерапевтическая профилактика рецидивных и резидуальных форм эхинококкоза брюшной полости // Хирургия Узбекистана. – 2001. – №3. – С.78.
99. Назыров Ф.Г., Исламбеков Э.С., Гафуров З.К. Хирургия осложненных форм эхинококкоза легких // Республ. научно-практ. конф. с международным участием. – Самарканд, 1998 – 67с.
100. Назыров Ф.Г., Исмаилов Д.А, Леонов Ф.Г. и др. Эхинококкоз. – Ташкент, 1999. – 208с.
101. Назыров Ф.Г., Сабилов Б.У., Маленков А.Г., Садыков В.М. Эхинококкоз органов брюшной полости и редких локализаций. – М.: ОАО «Издательство «Медицина» 2004. – 520с.
102. Новосадюк Т.В., Комисаренко А.А. Взаимозависимые заболевания человека и домашних животных и их гомеопатическое лечение. // Гомеопатия и фототерапия. – 2000. – №2. – С. 81–84.
103. Новосадюк Т.В. Роль домашних животных в решении проблем здоровья человека // Гомеопатия и фототерапия. – 1999. – №1. – С.51–54.
104. Нуртаев В.Г., Мирталипов Д.Т., Дехкан-Холжаева Н.А. Липидный состав гриба *P. variotii*, var. *Zaaminella* // Совр.проб.мед. паразитологии в Узбекистане. – С., 1993. – Ч.3. – С. 130-131.
105. Озерская С.М., Кочкина Г.А., Иванушкина Н.Е. Информационная база данных ВКМ о штаммах мицелиальных грибов // Микробиология. – 1995. – N1. С1 5-9.

106. Озерецковская Н.Н. Органная патология в хронической стадии тканевых гельминтозов: роль эозинофилии крови и тканей, иммуноглобулинемии E, G4 и факторов, индуцирующих иммунный ответ // Мед. Паразитол. и паразитарные болезни. – 2000. – №4. – С.9–14.
107. Падейская Е.Н., Бакланова О.В. Синтетические химиотерапевтические препараты для лечения микоза // Химико-фармацевтический журнал. 1993. – N 4. – С 12-23.
108. Перепелова И.Н., Баженов Л.Г. Трофимова Н.П., Шабанова Н.Г. Грибы рода *Candida* у хирургических больных //Меж.журнал Узбекистана. - 1995. - №5. -С.27-31.
109. Петровский Б.В., Милонов О.Б., Дееничин П.Г. Хирургия эхинококкоза. – М., Медицина, 1985. - 216с.
110. Погосов А.Г. Биологический подход к хирургическому лечению эхинококкоза печени// Автореф. дис. канд. мед. наук. – М., 1998.– 23с.
111. Прозоровский С.В., Вульфович Ю.В., Раковская И.В. Микоплазмы и микроплазменная инфекция человека // Клиническая медицина. – 1992. – N 9-10. – С 14-19.
112. Прокина Е.С. Дубильные вещества в корнях грецкого ореха // Научные труды Московской академии им. И.М. Сеченова. Проблемы хирургии, фармакологии, фармации и паразитологии. – М., 2004. – С.135–139.
113. Пухлик Б.М. Иммунологическая, Аллерголическая диагностика и иммунокоррекция в практике врача. Вишица: Иммуно.центр., 1992. - С.76-96.
114. Ройт А., Бростофф, Мейл Д. Иммунология, пер с англ. – М.: Мир, 2000. – 592с.
115. Роуз Баррих. Гомсопаия для всей семьи. – М., 1998. – 556с.
116. Сабилов Б.У., Ахтамов Д.А., Кобилов Э.Э. Хирургическое лечение нагноившегося пециломикозной инфекцией эхинококкоза легких // Материалы IV съезда фтизиатров и пульмонологиов Республики Узбекистан. – Ташкент. – 2005. – С. 83
117. Сабилов Б.У., Мамараджабов С.Э., Исламбеков Э.С. Совершенствование хирургической тактики при сочетанном эхинококкозе легких и печени с использованием препаратов тодикамп и ЧСК-1 // Эхинококкоз органов брюшной полости и редких локализаций. – М., 2004. – С. 292. – 313.
118. Сабилов Б.У., Турсунов Б.С. Хайдаров Г.А. Хирургическое лечение традиционными методами нагноившегося эхинококкоза легких с использованием гомеопатического препарата тодикамп // Материалы VI съезда фтизиатров и пульмонологиов Республики Узбекистан. – Ташкент. – 2005. – С.85
119. Сабилов Б.У., Утемурадова Г.Э., Рахимов А.Х. Изучение терапевтической активности препарата чеблин СК-5 при экспериментальных эхинококкозах животных. // Проблемы экологии, здоровья, фармации и паразитологии. – М., 2002. – С. 283–284.



## ЭХИНОКОККОЗ ЛЕГКИХ, ОСЛОЖНЕННЫЙ ПЕЦИЛОМИКОЗОМ

120. Садыков В.М., Сабилов Б.У., Кобилов Э.Э. и др. Морфологическая характеристика жизнеспособных эхинококковых кист // *IBN SINO – AVICENNA*. – №1 – 2. – 2005. – С.49.
121. Садыков В.М. Эхинококкоз и борьба с ним. – М., 1973. – 416с.
122. Садыков В.М., Абдуллаев Н., Ашуров А.А., Прокина Е.С. Экспериментальный пециломикоз, вызванный заражением животных материалом от больных бронхиальной астмой, эхинококкозом, осложненным пециломикозом, и от женщин-матерей носителей пециломикозной инфекции // *Проблемы экологии, здоровья, фармации и паразитологии*. – М., 2005. – С. 116–118.
123. Садыков В.М., Аскарлов К.А., Прокина Е.С., Ахророва З.Б. Иммунореабилитация больных эхинококкозом легких, осложненным пециломикозной инфекцией // *Научные труды 1-го съезда физиологов СНГ. Физиология и здоровье человека*. – М., 2005. – Т.2. – С.122
124. Садыков В.М., Ахмедов Ю.М., Прокина Е.С. Зависимость физиологичности оперативных вмешательств при эхинококкозе от степени зараженности крови больных грибами рода *Raesciomycetes* // *Научные труды 1-го съезда физиологов СНГ. Физиология и здоровье человека*. – М., 2005. – Т.2. – С.186
125. Садыков В.М., Сабилов Б.У., Габченко А.К. Малоинвазивные вмешательства при хирургическом лечении осложненного эхинококкоза легких с использованием гомеопатического препарата тодикамп // *Материалы IV съезда фтизиатров и пульмонологов Республики Узбекистан*. – Ташкент. – 2005. – С.84
126. Садыков Р.В., Сабилов Б.У., Прокина Е.С., Мамараджабов С.Э. Лечение эхинококкоза легких, осложненного пециломикозной инфекцией // *Проблемы биологии и медицины*. – 2005. – №1. – С. 58–60.
127. Саламов А.С., Бирюков Ю.В., Юсупов Ш.А., Мамышев Н.О. Иммунокоррекция при хирургическом лечении эхинококкоза легких с помощью препарата чеблин–СК–1 // *Журнал теоретической и клинической медицины*. – 2000. – № 5. – С. 94 – 100
128. Самылина И. А., Фисенко В.П., Бунятян Н.Д. Использование препарата чеблин–СК–1 в лечении эхинококкоза // *Человек и лекарство. VII Российский национальный конгресс*. – М., 2000. – С. 542.
129. Самылина И.А., Хантов Р.Х., Избасаров У.К. Использование препаратов тодикамп и ЧСК в ветеринарии. // *Проблемы экологии, здоровья, фармации и паразитологии*. – М., 2002. – С.102 –104.
130. Самылина И.А., Чебышев Н.В., Турсунов Б.С. Лечение одиночного эхинококкоза печени, осложненного пециломикозной инфекцией, с применением гомеопатического тодикампа // *Проблемы экологии, здоровья, фармации и паразитологии*. – М., 2005. – С. 5–9

131. Соловьева Н.Ю., Боброва С.В. Гомеопатия в терапии больных сепсисом // Развитие современного метода гомеопатии. – М., 2005. – С.81 - 82
132. Стреляева А.В. Влияние препарата чеблин-СК-1 на иммунный статус молодняка крупного рогатого скота // Проблемы экологии здоровья, паразитологии и фармации. – М., 1999. – С. 207–208.
133. Стреляева А.В. Коррекция аминокислотного обмена и иммунного статуса при вторичных иммунодефицитах с применением препарата чеблин-СК-1 // Фармация. – 2000. – № 4. – С. 46–48.
134. Стреляева А.В. Содержание свободных аминокислот при поражении печени у лабораторных животных и испытании препаратов СК-1 // Проблемы экологии здоровья, паразитологии и фармации. – М., 1999. – С. 73–80.
135. Стреляева А.В. Эхинококкоз с позиций хирургии, биологии и фармации. – М., 2000. – 220 с.
136. Стреляева А.В., Бунятян Н.Д., Самылина И.А. Иммунитет при введении иммуномодуляторов на фоне эхинококковой иммуносупрессии // Экспериментальная и клиническая фармакология. – 2001. – Т. 64. – № 5. – С. 43–45.
137. Стреляева А.В., Закирова Н.И., Прокина Е.С. Пециломикоз – проблема иммунореабилитации больных // Тезисы X международного конгресса по реабилитации в медицине и иммунореабилитации. Афины, 2005. – Т.6. – №3 – С.400
138. Стреляева А.В., Садыков В.М., Аскарлов К.А. и др. Морфологические исследования дистрофически измененных эхинококков // IBN SINO – AVICENNA. – №1-2 2005. – С.54.
139. Стреляева А.В., Чебышев Н.В., Садыков В.М., Погосов А.Г. Экспериментальный имплантированный пороссятам эхинококкоз от человека и испытания лечебного препарата СК-1 // Медицинская паразитология и паразитарные болезни. – 1998. – №4. – С. 42–44.
140. Токмаласв А.К. Гельминтозы человека // Русский медицинский журнал. – 2001. – Том 9, №16–17. – С.690–693.
141. Утемурадова Г.Э., Рахимов А.Х., Кобиллов Э.Э. Коррекция аминокислотного обмена при эхинококкозах с помощью препарата чаблин-СК-1 // Проблемы экологии, здоровья, фармации и паразитологии. – М., 2002. – С. 285–286.
142. Утемурадова Г.Э., Рахимов А.Х., Маленков А.Г. и др. Иммуномодулирующие свойства тодикампа при эхинококкозах. // Проблемы экологии, здоровья, фармации и паразитологии. – М., 2002. – С. 286 –287.
143. Фрадкин В.А., Лодинова Л.М., Рошаль Н.И. Оценка аллергии к условно-патогенным грибам // Лабораторное дело. – 1990. – N 8. – С. 51-54.

## ЭХИНОКОККОЗ ЛЕГКИХ, ОСЛОЖНЕННЫЙ ПЕЦИЛОМИКОЗОМ

144. Хайдарова Г.Х., Абдуллаев Н.А., Ганизода Х.Г. и др. Клиника и лечение первичного ревматизма у больных старше 40 лет и перспективы использования гомеопатии // Проблемы экологии, здоровья, паразитологии и фармации. - М., 2000. - С. 151-156.
145. Хаитов Р.Х., Пинегин Б.В. Основные задачи клинической иммунологии по изучению функциональной активности фагоцитирующих клеток // Иммунология. - 1995. - №3. - С. 6-10.
146. Хаитов Р.Х., Пинегин Б.В., Истамов Х.И. Экологическая иммунология. - М: ВНИРО., 1995. - С. 154-169
147. Чебышев Н.В., Богоявленский Ю.К., Гришина Е.А. Гельминтозы: органно-системные процессы в их патогенезе и лечении. - М.: Медицина, 1998. - 240с.
148. Чебышев Н.В., Бунятян Н.Д., Самылина И.А. Противомикробные, противозхинококковые и иммуностимулирующие свойства препарата чеблин-СК-1 / Мед. паразитол. и паразитар. болезни. - 2002. - №1. - С. 33-35.
149. Чебышев Н.В., Бунятян Н.Д., Стреляева А.В. Наиболее распространенные и опасные заболевания, вызываемые плоскими червями. Издание ММА. - М., 1999. - 27с.
150. Чебышев Н.В., Коваленко Ф.П., Самылина И.А. и др. Экспериментальный эхинококкоз и альвеококкоз и испытание препарата СК-1 // Медицинские паразитологические и паразитарные болезни. - 1998. - №2. - С. 38-41.
151. Чебышев Н.В., Маленков А.Г., Голубева М.И. и др. Изучение острой токсичности тодикампа - нового противозхинококкового препарата / Проблемы экологии, здоровья, паразитологии и фармации. - М., 2002. - С. 47-71
152. Чебышев Н.В., Стреляева А.В., Маленков А.Г., Садыков В.М., Исламбеков Э.С. Эхинококкоз органов грудной полости // Медицина. - М., 2002. - 420 с.
153. Чебышев Н.В., Маленков А.Г., Самылина И.А. ЧСК-1 и тодикамп в лечении кишечных гельминтозов людей // Эхинококкоз органов брюшной полости и редких локализаций. - М., 2004. - 486с.
154. Чебышев Н.В., Самылина И.А., Абдуллаев Н. и др. Физиологичность лечения эхинококкоза, осложненного пециломикозной инфекцией // Проблемы экологии, здоровья, фармации и паразитологии. - М., 2005. - С. 3-5
155. Чебышев Н.В., Самылина И.А., Мамараджабов С.Э. Лечение эхинококкоза препаратами ЧСК-1 и тодикамп // Эхинококкоз органов брюшной полости и редких локализаций. - М., 2004. - С. 482-483.
156. Чебышев Н.В., Турсунов Б.С., Бирюков Ю.В. Использование гомеопатического препарата чеблин-СК-1 в патогенетической терапии эхинококкоза // Медицинские паразитологические и паразитарные болезни. - 2000. - № 4. - С. 29-33.

## ЭХИНОКОККОЗ ЛЕГКИХ, ОСЛОЖНЕННЫЙ ПЕЦИЛОМИКОЗОМ

157. Чебышев. Н.В., Маленков А.Г., Турсунов Б.С. и др. Нормализация аминокислотного обмена у больных эхинококкозом под воздействием толикампа и ЧСК-1 и гомеопатических препаратов // Эхинококкоз органов брюшной полости и редких локализаций. – М., 2004. – С. 268–270.
158. Шамсиев А.М., Баймурадов Н.С. Множественный эхинококкоз печени // Эхинококкоз органов брюшной полости и редких локализаций. – М., 2004. – С. 113. – 117.
159. Шамсиев А.М., Баймурадов Н.С., Кабилов Э.Э. Экспериментально обоснование оперативного вмешательства на овцах // Эхинококкоз органов брюшной полости и редких локализаций. – М., 2004. – С. 100–106.
160. Шамсиев А.М., Баймурадов Н.С., Одилов Х.А. Отдаленные результаты лечения эхинококкоза печени у детей // Эхинококкоз органов брюшной полости и редких локализаций. – М., 2004. – С. 117. – 121.
161. Шамсиев А.М., Мелиева М.С., Одилов Х.А. Разработка метода иммунодиагностики эхинококкоза на основе определения АСЛ // Эхинококкоз органов брюшной полости и редких локализаций. – М., 2004. – С. 130–133.
162. Шамсиев А.М., Мелиева М.С., Одилов Х.А. Разработка нового метода иммунодиагностики эхинококкоза у детей // Эхинококкоз органов брюшной полости и редких локализаций. – М., 2004. – С.128–130.
163. Юлаев М.Ф. Ахунова А.М. Некоторые свойства экзогенной фосфолипазы А<sub>2</sub>, продуцируемой мицелием гриба *Paecilomyces viridis*. //Ж. Вестник медицинской химии. - 1999. - №3. - С.223-226.
164. Ahmadi N.A. Using morphometry of the larval rostellar hooks to distinguish Iranian strains of *Echinococcus granulosus* // *Annals of Tropical Medicine and Parasitology*. – 2004 – Vol.98. – № 3. – P. 211-220(10)
165. Bauwens L., Swinne D., De Vroey Ch. et al. Isolation of *Cryptococcus neoformans* var. *neoformans* in the aviaries of the Antwerp Zoological Gardens // *Mycosen*. -1986. –Bd. 29. N.7. –S. 291-294.
166. Bhargava U.C., Westfall B.A. Antitumor activity of *Juglans nigra* (Black walnut) extractives // *J Pharm. Sci.* – 1968. –V. 57. №10. – P. 1674-1677.
167. Boyum A., Laclation of mononuclear cells and granulocytos from humer blood // *Scanel.J. Clin. Lab. Invest.* - 1968. - Vol.21. - Suppl.97. P. 71 - 81
168. Burgu A., Sarimehmetoglu O., Vural S. A. Cystic echinococcosis in a stray cat // *The Veterinary Record*. – 2004 –Vol. 155. – №22,27. – P. 711-712(2)
169. Buttery R.G., Flath R.A., Mon T.R., Ling L.C. Identification of germacrene D in walnut and fig leaf volüles // *J.Agr. and Food Chem.*, 1986. –V. 34. - №№5. – P. 820-822.
170. Byrd R.P., Roy T.M., Fields C.L. et al. *Paecilomyces variotii* pneumonia in a patient with diabetes millitus / *J.Diabetes. Complic.* -1992. Vol.6. N.2. p.150-153.
171. Colvin R.B. Bhan A.K., McCluskey R.T. *Diagnostis immunopathology* / Raven Press., New-York., 1995. –P.614-620.

172. Dadaev Sh.A., Ashurmetov A.M., Eshov R.U. et al. Endolymphatic antibioticotherapy after echinococcectomy // Int. symposium. Surgery of echinococcosis. - Khiva, 1994. - P.21-22.
173. Dadaev Sh.A., Kuzin N.M., Musaev G.Ch. et al. Minimally invasive surgical management of nonparasite cysts // Cardiovascular and Interventional Radiology. - 1997. - Vol.20, Suppl. 1. - 82p
174. Dadaev Sh.A., Lotov A. N., Skrob O.S. et al. Interventional radiology in the treatment of liver echinococcosis // 11th European Congress of Radiology. - March 7. - 12, 1999, Vienna, Austria. - 1344p.
175. Dominique A. Vuitton. Echinococcosis and Allergy // Clinical Reviews in Allergy and Immunology. - 2004. - Vol.26. - № 2. - P. 93-104(12)
176. Domer J.E. Immunomodulation in the mycoses. // J.Med. Vet. Mycol. -1992. -Vol.30. -N.1 -p.157-166.
177. Eduard W., Sandven P., Levy F. Relationships between exposure to spores from *Rhizopus microsporus* and *Paecilomyces variotii* and serum IgG antibodies in wood trimmers. //Int. Arch. Allergy Immunol. -1992. -Vol.97. - N.4. -P.277-282.
178. Elmahdi I.E., Ali Q.M., Magzoub M.M.A et al Cystic echinococcosis of livestock and humans in central Sudan // Annals of Tropical Medicine and Parasitology. - 2004.-Vol.98. - №5. - P. 473-479.
179. Fujii N., Yamashita Y., Anolo K. et al Uce 1022, a new antitumor antibiotic with toroisomerase I-mediated DNA cleavage activity, from *Paecilomyces* // J.Antibiot. Tokyo. -1994. - Vol.47. -N.8. -p. 949-951.
180. George R.B., Penn R.L., Kinasewitz G.T. Mycobacterial, fungal actinomycotic and nocardial infections of the pleura // Clin.Chest.Med. - 1985. -Vol.6. -N.1. - p.63-75.
181. Hemphill Andrew, Walker Mirjam. Drugs Against Echinococcosis // Drug Design Reviews- Online. -2004. - Vol. 1. - №4. - P. 325-332(8)
182. Imwidthaya P. Systemic fungal infection in Thailand // J. Med. Vet. Mycol. - 1994. -Vol. 32. - N5. - P. 395-399
183. Jondal G., Holm G. Surface markers on human T and B lymphocytes // J. exp.Med. - 1972. - Vol. 136. - №2. P.207-215
184. Kariev M.N., Usmanov R.M., Kariev G.M. Brain echinococcosis // Int. symposium. Surgery of echinococcosis. -Khiva, 1994. - 34p.
185. Karimov Sh.I., Nishanov Ch.T., Eschanov A.G. Diagnostic and treatment of hepatic echinococcosis, complicated by the cyst rupture into the bile ducts // Int. symposium. Surgery of echinococcosis. - Khiva, 1994. - P. 49-50
186. Karimov Sh.I. New operational access for dilated operative interventions on the liver // Int. symposium. Surgery of echinococcosis. - Khiva, 1994. - P.34-35
187. Karimov Sh.I. Problem of echinococcosis in Uzbekistan - achievements and Perspectives // Int. symposium. Surgery of echinococcosis. - Khiva, 1994. - P.1-3.

## ЭХИНОКОККОЗ ЛЕГКИХ, ОСЛОЖНЕННЫЙ ПЕЦИЛОМИКОЗОМ

188. Kwon- Chung K.J., Bennet J.E. Medical mycology. / Lea and Febiger: Philadelphia. 1992. –p. 205-209.
189. Kusun N.M., Dadvani S.A., Musaev G. Ch. et al. Ultrasound and X-ray guided percutaneous interventions for treatment of hepatic cysts // Surgery. – 1996. – Vol.9, № 2. –97p.
190. Littman M.P. Systemic Paccilomyces in a dog // J. Am. Vet. Med. Assoc. – 1987. –Vol.191. –N.4. –P.447-449.
191. Lotov A.N., Kusun N.M., Dadvani S.A. et al. Less-invasive method for treating liver echinococcosis // 37th World Congress of Surgery. – Acapulco, Mexico. – 1997. –989p.
192. Macpherson C.N.L., Kachani M., Lyagoubi M. et al Cystic echinococcosis in the Berber of the Mid Atlas mountains, Morocco: new insights into the natural history of the disease in humans // Annals of Tropical Medicine and Parasitology. – 2004 –Vol.98. – №5. – P. 481–490.
193. Maksumov K.M., Dadabaev B.B. Effectiveness of surgical treatment of pulmonary echinococcosis // Int. symposium. Surgery of echinococcosis. – Khiva, 1994. – P. 36-37.
194. Mancini V., Carbonera A.O., Haremand T. F. Immunochemical quantitation of antigens by single radial immunodiffusion // Immunochemistry. – 1965. – Vol.№2. – P.235-254.
195. Marzec A., Heron I.g., Pritchard P.C et al. Paecilomyces variotii in peritoneal dialysate // J/ Clin. Microbiol. -1993. – Vol.31. – N9. – P. 2392-2395.
196. Mizunoya S., Watanabe Y. Paecilomyces keratitis with corneal perforation salvaged by a conjunctiva flap and delayed keratoplasty // flap and delayed keratoplasty // Br. J. ophthalmolog. – 1994. Vol. 78. – N.2. P.157-158.
197. Riganò R., Buttari B., Profumo E. Echinococcus granulosus-specific T-cell lines derived from patients at various clinical stages of cystic echinococcosis // Parasite Immunology. – 2004 – Vol.26. – №1. – P. 45–52(8).
198. Sakamoto, Tsukasa; Gutierrez et al Pulmonary complications of cystic echinococcosis in children in Uruguay // Pathology International. – 2005. – Vol.50. – P. 497–503.
199. Strzelecka H., Kaminska J., Lenk K., Sadowska U. Badanie lisci orzecha wtoskiego // Folium Juglandis. Farm. pol., 1979. – V. 35. – №1. – P. 23 –25.
200. Swiderski Zdzislaw, Malczewski Andrzej. WHO/OIE Manual on Echinococcosis in Humans and Animals: a Public Health Problem of Global Concern // Acta Parasitologica. – 2002– Vol.47 – № 2. – P.177
201. Takamoto M. A clinical study on fluconazole against pulmonary mycosis associated with respiratory disease. / Jpn. J Antibiot. - 1994. - Vol.47. N.9 - P.1145-1159.
202. Tan T.Q., Orden A.K., Tillman .I. et all. Paecilomyces lilacinus catheter-related fungemia in an immunocomposed pediatric patient // I.Clin. Microbiol. -1992. -Vol.39. - N.9. -P.2479-2483.

## ЭХИНОКОККОЗ ЛЕГКИХ, ОСЛОЖНЕННЫЙ ПЕЦИЛОМИКОЗОМ

---

203. Tigano-Milani M.S Samson R.A., Martins I., Sobral B.W DNA markers for differentiating isolated of Paecilomyces lilacynus // Microbiology. - 1995. - Vol.141. - Pt.1. - P.239-245.
204. Thuribeck W.M., Chung A.M. Pathology of the lung. / New York: Thieme Medical., 1994. -P. 628-650.
205. Tursunov B.S., Strelyaeva A.V., Sadikov V.M. Modern approach to lung festering echinococcosis treatment // Suppurative diseases in lungs and pleura. - Samarkand, 1998. - P. 152.
206. Uys C.J., Don P. A., Schrire V., Barnard C. N. Endocarditis following cardiac surgery due to the fungus Paecilomyces // S. Afr. Med J. - 1993. - Vol.37. - p. 1267-1280.
207. Veraalvarez J. et al. Echnococcus hookjets in sputum sinus trast extension of hydratid cyst to lung // Acta Cytologica. -1995. -№6. - P. 39.
208. Wehmer C. Die Pflanzenstoffe // Jena, 1929. - Bd 1. - 640 p.
209. Wojcik E. Folium Jungladis. Spektrofotometryczne oznaczanie zawartosci junglonu w Folium Jungladis // Farm.pol., 1984. - 1984. - 40. -№9. - P. 523-525.
210. Yoon H.K Armstrong U. Pulmonary nocardiosis // J. Compute Assist. Tomorg. -1995. -Vol.19. -N.1. -p.52-55

ЭХИНОКОККОЗ ЛЕГКИХ, ОСЛОЖНЕННЫЙ ПЕЦИЛОМИКОЗОМ

---



RS Global

**Вахидова А. М., Худоярова Г. Н., Болтаев К. С.**

**ЭХИНОКОККОЗ ЛЕГКИХ,  
ОСЛОЖНЕННЫЙ ПЕЦИЛОМИКОЗОМ**

Passed for printing 12.10.2020. Appearance 16.10.2020.

Typeface Times New Roman.

Circulation 300 copies.

RS Global Sp. z O.O., Warsaw, Poland, 2020

Numer KRS: 0000672864

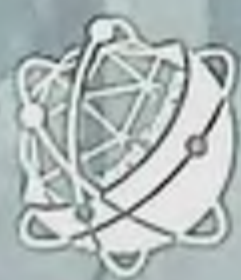REGON: 367026200

NIP: 5213776394



# ECHINOCOCCOSIS OF LUNGS COMPLICATED BY PECCILOMYCOSIS

Vakhidova A. M., Khudoyarova G. N., Boltaev K. S.



RS Global

<https://monographs.rsglobal.pl/>

Tel: +48 226 0 227 03

Email: [monographs@rsglobal.pl](mailto:monographs@rsglobal.pl)

RS Global Sp. z O.O.

Dolona 17, Warsaw,

Poland 00-773