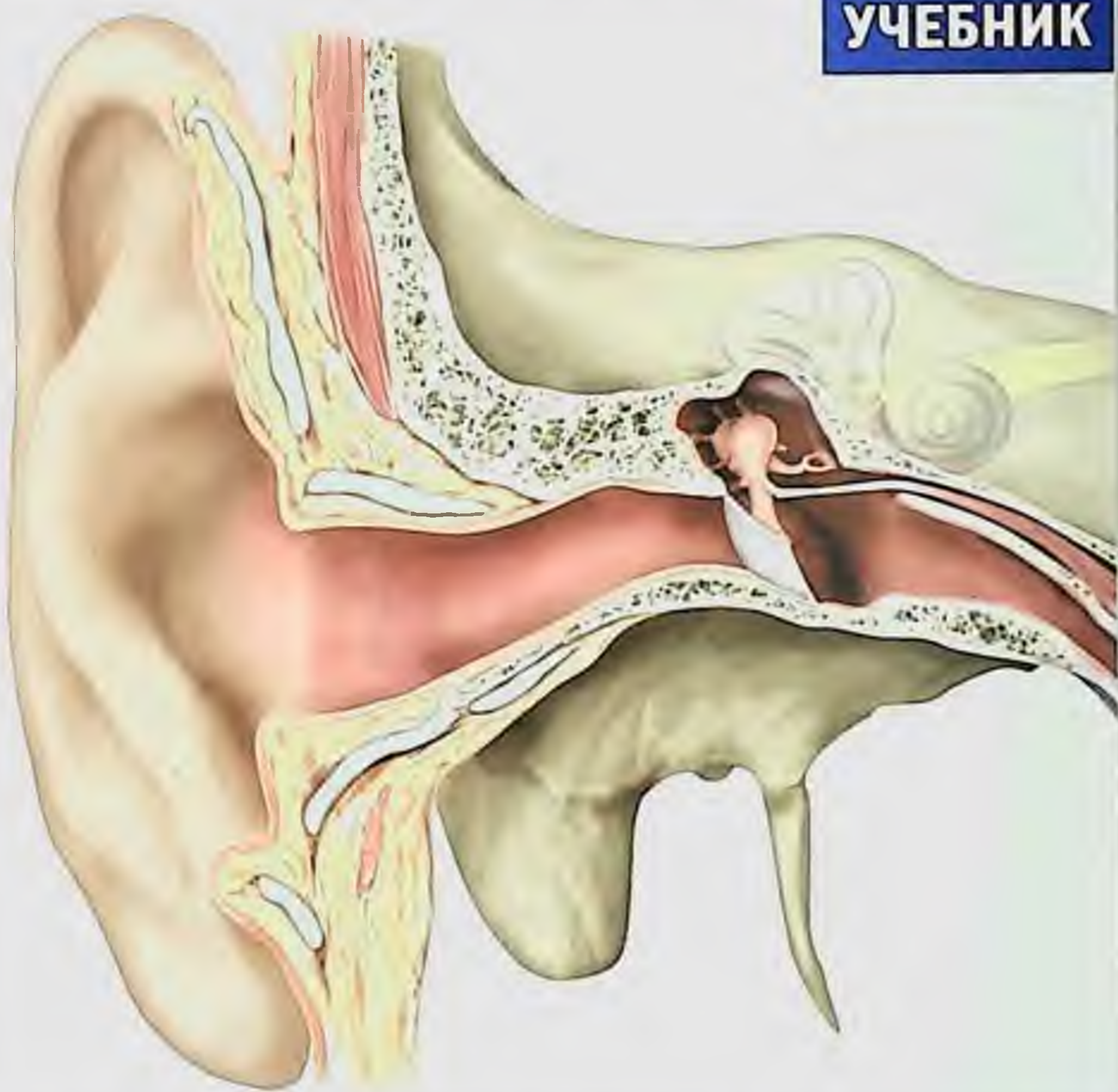

В.Т. Пальчун, А.И. Крюков,  
М.М. Магомедов

# ОТОРИНОЛАРИНГОЛОГИЯ

УЧЕБНИК



4-е издание, переработанное и дополненное



ИЗДАТЕЛЬСКАЯ ГРУППА  
«ГЗОТАР-Медиа»



В.Т. Пальчун, А.И. Крюков,  
М.М. Магомедов

# ОТОРИНОЛАРИНГОЛОГИЯ

**УЧЕБНИК**

4-е издание, переработанное и дополненное

Министерство науки и высшего образования РФ

Рекомендовано Координационным советом по области образования «Здравоохранение и медицинские науки» в качестве учебника для использования в образовательных учреждениях, реализующих основные профессиональные образовательные программы высшего образования уровня специалитета по направлению подготовки 31.05.01 «Лечебное дело»

Регистрационный номер рецензии 680 от 21 марта 2019 года



Москва  
ИЗДАТЕЛЬСКАЯ ГРУППА  
«ГЭОТАР-Медиа»  
2022

**SamDTU**  
**axborot-resurs markazi**

УДК 616.21/28(075.8)

ББК 56.8

01-УЧБ-2624

П14

**Авторы:**

*В. Т. Пальчун* — д-р мед. наук, чл.-кор. РАН, проф. кафедры оториноларингологии лечебного факультета ФГАОУ ВО «Российский национальный исследовательский медицинский университет им. Н.И. Пирогова» Минздрава России, засл. деятель науки РФ;

*А. И. Крюков* — д-р мед. наук, проф., чл.-кор. РАН, директор ГБУЗ «Научно-исследовательский клинический институт оториноларингологии им. Л.И.Свержевского» ДЗМ, зав. кафедрой оториноларингологии лечебного факультета ФГАОУ ВО «Российский национальный исследовательский медицинский университет им. Н.И. Пирогова» Минздрава России, засл. деятель науки РФ;

*М. М. Магомедов* — д-р мед. наук, проф., профессор кафедры оториноларингологии лечебного факультета ФГАОУ ВО «Российский национальный исследовательский медицинский университет им. Н.И. Пирогова» Минздрава России.

**Рецензенты:**

*В. Ф. Антонив* — д-р мед. наук, проф., профессор кафедры оториноларингологии медицинского института ФГАОУ ВО «Российский университет дружбы народов», засл. деятель науки РФ;

*Г. И. Марков* — д-р мед. наук, проф. кафедры оториноларингологии ФГБОУ ВО «Ярославский государственный медицинский университет» Минздрава России.

**Пальчун, В. Т.**

П14 Оториноларингология : учебник / В. Т. Пальчун, А. И. Крюков, М. М. Магомедов. — 4-е изд., перераб. и доп. — Москва : ГЭОТАР-Медиа, 2022. — 592 с. : ил.

ISBN 978-5-9704-7198-2

В четвертом издании учебника кратко изложены как фундаментальные знания по этиологии, патогенезу, диагностике и лечению заболеваний верхних дыхательных путей и уха, так и новейшие научные и практические сведения в этой области. Существенные обновления внесены в разделы медикаментозной терапии заболеваний лор-органов, в клиническую оценку и лечебную тактику при распространенных заболеваниях уха, горла и носа. Представлены современные обоснования методов выбора в диагностике и лечении основных заболеваний лор-органов, даны обобщающие сведения по очаговой инфекции, вопросам urgentной патологии в специальности и др.

Учебник предназначен студентам медицинских вузов, интернам, ординаторам, аспирантам и практикующим врачам.

УДК 616.21/28(075.8)

ББК 56.8

*Права на данное издание принадлежат ООО Издательская группа «ГЭОТАР-Медиа». Воспроизведение и распространение в каком бы то ни было виде части или целого издания не могут быть осуществлены без письменного разрешения ООО Издательская группа «ГЭОТАР-Медиа».*

© Пальчун В.Т., Крюков А.И., Магомедов М.М., 2019

© ООО Издательская группа «ГЭОТАР-Медиа», 2022

© ООО Издательская группа «ГЭОТАР-Медиа»,

ISBN 978-5-9704-7198-2

оформление, 2022



# ОГЛАВЛЕНИЕ

Список сокращений и условных обозначений . . . . .	10
Введение . . . . .	11
Предисловие . . . . .	13
<b>Глава 1. Краткая история оториноларингологии . . . . .</b>	<b>15</b>
1.1. Предмет изучения . . . . .	15
1.2. Формирование специальности в отдельную самостоятельную медицинскую дисциплину . . . . .	16
<b>Глава 2. Методы исследования лор-органов . . . . .</b>	<b>22</b>
2.1. Методика исследования носа и околоносовых пазух . . . . .	23
2.2. Методика исследования глотки . . . . .	29
2.3. Методика исследования гортани . . . . .	32
2.4. Методика исследования уха . . . . .	36
Исследование функций слухового анализатора . . . . .	44
Исследование функции вестибулярного анализатора . . . . .	55
2.5. Эзофагоскопия . . . . .	64
2.6. Трахеобронхоскопия . . . . .	65
Контрольные вопросы и задания . . . . .	65
<b>Глава 3. Заболевания носа и околоносовых пазух . . . . .</b>	<b>67</b>
3.1. Клиническая анатомия носа и околоносовых пазух . . . . .	67
Клиническая анатомия наружного носа . . . . .	67
Клиническая анатомия полости носа . . . . .	70
Клиническая анатомия околоносовых пазух . . . . .	81
3.2. Клиническая физиология носа и околоносовых пазух . . . . .	86
3.3. Заболевания наружного носа . . . . .	89
Аномалии развития носа . . . . .	90
Фурункул носа . . . . .	92
Рожистое воспаление . . . . .	94
Розовые угри и ринофима . . . . .	95
Сикоз преддверия носа . . . . .	97
Экзема носа . . . . .	98
Термические повреждения наружного носа . . . . .	99



3.4. Заболевания полости носа . . . . .	102
Искривление перегородки носа . . . . .	102
Контрольные вопросы и задания . . . . .	105
Синехии и атрезии полости носа . . . . .	105
Гематома и абсцесс перегородки носа . . . . .	106
Контрольные вопросы и задания . . . . .	108
Носовое кровотечение . . . . .	108
Острый ринит . . . . .	117
Хронический ринит . . . . .	123
Хронический катаральный ринит . . . . .	123
Озена . . . . .	130
Аллергический ринит . . . . .	132
Вазомоторный ринит . . . . .	137
Контрольные вопросы и задания . . . . .	139
3.5. Воспалительные заболевания околоносовых пазух . . . . .	140
Острое воспаление верхнечелюстной пазухи . . . . .	143
Хроническое воспаление верхнечелюстной пазухи . . . . .	149
Острое воспаление лобной пазухи . . . . .	154
Хроническое воспаление лобной пазухи . . . . .	156
Острый этмоидит . . . . .	160
Хроническое воспаление ячеек решетчатого лабиринта . . . . .	162
Острое и хроническое воспаление клиновидной пазухи . . . . .	164
Ринодакриоцистит . . . . .	166
Контрольные вопросы и задания . . . . .	167
3.6. Травмы и инородные тела носа и околоносовых пазух . . . . .	168
Инородные тела носа и околоносовых пазух . . . . .	175
3.7. Риногенные орбитальные и внутричерепные осложнения . . . . .	176
Риногенные орбитальные осложнения . . . . .	177
Риногенный гнойный менингит . . . . .	179
Экстрадуральный абсцесс . . . . .	180
Риногенный абсцесс мозга . . . . .	181
Тромбоз кавернозного синуса . . . . .	183
Сепсис: риногенный, тонзиллогенный, отогенный . . . . .	184
3.8. Современные методы эндоназальной эндоскопической хирургии . . . . .	185
Показания к диагностической эндоскопии полости носа и околоносовых пазух и ее методика . . . . .	186



Показания к эндоскопической эндоназальной хирургии и методика операций в полости носа и на околоносовых пазухах с применением эндоскопов . . . . .	189
Контрольные вопросы и задания . . . . .	191
<b>Глава 4. Заболевания глотки . . . . .</b>	<b>193</b>
4.1. Клиническая анатомия глотки . . . . .	193
Носоглотка . . . . .	194
Ротоглотка . . . . .	195
Гортаноглотка . . . . .	198
4.2. Клиническая физиология глотки . . . . .	202
4.3. Физиология лимфаденоидного глоточного кольца . . . . .	205
4.4. Острые воспалительные заболевания глотки . . . . .	208
Острый фарингит . . . . .	208
Ангина . . . . .	211
4.5. Осложнения ангин . . . . .	233
Паратонзиллит . . . . .	233
Парафарингеальный (окологлоточный) абсцесс . . . . .	237
Ретрофарингеальный (заглоточный) абсцесс . . . . .	239
4.6. Хронические воспалительные заболевания глотки . . . . .	240
Хронический фарингит . . . . .	240
Хронический тонзиллит . . . . .	243
4.7. Гипертрофия нёбных миндалин . . . . .	258
4.8. Гипертрофия глоточной миндалины (аденоиды) . . . . .	259
Осложнения при аденотомии . . . . .	264
4.9. Инородные тела глотки . . . . .	264
4.10. Ранения и травмы глотки . . . . .	266
4.11. Ожоги глотки и пищевода . . . . .	268
Контрольные вопросы и задания . . . . .	272
<b>Глава 5. Заболевания гортани, трахей и пищевода . . . . .</b>	<b>273</b>
5.1. Клиническая анатомия гортани . . . . .	273
Хрящи гортани . . . . .	273
Суставы гортани . . . . .	276
Связки гортани . . . . .	276
Мышцы гортани . . . . .	278
Топография гортани . . . . .	281
Кровоснабжение гортани . . . . .	282
Иннервация гортани . . . . .	283



5.2. Клиническая анатомия трахеи и пищевода . . . . .	284
Трахея . . . . .	284
Пищевод . . . . .	286
5.3. Клиническая физиология гортани, трахеи и пищевода . . . . .	287
Дыхательная функция . . . . .	287
5.4. Острые воспалительные заболевания гортани и трахеи . . . . .	290
Острый катаральный ларингит . . . . .	291
Отечный ларингит . . . . .	293
Инфильтративный ларингит . . . . .	295
Подскладковый ларингит (ложный круп) . . . . .	297
Гортанная ангина . . . . .	298
Хондроперихондрит гортани . . . . .	300
5.5. Хронические воспалительные заболевания гортани . . . . .	303
Хронический катаральный ларингит . . . . .	303
Хронический гиперпластический ларингит . . . . .	304
Хронический атрофический ларингит . . . . .	306
5.6. Острый и хронический стеноз гортани и трахеи . . . . .	307
Острый стеноз гортани и трахеи . . . . .	308
Хронический стеноз гортани и трахеи . . . . .	313
5.7. Заболевания нервного аппарата гортани . . . . .	315
Расстройства чувствительности . . . . .	315
Двигательные расстройства . . . . .	316
5.8. Травмы гортани и трахеи . . . . .	320
Огнестрельные ранения гортани и трахеи . . . . .	321
Закрытые травмы гортани и трахеи . . . . .	323
5.9. Инородные тела гортани, трахеи и бронхов . . . . .	325
5.10. Ожоги гортани и трахеи . . . . .	326
5.11. Инородные тела пищевода . . . . .	328
Контрольные вопросы и задания . . . . .	330
<b>Глава 6. Заболевания уха . . . . .</b>	<b>331</b>
6.1. Клиническая анатомия и физиология уха . . . . .	331
Клиническая анатомия наружного уха . . . . .	331
Клиническая анатомия среднего уха . . . . .	339
Клиническая анатомия внутреннего уха . . . . .	349
6.2. Клиническая физиология уха . . . . .	361
Функция органа слуха . . . . .	361
Функция вестибулярного анализатора . . . . .	371
6.3. Заболевания наружного уха . . . . .	376
Аномалии наружного уха . . . . .	376



Воспалительные заболевания наружного уха . . . . .	377
Серная пробка. . . . .	387
Инородные тела наружного слухового прохода . . . . .	389
Экзостозы наружного слухового прохода . . . . .	391
6.4. Заболевания среднего уха . . . . .	392
Острый и хронический тубоотит (евстахиит) . . . . .	392
Экссудативный средний отит. . . . .	395
Острый гнойный средний отит . . . . .	400
Адгезивный средний отит. . . . .	410
Мастоидит . . . . .	412
Хронический гнойный средний отит . . . . .	419
6.5. Заболевания внутреннего уха . . . . .	432
Лабиринтит . . . . .	433
Нейросенсорная тугоухость . . . . .	441
Болезнь Меньера . . . . .	447
Доброкачественное пароксизмальное позиционное головокружение . . . . .	454
Отосклероз. . . . .	456
6.6. Слухопротезирование и кохлеарная имплантация . . . . .	463
6.7. Отогенные внутричерепные осложнения и отогенный сепсис. . . . .	466
Отогенный менингит. . . . .	469
Отогенные абсцессы в полости черепа. . . . .	475
Абсцесс височной доли мозга и мозжечка . . . . .	478
Тромбоз сигмовидного синуса и отогенный сепсис . . . . .	485
Отогенное воспаление и травма лицевого нерва . . . . .	489
6.8. Травмы уха . . . . .	493
Травмы наружного уха. . . . .	493
Повреждения барабанной перепонки . . . . .	496
Травматический средний отит и мастоидит . . . . .	498
Повреждения внутреннего уха. . . . .	498
Термические и химические травмы уха . . . . .	501
Акустическая травма уха . . . . .	503
Контрольные вопросы и задания . . . . .	506
<b>Глава 7. Специфические заболевания лор-органов. . . . .</b>	<b>509</b>
7.1. Туберкулез лор-органов. . . . .	509
Туберкулез верхних дыхательных путей. . . . .	509
7.2. Сифилис верхних дыхательных путей и уха . . . . .	513
Сифилис носа . . . . .	514



Сифилис глотки и гортани . . . . .	515
Сифилис уха . . . . .	517
7.3. Склерома верхних дыхательных путей . . . . .	518
Гранулематоз Вегенера . . . . .	521
7.4. Поражение лор-органов при ВИЧ-инфекции . . . . .	525
Контрольные вопросы и задания . . . . .	529
<b>Глава 8. Новообразования верхних дыхательных путей и уха. . . . .</b>	<b>531</b>
8.1. Новообразования носа и околоносовых пазух. . . . .	531
Опухолеподобные образования носа и пазух . . . . .	532
Доброкачественные опухоли носа и околоносовых пазух . . . . .	532
Злокачественные опухоли носа и околоносовых пазух . . . . .	534
8.2. Новообразования глотки . . . . .	537
Опухолеподобные заболевания глотки. . . . .	537
Доброкачественные опухоли глотки. . . . .	538
Злокачественные опухоли глотки . . . . .	541
8.3. Новообразования гортани . . . . .	543
Опухолеподобные образования гортани . . . . .	543
Доброкачественные опухоли гортани. . . . .	546
Злокачественные опухоли гортани . . . . .	549
8.4. Новообразования уха . . . . .	558
Опухолеподобные образования уха. . . . .	559
Доброкачественные опухоли уха . . . . .	560
Злокачественные опухоли уха . . . . .	561
Невринома преддверно-улиткового (VIII) нерва . . . . .	563
Контрольные вопросы и задания . . . . .	565
<b>Глава 9. Основные лекарственные средства, применяемые</b>	
<b>в оториноларингологии. . . . .</b>	<b>567</b>
Биосинтетические пенициллины . . . . .	567
Полусинтетические пенициллины . . . . .	567
Антибактериальные препараты местного действия . . . . .	569
Противогрибковые средства . . . . .	569
Глюкокортикоиды . . . . .	570
Антигистаминные препараты . . . . .	570
Иммуномодулирующие препараты, вакцины. . . . .	571
Гомеопатические средства . . . . .	571
Муколитические средства . . . . .	572
Сосудосуживающие средства для местного применения . . . . .	572
Ферментные препараты . . . . .	572
Ушные капли . . . . .	572

---

Комбинированные препараты системного действия для лечения различных форм ринита и синусита . . . . .	573
Комбинированные препараты местного действия для лечения различных форм ринита и синусита . . . . .	573
Местные анестетики . . . . .	573
Приложение. Перечень вопросов для подготовки студентов к экзамену и зачету . . . . .	574
Список литературы . . . . .	577



## СПИСОК СОКРАЩЕНИЙ И УСЛОВНЫХ ОБОЗНАЧЕНИЙ

- — торговое название лекарственного средства
- — лекарственное средство не зарегистрировано в РФ
- АНЦА — антинейтрофильные цитоплазматические антитела
- АР — аллергический ринит
- ДППГ — доброкачественное пароксизмальное позиционное головокружение
- ИФА — иммуноферментный анализ
- КТ — компьютерная томография
- КУФ — коротковолновое ультрафиолетовое излучение
- МКБ — Международная классификация болезней
- МРТ — магнитно-резонансная томография
- ПЦР — полимеразная цепная реакция
- РНК — рибонуклеиновая кислота
- РР — разговорная речь
- СВЧ — сверхвысокочастотное излучение
- СИТ — специфическая иммунотерапия
- СШ — субъективный шум
- ТАФ — токсико-аллергическая форма
- УВЧ — токи ультравысокой частоты
- УФО — ультрафиолетовое облучение
- ФДТ — фотодинамическая терапия
- ФУНГ — феномен ускоренного нарастания громкости
- ШР — шепотная речь

*Salus aegroti suprema lex.*  
Благо больного — высший закон

## ВВЕДЕНИЕ

Один из ключевых критериев качества медицинской помощи — соответствие стандартам безопасности больного. В Большой медицинской энциклопедии дано такое определение врачебной ошибки: «Это ошибка врача при исполнении своих профессиональных обязанностей, являющаяся следствием добросовестного заблуждения и не содержащая состава преступления или признаков проступка». Степень ответственности медицинского работника за врачебную ошибку устанавливается с учетом обстоятельств ошибки.

В основе большинства врачебных ошибок лежит так называемый человеческий фактор: недостаточная квалификация врача, халатность, моральная ущербность, недостаточная внутренняя мотивация к ответственности за здоровье и жизнь больного. Согласно анализу заключений судебно-медицинской экспертизы, врачебные ошибки, как правило, обусловлены именно этим фактором. Однако нередко непреднамеренные ошибки, не связанные с вышеперечисленными причинами, а вызванные стечением обстоятельств или случайностью. За такие ошибки врач не несет судебной ответственности. В 2004 г. Всемирная организация здравоохранения (ВОЗ) учредила всемирный медицинский альянс по обеспечению безопасности пациентов.

Все предметы и практические навыки, освоенные студентами в медицинском вузе, дают возможность будущему врачу профессионально исполнять свои обязанности и не допускать грубых врачебных ошибок с причинением вреда больному. Все обучение в вузе посвящено этому. Не менее важная составляющая профессионализма — чуткое и внимательное отношение к каждому больному.

В медицинском вузе есть все, чтобы овладеть врачебным искусством: на практических занятиях и лекциях, у постели больного и за операционным столом. Система обучения дает знания, умения и врачебные



навыки. Ими овладеет только тот студент, который рационально использует учебное время. Медицинские дисциплины тесно взаимосвязаны, как органы человеческого организма, поэтому необходимо освоить все предметы. Последипломная специализация формирует профиль врача по той или иной дисциплине и позволяет постоянно совершенствоваться. К этому времени у молодого врача вырабатываются глубоко осознанные морально-этические устои врачебной профессии. Таким образом, создаются необходимые условия для получения и постоянного пополнения врачебных знаний, которые дают возможность при работе с каждым больным не совершать врачебных ошибок.

*В. Т. Пальчун, профессор,  
член-корреспондент РАН,  
заслуженный деятель науки РФ*

## ПРЕДИСЛОВИЕ

Четвертое издание учебника по оториноларингологии авторы переработали в соответствии с новыми достижениями в медицине применительно к болезням верхних дыхательных путей и уха. Существенные обновления внесены в разделы медикаментозной терапии заболеваний лор-органов, клиническую оценку и лечебную тактику при ряде распространенных заболеваний уха, горла и носа.

В общей системе жизнедеятельности организма человека лор-органы обеспечивают внешнее дыхание, обоняние, речь, слух и равновесие. Они выполняют предназначенные им функции, тесно взаимодействуя посредством центральной нервной системы с сердечно-сосудистой, иммунной, кроветворной, желудочно-кишечным трактом, опорно-двигательным аппаратом и другими системами организма. При заболеваниях такое многостороннее тесное физиологическое (и во многом анатомическое) взаимодействие лор-органов и этих систем обуславливает патологические реакции в обоих направлениях. При большинстве заболеваний возникают инфекционно-токсические и нервно-рефлекторные влияния со стороны лор-органов, что вызывает или потенцирует общие и местные патологические изменения в организме. Следовательно, решение диагностических и терапевтических вопросов в клинической практике может быть высокопрофессиональным лишь при наличии базисных знаний по оториноларингологии, которые представлены в учебнике.

Настоящее издание включает фундаментальные знания по оториноларингологии. Для лучшего усвоения клинического материала в книге представлена краткая информация по анатомии и физиологии лор-органов применительно к задачам диагностики и лечения заболеваний.

Врачебный осмотр носа, глотки, гортани и слухового прохода позволяет получить основную информацию (визуальную картину) о характере заболевания этих органов. Методика осмотра проста и доступна



каждому врачу. Учебник раскрывает секреты освоения основных методик исследования лор-органов.

В книге кратко представлены как базисные знания по этиологии, патогенезу, диагностике и лечению заболеваний верхних дыхательных путей и уха, так и новейшие научные и практические сведения в этой области.

Введен новый раздел по дакриоциститу (ринодакриоциститу по В.Т. Пальчуну), поскольку воспаление слезных путей часто обусловлено патологией в полости носа, а главное — эндоназальный эндоскопический хирургический подход к слезному мешку значительно эффективнее наружного.

Студент найдет в учебнике все необходимое по программе обучения в медицинском вузе. Несомненно, книга будет полезна для ординаторов, аспирантов и практикующих врачей, так как в ней представлен базисный материал по оториноларингологии.

Авторы выражают признательность коллективу кафедры оториноларингологии РНИМУ им. Н.И. Пирогова за участие и помощь в подготовке настоящего издания учебника.

# Глава 1

## КРАТКАЯ ИСТОРИЯ ОТОРИНОЛАРИНГОЛОГИИ

### 1.1. ПРЕДМЕТ ИЗУЧЕНИЯ

*Оториноларингология изучает диагностику, лечение и профилактику болезней верхних дыхательных путей и уха, взаимосвязь этих заболеваний с патологией внутренних органов, а также вопросы физиологии и патологии носа, глотки, гортани и уха в их взаимодействии со всеми органами и системами организма.*

Изучение любого предмета, в том числе и оториноларингологии, основано на знаниях о том, как и когда возникла специальность, какие главные преобразования ее сформировали и в чем состоит ее основное содержание в настоящее время.

Первые медицинские сведения в глубокой древности не были дифференцированы по отдельным дисциплинам, они включали зачатки сведений по оториноларингологии, так же как и по другим направлениям медицины, в основном лечебно-практического опыта. Труды Гипократа и его учеников (460—377 до н.э.) содержат сведения о строении, функциях и патологии верхних дыхательных путей и уха, известные в то время. Позже эти сведения все более расширялись в работах Цельса (I в. до н.э.), Галена (I—II вв. до н.э.) и многих других великих представителей медицины Древнего мира. Поскольку в первые пять столетий нашей эры представления о строении всего организма и его органов отсутствовали, то медицина развивалась крайне медленно. Конец эпохи Средневековья и период Возрождения были ознаменованы прогрессом в медицине, прежде всего в анатомии человека, и в частности — анатомии носа, глотки, гортани и уха. А. Везалий (1514—1564) описал отделы уха, Б. Евстахий (1510—1574) впервые описал слуховую трубу (названную его именем), барабанную струну и две мышцы среднего уха, Фаллопий (1523—1562) — канал лицевого нерва (он также носит его имя), ушной лабиринт и барабанную полость. Дюверней (1648—1730) сообщил о макроструктуре органа слуха и характере его заболеваний. А. Вальсальва (1666—1723) в «Трактате об ухе человека» (1704) более точно охаракте-



ризовал анатомические и патолого-анатомические особенности уха. Известен предложенный этим автором метод самопродувания среднего уха, который широко используют и в настоящее время. В 1851 г. А. Корти впервые описал микроскопическое строение рецепторного аппарата улитки (спирального, или кортиевого, органа), а Рейсснер изучил мембрану, отделяющую улитковый ход от лестницы преддверия (рейсснерова мембрана). Во второй половине XIX в. Г. Гельмгольц сформулировал пространственную теорию слуха, в которой показал, что первичный анализ звуков в кортиевом органе происходит уже на уровне улитки: высокие частоты воспринимаются рецепторными клетками в ее основании, а низкие — в области верхушки. В XX в. получили признание идеи Г. Бекеша о звуковой гидродинамической волне в жидкостях внутреннего уха, объясняющие локализацию восприятия звуковых частот в улитке.

В России первые терминологические сведения по оториноларингологии опубликовал М. Амбодик (1783); И.Ф. Буш (1771–1843) в капитальном труде по хирургии, выдержавшем пять изданий, представил основы оториноларингологии соответственно знаниям того времени. Чешский ученый Я. Пуркинье в 1820 г. доказал функциональную связь нистагма глазных яблок и головокружения, а Флуранс в 1824 г. установил зависимость равновесия от состояния полукружных каналов. В 1892 г. Р. Эвальд на основании собственных опытов и обобщенных литературных данных сформулировал важные закономерности функции полукружных каналов, известные как законы Эвальда.

## **1.2. ФОРМИРОВАНИЕ СПЕЦИАЛЬНОСТИ В ОТДЕЛЬНУЮ САМОСТОЯТЕЛЬНУЮ МЕДИЦИНСКУЮ ДИСЦИПЛИНУ**

Новая специальность всегда возникает или выделяется из уже развившегося раздела медицины при достижении нового, более высокого уровня фундаментальных теоретических и клинических знаний, накоплении практического опыта, создании анатомических, физиологических и патолого-анатомических предпосылок. Оториноларингология выделилась из хирургии в самостоятельную дисциплину во второй половине XIX в. К этому привели следующие обстоятельства.

- Тесная анатомическая и функциональная взаимосвязь лор-органов. В полость глотки открываются полости носа и околоносовых пазух, полости гортани и среднего уха, взаимодействуя с глоткой в норме и при патологии. Таким образом, глотка, находясь

как бы в центре, объединяет окружающие ее полости органов верхних дыхательных путей и уха.

- Единство эпителиальной выстилки. Слизистая оболочка единым покровом выстилает поверхность всех этих органов, переходя с одного на другой, что поддерживает их функциональное взаимодействие и вместе с тем обуславливает распространение функциональной и органической патологии при поражении какого-либо участка в одном из органов.
- Функциональная связь. Объединение этих органов во многом относится и к их функциям: при дыхании прохождение и обработку воздуха последовательно обеспечивают нос, глотка и гортань; звук голоса, возникающий в гортани, приобретает новые качества в глотке, полостях носа и околоносовых пазухах; функция звукопроводящей системы среднего уха через слуховую трубу поддерживается воздухом, поступающим из носа и глотки. Следовательно, физиология и патология уха, носа, глотки и гортани взаимосвязаны, поэтому этиология и патогенез заболеваний этих органов во многом переплетаются и взаимообусловлены.
- Общие закономерности возникновения и развития заболеваний человека. Острые и хронические процессы в органах верхних дыхательных путей и уха (такие, как гнойный синусит, ангина, хронический тонзиллит, воспаление среднего уха) служат очагами инфекции, практически всегда участвуют в патогенезе общих заболеваний и нередко становятся их этиологическим фактором.
- Удивительная универсальность принципа осмотра всех органов верхних дыхательных путей и уха. Они представлены глубокими полостями, открытыми наружу через узкие отверстия, визуальный осмотр которых возможен лишь при совмещении осей пучка света и зрения (чем обусловлена универсальность осмотра).

В конце XIX в. все эти причины привели к необходимости выделения из хирургии, формирования и развития новой хирургической специальности — оториноларингологии.

Начало создания методики осмотра верхних дыхательных путей и уха было положено в 1841 г. немецким врачом Гофманом, предложившим простой метод освещения этих органов. Суть метода в том, что в центре небольшого зеркала счищают ~~маленький участок амальгамы~~. Световой пучок от источника света, отраженный этим зеркалом, направляют в полость (слуховой проход, глотку, нос), а врач через очищенный от амальгамы участок зеркала осматривает эту полость. Оси зрения глаза



и пучка света совпадают. Вскоре были предложены различные дополнения и инструменты для полного осмотра носа, глотки, гортани и уха. А. Трельч в 1861 г. предложил крепление для зеркала на лбу (с тех пор его называют лобным рефлексором). Мануэль Гарсиа (учитель пения) в 1855 г. изобрел метод непрямой ларингоскопии, когда маленькое зеркало на ручке вводят в полость рта к язычку мягкого нёба, на него направляют с помощью лобного рефлексора пучок света; отраженный от зеркала пучок освещает гортань, а в зеркале видно изображение гортани. Мануэль Гарсиа с помощью двух зеркал осмотрел свою гортань, впервые проведя аутолларингоскопию. В последующем была предложена ушная воронка для осмотра слухового прохода и барабанной перепонки; затем ушную воронку разрезали вдоль, прикрепили ручки и сделали носовой расширитель. Зеркальце для осмотра гортани уменьшили и применили для осмотра носоглотки, хоан и задних концов носовых раковин (задней риноскопии). Таким образом, создан полный набор инструментов и способов, с помощью которых можно осмотреть все органы (лобный рефлексор, ушная воронка, шпатель, носорасширитель, два вида зеркал: гортанное и носоглоточное). Практика применения этих инструментов привела к появлению специальностей по отдельным органам: отологии, ларингологии, ринологии. В России первым ларингологом был Д.И. Кошлаков, а отологом — А.Ф. Прусак. К.А. Раухфус, используя непрямую (зеркальную) ларингоскопию, впервые описал картину подскладочного ларингита (ложного крупа).

Венский ученый А. Политцер (1835—1920) стал основоположником оториноларингологии на Западе. Он первым представил клиническую картину основных воспалительных заболеваний уха в капитальном руководстве и атласах. Г. Шварце (1837—1910) разработал технику трепанации сосцевидного отростка, а Е. Кюстер в 1889 г. расширил эту операцию, предложив снимать и заднюю стенку слухового прохода. Наконец, Цауфаль завершил разработку так называемой радикальной операции уха предложением удалять наружную костную стенку аттика. Эту методику операции в различных модификациях используют до настоящего времени.

Широкие возможности для хирургических вмешательств на верхних дыхательных путях открылись благодаря местной аппликационной анестезии слизистой оболочки кокаином, предложенной русским врачом А.К. Анрепом (1884), а впоследствии, уже в XX в., введенному в практику А.В. Вишневым и А.Д. Сперанским местному обезболиванию прокаином.

Во второй половине XIX в. отиатрические лечебные учреждения появились в Петербурге и Москве, а затем и в других городах. Ученик С.П. Боткина Н.П. Симановский (1854–1922) первым организовал объединенную клинику болезней уха, горла и носа (до этого они существовали отдельно), а с 1893 г. впервые в мире ввел обязательный курс преподавания оториноларингологии студентам Петербургской военно-медицинской академии. В 1903 г. в Петербурге Н.П. Симановский основал научное общество оториноларингологов и в 1909 г. начал издавать журнал «Вестник ушных, носовых и горловых болезней». Вместе со своими учениками (В.И. Воячком, М.Ф. Цытовичем, Н.В. Белоголовым, Н.М. Асписовым) Н.П. Симановский внес большой вклад в становление и развитие научной и практической оториноларингологии, поэтому его справедливо считают патриархом этой специальности в нашей стране. В это же время в практику вошло название «оториноларингология», происходящее от греческих слов: *otos* — ухо, *rhinos* — нос, *laryngos* — гортань (горло — глотка и гортань), *logos* — учение. Затем сформировалась и также широко вошла в практику аббревиатура «лор», состоящая из первых букв названий органов.

В Москве первыми оториноларингологами стали известные врачи: Е.С. Степанов (Старо-Екатерининская больница), С.Ф. Штейн (создатель и руководитель первой в стране специально построенной оториноларингологической клиники), Б.С. Преображенский (Московский университет), Е.Н. Малютин (первый фониатр), М.С. Жирмунский (автор первого учебника по оториноларингологии, изданного в 1892 г.).

В 1919 г. известный врач и ученый Л.И. Свержевский (1867–1941) основал кафедру болезней уха, горла и носа 2-го Московского университета (впоследствии 2-го Московского медицинского института им. Н.И. Пирогова, а с 2011 г. Федеральное государственное автономное образовательное учреждение высшего образования им. Н.И. Пирогова) и Научно-исследовательский институт по болезням уха, горла и носа (впоследствии преобразованный в Федеральный центр, ныне Научно-исследовательский клинический институт оториноларингологии им. Л.И. Свержевского ДЗМ).

Последователем и преемником Л.И. Свержевского был Б.С. Преображенский (1892–1970) — один из наиболее крупных ученых и организаторов в специальности. Его научные исследования посвящены тонзиллярной проблеме, заболеваниям внутреннего уха, аллергии в оториноларингологии, особенностям строения височной кости и гортани, проблеме тугоухости и глухонемой. Под его руководством подготовлены



сотни врачей-оториноларингологов, он создал многочисленные школы ученых, работающих во многих городах России, СНГ и за рубежом. При активном участии Б.С. Преображенского подготовлено многотомное руководство по оториноларингологии, он был председателем Московского научно-практического общества оториноларингологов, более 20 лет — главным редактором журнала «Вестник оториноларингологии», редактором лор-отдела Большой медицинской энциклопедии.

Крупные отечественные ученые первой половины XX в. К.Л. Хилов, Л.Т. Левин, В.Г. Ермолаев, А.Ф. Иванов, Я.С. Темкин, А.Г. Лихачев и другие внесли значительный вклад в развитие молодой специальности и получили признание в нашей стране и за рубежом.

В настоящее время оториноларингология сформировалась в научную и практическую отрасль медицины, она представлена обширной сетью лечебных и научных учреждений всей страны, в которых работают более 10 тыс. оториноларингологов. Накопленные знания и практический опыт постоянно совершенствуют оториноларингологию, внутри специальности создаются отдельные направления: детская оториноларингология, отоневрология, фониатрия, онкологическое направление, ринология, аудиология и вестибулология. Каждое направление представлено соответствующими лечебными и научными учреждениями областей, краев и городов, возглавляемыми видными учеными. В Москве функционируют Научно-клинический центр оториноларингологии Федерального медико-биологического агентства РФ (директор — член-корреспондент РАН, профессор Н.А. Дайхес), Научно-исследовательский клинический институт оториноларингологии им Л.И. Свержевского ДЗМ, (директор — член-корреспондент РАН, профессор А.И. Крюков), в Санкт-Петербурге — Научно-исследовательский институт уха, горла, носа и речи (директор — профессор С.А. Карпищенко). С 1936 г. постоянно выходит в свет научно-практический журнал «Вестник оториноларингологии» (главный редактор — профессор В.Т. Пальчун), основанный профессором Л.И. Свержевским. Этот основной журнал по специальности освещает как отечественные, так и зарубежные новости оториноларингологии. Пользующиеся популярностью и издаваемые с 1993 и 1994 гг. соответственно научно-практические журналы «Российская ринология» и «Новости оториноларингологии и логопатологии».

Высшие медицинские образовательные учреждения страны: институты, университеты, академии — имеют кафедры оториноларингологии на клинических базах городских и областных больниц. Эти кафедры

(часто с научными лабораториями) являются крупными учебными и научно-практическими центрами, где обучают студентов, проводят последипломное образование и повышение квалификации, аспиранты и докторанты защищают кандидатские и докторские диссертации. Таким образом, наряду с обучением и научной работой на лор-кафедрах окончившие институт студенты проходят клиническую ординатуру и получают профессию оториноларинголога. В последующем врачи проходят усовершенствование на специальных курсах на лор-кафедрах каждые 5 лет, участвуют в ежемесячных научно-практических конференциях регионарных лор-обществ. Все это позволяет лор-кафедрам обучать студентов, готовить практических врачей-оториноларингологов, ученых и преподавателей для вузов и НИИ по оториноларингологии.



## Глава 2

# МЕТОДЫ ИССЛЕДОВАНИЯ ЛОР-ОРГАНОВ

Обследование оториноларингологического больного в амбулаторных условиях и в стационаре всегда следует начинать с выяснения жалоб и анамнеза в соответствии с общими требованиями пропедевтики. Только после этого переходят к осмотру лор-органов.

Существует несколько общих принципов осмотра лор-органов:

- пациент садится слева от источника света и столика с инструментами;
- врач садится за стол напротив пациента, пациент сидит, поставив ноги снаружи от стола;
- источник света располагают на уровне правой ушной раковины пациента в 10 см от нее.



Рис. 2-1. Положение лобного рефлектора на голове врача

### Правила применения лобного рефлектора

- Рефлектор укрепляют на лбу с помощью лобной повязки. Отверстие рефлектора помещают против левого глаза (рис. 2-1).
- Расстояние от рефлектора до исследуемого органа составляет 30–35 см (фокусное расстояние зеркала).
- С помощью рефлектора пучок отраженного света направляют на нос пациента. Затем закрывают правый глаз, а левым смотрят через отверстие рефлектора, поворачивая его так, чтобы был виден пучок света («зайчик») на носу. Открывают правый глаз и продолжают осмотр двумя глазами.

Нередко вместо рефлектора применяют лобный осветитель.

## 2.1. МЕТОДИКА ИССЛЕДОВАНИЯ НОСА И ОКОЛОНОСОВЫХ ПАЗУХ

### Первый этап. Наружный осмотр и пальпация

- Осмотр наружного носа и мест проекции околоносовых пазух на лице.
- Пальпация наружного носа. Указательные пальцы обеих рук располагают вдоль спинки носа и легкими массирующими движениями ощупывают область корня, скатов, спинки и кончика носа.
- Пальпация передних и нижних стенок лобных пазух. Большие пальцы обеих рук располагают на лбу над бровями и мягко надавливают на эту область, затем большие пальцы перемещают в область верхней стенки глазницы к внутреннему углу и также надавливают. Пальпируют точки выхода первых ветвей тройничного нерва — глазного нерва (*n. ophthalmicus*). В норме пальпация стенок лобных пазух безболезненна (рис. 2-2).
- Пальпация передних стенок верхнечелюстных пазух. Большие пальцы обеих рук располагают в области клыковой ямки на передней поверхности верхнечелюстной кости и несильно надавливают. Пальпируют точки выхода вторых ветвей тройничного нерва — подглазничного нерва (*n. infraorbitalis*). В норме пальпация передней стенки верхнечелюстной пазухи и ветвей тройничного нерва безболезненна.
- Пальпация подчелюстных и шейных лимфатических узлов. Подчелюстные лимфатические узлы пальпируют легкими массирующими движениями концами фаланг пальцев в подчелюстной области в направлении от середины нижней челюсти к ее краю. При этом голова пациента несколько наклонена вперед. Глубокие шейные лимфатические узлы пальпируют сначала с одной стороны, потом — с другой. Голова больного также наклонена вперед, поскольку при наклоне головы назад передние шейные лимфатические узлы и магистральные сосуды шеи смещаются также кзади, что



Рис. 2-2. Пальпация стенок лобных пазух



затрудняет их ощупывание. При пальпации лимфатических узлов справа правая рука врача лежит на темени пациента, а левой рукой проводит массирующие движения с мягким глубоким погружением в ткань концами фаланг пальцев кпереди от переднего края грудино-ключично-сосцевидной мышцы. При пальпации лимфатических узлов слева левая рука врача находится на темени, правой проводит пальпацию. В норме лимфатические узлы не пальпируются (не прощупываются).

### Второй этап. Передняя риноскопия

Полость носа осматривают при искусственном освещении (лобным рефлектором или автономным источником света), используя носовое зеркало-носорасширитель, который держат в левой руке так, как изображено на рис. 2-3. Выделяют переднюю, среднюю и заднюю риноскопию.

- Прежде всего большим пальцем правой руки приподнимают кончик носа и осматривают преддверие носа. В норме преддверие носа свободное, заметны волосы.
- Поочередно проводят переднюю риноскопию одной и другой половины носа. На раскрытую ладонь левой руки кладут носорасши-



а



б

Рис. 2-3. Передняя риноскопия: а — правильное положение носового расширителя в руке; б — положение носового расширителя при осмотре

ритель клювом вниз; большой палец левой руки помещают сверху, на винт носорасширителя; указательный и средний пальцы — снаружи, под браншу; IV и V пальцы находятся между браншами носорасширителя. Таким образом, II и III пальцы смыкают бранши, раскрывая клюв носорасширителя, а IV и V пальцы раздвигают бранши, смыкая клюв носорасширителя.

- Локоть левой руки опускают, кисть руки с носорасширителем остается подвижной; ладонь правой руки кладут на теменную область больного, чтобы придать голове нужное положение.
- Сомкнутый клюв носорасширителя вводят в преддверие правой половины носа больного на 0,5 см. При этом правая половина клюва носорасширителя находится в нижневнутреннем углу преддверия носа, левая — на верхней трети крыла носа.
- Указательным и средним пальцами левой руки нажимают на браншу носорасширителя и раскрывают правое преддверие носа так, чтобы кончики клюва носорасширителя не касались слизистой оболочки перегородки носа.
- Осматривают правую половину носа при прямом положении головы (первая позиция). В норме цвет слизистой оболочки розовый, ее поверхность гладкая, влажная, перегородка носа по средней линии, носовые раковины не увеличены, общий, нижний и средний носовые ходы свободны. Расстояние между перегородкой носа и краем нижней носовой раковины равно 3—4 мм.
- Осматривают правую половину носа при несколько наклоненной вперед голове больного (вторая позиция при передней риноскопии). При этом хорошо видны передние и средние отделы нижнего носового хода, а также дно носа. В норме нижний носовой ход свободен.
- Осматривают правую половину носа при несколько откинутой голове больного назад и вправо (третья позиция). При этом виден средний носовой ход.
- IV и V пальцами отодвигают правую браншу так, чтобы носик клюва носорасширителя не сомкнулся полностью (и не зажал волоски), и выводят носорасширитель из носа.
- Левую половину носа осматривают аналогично: левой рукой держат носорасширитель, а правая рука лежит на темени. При этом правая половина клюва носорасширителя находится в верхневнутреннем углу преддверия носа слева, а левая — в нижненаружном.



### **Третий этап. Исследование дыхательной и обонятельной функций носа**

Существует множество методик исследования дыхательной функции носа. Наиболее простой — метод В.И. Воячека — проба с ваткой. Для определения дыхания через правую половину носа указательным пальцем правой руки прижимают левое крыло носа к носовой перегородке, а левой рукой подносят пушинку ваты к правому преддверию носа и просят больного сделать короткий вдох и выдох. По отклонению ватки оценивают дыхательную функцию носа. Аналогично определяют носовое дыхание через левую половину носа. Дыхание через каждую половину носа может быть нормальным, затрудненным или отсутствовать.

Более информативным методом, предоставляющим объективную информацию о проходимости носовых ходов, служит ринопневмометрия. Метод позволяет оценить дыхательную функцию по степени сопротивления носовой полости воздушному потоку.

Обонятельную функцию каждой половины носа исследуют поочередно, используя пахучие вещества (одоривекторы) из ольфактометрического набора или с помощью прибора — ольфактометра. Для определения обонятельной функции справа указательным пальцем правой руки прижимают левое крыло носа к носовой перегородке, а левой рукой берут флакон пахучего вещества и подносят к правому преддверию носа, просят больного сделать вдох правой половиной носа и определить запах данного вещества. Обычно используют вещества с запахами возрастающей концентрации, такие, как винный спирт, настойка валерианы, раствор уксусной кислоты или нашатырный спирт. Обоняние левой половины носа оценивают аналогично, только правое крыло носа прижимают указательным пальцем левой руки, а правой рукой подносят пахучее вещество к левой половине носа. Обоняние может быть нормальным (нормосмия), пониженным (гипосмия), извращенным (какосмия) или отсутствовать (аносмия).

### **Четвертый этап. Рентгенография**

Рентгенография — один из наиболее распространенных лучевых методов исследования носа и околоносовых пазух. В клинической практике используют следующие проекции:

- носолобную;
- носоподбородочную, или затылочно-подбородочную;
- боковую (битемпоральную), или профильную;
- аксиальную.

При носолобной проекции пациент находится в положении лежа на спине. Голову пациента укладывают таким образом, чтобы лоб и кончик носа касались кассеты. На полученном снимке лучше всего видны лобные пазухи, в меньшей мере — решетчатые и верхнечелюстные (рис. 2-4, а).

При носоподбородочной проекции пациент лежит на кассете лицом вниз с открытым ртом, прикасаясь к ней носом и подбородком. На таком снимке хорошо видны лобные, а также верхнечелюстные пазухи, ячейки решетчатого лабиринта и клиновидные пазухи (рис. 2-4, б). Для того чтобы увидеть на рентгенограмме уровень жидкости в пазухах, применяют эти же укладки, но в вертикальном положении больного (сидя).

При боковой, или профильной, проекции голову пациента укладывают на кассете таким образом, чтобы сагиттальная плоскость головы была параллельна кассете и рентгеновский луч проходил во фронтальном направлении чуть спереди (на 1,5 см) от козелка ушной раковины. На таком снимке отчетливо видны лобные и клиновидные пазухи, несколько хуже — решетчатые пазухи в боковом изображении. Однако в этой проекции изображения правых и левых пазух накладываются друг на друга, следовательно, можно судить только о глубине пазух, а диагностика поражения правой или левой околоносовой пазухи невозможна (рис. 2-4, в).

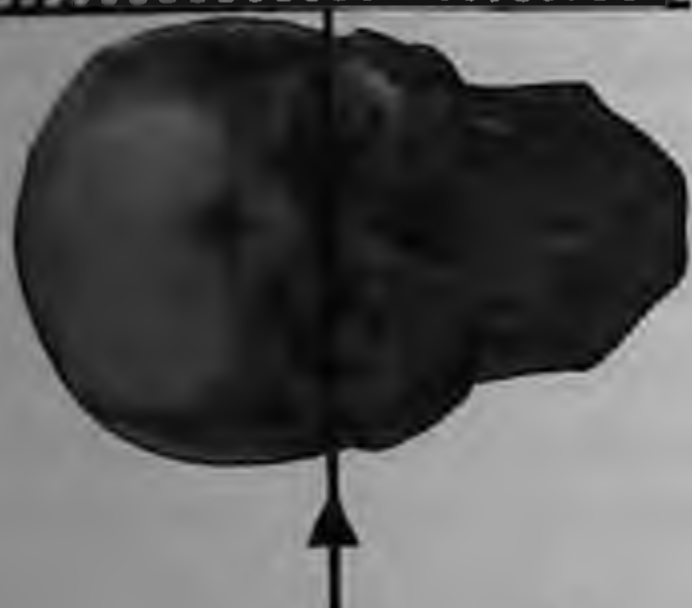При аксиальной проекции больной лежит на спине, откидывает голову назад и теменную часть укладывает на кассету. При этом положении подбородочная область находится в горизонтальном положении, а рентгеновский луч направлен строго вертикально на щитовидную вырезку гортани. В этой укладке хорошо дифференцируются правая и левая клиновидные пазухи (рис. 2-4, г). На практике, как правило, используют две проекции: носоподбородочную и носолобную, при показаниях назначают и другие укладки.

В последнее время широкое распространение получили методы компьютерной томографии (КТ) и магнитно-резонансной томографии (МРТ), которые значительно более информативны и позволяют, в частности, оценить состояние задней группы околоносовых пазух (задних клеток решетчатого лабиринта, клиновидных пазух).

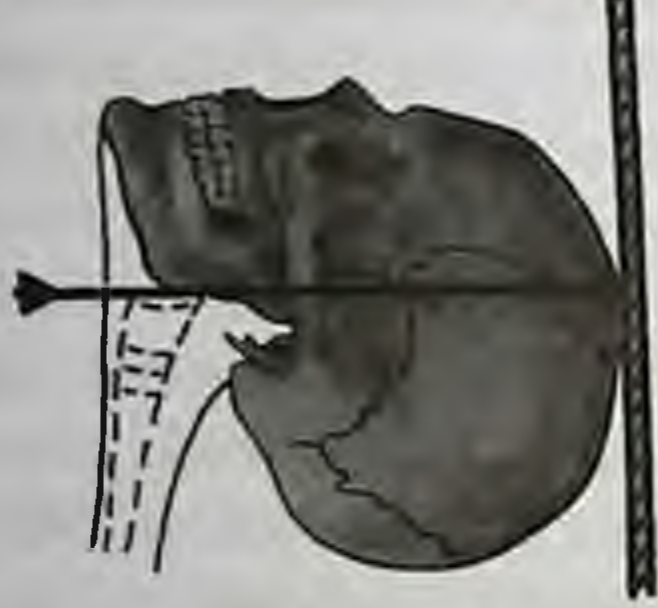#### **Пятый этап. Эндомикроскопия носа и околоносовых пазух**

Макроскопический осмотр (прямой и зеркальный) слизистой оболочки верхних дыхательных путей и уха позволяет диагностировать заболевания и выполнять операции. Однако во многих случаях необходима микроскопическая методика как для осмотра, так и для выполнения операций.

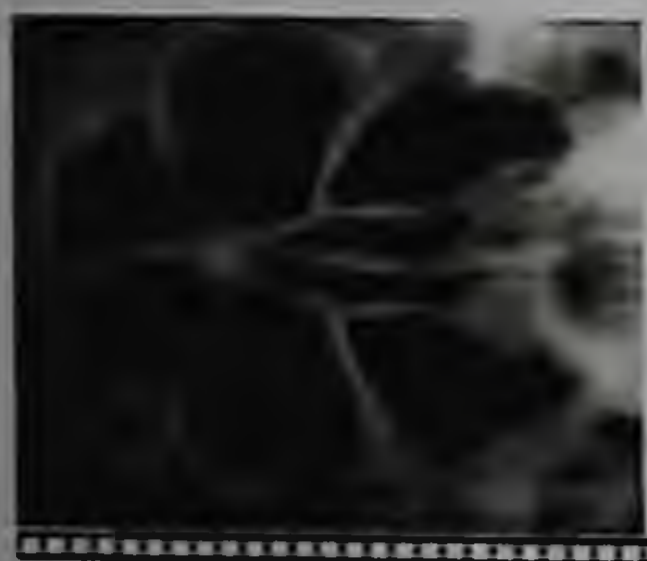



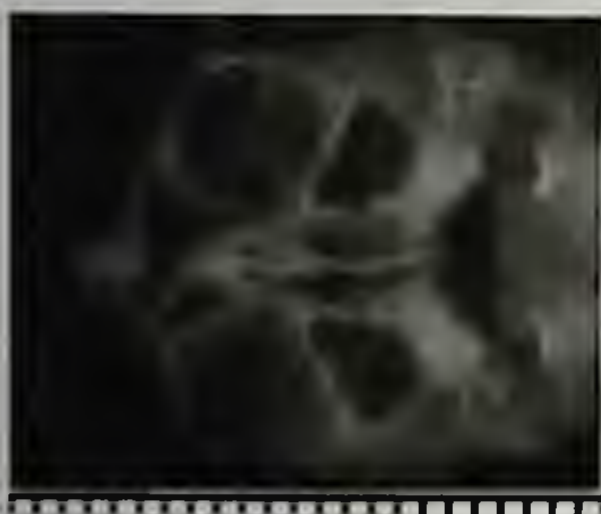в



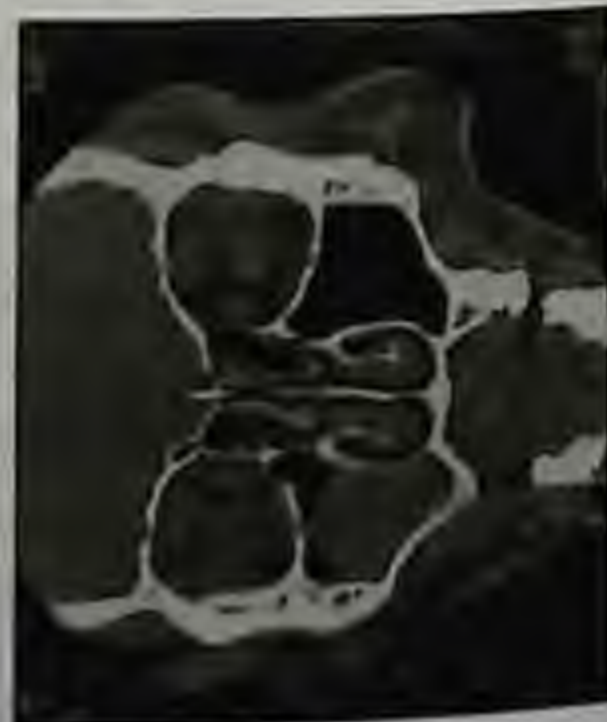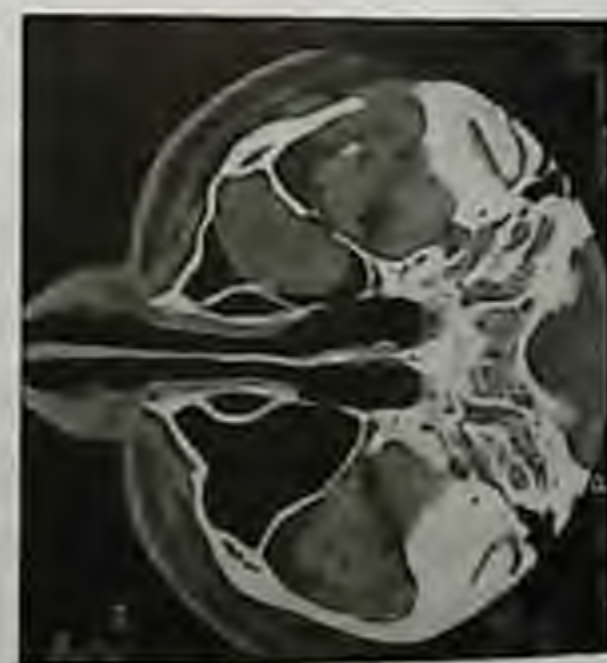г



а



б



д

Рис. 2-4. Наиболее распространенные рентгенологические укладки при исследовании околоносовых пазух: а — носолобная (затылочно-лобная); б — носоподбородочная (затылочно-подбородочная); в — боковая (бипараллельная, профильная); г — аксиальная (подбородочно-вертикальная); д — компьютерная томограмма околоносовых пазух



Эндомикроскопия — наиболее информативные современные методы диагностики с применением оптических систем визуального контроля, жестких и гибких эндоскопов с различными углами обзора, а также микроскопов. Внедрение этих высокотехнологичных методов существенно расширило горизонты диагностики и хирургические возможности лор-специалиста. (Подробное описание методов см. в разделе 2.8.)

## 2.2. МЕТОДИКА ИССЛЕДОВАНИЯ ГЛОТКИ

### Первый этап. Наружный осмотр и пальпация

- Осматривают область шеи, слизистую оболочку губ.
- Пальпируют регионарные лимфатические узлы глотки: поднижнечелюстные, глубокие передние и задние шейные, в ретромандибулярных ямках, над- и подключичных ямках.

### Второй этап. Эндоскопия глотки

#### Ороскопия

- Берут шпатель в левую руку так, чтобы большой палец поддерживал шпатель снизу, а указательный и средний (можно и безымянный) пальцы были сверху. Правую руку кладут на темя больного.
- Просят больного открыть рот, шпателем плашмя оттягивают поочередно левый и правый углы рта и осматривают преддверие рта: слизистую оболочку и выводные протоки околоушных слюнных желез, находящихся на щечной поверхности на уровне верхнего премоляра.
- Осматривают полость рта: зубы, десны, твердое нёбо, язык, выводные протоки подъязычных и подчелюстных слюнных желез, дно рта. Дно полости рта можно осмотреть, попросив пациента приподнять кончик языка или приподнимая его шпателем.

#### Мезофарингоскопия

- Удерживая шпатель в левой руке, отдают им передние 2/3 языка книзу, не касаясь корня языка. Шпатель вводят через правый угол рта, язык отдают не плоскостью шпателя, а его концом. При прикосновении к корню языка возникает рвотный рефлекс. Определяют подвижность и симметричность мягкого нёба, попросив больного произнести звук «а». В норме мягкое нёбо хорошо подвижно, левая и правая сторона симметричны.



- Осматривают слизистую оболочку мягкого нёба, его язычка, передних и задних нёбных дужек. В норме слизистая оболочка гладкая, розовая, нёбные дужки контурируются. Обследуют зубы и десны в целях выявления патологических изменений.
- Определяют размер нёбных миндалин. Для этого расстояние между верхним полюсом нёбной миндалины и вертикальной линией, проходящей через середину язычка, мысленно делят на три части. Величину миндалины, выступающей до  $1/3$  этого расстояния, оценивают как I степень гипертрофии, выступающей до  $2/3$  — как II степень, выступающей до средней линии глотки — как III степень.
- Осматривают слизистую оболочку миндалин. В норме она розовая, влажная, ее поверхность гладкая, устья лакун сомкнуты, патологическое отделяемое отсутствует.
- Определяют содержимое в криптах миндалин. Для этого в каждую руку берут по шпателью; одним шпателем отжимают книзу язык, другим мягко надавливают на основание передней дужки и через нее — на миндалину в области ее верхней трети. При осмотре правой миндалины язык отжимают шпателем в правой руке, а при осмотре левой миндалины — шпателем в левой руке. В норме содержимое в криптах отсутствует или оно скудное, негнойное, в виде незначительных эпителиальных пробок.
- Осматривают слизистую оболочку задней стенки глотки. В норме она розовая, влажная, ровная, на ее поверхности видны редкие лимфоидные гранулы размером до 1 мм.

### **Эпифарингоскопия (задняя риноскопия)**

- Носоглоточное зеркало укрепляют в ручке, подогревают в горячей воде или над спиртовкой до  $40-45$  °С, протирают салфеткой. Проверяют степень нагрева зеркала, приложив его к тыльной поверхности левой руки.
- Шпателем, взятым в левую руку, отжимают книзу передние  $2/3$  языка. Просят больного дышать через нос.
- Носоглоточное зеркало берут в правую руку, как ручку для письма, вводят в полость рта, при этом зеркальная поверхность направлена кверху. Затем заводят зеркало за мягкое нёбо, не касаясь корня языка и задней стенки глотки. Луч света от лобного рефлектора направляют на зеркало. При легких поворотах зеркала (на  $1-2$  мм) осматривают носоглотку (рис. 2-5).
- При задней риноскопии осматривают:
  - свод носоглотки;
  - хоаны;

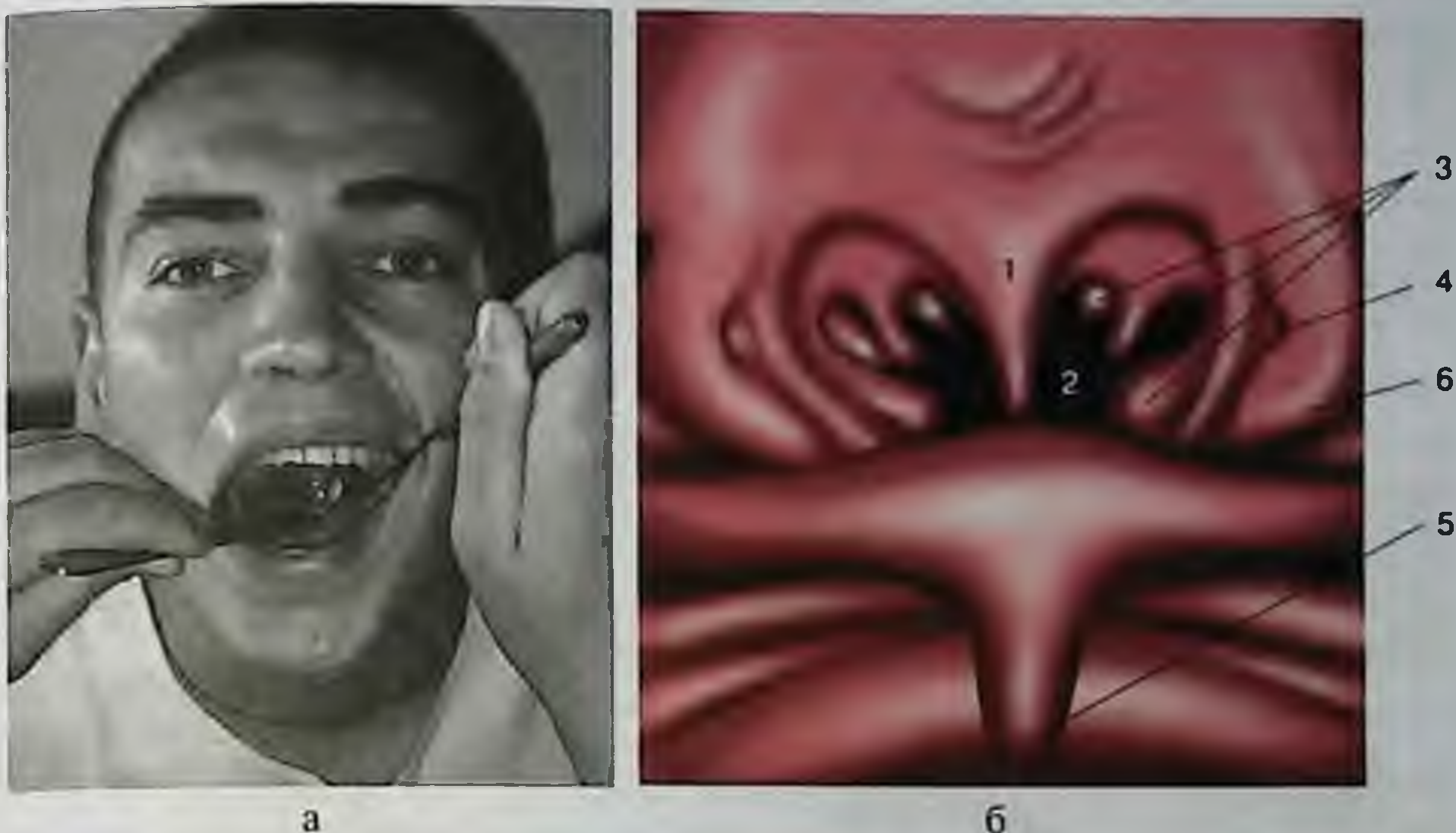


Рис. 2-5. Задняя риноскопия (эпифарингоскопия): а — положение носоглоточного зеркала; б — картина носоглотки при задней риноскопии: 1 — сошник; 2 — хоаны; 3 — задние концы нижней, средней и верхней носовых раковин; 4 — глоточное отверстие слуховой трубы; 5 — язычок; 6 — трубный валик

- задние концы трех носовых раковин;
- глоточные отверстия слуховых (евстахиевых) труб.

В норме свод носоглотки у взрослых свободный (может определяться тонкий слой глоточной миндалины), слизистая оболочка розовая, хоаны свободные, сошник расположен по средней линии, слизистая оболочка задних концов носовых раковин розового цвета, с гладкой поверхностью, концы раковин не выступают из хоан, носовые ходы свободные. У детей и подростков в заднем отделе свода носоглотки присутствует третья (глоточная) миндалина, которая в норме не закрывает хоаны.

На боковых стенках носоглотки на уровне задних концов нижних носовых раковин заметны углубления — глоточные отверстия слуховых труб. Спереди от них расположены небольшие гребешки — глоточные края передних хрящевых стенок слуховых труб.

Кроме того, носоглотку можно осмотреть с помощью ригидного (ригидная эндоскопия), проведенного через полость носа (с торцевой оптикой) или через полость рта и ротоглотку (с 70° оптикой), или гибкого эндоскопа (фиброэндоскопия). Показаниями к эндоскопии служат различные заболевания носоглотки, хронический средний отит (оценка



состояния глоточного устья слуховой трубы), диагностика опухолей носоглотки и взятие образца ткани из опухоли. Исследование проводят после предварительной аппликационной анестезии слизистой оболочки носа или глотки.

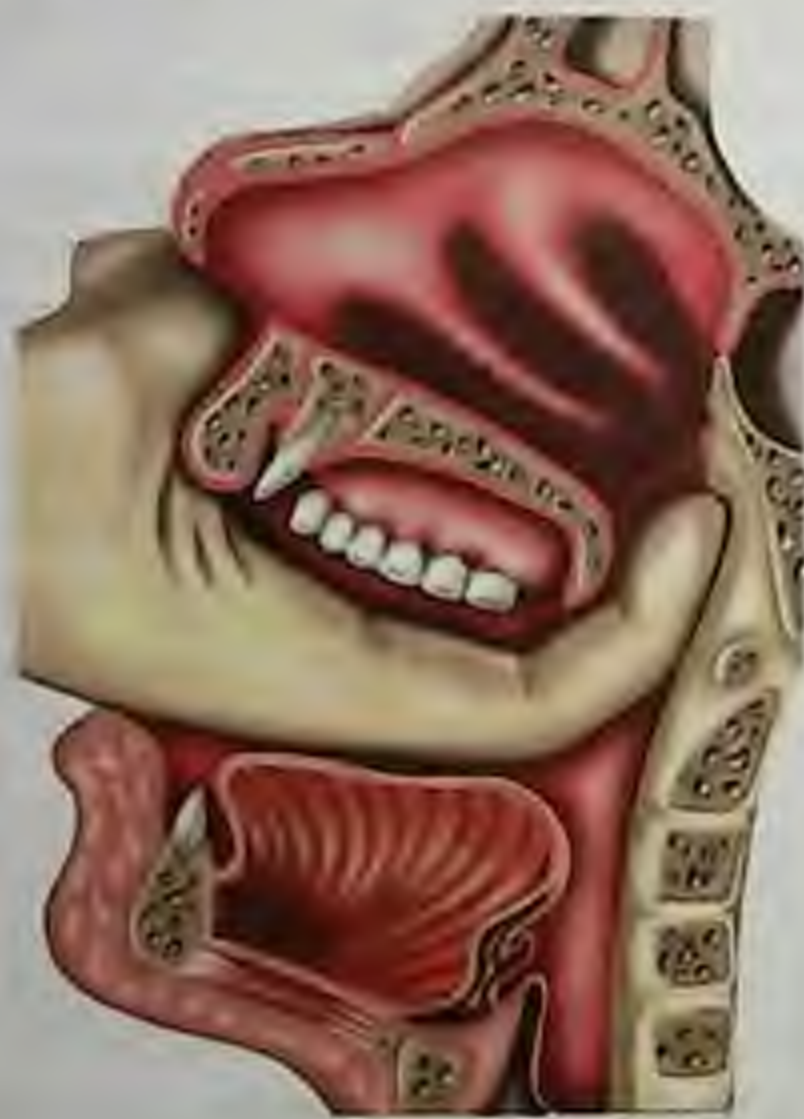### Пальцевое исследование носоглотки

Больной сидит, врач встает сзади и справа от него и указательным пальцем левой руки мягко вдавливая левую щеку больного между зубами при открытом рте. Указательным пальцем правой руки быстро проходит за мягкое нёбо в носоглотку и ощупывает хоаны, свод носоглотки и боковые стенки (рис. 2-6). При этом глоточная миндалина ощущается концом тыльной стороны указательного пальца как округлое, мягкоэластическое образование с небольшими бороздами.

Гипофарингоскопия представлена в разделе 2.3.



а



б

Рис. 2-6. Пальцевое исследование носоглотки: а — положение врача и пациента; б — положение пальца врача в носоглотке

## 2.3. МЕТОДИКА ИССЛЕДОВАНИЯ ГОРТАНИ

### Первый этап. Наружный осмотр и пальпация

- Осматривают шею, конфигурацию гортани.
- Пальпируют гортань, ее хрящи: перстневидный и щитовидный; определяют хруст хрящей гортани: большим и указательным пальцами правой руки берут щитовидный хрящ и мягко смещают его

в одну, а затем в другую сторону. В норме гортань безболезненна, пассивно подвижна в латеральном направлении с небольшим мягким хрустом.

- Пальпируют регионарные лимфатические узлы гортани: подчелюстные, глубокие шейные, задние шейные, преларингеальные, претрахеальные, паратрахеальные, в над- и подключичных ямках. В норме лимфатические узлы не пальпируются (не прощупываются).

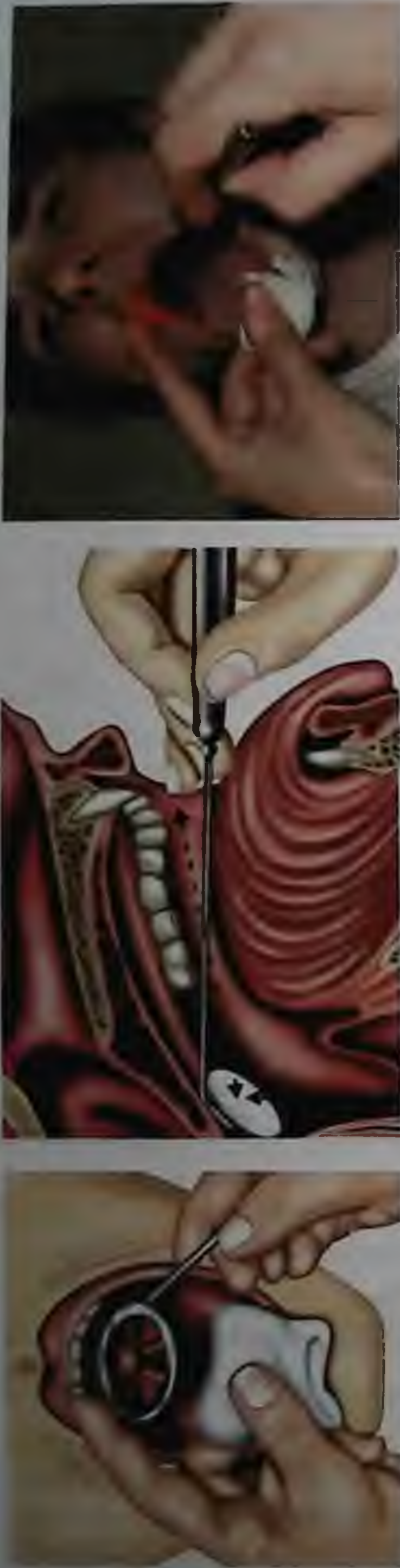### **Второй этап. Непрямая ларингоскопия (гипофарингоскопия)**

- Гортанное зеркало укрепляют в ручке, подогревают в горячей воде или над спиртовкой в течение 3 с до 40–45 °С, протирают салфеткой. Степень нагрева определяют, прикладывая зеркало к тыльной поверхности кисти.
- Просят больного открыть рот, высунуть язык и дышать ртом.
- Оборачивают кончик языка сверху и снизу марлевой стерильной салфеткой, берут его пальцами левой руки так, чтобы большим пальцем располагался на верхней поверхности языка, средний — на нижней поверхности языка, а указательный палец приподнимал верхнюю губу. Слегка подтягивают язык на себя и вниз (рис. 2-7, а).
- Гортанное зеркало берут в правую руку, как ручку для письма, вводят в полость рта зеркальной плоскостью параллельно плоскости языка, не касаясь корня языка и задней стенки глотки. Дойдя до мягкого нёба, приподнимают тыльной стороной зеркала язычок и располагают плоскость зеркала под углом 45° к срединной оси глотки, при необходимости можно слегка сместить мягкое нёбо кверху, световой пучок от рефлектора при этом направляют точно на зеркало (рис. 2-7, б, в). Просят больного издать протяжно звуки «э», «и» (при этом надгортанник смещается кпереди, открывая вход в гортань), затем сделать вдох. Таким образом, можно увидеть гортань в двух фазах физиологической деятельности: фонации и на вдохе.
- Положение зеркала корректируют до тех пор, пока в нем не отразится картина гортани, однако это делают с большой осторожностью, очень тонкими, мелкими движениями.
- Удаляют зеркало из гортани, отделяют от ручки и опускают в дезинфицирующий раствор.

### **Картина при непрямой ларингоскопии**

Осматривая гортань, следует провести общий обзор и оценить состояние отдельных ее частей. Изображение в гортанном зеркале отличается от истинного тем, что передние отделы гортани в зеркале находятся



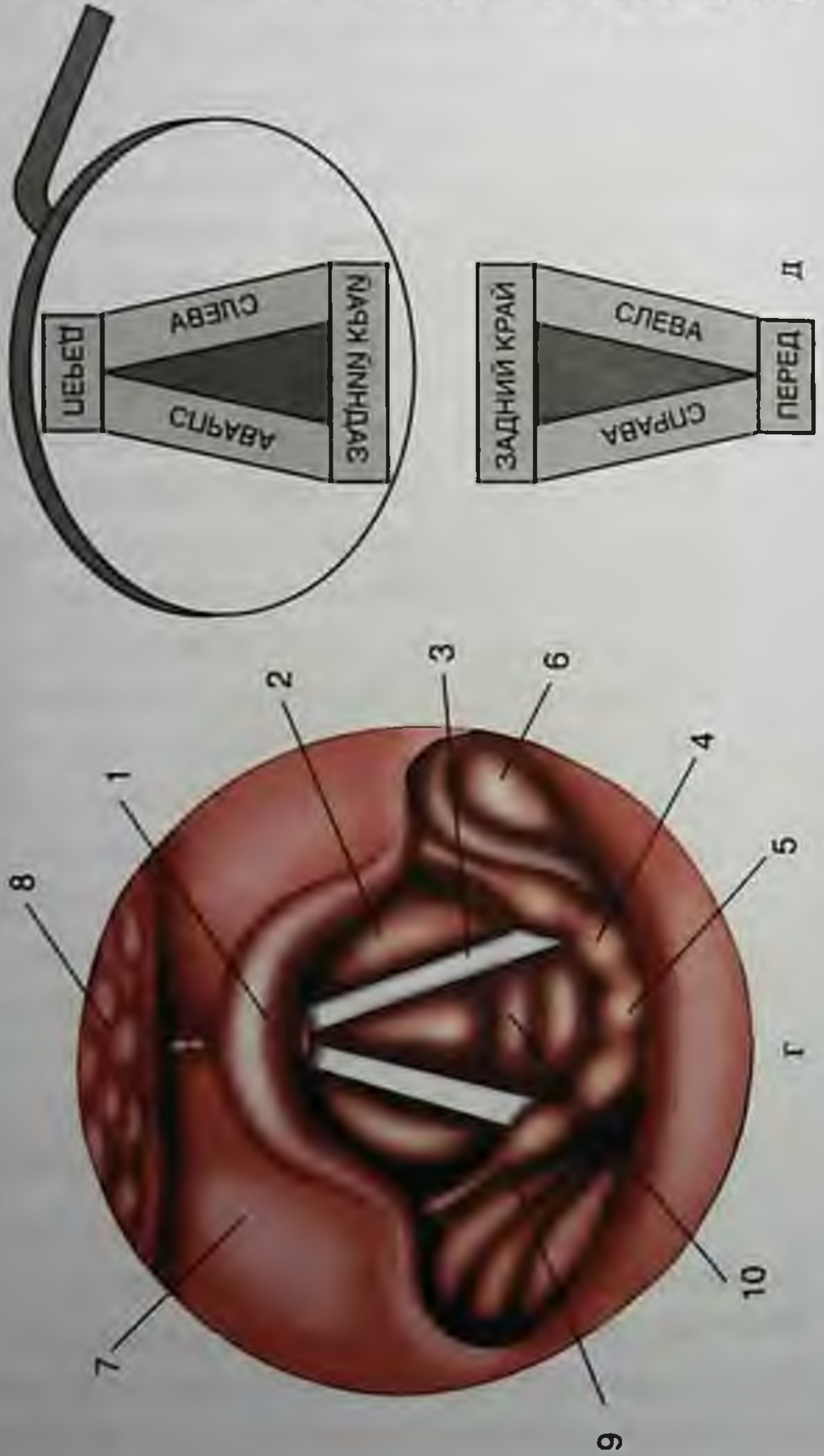


а

б

в

Рис. 2-7. Непрямая ларингоскопия (гипофарингоскопия): а — положение горланного зеркала (вид спереди); б — положение горланного зеркала (вид сбоку); в — непрямая ларингоскопия; г — картина гортани при непрямой ларингоскопии: 1 — надгортанник; 2 — складки преддверия; 3 — голосовые складки; 4 — черпаловидный хрящ; 5 — межчерпаловидное пространство; 6 — грушевидный карман; 7 — ямки надгортанника; 8 — корень языка; 9 — черпалонадгортанная складка; 10 — подголосовая полость (кольца трахеи); д — голосовая щель при непрямой ларингоскопии





сверху (они кажутся позади), задние — снизу (кажутся впереди). Правая и левая стороны гортани в зеркале соответствуют действительности (не изменяются; рис. 2-7, д).

В гортанном зеркале прежде всего виден корень языка с расположенной на нем язычной миндалиной, затем — надгортанник в виде развернутого лепестка. Слизистая оболочка надгортанника обычно бледно-розового или слегка желтоватого цвета. Между надгортанником и корнем языка заметны два небольших углубления — ямки надгортанника (валлекулы), ограниченные срединной и боковыми язычно-надгортанными складками.

Во время фонации видны голосовые складки, в норме они перламутрово-белого цвета. У места отхождения от щитовидного хряща передние концы складок образуют угол — переднюю комиссуру.

Над голосовыми складками видны вестибулярные складки розового цвета, между голосовыми и вестибулярными складками с каждой стороны заметны углубления — гортанные желудочки, внутри которых могут быть небольшие скопления лимфоидной ткани — гортанные миндалины.

Внизу в зеркале видны задние отделы гортани; черпаловидные хрящи представлены двумя бугорками по бокам верхнего края гортани, розового цвета, с гладкой поверхностью. К голосовым отросткам этих хрящей прикреплены задние концы голосовых складок, между телами хрящей расположено межчерпаловидное пространство. От черпаловидных хрящей кверху, к нижним латеральным краям лепестка надгортанника, тянутся черпалонадгортанные складки розового цвета, с гладкой поверхностью. Между боковой стенкой глотки и черпалонадгортанными складками расположены грушевидные карманы (синусы) — нижний отдел глотки, также выстланный розовой, гладкой слизистой оболочкой. Суживаясь книзу, грушевидные карманы подходят к входу в пищевод.

При вдохе и фонации определяется симметричная подвижность голосовых складок и обеих половин гортани. При вдохе между голосовыми складками образуется треугольное пространство, называемое голосовой щелью, через нее осматривают нижний отдел гортани — подголосовую полость; часто удается увидеть верхние кольца трахеи, покрытые розовой слизистой оболочкой. Размер голосовой щели у взрослых составляет 15–18 мм.



## 2.4. МЕТОДИКА ИССЛЕДОВАНИЯ УХА

### Первый этап. Наружный осмотр и пальпация

- Осмотр начинают со здорового уха. Осматривают и пальпируют ушную раковину, наружное отверстие слухового прохода, заушную область, область спереди от слухового прохода.
- Для осмотра правого наружного слухового прохода взрослых ушную раковину оттягивают назад и вверх, взявшись большим и указательным пальцами левой руки за завиток ушной раковины. Для осмотра левого уха ушную раковину оттягивают аналогично правой рукой. У детей грудного возраста ушную раковину оттягивают вниз и назад. При оттягивании ушной раковины указанным образом костный и перепончатый хрящевой отделы слухового прохода смещаются и можно ввести ушную воронку до костного отдела. Воронка удерживает слуховой проход в выпрямленном положении, что позволяет провести отоскопию.
- Для осмотра заушной области ушную раковину пациента отворачивают кпереди. Обращают внимание на заушную складку (место прикрепления ушной раковины к сосцевидному отростку), в норме она хорошо контурируется.
- Большим пальцем правой руки мягко надавливают на козелок. В норме пальпация козелка безболезненна, у взрослого человека болезненность появляется при остром наружном отите, у ребенка младшего возраста — и при остром среднем отите.
- Затем большим пальцем левой руки пальпируют правый сосцевидный отросток в трех точках: проекции антрума, сигмовидного синуса и верхушки сосцевидного отростка. При пальпации левого сосцевидного отростка ушную раковину оттягивают левой рукой, а пальпируют пальцем правой руки.
- Указательным пальцем левой руки пальпируют регионарные лимфатические узлы правого уха спереди, снизу и сзади от наружного слухового прохода. Указательным пальцем правой руки аналогично пальпируют лимфатические узлы левого уха. В норме лимфатические узлы не пальпируются.

### Второй этап. Отоскопия

- Подбирают воронку диаметром, соответствующим поперечному диаметру наружного слухового прохода.

- При осмотре правого уха ушную раковину пациента следует оттянуть назад и вверх левой рукой. Большим и указательным пальцами правой руки ушную воронку вводят в перепончато-хрящевую часть наружного слухового прохода. При осмотре левого уха ушную раковину оттягивают правой рукой, а воронку вводят пальцами левой руки.
- Ушную воронку вводят в перепончато-хрящевой отдел слухового прохода для удержания его в выпрямленном положении (после оттягивания ушной раковины взрослых вверх и назад). Длинная ось воронки должна совпадать с осью слухового прохода, иначе она упрется в его стенку. Воронку нельзя вводить в костный отдел слухового прохода, так как это вызывает боль.
- Для последовательного осмотра всех отделов барабанной перепонки наружный конец воронки слегка перемещают.
- При введении воронки возможен кашель, зависящий от раздражения окончаний веточек блуждающего нерва в коже слухового прохода.

### Отоскопическая картина в норме

При отоскопии на коже перепончато-хрящевого отдела заметны волосы, здесь же обычно присутствует ушная сера. Длина наружного слухового прохода — около 2,5 см.

Барабанная перепонка серого цвета, с перламутровым оттенком. На барабанной перепонке видны опознавательные пункты (рис. 2-8):

- короткий (латеральный) отросток и рукоятка молоточка;
- передняя и задняя молоточковые складки;
- световой конус (рефлекс);
- пупок барабанной перепонки.

Ниже передней и задней молоточковых складок видна натянутая часть барабанной перепонки (*pars tensa*), выше этих складок — ненапряженная часть (*pars flaccida*).

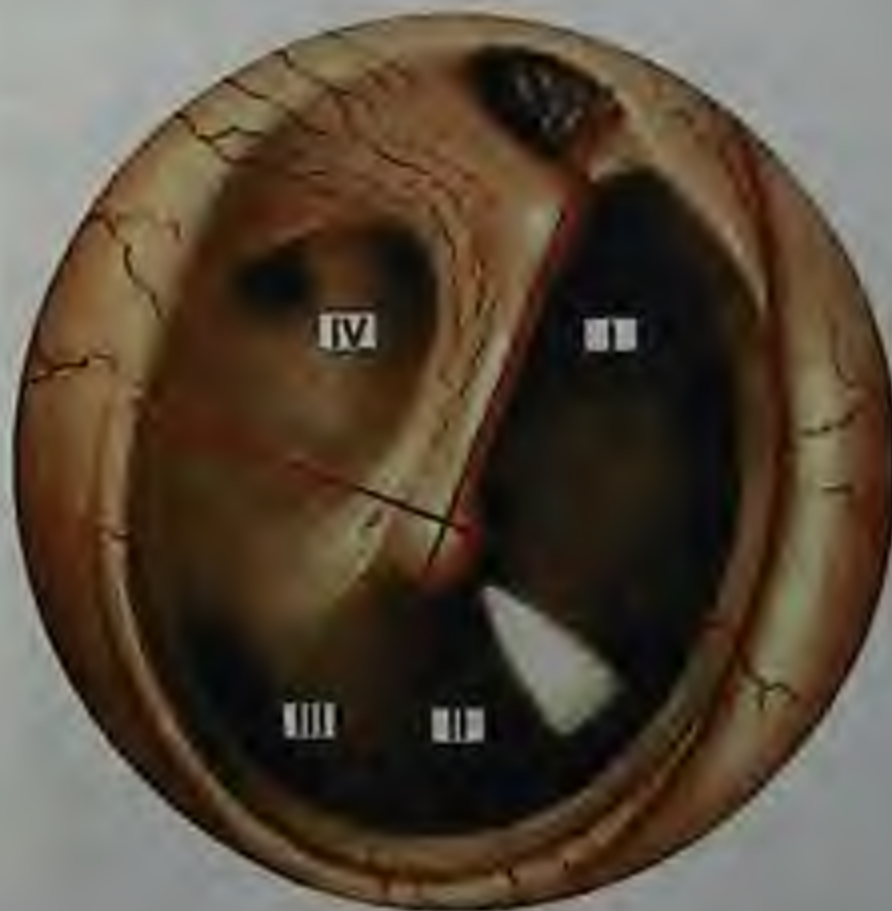

Рис. 2-8. Схема барабанной перепонки: I — передневерхний квадрант; II — передненижний квадрант; III — задненижний квадрант; IV — задневерхний квадрант



На барабанной перепонке условно различают четыре квадранта, образованные двумя взаимно перпендикулярными линиями. Одну линию проводят по рукоятке молоточка вниз, другую — перпендикулярно к ней через центр (пупок) барабанной перепонки и нижний конец рукоятки молоточка. Таким образом, выделяют передневерхний и задневерхний, передненижний и задненижний квадранты (см. рис. 2-8).

При наличии в наружном слуховом проходе серных или эпидермальных масс, инородного тела их удаляют сухим способом или промыванием. При сухой очистке на ушной зонд с нарезкой накручивают небольшой кусочек ваты так, чтобы кончик зонда был пушистым, в виде кисточки. Вату на зонде слегка смачивают вазелиновым маслом, вводят при отоскопии в наружный слуховой проход и удаляют содержащуюся в нем ушную серу.

Для промывания слухового прохода в шприц Жане набирают теплую воду (температуры тела во избежание раздражения вестибулярного аппарата), под ухо больного подставляют почкообразный лоток, наконечник шприца вводят в начальную часть наружного слухового прохода, предварительно оттянув ушную раковину вверх и назад, и направляют струю жидкости вдоль задневерхней стенки слухового прохода, мягко надавливая на поршень шприца. При успешном промывании кусочки ушной серы вместе с водой попадают в лоток.

После промывания необходимо удалить оставшуюся воду, это делают с помощью зонда с накрученной на него ваткой. При подозрении на перфорацию барабанной перепонки промывание уха противопоказано в связи с опасностью развития воспаления в среднем ухе.

### **Исследование функции слуховых труб**

Исследование вентиляционной функции слуховой трубы основано на продувании трубы и прослушивании звуков проходящего через нее воздуха. Для этой цели необходимы:

- специальная эластичная (резиновая) трубка с ушными вкладышами на обоих ее концах (отоскоп);
- резиновая груша с оливой на конце (баллон Политцера);
- набор ушных катетеров разных размеров (от 1-го до 6-го номера).

Последовательно выполняют пять способов продувания слуховой трубы. Возможность выполнения того или иного способа позволяет определить степень проходимости трубы (I, II, III, IV или V). При исследовании один конец отоскопа помещают в наружный слуховой проход пациента, второй — врача. Через отоскоп врач выслушивает шум прохождения воздуха через слуховую трубу.

- Проба с пустым глотком позволяет определить проходимость слуховой трубы при совершении глотательного движения. При открывании просвета слуховой трубы врач через отоскоп слышит характерный легкий шум или треск.
- Способ Тойнби — также глотательное движение, однако выполненное пациентом при закрытых рте и носе. Если труба проходима, при исследовании больной ощущает толчок в уши, а врач слышит характерный звук прохождения воздуха.
- Способ Вальсальвы. Пациента просят сделать глубокий вдох, а затем — усиленную экспирацию (надувание) при плотно закрытых рте и носе. Под давлением выдыхаемого воздуха слуховые трубы раскрываются и воздух с силой входит в барабанную полость. Это сопровождается легким треском, который ощущает пациент, а врач через отоскоп прослушивает характерный шум. При нарушении проходимости слуховой трубы опыт Вальсальвы не удается.
- Способ Политцера (рис. 2-9). Оливу ушного баллона вводят в преддверие полости носа справа и придерживают ее II пальцем левой руки, а I пальцем прижимают левое крыло носа к перегородке носа. Одну оливу отоскопа вводят в наружный слуховой проход пациента, а вторую — в ухо врача и просят больного произнести слова «па-ро-ход», «раз, два, три». В момент произнесения гласного звука баллон сжимают четырьмя пальцами правой руки, при этом I палец служит опорой. В момент продувания при произнесении гласного звука мягкое нёбо отклоняется кзади и отделяет носоглотку. Воздух входит в закрытую полость носоглотки и равномерно давит на все стенки; часть воздуха при этом с силой проходит в глоточные отверстия слуховых труб, что определяется характерным звуком, прослушиваемым че-

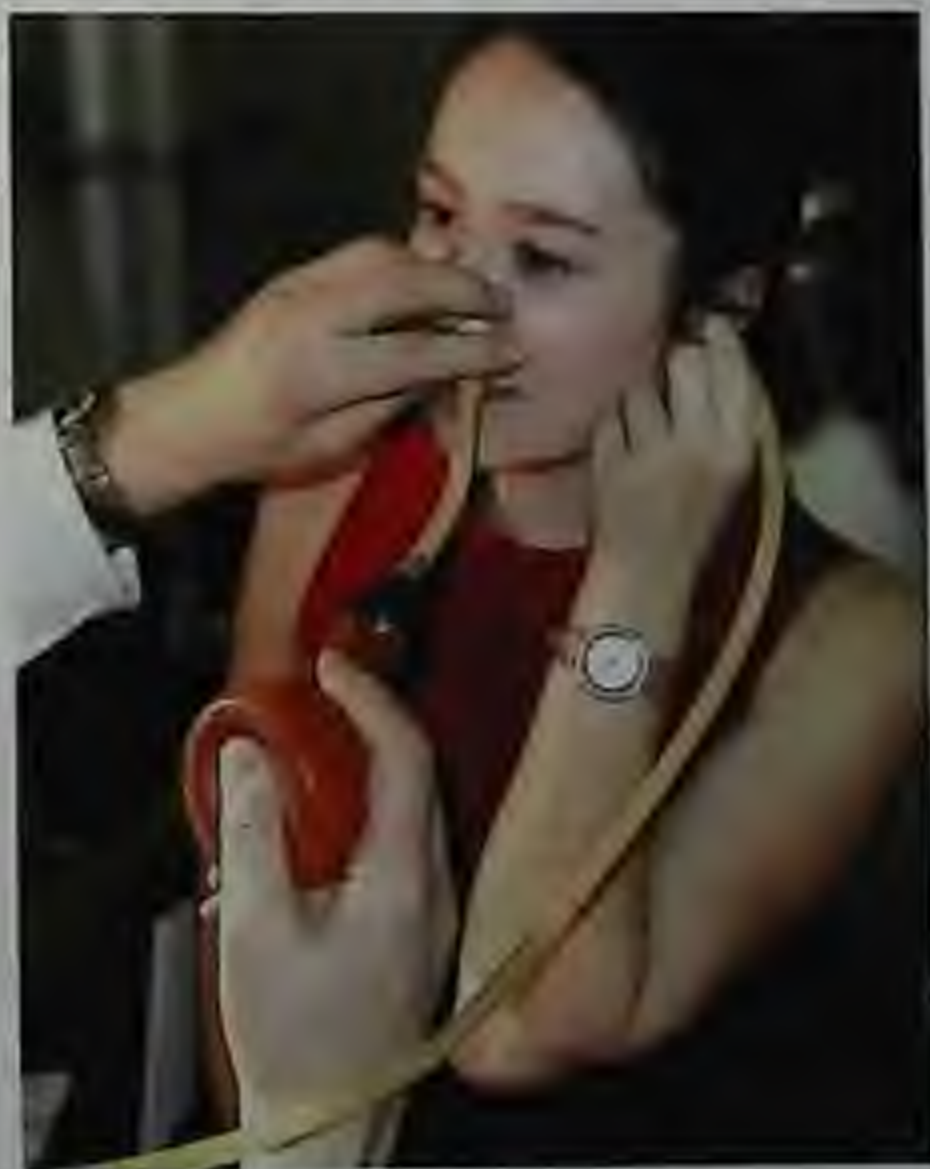

Рис. 2-9. Продувание слуховых труб по Политцеру



рез отоскоп. Затем таким же образом, но только через левую половину носа, выполняют продувание по Политцеру левой слуховой трубы.

- Продувание слуховых труб через ушной катетер. Сначала выполняют анестезию слизистой оболочки носа одним из анестетиков (10% раствором лидокаина, 2% раствором тетракаина). В ухо врача и в ухо пациента вводят оливы отоскопа. Катетер берут в правую руку, как ручку для письма. При передней риноскопии катетер проводят по дну полости носа клювом вниз до задней стенки носоглотки. Затем катетер поворачивают внутрь на  $90^\circ$  и подтягивают к себе до того момента, когда его клюв коснется сошника. После этого осторожно поворачивают клюв катетера вниз и далее примерно на  $120^\circ$  еще в сторону исследуемого уха так, чтобы кольцо катетера (а значит, и клюв) было обращено примерно к наружному углу глаза исследуемой стороны. При этом клюв попадает в глоточное отверстие слуховой трубы, что, как правило, ощущается пальцами (рис. 2-10). В раструб катетера вставляют оливу баллона и легко сжимают его. При прохождении воздуха через слуховую трубу выслушивается шум.

При выполнении всех проб с положительным результатом определяют I степень проходимости слуховой трубы, если удастся получить положительный результат только при катетеризации, проходимость трубы оценивают как V степени.

Наряду с *вентиляционной функцией слуховой трубы*, важную роль (например, при решении вопроса о целесообразности закрытия дефекта барабанной перепонки) играет ее *дренажная функция*. Эту функцию оценивают по времени пассивного поступления различных жидких веществ из барабанной полости в носоглотку. Появление вещества в носоглотке регистрируют при эндоскопическом

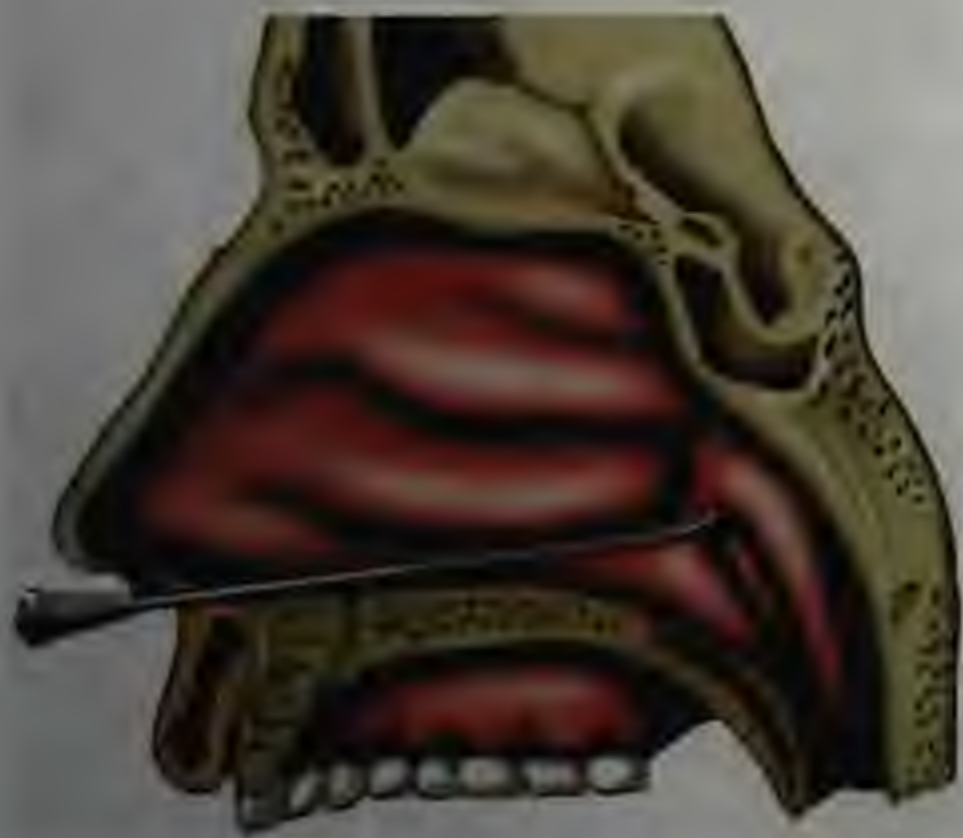

Рис. 2-10. Катетеризация слуховой трубы

осмотре глоточного отверстия слуховой трубы (для этого используют красители, например метилтиониния хлорид — метиленовый синий\*), по вкусовым ощущениям пациента (проба с са-

харинном) или при рентгеноконтрастном исследовании слуховой трубы. При хорошей дренажной функции слуховой трубы используемое вещество оказывается в носоглотке через 8–10 мин, при удовлетворительной — через 10–25 мин, при неудовлетворительной — более чем через 25 мин.

### Третий этап. Методы лучевой диагностики

Для диагностики заболеваний уха широко применяют рентгенографию височных костей; наиболее распространены три специальные укладки: по *Шюллеру*, *Майеру* и *Стенверсу*. При этом получают рентгенограммы сразу обеих височных костей. Основное условие для традиционной рентгенографии височных костей — симметричность изображения, отсутствие которой ведет к диагностическим ошибкам.

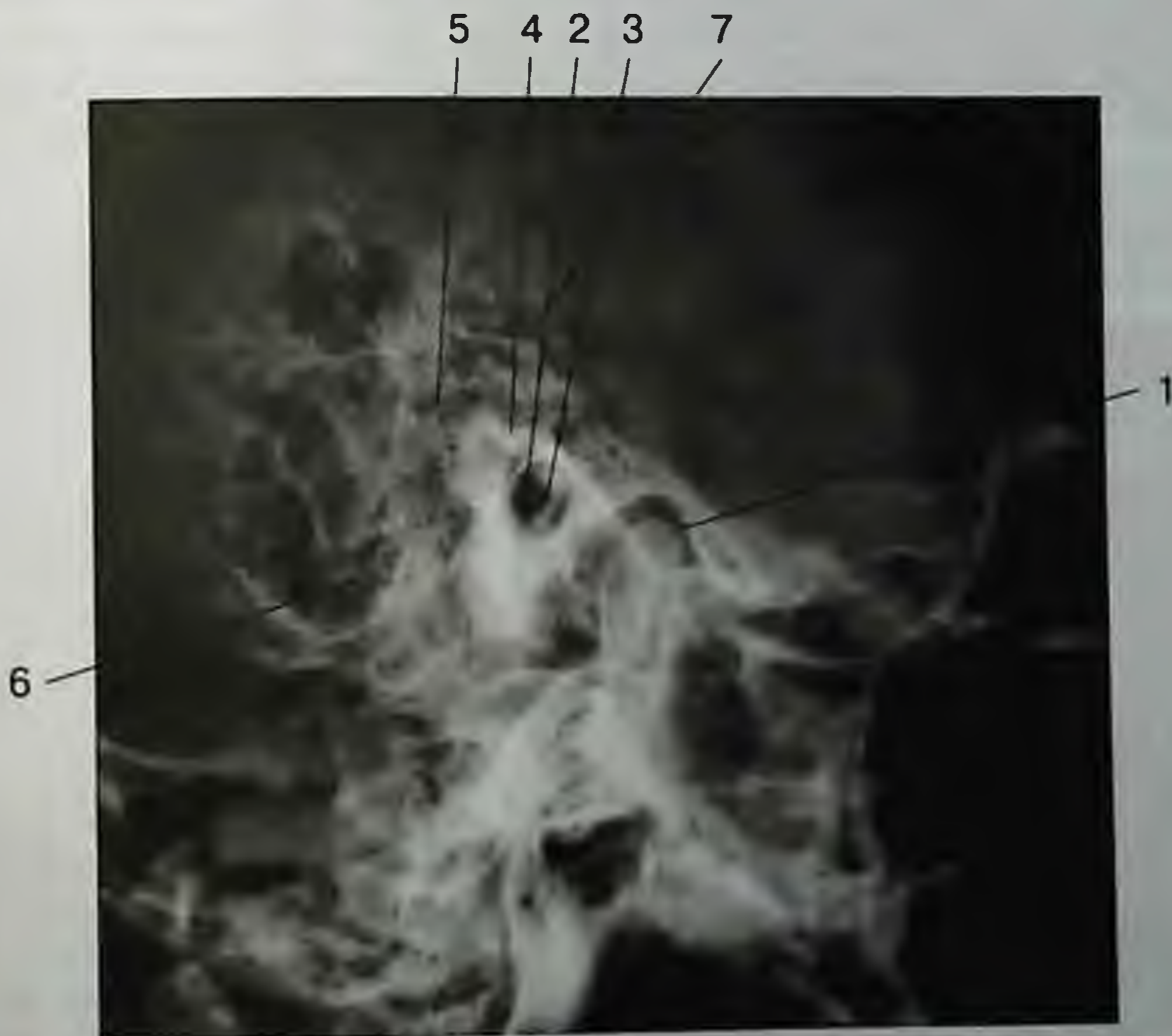

Рис. 2-11. Обзорная рентгенограмма височных костей в укладке по Шюллеру: 1 — височно-нижнечелюстной сустав; 2 — наружный слуховой проход; 3 — внутренний слуховой проход; 4 — сосцевидная пещера; 5 — периантральные ячейки; 6 — ячейки верхушки сосцевидного отростка; 7 — передняя поверхность пирамиды



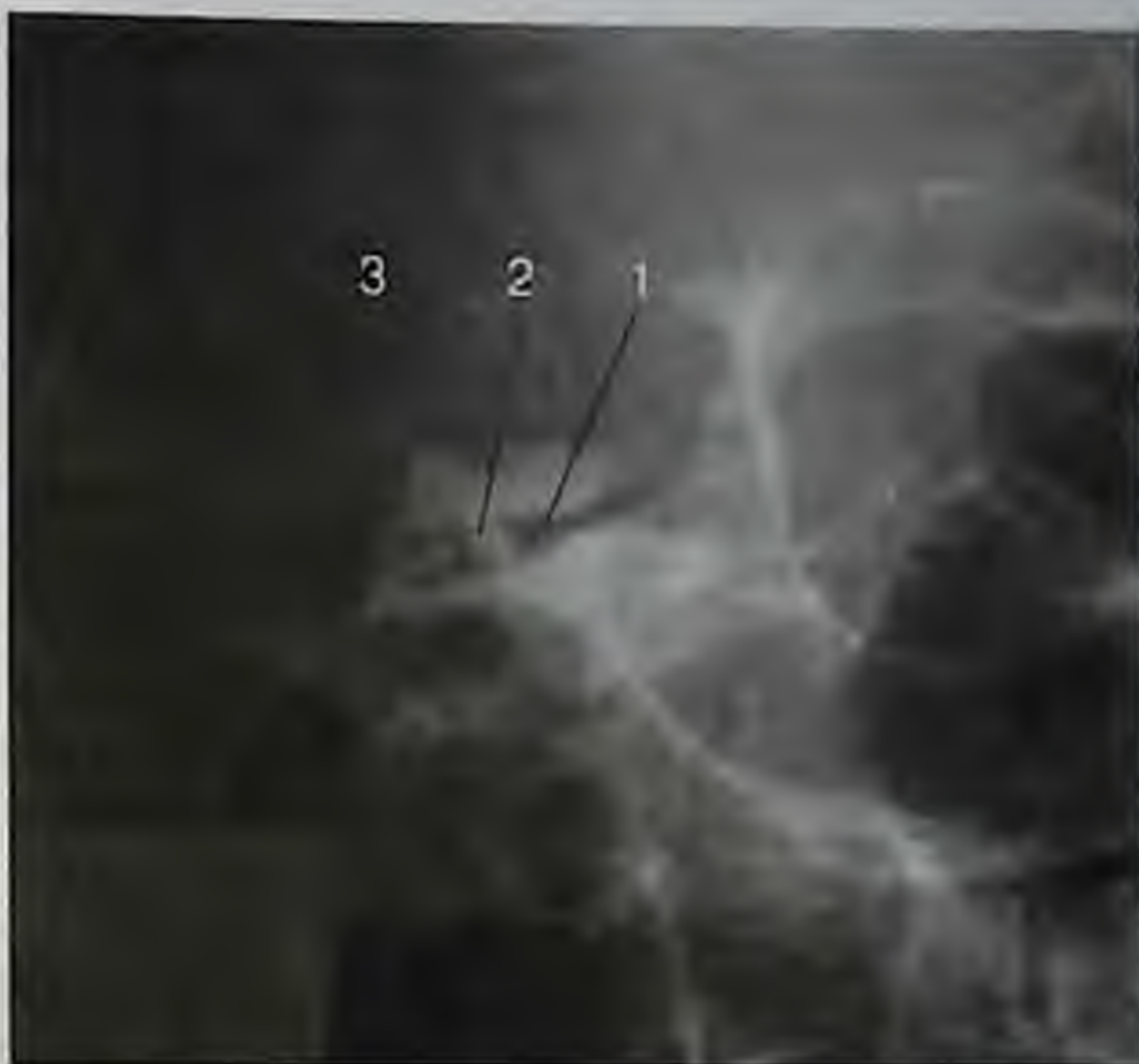Боковая обзорная рентгенография височных костей по Шюллеру (рис. 2-11) позволяет выявить структуру сосцевидного отростка. На рентгенограммах хорошо видны пещера и периантральные ячейки, четко определяются крыша барабанной полости и передняя стенка сигмовидного синуса. По этим снимкам можно судить о степени пневматизации сосцевидного отростка, заметна деструкция костных перемычек между ячейками, характерная для мастоидита.

Аксиальная проекция по Майеру (рис. 2-12) позволяет более четко, чем в проекции по Шюллеру, увидеть костные стенки наружного слухового прохода, надбарабанное углубление и сосцевидные ячейки. Расширение аттикоантральной полости с четкими границами указывает на холестеатому.

С помощью снимка в поперечной проекции по Стенверсу (рис. 2-13) изучают вершину пирамиды, лабиринт и внутренний слуховой проход. Наиболее важна возможность оценки состояния внутреннего слухового прохода. Диагностируя невриному преддверно-улиткового (VIII) нерва, определяют симметричность внутренних слуховых проходов при условии идентичности укладки правого и левого уха. Кроме того, укладка информативна при диагностике поперечных переломов пирамиды, чаще всего сопровождающих продольный перелом основания черепа.

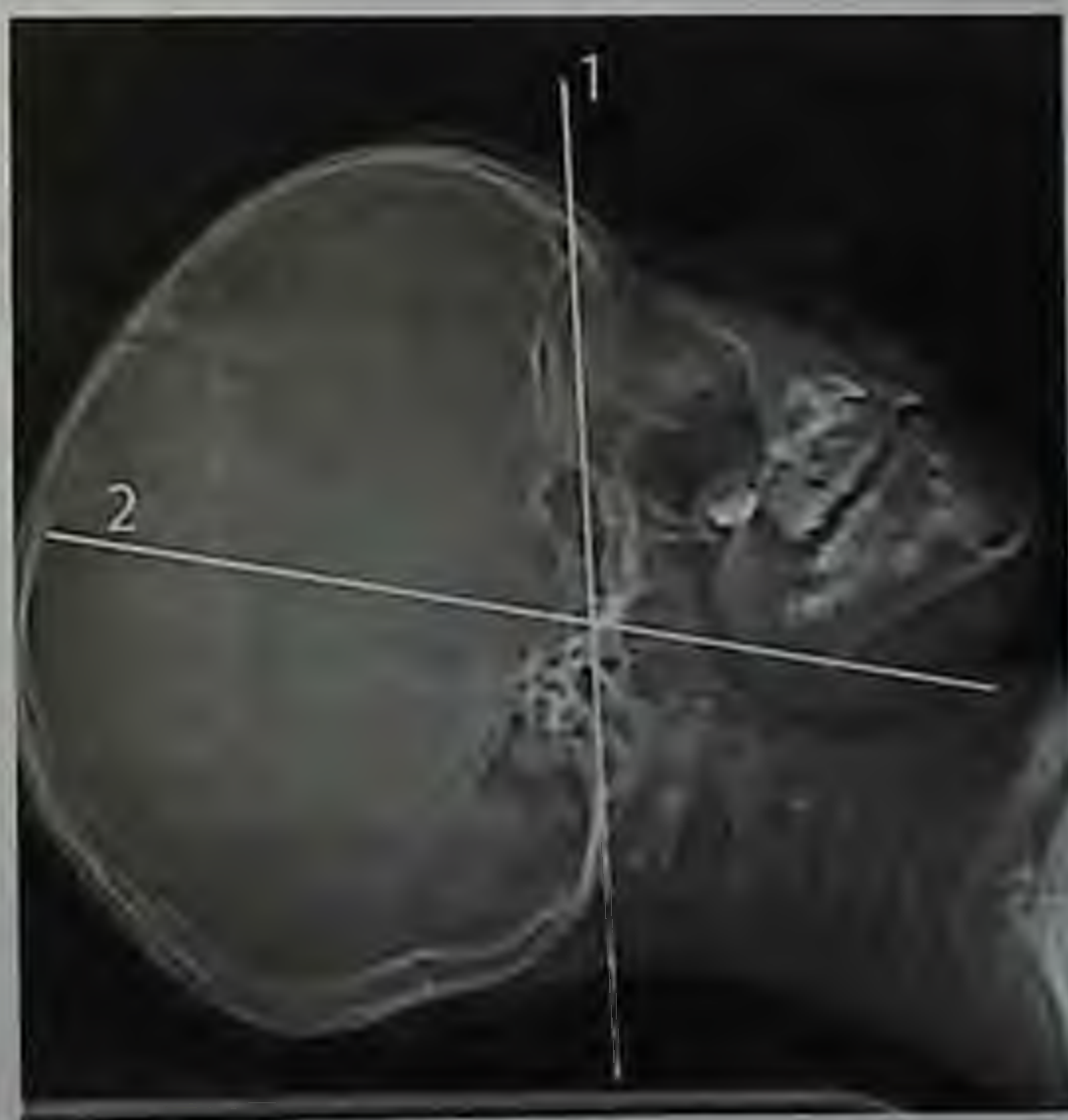

Рис. 2-12. Обзорная рентгенограмма височных костей в укладке по Майеру: 1 — ячейки сосцевидного отростка; 2 — антрум; 3 — передняя стенка слухового прохода; 4 — височно-нижнечелюстной сустав; 5 — внутренний слуховой проход; 6 — ядро лабиринта; 7 — граница синуса; 8 — вершунка сосцевидного отростка



**Рис. 2-13.** Рентгенограмма височных костей в укладке по Стенверсу: 1 — внутренний слуховой проход; 2 — слуховые косточки; 3 — сосцевидные ячейки

Структуры височной кости и уха более четко визуализируются при КТ и МРТ. КТ уха обычно выполняют в аксиальной и коронарной (фронтальной) проекциях (рис. 2-14) с толщиной среза 1–2 мм. Обе проекции позволяют получить наиболее полное изображение наружного, среднего и внутреннего уха, а также оценить структуры, смежные



**Рис. 2-14.** Линии позиционирования при компьютерной томографии уха: 1 — аксиальная проекция; 2 — коронарная проекция



с височной костью, в частности полость черепа, сигмовидный синус, яремную ямку и височно-нижнечелюстной сустав. Трактовка КТ предполагает знание нормальной топографической анатомии височной кости и умение визуализировать патологические изменения костных и мягкотканых структур (рис. 2-15, а, б). Данное исследование помогает выявить холестеатому и с большой точностью определить ее распространение, установить фистулу полукружного канала, кариес молоточка, наковальни, варианты топографии лицевого нерва и другие особенности. КТ височной кости находит широкое применение в диагностике заболеваний уха.

МРТ обладает преимуществами перед КТ при выявлении мягкотканых образований, дифференциальной диагностике воспалительных и опухолевых изменений. *Это метод выбора в диагностике невриноме VIII нерва.*

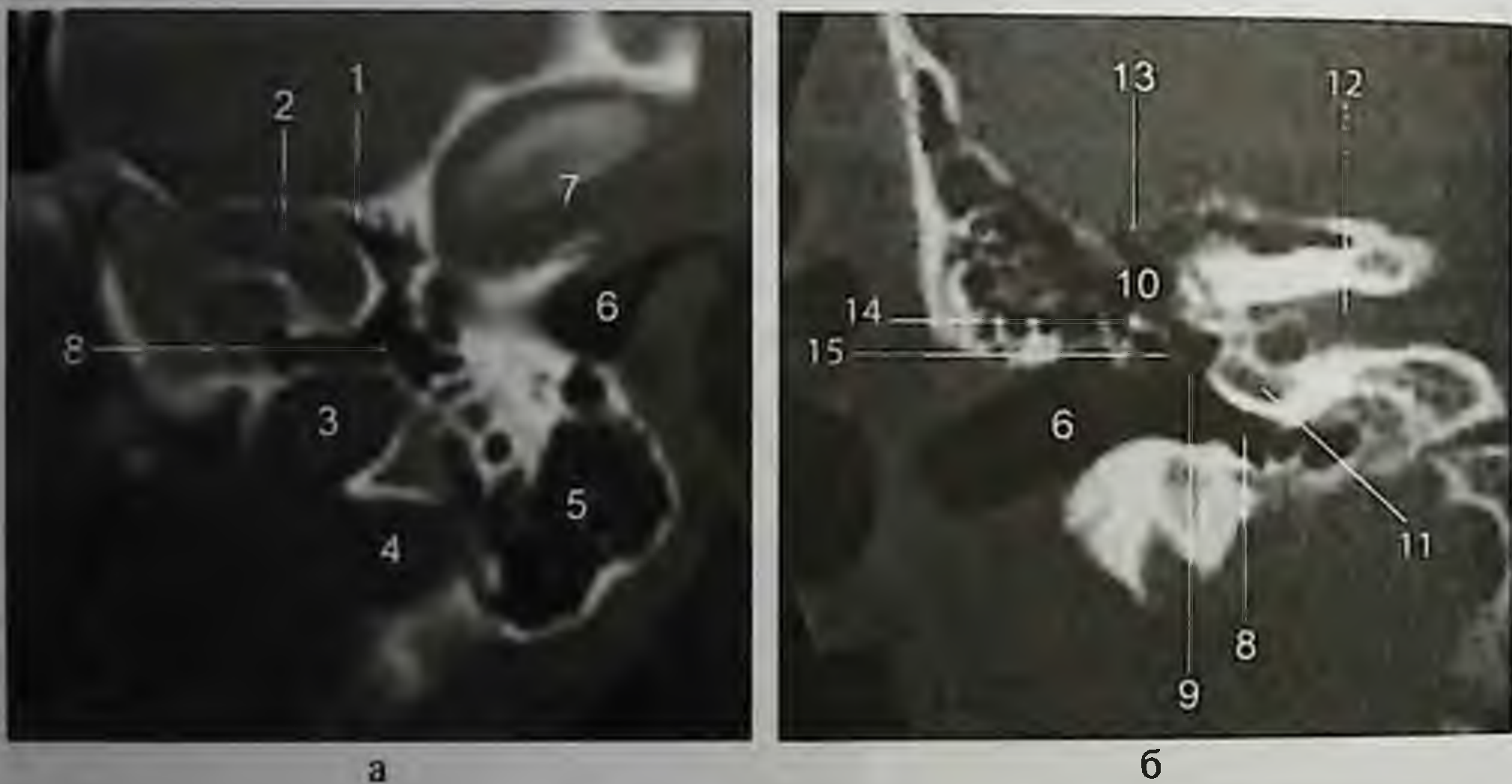


Рис. 2-15. Срезы нормальной височной кости: а — аксиальная проекция; б — коронарная проекция: 1 — костное устье слуховой трубы; 2 — канал внутренней сонной артерии; 3 — ямка луковицы яремной вены; 4 — сигмовидный синус; 5 — ячейки сосцевидного отростка; 6 — наружный слуховой проход; 7 — височно-нижнечелюстной сустав; 8 — гипотимпанум; 9 — мезотимпанум; 10 — эптитимпанум (аттик); 11 — базальный завиток улитки; 12 — внутренний слуховой проход; 13 — крыша барабанной полости; 14 — короткий отросток наковальни; 15 — длинный отросток наковальни

### Исследование функций слухового анализатора

В зависимости от задач, стоящих перед врачом, объем исследований различен. Информация о состоянии слуха необходима не только для

диагностики заболеваний уха и решения вопроса о методе консервативного и хирургического лечения, но и при профессиональной экспертизе, а также подборе слухового аппарата. Очень важно исследование слуха у детей в целях выявления ранних нарушений слуха.

### **Жалобы и анамнез**

Исследование всегда начинают с уточнения жалоб. Понижение слуха может быть одно- или двусторонним, постоянным, прогрессирующим или сопровождаться периодическими ухудшением и улучшением. На основании жалоб ориентировочно оценивают степень тугоухости (затруднено общение на работе, в быту, в шумной обстановке, при волнении), определяют присутствие и характер субъективного шума в ушах, аутофонии, ощущения переливающейся жидкости в ухе.

Анамнез позволяет предположить причину снижения слуха и возникновения шума в ушах, уточнить изменение слуха в динамике болезни, сопутствующие заболевания, влияющие на слух, применявшиеся методы консервативного и хирургического лечения по поводу тугоухости и их результативность.

### **Исследование слуха с помощью речи**

После выявления жалоб и сбора анамнеза выполняют речевое исследование слуха, определяют восприятие шепотной и разговорной речи. Пациента ставят на расстоянии 6 м от врача; исследуемое ухо должно быть направлено в сторону врача, а противоположное помощник закрывает II пальцем, плотно прижимая козелок к отверстию наружного слухового прохода. При этом III пальцем слегка потирает II, создавая шуршащий звук, который заглушает это ухо, исключая переслушивание (рис. 2-16, а).

Пациента просят громко повторять услышанные слова. Для того чтобы исключить чтение с губ, пациент не должен смотреть в сторону врача. Шепотом, используя воздух, оставшийся в легких после нефорсированного выдоха, врач произносит слова с низкими звуками (например, «номер, нора, море, дерево, трава, окно»), затем слова с высокими звуками — дискантные (такие, как «чаща, уж, щи, заяц»). Больные с поражением звукопроводящего аппарата (кондуктивной тугоухостью) хуже слышат низкие звуки; напротив, при нарушении звуковосприятия (нейросенсорной тугоухости) ухудшается слух на высокие звуки.

Если пациент не слышит с расстояния 6 м, врач сокращает расстояние на метр и вновь исследует слух. Эту процедуру повторяют до тех пор,





а



б

Рис. 2-16. Исследование слуха: а — проверка остроты слуха шепотной и разговорной речью; б — опыт Желле

пока пациент не будет слышать все произносимые слова. В норме при исследовании восприятия шепотной речи человек слышит низкие звуки с расстояния не менее 6 м, а высокие — 20 м.

Разговорную речь исследуют по тем же правилам. Результаты исследования записывают в слуховой паспорт. Следующий этап оценки слуха — исследование камертонами.

### Исследование камертонами

#### Исследование воздушной проводимости

Для этого применяют камертоны  $C_{128}$  и  $C_{2048}$ , заранее выверенные на людях с практически нормальным слухом. Исследование начинают низкочастотным камертоном  $C_{128}$ . Удерживая камертон за ножку двумя пальцами, приводят его в колебание ударом браншей о тенар ладони. Камертон  $C_{2048}$  приводят в колебание отрывистым сдавливанием браншей двумя пальцами или щелчком ногтя.

Звучащий камертон подносят к наружному слуховому проходу пациента на расстояние 0,5 см и удерживают таким образом, чтобы бранши колебались в плоскости оси слухового прохода. Начиная отсчет с момента удара камертона, секундомером измеряют время, в течение которого пациент слышит его звучание. После того как пациент перестает слышать звук, камертон отдалают от уха и вновь приближают, не возбуждая его повторно. Как правило, после такого отдаления от уха камер-

тона пациент еще несколько секунд слышит звук. Окончательное время отмечают по последнему ответу. Аналогично проводят исследование камертоном  $C_{2048}$ , определяя длительность восприятия его звучания по воздуху.

### Исследование костной проводимости

Костную проводимость исследуют камертоном  $C_{128}$ , поскольку вибрация камертонов с более низкой частотой ощущается кожей, а камертоны с более высокой частотой переслушиваются через воздух ухом. Звучащий камертон  $C_{128}$  ставят перпендикулярно кости ножкой на площадку сосцевидного отростка. Продолжительность восприятия также измеряют секундомером, ведя отсчет времени от момента возбуждения камертона.

При нарушении звукопроведения (кондуктивной тугоухости) ухудшается восприятие по воздуху низко звучащего камертона  $C_{128}$ , при исследовании костного проведения звук слышен дольше. Поражение звуковоспринимающего аппарата (нейросенсорная тугоухость) сопровождается преимущественно нарушением восприятия по воздуху высокочастотного камертона  $C_{2048}$ . При этом пропорционально уменьшается и длительность звучания камертона  $C_{128}$  по воздуху и кости, но соотношение этих показателей 2:1 сохраняется, как и в норме.

Качественные камертонные тесты проводят в целях дифференциальной экспресс-диагностики поражения звукопроводящего или звуковоспринимающего отдела слухового анализатора. Для этого выполняют опыты Ринне, Вебера, Желле и Федеричи, используя камертон  $C_{128}$ .

*Опыт Ринне (R)* заключается в сравнении длительности воздушной и костной проводимости. Ножку звучащего камертона  $C_{128}$  приставляют к площадке сосцевидного отростка. После прекращения восприятия звука по кости камертон, не возбуждая повторно, подносят к наружному слуховому проходу. Если пациент продолжает слышать звучание камертона по воздуху, опыт Ринне расценивают как положительный (R+), а если после прекращения звучания камертона на сосцевидном отростке пациент не слышит его и у наружного слухового прохода, то опыт Ринне отрицательный (R-).

При положительном опыте Ринне воздушная проводимость звука в 1,5–2 раза превышает костную, при отрицательном — наоборот. В норме опыт Ринне положителен; при поражении звукопроводящего аппарата, т.е. при кондуктивной тугоухости, — отрицателен.



При поражении звуковоспринимающего аппарата (нейросенсорной тугоухости) проведение звуков по воздуху, как и в норме, преобладает над костным проведением. Однако при этом длительность восприятия звучащего камертона как по воздушной, так и по костной проводимости меньше нормы, поэтому опыт Ринне остается положительным.

*Опыт Вебера (W).* С его помощью можно оценить латерализацию звука. Звучащий камертон  $C_{128}$  приставляют к темени пациента так, чтобы ножка камертона находилась посередине головы, а его бранши совершали колебания во фронтальной плоскости. В норме пациент слышит звук камертона в середине головы или одинаково в правом и левом ухе (норма:  $\leftarrow W \rightarrow$ ). При одностороннем поражении звукопроводящего аппарата звук лучше слышен в пораженном ухе (латерализуется в пораженное ухо), при одностороннем поражении звуковоспринимающего аппарата (например, слева) звук латерализуется в здоровое ухо (в данном случае — вправо). При двусторонней кондуктивной тугоухости звук латерализуется в сторону хуже слышащего уха, при двусторонней нейросенсорной — в сторону лучше слышащего уха.

*Опыт Желле (G)* позволяет выявлять нарушение звукопроведения, связанное с неподвижностью стремени в окне преддверия. Этот вид патологии наблюдается, в частности, при отосклерозе.

Звучащий камертон приставляют к темени и одновременно пневматической воронкой сгущают воздух в наружном слуховом проходе (рис. 2-16, б). В момент компрессии пациент с нормальным слухом почувствует снижение восприятия, что связано с ухудшением подвижности звукопроводящей системы вследствие вдавления стремени в нишу окна преддверия — опыт Желле положительный (G+). При неподвижности стремени в момент сгущения воздуха в наружном слуховом проходе восприятие не изменится — опыт Желле отрицательный (G-).

*Опыт Федеричи (F)* заключается в сравнении длительности восприятия звучащего камертона  $C_{128}$  с сосцевидного отростка и с козелка при obturации им наружного слухового прохода. После прекращения звучания на сосцевидном отростке камертон ставят ножкой на козелок.

В норме и при нарушении звуковосприятия опыт Федеричи положительный (F+), т.е. звучание камертона с козелка воспринимается дольше, а при нарушении звукопроведения — отрицательный (F-). Таким образом, опыт Федеричи, наряду с другими тестами, позволяет отличить кондуктивную тугоухость от нейросенсорной.

Субъективный шум (СШ) и результаты исследования слуха шепотной (ШР) и разговорной речью (РР), а также камертонами вносят в слу-

ховой паспорт. Ниже представлен образец слухового паспорта больного с правосторонней кондуктивной тугоухостью (табл. 2-1).

**Таблица 2-1.** Слуховой паспорт больного с правосторонней кондуктивной тугоухостью

Правое ухо (AD)	Тесты	Левое ухо (AS)
+	СШ	-
1 м	ШР	6 м
5 м	РР	>6 м
35 с	C <sub>128</sub> (В = 90 с)	90 с
52 с	C <sub>128</sub> (К = 50 с)	50 с
23 с	C <sub>20+8</sub> (40 с)	37 с
- (отрицательный)	Опыт Ринне (R)	+ (положительный)
←	Опыт Вебера (W)	
Заключение: снижение слуха справа по типу нарушения звукопроводения.		

При необходимости в слуховой паспорт включают результаты опытов Желле (G), Федеричи (F) и других исследований.

### Исследование слуха с использованием электронно-акустической аппаратуры

Совокупность методов, основанных на использовании электронно-акустической аппаратуры, называют аудиометрией. Эти методы дают возможность всесторонне оценить остроту слуха, определить характер и уровень его поражения при различных заболеваниях по восприятию отдельных тонов (частот). Применение электронно-акустической аппаратуры позволяет исследовать слух, дозируя силу звукового раздражителя в децибелах (дБ). Децибел представляет собой десятичный логарифм отношения силы исследуемого звука к силе минимального звука, воспринимаемого ухом.

Современный аудиометр представляет собой генератор звуков (тонов), позволяющий подавать их как через воздух, так и через кость. С помощью клинического аудиометра исследуют пороги слуха в диапазоне 125–8000 Гц. В настоящее время появились аудиометры, позволяющие исследовать слух в расширенном диапазоне частот — до 18 000–20 000 Гц по воздуху. Посредством аттенюатора подаваемый звуковой сигнал можно усиливать до 100–120 дБ при исследовании воздушной проводимости и до 60 дБ — при исследовании костной проводимости. Обычно громкость регулируют ступенчато, по 5 дБ, в некоторых аудиометрах — более мелко, начиная с 1 дБ.



С психофизиологической точки зрения различают субъективные и объективные аудиометрические методы.

Субъективные аудиометрические методики наиболее широко применяются в клинической практике. Они основаны на субъективных ощущениях больного и его сознательной реакции на подаваемый звук. При объективной, или рефлекторной, аудиометрии регистрируют безусловные и условные рефлекторные реакции пациента, возникающие при звуковом воздействии и не зависящие от воли и желания пациента.

С учетом вида раздражителя, используемого при исследовании звукового анализатора, различают такие субъективные методы, как тональная пороговая и надпороговая аудиометрия, метод исследования слуховой чувствительности к ультразвуку и речевая аудиометрия.

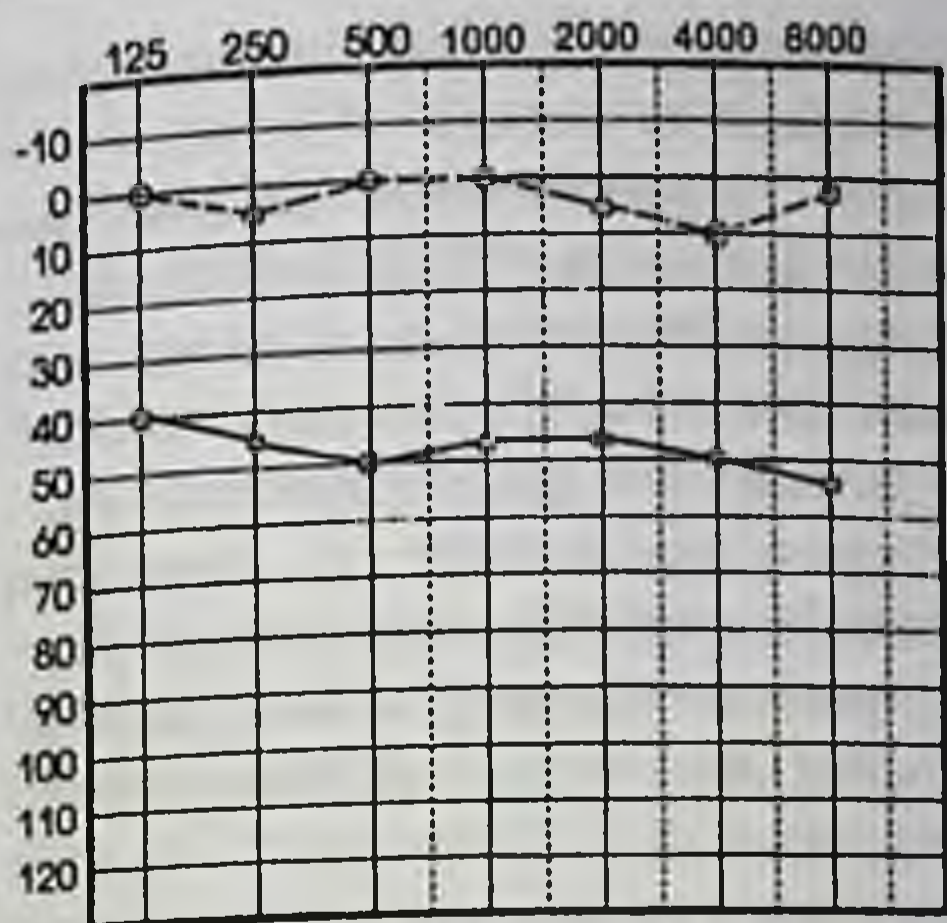
Тональную пороговую аудиометрию выполняют для определения порогов восприятия звуков разной частоты при воздушном и костном проведении. Посредством воздушного и костного телефонов определяют пороговую (минимальную) чувствительность органа слуха к звукам различных частот. Результаты исследования заносят в специальный бланк, получивший название аудиограммы.

Аудиограмма является графическим изображением порогов слуха. Конструкция аудиометра позволяет определить потерю слуха в децибелах по сравнению с нормой. Нормальные пороги слуха для звуков всех частот, как по воздушной, так и костной проводимости, отмечены нулевой линией. Таким образом, тональная пороговая аудиограмма, прежде всего, дает возможность определить остроту слуха. По характеру кривых воздушной и костной проводимости и их взаимного расположения можно получить и качественную характеристику слуха больного: установить, нарушены ли звукопроводение, звуковосприятие либо имеет место смешанное (комбинированное) поражение.

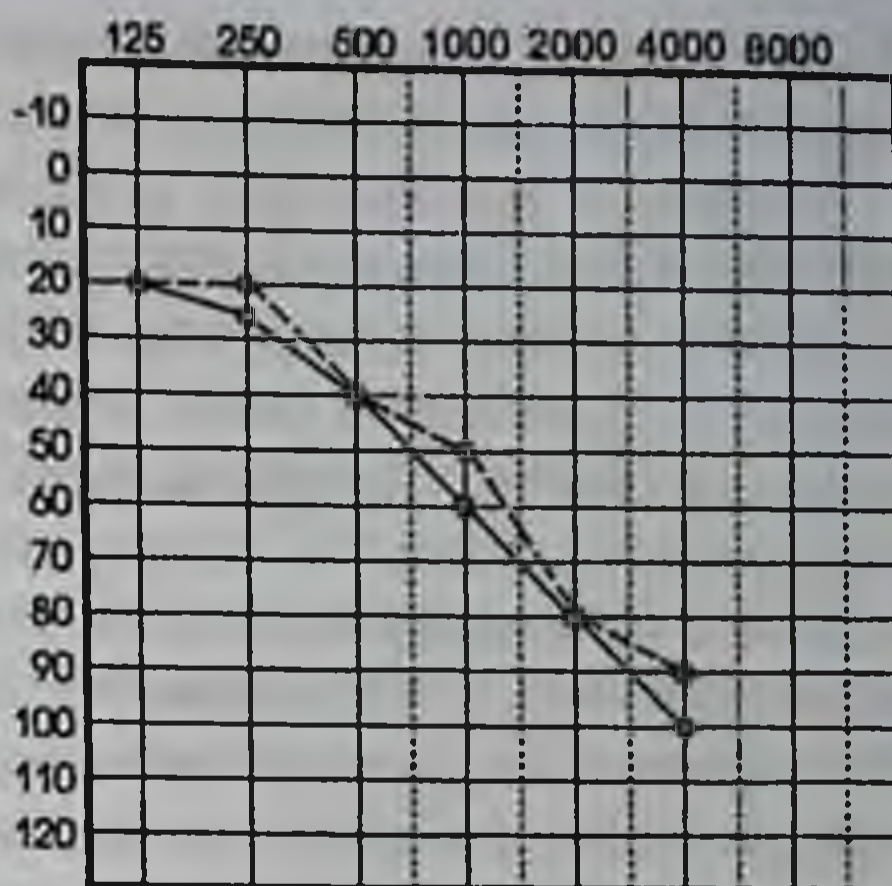
При нарушении звукопроводения (кондуктивной тугоухости) на аудиограмме отмечается повышение порогов слуха по воздушной проводимости, преимущественно в диапазоне низких и средних частот, и в меньшей степени — высоких. При этом слуховые пороги по костной проводимости близки к норме, между кривыми костной и воздушной проводимости существует значительный, так называемый костно-воздушный разрыв (рис. 2-17, а).

При нарушении звуковосприятия (нейросенсорной тугоухости) воздушная и костная проводимость нарушены в одинаковой степени и костно-воздушный разрыв практически отсутствует. В начальных стадиях нейросенсорной тугоухости страдает преимущественно восприя-

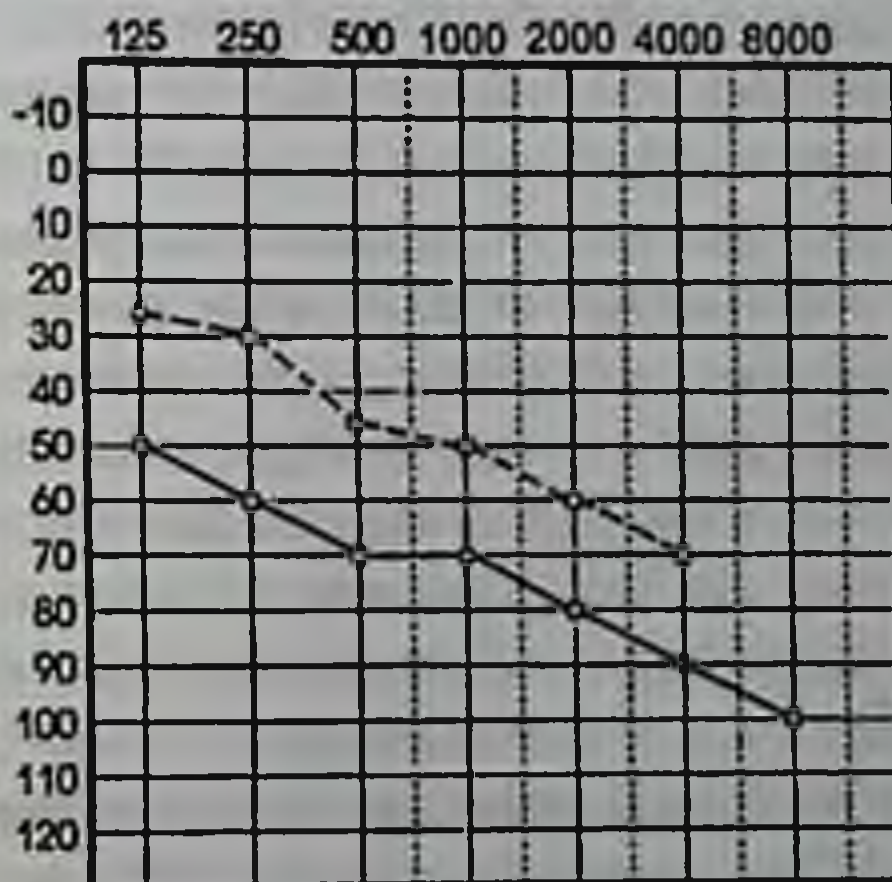




а



б



в

Рис. 2-17. Аудиограмма при нарушении звукопроводения: а — кондуктивная форма тугоухости; б — нейросенсорная форма тугоухости; в — смешанная форма тугоухости

тие высоких тонов, а в дальнейшем это нарушение проявляется на всех частотах; отмечаются «обрывы» пороговых кривых, т.е. отсутствие восприятия звуков тех или иных частот (рис. 2-17, б).

Смешанная, или комбинированная, тугоухость отличается появлением на аудиограмме признаков нарушения звукопроводения и звуковосприятия, но костно-воздушный разрыв сохраняется (рис. 2-17, в).

Тональная пороговая аудиометрия позволяет определить поражение звукопроводящего или звуковоспринимающего отдела слухового анализатора лишь в самом общем виде, без более конкретной локализации.



Форму тугоухости уточняют с помощью дополнительных методов: надпороговой, речевой и шумовой аудиометрии.

*Тональная надпороговая аудиометрия* предназначена для выявления феномена ускоренного нарастания громкости (ФУНГ). В отличие от отечественной литературы, в иностранных источниках это явление называют феноменом рекрутирования (*recruitment phenomenon*). Этот феномен обычно свидетельствует о поражении рецепторных клеток спирального органа, т.е. о внутриулитковом поражении слухового анализатора. При этом у пациента с понижением звуковосприятия развивается повышенная чувствительность к громким (надпороговым) звукам. Он отмечает неприятные ощущения в больном ухе, если с ним громко разговаривают или резко усиливают голос.

*Исследование слуховой чувствительности к ультразвуку.* В норме человек воспринимает ультразвук при костном проведении в диапазоне частот до 20 кГц. Если тугоухость не связана с поражением улитки (например, невриномой VIII черепного нерва, опухолью мозга), восприятие ультразвука не меняется и соответствует норме. При поражении улитки порог восприятия ультразвука повышается.

В отличие от тональной, *речевая аудиометрия* позволяет определить социальную пригодность слуха данного больного. Метод особенно ценен в диагностике центральных поражений слуха.

Речевая аудиометрия основана на определении порогов разборчивости речи. Под разборчивостью понимают величину, определяемую как отношение числа правильно понятых слов к общему числу прослушанных слов, и выражают ее в процентах. Так, если из десяти представленных на прослушивание слов больной правильно разобрал все десять, то разборчивость составляет 100%, если правильно разобрал восемь, пять или два слова, то разборчивость равна 80, 50 или 20% соответственно.

Исследование проводят в звукоизолированном помещении. Результаты исследования записывают на специальных бланках в виде кривых разборчивости речи, при этом на оси абсцисс отмечают интенсивность речи, а на оси ординат — долю правильных ответов (в процентах). При разных формах тугоухости кривые разборчивости неодинаковы, что имеет дифференциально-диагностическое значение.

*Объективная аудиометрия.* Объективные методы исследования слуха основаны на безусловных и условных рефлексах. Такое исследование имеет значение для оценки слуха при поражении центральных отделов звукового анализатора, а также при трудовой и судебно-медицинской экспертизе. К безусловным рефлексам относят реакции расширения

зрачков (улитково-зрачковый, или аурупупиллярный, рефлекс) и закрывания век (ауропальпебральный, или мигательный, рефлекс) при сильном, внезапном звуке.

У маленьких детей чаще всего регистрируют реакцию при игровой аудиометрии, сочетая звуковое раздражение с появлением картинки в момент нажатия ребенком кнопки. Громкие звуки, подаваемые сначала, сменяют более тихими сигналами и определяют слуховые пороги.

Современным методом объективного исследования слуха является *регистрация слуховых вызванных потенциалов*. Метод основан на регистрации потенциалов (на электроэнцефалограмме), возникающих в коре головного мозга в ответ на звуковые сигналы. Его можно использовать у детей грудного и младшего возраста, у лиц с нарушенной психикой.

Более широко применяют *регистрацию коротколатентных слуховых вызванных потенциалов*, позволяющих получить представление о состоянии отдельных образований подкоркового пути слухового анализатора (преддверно-улиткового нерва, кохлеарных ядер, олив, латеральной петли, бугров четверохолмия). Более информативны длиннолатентные слуховые вызванные потенциалы. Они регистрируют ответы коры мозга на сравнительно длительные звуковые сигналы определенной частоты, и их можно использовать для определения слуховой чувствительности на разных частотах. Это особенно важно в детской практике, когда обычная аудиометрия, основанная на осознанных ответах пациента, неприменима.

*Отоакустическая эмиссия* — регистрация звуковых колебаний, возникающих в результате активных биоэлектрических процессов в наружных волосковых клетках спирального органа, которые могут быть зарегистрированы в наружном слуховом проходе при помощи высокочувствительного микрофона. Различают спонтанную и вызванную отоакустическую эмиссию. Учитывая высокую чувствительность метода даже в отношении незначительных нарушений функционального состояния органа слуха, данный способ считают пригодным для массовых исследований слуха у детей первых лет жизни.

*Импедансная аудиометрия* — один из методов объективной оценки слуха, основанный на измерении акустического сопротивления звукопроводящего аппарата. В клинической практике используют два вида акустической импедансометрии: тимпанометрию и акустическую рефлексометрию.



*Тимпанометрия* заключается в регистрации акустического сопротивления, которое встречает звуковая волна при распространении по акустической системе наружного, среднего и внутреннего уха, при изменении давления воздуха в наружном слуховом проходе (обычно от +200 до -400 мм вод.ст.). Кривая, отражающая зависимость сопротивления барабанной перепонки от давления, получила название тимпанограммы. Различные типы тимпанометрических кривых отражают нормальное или патологическое состояние среднего уха (рис. 2-18).

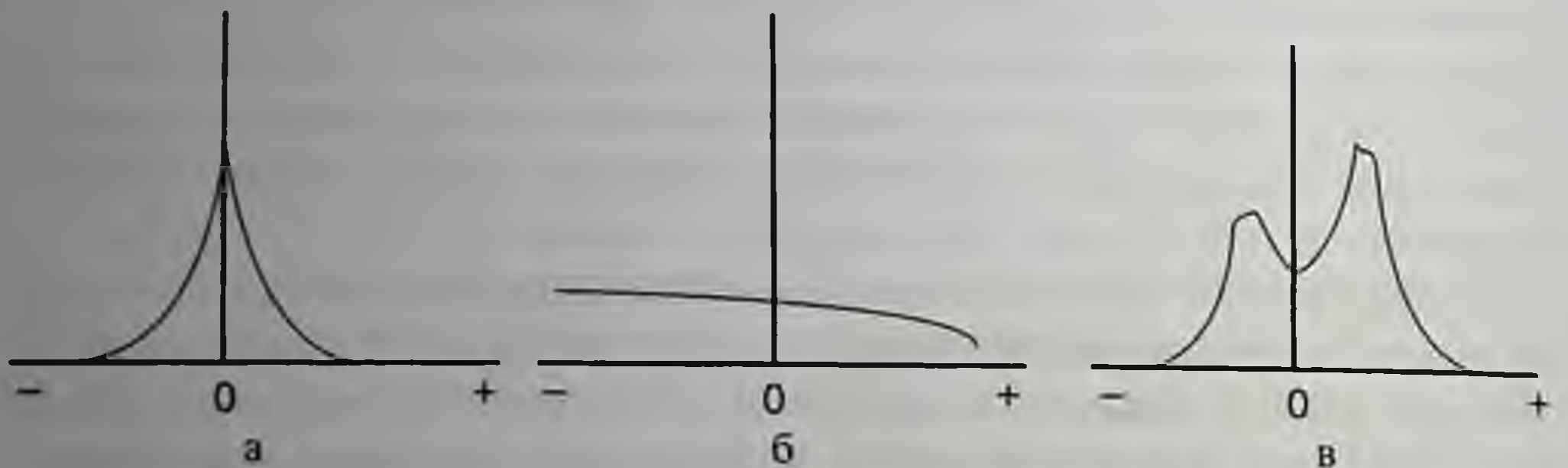


Рис. 2-18. Типы тимпанометрических кривых по Дж. Джергеру (J. Jerger): а — в норме; б — при экссудативном отите; в — при разрыве цепи слуховых косточек

*Акустическая рефлексометрия* основана на регистрации изменений податливости звукопроводящей системы, происходящих при сокращении стременной мышцы с обеих сторон. В ответ на звуковую стимуляцию генерируется импульс, проходящий по вышеописанной рефлекторной дуге, в результате чего стременная мышца сокращается и приходит в движение барабанная перепонка, меняется давление (объем) в наружном слуховом проходе, что и регистрирует датчик. В норме порог акустического рефлекса стремени над индивидуальным порогом чувствительности составляет около 80 дБ. При нейросенсорной тугоухости, сопровождаемой ФУНГ, пороги рефлекса значительно снижены. При кондуктивной тугоухости, патологии ядер или ствола лицевого нерва акустический рефлекс стремени отсутствует на стороне поражения.

Таким образом, существующие методы исследования слуха позволяют ориентироваться в выраженности тугоухости, ее характере и локализации поражения слухового анализатора. Принятая Международная классификация степени тугоухости основана на усредненных значениях порогов восприятия звуков на речевых частотах (табл. 2-2).

Таблица 2-2. Международная классификация тугоухости

Степень тугоухости	Среднее значение порогов слышимости на речевых частотах, дБ
I	26-40
II	41-55
III	56-70
IV	71-90
Глухота	≥91

### Исследование функции вестибулярного анализатора

Обследование больного всегда начинают с выяснения жалоб и анамнеза жизни и заболевания. Наиболее характерны жалобы:

- на головокружение;
- на расстройство равновесия, проявляющееся нарушением походки и координации;
- на тошноту, рвоту;
- на обморочные состояния;
- на повышенную потливость;
- на изменение цвета кожного покрова.

Эти симптомы постоянны или проявляются периодически, носят мимолетный характер или длятся несколько часов или дней. Иногда они возникают спонтанно, без видимой причины, в других случаях — под влиянием экзо- и эндогенных конкретных факторов: в транспорте, в окружении движущихся предметов, при переутомлении, двигательной нагрузке либо определенном положении головы.

Обычно при вестибулярном генезе заболевания жалобы четкие. Например, при головокружении больной ощущает иллюзорное смещение предметов или своего тела, при ходьбе такие ощущения ведут к падению или пошатыванию. Нередко больные ошибочно называют головокружением потемнение в глазах или мелькание мушек, особенно при наклонах и переходе из горизонтального положения в вертикальное. Как правило, эти явления связаны с различными поражениями сосудистой системы, переутомлением, общим ослаблением организма и другими причинами.

Вестибулометрия включает выявление спонтанных симптомов, проведение и оценку вестибулярных проб, анализ и обобщение полученных данных. К спонтанным вестибулярным симптомам относят:



- спонтанный нистагм;
- изменение тонуса мышц конечностей;
- нарушение походки.

Нистагм — ритмические колебания глазных яблок, в которых различают быстрый и медленный компоненты. Вестибулярный нистагм может быть спонтанным или индуцированным, вызванным искусственным раздражением лабиринта. Направление нистагма определяют по быстрому компоненту.

### Спонтанный нистагм

Спонтанный нистагм исследуют в положении пациента сидя либо лежа на спине. При этом он следит за пальцем врача, удаленным от глаз на расстояние 60 см, который перемещают последовательно в горизонтальной, вертикальной и диагональной плоскости. Отведение глаз при этом не должно превышать 40–45°, так как перенапряжение глазных мышц может сопровождаться подергиванием глазных яблок. При наблюдении нистагма целесообразно использовать очки большого увеличения (+20 диоптрий) для устранения влияния фиксации взора. С этой целью оториноларингологи применяют специальные очки Френцеля или Бартельса; еще более четко спонтанный нистагм выявляют при электронистагмографии.

При обследовании больного в положении лежа на спине голове и туловищу придают различное положение, при этом у некоторых пациентов наблюдают появление нистагма, обозначаемого как позиционный (нистагм положения). Позиционный нистагм может иметь центральный генез, иногда его связывают с нарушением функции отолитового аппарата, при котором от отолитов отрываются мельчайшие частички, попадающие в ампулы полукружных каналов и вызывающие патологическую импульсацию.

В клинической практике нистагм характеризуют:

- по плоскости (горизонтальный, сагиттальный, ротаторный);
- направлению (вправо, влево, вверх, вниз);
- силе (I, II или III степени);
- скорости колебательных циклов (живой, вялый);
- амплитуде (мелко-, средне- или крупноразмашистый);
- ритму (ритмичный или аритмичный);
- длительности (в секундах).

Нистагм I степени возникает только при взгляде в сторону быстрого компонента; II степени — при взгляде не только в сторону быстрого

го компонента, но и прямо; наконец, нистагм III степени наблюдается не только в первых двух положениях глаз, но и при взгляде в сторону медленного компонента. Об экстралабиринтном (центральном) происхождении нистагма свидетельствует его ундулирующий характер, при котором невозможно выделить быструю и медленную фазы. Вертикальный, диагональный, разнонаправленный (изменяющий направление при взгляде в разные стороны), конвергирующий, монокулярный, асимметричный (неодинаковый для обоих глаз) нистагм характерен для нарушений центрального генеза.

### **Тонические реакции отклонения рук**

Тонические реакции отклонения рук исследуют при выполнении указательных проб (пальценосовой, пальце-пальцевой) и пробы Фишера—Водака.

### **Указательные пробы**

При выполнении *пальценосовой пробы* пациент разводит в стороны руки и сначала при открытых, а затем при закрытых глазах старается дотронуться указательными пальцами одной, а затем другой руки до кончика своего носа. При нормальном состоянии вестибулярного анализатора он без затруднений выполняет задание. Раздражение одного из лабиринтов приводит к промахиванию обеими руками в противоположную сторону (в сторону медленного компонента нистагма). При локализации поражения в задней черепной ямке (например, при патологии мозжечка) больной промахивается одной рукой (на стороне заболевания) в «больную» сторону.

При *пальце-пальцевой пробе* пациент поочередно правой и левой рукой должен попасть указательным пальцем в указательный палец врача, расположенный перед ним на расстоянии вытянутой руки. Пробу выполняют сначала с открытыми глазами, затем с закрытыми глазами. В норме пациент уверенно попадает в палец врача обеими руками как с открытыми, так и с закрытыми глазами.

### **Проба Фишера—Водака**

*Пробу Фишера—Водака* пациент выполняет, сидя с закрытыми глазами и вытянутыми вперед руками. Указательные пальцы вытянуты, остальные сжаты в кулак. Врач располагает свои указательные пальцы напротив указательных пальцев пациента и в непосредственной близости от них и наблюдает за отклонением его рук. У здорового человека отклонения рук не наблюдается, при поражении лабиринта обе руки от-





Рис. 2-19. Исследование устойчивости в позе Ромберга

клоняются в сторону медленного компонента нистагма (т.е. в сторону того лабиринта, импульсация от которого снижена).

### Исследование устойчивости в позе Ромберга

Пациент стоит, сблизив ступни, чтобы их носки и пятки соприкасались, руки вытянуты вперед на уровне груди, пальцы рук раздвинуты, глаза закрыты (рис. 2-19). В таком положении пациента следует подстраховать, чтобы он не упал. При нарушении функции лабиринта больной отклоняется в сторону, противоположную нистагму. Следует учесть, что и при патологии мозжечка возможно отклонение туловища в сторону поражения, поэтому исследование в позе Ромберга дополняют поворотами головы пациента вправо и влево. При поражении лабиринта эти повороты сопровождаются изменением направления падения, при мозжечковом поражении на-

правление отклонения остается неизменным и не зависит от поворота головы.

### Походка по прямой линии и фланговая походка

При исследовании *походки по прямой линии* больной с закрытыми глазами делает пять шагов по прямой линии вперед и затем, не поворачиваясь, пять шагов назад. При нарушении функции вестибулярного анализатора пациент отклоняется от прямой линии в сторону, противоположную нистагму, при мозжечковых расстройствах — в сторону поражения.

*Фланговую походку* исследуют следующим образом. Пациент отставляет правую ногу вправо, затем приставляет левую и делает таким образом пять шагов, а потом, аналогичным образом, делает пять шагов в левую



сторону. При нарушении вестибулярной функции пациент хорошо выполняет фланговую походку в обе стороны, при нарушении функции мозжечка не может выполнить ее в сторону пораженной доли мозжечка.

Кроме того, для дифференциальной диагностики мозжечкового и вестибулярного поражения выполняют *пробу на адиадохокинез*. Закрыв глаза и вытянув вперед обе руки, пациент быстро чередует их пронацию и супинацию. Адиадохокинез — резкое отставание руки на «больной» стороне при нарушении функции мозжечка.

### **Вестибулярные пробы**

Вестибулярные пробы позволяют не только определить нарушения вестибулярного анализатора, но и дать качественную и количественную характеристику особенностям его поражения. Сущность этих проб заключается в возбуждении вестибулярных рецепторов с помощью адекватных или неадекватных дозированных воздействий.

Так, для ампулярных рецепторов адекватным раздражителем служат угловые ускорения, на этом основана дозированная вращательная проба на вращающемся кресле. Неадекватный раздражитель для тех же рецепторов — воздействие дозированным калорическим стимулом, когда вливание в наружный слуховой проход воды разной температуры приводит к охлаждению или нагреванию жидких сред внутреннего уха, что по закону конвекции вызывает перемещение эндолимфы в горизонтальном полукружном канале, наиболее близком к среднему уху. Помимо этого к неадекватным раздражителям вестибулярных рецепторов относится воздействие гальванического тока.

Для отолитовых рецепторов адекватным раздражителем служит прямолинейное ускорение в горизонтальной и вертикальной плоскостях при выполнении пробы на четырехштанговых качелях.

### **Вращательная проба**

Пациента усаживают в кресло Барани таким образом, чтобы его спина плотно прилегала к спинке кресла, ноги располагались на подставке, а руки — на подлокотниках. Голову пациента наклоняют вперед и вниз на  $30^\circ$  (в такой позе горизонтальный канал находится в горизонтальной плоскости), его глаза закрыты. Кресло вращают равномерно со скоростью  $1/2$  оборота (или  $180^\circ$ ) в секунду, выполняя 10 оборотов за 20 с. В начале вращения тело человека испытывает положительное ускорение, в конце — отрицательное. При вращении по часовой стрелке после остановки движение эндолимфы в горизонтальных полукружных каналах продолжается вправо, следовательно, направление медленной



фазы нистагма будет направлено также вправо, а быстрой фазы нистагма — влево. При вращении вправо в момент остановки кресла в правом ухе движение эндолимфы ампулофугальное, т.е. от ампулы, а в левом — ампулопетальное. Следовательно, послеवращательный нистагм и другие вестибулярные реакции (сенсорные и вегетативные) обусловлены раздражением левого лабиринта, а послевращательная реакция от правого уха наблюдается при вращении против часовой стрелки, т.е. влево. После остановки кресла начинают отсчет времени. Пациент фиксирует взгляд на пальце врача, при этом определяют степень нистагма, затем — характер амплитуды и выраженность нистагма, а также его продолжительность.

Если изучают функциональное состояние рецепторов передних (фронтальных) полукружных каналов, то пациент сидит в кресле Барани с головой, запрокинутой назад на  $60^\circ$ , если изучают функцию задних (сагиттальных) каналов, то голову наклоняют на  $90^\circ$  к противоположному плечу.

В норме длительность нистагма при исследовании латеральных (горизонтальных) полукружных каналов составляет 25–35 с, при исследовании задних и передних каналов — 10–15 с. При раздражении латеральных каналов характер нистагма горизонтальный, передних — ротаторный, задних — вертикальный; по амплитуде нистагм мелко- или среднеразмашистый, I–II степени, выраженный, быстро затухающий.

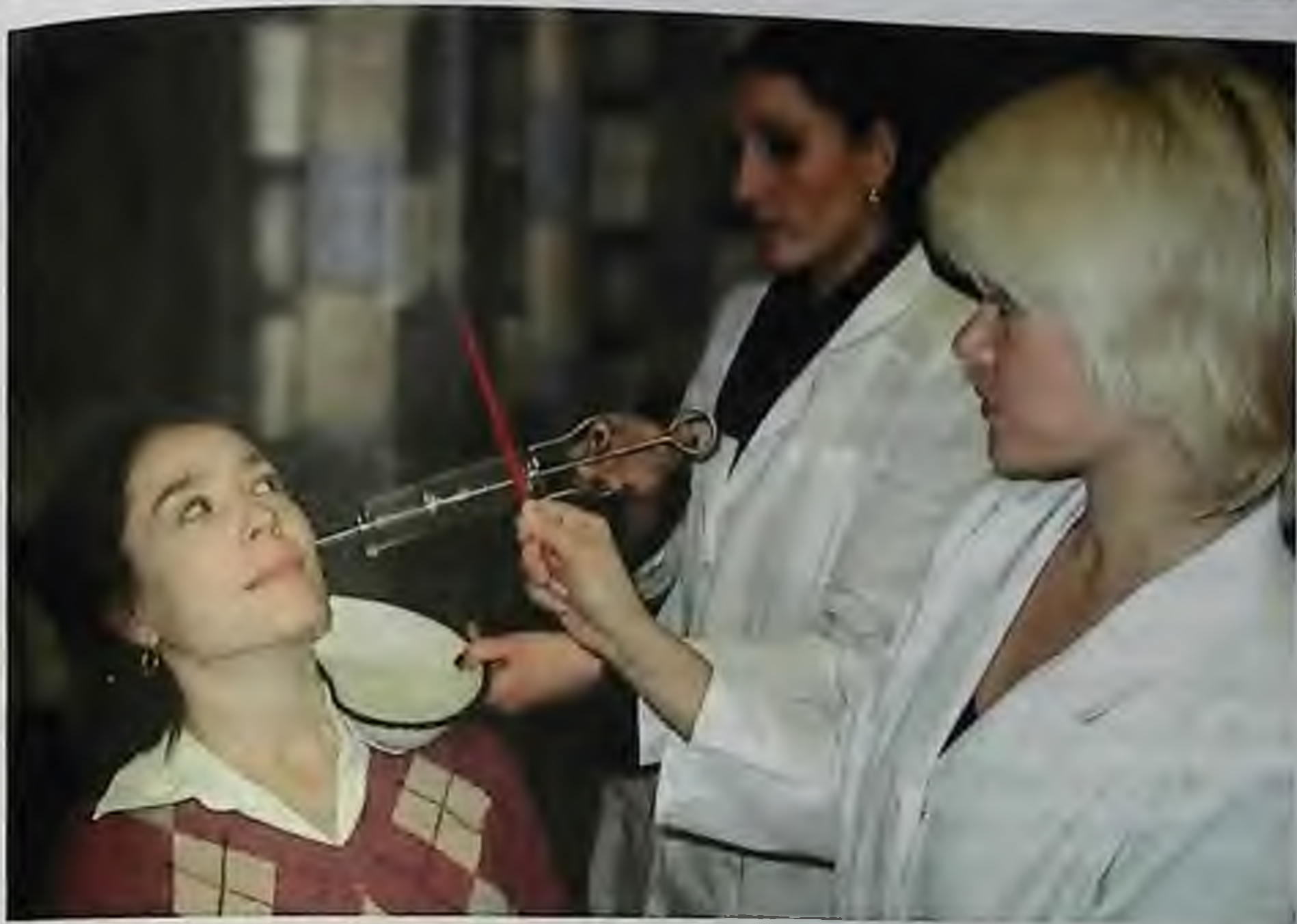### **Калорическая проба**

Во время этой пробы искусственное раздражение лабиринта слабее, чем при вращении. При этом воздействию, в основном, подвержены рецепторы латерального полукружного канала. К важным достоинствам калорической пробы относится возможность изолированного раздражения ампулярных рецепторов одной стороны.

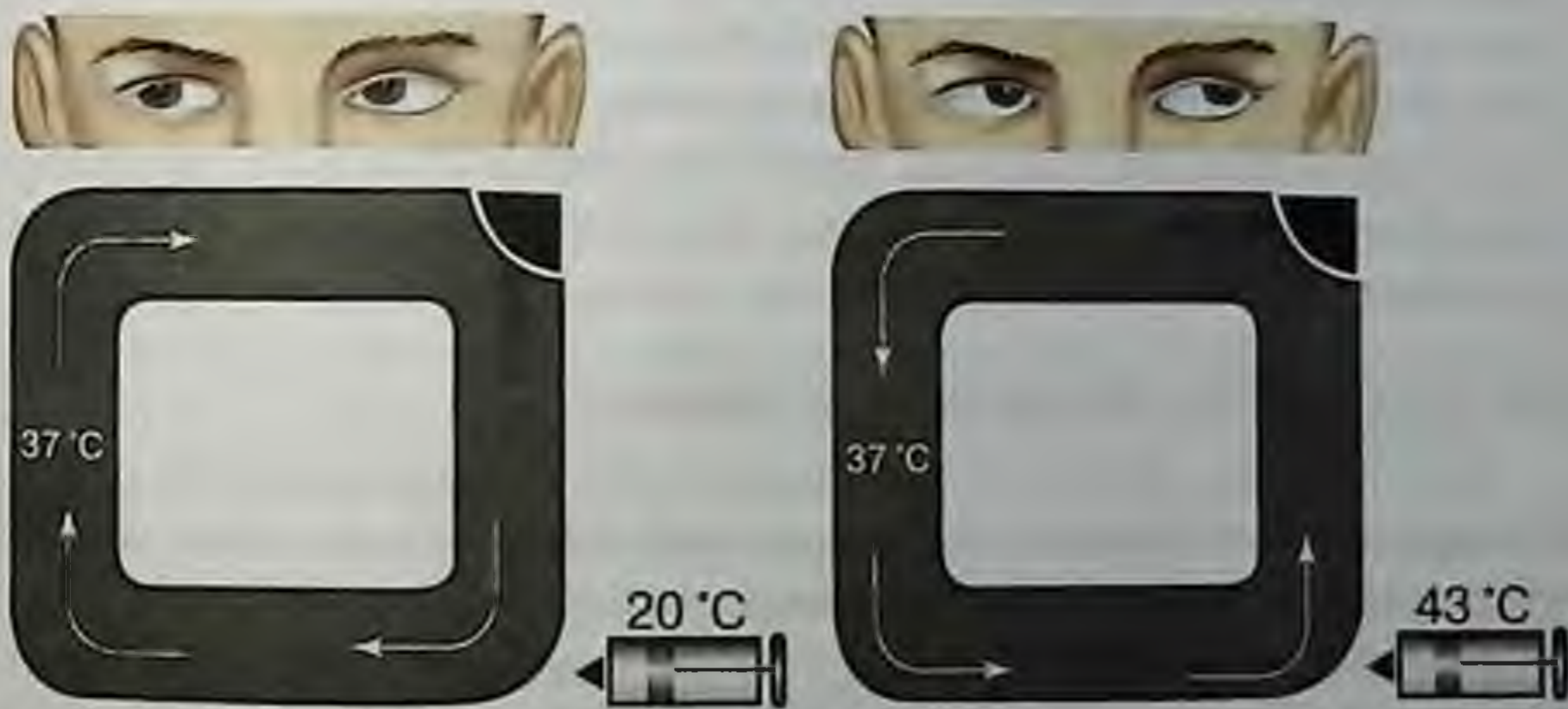
Перед выполнением водной калорической пробы следует убедиться в отсутствии сухой перфорации в барабанной перепонке исследуемого уха, поскольку проникновение воды в барабанную полость может вызвать обострение хронического воспалительного процесса. В этом случае возможна воздушная калоризация.

Калорическую пробу выполняют следующим образом. Врач набирает в шприц Жане 100 мл холодной воды температурой  $20^\circ\text{C}$  (при тепловой калорической пробе температура воды равна  $+42^\circ\text{C}$ ). Пациент сидит, его голова отклонена назад на  $60^\circ$ , при этом латеральный полукружный





а



б

Рис. 2-20. Вестибулометрия: а — методика проведения calorической пробы; б — направление нистагма при холодной и тепловой калоризации



канал расположен вертикально. В течение 10 с в наружный слуховой проход вливают 100 мл воды, направляя струю по его верхнезадней стенке. Определяют время от момента окончания вливания воды в ухо до появления нистагма — латентный период, в норме равный 25–30 с, затем регистрируют длительность нистагменной реакции, в норме равную 50–70 с. После калоризации оценивают нистагм по тем же параметрам, что и после вращательной пробы. При холодном воздействии нистагм (его быстрый компонент) направлен в сторону, противоположную испытуемому уху, при тепловой калоризации — в сторону раздражаемого уха (рис. 2-20).

### **Прессорная проба**

*Прессорную (пневматическую, фистульную) пробу* проводят для выявления свища в области лабиринтной стенки (чаще всего — в области ампулы латерального полукружного канала) у больных с хроническим гнойным средним отитом. Для выполнения пробы с помощью резиновой груши либо давлением на козелок создают сгущение и разрежение воздуха в наружном слуховом проходе. Если в ответ на сгущение воздуха возникают нистагм и другие вестибулярные реакции, то прессорную пробу оценивают как положительную, что свидетельствует о наличии свища. Следует учесть, однако, что отрицательная проба не позволяет с полной уверенностью судить об отсутствии наличие свища. При обширной перфорации барабанной перепонки возможно непосредственное давление зондом (с накрученной на него ватой) на участки лабиринтной стенки, подозрительные на свищ.

### **Исследование функции отолитового аппарата**

Как правило, функцию отолитового аппарата оценивают при профессиональном отборе, в клинической практике методы прямой и непрямой отолитометрии широкого распространения не получили. Учитывая взаимозависимость и взаимное влияние отолитового и купулярного отделов анализатора, В.И. Воячек предложил методику, названную им «двойной опыт с вращением» и известную в литературе как отолитовая реакция по Воячеку.

*Отолитовая реакция.* Пациент сидит в кресле Барани, наклонив голову вместе с туловищем вперед на 90°. В таком положении его вращают 5 раз в течение 10 с, затем кресло останавливают и ожидают 5 с, после чего предлагают открыть глаза и выпрямиться. В этот момент наступает реакция в виде наклона туловища и головы в сторону. Функ-

функциональное состояние отолитового аппарата оценивают по углу отклонения головы и туловища от средней линии в сторону последнего вращения.

Так, отклонение на угол от 0 до 5° оценивают как I степень реакции (слабую), отклонение на 5–30° — II степень (средней силы), наконец, отклонение на угол более 30° — III степень (сильную), когда пациент теряет равновесие и падает. Угол рефлекторного наклона в этой реакции зависит от степени влияния отолитового раздражения при выпрямлении туловища на функцию передних полукружных каналов. Помимо соматической реакции, в этом опыте учитывают вегетативные реакции, выделяя три их степени:

- I степень — побледнение лица, изменение пульса;
- II степень (средняя) — холодный пот, тошнота;
- III степень — изменение сердечной и дыхательной деятельности, рвота, обморок.

Опыт двойного вращения широко применяют при обследовании здоровых людей в целях профессионального отбора.

При отборе в авиации, космонавтике для исследования чувствительности пациента к кумуляции вестибулярного раздражения широко распространена методика укачивания на четырехштанговых (двубрусковых) качелях, предложенная К.Л. Хиловым еще в 1933 г. Площадка качелей совершает колебания не как обычные качели — по дуге, а остается постоянно параллельной полу. Участник эксперимента находится на площадке качелей в положении лежа на спине или на боку, а с помощью электроокулографии регистрируют тонические движения глаз. Модификация метода с использованием небольших качаний дозированной амплитуды и регистрацией компенсаторных движений глаз получила название прямой отолитометрии.

Метод не прямой отолитометрии основан на регистрации рефлекса противовращения глаз, отражающего функциональное состояние отолитового аппарата. Рефлекс проявляется в синхронном повороте глазных яблок вокруг зрительной оси в направлении, противоположном наклону головы во фронтальной плоскости.

### Стабилометрия

Среди объективных методов оценки статического равновесия все большее распространение получает метод стабилометрии, или постурографии (*posture* — поза). Метод основан на регистрации колебаний центра давления (тяжести) тела пациента, установленного на специальной





**Рис. 2-21.** Исследование равновесия на стабилометрической платформе (рис. 2-21). Колебания тела регистрируют отдельно в сагиттальной и фронтальной плоскостях, рассчитывают множество показателей, объективно отражающих функциональное состояние системы равновесия. Результаты обрабатывают и обобщают с помощью компьютера. В сочетании с набором функциональных проб компьютерную стабилометрию, обладающую высокой чувствительностью, используют для выявления вестибулярных расстройств на самой ранней стадии, когда субъективно они еще не проявляются.

## 2.5. ЭЗОФАГОСКОПИЯ

Эзофагоскопия является одним из методов исследования пищевода. Ее выполняют как для осмотра стенок пищевода, в частности, при травмах пищевода или подозрении на опухоль, так и при оказании скорой медицинской помощи, например, для удаления инородных тел пищевода.

Перед эзофагоскопией проводят общее и специальное обследование. Уточняют состояние больного, наличие противопоказаний. Процедуру проводят натощак, съемные зубные протезы необходимо снять. Для ос-

мотра пищевода широко применяют фиброскопию — исследование с применением волоконной оптики.

В тех случаях, когда возникает необходимость осмотреть желудок, двенадцатиперстную кишку, зонд с микрокамерой проводится глубже, и метод носит название фиброгастродуоденоскопия (ФГДС).

ФГДС позволяет оценить состояние слизистой пищевода, желудка, двенадцатиперстной кишки. При подозрении на новообразование, язвенные поражения желудка можно взять материал на биопсию, а также удалить инородное тело.

## 2.6. ТРАХЕОБРОНХОСКОПИЯ

Трахею и бронхи исследуют с диагностической и лечебной целью теми же приборами, какими осматривают пищевод. Диагностический осмотр трахеи и бронхов показан в случаях дыхательной дисфункции при новообразованиях, возникновении трахеопищеводного свища. В оториноларингологии трахеобронхоскопию применяют, главным образом при наличии инородных тел и склероме, когда в подголосовой полости гортани и в трахее образуются инфильтраты или мембрана из рубцовой ткани. В этом случае бронхоскопическую трубку используют как буж. В терапевтической и хирургической практике трахеобронхоскопия входит в состав мероприятий в лечении абсцедирующей пневмонии и абсцесса легкого.

Инструментальное исследование легких играет важную роль при лечении легочного туберкулеза. Различают верхнюю и нижнюю трахеобронхоскопию. При верхней трахеобронхоскопии трубку вводят через рот, глотку и гортань, при нижней — через предварительно сформированное трахеотомическое отверстие (трахеостому). Нижнюю трахеобронхоскопию проводят чаще детям и пациентам, у которых уже сформирована трахеостома.

У детей трахею и бронхи осматривают только под наркозом в операционной в положении больного лежа на спине с запрокинутой головой. Преимущества общей анестезии перед местным обезболиванием состоят, в частности, в надежности обезболивания, исключении психических реакций пациента.

### Контрольные вопросы и задания

- Как можно объективно оценить дыхательную функцию носа?
- Что можно наблюдать при мезофарингоскопии?



- С какой целью выполняют пальцевое исследование носоглотки?
- Опишите нормальную картину при непрямой ларингоскопии.
- Как оценивают вентиляционную функцию слуховой трубы?
- Какие существуют субъективные и объективные методы оценки слуха?
- Как выполняют опыт Вебера? О чем свидетельствует латерализация звука камертона в хуже слышащее ухо?
- О чем свидетельствует костно-воздушный интервал на аудиограмме?
- Как можно наблюдать спонтанный нистагм?
- Как выполняют вращательную пробу?
- В чем преимущества калорической пробы перед вращательной?
- Что такое прессорная проба?

## Глава 3

# ЗАБОЛЕВАНИЯ НОСА И ОКОЛОНОСОВЫХ ПАЗУХ

Степной травы пучок сухой,  
Он и сухой благоухает!  
И разом степи предо мной  
Все обонянье воскрешает...  
А. Майков

### 3.1. КЛИНИЧЕСКАЯ АНАТОМИЯ НОСА И ОКОЛОНОСОВЫХ ПАЗУХ

В состав верхних дыхательных путей входят нос, околоносовые пазухи, глотка и гортань. Нос (*nasus*) — начальная часть дыхательных путей, в носовой полости расположен периферический отдел обонятельного анализатора. В клинической анатомии принято выделять наружный и внутренний нос, или полость носа.

#### Клиническая анатомия наружного носа

Наружный нос (*nasus externus*) представлен костно-хрящевым остовом, покрытым кожей, и имеет форму трехгранной пирамиды, обращенной основанием вниз (рис. 3-1, а–в). Верхнюю часть наружного носа, граничащую с лобной костью, называют **корнем носа** (*radix nasi*), снизу она переходит в **спинку носа** (*dorsum nasi*) и заканчивается **верхушкой носа** (*apex nasi*). Боковые поверхности носа, подвижные в области верхушки, составляют **крылья носа** (*alae nasi*), а их свободный край образует вход в нос, или **ноздри** (*nares*), отделенные друг от друга подвижной частью перегородки носа (*septum mobile nasi*).

**Костная часть остова** состоит из парных плоских **носовых костей** (*ossa nasalia*), составляющих спинку носа. Латерально к носовым костям с обеих сторон примыкают **лобные отростки верхней челюсти** (*processus frontalis maxillae*), вместе с хрящевой частью наружного носа формирующие **скаты и гребень носа**. В переднем отделе эти кости вместе с перед-



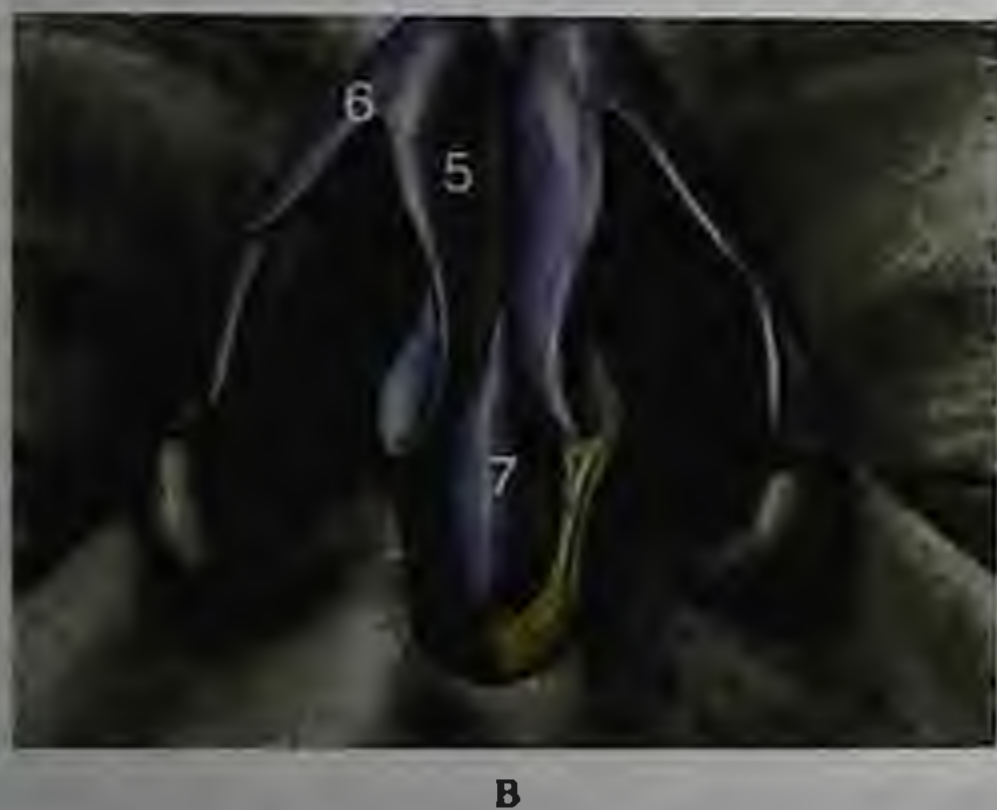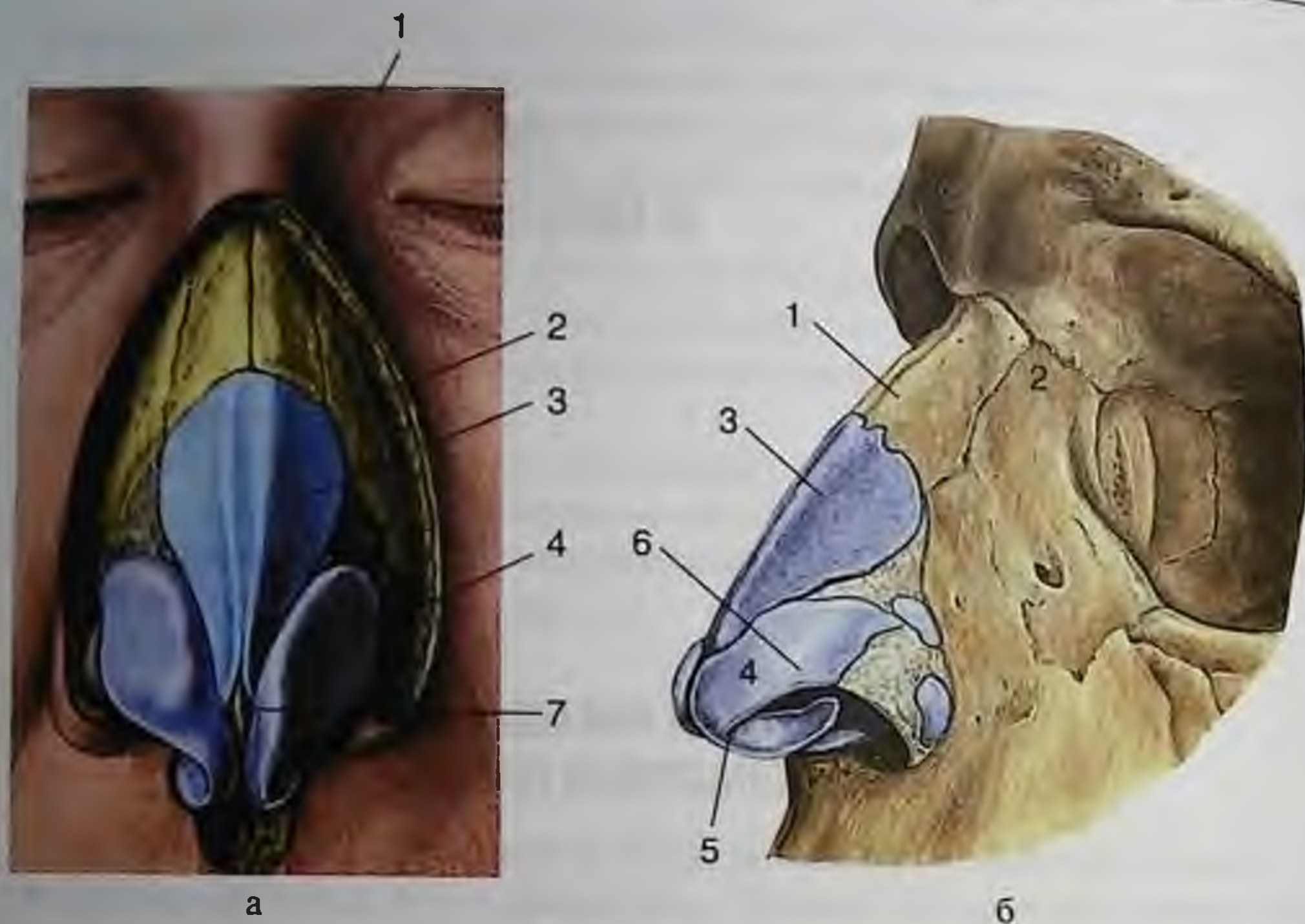


Рис. 3-1. Наружный нос: а — фронтальная проекция; б — боковая проекция; в — преддверие полости носа: 1 — носовые кости; 2 — лобные отростки верхней челюсти; 3 — латеральные хрящи носа; 4 — большой хрящ крыла носа; 5 — медиальная ножка; 6 — латеральная ножка; 7 — хрящ перегородки носа

ней носовой остью образуют грушевидное отверстие (*apertura piriformis*) лицевого скелета.

Хрящевая часть наружного носа плотно соединена с костями носа, в ее состав входят парные верхние латеральные хрящи — треугольные хрящи (*cartilago nasi lateralis*) и парные нижние латеральные хрящи (большие хрящи крыльев; *cartilago alaris major*). Нижний латеральный хрящ образует медиальную и латеральную ножки (*crus mediale et laterale*). Между верхними латеральными и нижними латеральными хрящами обычно



расположены непостоянные малые хрящи крыльев разной величины — сесамовидные хрящи (*cartilagine alares minores*).

Кожный покров наружного носа содержит много сальных желез, особенно в нижней трети. Кожа выстилает также стенки преддверия носа (*vestibulum nasi*) на протяжении 4–5 мм. Здесь она снабжена большим количеством волос, чем обусловлена возможность возникновения здесь гнойничковых заболеваний, фурункулов, сикоза.

Мышцы наружного носа у человека рудиментарны и большого практического значения не имеют. Они играют определенную роль в расширении и сужении входа в полость носа.

Как и все мягкие ткани лица, наружный нос обильно кровоснабжается (рис. 3-2), в основном из системы *наружной сонной артерии* — угловой артерией (*a. angularis*) из передней лицевой артерии (*a. faciales anterior*), а также из системы *внутренней сонной артерии* — дорсальной артерией носа (*a. dorsalis nasi*), образованной концевой ветвью глазничной артерии (*a. ophthalmica*). Соединяясь в области корня наружного носа, угловая артерия и артерия спинки носа образуют анастомоз между системами внутренней и наружной сонных артерий (рис. 3-3).



Рис. 3-2. Кровоснабжение наружного носа: 1 — угловая артерия; 2 — лицевая артерия; 3 — дорсальная артерия носа

Отток крови из тканей наружного носа происходит в лицевую вену (*v. facialis*), которая формируется:



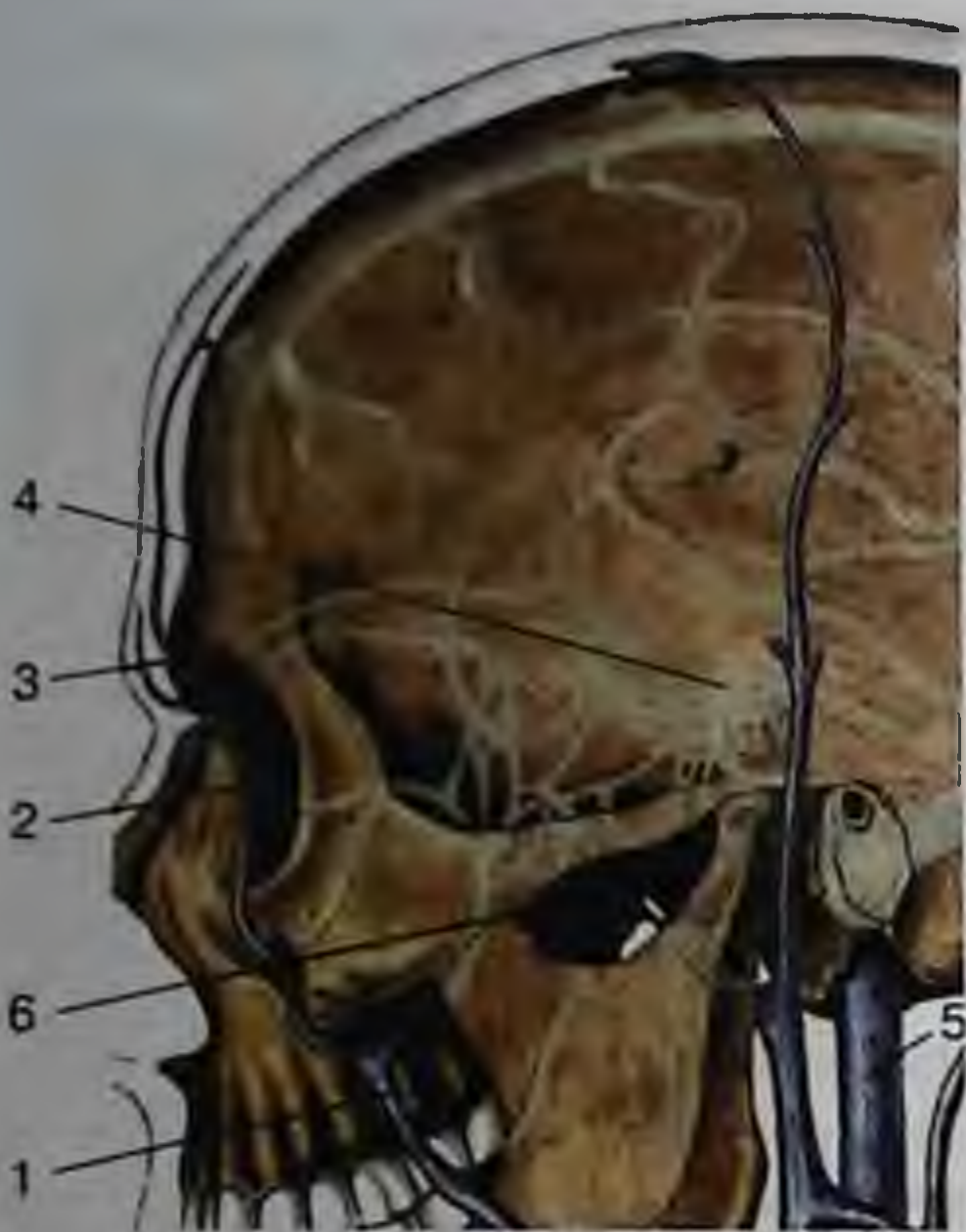


Рис. 3-3. Вены наружного носа: 1 — лицевая вена; 2 — угловая вена; 3 — верхняя глазная вена; 4 — пещеристый синус; 5 — внутренняя яремная вена; 6 — крыловидное сплетение

Двигательная иннервация наружного носа осуществляется лицевым нервом (*n. faciales*), чувствительная — первой и второй ветвями тройничного нерва (*n. trigeminus*): над- и подглазничными нервами (*nn. supraorbitalis et infraorbitalis*).

### Клиническая анатомия полости носа

Полость носа (*cavum nasi*) расположена между полостью рта (снизу), передней черепной ямкой (сверху) и глазницами (латерально). Она разделена перегородкой носа на две половины, спереди сообщается с внешней средой посредством ноздрей, сзади — с носоглоткой посредством хоан. Каждая половина носа окружена четырьмя околоносовыми пазухами (рис. 3-4):

- верхнечелюстной (гайморовой);
- решетчатыми;
- лобной;
- клиновидной.

- из угловой вены (*v. angularis*);
- наружных носовых вен (*vv. nasales externae*);
- верхней и нижней губных вен (*vv. labiales superior et inferior*);
- глубокой вены лица (*v. facialis profunda*).

Затем лицевая вена впадает во внутреннюю яремную вену (*v. jugularis interna*). С клинической точки зрения важно наличие сообщения угловой вены с верхней глазной веной (*v. ophthalmica superior*), которая впадает в пещеристый синус (*sinus cavernosus*). Вследствие этого возможно распространение инфекции из воспалительных очагов наружного носа в пещеристый синус и развитие тяжелых орбитальных и внутричерепных осложнений.

Лимфоотток из наружного носа происходит в подчелюстные и околоушные лимфатические узлы.



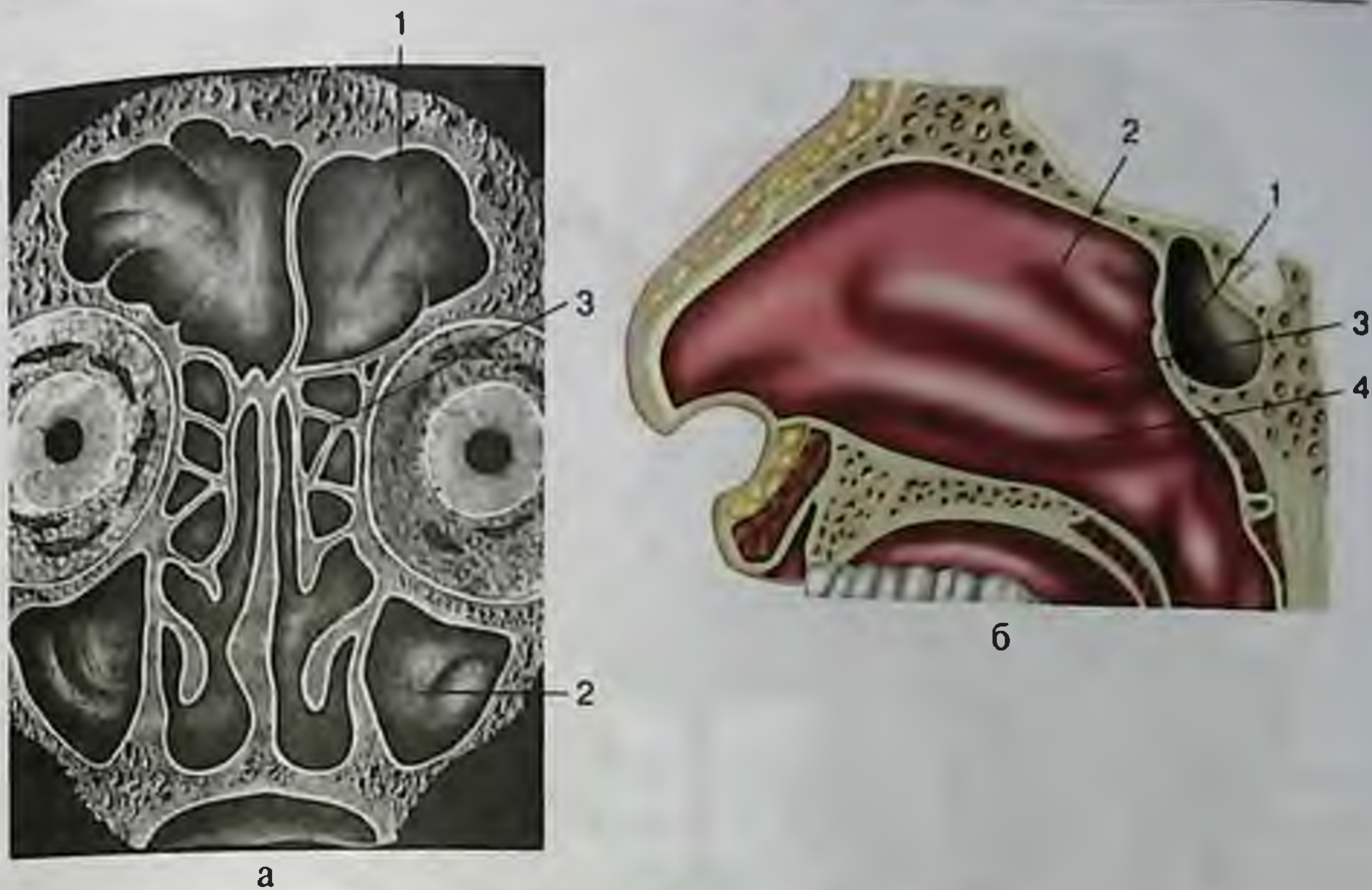


Рис. 3-4. Околоносовые пазухи: а — фронтальная проекция: 1 — лобная пазуха; 2 — верхнечелюстная пазуха; 3 — ячейки решетчатого лабиринта; б — вид сбоку: 1 — клиновидная пазуха; 2 — верхняя носовая раковина; 3 — средняя носовая раковина; 4 — нижняя носовая раковина

Полость носа ограничена четырьмя стенками: **нижней, верхней, медиальной и латеральной** (рис. 3-5). *Нижняя стенка* (дно полости носа) спереди образована двумя нёбными отростками верхней челюсти, сзади — двумя горизонтальными пластинками нёбной кости. По средней линии эти кости соединены швом. Врожденные нарушения этого соединения ведут к различным дефектам (таким, как волчья пасть или заячья губа). В переднем отделе по дну носовой полости проходит резцовый канал (*canalis incisivus*), через который в полость рта проникают носонёбный нерв (*n. nasopalatinus*) и носонёбная артерия (*a. nasopalatina*). Это следует учитывать при подслизистой резекции перегородки носа и других операциях в этой области, чтобы избежать значительного кровотечения. У новорожденных дно полости носа соприкасается с зубными зачатками, расположенными в теле верхней челюсти.

*Верхняя стенка полости носа, или крыша* (свод), спереди образована носовыми костями, ее средние отделы — продырявленной (ситовидной) пластинкой решетчатой кости (*lamina cribrosa ossis ethmoidalis*), задний отдел — передней стенкой клиновидной пазухи. Через отверстия продырявленной пластинки решетчатой кости (в количестве 25–30) в полость



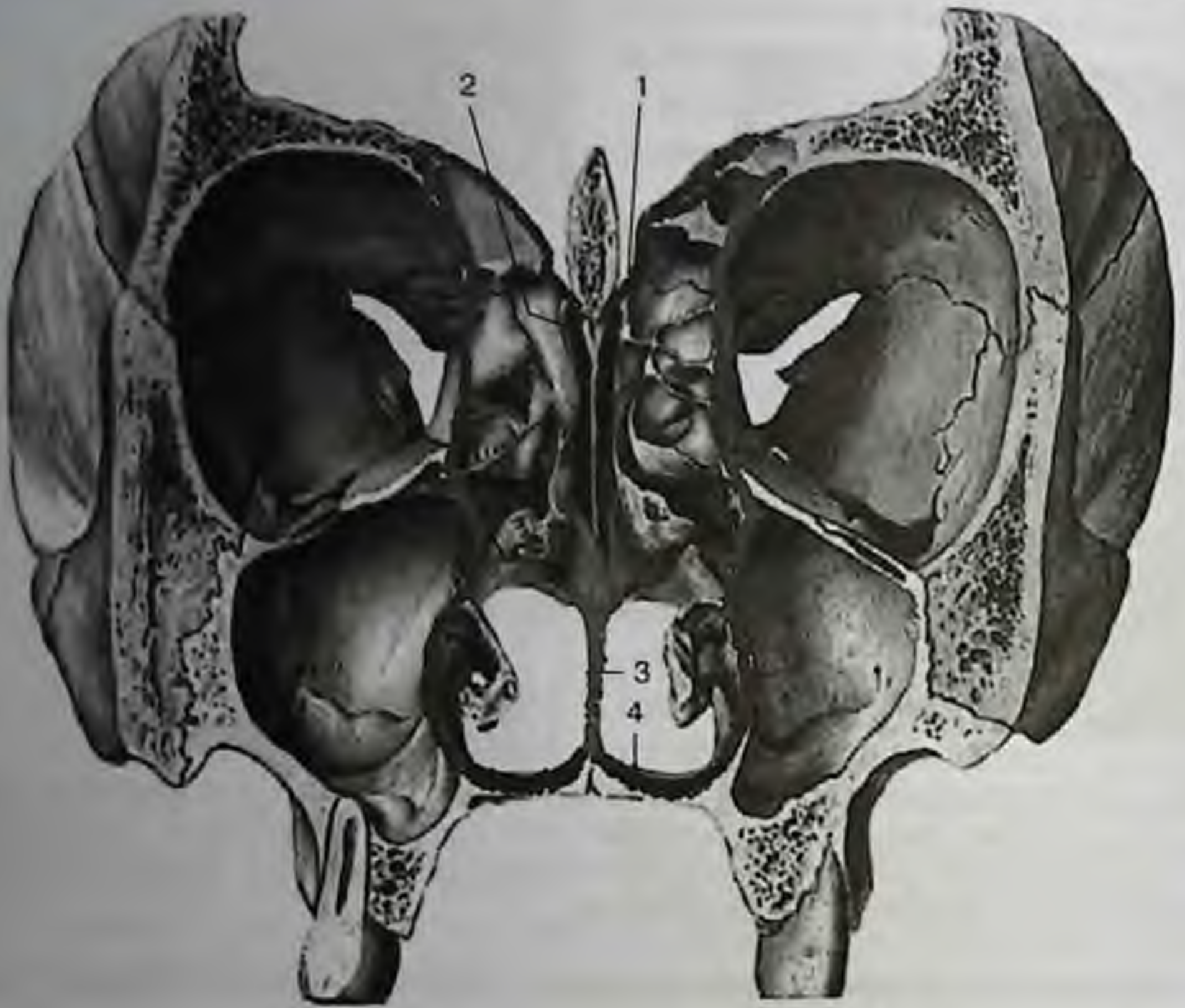

Рис. 3-5. Стенки полости носа: 1 — верхняя; 2 — латеральная; 3 — медиальная; 4 — нижняя

носа проходят обонятельные нити, передняя решетчатая артерия и вена. У новорожденного продырявленная пластинка (*lamina cribrosa*) состоит из фиброзной ткани, которая окостеневаает к 3 годам жизни.

В медиальной стенке, или перегородке носа (*septum nasi*), различают передний хрящевой и задний костный отделы (рис. 3-6). Хрящевой отдел образован хрящом перегородки носа — четырехугольным хрящом (*cartilago septi nasi*), верхний край которого образует передний отдел спинки носа, а передненижний — участвует в формировании подвижной части перегородки носа (*pars mobilis septi nasi*). Задневерхняя область и средняя часть костного отдела образованы перпендикулярной пластинкой решетчатой кости (*lamina perpendicularis*), а его задненижняя часть — самостоятельной костью перегородки носа — сошником (*vomer*).

У новорожденного перпендикулярная пластинка решетчатой кости представлена перепончатым образованием. Между перпендикулярной



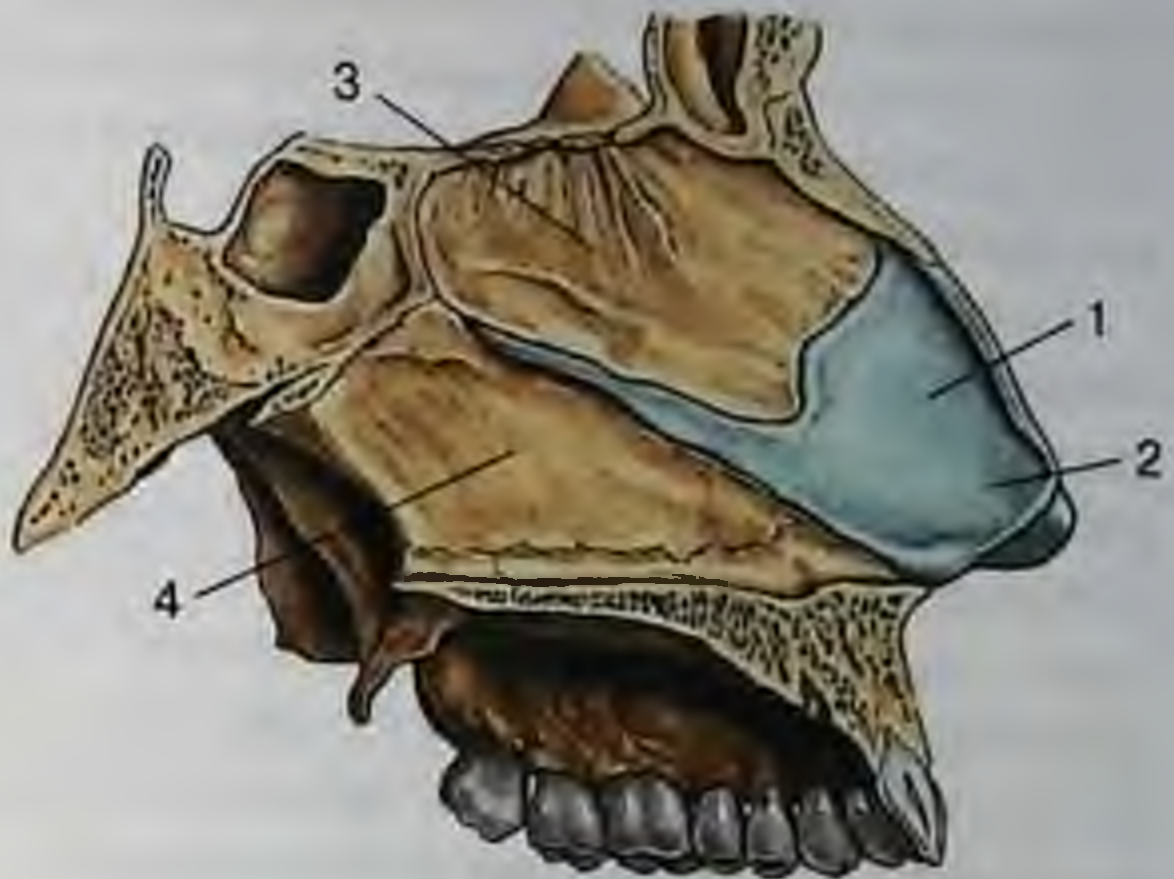

Рис. 3-6. Медиальная стенка полости носа: 1 — перегородка носа; 2 — подвижная часть перегородки носа; 3 — перпендикулярная пластинка решетчатой кости; 4 — сошник

пластинкой и сошником, а также между хрящом перегородки носа и сошником остается полоска хряща — зона роста, благодаря которым происходит оссификация перегородки носа после 10 лет. Повреждение зоны роста (например, при хирургических вмешательствах) может вызвать деформацию перегородки и наружного носа. Вследствие разной скорости развития хрящевой и костной тканей в области ростковых зон могут образоваться шипы и гребни перегородки носа, вызывающие нарушение носового дыхания.

*Латеральная (боковая, наружная) стенка полости носа* сформирована несколькими костями и имеет наиболее сложное строение. Ее передний и средний отделы образованы лобным отростком верхней челюсти, медиальной стенкой верхней челюсти, слезной костью и ячейками решетчатой кости. В формировании задних отделов боковой стенки участвуют перпендикулярная пластинка нёбной кости и медиальная пластинка крыловидного отростка клиновидной кости, которые образуют края хоан. Медиально хоаны ограничены задним краем сошника, латерально — медиальной пластинкой крыловидного отростка клиновидной кости, сверху — телом этой кости, снизу — задним краем горизонтальной пластинки нёбной кости.

На латеральной стенке расположены три носовые раковины (*conchae nasales*): нижняя, средняя и верхняя (*conchae nasalis inferior, media et superior*). Нижняя носовая раковина, наиболее крупная, представлена самостоятельной костью, средняя и верхняя раковины образованы решетчатой костью. Все носовые раковины, прикрепляясь к латеральной стенке полости носа в виде горизонтальных пластинок, формируют под



собой нижний, средний и верхний носовые ходы. Между перегородкой носа и носовыми раковинами также образуется щелевидное свободное пространство, которое распространяется от дна полости носа до свода, его называют **общим носовым ходом**.

Носовые ходы у детей относительно узкие, а нижняя раковина достигает дна полости носа. Этими особенностями обусловлено быстро наступающее затруднение носового дыхания даже при небольшом набухании слизистой оболочки при катаральном воспалении. Последнее обстоятельство препятствует грудному вскармливанию, так как без носового дыхания ребенок не может сосать. Кроме того, у детей младшего возраста короткая и широкая слуховая труба расположена горизонтально, что создает возможность забрасывания инфицированной слизи из носоглотки через слуховую трубу в среднее ухо и развития острого воспаления среднего уха.

*Нижний носовой ход (meatus nasi inferior)* находится между нижней носовой раковиной и стенкой верхнечелюстной пазухи. В области его свода, примерно в сантиметре от переднего конца раковины, расположено выводное отверстие носослезного протока (*ductus nasolacrimalis*). Это отверстие образуется после рождения, задержка его открытия нарушает отток слезы, что ведет к кистозному расширению протока и сужению носовых ходов. Латеральная стенка нижнего носового хода в нижних отделах толстая (губчатого строения), но ближе к месту прикрепления нижней носовой раковины значительно истончается, в связи с чем пункцию верхнечелюстной пазухи легче всего проводить именно в этом месте, отступив примерно на 1,5 см от переднего конца раковины.

*Средний носовой ход (meatus nasi medius)* расположен между нижней и средней носовой раковиной. Латеральная стенка в этой области сложно устроена и представлена не только костной тканью, но и дубликатурой слизистой оболочки, называемой фонтанеллой (родничком). На латеральной стенке среднего носового хода, под носовой раковиной, находится полулунная, или серповидная, щель (*hiatus semilunaris*), задняя часть которой образует небольшое воронкообразное расширение (*infundibulum ethmoidale*; рис. 3-7). Спереди и сверху в решетчатую воронку открывается выводной канал лобной пазухи, а сзади и снизу — естественное соустье верхнечелюстной пазухи. В полулунную щель открываются передние клетки решетчатого лабиринта. Естественное соустье верхнечелюстной пазухи в воронке прикрыто крючковидным отростком (*processus uncinatus*), ограничивающим полулунную щель спе-



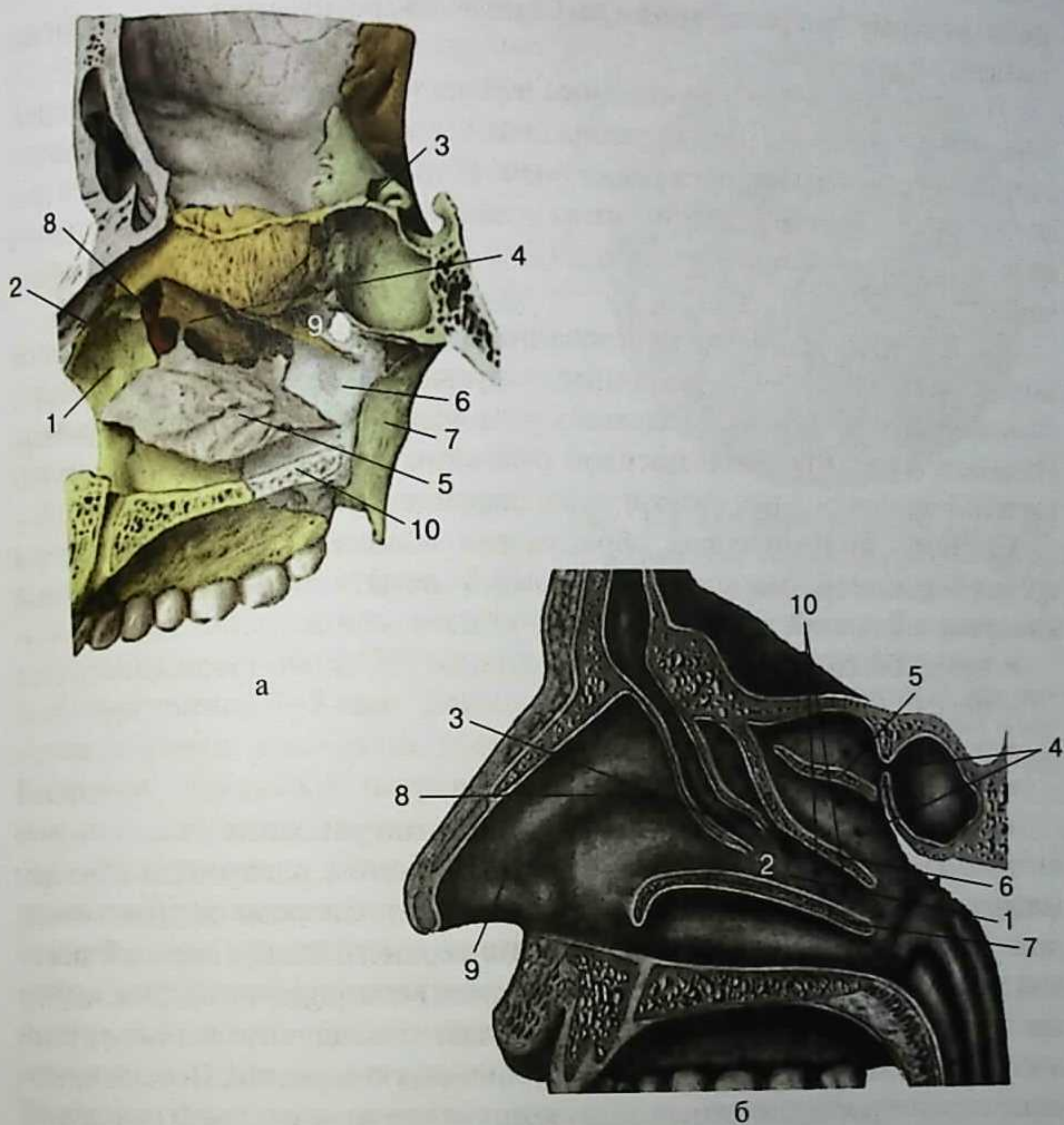


Рис. 3-7. Строение латеральной стенки полости носа: а — костный скелет латеральной стенки полости носа после удаления мягких тканей: 1 — лобный отросток верхней челюсти; 2 — носовая кость; 3 — верхняя носовая раковина; 4 — средняя носовая раковина; 5 — нижняя носовая раковина; 6 — перпендикулярная пластинка нёбной кости; 7 — внутренняя пластинка крыловидного отростка клиновидной кости; 8 — слезная кость; 9 — клиновидно-нёбное отверстие; 10 — горизонтальная пластинка нёбной кости; б — латеральная стенка полости носа после удаления носовых раковин: 1 — полулунная расщелина; 2 — решетчатая воронка; 3 — выводное отверстие канала лобной пазухи; 4 — выводные отверстия клиновидной пазухи и задних клеток решетчатого лабиринта; 5 — верхняя носовая раковина; 6 — средняя носовая раковина; 7 — нижняя носовая раковина; 8 — валик носа; 9 — передний носовой клапан; 10 — выводные отверстия верхнечелюстной пазухи и передних клеток решетчатого лабиринта



реди, поэтому при риноскопии выводные отверстия пазух, как правило, увидеть не удастся.

На боковой стенке полости носа в области переднего конца средней носовой раковины заметно возвышение, расположенное параллельно спинке носа, — **валик носа** (*agger nasi*). Иногда его воздухоносные полости существенно увеличиваются и закрывают вход в средний носовой ход. Снизу валик носа граничит с поверхностью крючковидного отростка.

Распространен пневматизированный вариант строения переднего конца средней носовой раковины — **буллы** (*concha bullosa ethmoidale*), образованной одной из воздухоносных ячеек решетчатого лабиринта. Пузырек (булла) средней носовой раковины способствует нарушению аэрации околоносовых пазух и их последующему воспалению.

Систему анатомических образований в области переднего отдела средней носовой раковины обозначают понятием «**остиомеатальный комплекс**». В его состав входят:

- крючковидный отросток;
- передние решетчатые ячейки;
- воронка;
- отверстие верхнечелюстной пазухи;
- латеральная поверхность средней носовой раковины.

**Крючковидный отросток** (серповидная костная пластинка) образует медиальную стенку воронки (инфундибулума). Спереди от крючковидного отростка, на уровне прикрепления верхнего конца средней носовой раковины, расположены клетки валика носа (*agger nasi*). Последние могут быть представлены единой полостью, но чаще это система отдельных клеток, которые открываются в решетчатую воронку. Позади крючковидного отростка, под передним концом средней носовой раковины, заметна крупная ячейка передней группы решетчатых пазух — решетчатый пузырек (*bulla ethmoidalis*). Наконец, противоположный участок перегородки носа также входит в остиомеатальный комплекс (рис. 3-8).

**Верхний носовой ход** (*meatus nasi superior*) тянется от средней носовой раковины до свода носа. На уровне заднего конца верхней носовой раковины в верхнем носовом ходе расположено клиновидно-решетчатое углубление (сфеноэтмоидальное пространство), куда открываются естественное отверстие клиновидной пазухи (*ostium sphenoidale*) и задние клетки решетчатого лабиринта.

Полость носа и околоносовые пазухи выстланы слизистой оболочкой, исключая преддверие полости носа, покрытое кожей, содержащей

волосы и сальные железы. В зависимости от особенностей строения слизистой оболочки и функционального назначения в полости носа выделяют два отдела: респираторный (дыхательный) и обонятельный.

*Респираторная область носа (regio respiratoria)* занимает пространство от дна полости носа до уровня нижнего края средней носовой раковины. В этой области слизистая оболочка покрыта многоядным цилиндрическим мерцательным эпителием (рис. 3-9). Апикальная поверхность ресничных клеток несет около 200 тонких ресничек длиной 3-5 мкм, формирующих почти сплошной ковер. Реснички совершают направленное движение кзади, по направлению к носоглотке, а в самом переднем отделе — к преддверию. Частота колебаний ресничек составляет около 6-8 в секунду. Кроме того, слизистая оболочка содержит множество бокаловидных клеток, выделяющих слизь, и трубчато-альвеолярные разветвленные железы, продуцирующие серозный или серозно-слизистый секрет, который через выводные протоки выходит на поверхность слизистой оболочки полости носа. Реснички погружены в секрет трубчато-альвеолярных желез, в норме кислотность слизи (рН) находится в пределах 7,35-7,45. Сдвиги рН носовой слизи в щелочную или кислую сторону замедляют колебания ресничек вплоть до полной остановки. После нормализации рН функция ресничек и мукоцилиарный клиренс слизистой оболочки носа могут восстановиться. Длительное вливание в нос любых лекарственных средств нарушает функцию мерцательного эпителия, что нужно иметь в виду при лечении заболеваний носа. На всем протяжении слизистая оболочка плотно спаяна с надхрящницей и надкостницей, поэтому во время операции ее отсепааровывают вместе с ними.

На медиальной поверхности нижней носовой раковины и в передних отделах средней носовой раковины слизистая оболочка полости

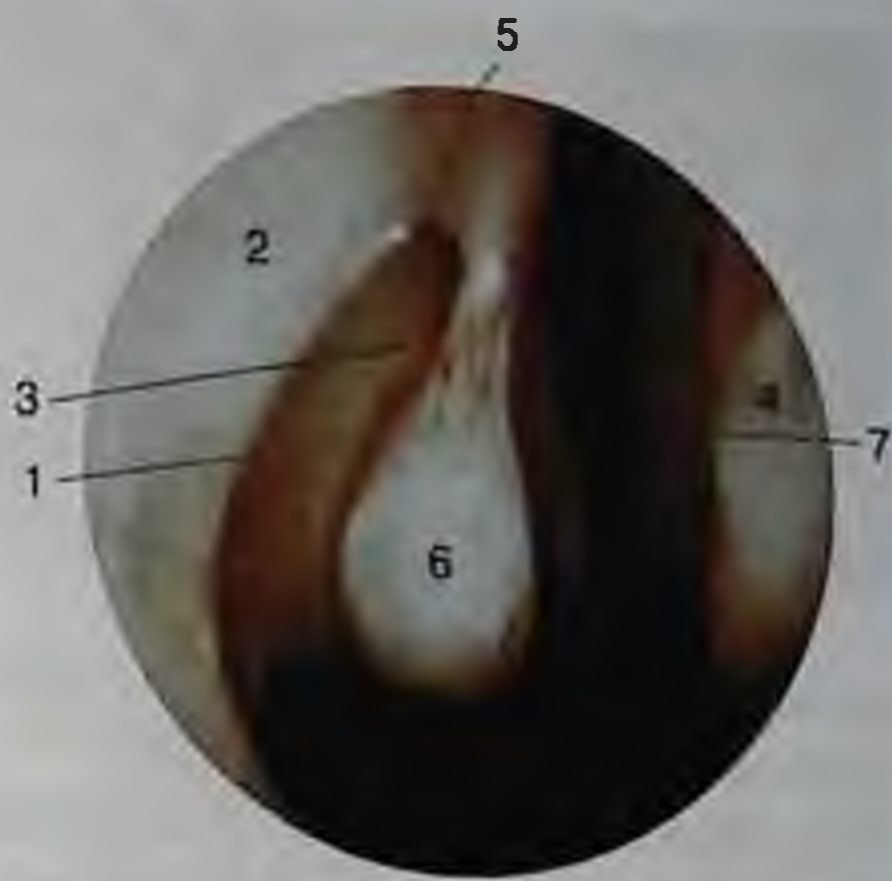

Рис. 3-8. Остиомаатальный комплекс (картина при эндоскопии): 1 — крючковидный отросток; 2 — ячейки валика носа; 3 — большой решетчатый пузырек; 4 — перегородка носа; 5 — основание средней носовой раковины; 6 — передний отдел средней носовой раковины; 7 — общий носовой ход





Рис. 3-9. Мерцательный эпителий (микрофотография,  $\times 2600$ )

носа утолщена за счет кавернозной (пещеристой) ткани, состоящей из венозных синусов, стенки которых богато снабжены гладкой мускулатурой. При воздействии определенных раздражителей (таких, как холодный воздух или мышечная нагрузка) слизистая оболочка, содержащая кавернозную ткань, может мгновенно набухать или сокращаться, суживая или расширяя просвет носовых ходов и регулируя дыхательную функцию. В норме проходимость обеих половин носа в течение суток обычно неодинакова. Такое попеременное изменение носовой проходимости называется **носовым циклом**.

У детей кавернозная ткань носовых раковин достигает полного развития к 6 годам. В младшем возрасте в слизистой оболочке перегородки носа, на расстоянии 2,5–3 см от ее переднего края, встречается рудимент обонятельного органа — сошниково-носовой орган (Якобсона), где возможно образование кист и развитие воспалительных процессов.

*Обонятельная область (regio olfactoria)* расположена в верхних отделах полости носа — от нижнего края средней носовой раковины до свода полости носа (рис. 3-10). Пространство между медиальной поверхностью средней носовой раковины и противоположным участком перегородки носа называют *обонятельной щелью*. Обонятельный эпителий слизистой оболочки в этой области состоит из трех типов клеток: обонятельных биполярных нейронов, базальных и поддерживающих клеток. Местами встречаются клетки мерцательного эпителия, выполняющие очистительную функцию. Поверхность обонятельного эпителия покрыта серой слизью — специфическим секретом, вырабатываемым специальными трубчато-альвеолярными железами (обонятельными, или боуменовыми). Рецепторные обонятельные нейросенсорные клетки высокопризматической формы, их округлое ядро смещено к базальному полюсу. Апикальная часть обонятельного нейрона (дендриты) несет 10–20 длинных неподвижных обонятельных ресничек, выступающих из эпителия в слой обонятельной слизи, которые увеличивают рецептор-



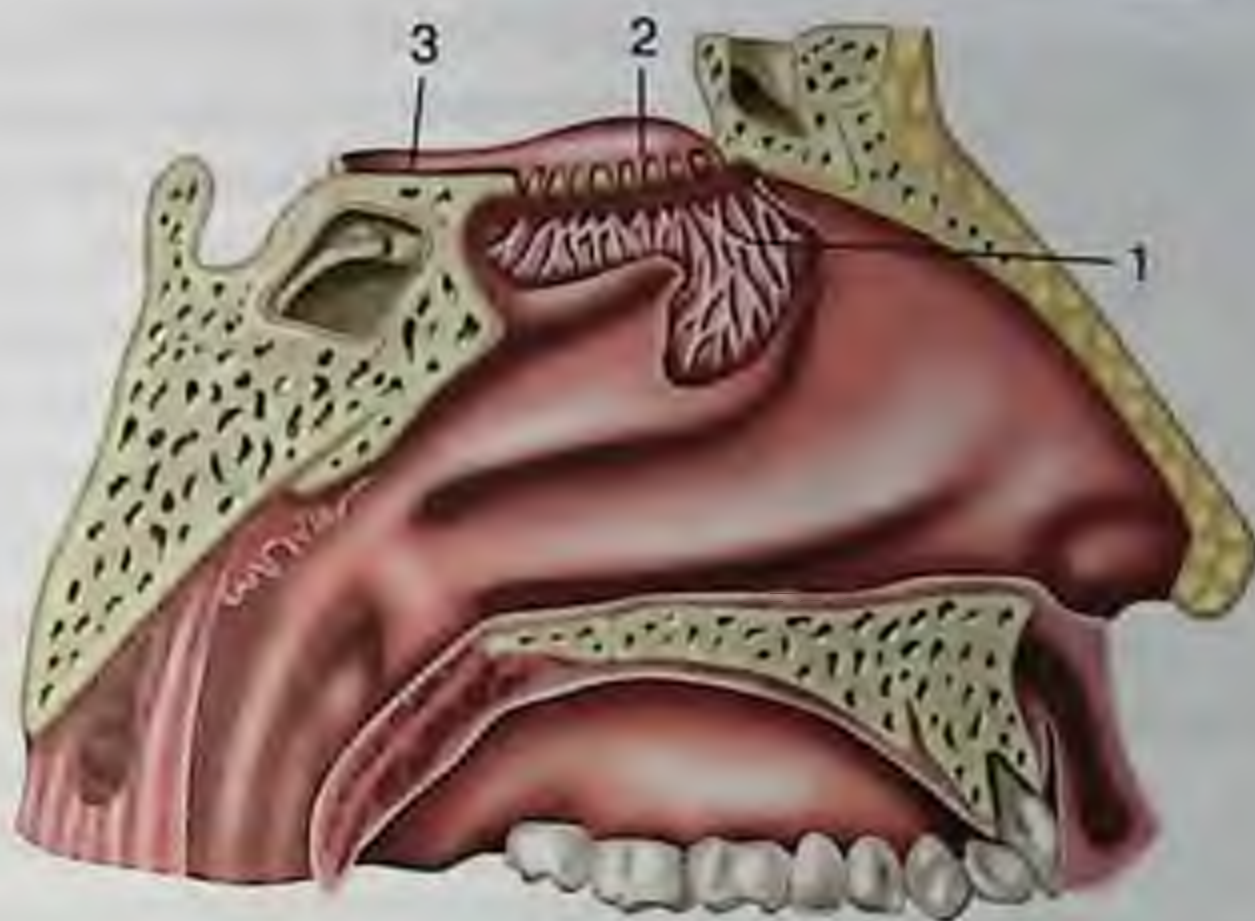

Рис. 3-10. Обонятельная область полости носа: 1 — обонятельные нити; 2 — решетчатая пластинка решетчатой кости; 3 — обонятельный тракт

ную поверхность плазматической мембраны и содержат специфические хеморецептивные белки, а также G-белки, активирующие вторичные посредники. Пахучие вещества сначала абсорбируются на обонятельной слизи, выделяемой боуменовыми железами, и доставляются к рецепторам неспецифическими белками-переносчиками. Нарушения транспорта пахучих веществ к рецепторам возникают вследствие набухания слизистой оболочки и изменения секреции обонятельной слизи при воспалительных или аллергических поражениях носовой полости. Присоединение пахучих молекул к хеморецептивным белкам запускает каскад биохимических реакций, приводящих к возникновению потенциалов действия рецепторных клеток. Аксоны обонятельных нейронов образуют около 20–25 тонких нитей (*filae olfactoriae*), которые через решетчатую пластинку решетчатой кости вступают в обонятельную луковицу (*bulbus olfactorius*), а затем — в обонятельный тракт (*tr. olfactorius*). Обонятельный анализатор человека способен различать более двухсот естественных и искусственных запахов.

### Кровоснабжение полости носа

Наиболее крупная артерия носовой полости — **клиновидно-нёбная** (*a. sphenopalatina*) является ветвью верхнечелюстной артерии, исходящей из системы наружной сонной артерии (рис. 3-11). Проходя через клиновидно-нёбное отверстие (*foramen sphenopalatina*) вблизи заднего конца средней носовой раковины, она обеспечивает кровоснабжение задних



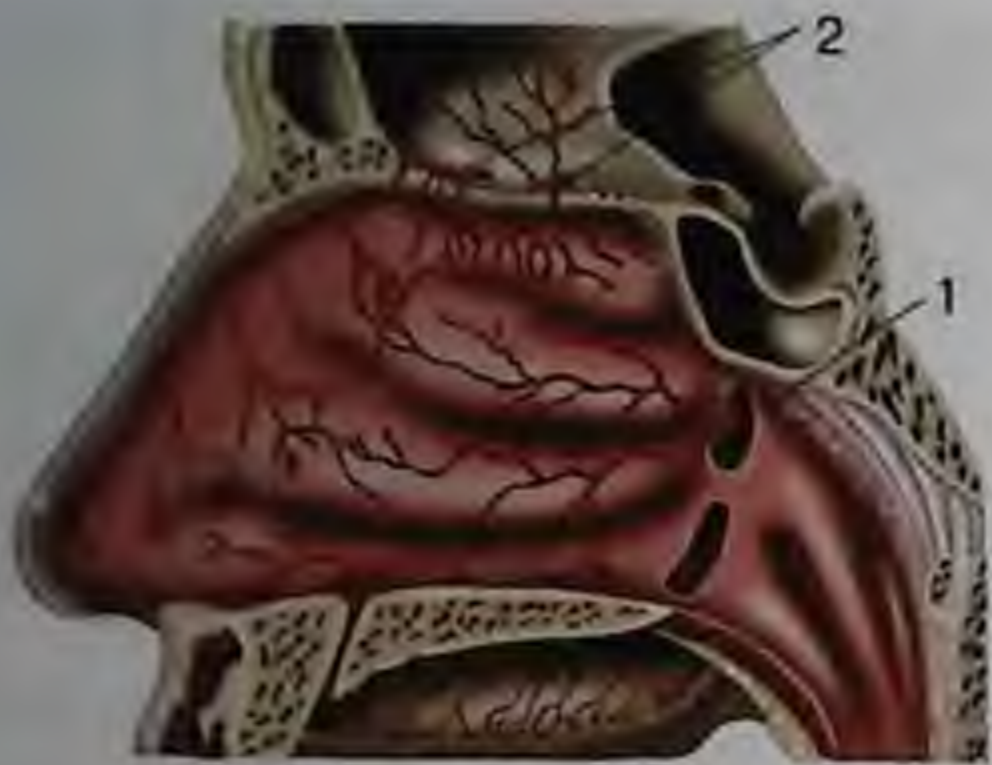

Рис. 3-11. Кровоснабжение полости носа: 1 — клиновидно-нёбная артерия; 2 — решетчатые артерии

отделов полости носа, околоносовых пазух и перегородки носа. От нее в полость носа отходят:

- задние носовые латеральные артерии (*aa. nasales posteriores laterales*);
- перегородочные артерии (*a. nasalis septi*).

Передневерхние отделы полости носа и область решетчатого лабиринта кровоснабжаются глазной артерией (*a. ophthalmica*) из системы внутренней сонной артерии. От нее через решетчатую пластинку в полость носа отходят:

- передняя решетчатая артерия (*a. ethmoidalis anterior*);
- задняя решетчатая артерия (*a. ethmoidalis posterior*).

Особенность кровоснабжения перегородки носа состоит в образовании густой сосудистой сети в передней трети слизистой оболочки. В этом участке, именуемом киссельбаховым местом (*locus Kisselbachii*), слизистая оболочка сильно истончена, и он наиболее часто служит источником носовых кровотечений. По этой причине киссельбахово место называют кровоточивой зоной носа.

**Венозные сосуды.** Характерный признак венозной системы полости носа — ее связь с венами крыловидного сплетения (*plexus pterygoideus*) и пещеристого синуса (*sinus cavernosus*). Вследствие этого возможно распространение инфекции и возникновение риногенных и орбитальных внутричерепных осложнений.

**Лимфоотток** из передних отделов носа осуществляется в поднижнечелюстные лимфатические узлы, из средних и задних отделов — в заглоточные и глубокие шейные лимфатические узлы. Возникновение ангины после операции в полости носа можно объяснить вовлечением в воспалительный процесс глубоких шейных лимфатических узлов, что приводит к застою лимфы в миндалинах. Кроме того, лимфатические сосуды полости носа сообщаются с субдуральным и подпаутинным пространствами, чем обусловлен риск развития менингита при оперативных вмешательствах или воспалительных заболеваниях в полости носа.

### Иннервация полости носа

В полости носа различают обонятельную, чувствительную и вегетативную иннервацию. Обонятельная иннервация осуществляется обонятельным нервом (*n. olfactorius*). Обонятельные нити, отходящие от чувствительных клеток обонятельной области (первый нейрон), проникают в полость черепа через решетчатую пластинку, где образуют обонятельную луковицу (*bulbus olfactorius*). Здесь начинается второй нейрон, аксоны которого идут в составе обонятельного тракта, проходят через парагиппокампальную извилину (*gyrus parahippocampalis*) и заканчиваются в коре гиппокампа (*hippocampus*) — коркового центра обоняния.

Чувствительная иннервация полости носа осуществляется первой и второй ветвью тройничного нерва (соответственно глазным нервом — *n. ophthalmicus* и верхнечелюстным нервом — *n. maxillaris*). Симпатическая и парасимпатическая (вегетативная) иннервация носа и околоносовых пазух представлена нервом крыловидного канала (видиевым нервом), который берет начало от сплетения на внутренней сонной артерии (верхнего шейного симпатического узла) и от коленчатого узла лицевого нерва.

### Клиническая анатомия околоносовых пазух

К околоносовым пазухам (*sinus paranasalis*) относят воздухоносные полости, окружающие носовую полость и сообщаемые с ней с помощью естественных соустьев (отверстий). Выделяют четыре пары воздухоносных околоносовых пазух:

- верхнечелюстные;
- лобные;
- клетки решетчатой кости;
- клиновидные.

В клинической практике выделяют:

- передние околоносовые пазухи:
  - верхнечелюстные;
  - лобные;
  - передние клетки решетчатой кости;
- задние околоносовые пазухи:
  - клиновидные;
  - задние клетки решетчатой кости.

Удобство такого разделения обусловлено некоторым отличием патологии передних и задних пазух. В частности, передние пазухи открыва-



ются в полость носа через средний носовой ход, а задние — в верхний носовой ход, что важно в диагностическом отношении. Заболевания задних пазух (особенно клиновидных) встречаются значительно реже, чем передних.

*Парные верхнечелюстные пазухи (sinus maxillaris)*, расположенные в теле верхней челюсти, самые крупные: объем каждой из них составляет в среднем 10,5–17,7 см<sup>3</sup>. Внутренняя поверхность пазух выстлана слизистой оболочкой толщиной около 0,1 мм, верхний слой которой представлен многорядным цилиндрическим мерцательным эпителием. Реснички мерцательного эпителия направляют движение слизи по спирали кверху, к медиальному углу пазухи, где расположено естественное соустье, открывающееся в средний носовой ход. В верхнечелюстной пазухе различают *переднюю, заднюю, верхнюю, нижнюю и медиальную стенки*.

С клинической точки зрения наиболее важна *медиальная (носовая) стенка* пазухи, соответствующая большей части нижнего и среднего носовых ходов. Медиальная стенка образована костной пластинкой, которая, постепенно истончаясь, в области среднего носового хода может перейти в дубликатуру слизистой оболочки. В переднем отделе среднего носового хода, в полулунной щели, дубликатура слизистой оболочки образует *воронку (инфундибулум)*, на дне которой расположено *естественное соустье (ostium maxillare)*, соединяющее пазуху с полостью носа.

*Соустье верхнечелюстной пазухи (ostium maxillare)* расположено в верхнем отделе ее медиальной стенки, в связи с чем отток из этой пазухи затруднен. Иногда при осмотре эндоскопами в задних отделах полулунной щели обнаруживают дополнительное выводное отверстие верхнечелюстной пазухи (*foramen accesorius*), через которое полипно измененная слизистая оболочка пазухи может пролабировать в носоглотку, образуя хоанальный полип.

*Передняя, или лицевая, стенка* верхнечелюстной пазухи простирается от нижнего края глазницы до альвеолярного отростка верхней челюсти. Эта наиболее плотная стенка верхнечелюстной пазухи покрыта мягкими тканями щеки и доступна пальпации. Плоское костное углубление на передней поверхности лицевой стенки, называемое *клыковой, или собачьей, ямкой (fossa canina)*, это — наиболее тонкая часть передней стенки. Глубина клыковой ямки в среднем составляет 4–7 мм. При выраженной клыковой ямке передняя и верхняя стенки верхнечелюстной пазухи находятся в непосредственной близости от ее медиальной стенки. Это необходимо учитывать при пункции пазухи,

поскольку в таких случаях существует риск проникновения пункционной иглы в мягкие ткани щеки или в глазницу, что иногда приводит к гнойным осложнениям. У верхнего края клыковой ямки расположено подглазничное отверстие, через которое выходит подглазничный нерв (*n. infraorbitalis*).

*Верхняя, или глазничная, стенка* наиболее тонка, особенно в заднем отделе, где часто бывают дигисценции. В ее толще проходит канал подглазничного нерва. Иногда нерв и кровеносные сосуды непосредственно прилегают к слизистой оболочке, выстилающей верхнюю стенку верхнечелюстной пазухи, что следует учитывать при выскабливании слизистой оболочки во время операции. Задневерхние (медиальные) отделы пазухи непосредственно граничат с группой задних ячеек решетчатого лабиринта и клиновидной пазухой, таким образом, хирургический подход к ним удобен и через верхнечелюстную пазуху. Венозное сплетение, связанное с глазницей пещеристым синусом твердой мозговой оболочки, способствует переходу процесса в эти области и развитию таких грозных осложнений, как тромбоз пещеристого (кавернозного) синуса и флегмона орбиты.

Толстая *задняя стенка* пазухи прилежит к крылонёбной ямке, где расположены верхнечелюстной нерв, крылонёбный узел, верхнечелюстная артерия и крылонёбное венозное сплетение.

*Нижняя стенка, или дно пазухи*, образована альвеолярным отростком верхней челюсти. Как правило, при средних размерах верхнечелюстной пазухи ее дно располагается примерно на уровне дна полости носа, но зачастую и несколько ниже. При увеличении объема верхнечелюстной пазухи возможно выстояние в пазуху корней зубов, что определяется рентгенологически или при операции на верхнечелюстной пазухе. Эта анатомическая особенность повышает риск развития одонтогенного гайморита (рис. 3-12). Иногда на стенках верхнечелюстной пазухи присутствуют костные гребешки и перемычки, разделяющие пазуху на бухты и (очень редко) на отдельные полости. Нередко встречаются пазухи разной величины.

*Пазухи решетчатой кости (sinus ethmoidalis)* состоят из сообщающихся ячеек (клеток), отделенных друг от друга тонкими костными пластинками. Количество, объем и расположение решетчатых ячеек значительно варьируют, но их среднее число с каждой стороны равно 8—10. Решетчатый лабиринт представлен единой решетчатой костью, граничащей с лобной (вверху), клиновидной (сзади) и верхнечелюстной (латерально) пазухами. Латерально ячейки решетчатого лабиринта соседствуют с «бу-



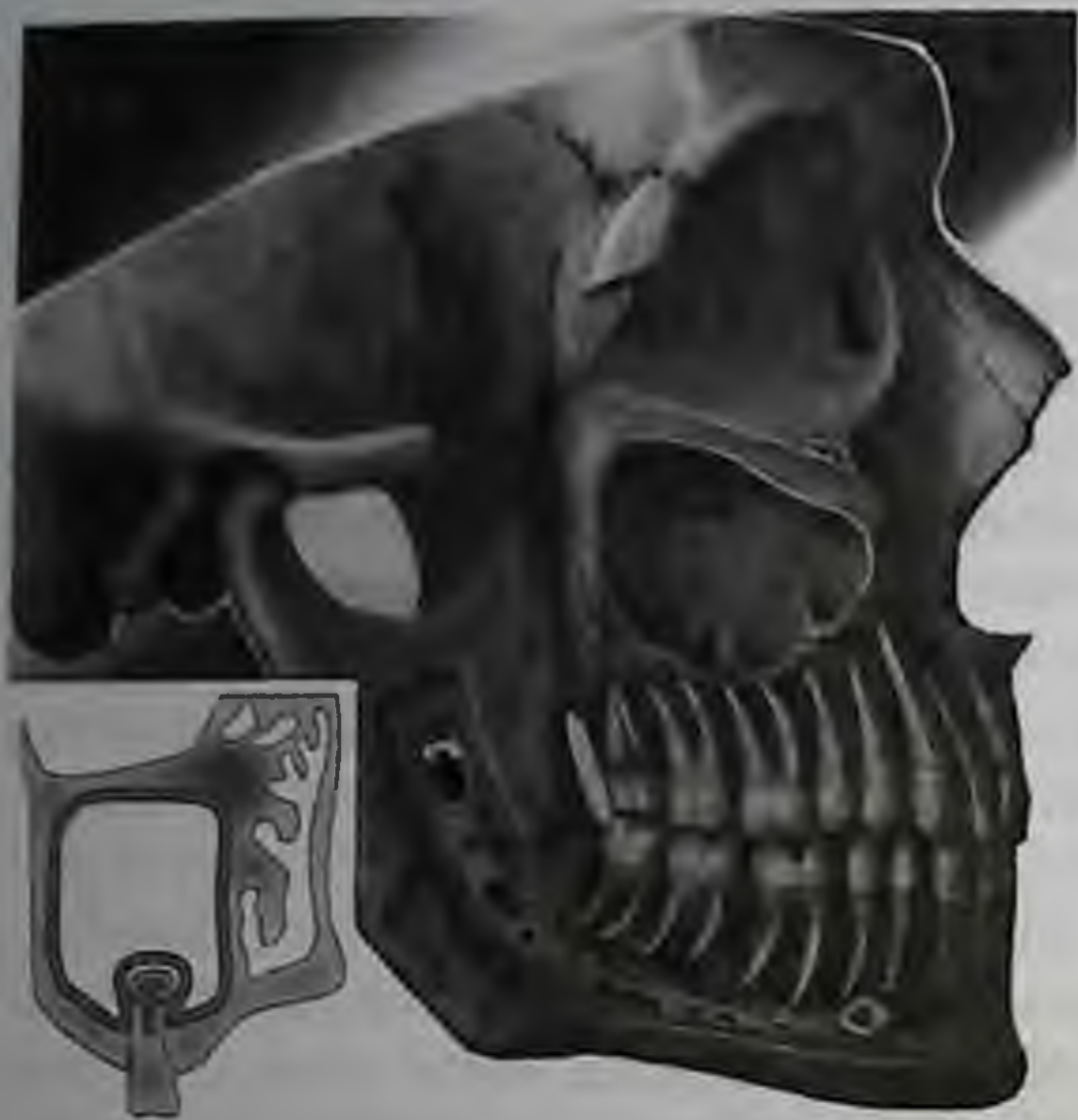

Рис. 3-12. Анатомическое соотношение верхнечелюстной пазухи и корней зубов

мажной» пластинкой орбиты. При распространении решетчатых ячеек в глазницу (что встречается довольно часто) они граничат с передней черепной ямкой. При этом решетчатая пластинка (*lamina cribrosa*) лежит ниже свода ячеек решетчатого лабиринта, поэтому при вскрытии ячеек нужно строго придерживаться латерального направления, чтобы не проникнуть в полость черепа через решетчатую пластинку. Выше нижней носовой раковины медиальная стенка решетчатого лабиринта является латеральной стенкой полости носа.

В зависимости от расположения различают *передние и задние ячейки решетчатого лабиринта*. Передние ячейки открываются в средний, а задние — в верхний носовой ход. Близко от пазух решетчатой кости проходит зрительный нерв. Анатомо-топографические особенности решетчатого лабиринта способствуют переходу патологического процесса в глазницу и полость черепа, а также на зрительный нерв.

*Парные лобные пазухи (sinus frontalis)* находятся в чешуе лобной кости. Их конфигурация и размеры варьируют, в среднем объем каждой пазухи составляет  $4,7 \text{ см}^3$ , на сагиттальном разрезе черепа заметна ее треугольная форма. Пазуха ограничена четырьмя стенками. Большая часть нижней (глазничной) стенки представлена верхней стенкой глазницы, на небольшом протяжении она граничит с ячейками решетчатого лабиринта и полостью носа. *Передняя* (лицевая) стенка наиболее толстая (до 5–8 мм). *Задняя* (мозговая) стенка, примыкающая к передней черепной

ямке, тонкая, но весьма прочная и состоит из компактной кости. *Медиальная стенка* (перегородка лобных пазух) в нижнем отделе обычно расположена по средней линии, а сверху может отклоняться в стороны. Передняя и задняя стенки в верхнем отделе сходятся под острым углом. На нижней стенке пазухи, спереди у перегородки, находится *отверстие канала лобной пазухи*, посредством которого пазуха сообщается с полостью носа. Длина канала составляет примерно 10–15, ширина — 1–4 мм. Он заканчивается в переднем отделе полулунной щели в среднем носовом ходе. Иногда пазухи распространяются латерально, образуют бухты и перегородки, порой они крупные (более 10 см<sup>3</sup>), а в некоторых случаях отсутствуют, что важно иметь в виду при клинической диагностике.

*Парные клиновидные пазухи (sinus sphenoidalis)* расположены в теле клиновидной кости. Величина пазух весьма переменна, их объем составляет в среднем 3–4 см<sup>3</sup>. Каждая пазуха ограничена четырьмя стенками. Межпазушная перегородка разделяет пазухи на две обособленные полости, каждая из которых имеет свое выводное отверстие, ведущее в общий носовой ход (*сфеноэтмоидальный карман*). Такое расположение соустья пазухи способствует оттоку отделяемого из нее в носоглотку. *Нижняя стенка* пазухи частично составляет свод носоглотки, частично — крышу полости носа. Эта стенка обычно состоит из губчатой ткани и имеет значительную толщину. *Верхняя стенка* представлена нижней поверхностью турецкого седла, к ней сверху прилежат гипофиз и часть лобной доли головного мозга с обонятельными извилинами. *Задняя стенка* наиболее толстая и переходит в базилярную часть затылочной кости. *Латеральная стенка* чаще всего тонкая (1–2 мм), с ней граничат внутренняя сонная артерия и пещеристый синус, здесь проходят глазодвигательный нерв, первая ветвь тройничного нерва, блоковый и отводящий нервы.

*Кровоснабжение.* Околоносовые пазухи, как и полость носа, снабжаются кровью из *верхнечелюстной* (ветви наружной сонной) и *глазной* (ветви внутренней сонной) артерий. Верхнечелюстная артерия обеспечивает питание главным образом верхнечелюстной пазухи. Лобная пазуха снабжается кровью из верхнечелюстной и глазной артерий, клиновидная — из крылонёбной артерии и ветвей менингеальных артерий. Ячейки решетчатого лабиринта кровоснабжаются слезной и решетчатыми артериями.

Венозная система пазух отличается широкопетливой сетью, особенно развитой в области естественных соустьев. Венозная кровь оттекает



через вены носовой полости, но ветви вен пазух анастомозируют с венами глазницы и полости черепа.

*Лимфотток* из околоносовых пазух осуществляется в основном через лимфатическую систему полости носа и направлен к поднижнечелюстным и глубоким шейным лимфатическим узлам.

Околоносовые пазухи иннервируются первой и второй ветвью тройничного нерва, а также из крылонёбного узла. От первой ветви — глазничного нерва — (*n. ophthalmicus*) берут начало передние и задние решетчатые нервы (*n. ethmoidales anterior et posterior*), иннервирующие верхние этажи полости носа и околоносовых пазух. От второй ветви — верхнечелюстного нерва (*n. maxillaris*) — отходит подглазничный нерв (*n. infraorbitalis*), иннервирующий средние и нижние этажи полости носа и околоносовых пазух.

### 3.2. КЛИНИЧЕСКАЯ ФИЗИОЛОГИЯ НОСА И ОКОЛОНОСОВЫХ ПАЗУХ

Нос выполняет следующие физиологические функции:

- дыхательную;
- обонятельную;
- защитную;
- резонаторную.

#### Дыхательная функция

Дыхательная функция — основная функция носа. В норме через нос проходит весь вдыхаемый и выдыхаемый воздух. Во время вдоха, обусловленного отрицательным давлением в грудной полости, воздух устремляется в обе половины носа. Основной поток воздуха направляется снизу вверх дугообразно по общему носовому ходу вдоль средней носовой раковины, поворачивает назад и вниз, идет в сторону хоан. При вдохе из околоносовых пазух выходит часть воздуха, что способствует согреванию и увлажнению вдыхаемого воздуха, а также его частичной диффузии в обонятельную область. При выдохе основная масса воздуха идет на уровне нижней носовой раковины, часть воздуха поступает в околоносовые пазухи. Дугообразный путь, сложный рельеф и узость внутриносовых ходов создают значительное сопротивление прохождению струи воздуха, что имеет физиологическое значение: давление струи воздуха на слизистую оболочку носа участвует в возбуждении дыхательного рефлекса. Если дыхание осуществляется через рот, вдох

становится менее глубоким, что уменьшает количество поступающего в организм кислорода. При этом уменьшается и отрицательное давление в грудной клетке, что, в свою очередь, приводит к уменьшению дыхательной экскурсии легких и последующей гипоксии организма. Помимо этого уменьшается и отток венозной крови из полости черепа, вызывая развитие многих патологических процессов мозга, нервной, сосудистой, кроветворной и других систем, особенно у детей.

### **Защитная функция**

Во время прохождения через нос вдыхаемый воздух очищается, согревается и увлажняется. Кроме того, к защитным механизмам относятся рефлекс чиханья и слизоотделения.

Вследствие раздражающего действия холодного воздуха, поступающего в нос, кавернозные сосудистые пространства рефлекторно расширяются и заполняются кровью. Объем раковин увеличивается, соответственно, носовые ходы суживаются. В этих условиях воздух в полости носа проходит более тонкой струей, соприкасается с большей поверхностью слизистой оболочки, отчего он согревается интенсивнее. Чем ниже температура наружного воздуха, тем более выражен согревающий эффект.

В полости носа воздух увлажняется с помощью секрета, рефлекторно выделяемого слизистыми железами и бокаловидными клетками, лимфы и слезной жидкости. В течение суток из носовых полостей взрослого человека выделяется около 300 мл воды в виде пара, однако этот объем зависит от влажности и температуры наружного воздуха, состояния носа и других факторов.

Очищение воздуха в носу обеспечивается несколькими механизмами. Крупные пылевые частицы механически задерживаются в преддверии носа густыми волосами. Более мелкая пыль, прошедшая через первый фильтр, вместе с микроорганизмами осаждаются на слизистой оболочке, покрытой слизистым секретом. Слизь содержит лизоцим, лактоферрин и иммуноглобулины, обладающие антибактериальным действием. Осаждению пыли способствуют узость носовых ходов. Около 40–60% пылевых частиц и микроорганизмов вдыхаемого воздуха задерживается в носовой слизи и нейтрализуются или удаляются вместе с ней. Самоочищение дыхательных путей, называемое мукоцилиарным транспортом (мукоцилиарным клиренсом), осуществляется мерцательным эпителием. Поверхность мерцательных клеток покрыта многочисленными ресничками, совершающими колебательные дви-



жения. Каждая мерцательная клетка несет от 50–200 ресничек длиной 5–8 мкм и диаметром 0,15–0,30 мкм. Каждая такая ресничка обладает собственным двигательным устройством — аксонемой. Частота биения ресничек достигает 6–8 в секунду. Двигательная активность ресничек мерцательного эпителия обеспечивает передвижение носового секрета, осевших на нем частичек пыли и микроорганизмов по направлению к носоглотке. Чужеродные частицы, бактерии и химические вещества, попадающие в полость носа с потоком вдыхаемого воздуха, прилипают к слизи, разрушаются ферментами и проглатываются. Только в самых передних отделах полости носа, на передних концах нижних носовых раковин, ток слизи направлен к входу в нос. Общее время прохождения слизи от передних отделов полости носа до носоглотки составляет 10–20 мин. На движение ресничек влияют различные факторы: температурные, воздействие различных химических веществ, изменение кислотности (рН), соприкосновение противоположащих поверхностей слизистой оболочки, патологические процессы в полости носа. Необходимо учитывать, что любое вливание сосудосуживающих или других капель в нос в течение длительного времени (более 2 нед), наряду с лечебным эффектом, отрицательно влияет на функцию мерцательного эпителия.

### Обонятельная функция

Обонятельный анализатор относится к органам химического чувства, адекватным раздражителем которого служат молекулы пахучих веществ (*одоривекторы*). Пахучие вещества достигают обонятельной области вместе с воздухом при вдыхании через нос. Обонятельная область (*regio olfactorius*) начинается от обонятельной щели (*rima olfactorius*) шириной 3–4 мм, которая находится между нижним краем средней носовой раковины и перегородкой носа, продолжаясь вверх, до крыши полости носа. Для восприятия запаха необходима диффузия воздуха в обонятельную область. Существуют различные теории обоняния.

- Химическая теория (Цваардемакера). Молекулы пахучих веществ (*одоривекторы*) адсорбируются жидкостью, покрывающей волоски обонятельных клеток и, приходя в контакт с ресничками этих клеток, растворяются в липоидной субстанции. Возникшее возбуждение распространяется по цепи нейронов к корковому ядру обонятельного анализатора.

- Физическая теория (Геннинга). Различные группы обонятельных клеток возбуждаются в ответ на колебания определенной частоты, свойственные определенному одоривектору.
- Физико-химическая теория (Мюллера). Возбуждение органа обоняния возникает благодаря электрохимической энергии пахучих веществ.

Возможно первичное нарушение обоняния, связанное с поражением рецепторных клеток, проводящих путей или центральных отделов обонятельного анализатора, и вторичное — при нарушении притока воздуха к обонятельной области. При воспалительных процессах, полипозных изменениях слизистой оболочки и атрофических процессах в полости носа обоняние резко снижается (гипосмия) и иногда исчезает (аносмия). Кроме того, изредка встречается извращенное обоняние — какосмия.

Околоносовые пазухи выполняют в основном резонаторную и защитную функции. Поскольку нос и околоносовые пазухи представлены воздухоносными полостями, то они наряду с глоткой, гортанью и полостью рта участвуют в формировании индивидуального тембра голоса, выполняя резонаторную функцию. Маленькие полости (решетчатые ячейки, клиновидные пазухи) резонируют более высокие звуки, в то время как крупные полости (верхнечелюстные и лобные пазухи) резонируют более низкие тоны. Положение мягкого нёба в определенной степени регулирует резонанс, отграничивая носоглотку, а значит, и полость носа от среднего отдела глотки и гортани, откуда идет звук. Паралич или отсутствие мягкого нёба сопровождается открытой гнусавостью (*rhinolalia aperta*), obturация носоглотки, хоан или полости носа — закрытой гнусавостью (*rhinolalia clausa*).

### 3.3. ЗАБОЛЕВАНИЯ НАРУЖНОГО НОСА

У хорошего хирурга должен быть глаз орла,  
сердце льва и руки женщины.

Авиценна

Клиническая картина заболеваний наружного носа во многом сходна с проявлениями кожных заболеваний других локализаций. Ниже рассмотрены наиболее распространенные заболевания наружного носа, в частности фурункул, рожистое воспаление, сикоз и термические повреждения, особенности их клинической картины, методов диагностики и лечения.



## Аномалии развития носа

Аномалии — пороки развития органа, связанные с присутствием в генотипе патологического мутантного гена, вызывающего нарушение эмбриогенеза.

Иногда нарушение эмбриогенеза связано с воздействием вредных факторов (таких, как злоупотребление алкоголем или вирусная инфекция), особенно во 2-м месяце эмбрионального развития, когда формируется лицевой скелет. Пороки развития наружного носа очень разнообразны и варьируют от резко выраженных уродств до слабо заметных аномалий. Часто встречаются сочетанные дефекты твердого или мягкого нёба, верхней губы, которые нередко сопровождаются недоразвитием мозга.

Для использования в клинической практике удобна классификация Б.В. Шеврыгина (1996), где выделены следующие группы врожденных дефектов носа:

- агенезия — полное отсутствие органа;
- гипергенезия — избыточное развитие органа;
- гипогенезия — недоразвитие органа;
- дистопия — нарушение нормального положения органа;
- дисгенезия — неправильное развитие органа;
- персистенция — сохранение эмбриональных структур при рождении.

Порой врожденные уродства носа выражены в виде двойного носа или расщепления носа, при котором обе его половины разъединены, возможно формирование носа в виде одного или двух хоботов, пороки развития носовых раковин и другие варианты.

Среди других пороков развития встречаются дермоидные кисты и свищи спинки носа. При нарушении эмбрионального развития в участках, соответствующих эмбриональным щелям, остаются зачатки эпителия, из которых возникают кисты. Эти образования выглядят как небольшие припухлости круглой формы и мягкой консистенции и расположены, как правило, в области спинки носа. Содержимое кисты — крошковидная салъная масса, среди которой встречаются пучки волос. Дермоидная киста может прорваться наружу с формированием стойкого свищевого хода (или нескольких свищевых ходов). Свищи не сообщаются с полостью носа, иногда временно закрываются самостоятельно, но затем прорываются вновь.

Врожденные атрезии хоан возникают в связи с тем, что в эмбриональном периоде мезенхимальная ткань, закрывающая просвет хоан

в виде мембраны, полностью или частично не рассасывается. В дальнейшем эта мембрана нередко окостеневает. Атрезия хоан может быть полной или неполной, одно- или двусторонней, передней или задней, костной или мягкотканной.

Двусторонняя полная атрезия способна вызвать асфиксию и смерть новорожденного, поскольку отсутствует рефлекс открывания рта при дыхании. Новорожденный приспособляется к ротовому дыханию не раньше 2-й или 3-й недели жизни. При частичной атрезии хоан носовое дыхание в разной степени нарушено, а также возможны такие патологические явления, как неправильное развитие лицевого скелета и зубочелюстной системы.

### Диагностика

Врожденную атрезия хоан диагностируют с помощью зондирования, вливания в нос воды через катетер и рентгеноконтрастных методов. Наиболее информативны эндоскопические методы диагностики.

### Лечение

Врожденные аномалии лечат только хирургически, методика зависит от характера аномалии, выраженности дефекта органа и окружающих тканей, а также функциональных нарушений. Различные пластические операции (иногда многоэтапные) позволяют добиться хороших косметических результатов. Операции по поводу свища и кисты носа заключаются в полном удалении свищевого хода и тщательной отсепаровке и удалении стенок кисты. Оставшиеся участки эпителия (даже небольшие) могут привести к рецидиву.

Хирургическое вмешательство при атрезии хоан осуществляют эндоназальным или внутриротовым способом через твердое нёбо. При двусторонней врожденной атрезии операцию проводят в первые сутки жизни ребенка. Оптимальный срок операции при односторонней атрезии — 9–10-месячный возраст. При операции удаляют костные или мягкотканые образования, закрывающие просвет хоан, а оголенную кость и раневую поверхность закрывают лоскутами слизистой оболочки из окружающих тканей для профилактики рецидива. У новорожденных при полной атрезии хоан и угрозе асфиксии троакарком делают прокол места заращения и через нос вводят катетер для дыхания. Эффективность операции повышается при использовании операционных микроскопов или эндоскопов.



## Фурункул носа

*Cessante causa, cessant effectus.*

С прекращением причины прекращается действие.

*Фурункул — острое гнойно-некротическое воспаление волосяного фолликула, сальной железы и окружающей ткани.*

### Этиология

При возникновении фурункула основное значение принадлежит местному снижению устойчивости кожи и организма в целом к стафилококковой и (реже) стрептококковой инфекции. Развитию фурункула носа способствуют некоторые общие заболевания: сахарный диабет, гиповитаминоз, переохлаждение организма, микротравмы кожного покрова при расчесывании или ударе. В таких условиях микрофлора, попадая в волосяные сумки и сальные железы кожи, вызывая острое гнойное воспаление.

При появлении нескольких фурункулов, не только в области носа, но и на других частях тела (например, на лице, шее, груди, животе), диагностируют фурункулез. Если два фурункула и более сливаются, то образуется карбункул, при котором выраженность местной и общей воспалительной реакции резко возрастает.

### Патогенез

Необходимо отметить, что в воспалительном инфильтрате, окружающем волосяную сумку, тромбируются мелкие венозные сосуды. Следовательно, развитие инфильтрата (особенно при карбункуле) угрожает распространением инфицированного тромба по венозным путям (передней лицевой вене — *v. facialis ant.*, угловой вене — *v. angularis*, глазной вене — *v. ophthalmica*) в область кавернозного синуса (*sinus cavernosus*) или другие сосуды черепа и развитием тяжелого внутричерепного осложнения и сепсиса.

### Клиническая картина

Наиболее частая локализация фурункула — область преддверия носа, где выражен рост волос. Реже фурункулы встречаются в области кончика носа, крыльев и ската носа, а также носогубной складки.

Для клинической практики в формировании фурункула важно различать стадии *инфильтрации* и *абсцедирования*. При осмотре в начале заболевания выявляют ограниченную гиперемию кожи с нечеткими границами, небольшую отечность мягких тканей с образованием конусовидного инфильтрата, резко болезненного при пальпации. Затем отек и

инфильтрация мягких тканей распространяются на верхнюю губу и щеку. Через 3—4 дня на вершшке инфильтрата может появиться головка желтовато-белого цвета — гнойник, представляющий стержень фурункула.

В момент созревания фурункула возможна общая реакция организма: повышение температуры тела, головная боль, слабость и другие симптомы общей интоксикации (например, лейкоцитоз в крови), которые стихают после дренирования гнойника.

Иногда несколько близко расположенных фурункулов образуются одновременно, и их слияние приводит к формированию обширного инфильтрата с несколькими гнойно-некротическими стержнями — карбункула. Инфильтрация мягких тканей и отек распространяются на близлежащие ткани, при пальпации выражена резкая болезненность, возрастает общая интоксикация.

При неблагоприятном течении заболевания (например, при сахарном диабете, сопутствующих заболеваниях или нерациональном лечении) воспалительный процесс прогрессирует, возможно распространение инфекции через угловую и глазничную вены с угрозой орбитальных и внутричерепных осложнений (таких, как воспаление глазничной клетчатки, тромбоз вен глазницы, тромбоз кавернозного синуса и сепсис).

### Диагностика

Диагностика основана на данных осмотра и не представляет затруднений. У больных с рецидивирующим и затяжным течением фурункула необходимо определение содержания сахара в крови и суточной моче для исключения диабета. В момент наибольшего повышения температуры тела выполняют бактериологическое исследование крови. Из гнойника берут мазок для бактериологического исследования и определения чувствительности микрофлоры к антибиотикам.

### Лечение

Лечение зависит от стадии (инфильтративной или абсцедирующей) и тяжести заболевания, оно может быть консервативным или хирургическим.

*Консервативная терапия* показана в стадии инфильтрации, когда нет признаков абсцедирования фурункула. Лечение включает терапевтические дозы антибактериальных препаратов с высокой активностью в отношении стафилококков (защищенные аминопенициллины, фторхинолоны), антигистаминную терапию, анальгетики, витамины, рациональное питание и жаропонижающие средства. В начальной стадии



инфильтрата местно используют повязки с антибактериальными мазями (левомеколь, бактробан, фузидин и др.), а также спиртовые компрессы.

При тяжелом течении, карбункуле или угрозе орбитальных и внутричерепных осложнений больному увеличивают дозу препарата, используют парентеральное введение препарата, в ряде случаев назначают антибиотик другой группы и добавляют антикоагулянты. Лечение антикоагулянтами также проводят по определенной схеме, кроме того, используют дезинтоксикационную терапию.

*Хирургическое лечение.* В стадии абсцедирования фурункула без промедления проводят широкое вскрытие гнойника с удалением гнойно-некротических тканей и налаживание дренажа. Операцию выполняют под кратковременным наркозом или под местной анестезией. После вскрытия фурункула абсцесс дренируют резиновой полоской, накладывают повязку с гипертоническим раствором 10% натрия хлорида, которую необходимо периодически увлажнять тем же раствором, можно использовать мази, содержащие диоксометилтетрагидропиримидин + хлорамфеникол (левомеколь<sup>а</sup>) или левосин<sup>а</sup>. Хирургическое лечение следует проводить на фоне массивной антибактериальной, дезинтоксикационной и симптоматической терапии.

## Рожистое воспаление

*Рожа (erysipelas) — инфекционно-аллергическое заболевание кожи и подкожной клетчатки, поражающее поверхностную лимфатическую систему кожи и вызываемое гемолитическим стрептококком.*

### Патогенез

Входными воротами инфекции служат кожа или слизистая оболочка. Возможен гематогенный занос возбудителя из очагов стрептококковой инфекции. В результате воздействия стрептококков и их токсинов развивается серозное или серозно-геморрагическое воспаление в коже с явлениями лимфангита, артериита и флебита. К заболеванию предрасполагают трофические язвы нижних конечностей, сахарный диабет и иммунодефицитные состояния.

### Клиническая картина

Заболевание начинается остро, появляются озноб, общая слабость, головная боль, температура тела повышается до 39–40 °С, возможны рвота и суставные боли. В первые сутки возникают отек, гиперемия и болезненность пораженного участка кожи. Позже увеличиваются регионарные лимфатические узлы. Кожные проявления начинаются с зуда

и чувства напряженности кожи. Через несколько часов появляется небольшой очаг эритемы, который быстро увеличивается. При тяжелых формах поражения кожи развиваются эритематозно-буллезные или эритематозно-геморрагические изменения с гнойно-септическими некротическими поражениями участков кожи. Эритематозно-буллезная форма рожи отличается от геморрагической тем, что при первой пузыри заполнены серозным, а при второй — геморрагическим содержимым.

При поражении лица очаг эритемы часто симметричен, распространяется на нос и щеки и напоминает форму бабочки. Эритема возвышается над интактной кожей, имеет равномерную яркую окраску и четкие границы.

### Диагностика

Дифференциальную диагностику необходимо проводить:

- с контактным дерматитом (отсутствуют общая интоксикация и повышение температуры тела, нет четких границ на коже);
- скарлатиной (высыпания распространены по всему телу);
- системной красной волчанкой (локализация только на лице, субфебрильная температура тела, присутствие антиядерных антител).

### Лечение

Препаратами выбора служат антибиотики из группы пенициллинов (феноксиметилпенициллин, бензилпенициллин по 1–2 млн МЕ каждые 4–6 ч, амоксициллин, амоксициллин/клавуланат). В качестве альтернативных препаратов используют цефалоспорины и макролиды. Необходимы симптоматическая и дезинтоксикационная терапия, витамины и аутогемотерапия. Местно можно использовать ультрафиолетовое облучение (в эритемной дозе).

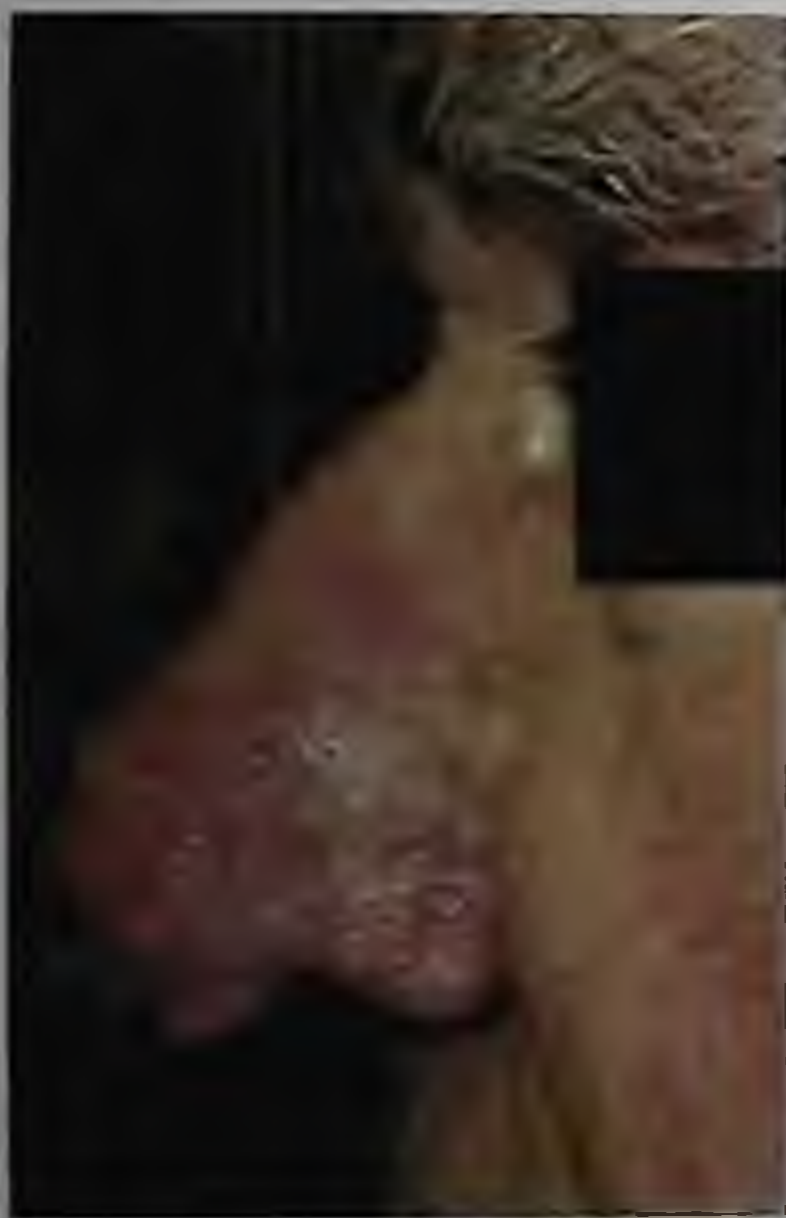### Розовые угри и ринофима

*Розовые угри (acnae rosaceae)* — хроническое воспаление сальных желез кожи носа, обусловленное ангиопатией, нейроэндокринными расстройствами и нарушением деятельности желудочно-кишечного тракта. Иногда хроническое течение заболевания поддерживается клещом, обитающим в сальных железах, — железницей (*demodex folliculorum*). Предрасполагающими факторами служат злоупотребление алкоголем или пряностями, перегревание, переохлаждение, понижение иммунитета и заболевания желудочно-кишечного тракта.

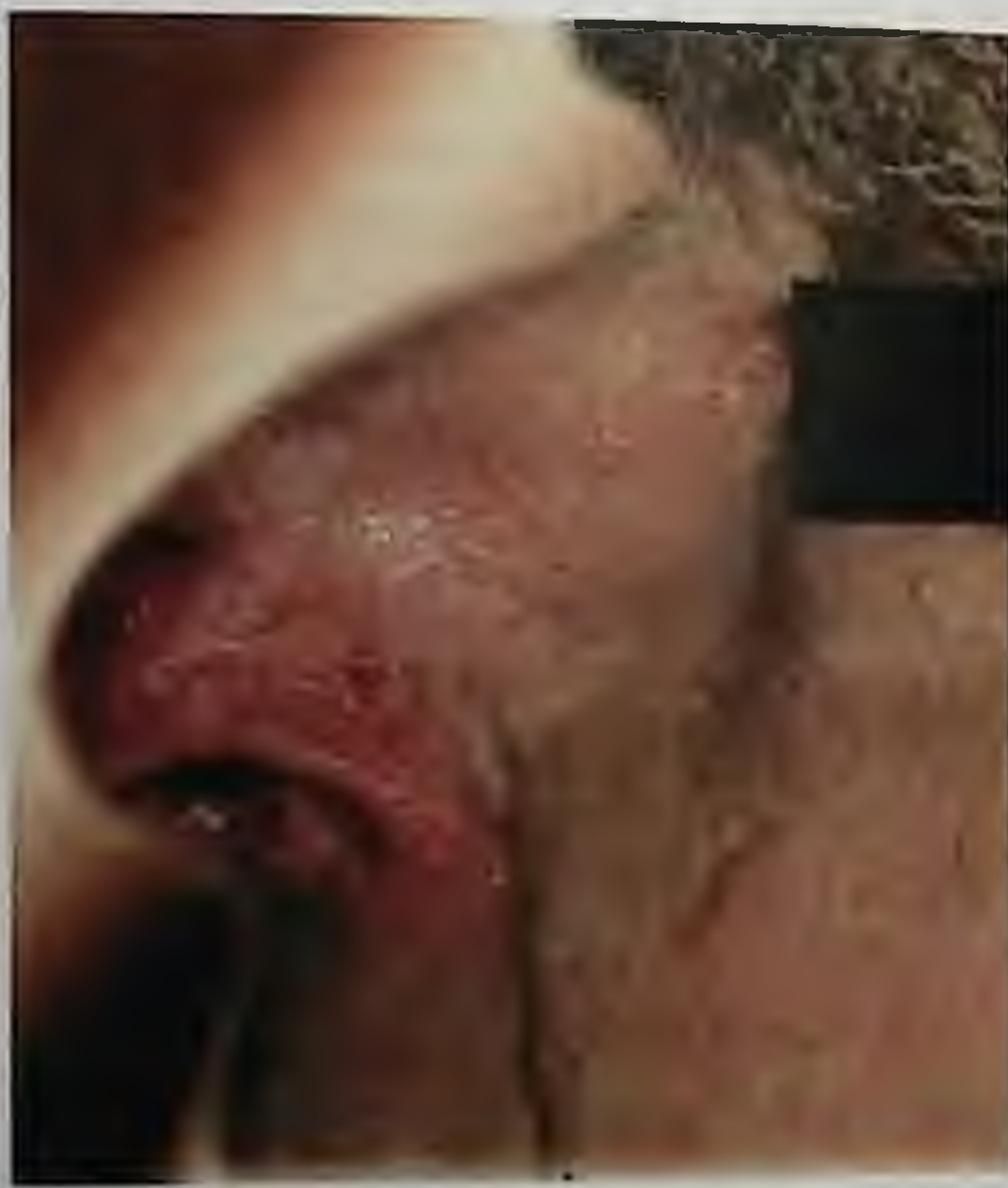В начальном периоде заболевания на коже появляются узелки красного цвета (расширение подкожных сосудов), локализованные обыч-



но в области хрящевой части наружного носа. В дальнейшем узелки увеличиваются и развивается гипертрофия (разрастание) всех слоев кожи, сальных желез, кровеносных и лимфатических сосудов в виде равномерного или дольчатого нароста. Нарост приобретает бугристую поверхность (часто присутствуют три бугра — спереди и по бокам), синевато-багровый или бледно-розовый цвет, может достигать больших размеров (диаметром 5–8 см). Такие безболезненные гипертрофические образования сильно обезображивают форму наружного носа, их называют ринофимой (носовым грибом, шишковидным носом; рис. 3-13). Ринофима встречается редко, преимущественно у мужчин пожилого возраста.



а



б

Рис. 3-13. Ринофима (вид сбоку): а — до операции; б — через 2 недели после операции

### Лечение

Комплексное лечение проводят с учетом стадии заболевания. При розовых угрях терапия направлена на восстановление микроциркуляции в коже [ксантинола никотинат, тиамин + эсцин (эскузан®)] и коррекцию нарушений пищеварения. Показана антибактериальная и противовоспалительная терапия (метронидазолом, преднизолоном по

30 мг в день в течение 2 нед). Местное лечение включает, в частности, примочки с резорцинолом, борной кислотой и танином<sup>4</sup>, а также мазь с метронидазолом.

При *ринофиме* показано хирургическое лечение. Под местным обезболиванием или под наркозом гипертрофированные участки кожи срезают острым скальпелем (бритвой) на всю глубину утолщения, без росткового слоя, моделируя нормальную форму носа. На раневую поверхность накладывают повязку с вазелином. В процессе заживления раневая поверхность покрывается эпидермисом с краев раны, при этом грубых рубцов не образуется.

### Профилактика

Не рекомендуют длительное пребывание на солнце, следует избегать переохлаждения и работы в помещениях с высокой температурой. Важно соблюдать диету с ограничением пряностей, копченых и соленых продуктов, кофе и шоколада, а также употребления алкоголя.

### Сикоз преддверия носа

*Сикоз, или фолликулит, входа в нос — ограниченное гнойное воспаление волосяных фолликулов и окружающих тканей преддверия полости носа, чаще вызываемое стафилококками и стрептококками.*

Инфекцию часто заносят пальцами при удалении корок из преддверия носа, расчесывании и микротравмах области входа в нос. Развитию инфекции способствуют гнойный ринит и синусит, которые сопровождаются выделениями из носа, раздражающими кожу преддверия.

### Клиническая картина

Больного беспокоят зуд, жжение, болезненные трещины, боль и напряженность кожи входа в нос. Вход в нос при сикозе покрыт отдельными гнойничками и гнойными корочками, кожа в этом месте отечна, инфильтрирована. Зачастую процесс носит ограниченный характер, при этом его локализация в области верхнего угла кончика носа (*recessus apicis nasi*) наиболее трудна для диагностики, так как это место трудно осмотреть. В связи с этим при осмотре прибегают к помощи маленького носоглоточного зеркала или эндоскопа. В области волосяных фолликулов видны отдельные точечные гнойнички, из которых может выделяться гной, местами он высыхает и образует корки, затрудняющие носовое дыхание.



Для сикоза характерно длительное течение с частыми обострениями, которые продолжаются месяцами. Иногда здесь же возникает вторичная экзема, ухудшающая клиническое состояние больного.

### Лечение

Лечение обычно амбулаторное. Пораженную сикозом кожу обрабатывают борной или салициловой кислотой, затем для размягчения корок в преддверие носа закладывают мази: левомеколь, бактробан, мази с фузидиевой кислотой, 3% салициловую мазь. С помощью пинцета с пораженного участка кожи удаляют все волоски. При длительном и упорном течении заболевания местное лечение следует дополнить общей антибактериальной терапией и поливитаминами, эффективны противостафилококковый иммуноглобулин человека, аутогемотерапия и ультрафиолетовое облучение (УФО). При гнойных заболеваниях полости носа и околоносовых пазух необходимо их активное лечение.

### Экзема носа

*Экзема носа — хроническое рецидивирующее воспалительное заболевание кожи носа с острыми воспалительными изменениями и полиморфными элементами сыпи в области преддверия носа и верхней губы, обусловленными серозным воспалением.*

Различают следующие виды экземы:

- истинную (идиопатическую) — сопровождается островоспалительной отечной эритемой с высыпанием группы мелких пузырьков, мокнутием и образованием корок;
- микробную — развивается на месте хронических очагов инфекции, образуя воспалительные крупнофестончатые ограниченные очаги;
- себорейную — развивается на участках кожи, богатых сальными железами (в частности, на волосистой части головы, ушных раковинах, лице), в виде эритематозных шелушащихся пятен;
- профессиональную — возникает преимущественно на открытых участках кожи в результате воздействия вредных профессиональных факторов.

### Клиническая картина

Больного беспокоит покраснение, припухлость, мокнутие отдельных участков кожи, поверхностное слущивание эпидермиса и образование пузырьков, чаще всего в области преддверия носа и верхней губы. Ино-

гда появляются зуд и трещины кожи в области воспалительного процесса, корки и трещины в области преддверия носа. Общее состояние обычно остается удовлетворительным. Экзема способствует развитию фурункулов, сикоза, рожи и других заболеваний. Учитывая многообразие причин и патогенетических особенностей возникновения и течения экземы, необходимо тщательное обследование больного, особое внимание следует уделить его иммунному статусу, состоянию желудочно-кишечного тракта, выявлению вялотекущих инфекций, профессиональных и других вредностей.

### Лечение

Лечение назначают совместно с дерматологом. Местная терапия включает мазевые повязки с противовоспалительными и антибактериальными препаратами [такими, как хлорамфеникол (синтомицин<sup>♦</sup>), диоксометилтетрагидропиримидин + хлорамфеникол (левомеколь<sup>♦</sup>), левосин<sup>♦</sup>], при импетигнизации — глюкокортикоидные мази с антибиотиками [например, салициловая кислота + флуметазон (лоринден А<sup>♦</sup>), флуоцинолона ацетонид (синафлан<sup>♦</sup>), бетаметазон + (салициловая кислота) (белосалик<sup>♦</sup>)].

Общая терапия предусматривает коррекцию общего статуса. Обычно назначают антигистаминные препараты (например, кетотифен по 1 мг утром и вечером), детоксикационные средства (гемодез<sup>♦</sup>), иммуномодуляторы [тимуса экстракт (тактивин<sup>♦</sup>), азоксимера бромид (полиоксидоний<sup>♦</sup>)] и витамины. При упорном течении рекомендуют курс глюкокортикоидной терапии (преднизолоном по 30 мг в течение 10—14 дней).

Необходимо устранить гнойные заболевания носа, околоносовых пазух и полости рта, а также другие очаги хронической инфекции.

## Термические повреждения наружного носа

### Ожог

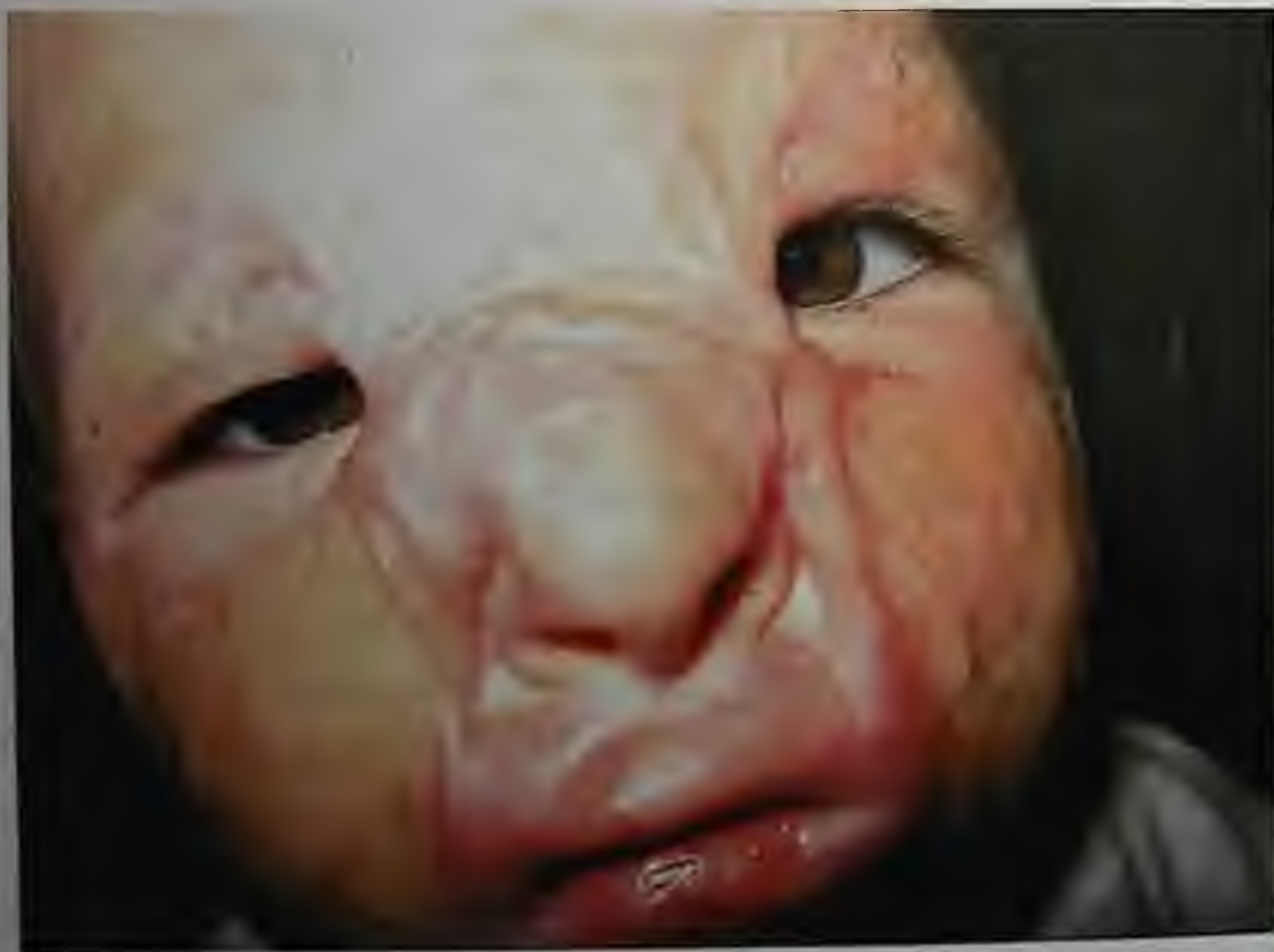*Ожог (combustio) — повреждение тканей, вызванное тепловым, химическим, электрическим или радиационным воздействием.* Ожог носа обычно не ограничен пределами носа, а распространяется на какую-то часть лица или другие участки тела. Глубина ожога зависит от интенсивности и длительности воздействия повреждающего агента.

- Ожог I степени характеризуется болезненной гиперемией кожи и незначительным отеком. В процесс вовлечены только поверхностные слои эпидермиса.



- Ожог II степени сопровождается отслойкой поврежденных слоев эпидермиса (до росткового слоя) с образованием пузырей, наполненных экссудатом. Эпидермис легко снимается с обнажением мокнущей поверхности. Реактивно-воспалительный процесс протекает по типу серозного отека и обычно не сопровождается нагноением и образованием рубцов.
- Ожог III степени протекает с полным или частичным некрозом всех слоев кожи, а иногда — и подкожной клетчатки. Формируемый в последующем струп отпадает с образованием рубцовых деформаций кожи.
- Ожог IV степени сопровождается поражением не только кожи, но и расположенных глубже тканей (мышц, костей) вплоть до обугливания (рис. 3-14).

**Лечение.** Ожоги I и II степени расценивают как поверхностные, при которых возможна самостоятельная регенерация и восстановление кожного покрова, поэтому терапия носит консервативный характер. Местно применяют антибактериальные мази [например, гидрокортизон + окситетрациклин (оксикорт<sup>а</sup>), хлорамфеникол (10% синтомициновая<sup>а</sup>



**Рис. 3-14.** Термический ожог лица

эмульсия)], мази и кремы с пантотеновой кислотой, антигистаминные и симптоматические средства.

Ожоги III–IV степени относятся к глубоким, при них необходимы восстановление кожного покрова хирургическим путем, интенсивная общая комплексная дезинтоксикационная, трансфузионная и противовоспалительная терапия.

### Отморожение

Отморожение — повреждение тканей, вызванное местным воздействием атмосферного холода или обусловленное контактом кожного покрова с экстремально холодными предметами.

**Клиническая картина.** Клиническая картина отморожения носа (*congelatio nasi*) зависит от интенсивности и длительности воздействия холодого фактора, а также глубины повреждения.

- При отморожении I степени кожный покров бледный, иногда цианотичный, отечный. Беспокоят боль, зуд и парестезии в области обморожения.
- Отморожение II степени характеризуется возникновением пузырей с серозным экссудатом на фоне гиперемизированной синюшной кожи. Обычно заживление происходит через 2–3 нед без рубцовых деформаций.
- Отморожение III степени протекает с образованием пузырей с геморрагическим экссудатом, явлениями некроза кожи и подкожной клетчатки с формированием струпов черного цвета и последующей рубцовой деформацией тканей.
- При отморожении IV степени происходит некроз всех слоев кожи, подлежащих мягких тканей и кости. Отторжение некротизированных участков затягивается на 5–6 мес и обычно осложняется гангреной, а иногда — мумификацией тканей.

**Лечение.** В легких случаях первая медицинская помощь заключается в доставке пострадавшего в теплое помещение. Пациенту дают горячее питье. Осторожно растирают области обморожения мягкой тканью или рукой (но не снегом), согревают обмороженный участок теплой водой (не выше 40 °C) в течение 30 мин. При необходимости применяют седативные средства и анальгетики.

При отморожении III–IV степени больного госпитализируют в стационар, где проводят инфузионную, антибактериальную и дезинтоксикационную терапию, а также выполняют оперативные вмешательства: некрэктомию или ампутацию с последующей пластикой дефекта кожи.



Во всех случаях термического повреждения кожного покрова больному проводят *профилактику столбняка* по общепринятой методике.

### 3.4. ЗАБОЛЕВАНИЯ ПОЛОСТИ НОСА

Нарушение внешнего дыхания вызывается множеством физиологических отклонений, описанных при рассмотрении функций носа. По данным ВОЗ, ежегодно каждый человек в среднем переносит 4–6 острых заболеваний верхних дыхательных путей, большей частью легкого течения. Возбудителями инфекционных заболеваний верхних дыхательных путей выступают более трехсот видов различных микроорганизмов. Первым барьером специфической защиты человека от инфекции служит слизистая оболочка носа и околоносовых пазух.

#### Искривление перегородки носа

*Искривление перегородки носа (deviatio septi nasi)* — стойкое отклонение костных и/или хрящевых структур перегородки носа от срединной плоскости. Это частая патология в оториноларингологии. Искривление перегородки носа может быть вызвано травмой (54%); физиологическими особенностями — несогласованным развитием хрящевых и костных структур лицевого скелета (32%); патологическими изменениями, например, вследствие давления полипов, или гипертрофированной носовой раковины; опухолями (8%) и другими обстоятельствами. Искривление перегородки носа может быть самым разнообразным по форме, локализации, протяженности и степени нарушения носового дыхания. Различают три основных вида деформации перегородки носа:

- искривление;
- гребень и шип;
- их различные сочетания.

Нередко наблюдается сочетание искривлений, гребней, шипов и наростов на перегородке носа, расположенных преимущественно в месте соединения хрящевой и костной частей перегородки носа (рис. 3-15). Деформации перегородки носа суживают просвет общего носового хода и затрудняют прохождение воздуха через нос.

**Клиническая картина.** Основные жалобы больного при деформациях перегородки носа — затруднение носового дыхания, заложенность носа, иногда слизистые или слизисто-гнойные выделения из носа. Некоторые пациенты периодически отмечают головную боль, сухость в горле, заложенность и шум в ушах, а также понижение обоняния. Нарушение

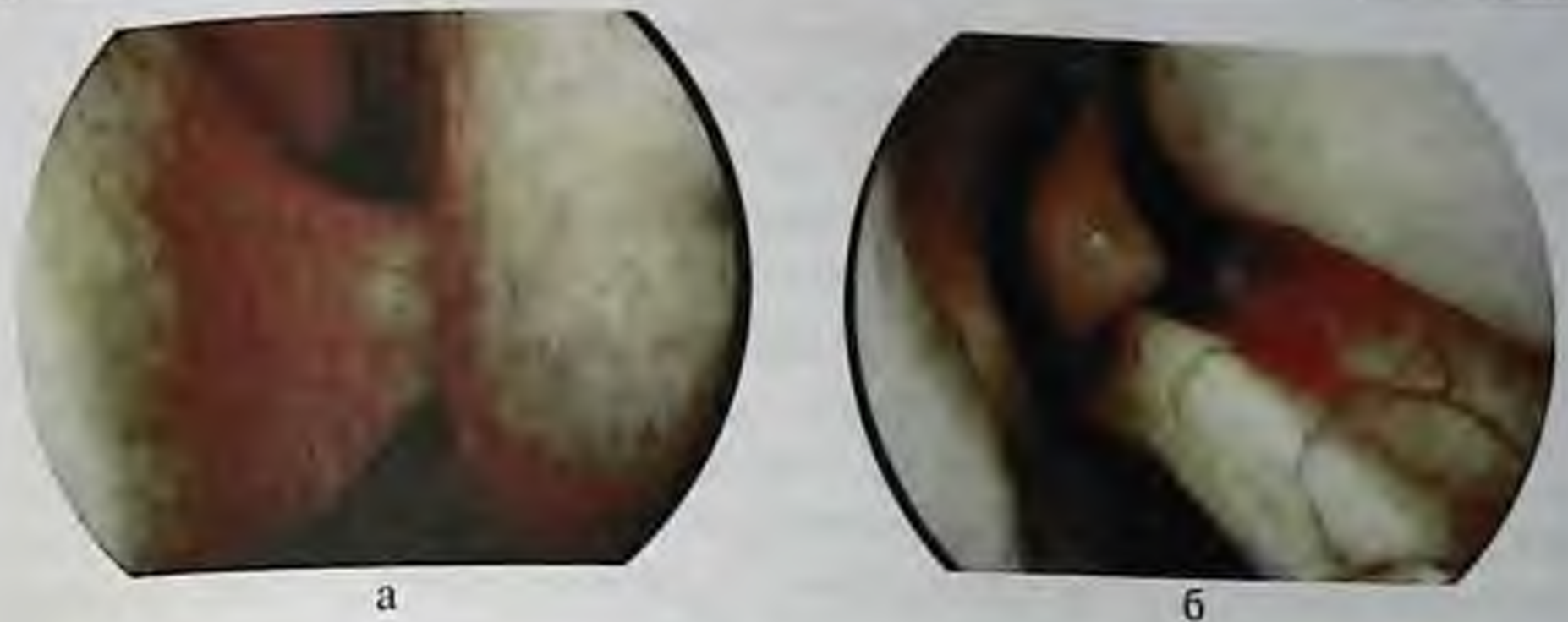

Рис. 3-15. Искривление перегородки носа (эндофотография): а — шип перегородки носа, упирающийся в нижнюю носовую раковину; б — гребень перегородки носа на всем ее протяжении

аэрации околоносовых пазух нередко приводит к последующему воспалению в них на стороне поражения. Головная боль при деформациях перегородки носа объясняется тем, что искривленная часть перегородки (шип, гребень) соприкасается с противоположной латеральной стенкой носа, давит на нее, раздражая слизистую оболочку, что вызывает рефлекторную головную боль и приводит к нарушению мукоцилиарного транспорта. Давление искривленных частей перегородки носа порой ведет к развитию вазомоторного ринита с переходом процесса на слуховую трубу и среднее ухо, а также к блокаде остиомеатального комплекса.

Однако иногда больной привыкает к деформации перегородки носа, и патология не вызывает у него заметного ощущения нарушения носового дыхания и других жалоб. Следовательно, показанием к оперативному лечению служит фактическая деформация перегородки носа с объективно выявляемым нарушением дыхания через нос.

**Диагностика.** Деформации перегородки носа диагностируют без затруднений. Диагноз устанавливают на основании жалоб больного, данных анамнеза и риноскопической картины. При недостаточном обзоре средних и задних отделов носа необходима анемизация слизистой оболочки носа сосудосуживающим препаратом (например, 0,1% раствором эпинефрина, нафазолином или ксилометазолином). К высокоинформативным методам уточнения характера и протяженности деформации перегородки носа относится осмотр полости носа с использованием эндоскопов с различными углами зрения.

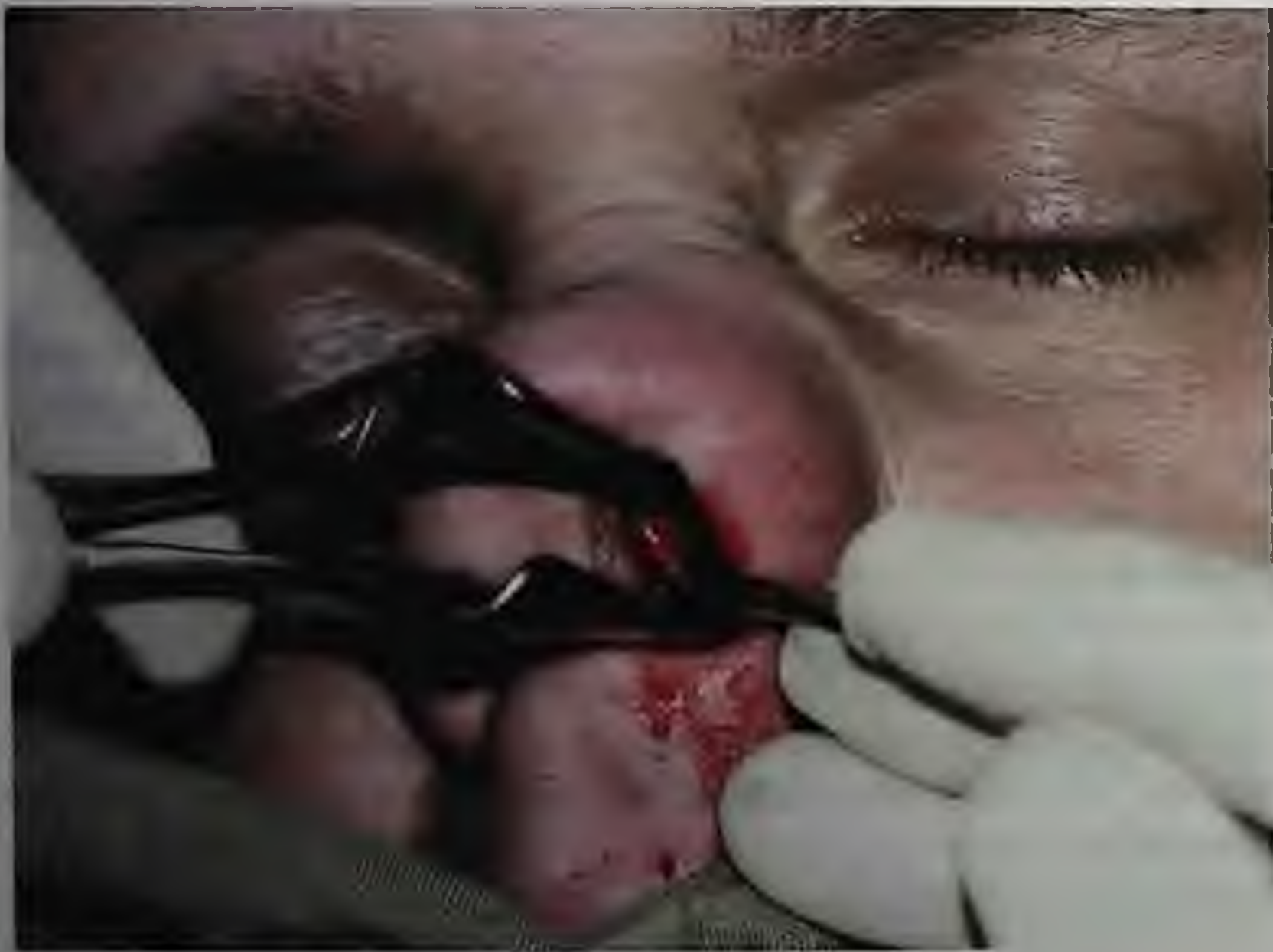Диагностическими критериями служат также результаты объективного исследования носового дыхания — риноманометрии, а также КТ.



**Лечение.** Лечение обычно хирургическое. Среди нескольких разновидностей операций на перегородке носа выделяют два типа хирургических вмешательств:

- классическую радикальную операцию — подслизистую резекцию перегородки носа по Киллиану;
- более щадящую современную методику с реконструкцией опорных структур — *септопластика*.

Реконструктивные вмешательства на перегородке носа технически относительно сложны. При операциях используют местную инфильтрационную анестезию, однако основным видом обезболивания является эндотрахеальный наркоз (ЭТН). При грубых манипуляциях, неадекватной анестезии и недостаточно тщательном послеоперационном уходе возможно образование послеоперационных спаек, синехий, перфораций перегородки носа, ухудшение функций слизистой оболочки полости носа. Во избежание таких осложнений необходимо щадящее, бережное выполнение операций, тщательный послеоперационный уход и соответствующая квалификация хирурга.



**Рис. 3-16.** Подслизистая резекция перегородки носа. Момент отсепаровки надхрящницы от хряща

Септопластику проводят в условиях стационара после предварительного амбулаторного обследования больного. Суть операции заключается в поднадхрящично-поднадкостничном удалении искривленных участков хрящевого и костного остовов перегородки носа в целях расширения носовых ходов и, соответственно, улучшения носового дыхания с последующей реимплантацией хрящевых и костных структур для сохранения опорных структур носа (рис. 3-16).

Часто искривление перегородки носа сопровождается компенсаторной гипертрофией нижней носовой раковины. В таких случаях дополнительно проводят *щадящую нижнюю конхотомию* — отсечение нижней носовой раковины по ее краю или *вазотомию* — отсепаровку слизистой оболочки носовой раковины от костного остова в целях ее последующего рубцевания и сокращения. Иногда выполняют *подслизистую конхотомию* — удаление костного края нижней носовой раковины после предварительного отсепаровывания слизистой оболочки. Кроме того, возможна *латерализация или редрессация нижней раковины*, при которой ее надламывают у основания и прижимают к латеральной стенке полости носа, расширяя общий носовой ход.

### Контрольные вопросы и задания

- Какие виды деформаций перегородки носа известны?
- Как диагностируют деформации перегородки носа?
- В каких случаях при искривлении перегородки носа показано хирургическое лечение?
- Какие операции выполняют для улучшения носового дыхания при деформациях перегородки носа?

### Синехии и атрезии полости носа

Среди сращений в носовой полости различают:

- синехии — рубцовые перемычки между перегородкой носа и латеральной стенкой полости носа;
- атрезии — врожденное или приобретенное заращение носовых ходов.

Выделяют *соединительнотканые, хрящевые и костные атрезии*. Синехии и атрезии приводят к нарушению носового дыхания вследствие сужения или заращения просвета носовых ходов (рис. 3-17). Наиболее частыми причинами синехий и атрезий служат травмы слизистой оболочки полости носа, последствия хирургических вмешательств и врожденные дефекты формирования носа.



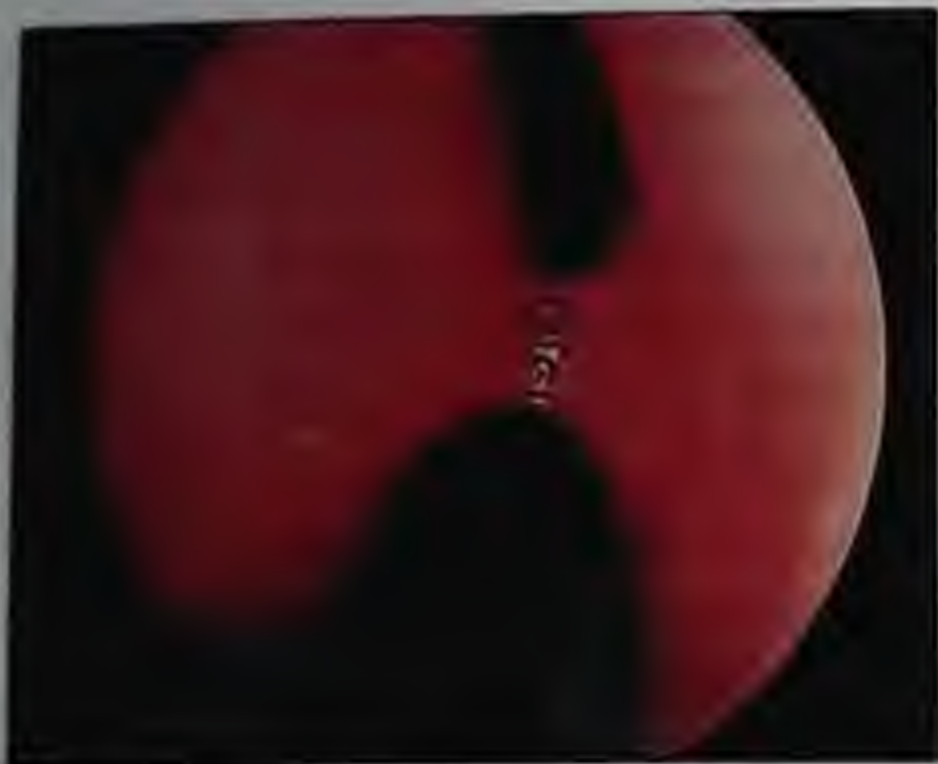


Рис. 3-17. Синехии полости носа

Лечение хирургическое. Сращения в полости носа по возможности иссекают, в целях предотвращения рецидива сращений между раневыми поверхностями вводят резиновые полоски, трубки или мазовые турунды, оставляя их на период, в течение которого происходит эпителизация слизистой оболочки. Операции по поводу атрезии в полости носа и хоан более сложные, их выполняют иногда в несколько этапов, часто с подходом со стороны полости рта через твердое нёбо. Эффективно введение в полость носа после операции специальных силиконовых пластинок с фиксацией их к перегородке сквозными П-образными швами на период заживления. Использование микроэндоскопической техники облегчает хирургическое лечение и улучшает его результат.

### Гематома и абсцесс перегородки носа

*Гематома перегородки носа — травматическое или спонтанное кровоизлияние и скопление крови между надхрящницей и хрящом (надкостницей и костью) перегородки носа, обычно вызывающее сужение общего носового хода.*

Как правило, причиной гематомы перегородки носа служит травматическое повреждение (например, бытовое или операционное) без разрыва слизистой оболочки, при котором создается возможность скопления крови. Возможна одно- или двусторонняя гематома. Обычно она локализована в хрящевом отделе перегородки, но может распространяться и на задние костные отделы.

**Клиническая картина.** Клинические проявления характеризуются нарушением носового дыхания, незначительной болезненностью или ощущением тяжести в области носа. При односторонней или незначительно выраженной двусторонней гематоме носовое дыхание нередко остается свободным, общее состояние не нарушается, поэтому больные своевременно не обращаются к врачу, что ведет к нагноению гематомы.

При передней риноскопии заметны выбухание и отечность передних отделов перегородки носа (с одной или с обеих сторон) темно-багрового цвета, мягкой консистенции, суживающие общий носовой ход.

При абсцедировании (на 4–7-й день после травмы) происходит скопление гноя между лепестками слизистой оболочки, отмечается выраженная воспалительная припухлость слизистой оболочки, болезненность при прикосновении. В гнойный процесс вовлекается четырехугольный хрящ. Возникший таким образом хондроперихондрит может приводить к дефектам перегородки носа.

**Диагностика.** Диагностика гематомы и абсцесса перегородки носа основана на данных анамнеза и риноскопической картины. Окончательный диагноз устанавливают при ощупывании зондом и пунктировании припухлости. При обнаружении в пунктате гноя целесообразно его бактериологическое исследование и определение чувствительности микрофлоры к антибиотикам.

**Лечение.** При свежей гематоме (давность — 1–2 сут) лечение можно ограничить аспирацией крови при ее пункции и передней тампонадой соответствующей стороны носа.

Абсцесс перегородки носа необходимо немедленно и достаточно широко вскрыть. Если процесс двусторонний, вскрытие проводят с обеих сторон, но не на симметричных участках перегородки; во избежание формирования перфорации линии разрезов лучше направлять в разных плоскостях. Для дренирования в полость абсцесса вставляют резиновые полоски, что позволяет орошать и промывать ее растворами антибиотиков. Внутрь назначают антибиотики широкого спектра действия в течение 6–7 дней.

### Перфорация перегородки носа

Перфорация перегородки носа обычно происходит в передне-нижнем отделе, в области Киссельбахова места (рис. 3-18). Как правило, причинами перфорации служат оперативные вмешательства, травмы носа, атрофический ринит и абсцесс перегородки носа. Реже встречаются перфорации при специфических процессах, например при сифилисе или туберкулезе.

В результате неосторожной грубой отсепаровки слизистой оболочки при хирургических вме-

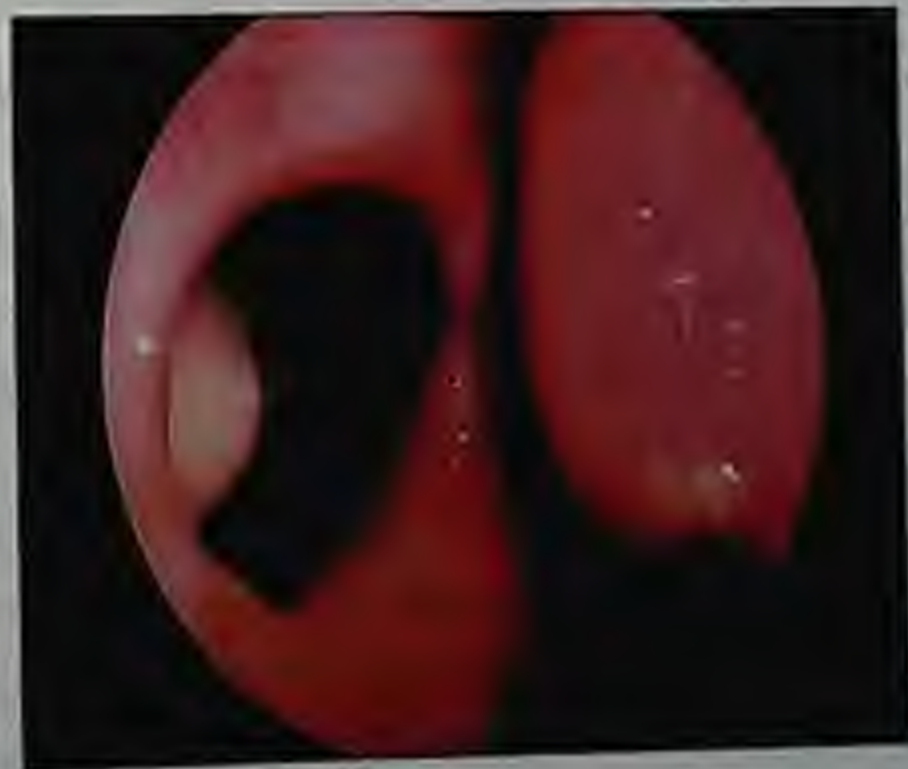


Рис. 3-18. Перфорация перегородки носа



шатательствах образуются ее сквозные разрывы, что приводит к формированию стойкой перфорации перегородки носа. При атрофических процессах слизистая оболочка в передних отделах истончается, делается сухой и покрывается корочкой, нарастает зона ишемии, что вызывает трофическое изъязвление и прободение перегородки носа. Этому процессу способствуют вредные факторы внешней среды, например производственная пыль, сухой и горячий воздух.

Обычно больного не беспокоит нарушение носового дыхания, однако возможно появление неприятного посвистывания через отверстие в перегородке носа и образование обильных корок вокруг перфорации.

**Лечение.** Лечение состоит в исключении вредных факторов, вызывающих атрофию и изъязвление слизистой оболочки. Применяют смягчающие мази (растительные масла), 1–2 раза в день полость носа орошают изотоническим раствором натрия хлорида с добавлением 5% спиртового раствора йода (4–5 капель йода на 200 мл раствора).

Нередко используют хирургическое лечение, показания к которому в последнее время расширены в связи с внедрением микроэндоскопических методов — применяют различные варианты пластики перфорации смещенными тканями слизистой оболочки полости носа. Пластика перфорации относится к технически сложным вмешательствам. Результат зависит от площади перфорации и квалификации хирурга.

### Контрольные вопросы и задания

- В чем различие синехий и атрезий полости носа?
- Какова лечебная тактика при сращениях в полости носа?
- Что такое гематома перегородки носа?
- Какова лечебная тактика при гематоме и абсцессе перегородки носа?
- В каком отделе перегородки носа чаще наблюдается ее перфорация?
- Как лечить больного с перфорацией перегородки носа?

### Носовое кровотечение

*Носовое кровотечение* — истечение крови из кровеносного сосуда полости носа при нарушении целостности или проницаемости его стенки. Кровотечения из носа (*epistaxis*) — наиболее частые виды кровотечений, встречающиеся в практике любого врача. По литературным

данным, в 85% случаев носовое кровотечение служит симптомом ка-кого-либо общесоматического заболелвания, и только у 15% больных оно вызвано болезнями полости носа и околоносовых пазух. В зави-симости от причин различают травматические (в основном местные) и симптоматические (как общего, так и местного характера) носовые кровотечения.

*Травматические носовые кровотечения* возникают после различных бытовых травм, хирургических вмешательств в полости носа или в результате огнестрельных ранений. Легкая травма слизистой оболочки вызывает однократное небольшое кровотечение, значительная травма сопровождается повреждением решетчатого лабиринта, что может обусловить обильное, многократное носовое кровотечение, угрожающее жизни больного. Нередко кровотечения возникают при удалении паль-цем корок из передних отделов перегородки носа, где развита *густопетлистая сосудистая сеть (зона Киссельбаха)*. Здесь же часто от-мечают перфорации перегородки носа, появившиеся на фоне атрофиче-ских процессов или после септопластики и также способные выступать причиной кровотечений.

*Симптоматическое кровотечение* служит признаком какого-либо об-щесоматического заболелвания:

- сердечно-сосудистого (наиболее часто; например, артериальной гипертонии, атеросклероза);
- почек (нефросклероза, почечной гипертонии);
- системы крови (гемофилии, геморрагической тромбоцитопении, бо-лезни Верльгофа);
- сосудистой стенки (болезни Ослера—Рандю, геморрагического ва-скулита, капилляротоксикоза);
- органов кроветворения (лейкоза, ретикулеза, гематоцитобластоза).

Для установления диагноза при затяжных кровотечениях неясной этиологии выполняют такие дополнительные исследования, как биоп-сия из области кровотечения, коагулограмма и тромбоэластограмма и др.

Кроме того, к симптоматическим кровотечениям относят геморра-гии, вызванные следующими опухолями и воспалительными процесса-ми полости носа и околоносовых пазух:

- доброкачественными опухолями (ангиомой, папилломой);
- злокачественными опухолями (раком, саркомой);
- юношеской ангиофибромой носоглотки;
- язвами сифилитической, туберкулезной или другой природы.



Не последнюю роль в возникновении носовых кровотечений играют и другие факторы:

- гипо- и авитаминозы (особенно витамина С);
- пониженное атмосферное давление;
- большие физические нагрузки;
- перегрев организма.

Помимо этого возможны викарные (взамен отсутствующих менструаций), а также конкомитирующие (сопровождающие менструации) носовые кровотечения.

### Клиническая картина

Клиническая картина носового кровотечения очевидна: выделение алой, не пенящейся крови из носа или стекание крови по задней стенке глотки при запрокидывании головы. При передней риноскопии иногда удается идентифицировать место кровотечения, чаще в передней трети перегородки носа (*locus Kiesselbachii*), если же источник кровотечения находится в глубоких отделах полости носа, то определить его часто невозможно.

Иногда носовое кровотечение возникает неожиданно, но у части больных отмечаются продромальные явления: головная боль, шум в ушах, зуд и щекотание в носу. В зависимости от объема потерянной крови различают незначительное, умеренное и сильное (тяжелое) носовые кровотечения.

- Незначительное кровотечение, как правило, бывает из зоны Киссельбаха; кровь в объеме нескольких миллилитров выделяется каплями в течение короткого времени. Такое кровотечение часто прекращается самостоятельно или после прижатия крыла носа к перегородке.
- Для умеренного носового кровотечения характерна более значительная кровопотеря, но не превышающая 300 мл у взрослого. При этом изменения гемодинамики обычно не выходят за границы физиологической нормы.
- При тяжелом носовом кровотечении объем потерянной крови превышает 300 мл, иногда достигая 1 л и более. Такие кровотечения представляют непосредственную угрозу жизни больного.

Носовое кровотечение с большой кровопотерей чаще всего возникает при тяжелых травмах лица, когда повреждаются ветви клиновидно-нёбной артерии, берущей начало от наружной сонной артерии, или решетчатых артерий, которые отходят от внутренней сонной артерии.

Одна из особенностей посттравматических кровотечений — их склонность к рецидивированию. Большая потеря крови при подобных кровотечениях вызывает падение артериального давления, учащение пульса, слабость, психические расстройства и панику, что объясняется гипоксией головного мозга. Клиническими ориентирами объема кровопотери (реакции организма на потерю крови) служат жалобы больного, характер кожного покрова лица, уровень артериального давления, частота пульса и результаты анализов крови. Как правило, при незначительной и умеренной потере крови (до 300 мл) все показатели остаются в норме. У взрослого человека однократная потеря около 500 мл крови обычно сопровождается легкими отклонениями (у ребенка — опасными):

- побледнением кожи лица;
- учащением пульса (80–90 в минуту);
- понижением артериального давления (110/70 мм рт.ст.);
- неопасным снижением гематокрита (30–35 ЕД), быстро и точно реагирующего на потерю крови.

Содержание гемоглобина в 1–2-е сутки остается в норме, затем оно может слегка понизиться. Многократные умеренные или даже незначительные кровотечения в течение длительного времени вызывают истощение гемопоэтической системы, и ее основные параметры выходят за пределы нормы. Массивные, тяжелые одномоментные кровотечения с кровопотерей более литра могут привести к гибели больного, поскольку компенсаторные механизмы не успевают восстановить объем утраченной жидкости, что ведет к нарушению жизненно важных функций, в первую очередь к снижению внутрисосудистого давления. Применение тех или иных терапевтических лечебных методов зависит от тяжести состояния больного и прогнозируемой картины развития заболевания.

### Лечение

Тактика врача зависит от причины кровотечения, его интенсивности и продолжительности, количества потерянной крови, успешности проводимых мероприятий и направлена:

- на восстановление объема жидкости в сосудистом русле;
- остановку имеющегося кровотечения;
- предупреждение рецидивов.

При незначительных кровотечениях из передних отделов носа простым и достаточно эффективным способом остановки кровотечения служит введение в передний отдел кровоточащей половины носа на



15–20 мин ватный шарик, смоченных 3% раствором пероксида водорода. Пальцем придавливают крыло носа к носовой перегородке, больному придают сидячее положение, голову не запрокидывают, а к носу прикладывают пузырь со льдом.

При повторных кровотечениях из передних отделов носа можно *инфильтрировать* кровоточащий участок 1% раствором новокаина с дополнительным прижиганием этого участка 40–50% раствором нитрата серебра (ляписом<sup>а</sup>). Применяя кристаллический нитрат серебра, его в виде «жемчужины» напавают на кончик зонда, раскаленного в пламени спиртовки, и под визуальным контролем прижигают кровоточащее место. При идентификации кровоточащего сосуда эффективна *электрокоагуляция сосуда под контролем эндоскопа*.

При рецидивирующих кровотечениях из зоны Киссельбаха результативна *отслойка слизистой оболочки* в этой области между двумя разрезами поднадхрящично с последующей тампонадой носа.

При более выраженных кровотечениях вышеописанные способы, как правило, неэффективны, и следует проводить *переднюю тампонаду* кровоточащей половины носа (рис. 3-19). В настоящее время это наиболее распространенный способ остановки носовых кровотечений. Предварительно в целях обезболивания слизистую оболочку носа 2–3 раза смазывают аппликационным анестетиком (например, 2% раствором тетракаина, 10% раствором лидокаина). Общепринят петлевой метод передней тампонады носа по Микуличу, который выполняют с помощью марлевой турунды длиной 60–70 см и шириной 1–1,5 см, пропитанной гемостатической пастой или индифферентной мазью [например, содержащей хлорамфеникол (синтомицин<sup>а</sup>), диоксометилтетрагидропи-



Рис. 3-19. Передняя тампонада носа

римидин + хлорамфеникол (левомеколь<sup>а</sup>), вазелином], и коленчатого пинцета. Тампонирование проводят укладыванием петель турунды на дно носа от его входа до хоан (см. рис. 3-19). Отступив 6–7 см от конца турунды, ее захватывают коленчатым пинцетом и вводят по дну носа до хоан, прижимая петлю турунды к дну носа. После этого поверх первой петли аналогично вводят новую петлю турунды, и, продолжая манипуляции, весь тампон укладывают в полость носа в виде гармошки снизу вверх, пока он полностью плотно не заполнит соответствующую половину носа.

Передний тампон удаляют на 4–5 сут ежедневно пропитывая его раствором гемостатика и антибиотика.

Помимо марлевой турунды, для передней тампонады носа применяют заранее приготовленный и простерилизованный тампон, состоящий из пальца от резиновой перчатки, в который помещен поролон.

Возможно применение для этой же цели *гемостатического тампона — мероцеля*. В общий носовой ход вводят пластинку мероцеля, смоченную изотоническим раствором натрия хлорида, она быстро набухает и выполняет весь просвет общего носового хода, оказывая давление на стенки полости носа и сдавливая кровоточащие сосуды, на чем и основан гемостатический эффект. Более современным и эффективным методом является применение специальных силиконовых раздувных баллонов, которые легко вводятся в полость носа и раздуваются введением воздуха или физраствора (Крюков А.И. и соавт., 2010).

При продолжающемся кровотечении и выраженной кровопотере (1 л и более), неэффективности передней тампонады показана *задняя тампонада носа*. Одновременно следует определить группу крови, резус-фактор и в целях гемостаза перелить компоненты одногруппной крови в количестве 250–300 мл (или кровезаменителей, свежезамороженной плазмы крови, аминокaproновой кислоты). Для задней тампонады носа заранее готовят и стерилизуют специальные тампоны: марлю складывают в несколько слоев так, чтобы получился тампон в виде тюка размером примерно 3×3×2 см, перевязывают его крест-накрест двумя длинными (20 см) шелковыми нитями, один конец нити после перевязки отрезают, а три — оставляют. Отмечено, что оптимальный размер тампона (соответствующий одной хоане) индивидуален для каждого больного и соответствует размеру дистальных фаланг его больших пальцев, сложенных вместе.



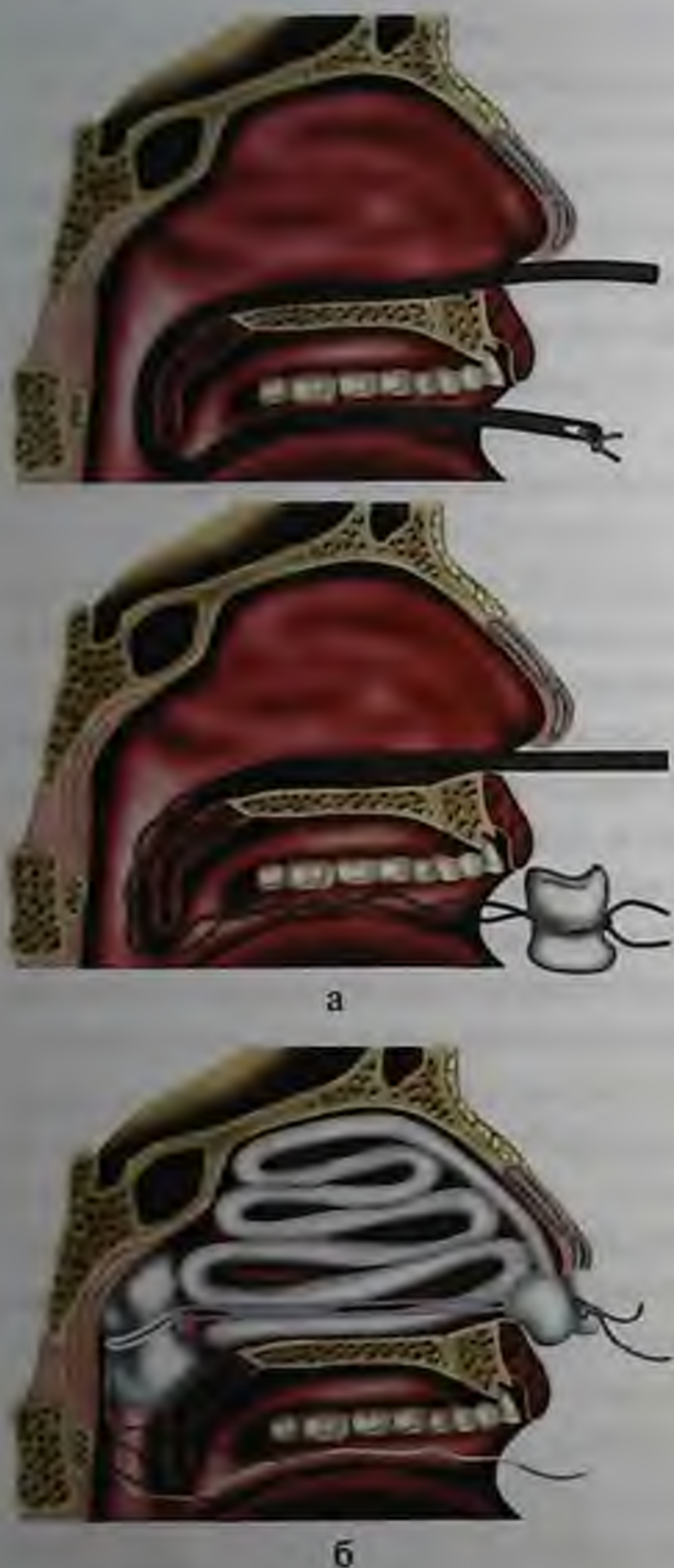

Рис. 3-20. Задняя тампонада носа.  
Этапы тампонады

(что менее предпочтительно) изготавливают в 2 раза больший тампон и obtурируют им всю носоглотку.

Задний тампон извлекают из носоглотки на 5–6 суток. Нужно учитывать, что задняя тампонада носа нарушает дренаж из слуховых труб

Заднюю тампонаду носа начинают с введения через кровотокающую половину носа тонкого резинового катетера, который проводят до выхода его конца через носоглотку в средний отдел глотки. Здесь катетер захватывают глоточными щипцами Гартмана или пинцетом и выводят через полость рта наружу (рис. 3-20, а). К выведенному через рот концу катетера привязывают две нити тампона и подтягивают катетер за носовой конец вместе с привязанными к нему нитями, увлекая тампон через рот в носоглотку (рис. 3-20, б). При этом необходимо, стоя справа от больного, указательным пальцем правой руки провести тампон за мягкое нёбо и плотно прижать его к соответствующей хоане. Выведенные через нос две нити туго натягивают, затем проводят переднюю тампонаду этой же половины носа, а нити завязывают у преддверия носа над марлевым валиком. Оставленный во рту конец третьей нити предназначен для удаления тампона, его укрепляют лейкопластырем на щеке или обрезают чуть ниже уровня мягкого нёба (в этом случае тампон удаляют с помощью зажима Кохера). В особо тяжелых случаях аналогичным образом тампонируют и вторую хоану или



и околоносовых пазух, а в присутствии гнилостной микрофлоры, которая появляется уже в первые дни после тампонады, могут развиться острый средний отит и синусит. Именно поэтому, носоглоточный тампон желательно пропитать растворами антибиотиков, а после тампонады назначить антибактериальные препараты и также ежедневно пропитывать турунды растворами антибиотиков.

Эффективным хирургическим методом остановки тяжелого носового кровотечения служит *трансназальная*, или *трансназальная, этмоидотомия*, при которой разрушают решетчатые ячейки с подходом через верхнечелюстную пазуху или через нос. Эту операцию заканчивают тампонадой области решетчатых пазух, где часто находится источник кровотечения. Обычно для этого используют турунду, пропитанную антисептиками. Более щадящий вариант этой операции — *эндоскопическая эндоназальная этмоидотомия* (Пальчун В.Т., Магомедов М.М., 2008). Учитывая, что основным источником носового кровотечения обычно выступают сосуды из бассейна наружной сонной артерии, при неэффективности других мероприятий *перевязывают наружную сонную артерию*, причем не только на стороне поражения, но и на противоположной стороне, поскольку имеются развитые анастомозы правой и левой половины носа. Как правило, двусторонняя перевязка этих сосудов осложнений не вызывает.

Классический подход к наружной сонной артерии осуществляют разрезом (длиной 6—8 см) по переднему краю грудино-ключично-сосцевидной мышцы, начиная на 3—4 см ниже уровня угла нижней челюсти (рис. 3-21). Для этого больного укладывают на спину, под его шею подкладывают валик, голову больного поворачивают на здоровую сторону. Послойно рассекают кожу, подкожную жировую клетчатку, подкожную мышцу шеи (*platysma*) и фасцию, отводят в сторону мышечную ткань. Наружную яремную вену, лежащую в верхнем отделе раны, под подкожной мышцей шеи, отодвигают в сторону. Под внутренней пластинкой влагалища грудино-ключично-сосцевидной мышцы можно пропальпировать пульсацию



Рис. 3-21. Перевязка наружной сонной артерии



магистральных сосудов. После рассечения стенки влагалища мышцы ее крючками смещают в сторону и рассекают заднюю стенку влагалища мышцы. Сразу под ней находится сосудисто-нервный пучок. Снаружи расположена внутренняя яремная вена, внутри и впереди — общая сонная артерия, позади или в промежутке между ними — блуждающий нерв. Тупым путем выделяют ствол общей, а затем наружной сонной артерии.

Для отличия наружной сонной артерии от внутренней необходимо помнить, что от наружной сонной чуть выше бифуркации общей сонной артерии отходят верхняя щитовидная и язычная артерии. Выше места отхождения верхней щитовидной артерии наружную сонную артерию перевязывают двумя лигатурами (см. рис. 3-21). Перед перевязкой наружной сонной артерии нужно еще раз убедиться в правильности ее определения — только от наружной сонной артерии отходят артериальные ветви, в то время как внутренняя сонная артерия на шее ветвей не имеет. Ошибочная перевязка внутренней сонной артерии смертельно опасна.

При тяжелых кровотечениях из носа, обусловленных повреждением крупных сосудов, проводят ангиографию и под контролем электронно-оптического преобразователя выполняют эмболизацию кровоточащего сосуда эндокраниально. К серьезным осложнениям этой операции относят обескровливание значительных участков мозга и, как следствие, парезы и параличи.

Кроме описанных способов остановки носового кровотечения, необходимы общая и местная гемостатическая и симптоматическая терапия. Для повышения свертываемости крови назначают внутрь или в инъекциях менадиона натрия бисульфит (викасол<sup>®</sup>), аскорбиновую кислоту, витамин P<sup>®</sup>, рутозид, раствор аминокaproновой кислоты, глюконат кальция, этамзилат (дицинон<sup>®</sup>), аминometилбензойную кислоту, транексамовую кислоту. Внутривенно вводят 10% раствор кальция хлорида. Выраженное кровоостанавливающее действие оказывает переливание компонентов крови (не менее 500–600 мл свежей плазмы крови). Гипотензивную терапию и седативные средства применяют по показаниям. В связи с возможностью осложнений и заражения больного такими тяжелыми инфекциями, как гепатит или ВИЧ, к переливанию крови необходимо относиться крайне осторожно.



## Острый ринит

*Острый ринит (rhinitis acuta)* — острое воспаление слизистой оболочки полости носа, вызывающее нарушение ее функций. При неспецифическом воспалении ринит развивается как самостоятельное заболевание, при различных инфекционных заболеваниях — как специфический ринит.

### Этиология и патогенез

В этиологии острого ринита основное значение имеет нарушение местной и общей иммунной защиты организма, а также активация сапрофитной микрофлоры полости носа и носоглотки. Обычно это происходит при общем или местном переохлаждении тела у лиц со сниженной резистентностью (особенно при острых и хронических заболеваниях). Кроме того, к развитию острого ринита предрасполагают различные травмы, инородные тела и оперативные вмешательства в полости носа. Иногда в качестве причины острого ринита выступает производственный фактор: механические и химические раздражители камне-, деревообрабатывающей, химической и другой промышленности (например, воздействие дыма, газа, пыли). Наиболее распространенные возбудители острого ринита — вирусы (такие, как вирус гриппа, парагриппа, риновирусы, аденовирусы), реже встречается бактериальная микрофлора (в частности, стафилококки, гемофильная палочка, моракселла, стрептококки, гонококки), в отдельных случаях — грибковая микрофлора и ассоциации микроорганизмов.

Морфологические изменения слизистой оболочки носа соответствуют развитию типичных стадий воспаления: гиперемия сменяется серозным выпотом и отеком. Замедляется и прекращается движение ресничек мерцательного эпителия. Эпителий и субмукозный слой постепенно пропитываются клетками воспаления, отмечаются десквамация эпителия и эрозии слизистой оболочки.

### Клиническая картина

Для острого ринита характерно острое начало и поражение сразу обеих половин носа. Основные симптомы: выделения из носа, затруднение носового дыхания и расстройство общего состояния. В зависимости от стадии заболевания эти симптомы выражены в разной степени. В типичной клинической картине острого ринита выделяют три стадии течения заболевания:

- I — сухая стадия раздражения;
- II — стадия серозных выделений;
- III — стадия слизисто-гнойных выделений.



I стадия (сухая стадия раздражения) обычно продолжается несколько часов, редко длится в течение 1–2 сут. Больного беспокоят сухость в носу и носоглотке, ощущение щекотания, царапанья и жжения. Одновременно появляются недомогание, озноб, тяжесть и боль в голове. Нередко повышается температура тела до 37 °С и выше. При передней риноскопии отмечают гиперемию и инъецированность сосудов слизистой оболочки, ее сухость и отсутствие отделяемого.

В II стадии (серозных выделений) воспаление нарастает, появляется большое количество прозрачной водянистой жидкости, пропотевающей из сосудов (транссудат). Одновременно усиливается активность бокаловидных клеток и слизистых желез, поэтому отделяемое становится серозно-слизистым. Кожа преддверия носа делается красной, слегка припухшей, с болезненными трещинами. В этот период ощущение жжения и сухости уменьшается, однако нарушение дыхания через нос усиливается, нередко развиваются конъюнктивит и слезотечение, ощущение заложенности и шума в ушах вследствие перехода процесса на слезопроводящие пути и слуховую трубу.

III стадия (слизисто-гнойных выделений) наступает на 4–5-й день от начала заболевания. Для нее характерно появление густого слизисто-гнойного, желтовато-зеленоватого отделяемого, что обусловлено содержанием форменных элементов крови (клеток воспаления) — пропотевающих нейтрофилов, лимфоцитов и отторгшегося эпителия.

В последующие дни количество отделяемого уменьшается, припухлость слизистой оболочки исчезает, носовое дыхание восстанавливается и общее состояние улучшается. Спустя 7–10 дней от начала заболевания острый насморк прекращается. При остром рините умеренное воспаление распространяется и на слизистую оболочку околоносовых пазух, о чем свидетельствует боль в области лба, корня носа, а также пристеночное утолщение слизистой оболочки пазух, регистрируемое на рентгенограммах.

При хорошей реактивности организма, а также раннем и адекватном лечении ринит нередко протекает abortивно в течение 2–3 дней, а при снижении иммунитета может затянуться до 3–4 нед со склонностью к переходу в хроническую форму. Среди осложнений острого ринита необходимо отметить:

- нисходящий фаринголаринготрахеобронхит;
- воспаление околоносовых пазух, слуховой трубы, среднего уха и слезных путей;
- дерматит преддверия полости носа.

Острый ринит у детей протекает тяжелее и возникает чаще, чем у взрослых. Некоторые особенности раннего возраста (узость носовых ходов, незрелость иммунных механизмов, аденоидные вегетации и отсутствие навыков высмаркиваться в условиях воспаления) отягощают течение заболевания и способствуют увеличению заложенности носа. Поскольку у грудных детей процесс захватывает одновременно слизистую оболочку носа и носоглотки, то любой ринит в этом возрасте следует рассматривать как ринофарингит. Для детского возраста характерна выраженная реакция организма, сопровождаемая высокой температурой тела (до 39–40 °С), возможны судороги, реже — менингеальные явления. Грудные дети не могут сосать грудь матери, если у них заложен нос. После нескольких глотков молока ребенок бросает грудь, чтобы вдохнуть воздух, поэтому быстро утомляется и перестает сосать, недоедает, худеет, плохо спит. В связи с этим, нередко появляются нарушения функции желудочно-кишечного тракта (такие, как рвота, метеоризм или диарея). В детском возрасте слуховая труба короткая и широкая, что также способствует распространению воспалительного процесса из глотки в среднее ухо.

### Диагностика и дифференциальная диагностика

Диагностика и дифференциальная диагностика не представляют затруднений. Диагноз устанавливают на основании жалоб больного, анамнеза и данных риноскопии. Необходимо помнить, что острым насморком могут начинаться острые респираторные заболевания, а воспалительный процесс в полости носа является одним из локализованных видов заболевания дыхательных путей.

Острый неспецифический ринит следует дифференцировать от острого специфического ринита, который служит симптомом инфекционного заболевания (гриппа, дифтерии, кори, коклюша, скарлатины, гонореи, сифилиса или ВИЧ-инфекции).

### Лечение

Как правило, лечение ринита амбулаторное. Больной может быть на домашнем режиме. В редких случаях при высокой температуре тела и тяжелом течении насморка показан постельный режим. В начальной стадии насморка рекомендуют потогонные и отвлекающие процедуры. Назначают горячую ножную (общую, для рук) ванну на 10–15 мин, которую можно сочетать с горчичниками на икроножные мышцы или на подошву стоп. Сразу после ванны больной выпивает горячий чай с малиной, после чего принимает внутрь 0,5–1,0 г растворенного в воде



парацетамола (ацетилсалициловой кислоты) и ложится в постель, закутавшись в одеяло. Применение этих лечебных мер в 1-й или 2-й день заболевания нередко позволяет добиться abortивного течения острого ринита.

Лечение соответствует стадии заболевания. В I стадии применяют препараты местного действия: интерферон, лизоцим<sup>▲</sup>, лизаты бактерий (ИРС-19<sup>▲</sup>, спрей назальный). При головной боли рекомендуют парацетамол, кодеин + кофеин + парацетамол (солпадеин<sup>▲</sup>), ацетилсалициловую кислоту + кофеин + парацетамол (цитрамон<sup>▲</sup>). Назначают антигистаминные препараты (например, лоратадин, цетиризин, левоцетиризин и др.), а также элиминационную терапию в виде спреев на основе физиологического раствора и витамины. Все эти средства более действенны в I стадии ринита, однако их благотворное влияние отмечено и в II стадии.

Во II стадии насморка в целях восстановления носового дыхания используют сосудосуживающие препараты (такие, как нафазолин, ксилометазолин и оксаметазолин). Полезны физиотерапевтические процедуры: УВЧ на область носа, УФО в полость носа, микроволновое воздействие (при температуре тела не выше 37 °С).

В III стадии острого ринита рекомендуют препараты вяжущего и противомикробного действия: 3–5% раствор колларгола<sup>▲</sup> или серебра протеината (протаргола<sup>▲</sup>), местные антибактериальные препараты (изофра, полидекса) и др.

Во всех стадиях ринита при выраженности симптомов показано также применение топических назальных глюкокортикостероидов (мометазона фураат).

Вливание любых капель в нос, вдывание порошков и ингаляции следует ограничить 5–7 днями. Более длительное применение этих средств ведет к задержке патологических процессов: не восстанавливаются кислотность секрета полости носа, функции мерцательного эпителия, вазомоторная функция слизистой оболочки. Больного нужно предупредить, что отсмаркивать содержимое из носа нужно осторожно, без большого усилия и только поочередно каждую половину носа, рот при этом следует приоткрыть.

### Прогноз

В неосложненных случаях прогноз у взрослых благоприятный, хотя необходимо учитывать возможность распространения инфекции на околоносовые пазухи, нижние дыхательные пути и в среднее ухо. Боль-

ных, чья работа связана со сферой обслуживания, пищевыми продуктами, а также лиц «голосовых» профессий во время острого насморка нельзя допускать к работе.

Медикаментозная терапия у грудных детей отличается некоторыми особенностями. При остром ринофарингите важнейший фактор лечения — восстановление носового дыхания на период кормления грудью. Для этого перед каждым кормлением необходимо отсасывать слизь из каждой половины носа с помощью баллончика. Если в преддверии носа есть корки, то их размягчают растительным маслом (оливковым, персиковым) и удаляют ватным шариком. За 5–10 мин до кормления в обе половины носа вливают 0,025% раствор ксилометазолина или 0,05% эмульсию нафазолина, а также грудное материнское молоко. Между кормлениями 3–4 раза в день в каждую половину носа вливают по 3–4 капли 2% раствора колларгола\* или серебра протеината. Эти вещества оказывают вяжущее и противомикробное действие, что уменьшает количество отделяемого и благоприятно влияет на течение заболевания.

### Специфический ринит

Острый ринит при инфекционных заболеваниях (специфический ринит) вторичен, поскольку обусловлен проявлением основного инфекционного заболевания, и в каждом случае отличается соответствующими особенностями.

*Острый ринит на фоне гриппа* часто сопровождается носовыми кровотечениями и осложняется воспалением околоносовых пазух и среднего уха. Клинические проявления включают повышение температуры тела, головную боль, невралгию тройничного нерва, болезненность в мышцах и суставах, адинамию и повышенную потливость. Показан постельный режим; наряду с общепринятыми при гриппе средствами необходимы противовирусные препараты: интерферон-альфа (лейкинферон\*), ретинол (витамин А\*) и аскорбиновая кислота, аскорбиновая кислота + рутозид (аскорутин\*). Назначение антибиотиков не показано, поскольку они не обладают противовирусной активностью.

*Дифтерийный насморк* риноскопически характеризуется присутствием на слизистой оболочке полости носа и носоглотки толстых дифтерийных пленок грязно-серого цвета, затрудняющих носовое дыхание. Иногда дифтеритический ринит протекает под видом катарального воспаления без образования налетов, но при этом обычно выражены



кровянистые выделения из носа и поверхностные изъязвления. Бактериологическое исследование проясняет диагноз.

Дифтерия часто сопровождается признаками общей интоксикации, токсическим поражением сердечной мышцы, нарушением функций IX и X черепных нервов, увеличением и болезненностью регионарных лимфатических узлов. Больному необходимы экстренная госпитализация в инфекционное отделение и введение дифтерийного антитоксина.

*Скарлатинозный ринит.* Как правило, при скарлатине в процесс вовлекаются полости носа, носоглотки и ротоглотки, что сопровождается обильными выделениями из носа и головной болью. Поражаются нёбные миндалины с воспалением по типу лакунарной ангины, выражена реакция регионарных лимфатических узлов. На шее и лице, а затем по всему телу появляется мелкоточечная сыпь, характерная для скарлатины. В последние десятилетия в связи с активным применением антибиотиков тяжелое течение скарлатины наблюдается реже, проявления со стороны носа выражены слабо.

Лечение проводят в инфекционном стационаре. В первые дни заболевания делают инъекцию поливалентной противострептококковой сыворотки<sup>4</sup>, проводят общую и местную терапию (назначают капли в нос, препараты группы пенициллинов или цефалоспоринов).

*Коревой насморк* проявляется воспалительными изменениями, присущими острому катаральному риниту, и сопровождается чиханьем, повышением температуры тела, конъюнктивитом и слезотечением. При риноскопии на слизистой оболочке полости носа и рта, на губах и деснах обнаруживают мелкие белые пятнышки, окруженные красным ободком (симптом Бельского—Филатова—Коплика). Характерные пятна на слизистой оболочке носа и щек позволяют правильно поставить диагноз до появления коревой сыпи на теле.

Патогенетического лечения не существует. Необходима изоляция больного и симптоматическая терапия.

*Острый ринит гонококковой или сифилитической этиологии* наблюдается обычно у новорожденных через 24—48 ч после рождения. Как правило, ребенок заражается от больной матери во время родов, заболевание сопровождается повышением температуры тела и густыми желто-зелеными гнойными выделениями из носа.

Назначают капли в нос, антибиотики широкого спектра действия, проводят лечение гонореи или сифилиса у матери и ребенка.

## Хронический ринит

Хроническое неспецифическое воспаление слизистой оболочки полости носа — распространенное заболевание. Чаще используют клиническую классификацию, предложенную несколькими авторами, согласно которой выделяют следующие формы хронического ринита:

- катаральную;
- гипертрофическую:
  - ограниченную;
  - диффузную;
- атрофическую:
  - простую;
  - зловонный насморк, или озену;
- вазомоторную;
- аллергическую.

Постоянное воздействие неблагоприятных факторов внешней среды (пыли, газа, сквозняков) способствует хронизации воспалительных заболеваний слизистой оболочки полости носа. Минеральная и металлическая пыль содержат твердые частицы, травмирующие слизистую оболочку. Мучная, меловая, хлопчатобумажная и шерстяная пыль состоят из мягких частиц, которые хотя и не травмируют слизистую оболочку, но, покрывая ее поверхность, приводят к гибели ресничек мерцательного эпителия и нарушают мукоцилиарный клиренс, следовательно, и эвакуацию чужеродных тел из полости носа.

Существенную роль в этиологии хронического ринита играют общие заболевания: сердечно-сосудистые, заболевания почек, алкоголизм, курение, нарушение работы желудочно-кишечного тракта, а также местные факторы: сужение или obturация хоан аденоидами, гнойное воспаление околоносовых пазух, искривление перегородки носа.

## Хронический катаральный ринит

*Хронический катаральный ринит (rhinitis catarrhalis chronica) характеризуется разлитой застойной гиперемией слизистой оболочки и равномерной припухлостью носовых раковин.*

Основные симптомы заболевания: нарушение носового дыхания и выделения из носа слизистого или слизисто-гнойного характера. Нарушение носового дыхания усиливается на холоде. При лежании на боку заложенность носа более выражена в той половине носа, которая находится ниже, что объясняется заполнением кровью кавернозных по-



лостей нижележащих раковин. Обоняние обычно снижено (гипосмия), иногда воспалительный процесс переходит на слизистую оболочку слуховой трубы (тубоотит).

При передней риноскопии определяются небольшая гиперемия, нередко с цианотичным оттенком, набухание слизистой оболочки, в основном в области нижних и средних носовых раковин, пастозность, скудное слизистое отделяемое.

Для отличия катаральной формы ринита от его гипертрофической формы выполняют пробу с анемизацией: утолщенную слизистую оболочку смазывают сосудосуживающим средством (например, 0,1% раствором эпинефрина, ксилометазолином). Значительное уменьшение объема нижних носовых раковин свидетельствует об отсутствии истинной гипертрофии. Отсутствие их сокращения (или незначительное сокращение) указывает на гипертрофический процесс.

**Лечение.** Устраняют экзогенные (производственные, климатические) и эндогенные (искривление перегородки носа, аденоидные вегетации) причины заболевания. Для местного лечения применяют вяжущие вещества: 3–5% раствор протеината серебра (протаргола\*) или колларгола\* по 5 капель 2–3 раза в день в полость носа, смазывание слизистой оболочки 3–5% раствором нитрата серебра (ляписом\*), 2% салициловой кислотой (салициловой мазью\*). Одновременно рекомендуют тепловые процедуры: УВЧ на область носа, эндоназально УФО (тубус-кварц). Катаральный ринит, особенно при длительном течении, часто вызывает вазомоторные и гипертрофические изменения, обычно в области нижних раковин, что выявляется при риноскопии, пробе с анемизацией и исследовании дыхания через нос. В этих случаях диагноз формулируют с учетом обнаруженных изменений и определяют соответствующую лечебную тактику — как при вазомоторном или гипертрофическом рините.

### **Хронический гипертрофический ринит**

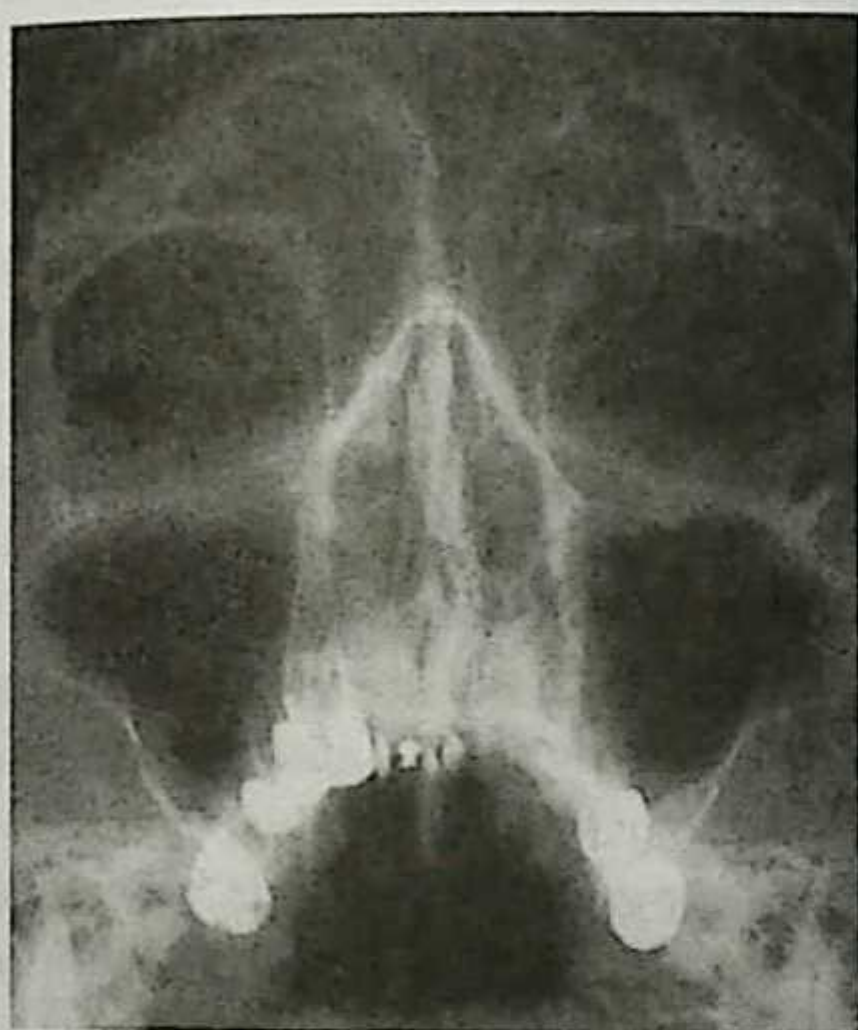
*Хронический гипертрофический ринит (rhinitis chronica hipertrophica) характеризуется гиперплазией слизистой оболочки, часто с вовлечением надкостницы и костной ткани носовых раковин. Возможна диффузная или ограниченная гипертрофия. Наиболее часто слизистая оболочка разрастается и утолщается на нижней носовой раковине, реже — на средней, в местах локализации кавернозной ткани.*

**Клиническая картина.** Клиническая картина заболевания характеризуется: длительным течением; стойким затруднением носового дыхания.

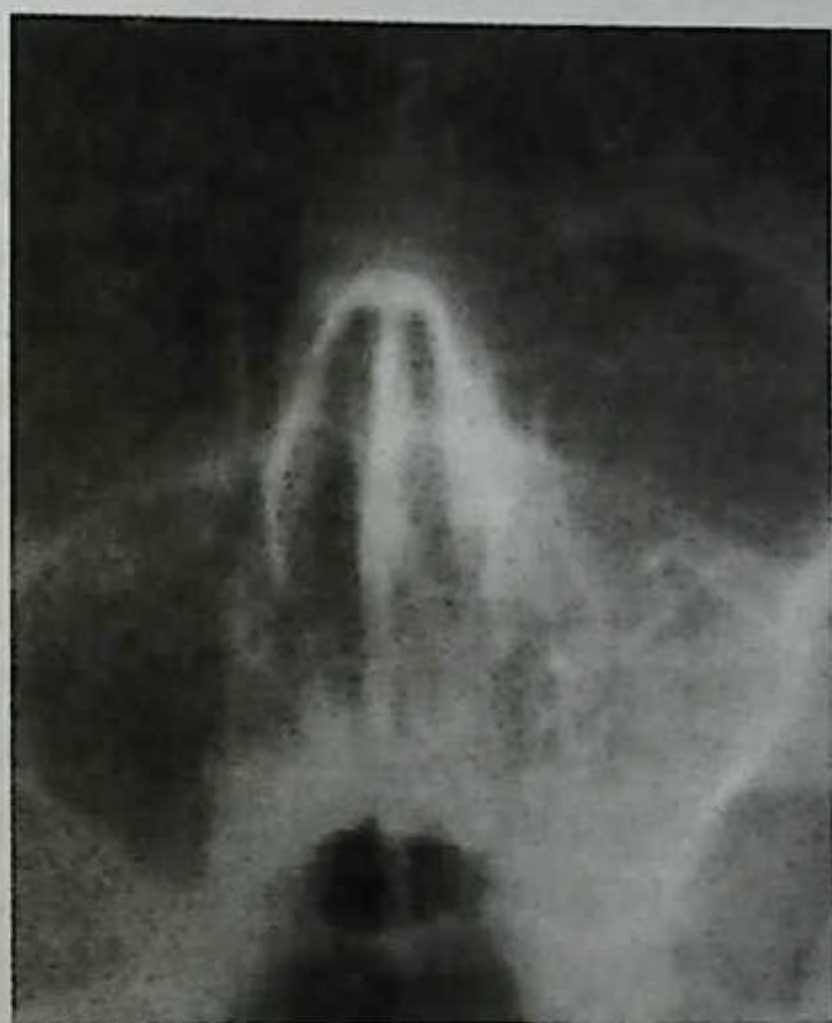

не проходящим после вливания в нос сосудосуживающих препаратов; слизистым или слизисто-гнойным отделяемым; периодическими головными болями; сухостью во рту и ротоглотке. У некоторых больных понижаются обоняние и вкус. Вследствие постоянной заложенности носа изменяется тембр голоса — появляется закрытая гнусавость (*rhinolalia clausa*). Гипертрофия заднего конца нижней носовой раковины может нарушить вентиляцию слуховой трубы с признаками заложенности уха и понижением слуха (тубоотит). При гипертрофии передних отделов нижней носовой раковины нередко сдавливается отверстие носослезного канала, что вызывает слезотечение, дакриоцистит и конъюнктивит.

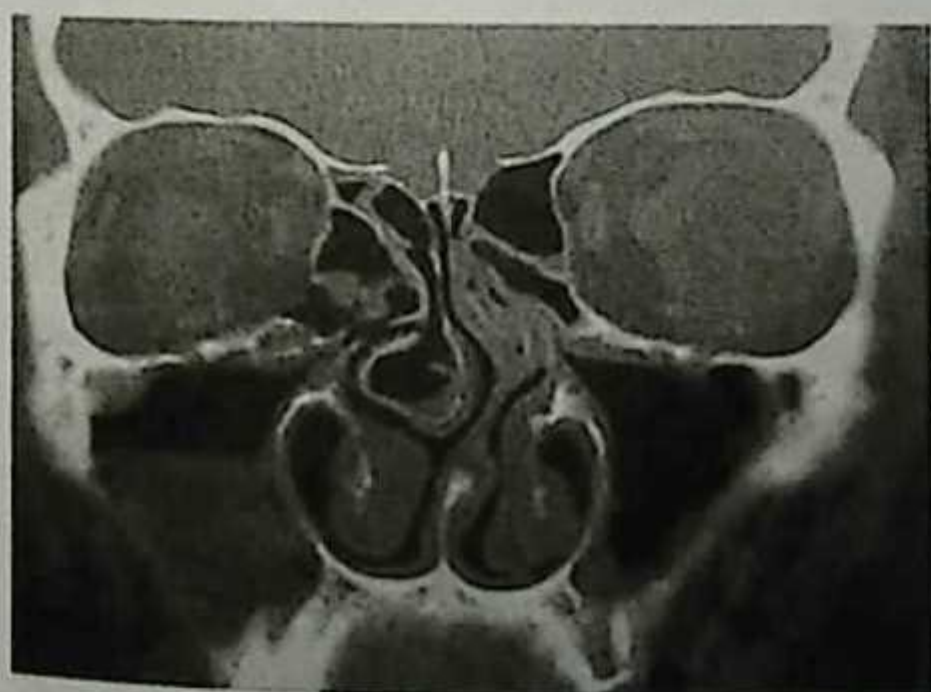
При передней риноскопии отмечают характерные признаки гиперплазии слизистой оболочки носа, главным образом нижней носовой ра-



а



б



в

**Рис. 3-22.** Методы лучевой диагностики патологии околоносовых пазух: а — рентгенограмма околоносовых пазух в норме; б — рентгенограмма при гнойном воспалении левой верхнечелюстной пазухи; в — компьютерная томограмма, гнойный гайморит справа



ковины, в меньшей степени — средней, т.е. преимущественно в местах локализации кавернозной ткани. Поверхность гипертрофированных участков может быть гладкой, бугристой или крупнозернистой. Слизистая оболочка умеренно гиперемирована, утолщена, слегка цианотична. У некоторых больных отмечается полипозное перерождение слизистой оболочки, чаще в области средней носовой раковины.

**Диагностика.** Установить диагноз помогает эндоскопическое исследование, позволяющее определить характер гипертрофии, уточнить локализацию и распространение процесса, а также состояние других ключевых зон полости носа (рис. 3-22). С помощью ринопневмометрии (объективного метода диагностики) можно выявить объем воздуха, проходящего через полость носа за определенное время, и оценить функциональную состоятельность носа. При гипертрофическом рините объем воздуха, проходящего через нос, снижен, а носовое дыхание форсировано вследствие сужения носовых ходов.

**Лечение.** Лечение включает различные хирургические методы, цель которых — восстановление носового дыхания благодаря удалению или уменьшению гипертрофированных участков слизистой оболочки. Критерием рационального выбора лечения в каждом случае служит степень гипертрофии носовых раковин или других отделов слизистой оболочки носа, а также уровень нарушения носового дыхания.

При небольшой гипертрофии, когда после анемизации (смазывания сосудосуживающим препаратом) слизистая оболочка умеренно сокращается и носовое дыхание улучшается, применяют наиболее щадящие хирургические вмешательства: подслизистую ультразвуковую дезинтеграцию нижних носовых раковин, лазеродеструкцию или подслизистую вазотомию. Вследствие недостаточной эффективности прижигания химическими веществами и гальванокаустикой применяют редко. Стойкого рубцевания кавернозной ткани можно добиться путем подслизистой вазотомии нижней носовой раковины. После местной анестезии выполняют небольшой разрез на переднем конце нижней носовой раковины, через который с помощью распатора мелкими движениями проводят отсепаровку мягких тканей в виде узкого канала от переднего до заднего конца раковины по ее верхнему краю. Подобную отсепаровку можно провести и по нижней плоскости носовой раковины. Последующее рубцевание кавернозной ткани уменьшает объем раковины и, соответственно, увеличивает просвет носовых ходов, улучшая дыхание.

При выраженной фиброзной гипертрофии слизистой оболочки и костной основы носовых раковин, сопровождаемой значительным на-



рушением дыхания через нос, показаны резекция (частичное удаление) гипертрофированных участков носовых раковин (шадящая нижняя конхотомия) или подслизистое удаление костного остова нижней носовой раковины (остеоконхотомия). Эти операции можно сочетать со смещением носовых раковин латерально к боковой стенке носа — латерализацией (редрессацией).

Оперативные вмешательства обычно проводят под наркозом или местным инфильтративным и аппликационным обезболиванием с предварительной премедикацией. Для инфильтрационной анестезии применяют 1% раствор новокаина, 2% раствор лидокаина, 0,5% раствор тримекаина и артикаина, а для аппликационной анестезии используют 2% раствор тетракаина и 10% раствор лидокаина.

После местной инфильтрационной анестезии на всю длину раковины по ее нижнему краю на минуту накладывают зажим в целях уменьшения кровотечения. После снятия зажима (или без снятия, вдоль зажима) специальными ножницами, изогнутыми под углом, отсекают гипертрофированную часть раковины. Гиперплазированный задний конец раковины легко удаляется носовой петлей (рис. 3-23).

Конхотомию следует проводить шадяще, так как чрезмерное удаление ткани раковины чревато атрофией слизистой оболочки полости носа.

Операцию заканчивают передней тампонадой носа марлевыми турундами, пропитанными индифферентной мазью, или мягким, эластичным тампоном.

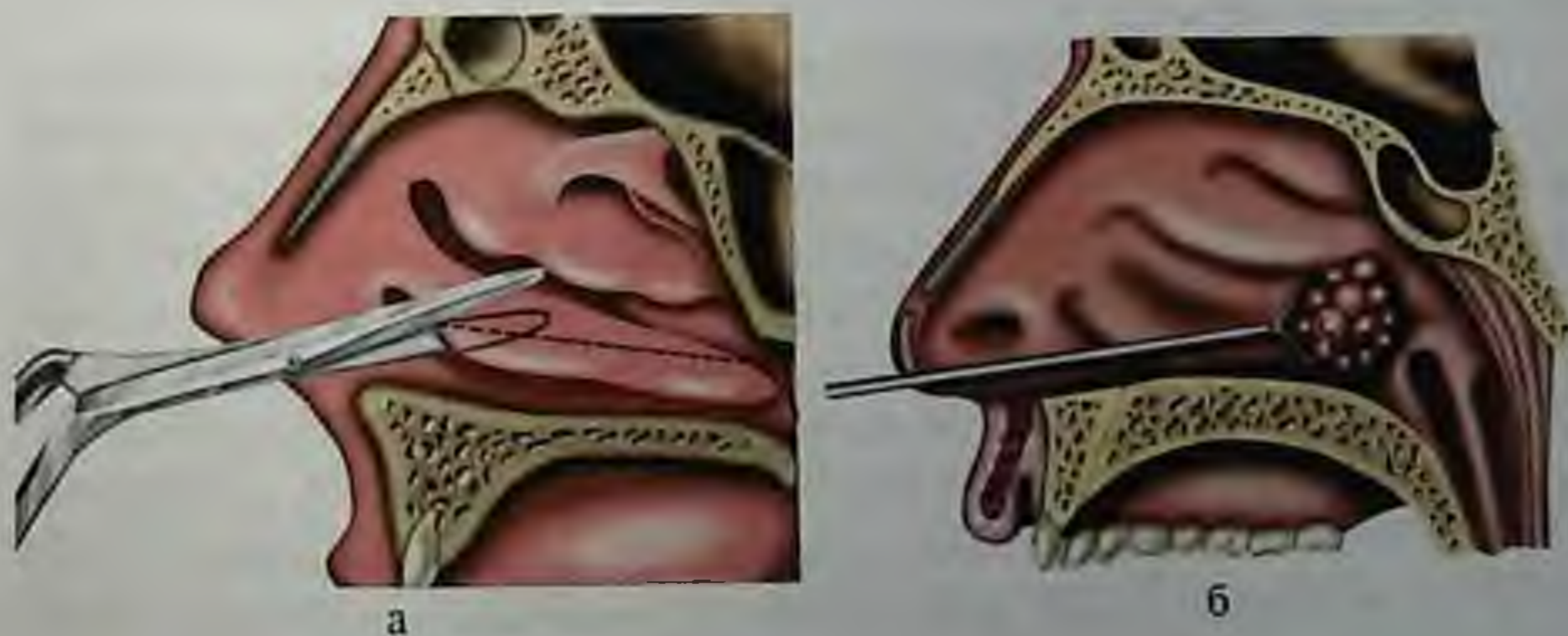

Рис. 3-23. Операции при хроническом гипертрофическом рините: а — шадящая нижняя конхотомия; б — удаление заднего конца нижней носовой раковины при ее гипертрофии полипной петлей



Благодаря применению современного хирургического инструментария (например, микродебридеров) и оптических систем (эндоскопов, микроскопов) эффективность внутриносовых операций значительно повысилась (рис. 3-24). Эндоскопы позволяют под визуальным контролем выполнять все этапы внутриносовых операций, в том числе и в труднообозримых задних отделах полости носа.



Рис. 3-24. Современные хирургические инструменты: а — микродебридеры; б — эндоскопы с различными углами обзора

### Атрофический ринит

*Атрофический ринит (rhinitis atrophica) представлен ограниченными или диффузными неспецифическими изменениями (атрофией) слизистой оболочки полости носа.*

В зависимости от распространенности процесс носит локальный или диффузный характер, а с учетом этиологии бывает первичным (генуинным — озена) и вторичным. Причиной вторичного атрофического ринита служит воздействие неблагоприятных производственных (пыли, газов или пара) или климатических (высокая температура, низкая влажность воздуха) факторов. Развитию атрофического процесса слизистой оболочки полости носа нередко способствуют травма и обширные хирургические вмешательства в полости носа: радикальная конхотомия или удаление опухоли. Важную роль играют эндокринные нарушения и частые воспалительные заболевания полости носа, ведущие к нарастанию трофических изменений слизистой оболочки.



Гистологическая картина характеризуется метаплазией цилиндрического эпителия в плоский, наблюдаются истончение многорядного цилиндрического эпителия разной степени выраженности, уменьшение количества ресничек или их исчезновение, облитерация или уменьшение количества сосудов и кавернозной ткани.

**Клиническая картина.** Больной жалуется на ощущение сухости в носу, образование корок, затруднение носового дыхания и понижение обоняния. Корки в носу нередко вызывают зуд, поэтому больной пытается удалить их пальцем, что приводит к повреждению слизистой оболочки, периодическим кровотечениям, изъязвлению и появлению перфорации перегородки носа, обычно в области зоны Киссельбаха.

При передней риноскопии определяются характерные широкие носовые ходы, вследствие атрофии носовых раковин нередко видна задняя стенка носоглотки. В общем носовом ходе присутствует густое желто-зеленое отделяемое, местами оно высыхает с образованием корок, которые можно удалить большими кусками в виде слепков.

**Лечение.** Применяют комплексную — общую и местную — консервативную терапию. Для удаления корок систематически 1–2 раза в день орошают или промывают полость носа изотоническим раствором натрия хлорида с добавлением йода (на 200 мл раствора 6–8 капель 10% спиртового раствора йода). Назначают масляный раствор витамина Е + ретинол (аевит<sup>а</sup>) в виде капель в нос, местную раздражающую терапию — смазывание слизистой оболочки носа раствором Люголя<sup>а</sup> с глицеролом 1 раз в день в течение 2–3 нед. Препараты йода усиливают деятельность желез слизистой оболочки, повышая их секреторную активность.

Полезны орошения и носовой душ полости носа 2–3% раствором морской соли, морской водой (физиомер<sup>а</sup>, аквамарис<sup>а</sup>), специальным солевым раствором с помощью устройства «Долфин». Клинические испытания показали результативность применения различных мазей, содержащих морскую соль в качестве активного вещества. Гелий-неоновый лазер стимулирует кровоснабжение и улучшает трофику слизистой оболочки полости носа (эндонозально 7–10 процедур по 5–10 мин). Из средств общего воздействия назначают биогенные стимуляторы (экстракт листьев алоэ древовидного, ФиБС<sup>а</sup>, пелоидин<sup>а</sup>, гумизоль<sup>а</sup>) подкожно или внутримышечно, витамины, препараты йода и железа [железа [III] гидроксид полиизомальтозат (феррум лек<sup>а</sup>)].



## Озена

Озена (*ozena*) — тяжелая форма атрофического процесса в носу, распространяющегося как на слизистую оболочку, так и на костные стенки полости носа и носовых раковин, с продукцией быстрозасыхающего отделяемого с сильным специфическим, неприятным запахом. Встречается озена редко, несколько чаще у молодых женщин.

### Этиология

Известны социальная, анатомическая, воспалительная, очаговая, инфекционная, нейродистрофическая и эндокринная теории возникновения этого заболевания. Наиболее распространены инфекционная и нейродистрофическая теории.

Согласно инфекционной теории, главную роль играет разнообразная микрофлора, обнаруживаемая при бактериологическом исследовании носовой слизи больных озой (коринебактерии, протей), однако наиболее часто (у 80% больных) высеивается клебсиелла озы (*Klebsiella ozaenae*), которой отводят ведущую роль при этой патологии.

В соответствии с нейродистрофической теорией, в возникновении озы имеет значение нарушение вегетативной и эндокринной систем или симпатической иннервации, что приводит к дистрофическим процессам в полости носа. Этот факт подтверждается и в эксперименте на собаках — разрушение крылонёбного узла на стороне поражения вызывает атрофию слизистой оболочки носа. Трофические нарушения приводят в последующем к остеомалации, резорбции кости и метаплазии эпителия. Разрушение белков ткани сопровождается образованием индола, скатола и сероводорода, что определяет зловонный запах из носа.

### Патоморфология

Атрофический процесс при озе захватывает не только слизистую оболочку, но и внутриносые костные структуры, вызывая их постепенную резорбцию. Это приводит к значительному расширению просвета полости носа, что еще более усиливает высушивающее действие струи вдыхаемого воздуха и образование корок.

### Клиническая картина

Симптомы озы настолько характерны, что выявить это заболевание не представляет особых сложностей. Больные жалуются на выраженную сухость и образование большого количества корок в носу, неприятный, зловонный запах из носа, который больные обычно сами не ощущают,

затруднение носового дыхания и отсутствие обоняния. Зловонный запах из носа настолько выражен, что окружающие избегают больного, что отражается на его психике, межличностных отношениях — появляется социальная замкнутость. В самом начале заболевания нарушение обоняния (гипосмия) обычно обусловлено корками, покрывающими обонятельную область, в дальнейшем наступает аносмия в связи с атрофией обонятельных рецепторов.

При передней риноскопии в обеих половинах носа видны буроватые или желто-зеленые корки, заполняющие всю полость носа, с распространением на носоглотку и нижележащие дыхательные пути. После удаления корок полость носа становится такой широкой, что при риноскопии обзрываются задняя стенка носоглотки, устья и даже валики слуховых труб.

### Диагностика

Диагноз устанавливают на основании характерных жалоб больного, резкой атрофии слизистой оболочки полости носа, наличия обильных корок, зловонного запаха и потери обоняния. Заболевание нередко развивается на фоне гипохромной анемии, поэтому необходимо определение уровня железа в сыворотке крови. Для исключения сопутствующего синусита выполняют рентгенографию или КТ околоносовых пазух. В отличие от туберкулеза и сифилиса, при озене отсутствуют характерные для этих заболеваний изъязвления и инфильтративные образования слизистой оболочки.

### Лечение

Лечение носит большей частью симптоматический характер. Используют местные и общие, консервативные и хирургические методы лечения.

Местная консервативная терапия направлена на дезодорацию полости носа, устранение сухости и корок в носу. Для этого полость носа несколько раз в день орошают или промывают изотоническим раствором натрия хлорида с добавлением йода либо смесью из 10 мл салициловой кислоты, 20 г натрия хлорида, 20 г гидрокарбоната натрия по 1/2 чайной ложки на стакан воды (для орошения полости носа).

Полезны свечи с хлорофиллокаротиновой пастой Солодкого<sup>4</sup>, обладающей бактерицидным и дезодорирующим эффектами. После предварительного туалета свечи вводят в обе половины носа 1 раз в день на 2 ч в течение 3—4 нед. Подобный курс повторяют 3—4 раза в год.



Можно рекомендовать ежедневное смазывание полости носа 2–5% раствором Люголя\* с глицеролом (или раствором Люголя\*), что больные могут делать самостоятельно.

Из общих методов лечения, носящих в определенной степени и патогенетический характер, используют препараты железа для парентерального введения [железа (III) гидроксид полиизомальтозат (феррум лек\*), железа сульфат (тардиферон\*)], антибиотики, к которым чувствительна клебсиелла озены (цефалоспорины III–IV поколения, фторхинолоны, хлорамфеникол), иммунотерапию (азоксимера бромидом, дезоксирибонуклеатом натрия) и витаминотерапию.

Для лечения озены применяют и хирургические методы. Все существующие варианты хирургических вмешательств направлены на *искусственное сужение полости носа* (рис. 3-25), для чего в подслизистую ткань боковых стенок или перегородки носа вводят аутооттрансплантаты (кость, хрящ ребра), аллотрансплантаты или синтетические материалы (полиуретан, полифасфазен). Перед операцией необходим подготовительный курс медикаментозной терапии в течение 12–14 дней, направленный на очистку слизистой оболочки от корок и улучшение ее трофики.

### Аллергический ринит

Аллергический ринит (АР) — широко распространенное в мире заболевание, поражающее в разных странах 10–25% населения, распространенность АР с каждым годом увеличивается. С учетом продолжи-



Рис. 3-25. Подсадка аутохряща под слизистую оболочку перегородки носа: а — неправильная; б — правильная

тельности симптомов выделяют *интермиттирующий* и *персистирующий* АР, что примерно соответствует принятому ранее делению на *сезонную* и *круглогодичную (постоянную)* формы. В последнее время выделяют еще и профессиональную форму АР.

*Интермиттирующий АР* (сезонная форма) чаще связан с воздействием пыльцы цветущих растений (таких, как амброзия, артемизия, кипарис, грецкий орех, береза, злаковые растения) или тополиного пуха, поэтому сезонную форму АР часто называют также сенным насморком или сенной лихорадкой. Сезонный АР повторяется у больных ежегодно в одно и то же время в период цветения растений. Детально выяснив анамнез заболевания и проведя специальное аллергологическое исследование, обычно удается установить, какое растение вызывает заболевание. Длительные и многократные обострения ринита с нарушением вазомоторных механизмов слизистой оболочки носа способствуют переходу интермиттирующей формы заболевания в персистирующую.

*Персистирующий АР* (круглогодичная форма) обусловлен постоянным контактом с причинно-значимым аллергеном: домашней и бумажной пылью, содержащимися в ней клещами, шерстью животных, в которой присутствуют эпидермальные аллергены, кормом для аквариумных рыб, аллергенами низших грибов, пищей и лекарственными препаратами.

Среди основных причинно-значимых аллергенов круглогодичной формы АР следует назвать бытовые аллергены и клещей рода *Dermatophagoides* — наиболее значимый аллергенный компонент домашней пыли. Аллерген шерсти домашних животных — также один из самых сильнодействующих бытовых аллергенов.

### **Клиническая картина**

Основными симптомами обеих форм АР служит триада признаков:

- пароксизмальное чиханье;
- обильная ринорея;
- затруднение носового дыхания, зуд и щекотание в носу.

Эта триада симптомов в той или иной мере выражена практически всегда, причем при сезонной форме характерна четкая сезонность обострений, возникающих в период цветения растений. Наблюдаемые в этот период пароксизмы чиханья сопровождаются появлением зуда в носу и носоглотке. Набухание и отек слизистой оболочки полости носа



Можно рекомендовать ежедневное смазывание полости носа 2–5% раствором Люголя<sup>а</sup> с глицеролом (или раствором Люголя<sup>а</sup>), что больные могут делать самостоятельно.

Из общих методов лечения, носящих в определенной степени и патогенетический характер, используют препараты железа для парентерального введения [железа [III] гидроксид полиизомальтозат (феррум лек<sup>а</sup>), железа сульфат (тардиферон<sup>а</sup>)], антибиотики, к которым чувствительна клебсиелла озены (цефалоспорины III–IV поколения, фторхинолоны, хлорамфеникол), иммунотерапию (азоксимера бромидом, дезоксирибонуклеатом натрия) и витаминотерапию.

Для лечения озены применяют и хирургические методы. Все существующие варианты хирургических вмешательств направлены на *искусственное сужение полости носа* (рис. 3-25), для чего в подслизистую ткань боковых стенок или перегородки носа вводят ауто трансплантаты (кость, хрящ ребра), аллотрансплантаты или синтетические материалы (полиуретан, полифасфазен). Перед операцией необходим подготовительный курс медикаментозной терапии в течение 12–14 дней, направленный на очистку слизистой оболочки от корок и улучшение ее трофики.

### Аллергический ринит

Аллергический ринит (АР) — широко распространенное в мире заболевание, поражающее в разных странах 10–25% населения, распространенность АР с каждым годом увеличивается. С учетом продолжи-



Рис. 3-25. Подсадка аутохряща под слизистую оболочку перегородки носа: а — неправильная; б — правильная

тельности симптомов выделяют *интермиттирующий* и *персистирующий* АР, что примерно соответствует принятому ранее делению на *сезонную* и *круглогодичную (постоянную)* формы. В последнее время выделяют еще и профессиональную форму АР.

*Интермиттирующий АР* (сезонная форма) чаще связан с воздействием пыльцы цветущих растений (таких, как амброзия, артемизия, кипарис, грецкий орех, береза, злаковые растения) или тополиного пуха, поэтому сезонную форму АР часто называют также сенным насморком или сенной лихорадкой. Сезонный АР повторяется у больных ежегодно в одно и то же время в период цветения растений. Детально выяснив анамнез заболевания и проведя специальное аллергологическое исследование, обычно удается установить, какое растение вызывает заболевание. Длительные и многократные обострения ринита с нарушением вазомоторных механизмов слизистой оболочки носа способствуют переходу интермиттирующей формы заболевания в персистирующую.

*Персистирующий АР* (круглогодичная форма) обусловлен постоянным контактом с причинно-значимым аллергеном: домашней и бумажной пылью, содержащимися в ней клещами, шерстью животных, в которой присутствуют эпидермальные аллергены, кормом для аквариумных рыб, аллергенами низших грибов, пищей и лекарственными препаратами.

Среди основных причинно-значимых аллергенов круглогодичной формы АР следует назвать бытовые аллергены и клещей рода *Dermatophagoides* — наиболее значимый аллергенный компонент домашней пыли. Аллерген шерсти домашних животных — также один из самых сильнодействующих бытовых аллергенов.

### Клиническая картина

Основными симптомами обеих форм АР служит триада признаков:

- пароксизмальное чиханье;
- обильная ринорея;
- затруднение носового дыхания, зуд и щекотание в носу.

Эта триада симптомов в той или иной мере выражена практически всегда, причем при сезонной форме характерна четкая сезонность обострений, возникающих в период цветения растений. Наблюдаемые в этот период пароксизмы чиханья сопровождаются появлением зуда в носу и носоглотке. Набухание и отек слизистой оболочки полости носа



приводят к практически полной заложенности носа и затруднению носового дыхания. Ринорея бывает обильной, водянистой или слизистой.

Наряду с ринологическими симптомами у больных часто отмечают кожный зуд, гиперемию конъюнктивы, слезотечение, головную боль, утомляемость, снижение обоняния и нарушение сна. При персистирующей (круглогодичной) форме вазомоторного ринита указанные жалобы с самого начала носят постоянный характер.

Нередко АР сочетается с бронхолегочной патологией (астматическим бронхитом или бронхиальной астмой), которая зачастую бывает проявлением астматической триады, включающей:

- непереносимость препаратов ацетилсалициловой кислоты, феноксиметилпенициллина, метамизола натрия (анальгина<sup>а</sup>);
- полипозные изменения слизистой оболочки полости носа;
- приступы бронхиальной астмы.

### **Риноскопическая картина**

Слизистая оболочка в начальном периоде гиперемирована, отечна, в носу содержится значительное количество прозрачной жидкости. Со временем слизистая оболочка становится бледно-синюшной, с сизыми (белыми) пятнами. При исследовании носовых раковин зондом выявляется их тестоватая плотность. Анемизация часто не вызывает заметного сокращения носовых раковин.

Нередко вазомоторный ринит сопровождается образованием полипов в области решетчатого лабиринта, которые со временем могут полностью обтюрировать полость носа.

### **Лечение**

Комплексная терапия при АР включает:

- индивидуальные методы защиты больного от попадания в организм аллергена;
- специфическую иммунотерапию (СИТ);
- неспецифическую гипосенсибилизирующую терапию;
- хирургические методы, направленные на элиминацию гнойного очага и уменьшение объема стойко увеличенных нижних носовых раковин;
- местную глюкокортикоидную терапию;
- рефлексотерапию.

При АР, обусловленном сенсibilизацией к пищевым, лекарственным и эпидермальным аллергенам, устранение причинного фактора служит одним из важных методов патогенетической терапии. При

пыльцевом рините в сезон цветения причинно-значимых растений больным можно рекомендовать смену климатогеографического региона. При сенсibilизации к бытовым аллергенам (домашней пыли, шерсти животных), когда устранить причинный фактор сложно, рекомендуют использовать специальные фильтры, воздухоочистители, респираторы и прочие средства. Необходимо исключить пребывание в квартире домашних животных, аквариумы, удалить ковры и мягкие игрушки, проводить тщательную влажную уборку комнат, частую стирку белья.

СИТ применима, когда в условиях аллергологического кабинета или стационара точно определен аллерген, вызвавший заболевание. Методика лечения основана на введении в организм минимального количества причинно-значимого аллергена в постепенно возрастающей дозе (обычно подкожно). Такое введение аллергена позволяет организму выработать к нему защитные блокирующие антитела, что приводит к уменьшению или полному исчезновению симптомов АР. СИТ проводят в период ремиссии заболевания. Для достижения стойкого клинического эффекта рекомендуют не менее трех курсов СИТ. При полиаллергии или запущенном АР СИТ менее эффективна, а если выявить аллерген не удастся, то этот метод неприменим.

Методы неспецифической гипосенсибилизации включают медикаментозные методы терапии АР, направленные на устранение симптомов аллергии. Среди них важное место занимают антимедиаторные (антигистаминные) средства для приема внутрь:

- антигистаминные препараты II поколения: лоратадин, цетиризин, левоцетиризин<sup>Δ</sup>, эбастин.

Антигистаминные препараты II поколения эффективны в купировании таких симптомов, как зуд, чиханье и ринорея, соответственно, их рассматривают как средства выбора при лечении АР. Однако для устранения заложенности носа они малоэффективны.

При легких формах заболевания рекомендуют антигистаминные препараты местного (топического) действия: азеластин (аллергодил) и левокабастин. Эти препараты в виде капель в нос или носового спрея обладают эффектом, сравнимым с таковым антигистаминных препаратов для приема внутрь, однако они действуют только в месте введения.

Антигистаминные препараты III поколения: цетиризин (зиртек<sup>Δ</sup>), фексофенадин (телфаст<sup>Δ</sup>). Они являются активными метаболитами антигистаминных препаратов II поколения. Их основная особенность —



отсутствие неблагоприятного влияния на сердце (неспособность влиять на интервал  $Q-T$  и вызывать нарушение работы сердца).

*Высокоэффективным средством лечения пациентов с умеренными и выраженными формами АР служат топические глюкокортикоидные препараты.* Топические глюкокортикоиды, обладая выраженным противовоспалительным эффектом, проникают через клеточную мембрану, подавляют синтез гистамина лейкоцитами и уменьшают проницаемость сосудистых стенок. Современные интраназальные глюкокортикоидные препараты не обладают системным действием, и их можно использовать в качестве препаратов первого выбора у пациентов со среднетяжелым и тяжелым течением интермиттирующего и любой формой течения персистирующего ринита. К таким средствам, отвечающим всем требованиям безопасности, относятся препараты фурановых эфирных групп: мометазона фуруат (назонекс) и флутиказона фуруат (авамис). Эти препараты, выпускаемые в виде назальных спреев, назначают по 1–2 дозы в каждую половину носа 1–2 раза сутки. При достижении клинического эффекта дозу снижают. Такие глюкокортикоидные препараты отличаются относительно медленным началом действия (12 ч), а максимальный эффект развивается через несколько дней или недель, поэтому необходимо их длительное применение (в течение 4–6 мес). Системные глюкокортикоиды (такие, как преднизолон и метилпреднизолон) для лечения АР используют в тяжелых случаях короткими курсами.

В практике как симптоматическое средство применяют сосудосуживающие препараты в виде капель в нос. Однако эти средства обладают временным эффектом и при длительном (более 2 нед) применении ухудшают течение заболевания.

Показания к хирургическому вмешательству при АР:

- нарушения внутриносовой анатомии (искривления, гребни, шипы перегородки носа), препятствующие носовому дыханию;
- полипозно-гнойные процессы в полости носа и околоносовых пазух;
- гиперплазия носовых раковин.

Хирургические вмешательства на внутриносовых структурах необходимо проводить в стадии ремиссии и вне сезона поллиноза. За 6–10 дней перед операцией назначают неспецифическую гипосенсибилизирующую терапию. В послеоперационном периоде рекомендуют длительную интраназальную глюкокортикоидную терапию.

Лечение АР у детей принципиально не отличается, однако дозы препаратов необходимо адаптировать к возрасту. Не рекомендуют назначать антигистаминные препараты I поколения, местные глюкокортикоидные препараты, обладающие высокой биодоступностью, а также системные глюкокортикоиды.

### **Вазомоторный ринит**

*Вазомоторный ринит — заболевание, в основе которого лежит нарушение регуляции тонуса кровеносных сосудов слизистой оболочки полости носа, преимущественно носовых раковин.* В норме эти образования регулируют объем вдыхаемого воздуха, уменьшаясь или увеличиваясь вследствие кровенаполнения слизистой оболочки, и изменяются в зависимости от температуры, влажности воздуха, воздействия различных внешних и внутренних факторов.

### **Патогенез**

Патогенез вазомоторного ринита связан с нарушением нервно-рефлекторных механизмов реакции на рефлекторные раздражения (холодный воздух, резкий запах). Вследствие изменения возбудимости центральных и периферических отделов вегетативной нервной системы слизистая оболочка носа неадекватно реагирует даже на обычные физиологические раздражители. Развивается гиперреактивность нейровегетативной и сосудистой систем слизистой оболочки носа, что проявляется ее способностью отвечать на воздействие различных специфических и неспецифических раздражителей отечно-секреторной реакцией такой выраженности, какая не встречается у здоровых лиц. Проявлению заболевания способствуют инфекция, гормональные изменения, колебания температуры воздуха, деформация перегородки носа, а также стресс и физическая активность. Вазомоторный ринит может развиваться под действием некоторых препаратов, например противовоспалительных (ацетилсалициловой кислоты, ибупрофена),  $\beta$ -адреноблокаторов, седативных препаратов и антидепрессантов. Длительное применение сосудосуживающих капель также чревато вазомоторным ринитом.

### **Клиническая картина**

Симптомы вазомоторного ринита сходны с проявлениями АР, но не связаны с аллергией, реже бывают зуд, чиханье, слезотечение. Заболевание проявляется затруднением носового дыхания, слизистыми выделениями из полости носа, стеканием слизи по задней стенке глотки



и ощущением давления в области корня носа, нередко сопровождается головной болью. Характерным признаком вазомоторного ринита служит попеременная заложенность одной из половин носа или появление заложенности в горизонтальном положении человека на той стороне, на которой он лежит.

При передней риноскопии слизистая оболочка носовых раковин отечная, бледно-цианотичная, иногда пятнистая (сизые и белые пятна Воячека). При длительном течении заболевания формируется гипертрофия носовых раковин.

### Диагностика

Диагностика вазомоторного ринита основана на его проявлениях. Важно выявление его характера — аллергический или неаллергический. Для этого проводят аллергологические пробы, цитологическое исследование мазков и смывов из полости носа, а также анализы крови.

### Лечение

В легких случаях достаточно избегать факторов риска и причин вазомоторного ринита. Важно исключить длительное применение сосудосуживающих капель в нос. В качестве консервативной терапии используют глюкокортикоидные спреи в течение длительного времени. Эти препараты эффективно снимают отек и хроническое воспаление слизистой оболочки.

Назначают электрофорез или фоноэлектрофорез с 5% раствором кальция хлорида, воздействие терапевтическим лазером. Кроме того, широко применяют различные виды внутрираковинных инъекций, обычно с введением растворов прокаина, траумеля С<sup>+</sup>, склерозирующих препаратов и глюкокортикоидов (дексаметазона и др.) под слизистую оболочку.

Хирургические методы лечения вазомоторного ринита:

- подслизистая вазотомия;
- ультразвуковая дезинтеграция;
- внутрираковинная электрокоагуляция;
- лазерная фотодеструкция.

Смысл всех вышеперечисленных операций сводится к разрушению подслизистых кровеносных сосудов носовых раковин и предотвращению увеличения последних.

Разновидностью вазомоторного ринита считают ринит беременных, который проявляется у 25–35% беременных, обычно в конце

I триместра беременности, затем признаки его постепенно уменьшаются, а после родов — исчезают. Основные жалобы — затруднение носового дыхания и ринорея, особенно выраженные в ночное время, в горизонтальном положении. Иногда эффективна ирригационная терапия.

Профессиональный ринит обычно развивается у людей, которые во время работы контактируют с какими-либо повреждающими производственными факторами:

- у работников мукомольной и хлебопекарной промышленности (на муку);
- животноводов (на шерсть животных);
- строителей (на обойный клей, краску, цемент);
- медицинских работников (на латекс, антибиотики);
- работников деревообрабатывающей промышленности (на древесные опилки, формальдегид).

Симптомы заболевания (заложенность носа, чиханье, выделение слизи из носа) одинаково выражены на протяжении всего года и уменьшаются, как правило, в выходные дни и во время отпуска. Профессиональный ринит — не всегда аллергический, причиной воспаления может быть простое раздражение слизистой оболочки носа компонентами профессиональной пыли.

### Контрольные вопросы и задания

- Назовите основных возбудителей острого ринита.
- Как классифицируют различные формы хронического ринита?
- Каким образом дифференцируют катаральную форму хронического ринита и гипертрофический ринит?
- Почему конхотомию при хроническом гипертрофическом рините следует проводить щадяще?
- Чем объяснить, что при атрофическом рините больной, у которого просвет носовых ходов резко расширен, отмечает затруднение носового дыхания?
- Укажите основные клинические признаки озоны.
- Перечислите формы АР.
- Как проявляется АР?
- В чем сходство и отличие аллергического и вазомоторного ринита?
- Когда показано хирургическое лечение при вазомоторном рините?



### 3.5. ВОСПАЛИТЕЛЬНЫЕ ЗАБОЛЕВАНИЯ ОКОЛОНОСОВЫХ ПАЗУХ

По данным многих авторов, воспалительные заболевания околоносовых пазух составляют 25–30% стационарной лор-патологии. Около 5% населения европейских стран страдает хроническим синуситом. Наиболее часто поражается верхнечелюстная пазуха (*гайморит*), затем — ячейки решетчатого лабиринта (*этмоидит*), несколько реже наблюдается воспаление лобной пазухи (*фронтит*) и, наконец, клиновидной пазухи (*сфеноидит*). У детей к наиболее распространенным заболеваниям околоносовых пазух относится этмоидит.

Сочетанное воспаление нескольких пазух обозначают как *полисинусит*, поражение всех пазух с одной стороны — *гемисинусит*, всех пазух с обеих сторон — *пансинусит*. *Пиосинус* — скопление гноя в пазухе. *Пиоцеле* — кистовидное растяжение пазухи гнойным содержимым, *мукоцеле* — то же со слизистым содержимым, *пневмосинус* — то же с воздухом, *гематосинус* — с кровью.

#### Этиология и патогенез

В этиологии острого и хронического воспаления околоносовых пазух ведущую роль играет состояние местного и общего иммунитета. Развитие воспаления в немалой степени зависит от попадания патогенной микрофлоры в те или иные пазухи через естественные соустья при острых респираторных и вирусных заболеваниях верхних дыхательных путей — *риногенный путь заболевания*.

При острых инфекционных заболеваниях (таких, как дифтерия, скарлатина, корь) возможен *гематогенный путь* проникновения инфекции в пазухи. Нередко (10% случаев) причиной воспаления верхнечелюстных пазух служат заболевания корней зубов, прилегающих к нижней стенке верхнечелюстной пазухи — *одонтогенный гайморит*. В этом случае возбудитель, как правило, — анаэробная бактерия. При такой инфекции отделяемое отличается зловонным специфическим запахом (патогмонично!), а течение заболевания хроническое (без хирургической санации зуба излечения синусита не наступает!).

В этиологии синуситов немаловажное значение имеют предрасполагающие факторы, в частности анатомические отклонения внутриносовых структур (искривления, гребни, шипы перегородки носа), а также острый и хронический ринит, аденоидные вегетации, полипы, неблагоприятные факторы внешней среды, снижение общей и местной реак-

тивности и сопутствующие заболевания. При этом создаются условия, нарушающие аэрацию и дренирование околоносовых пазух. У взрослых чаще всего поражается верхнечелюстная пазуха. Определенную роль при этом играет и расположенное вверху соустье с полостью носа, что усложняет естественное дренирование пазухи.

При бактериологическом исследовании возбудителей синусита чаще всего обнаруживают:

- пневмококки (*Streptococcus pneumoniae*);
- *Haemophilus influenzae*;
- *Moraxella catarrhalis*;
- *Staphylococcus aureus*;
- гемолитический стрептококк;
- кишечную палочку.

Реже выявляют анаэробные бактерии, очень часто смешанную инфекцию, грибки, вирусы. Не последняя роль принадлежит труднокультивируемым бактериям: *Chlamidia pneumoniae* и *Mycoplasma pneumoniae*. Течение воспалительного процесса обусловлено особенностями взаимодействия между возбудителем (вирулентностью) и иммунной системой организма.

В развитии острого и хронического синусита немаловажное значение имеет *нарушение секреторной и транспортной функций мукоцилиарного аппарата слизистой оболочки полости носа*. При неблагоприятных условиях внешней среды (загазованности, пыли, производственных вредностях) угнетаются железистые клетки и нарушается направленное движение ресничек мерцательного эпителия (мукоцилиарный клиренс). Это приводит к застою слизи, нарушению эвакуации инородных тел из полости носа и околоносовых пазух, что, в свою очередь, провоцирует дальнейшее развитие в них инфекции и воспаления.

Слизистая оболочка околоносовых пазух, в норме имеющая толщину до 0,1 мм, при воспалении становится толще в несколько десятков раз и может заполнить большую часть пазухи полностью блокируя ее выводное соустье. В тяжелых случаях воспаление распространяется и на кость, развивается остейт, что способствует затяжному течению заболевания и его переходу в хроническую форму, а также развитию риногенных осложнений.

### Классификация

Существует несколько классификаций воспалительных заболеваний околоносовых пазух. Для клинической практики наиболее рациональна



модифицированная классификация Б.С. Преображенского (Пальчун В.Т., 1974).

- *Экссудативная* (острая или хроническая) форма (лечение в основном консервативное или щадящее хирургическое: например, зондирование, пункция, дренирование, эндоназальное эндоскопическое вскрытие пазух, инфундибулотомия):
  - катаральная;
  - серозная;
  - гнойная.
- *Продуктивная* форма (лечение, как правило, хирургическое на фоне гипосенсибилизирующих средств):
  - пристеночно-гиперпластическая;
  - полипозная.
- *Альтеративная* форма (лечение хирургическое):
  - атрофическая;
  - некротическая;
  - холестеатомная;
  - казеозная.
- *Смешанные* формы. Возникновение смешанных форм обусловлено комбинацией всех вышеперечисленных форм синусита.
- *Вазомоторный и аллергический синусит.*

### Диагностика

Диагноз устанавливают на основании комплексного обследования больного. Ориентироваться только на данные рентгенологического исследования недостаточно, так как затемнение пазух может быть следствием перенесенного в прошлом воспаления и сохраняться годами. Кроме того, нередко (примерно в 12% случаев) при воспалении в пазухах рентгенограмма не изменена. Обследование проводят примерно по следующей схеме:

- оценка жалоб, данных анамнеза;
- общеклиническое и оториноларингологическое исследования;
- бактериологическое исследование отделяемого из пазух;
- эндоскопическое исследование (эндофотографирование), синусоскопия (при необходимости);
- биопсия и цитологическое исследование (по показаниям);
- рентгенологическое исследование околоносовых пазух, в том числе с контрастным веществом (по показаниям);

- КТ, МРТ (при необходимости);
- диагностическая пункция пазух (по показаниям).

Лучевые методы диагностики синусита в настоящее время наиболее популярны и достаточно информативны. КТ и МРТ применяют в случаях, когда необходимо дополнить данные рентгенографии. Это наиболее информативные методы исследования. КТ, золотой стандарт исследования, позволяет селективно (послойно), с высоким разрешением (толщина среза — 1–2 мм) отобразить на пленке контуры снимаемого объекта, определить его структуру и плотность.

Эндоскопическое исследование и эндофотографирование — современные объективные высокоинформативные методы визуальной оценки и документирования состояния сложного рельефа полости носа и околоносовых пазух. Применяют жесткие и гибкие оптические системы (эндоскопы, фиброскопы и микроскопы) с различным углом зрения. Методы позволяют определить изменения на стенках полости носа и пазух, невидимые невооруженным глазом, проследить их в динамике, а следовательно, они применимы при ранней диагностике различных патологических процессов.

### Острое воспаление верхнечелюстной пазухи

*Острый гайморит (sinuitis maxillaris acuta)* — острое воспаление слизистой оболочки верхнечелюстной пазухи. Это наиболее распространенное заболевание околоносовых пазух.

#### Этиология и патогенез

Этиология и патогенез болезни рассмотрены выше; следует отметить, что в большинстве случаев (75%) при бактериологическом исследовании содержимого из верхнечелюстных пазух обнаруживают бактериальную микрофлору при отсутствии воспаления. Основной возбудитель острого гайморита — *Streptococcus pneumoniae*, обладающий высокой устойчивостью к препаратам пенициллинового ряда. Часто высевают *Haemophilus influenzae* (гемофильную палочку), *Moraxella catarrhalis*, *Staphylococcus aureus*, *Streptococcus pyogenes*, анаэробные микроорганизмы, вирусы и грибки.

В последнее время выделяют так называемый нозокомиальный (внутрибольничный) синусит, чаще развивающийся после длительной назотрахеальной интубации. Основными возбудителями заболевания служат *Pseudomonas aeruginosa* и другие грамотрицательные бактерии.



Ведущая роль при развитии инфекции в верхнечелюстной пазухе принадлежит сужению или полной окклюзии выводного отверстия этой пазухи, что нарушает дренирование пазухи и мукоцилиарный клиренс.

### Клиническая картина

Различают местные и общие клинические проявления острого гайморита. К местным симптомам относят:

- нарушение носового дыхания на стороне пораженной пазухи или с обеих сторон;
- боль на стороне пораженной пазухи различной интенсивности с иррадиацией в область виска или всей половины лица, головы;
- гнойные или слизисто-гнойные выделения из носа;
- нарушение обоняния различной выраженности.

Характерно усиление болей или чувства тяжести при наклоне головы вперед. Пальпация передней стенки верхнечелюстной пазухи нередко болезненна. Появление отека и инфильтрации мягких тканей в области проекции пазухи и периорбитальной области свидетельствует об осложнении гнойного гайморита (флегмоне глазницы, субпериостальном абсцессе). Следует отметить, что острый гнойный гайморит чаще всего сопровождается воспалительным процессом и в решетчатых пазухах, что утяжеляет его течение.

Общие симптомы включают повышение температуры тела до субфебрильной или фебрильной, слабость, нарушение аппетита и головную боль. В крови выявляют воспалительную реакцию: сдвиг формулы влево, умеренный лейкоцитоз, увеличенную СОЭ. Длительность заболевания достигает 2 нед. При неадекватной терапии процесс может затягиваться более чем на 4 нед и принимать хроническую форму.

### Диагностика

При передней риноскопии видны гиперемизированная, отечная слизистая оболочка в области средней носовой раковины и гнойные выделения. При анемизации слизистой оболочки эпинефрином и наклоне головы больного в сторону, противоположную пораженной пазухе, нередко наблюдают поступление гноя из-под средней носовой раковины. Информативно использование современных оптических систем — жестких и гибких эндоскопов, с различным углом зрения, позволяющих прицельно осмотреть особенности остеомеатальной области и рельефа внутриносовых структур, а также оценить характер гнойных выделений.



По характерным жалобам, данным анамнеза и риноскопии не всегда удается установить диагноз. Для достоверного подтверждения гнойного воспаления в пазухе, дифференцировки острого гайморита от фронтита и этмоидита, а также для определения особенностей патологического процесса в пазухе необходимы дополнительные исследования: рентгенография околоносовых пазух (на сегодняшний день — обязательный и достаточно информативный метод диагностики при остром воспалении пазух) или КТ (см. рис. 3-22).

Пункцию верхнечелюстной пазухи выполняют как с диагностической, так и с лечебной целью. В настоящее время это наиболее эффективный способ эвакуации гнойного содержимого и введения раствора антисептика при воспалении верхнечелюстной пазухи (рис. 3-26). Однако во многих зарубежных странах этот метод непопулярен.

Перед пункцией проводят анемизацию слизистой оболочки среднего носового хода, чтобы вызвать ее сокращение в области естественного соустья верхнечелюстной пазухи и, следовательно, облегчить эвакуацию жидкости через отверстие. Слизистую оболочку нижнего носового хода смазывают аппликационными анестетиками (например, 10% раствором лидокаина, 2% раствором тетракаина, 10% раствором дифенгидрамина). Оптимальное место прокола находится в верхней точке свода нижнего носового хода на расстоянии примерно 1,5–2,0 см позади переднего конца нижней носовой раковины. Поскольку в этом месте толщина латеральной костной стенки полости носа минимальна, то прокол сделать легче. После установления иглы Куликовского под



Рис. 3-26. Пункция верхнечелюстной пазухи: а — расположение иглы под нижней носовой раковиной; б — схема тока жидкости при пункции



нижней носовой раковиной иглу располагают под углом примерно  $45^\circ$  к латеральной стенке носа, направляя ее острый конец к наружному углу глаза на той же стороне. Иглу захватывают всей кистью правой руки так, чтобы ее головка опиралась о ладонь, а указательный палец находился на игле, фиксируя и направляя ее. Прокол выполняют с умеренной силой, легкими вращательными движениями иглы, на глубину примерно 10–15 мм. Убедившись, что конец иглы находится в пазухе, с помощью шприца отсасывают содержимое, а затем промывают пазуху антисептическим раствором (таким, как мирамистин, диоксидин, октенисепт\*, экстракт листьев эвкалипта — хлорофиллипт\*). Жидкость, вливаемая в пазуху через иглу, выливается через естественное соустье пазухи, увлекая ее содержимое. При промывании голову больного наклоняют вперед и вниз, чтобы жидкость выливалась через преддверие носа в подставленный лоток.

Если проколоть стенку не удастся, то не следует форсировать, применяя большую силу, необходимо изменить положение иглы, подняв ее конец выше, или продвинуться несколько кзади, пока не обнаружится более податливая точка.

Если соустье обтурировано в результате патологического процесса и промыть пазуху не удастся, в пазуху вводят вторую иглу (также через нижний носовой ход) и промывают ее через две иглы. Патологическое содержимое в промывной жидкости позволяет достоверно распознать характер заболевания.

*Местные и общие осложнения пункции верхнечелюстной пазухи относительно редки. Как правило, они связаны с нарушением методики манипуляции. Небольшое кровотечение останавливают тампоном, введенным в полость носа. Прокол через нижнеглазничную или переднюю стенку пазухи может привести к нагнетанию жидкости в глазницу или в мягкие ткани щеки и вызвать абсцедирование. К очень редким, но тяжелым осложнениям относится воздушная эмболия. Она возникает лишь в том случае, если после прокола в пазуху нагнетается воздух. В литературе описаны единичные случаи такого осложнения, поэтому необходимо соблюдать соответствующие правила. В частности, перед промыванием пазухи нужно заполнить резиновую трубку, идущую от шприца к игле, промывной жидкостью, а после промывания не следует продувать пазуху. Для проверки правильного положения конца иглы после прокола стенки пазухи делают небольшие, легкие покачивающие движения; если игла прошла через две стенки, то такие движения выполнить не удастся. В редких случаях правильное выполнение пункции затруднено*

такими анатомическими особенностями, как выпячивание медиальной или передней стенки пазухи внутрь. При этом расстояние между медиальной и нижнеглазничной, или передней, стенками уменьшается более чем в 2 раза (до 3—4 мм), поэтому перед пункцией пазухи необходимо рентгенографическое исследование, которое позволяет определить и учесть те или иные анатомические особенности пазухи.

### Лечение

Лечение острого гайморита, направленное на элиминацию гнойного очага в пазухе, включает местные средства и общую противовоспалительную терапию (при повышении температуры тела и интоксикации организма), а также физиотерапевтические процедуры.

Местно применяют сосудосуживающие препараты, которые, вызывая сокращение слизистой оболочки полости носа, способствуют раскрытию соустья пазухи с полостью носа, улучшают ее дренирование и носовое дыхание. К таким препаратам относят 0,1% раствор эпинефрина, ксилометазолин, нафазолин, пиносол<sup>а</sup> и тетризолин. В каждую половину носа 3 раза в день вливают по 5 капель лекарственного средства в течение 5—7 дней. Сосудосуживающие капли можно сочетать с препаратами, обладающими комбинированным (муколитическим и секретолитическим) действием: ацетилцистеином + туаминогептаном (ринофлуимуцилом<sup>а</sup>), синупретом<sup>а</sup> и местными антибактериальными препаратами (например, изофра, полидекса и др.). Применяют также топические глюкокортикостероиды (мометазона фуроат).

Эффективна эвакуация гнойного процесса из полости носа и околоносовых пазух отсасывающими процедурами по Прозтцу. Курс включает 5—8 сеансов.

Пункцию верхнечелюстной пазухи с последующим промыванием растворами антисептиков и введением антибиотиков выполняют ежедневно в течение 7—8 дней. При первой пункции через толстую иглу или специальный троакар для последующих промываний можно ввести синтетическую трубочку (катетер) и оставить ее в пазухе, закрепив снаружи лейкопластырем. При сохранении гнойного отделяемого после 7—8 промываний в целях предупреждения хронизации необходимо решать вопрос о хирургических методах санации пазухи.

В последние годы широкое распространение получил беспункционный способ удаления гнойного содержимого из околоносовых пазух — промывание их антисептиками и введение в пазухи лекарственных веществ с помощью синус-катетера «ЯМиК», предложенного Г.И. Марковым и В.С. Козловым (1984) (рис. 3-27). Это устройство, создавая





Рис. 3-27. Синус-катетер «ЯМик»

в полости носа отрицательное давление, позволяет удалять из всех околоносовых пазух одной стороны патологический секрет, а также вводить в них препараты с диагностической и лечебной целью.

При гнойном гайморите, сопровождающемся интоксикацией, показана стартовая эмпирическая системная терапия антибиотиками широкого спектра действия, активными против наиболее вероятных возбудителей [например, амоксициллин, амоксициллин + клавулановая кислота (аугментин, флемоклав солютаб<sup>а</sup>), таблетированные цефалоспорины (цефиксим, цефтибутен, цефдиторен), макролиды (klarитромицин, джозамицин), фторхинолоны (левофлоксацин, моксифлоксацин)]. Рекомендуют бактериологическое исследование отделяемого из пазухи для определения характера микрофлоры и ее чувствительности к антибиотикам.

Большинство бактерий, вызывающих острый синусит, продуцируют  $\beta$ -лактамазы и, следовательно, устойчивы к препаратам пенициллинового ряда. Тем не менее чувствительность большинства штаммов к цефалоспорином и фторхинолонам сохраняется. При неэффективности лечения антибиотиком в течение 48–72 ч целесообразно сменить антибиотик или применить их комбинацию. Лечение антибиотиками обычно продолжают 7–10 дней. Одновременно назначают антигистаминные средства (например, клоропирамин, прометазин, лоратадин, цетиризин), анальгетики и препараты группы парацетамола.

В лечении синусита важны муколитические препараты, позволяющие разжижать вязкий, густой секрет. Наиболее широко используют муколитики синупрет<sup>а</sup>, миртол (геломиртол форте<sup>а</sup>) и ацетилцисте-

ин (флуимуцил<sup>▲</sup>). Сходным действием обладает синуфорте<sup>▲</sup>. Препарат применяют местно, он стимулирует секрецию слизистой оболочки околоносовых пазух и носа. Усиленная секреция в виде обильных серозно-мукозных выделений начинается через несколько минут и может продолжаться около 2 ч, обуславливая естественное интенсивное дренирование (вымывание) околоносовых пазух.

При любой этиологии воспаления околоносовых пазух показано назначение топических глюкокортикостероидов (мометазона фураат). Физиотерапевтические процедуры на область верхнечелюстных пазух показаны при отсутствии полного блока соустья пазухи, повышенной температуры тела и интоксикации организма. Эффективны лазеротерапия, УВЧ (8–12 процедур на область пазухи), УФО, электрофорез и импульсные токи.

### Хроническое воспаление верхнечелюстной пазухи

Хронический гайморит (*sinuitis maxillaris chronica*) — хроническое воспаление слизистой оболочки верхнечелюстной пазухи, как правило, это продолжение острого процесса. Острый воспалительный процесс в пазухе, длящийся более 4 нед, следует считать затяжным, с начавшейся хронизацией.

#### Этиология и патогенез

Этиология и патогенез представлены в начале раздела 2.5, они во многом сходны с таковыми острого синусита. В основе хронического гайморита лежат стойкое сужение и обструкция естественного соустья верхнечелюстной пазухи с нарушением дренажа пазухи и последующей колонизацией бактериальной микрофлорой. Морфологические изменения слизистой оболочки пазухи формируют хронический очаг инфекции. При бактериологическом исследовании аспириатов из пазухи часто выделяют ассоциации возбудителей, характерных и для острого синусита. Важную роль в формировании хронического гайморита играют *P. aeruginosa*, *S. aureus*, *S. epidermidis*, анаэробная, а также грибковая микрофлора. К наиболее распространенным возбудителям в этом случае относятся такие микроорганизмы, как *Aspergillus*, *Phycomycetes* и *Cladosporium*.

Существенное значение в развитии хронического гайморита имеет сочетание неблагоприятных факторов внешней среды: переохлаждение, частые простудные заболевания и профессиональные факторы,



которые ослабляют иммунитет. Такие индивидуальные анатомические особенности полости носа, как искривление и шипы перегородки носа, гипертрофия носовых раковин и полипозный этмоидит, вызывающие нарушение носового дыхания и блок области остеомаксиллярного комплекса, также способствуют возникновению хронического гайморита.

У детей, также как и у взрослых, хроническое воспаление верхнечелюстной пазухи развивается в результате острого заболевания. При этом аденоиды и аденоидит играют отягощающую роль в патогенезе гайморита. Заболевание в детском возрасте отличается более выраженными реактивными процессами в слизистой оболочке верхнечелюстной пазухи и полости носа.

Существенную роль в возникновении хронического гайморита играют заболевания зубов, а также оперативные вмешательства на зубах и альвеолярном отростке верхней челюсти, сопровождаемые перфорацией и инфицированием пазухи. *Гайморит такой этиологии называют одонтогенным.* В происхождении одонтогенного гайморита ведущее значение принадлежит анатомической близости дна верхнечелюстной пазухи к верхушкам корней 2-го малого коренного, 1-го и 2-го больших коренных зубов, отделенных от дна пазухи тонкой прослойкой костной ткани и слизистой оболочкой. Воспалительные процессы в области верхушек указанных зубов могут беспрепятственно распространяться на верхнечелюстную пазуху и инфицировать ее.

При набухании и закупорке слизистых желез пазухи образуются *истинные (ретенционные) кисты и псевдокисты.* Истинная киста имеет внутреннюю выстилку из цилиндрического эпителия, тогда как при псевдокистах внутренняя эпителиальная выстилка отсутствует. После ликвидации воспалительного процесса эти кисты нередко исчезают. Истинные кисты, достигающие больших размеров, давят на стенки пазухи, вызывая трофические нарушения, а затем и рассасывание кости с образованием костного дефекта. Основным симптомом таких кист служит головная боль различной интенсивности.

### **Клиническая картина**

Клиническая картина зависит от формы воспаления пазухи. Наиболее типичные признаки хронического гайморита:

- длительные слизистые или слизисто-гнойные выделения из носа на стороне поражения или с обеих сторон;
- затруднение носового дыхания;

- периодические головные боли ограниченного или диффузного характера;
- ощущение тяжести и болезненности в области проекции пазухи.

При двусторонних процессах (особенно полипозных) обоняние понижается (развивается гипосмия) вплоть до полной потери (аносмии). Затрудненное носовое дыхание вызывает сухость во рту, снижение работоспособности, периодическую заложенность в ушах, возможно понижение слуха.

В период ремиссии общее состояние и самочувствие больного вполне удовлетворительны, наступает определенное привыкание к патологическим явлениям, и в этот период больные редко обращаются за помощью. Во время обострения хронического процесса может повышаться температура тела, ухудшается самочувствие, усиливается головная боль и становятся обильными гнойные выделения из носа. Появление болезненной припухлости мягких тканей лица на стороне поражения указывает на осложненное течение заболевания.

Хронический гайморит, как правило, сочетается с воспалением ячеек решетчатого лабиринта, вызывая соответствующие клинические проявления.

При передней риноскопии обычно наблюдают:

- стекание слизисто-гнойных выделений из-под средней носовой раковины, нередко усиливающееся при наклоне головы в противоположную сторону (как и при остром гайморите);
- гнойное отделяемое на дне и стенках полости носа;
- гиперемию слизистой оболочки;
- анатомические изменения различных участков остеомаатального комплекса.

Более информативен осмотр с помощью эндоскопа, позволяющий под увеличением детализировать предрасполагающие факторы и признаки воспаления в области соустья пазухи.

### Диагностика

Диагноз ставят на основании результатов комплексного общеклинического и местного обследования, в том числе эндоскопического. Обязательна обзорная рентгенография околоносовых пазух, более информативна КТ. Иногда выполняют диагностическую пункцию с контрастной рентгенографией пазухи. Учитывая рецидивирующий характер процесса, содержимое пазухи, взятое при пункции, направляют



на бактериологическое исследование и определение чувствительности микрофлоры к антибиотикам.

### Лечение

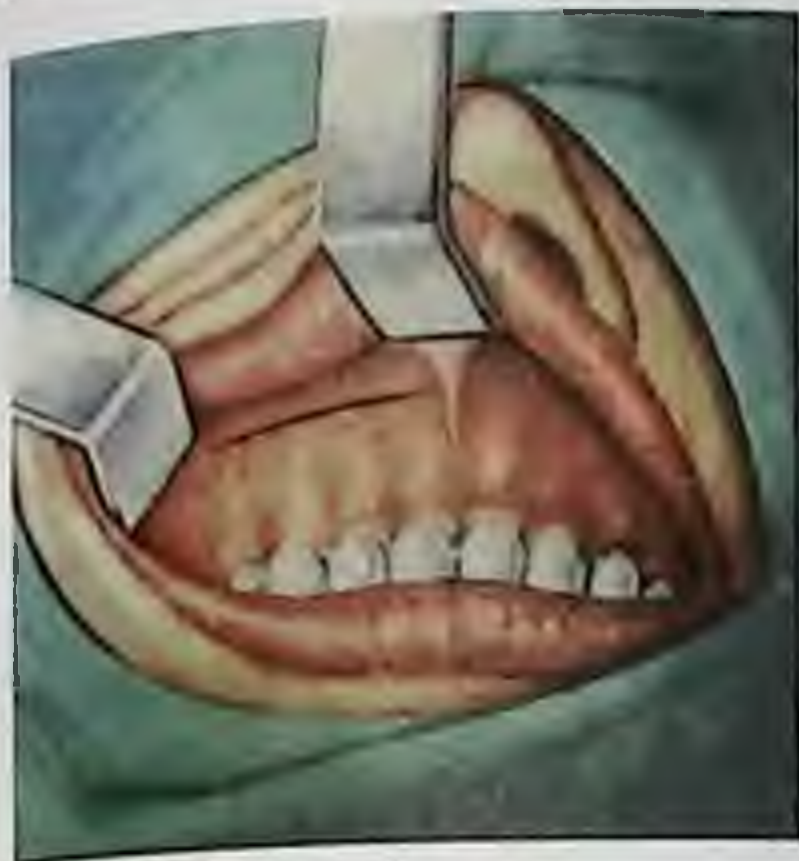*При всех формах хронического гайморита показано хирургическое лечение.* При катаральной, серозной, экссудативной (аллергической), гнойной и вазомоторной формах хронического гайморита предпочтительно малоинвазивное эндоскопическое вмешательство (см. раздел 2.8).

Лечебная тактика при кистах верхнечелюстной пазухи зависит от клинических проявлений. Небольшие кисты и псевдокисты, не вызывающие каких-либо симптомов, обнаруживают чаще всего случайно при обследовании. В специальном лечении необходимости не возникает, больные подлежат динамическому диспансерному наблюдению. При кистах больших размеров, давящих на стенки пазухи и сопровождающихся головной болью, рефлексорным нарушением носового дыхания или другими симптомами, показано хирургическое лечение — эндоназальная гайморотомия, или микрогайморотомия (с применением троакара по В.С. Козлову или В.Н. Красножену).

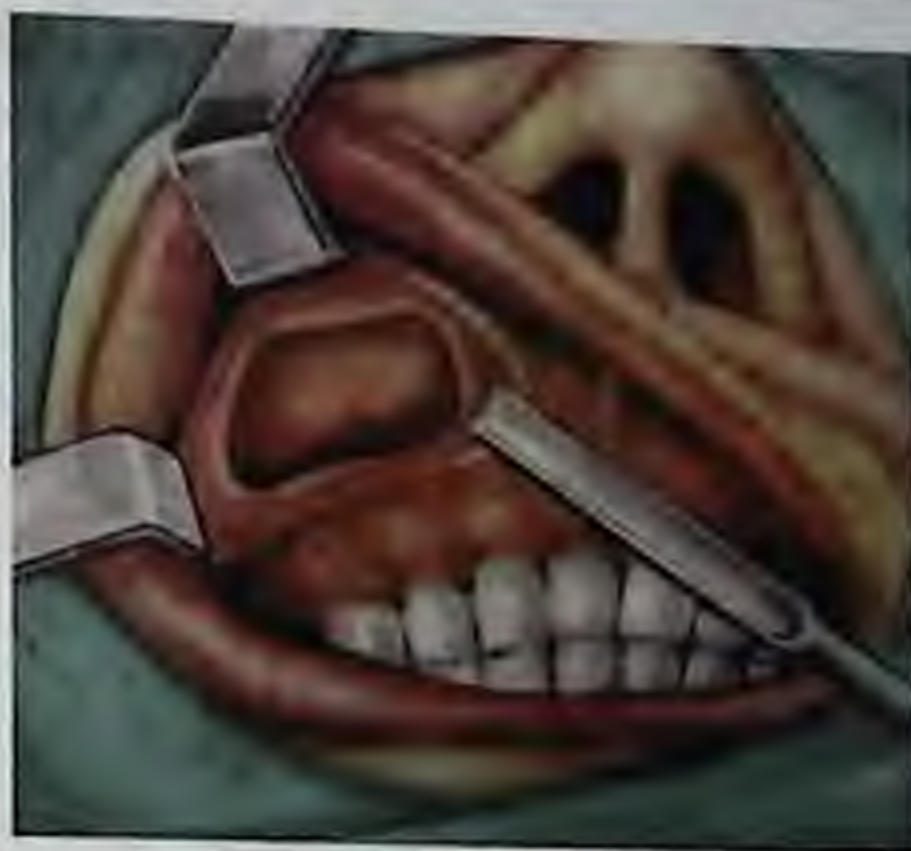Необходимо отметить, что в комплексной терапии хронических воспалительных процессов верхнечелюстной пазухи лечение направлено и на устранение предрасполагающих или причинных факторов. При одонтогенном гайморите следует сначала санировать зубы, после чего эффективность консервативного лечения повышается. В детском возрасте при аденоидах или аденоидите лечебная тактика аналогична — необходимо санировать носоглотку, а затем продолжить лечение гайморита. При искривлении перегородки носа или гипертрофических процессах необходима предварительная или сочетанная одномоментная хирургическая коррекция внутриносовых структур.

При пролиферативных, альтернативных и смешанных формах гайморита показано радикальное хирургическое вмешательство. Операции на верхнечелюстной пазухе осуществляют, как правило, с помощью экстраназального метода, который обеспечивает наиболее полный доступ ко всем отделам пазухи, позволяет полностью удалить пораженные мягкие ткани и всю слизистую оболочку, поэтому такую операцию называют радикальной. При хронических формах гайморита в клинической практике наиболее распространена радикальная операция на верхнечелюстной пазухе по методу Колдуэлла—Люка (рис. 3-28, а–в).





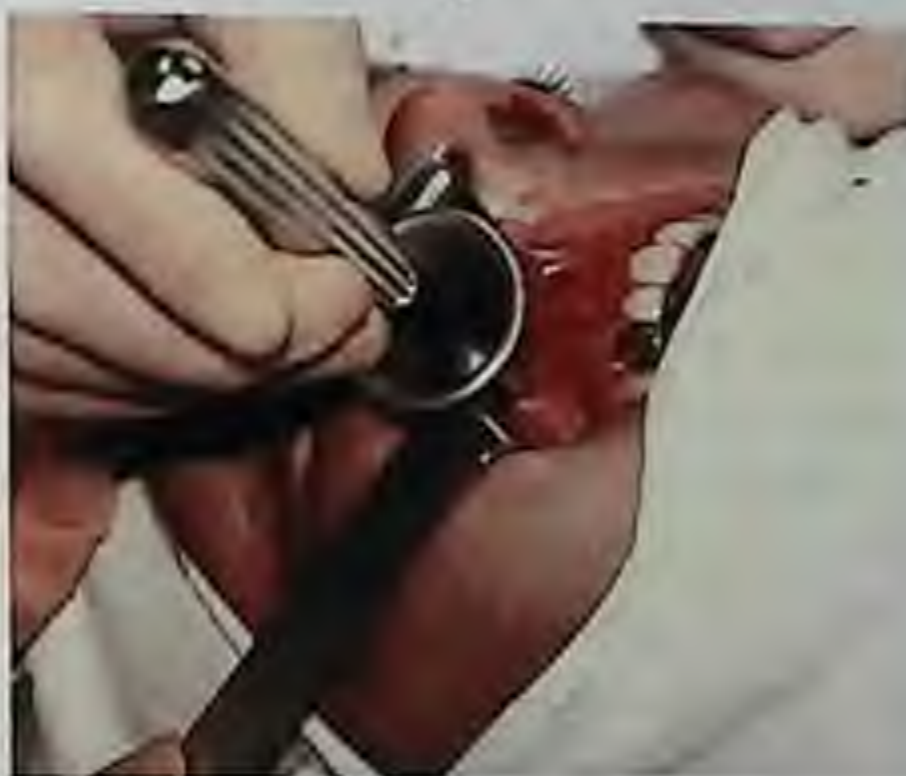а



б



в



г



д

Рис. 3-28. Радикальная операция на верхнечелюстной пазухе по Колдуэллу—Люку: а — разрез под губой; б — трепанация передней стенки верхнечелюстной пазухи; в — ложка, введенная в верхнечелюстную пазуху через сформированное соустье с полостью носа; г — микрогайморотомия; д — троакар для микрогайморотомии по В.С. Козлову



Операцию проводят под местной анестезией или эндотрахеальным наркозом. В преддверии полости рта под верхней губой на 0,5 см выше переходной складки делают горизонтальный разрез длиной 4 см. Мягкие ткани вместе с надкостницей смещают распатором кверху до полного обнажения клыковой ямки. В наиболее тонком месте передней стенки верхнечелюстной пазухи делают небольшое отверстие, которое затем расширяют с помощью костных щипцов Гаека до размеров, позволяющих выполнить ревизию пазухи и удаление патологически измененных тканей. Изогнутым распатором и костной ложкой выскабливают всю патологически измененную слизистую оболочку, гнойные и некротические массы, полипы. При хроническом воспалении верхнечелюстной пазухи, как правило, в процесс вовлекаются и ячейки решетчатого лабиринта, поэтому их вскрывают и удаляют патологически измененные ткани в области верхнего медиального угла верхнечелюстной пазухи. Операцию заканчивают наложением соустья с полостью носа (контрапертуры) в пределах нижнего носового хода со стороны пазухи размером не менее 2,5×2,0 см. Нижний край контрапертуры сглаживают острой ложкой на уровне дна носа так, чтобы между дном полости носа и дном пазухи не было порога.

При перфоративном одонтогенном гайморите наряду с радикальной операцией по Колдуэллу—Люку выполняют *пластическое закрытие перфорационного (свищевого) отверстия путем перемещения местных тканей из преддверия рта или с нёба*.

После операции больной находится в стационаре 6—7 дней, за это время пазуху 2—3 раза промывают через контрапертуру растворами антисептиков. Назначают анальгетики, антигистаминные препараты и симптоматические средства. Помимо этого в течение нескольких дней целесообразна антибактериальная терапия.

### **Острое воспаление лобной пазухи**

Острый фронтит (*frontitis acuta*) — острое воспаление слизистой оболочки лобной пазухи.

#### **Этиология и патогенез**

Этиология и патогенез острого фронтита аналогичны таковым воспалительных заболеваний других пазух. Особенность состоит в том, что только лобные пазухи сообщаются со средним носовым ходом не от-



верстием, а узким лобно-носовым каналом длиной 1,5–2,5 см. Это способствует нарушению оттока из пазухи и возникновению воспаления. Развитие воспаления в лобной пазухе связано с опасностью распространения процесса из пазухи в полость черепа и глазницу, что вызывает тяжелые внутричерепные и орбитальные осложнения.

### Клиническая картина

Основные симптомы острого фронтита:

- локальная боль в области лба на стороне поражения;
- головная боль в лобной области или разлитого характера;
- заложенность носа;
- гнойные выделения из полости носа.

В области проекции пазухи часто появляются припухлость и гиперемия кожи, которые могут распространяться на внутренний угол орбиты и верхнее веко. Общие проявления включают слабость, недомогание, повышение температуры тела (38–39 °С), иногда ознобы, а также воспалительную реакцию крови (лейкоцитоз, сдвиг формулы влево, увеличение СОЭ).

### Диагностика

При передней риноскопии обнаруживают гнойное отделяемое в области среднего носового хода и гиперемию слизистой оболочки носа. При перкуссии и пальпации нередко отмечается болезненность в области передней стенки лобной пазухи, при наклоне головы вперед усиливаются боли в области лба и появляется чувство тяжести в голове.

Рентгенологическое исследование в прямой и боковой проекциях, а также КТ околоносовых пазух — наиболее информативные методы исследования, позволяющие оценить объем и глубину пазух, выявить в них патологический процесс. В затруднительных случаях с диагностической целью проводят трепанопункцию лобной пазухи.

### Лечение

Как правило, лечение направлено на улучшение дренирования пазухи через лобноносовый канал и борьбу с инфекцией посредством местной и общей противовоспалительной терапии. Местное лечение включает так называемую высокую адrenaлизацию — смазывание слизистой оболочки носа под средней носовой раковиной анемизирующими препаратами (эпинефрином, эфедрином, ксилометазолином, нафазолином). Эти же препараты назначают в виде капель в нос 3–4 раза в день.



Физиотерапевтическое лечение (при отсутствии интоксикации организма) включает местные тепловые процедуры в виде согревающих компрессов, УВЧ на область лобных пазух (8–10 процедур), эндоназально КУФ (6–8 сеансов) и лазеротерапию. Эффективно применение синус-катетера «ЯМиК», позволяющее аспирировать содержимое пазухи с ее последующим промыванием противовоспалительными препаратами.

При температурной реакции назначают антибактериальную терапию [амоксциллин, амоксициллин + клавулановая кислота (аугментин, флемоклав солютаб\*), цефиксим, цефдиторен, кларитромицин, джозамицин, левофлоксацин, моксифлоксацин], антигистаминные препараты (такие, как лоратадин, дезлоратадин, цетиризин, левоцетиризин) и анальгетики [например, парацетамол, ацетилсалициловая кислота + кофеин + парацетамол (аскофен\*), метамизол натрия + питофенон + фенпивериния бромид (максиган\*)]. Назначают также топические глюкокортикостероиды (мометазона фуруат). Проводят бактериологическое исследование гноя и определяют чувствительность возбудителей к антибиотикам. При гнойном процессе, подтвержденном рентгенологическими исследованиями или данными КТ, и недостаточно эффективном консервативном лечении (сохранении головной боли, температурной реакции) показана трепанопункция лобной пазухи, которая служит наиболее эффективным способом эвакуации гнойного содержимого из лобной пазухи, промывания и введения в нее лекарственных средств.

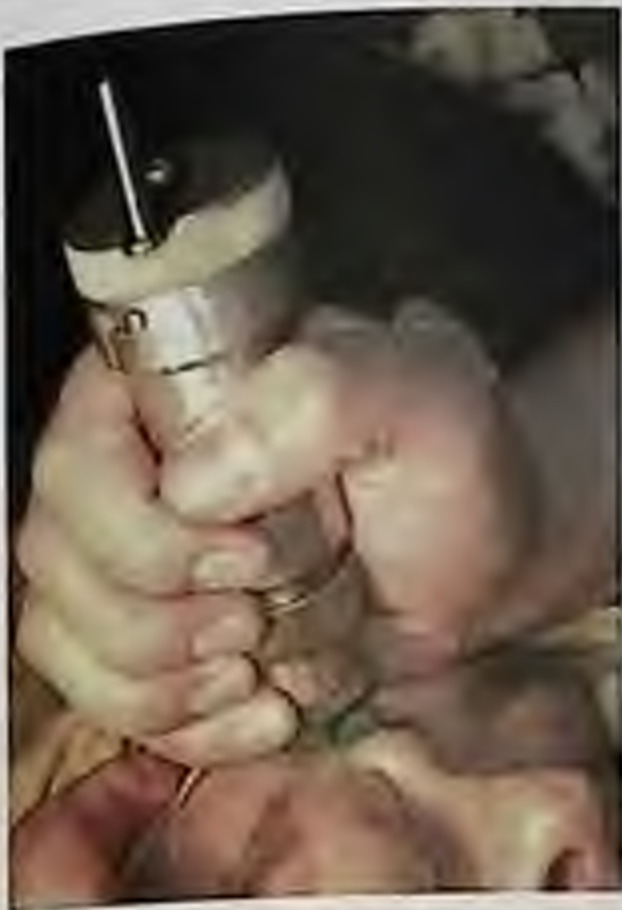Прибор для трепанопункции М.Е. Антонюк (1978) состоит из сверла, устройства, обеспечивающего ручное вращение сверла и ограничение его проникновения в глубину тканей, и набора специальных канюль для фиксации в отверстии и промывания пазухи (рис. 3-29). Лобную пазуху можно пунктировать специально заточенной иглой и через ее нижнюю (орбитальную) стенку.

Хирургическое лечение показано при затяжном (более 3–4 нед) течении острого фронтита или при стойкой блокаде лобноносового канала.

### **Хроническое воспаление лобной пазухи**

Хронический фронтит (*frontitis chronica*) — длительное воспаление слизистой оболочки лобной пазухи более 3 месяцев.

Наиболее частыми причинами хронического фронтита служат недолеченный острый фронтит и стойкое нарушение проходимости лобно-носового соустья. Предрасполагающие факторы, вызывающие блок соустья:



а



б



в

Рис. 3-29. Трепанопункция лобной пазухи: а — момент трепанации трепанобором М.Р. Антонюк; б — разметка лобной пазухи; в — рентгенограмма в боковой проекции, положение канюли в лобной пазухе после трепанопункции

- гипертрофия средней носовой раковины;
- искривление перегородки носа;
- полипозный гайморозтмоидит.

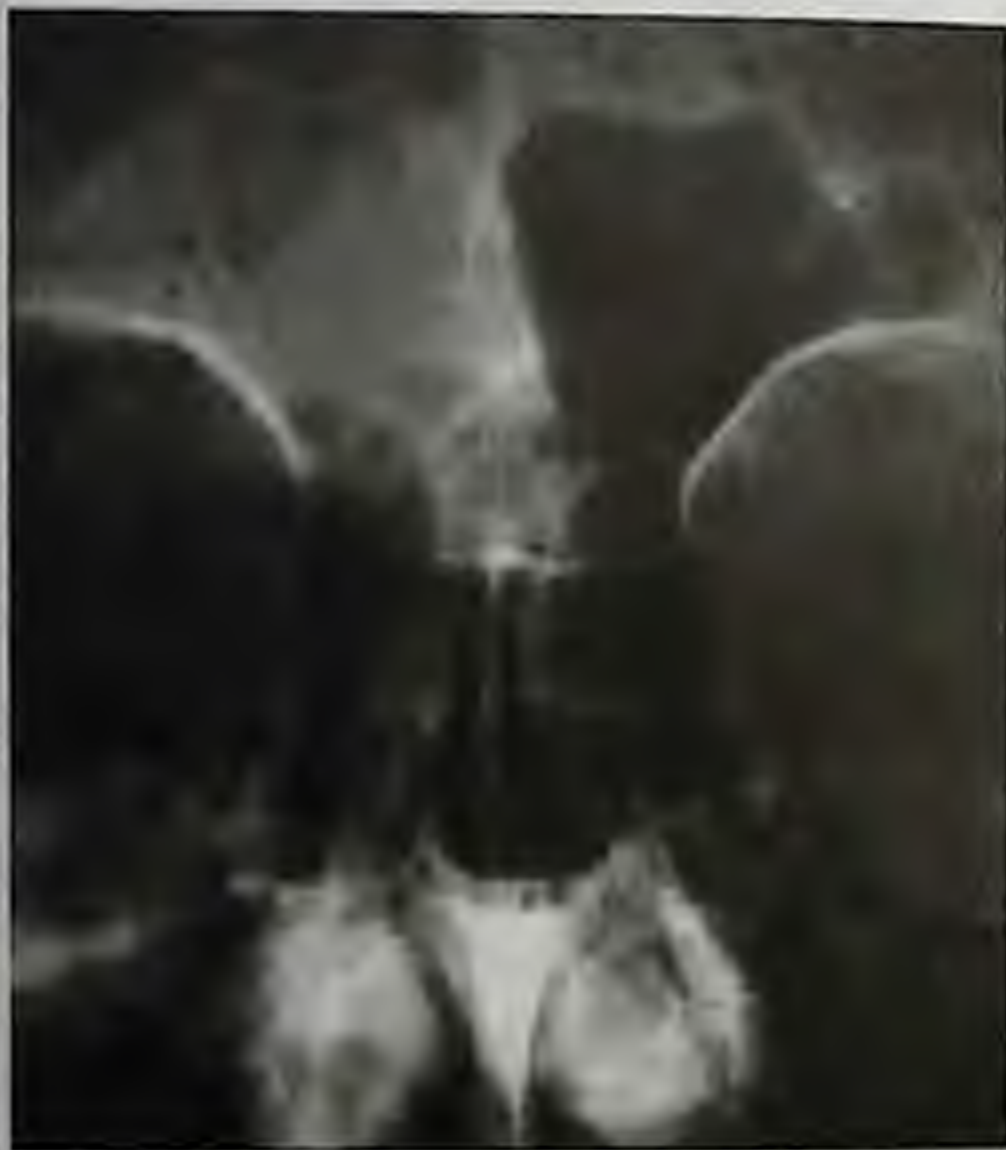### Клиническая картина

Клиническая картина зависит от характера патологического процесса в пазухе. Заболевание вызывает периодические или постоянные головные боли в области лба различной интенсивности, периодическую заложенность носа, слизисто-гнойное отделяемое из полости носа и понижение



обоняния. Боли могут носить и диффузный характер, усиливаясь при наклонах головы вперед. При пальпации и перкуссии часто определяется болезненность в области проекции передней и нижней стенок лобной пазухи. Хронический фронтит нередко протекает с вовлечением в процесс ячеек решетчатого лабиринта и может вызывать орбитальные и внутричерепные осложнения.

При передней риноскопии обнаруживают отечность или гиперплазию передних отделов средней носовой раковины, слизисто-гнойное или гнойное отделяемое по латеральной стенке полости носа, а также полипно измененную слизистую оболочку в среднем носовом ходе.



а



б

Рис. 3-30. Гнойный правосторонний фронтит: а — обзорная рентгенограмма; б — компьютерная томограмма. Стрелками обозначено гомогенное затемнение лобной пазухи



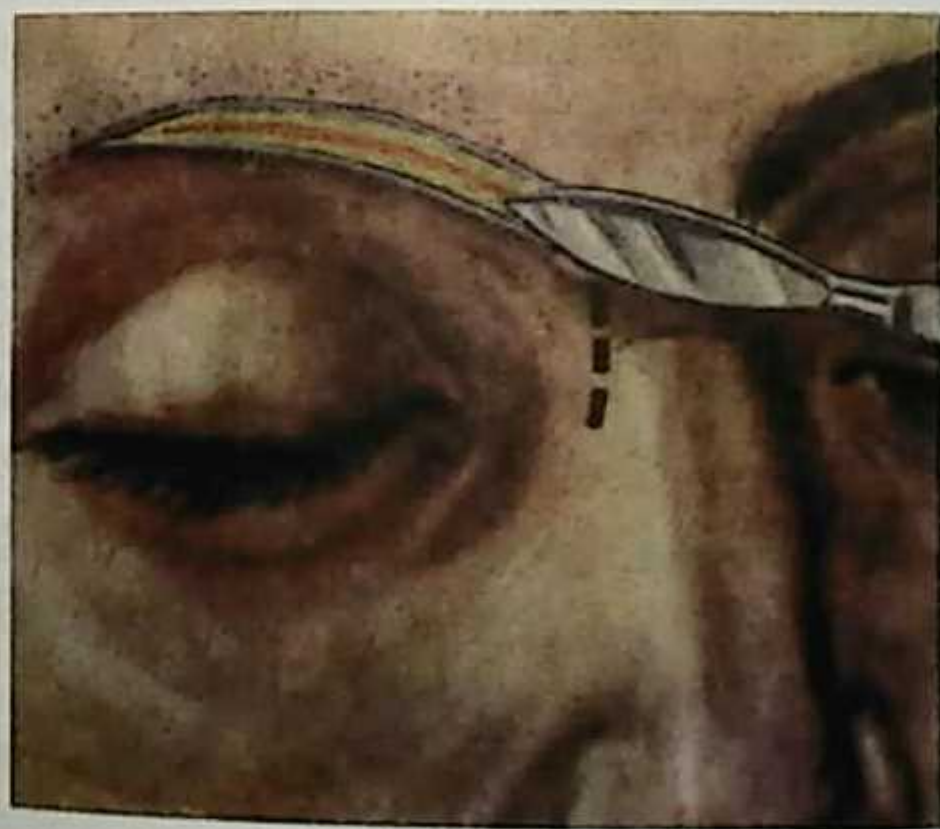**Диагностика**

Диагностика не представляет затруднений. Необходимо учесть данные анамнеза, характерные жалобы больного, результаты клинического и инструментального осмотров, эндоскопического и рентгенологического исследований (при необходимости — с введением контрастных препаратов), а также КТ околоносовых пазух (рис. 3-30).

**Лечение**

Лечение хронического фронтита в основном хирургическое. Эффективны эндоскопические малоинвазивные методы эндоназального вскрытия лобной пазухи с формированием лобноносового канала. Рецидивирующие процессы и признаки осложнений служат показанием к *срочной наружной (радикальной) операции*. Наиболее распространенная операция на лобной пазухе — радикальный метод Риттера—Янсена с формированием дренажа по Б.С. Преображенскому. Другие модификации (Киллиана, Н.В. Белоголовова) применяют редко.

Метод Риттера—Янсена предполагает вход в пазуху через нижнюю стенку, удаление всей слизистой оболочки и патологического содержимого и формирование соустья с полостью носа. В соустье вводят через пазуху резиновую трубку (рис. 3-31, б). Наружную рану послойно заши-



а



б

Рис. 3-31. Радикальная операция на лобной пазухе: а — разрез кожи; б — формирование соустья с дренажем по Преображенскому



вают. Дренаж в канале оставляют на 3—4 нед, пазуху периодически промывают через дренажную трубку, через которую в полость пазухи вводят тонкий катетер для более тщательного промывания.

## Острый этмоидит

Острый этмоидит (*ethmoiditis acuta*) — острое воспаление слизистой оболочки клеток решетчатого лабиринта. Это распространенное заболевание занимает второе место по частоте после воспаления верхнечелюстных пазух. Его причиной служат острый ринит, острые респираторные заболевания или грипп. К острому этмоидиту предрасполагают такие факторы, как анатомо-топографическое расположение выводных соустьей ячеек решетчатого лабиринта, узость среднего носового хода и искривление перегородки носа.

### Клиническая картина

Как и для любого воспалительного процесса, для острого этмоидита характерны общие и местные проявления. Общие симптомы включают повышение температуры тела (37—38 °С), слабость и разбитость. Больного нередко беспокоит головная боль различной интенсивности, которая обычно локализована в области корня носа и глазницы.

Местные симптомы: заложенность в носу и затруднение носового дыхания, слизисто-гнойные выделения из полости носа, понижение обоняния различной выраженности. В детском возрасте и у ослабленных больных, а также при воздействии высококовирулентной инфекции возможны разрушение части костных стенок решетчатых ячеек, отек и гиперемия внутреннего угла глазницы и прилежащих отделов верхнего и нижнего века на стороне заболевания. Здесь может сформироваться эмпиема (закрытый гнойник) с последующим распространением процесса в клетчатку глазницы и развитием орбитального осложнения.

### Диагностика

Диагностика основана на характерных жалобах и данных анамнеза. При передней риноскопии отмечают отечность и гиперемию слизистой оболочки в области средней носовой раковины, слизисто-гнойные выделения из-под средней носовой раковины или из области обонятельной щели (при воспалении задних решетчатых ячеек). Для лучшего осмотра проводят предварительную анемизацию слизистой



оболочки в этой области. Эндоскопическое исследование позволяет тщательно рассмотреть область выхода естественных отверстий решетчатых ячеек и дифференцировать гнойные выделения из передних ячеек (передний этмоидит) или задних ячеек и обонятельной щели (задний этмоидит; рис. 3-32). На рентгенограммах и особенно на КТ видно затемнение решетчатых ячеек, что наиболее важно для установления диагноза.

### Лечение

Острый этмоидит при отсутствии осложнений лечат консервативно. Местное лечение направлено, прежде всего, на уменьшение отека слизистой оболочки носа и, следовательно, на улучшение оттока из пораженных околоносовых пазух. С этой целью в нос закапывают сосудосуживающие препараты. Лучше действуют аппликации в область среднего носового хода на 1–2 мин турунды, пропитанной раствором эпинефрина. Эффективны комбинированные препараты в виде эндоназальных спреев [такие, как ацетилцистеин + туаминогептан (ринофлуимуцил<sup>®</sup>), фрамицетин (изофра<sup>®</sup>), дексаметазон + неомицин + полимиксин В + фенилэфрин (полидекса с фенилэфрином<sup>®</sup>)], мометазона фуруат (назонекс), физиотерапевтические процедуры (УВЧ, терапевтический лазер). Результативно применение синус-катетера «ЯМиК», позволяющего аспирировать содержимое околоносовых пазух на стороне поражения и вводить в них лекарственные препараты.

Общее лечение показано при выраженной температурной реакции и признаках интоксикации организма. Назначают антибактериальную терапию (например, амоксициллин, амоксициллин + клавулановая кислота, цефиксим, цефдиторен, кларитромицин, джозамицин, левофлоксацин и др.), гипосенсибилизирующие препараты (дифенгидрамин, дезлоратадин, лоратадин), муколитики и симптоматическое лечение.

При развитии орбитальных или внутричерепных осложнений выполняют хирургическое вмешательство — эндоназальное вскрытие

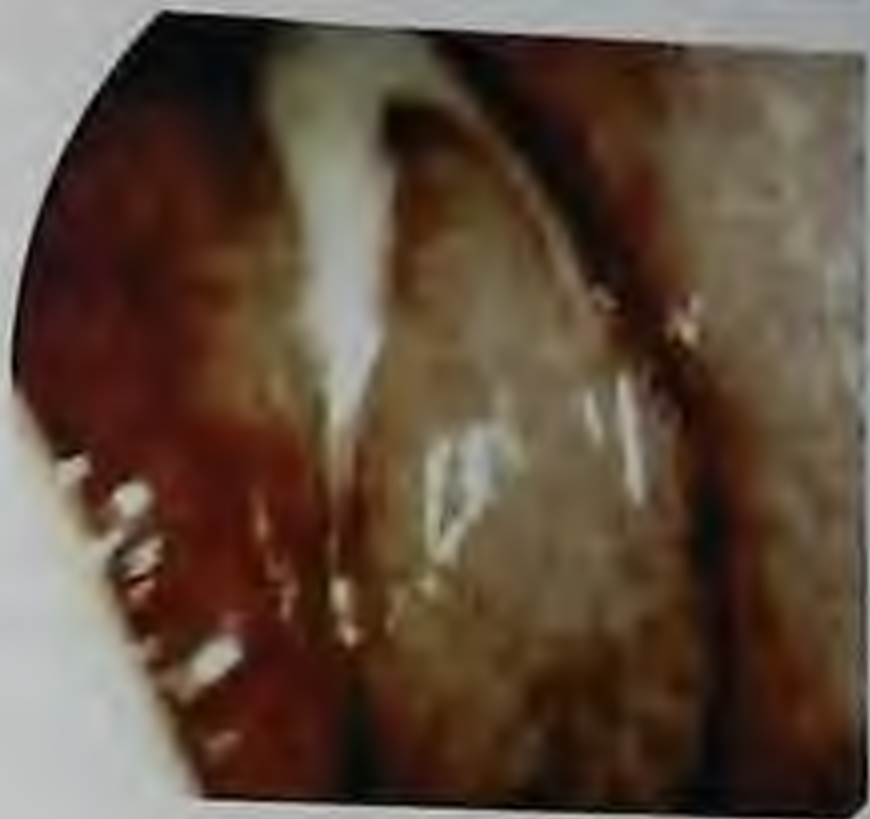

Рис. 3-32. Гнойные выделения из-под средней носовой раковины (эндофотография)



клеток решетчатого лабиринта, вскрытие абсцесса века или клетчатки глазницы наружным или эндоназальным эндоскопическим доступом.

### Хроническое воспаление ячеек решетчатого лабиринта

Хронический этмоидит (*ethmoiditis chronica*) — хроническое воспаление слизистой оболочки ячеек решетчатого лабиринта. Как правило, оно развивается как продолжение недиагностированного или недолеченного острого этмоидита. Ячейки решетчатого лабиринта занимают центральное положение по отношению к другим пазухам, поэтому хронический этмоидит нередко сочетается с воспалением. Кроме того, возникновению хронического этмоидита способствуют частые острые инфекционные заболевания, снижающие резистентность организма, аденоидные вегетации и искривление перегородки носа.

В большинстве случаев встречаются катарально-серозная, гнойная или гиперпластическая формы хронического этмоидита, для которых характерны значительное утолщение и гиперплазия, полипозная метаплазия слизистой оболочки в области среднего носового хода, особенно хорошо заметная при эндоскопическом исследовании. Полипы представляют собой отечно-воспалительные образования слизистой оболочки. Причинами формирования полипов считают длительное раздражение слизистой оболочки полости носа патологическим отделяемым и местные аллергические реакции. Полипы чаще множественные, разного размера, иногда они обтурируют всю полость носа и даже выходят наружу через преддверие полости носа (рис. 3-33). В некоторых случаях полипы длительно давят на стенки носа и даже вызывают их наружную деформацию.

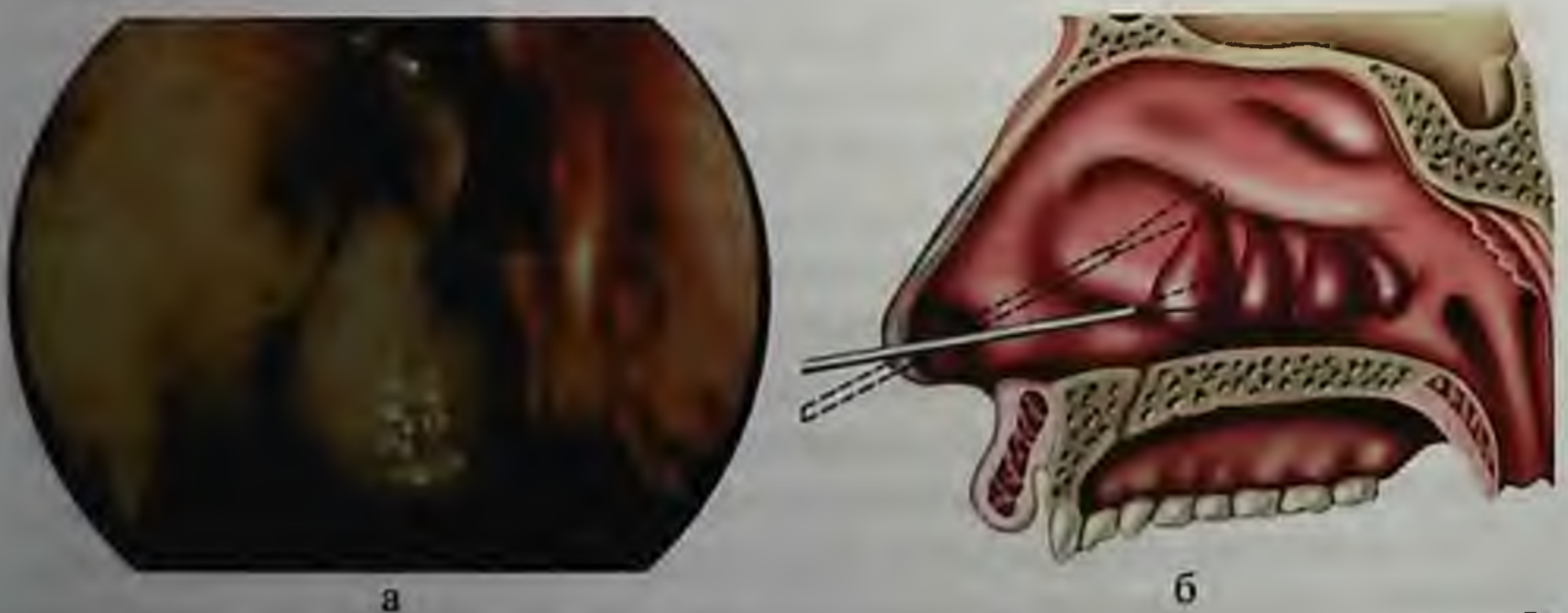

Рис. 3-33. Полипы, выходящие из-под носовой раковины и обтурирующие общий носовой ход: а — вид при эндоскопии; б — удаление полипной петлей

### Клиническая картина

Общие симптомы слабо выражены и зависят от активности процесса. Хронический этмоидит часто протекает латентно. В период рецидива больного беспокоят выделения из носа слизистого или гнойного характера, головная боль (чаще в области корня носа), ощущение тяжести в области переносицы, усиливающееся при наклонах головы. Обоняние, как правило, нарушено в различной степени. При осложненном течении хронического этмоидита инфекция может перейти в глазницу, тогда наблюдаются припухлость век и сглаженность внутреннего угла глаза, глазное яблоко смещается вперед. При пальпации возникает болезненность в области корня носа и у внутреннего угла глаза (периостит). Возможно проникновение инфекции в ткань века и по венозным каналам (флебит). Флегмона орбиты в течение нескольких часов ведет к слепоте этого глаза.

### Диагностика

При риноскопии обнаруживают отечность слизистой оболочки носа, слизисто-гнойные или гнойные выделения из-под средней носовой раковины или из верхнего носового хода. С помощью эндоскопа можно дифференцировать источник гноя: под средней носовой раковиной — передний этмоидит, в верхнем носовом ходе или на задней стенке носоглотки — задний этмоидит. Длительное течение этмоидита сопровождается гиперплазией средней носовой раковины, которая может соприкасаться с перегородкой носа, латеральной стенкой носа, блокируя остиомеатальный комплекс. Характерны единичные или множественные полипозные образования разного размера. На рентгенограммах околоносовых пазух или на КТ выявляется затемнение на соответствующей стороне ячеек решетчатого лабиринта.

### Лечение

При обострении хронического этмоидита проводят консервативное лечение, назначают антибактериальные препараты и антисептики. Для уменьшения отека слизистой оболочки и улучшения оттока содержимого из воспаленных пазух используют различные сосудосуживающие препараты в виде капель или аэрозолей [например, нафазолин (нафтизин<sup>®</sup>, санорин<sup>®</sup>), ксилометазолин (галазолин<sup>®</sup>, ксимелин<sup>®</sup>)]. Эффективны комбинированные препараты, содержащие антибиотик, сосудосуживающий препарат и анальгетик, такие как ацетилцистеин + туаминогептан (ринофлуимуцил<sup>®</sup>) в виде аэрозоля, дексаметазон + неомицин + полимиксин В + фенилэфрин (полидекса с фенилэфрином<sup>®</sup>), фрамицетин (изофра<sup>®</sup>) и фузафунгин (биопарокс<sup>®</sup>).



Применяют физиотерапевтические процедуры: УВЧ на область пазух (при отсутствии полипов), эндоназально электрофорез 2% раствора кальция хлорида и 1% раствора дифенгидрамина, фонофорез гидрокортизона. Местные топические кортикостероидные препараты — мометазона фуруат или флутиказона фуруат. Действительно применение синус-катетера «ЯМик». Эффективны хирургические методы лечения. Эндоскопическое эндоназальное вскрытие клеток решетчатого лабиринта.

### **Острое и хроническое воспаление клиновидной пазухи**

Сфеноидит (*sphenoiditis*) — острое или хроническое воспаление слизистой оболочки клиновидной пазухи. Заболевание обычно сочетается с поражением задних решетчатых ячеек, реже — с фронтитом или гайморитом.

#### **Клиническая картина**

Клиническая картина воспаления клиновидной пазухи нередко стерта вследствие воспаления в ячейках решетчатого лабиринта и других пазухах. Однако, несмотря на самые разнообразные клинические симптомы, есть и характерные «сфеноидальные» признаки: головная боль различной степени выраженности и длительности (вплоть до мучительной) в области затылка или в глубине головы. Иногда боль возникает в глазнице или теменно-височной области.

Для острой гнойной и хронической формы заболевания характерно стекание гноя из носоглотки по задней стенке глотки, что можно увидеть при фарингоскопии или задней риноскопии. Возможны жалобы на ощущение постоянного неприятного запаха, заложенность в носу и затруднение носового дыхания.

При хроническом процессе типичны жалобы на образование вязкого отделяемого и корок, трудноудаляемых из носоглотки. При фарингоскопии определяются скопление отделяемого и корок в верхних и задних отделах полости носа, атрофия слизистой оболочки.

При хроническом (реже — при остром) сфеноидите воспалительный процесс может распространяться на область перекреста зрительных нервов, так как верхняя стенка клиновидной пазухи относительно тонкая (0,5–3,0 мм). Развивается оптохиазмальный арахноидит, для которого характерно прогрессирующее ухудшение зрения. Поражение других черепных нервов, граничащих с боковыми стенками клиновидной пазухи (обонятельного и отводящего), тромбоз пещеристого синуса и вовлечение в процесс оболочек головного мозга — возможные осложнения как острого, так и хронического сфеноидита.

Общая реакция организма при неосложненном течении маловыражена, состояние больного относительно удовлетворительное, температура тела субфебрильная или нормальная, отмечаются общая слабость, утомляемость и раздражительность.

### Диагностика

Диагностика сфеноидита наиболее сложна. Трудности связаны с расположением клиновидной пазухи в глубоких отделах основания черепа, поэтому в литературе эта пазуха известна как «забытый» синус, «немая» пазуха, и в клинической практике сфеноидит встречается гораздо чаще, чем его выявляют. С другой стороны, расположение клиновидной пазухи в непосредственной близости к зрительному, тройничному и блуждающему нервам, пещеристому синусу и другим диэнцефальным структурам определяет значимость сфеноидита в развитии различных неврологических нарушений и тяжелых осложнений. Диагностика основана на характерных жалобах, данных объективного осмотра, эндоскопического и рентгенологического исследований. В диагностике воспаления клиновидной пазухи наиболее информативны данные КТ или МРТ (рис. 3-34).

С диагностической и лечебной целью проводят зондирование или пункцию клиновидной пазухи через ее переднюю стенку с использованием эндоскопической техники. Необходимо отметить, что эти опасные манипуляции требуют от врача хорошей ориентации в полости носа и высокой техники исполнения.

### Лечение

Лечение острого сфеноидита чаще консервативное. Используют местную терапию, а при повышении температуры тела и интоксикации организма — общую терапию.

Местное лечение направлено на устранение отека, восстановление дренирования и улучшение оттока воспалительного содержимого из клиновидной пазухи. Используют сосудосуживающие препараты,

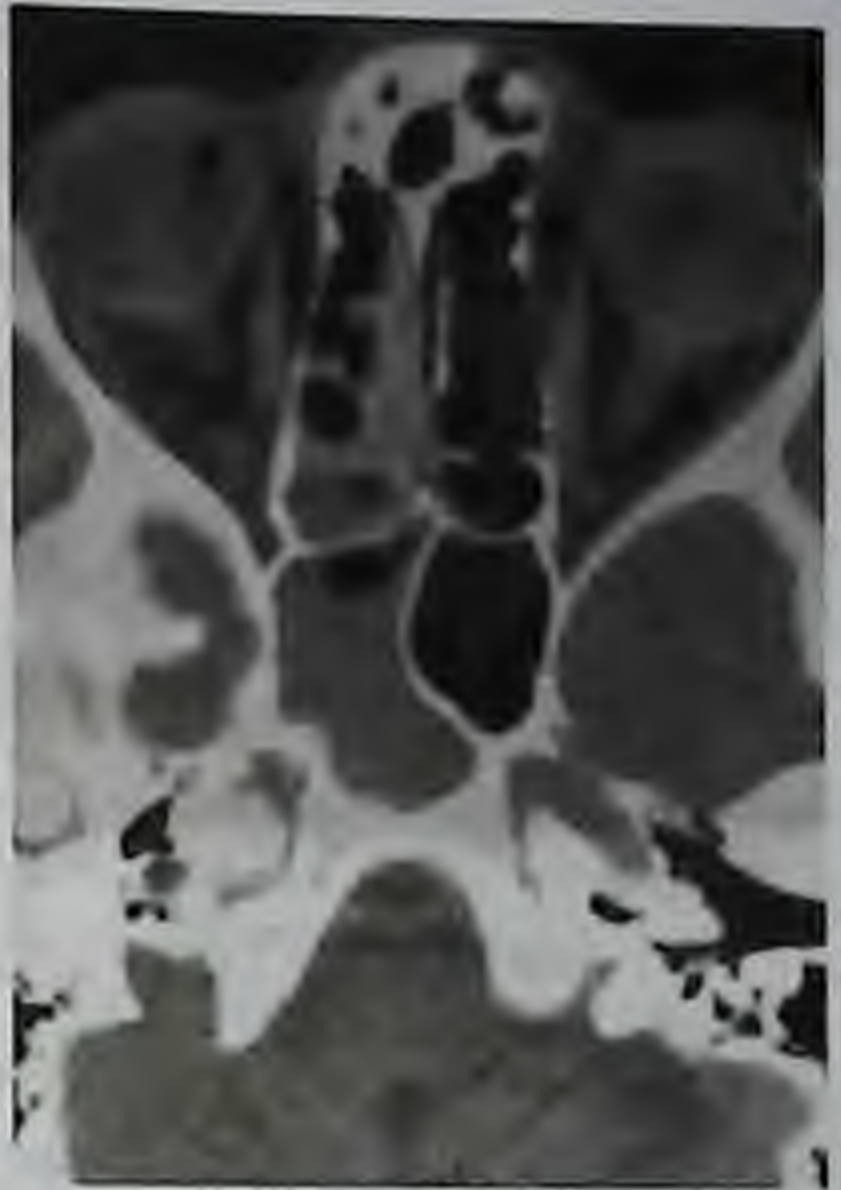


Рис. 3-34. Компьютерная томограмма околоносовых пазух, аксиальная проекция. Гомогенное затемнение клиновидной пазухи и клеток решетчатого лабиринта слева



анемизацию области обонятельной щели турундами с эпинефрином. Эффективен, особенно в детском возрасте, метод перемещения, позволяющий промывать пазуху антибиотиками и антисептиками. Применение синус-катетера «ЯМиК» обеспечивает наибольшую результативность промывания пораженной пазухи и введения в нее лекарственных препаратов. При затянувшемся течении (более 2 нед) показано зондирование и промывание клиновидной пазухи под эндоскопическим контролем.

Повышение температуры тела свидетельствует об интоксикации организма, поэтому наряду с местными препаратами назначают антибиотики широкого спектра действия, антигистаминные препараты и анальгетики. Появление признаков осложнений (орбитальных, внутричерепных) служит основанием для безотлагательного хирургического вмешательства на клиновидной пазухе.

При хроническом сфеноидите применяют хирургическую тактику. Существуют различные методы вскрытия клиновидной пазухи. Раньше использовали преимущественно трансмаксиллярный доступ — через верхнечелюстную пазуху. В последние годы широко признаны малоинвазивные *эндонозальные операции с применением эндоскопов и микрохирургического инструментария*. При этом под контролем оптики через общий носовой ход или клетки решетчатого лабиринта расширяют естественное соустье или удаляют всю переднюю стенку клиновидной пазухи и элиминируют патологический процесс в пазухе.

## **Ринодакриоцистит**

Дакриоцистит — воспаление слезного мешка и носослезного протока острого или хронического характера, приводящее к сужению слезоотводящих путей и нарушению слезоотведения. Причиной заболевания в большинстве случаев является наличие воспалительных процессов в полости носа и ОНП — синуситы, полипозные процессы в полости носа, деформации перегородки носа, травматические повреждения лицевого скелета и др. Слизистая оболочка полости носа имеет тесный контакт и переходит в слизистую оболочку носослезных путей, что способствует распространению инфекции.

### **Клиническая картина**

Основной жалобой больного с нарушением слезоотведения является длительное слезотечение — симптом эпифоры. В ранних стадиях заболевания слезотечение непостоянное и усиливается на ветру, в холодный период, а затем принимает постоянный характер. Слезотечение создает дискомфорт для больного, нарушает качество жизни, ограничивает про-



фессиональную пригодность. Застоявшаяся слеза является питательной средой для микроорганизмов, что в свою очередь приводит к развитию гнойного дакриоцистита, кератита, язвы роговицы, флегмоны слезного мешка.

*Флегмона слезного мешка*, которая является осложнением дакриоцистита, вызывает выраженный реактивный отек и инфильтрацию мягких тканей параорбитальной области, значительную болезненность, резко усиливающуюся при пальпации мягких тканей, повышение температуры тела, интоксикацию организма.

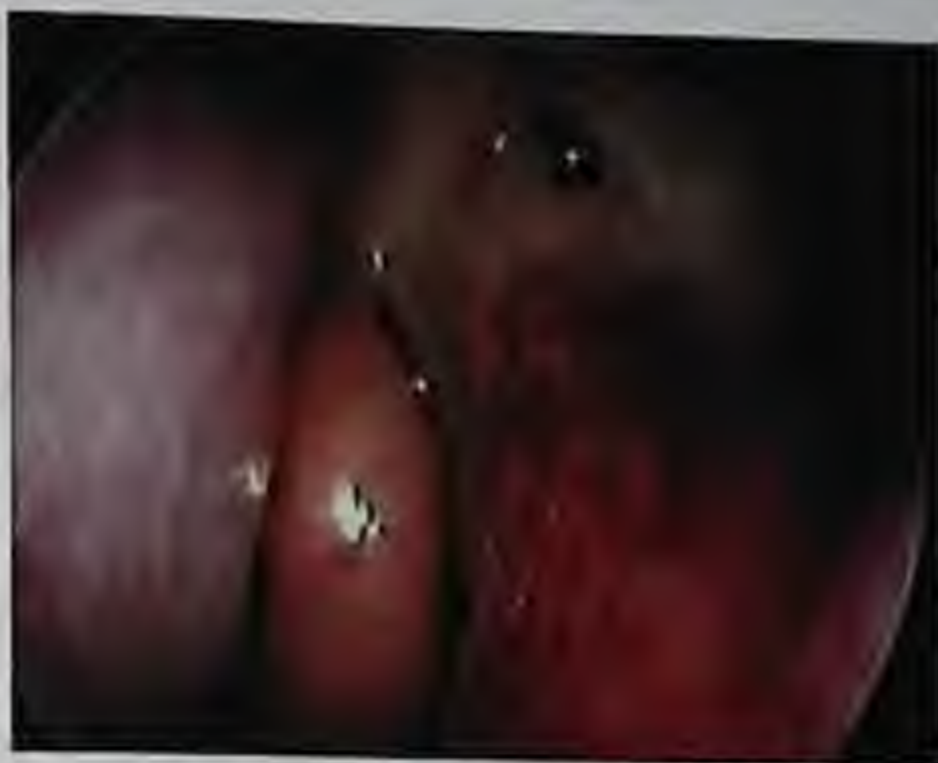

Рис. 3-35. Сформированная ринодакриостома в области переднего конца средней носовой раковины, 3 мес после операции (эндофотография)

### Лечение

При нарушении проходимости слезных путей в детском возрасте эффективны методы зондирования, массажа, промывания слезоотводящих путей через слезную точку, что обычно выполняют офтальмологи.

У взрослых консервативные методы лечения неэффективны и наиболее оптимальным и функциональным методом является *эндоскопическая эндоназальная дакриоцисториностомия*. Методика наружной дакриоцисториностомии в настоящее время применяется реже в силу травматичности операции и высокой частоты рецидивов.

Эндоназальная эндоскопическая дакриоцисториностомия производится через полость носа с применением эндоскопов и микроинструментов. Целью операции является создание стойкого сообщения — дакриориностомы — слезного мешка с полостью носа в области средней носовой раковины (рис. 3-35). Носослезный канал, открывающийся под нижней носовой раковиной, в последующем облитерируется.

### Контрольные вопросы и задания

- Что такое гемисинусит?
- Назовите клинические формы синусита в соответствии с классификацией Б.С. Преображенского и В.Т. Пальчуна.
- В каких околоносовых пазухах чаще развивается воспаление у взрослых и у детей?



- Как диагностировать острый гайморит?
- Когда показана пункция верхнечелюстной пазухи, и какие осложнения при этом возможны?
- На чем основана эмпирическая системная антибактериальная терапия острого синусита?
- Что может быть причиной одонтогенного гайморита?
- Назовите основные принципы лечения полипозного риносинусита.
- Что определяет лечебную тактику при кистах верхнечелюстной пазухи?
- Как диагностируют заболевания клиновидной пазухи?
- Каково лечение ринодакриоцистита?

### 3.6. ТРАВМЫ И ИНОРОДНЫЕ ТЕЛА НОСА И ОКОЛОНОСОВЫХ ПАЗУХ

Травмы носа и околоносовых пазух относят к наиболее частым повреждениям не только лор-органов, но и всего тела. Это обусловлено местоположением носа и тем, что он выступает над поверхностью лицевого скелета. Различают травмы *военного и бытового характера* (в частности, производственные, спортивные, транспортные).

В зависимости от силы действия и особенностей ранящего предмета, его направленности и глубины проникновения выделяют *открытые* травмы носа — с повреждением кожного покрова и *закрытые* — без повреждения кожного покрова.

Закрытые травмы чаще всего выражены ушибом, кровоподтеком в мягкие ткани или ссадиной. Различают переломы костей носа со смещением или без смещения, возможно вовлечение стенок околоносовых пазух, глазницы, скуловой кости и ячеек решетчатого лабиринта. При травмах лица нередки кровоизлияние в камеры глаза (гифемы), смещение глазного яблока (энофтальм) и сдавление глазодвигательных мышц сопровождающееся диплопией, понижением зрения вплоть до полной его потери.

Возможны открытые переломы, проникающие или непроникающие в полость носа, что определяют при ощупывании раны зондом. Наиболее частой причиной проникающих ранений служит травма носа остроконечными предметами. При этом возникает повреждение слизистой оболочки с последующими носовыми кровотечениями, инфицированием полости носа и околоносовых пазух, образованием гематом

перегородки носа с последующим абсцедированием. При направлении проникающего предмета к верхней стенке полости носа нередко повреждается решетчатая пластинка, что вызывает назальную ликворею.

Наиболее распространено боковое смещение наружного носа с разрывом шва между носовыми костями и лобными отростками верхней челюсти или переломом носовых костей (рис. 3-36, а-в).

Частыми видами деформаций наружного носа являются (Кицера А.Е., Борисов А.А., 1993):

- риносколиоз — боковое смещение носа;
- ринокифоз — деформация носа с образованием горба;
- ринолордоз — западение спинки носа (седловидный нос);
- платириния — приплюснутый нос;
- брахирина — чрезмерно широкий нос.

Травмы в области проекции лобных пазух приводят к перелому ее передней стенки, что обуславливает косметический дефект, западение в этой области и зачастую сопровождается нарушением проходимости лобно-носового соустья. Задняя стенка лобной пазухи повреждается редко.

Повреждения решетчатой кости, как правило, сопровождаются разрывом выстилающей слизистой оболочки и появлением подкожной эмфиземы на лице в виде припухлости и крепитации, которые могут распространяться на лоб и на шею. Повреждение передней решетчатой артерии порой вызывает опасное кровотечение в ткани глазницы.

Переломы в области передней стенки верхнечелюстной пазухи проявляются западением и деформацией в этой области и нередко сочетаются с повреждением глазничной стенки, глазного яблока, скуловой кости и решетчатого лабиринта.

По существу, перелом клиновидной кости — перелом основания черепа. Такая травма встречается редко и может сопровождаться по-

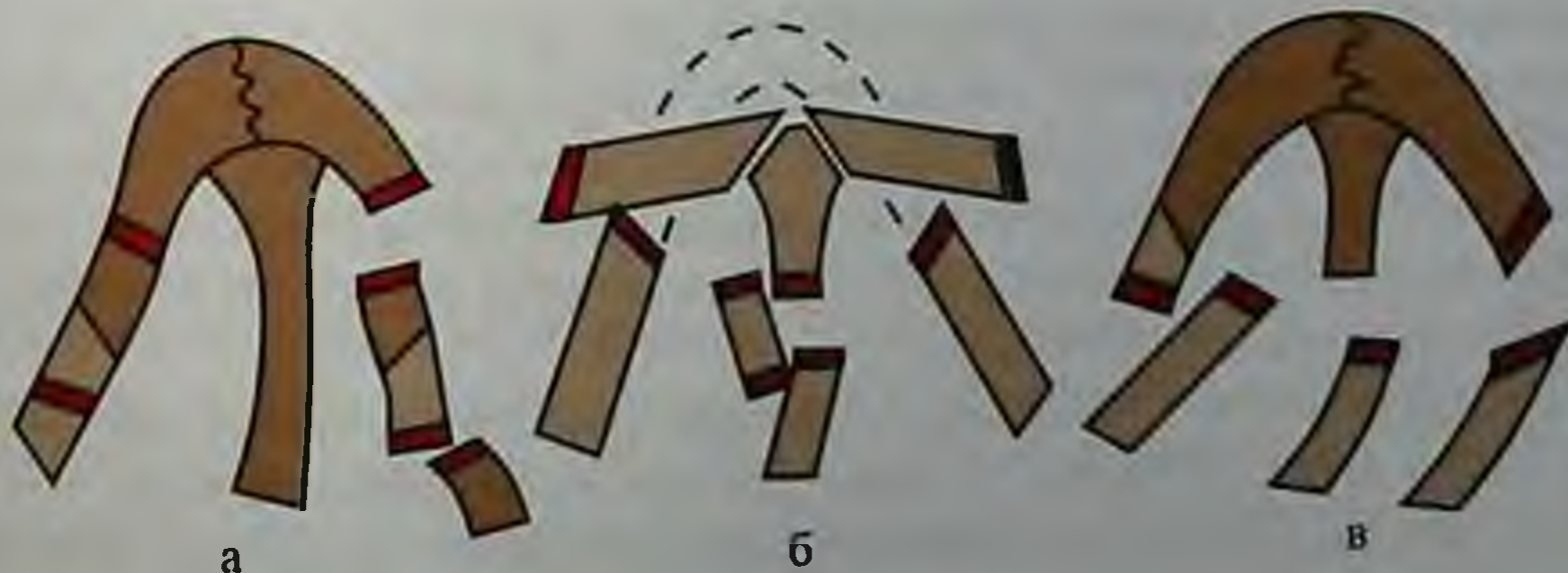

Рис. 3-36. Различные формы переломов костей носа



вреждением зрительного нерва и стенки внутренней сонной артерии со смертельным кровотечением или образованием посттравматической аневризмы, требующей вмешательства нейрохирурга.

### Диагностика

Диагноз устанавливают на основании данных анамнеза, внешнего осмотра, жалоб больного, результатов пальпации, зондирования, эндоскопии, рентгенографического исследования и КТ. При осмотре и пальпации выявляется болезненная припухлость тканей в области травмы. Внешняя деформация наружного носа со смещением набок или вдавление определенно указывают на перелом носовых костей. В таких случаях при пальпации обнаруживают костные выступы на спинке и скатах носа (симптом ступеньки), патологическую подвижность костей, возможна крепитация костных отломков. Подкожная крепитация свидетельствует о переломе решетчатой кости с разрывом слизистой оболочки.

Травма лицевого скелета часто сопровождается кровоизлиянием в область век и вокруг глазницы — симптомом «очков». Однако этот симптом может быть и признаком перелома основания черепа или травмы пещеристого синуса. Для уточнения диагноза в этом случае необходима люмбальная пункция. При переломе основания черепа характерно присутствие крови в спинномозговой жидкости (субарахноидальное кровоизлияние). Подозрение на перелом основания черепа, возникающее при бессознательном состоянии больного, оглушенности или судорогах, обязывает врача фиксировать голову больного по отношению к туловищу (существуют специальные корсеты) и транспортировать его на жестких носилках. Даже рентгенологическое исследование нельзя делать сразу, поскольку при этом нужно поворачивать голову.

О переломе решетчатой пластинки с разрывом твердой мозговой оболочки свидетельствует назальная ликворея, заметная при наклонах головы вперед. Сопутствующая носовая геморрагия может затруднить диагностику истечения ликвора. В 1-е сутки характерен симптом «двойного пятна» — наружное светлое кольцо вокруг пятна крови на салфетке. После прекращения носового кровотечения выделения из носа при назальной ликворее становятся светлыми. При лабораторном исследовании выявление глюкозы в выделениях из носа указывает на присутствие спинномозговой жидкости.

Инструментальные методы исследования (рентгенография лицевого скелета, КТ, МРТ) позволяют получить ценные сведения о характере и распространенности травматических повреждений лицевого скелета и околоносовых пазух.



## Лечение

Тактика лечения зависит от характера и глубины травмы, тяжести общих и неврологических симптомов. При ушибах и ранении мягких тканей без повреждения костных структур лицевого скелета проводят первичную хирургическую обработку и останавливают кровотечение. При этом необходимо стремиться к максимальному сохранению тканей и удалять лишь нежизнеспособные. Благодаря обильному кровоснабжению лица раны заживают хорошо. Первичный шов на лице можно накладывать в течение суток после травмы. При необходимости проводят переднюю петлевую, а иногда и заднюю тампонаду носа. Обязательно введение противостолбнячной сыворотки по схеме. Для уменьшения кровоизлияния и отека мягких тканей в первые 5–6 ч на область травмы прикладывают лед.

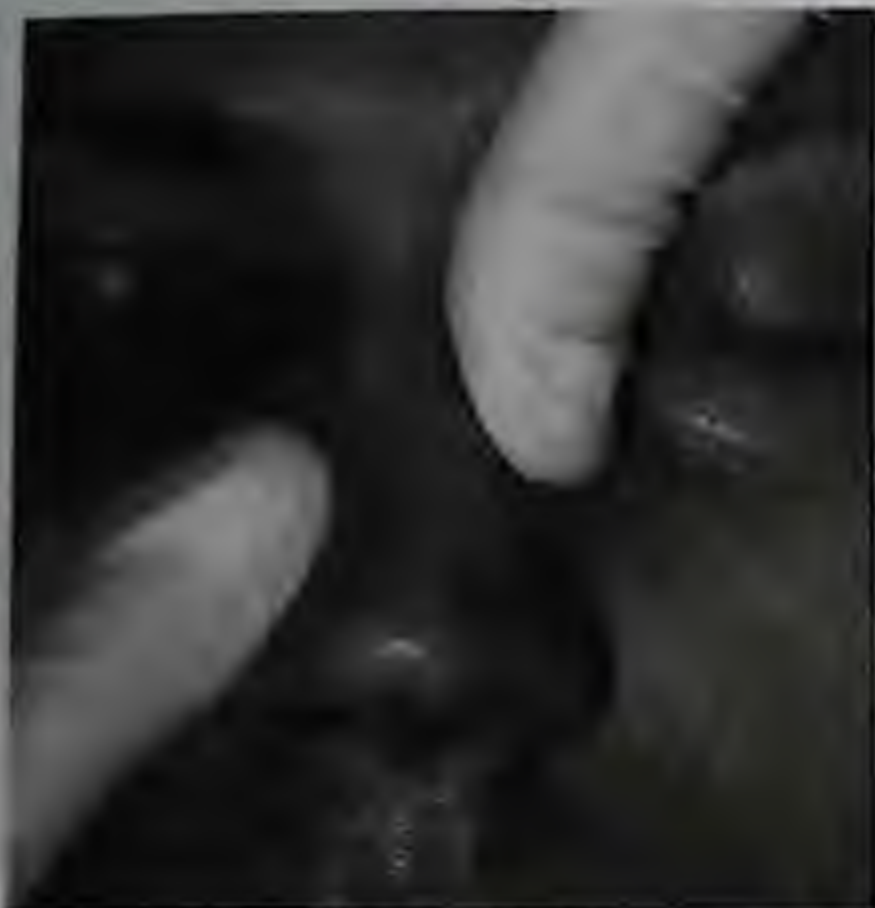При переломах со смещением костных отломков и внешних косметических дефектах *основным методом лечения служит репозиция (вправление) костей носа и стенок околоносовых пазух с последующей внутренней и (реже) внешней фиксацией отломков*. Оптимальным методом считают репозицию в первые сутки, но ее можно проводить и до 3 нед после травмы. Если по данным анамнеза и объективного обследования диагностируют сотрясение головного мозга II–III степени (головная боль, тошнота, рвота, слабость, неврологические симптомы), то вправление костей носа откладывают на более поздний срок (через 5–6 сут).

Отломки костей носа вправляют в положении больного сидя или лежа с использованием аппликационной анестезии (смазыванием слизистой оболочки 10% раствором лидокаина, 2% раствором тетракаина) или инфильтрационной анестезии инъекцией 1% раствора прокаина (2% раствора лидокаина) по 1–2 мл в область перелома.

Репозицию при боковом смещении наружного носа проводят давлением большого пальца правой руки при искривлении влево и соответственно левой руки — при искривлении вправо. Это способ так называемой пальцевой репозиции (рис. 3-37, а). Сила давления пальцем может быть значительной. В момент смещения отломков в нормальное положение обычно слышен характерный хруст.

При вдавленных переломах костей носа для репозиции используют *носовые элеваторы Ю.Н. Волкова*. После адекватного обезболивания в полость носа на заранее измеренную глубину вводят соответственно правый или левый носовой элеватор и тракцией кпереди и кверху восстанавливают нормальное анатомическое положение спинки носа (рис. 3-37, б).





а



б

Рис. 3-37. Репозиция костей носа:  
а — пальцевая; б — пальцеинструментальная

Если диагностировано одновременное смещение костных отломков кзади и в сторону, выполняют *пальце-инструментальное вправление*: соответствующим элеватором тракцией кпереди и одновременно большим пальцем руки вправляют боковое смещение. При отсутствии элеваторов кости носа вправляют прямым пинцетом либо зажимом, концы которого обертывают марлей или надевают на них резиновую трубку.

После репозиции костей носа иногда необходима фиксация костных отломков посредством тампонады носа или наружной гипсовой повязки, показанием к которой служит подвижность костных отломков, определяемая пальпаторно.

При травмах носа, сопровождаемых его стойкими дефектами и деформациями, необходима хирургическая (косметическая, пластическая, эстетическая) коррекция, которую все чаще выполняют во многих оториноларингологических клиниках. Деформация наружного носа часто сочетается с искривлением перегородки носа, нарушающим носовое дыхание. В этой ситуации признана тактика одномоментной коррекции внутриносовых структур и устранения косметического дефекта наружного носа — *риносептопластика*.

Операцию выполняют, как правило, под интубационным наркозом, спустя 5–6 мес после острой травмы наружного носа. Доступ при пластической операции на наружном носе может быть открытым или за-

крытым, для устранения дефектов широко используют имплантацию различных материалов (таких, как аутохрящ, консервированный хрящ, силикон). Естественно, косметические операции требуют от хирурга весьма тщательной и деликатной оперативной техники и индивидуального творческого подхода (рис. 3-38).

*Переломы стенок верхнечелюстной пазухи* (чаще передней) сопровождаются вдавлением костных отломков, кровоизлиянием в пазуху, переломом глазничной стенки и скуловой кости. Оперативное вмешательство направлено на устранение косметического дефекта, при этом нередко необходимо наложение соустья с полостью носа под нижней носовой раковиной. Изолированное кровоизлияние в верхнечелюстную пазуху частично резорбируется, часть крови выводится благодаря функции мерцательного эпителия. Однако если через 3—4 дня после травмы у больного появляются признаки воспаления, боли, отек и инфильтрация в области проекции пазухи, его температура тела повышается, то необходима пункция пазухи с промыванием антисептиками и введением антибиотиков.

*При переломах стенок лобной пазухи*, сопровождаемых вдавлением отломка в пазуху и нарушением функции канала лобной пазухи, проводят оперативное лечение. Операция направлена на репозицию передней стенки и формирование лобно-носового соустья с фиксацией дренажа по Б.С. Преображенскому на 3 нед (резиновой трубкой диаметром 0,6—0,8 см соединяют лобную пазуху и полость носа и фиксируют валиком на коже рядом с разрезом). Тщательный осмотр и зондирование задней стенки лобной пазухи может выявить ее перелом, требующий обнажения твердой мозговой оболочки. Как правило, таким больным необходима консультация нейрохирурга.

Для борьбы с назальной ликвореей используют консервативную или хирургическую тактику. Показаны постельный режим при возвышенном полусидячем положении, антибиотики в целях профилактики вторичных осложнений, дегидратационные средства (внутривенное введение 40% раствора глюкозы\*, гипертонических растворов кальция хлорида и натрия хлорида, фуросемид, ацетазоламид), седативные средства и диета с ограниченным приемом жидкости. При отсутствии эффекта показано хирургическое вмешательство, например пластика дефекта с использованием окружающей слизистой оболочки верхней или средней носовой раковины. Операции проводят эндоназально с использованием эндоскопических систем и микроинструментария. В некоторых случаях используют нейрохирургический подход через переднюю черепную ямку.





г



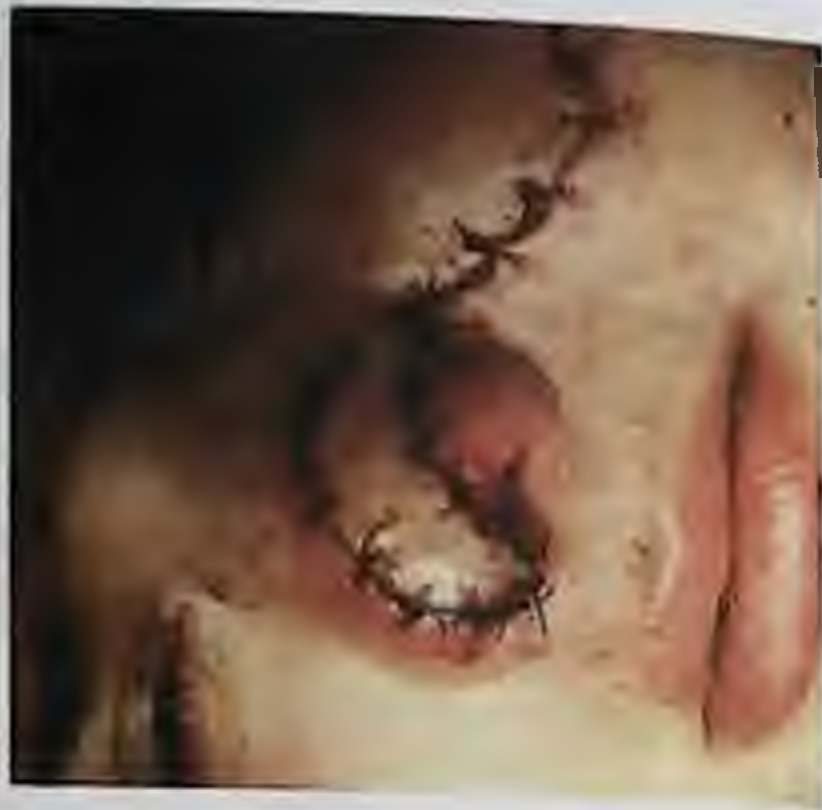в



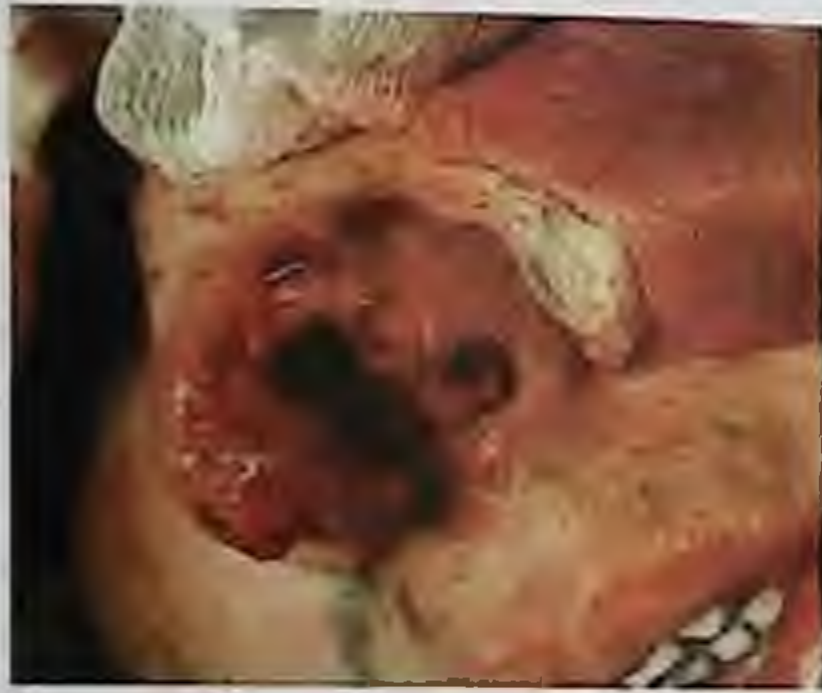б



а



с



д



Рис. 3-38. Пластические операции на наружном носе: а-г — до и после операции; д — схема удаления горбинки носа; е — пластика дефекта наружного носа кожным лоскутом на ножке



При сочетанной травме, как правило, назначают ненаркотические анальгетики [например, метамизол натрия, метамизол натрия + пифенон + фенпивериния бромид (максиган<sup>а</sup>), трамадол], седативные средства (в частности, оксазепам, фенобарбитал). Для борьбы с раневой инфекцией и профилактики вторичных осложнений применяют общую и местную антибактериальную терапию, дегидратационные средства, гемостатическую терапию и симптоматические средства.

### **Инородные тела носа и околоносовых пазух**

В полости носа инородные тела чаще встречаются у детей, которые во время игры засовывают в нос себе и сверстникам разные предметы: пуговицы, монеты, мелкие игрушки, семечки, зерна бобовых. Пищевые инородные тела могут попадать в задние отделы полости носа при рвоте. Иногда в носу выявляются небольшие тампоны, оставленные после остановки носового кровотечения. У взрослых в носу и околоносовых пазухах порой обнаруживают пулю или осколки снаряда, а также различные предметы, попавшие туда при проникающих ранениях лица. Исключительно редко в полости носа и околоносовых пазухах находят ретенированные зубы как результат нарушения их развития. Описаны казуистические случаи обнаружения в носу живых инородных тел: глистов или пиявок. В верхнечелюстной пазухе на рентгенограмме или КТ иногда выявляют рентгеноконтрастный пломбировочный материал, попавший туда при пломбировании верхушек корней прилежащих зубов. Инородное тело в носу или в пазухе травмирует слизистую оболочку, провоцирует и поддерживает хронический воспалительный процесс, приводит к развитию грануляций. При длительном пребывании инородного тела в полости носа возможно образование риолита, или носового камня. Он образуется в результате отложения солей кальция и фосфатов вокруг инородного тела. При инородном теле в пазухе формируется хронический синусит.

Инородное тело в носу или околоносовой пазухе проявляется односторонним нарушением носового дыхания, нередко отмечают слизисто-гнойные выделения с примесью крови, возможно развитие хронического синусита. Для диагностики инородного тела носа проводят риноскопию с анемизацией слизистой оболочки носа и зондированием. Если предполагают инородное тело в пазухе, то необходима рентгенография или КТ. Важным подспорьем в диагностике инородных



тел служит эндоскопия полости носа, или синусоскопия, в процессе которой инородное тело нередко можно удалить.

Инородное тело носа удаляют под местной аппликационной анестезией с помощью тупого крючка, в качестве которого можно использовать аттиковый зонд. Если инородное тело небольшое и гладкое, то его извлечение не представляет затруднений. При крупных ринолитах камень можно предварительно раздробить носовыми щипцами и удалить по частям. Неудачные попытки удаления инородного тела сопровождаются травмой слизистой оболочки, кровотечением, продвижением инородного тела в более глубокие отделы полости носа и носоглотку, откуда оно может попасть в дыхательные пути и пищевод.

### 3.7. РИНОГЕННЫЕ ОРБИТАЛЬНЫЕ И ВНУТРИЧЕРЕПНЫЕ ОСЛОЖНЕНИЯ

Воспалительные заболевания носа и околоносовых пазух способны приводить к различным осложнениям. *Развитие внутриглазных и внутричерепных осложнений обусловлено несколькими причинами.*

- **Анатомические особенности.** Глазница окружена с трех сторон стенками околоносовых пазух: снизу — верхнечелюстной, изнутри — решетчатыми и клиновидной, сверху — лобной. Верхняя стенка полости носа является дном передней черепной ямки.
- **Сосудисто-нервные связи.** Вены полости носа через угловую и верхнюю глазничную вены анастомозируют с пещеристым синусом и венозными сплетениями твердой мозговой оболочки.
- **Сообщение лимфатической сети** полости носа с подпаутинным пространством головного мозга.

Инфекция проникает в полость глазницы и черепа различными путями: контактным, гематогенным, периневральным и лимфогенным. Наиболее распространен контактный путь. По мнению большинства исследователей, самым частым источником инфекции внутричерепных осложнений выступают ячейки решетчатого лабиринта, затем следуют лобная, верхнечелюстная и, наконец, клиновидная пазухи. Следует отметить, что симптомы орбитальных осложнений часто совпадают, одна форма может переходить в другую, что создает затруднения в дифференциальной диагностике.

Больным с риногенными орбитальными и внутричерепными осложнениями необходима экстренная специализированная хирургическая помощь в условиях стационара с привлечением офтальмолога и нейрохирурга.

## Риногенные орбитальные осложнения

Различают следующие орбитальные осложнения:

- реактивный отек век и клетчатки глазницы;
- орбитальный остеоperiостит (гнойный или негнойный);
- абсцесс века;
- субperiостальный абсцесс;
- флегмона глазницы;
- ретробульбарный абсцесс;
- тромбоз вен глазницы.

### Клиническая картина

Местные проявления орбитальных осложнений включают *реактивный отек клетчатки глазницы и век, гиперемию конъюнктивы, а в некоторых случаях и ее отек — хемоз* (рис. 3-39). Глазное яблоко смещается кнаружи (экзофтальм), его подвижность ограничена, при движениях глаза возникают боли. Характерна выраженная болезненность при давлении на глазное яблоко или на край глазницы. Как правило, наблюдаются гнойные выделения и заложенность носа. Снижение зрения наступает быстро (в течение ближайших часов может наступить слепота), особенно при глубоком расположении очага воспаления. Иногда наблюдаются парезы мышц и нервов глаза.

Общие нарушения включают повышение температуры тела до 39—40 °С, головную боль, общую слабость, иногда рвоту.

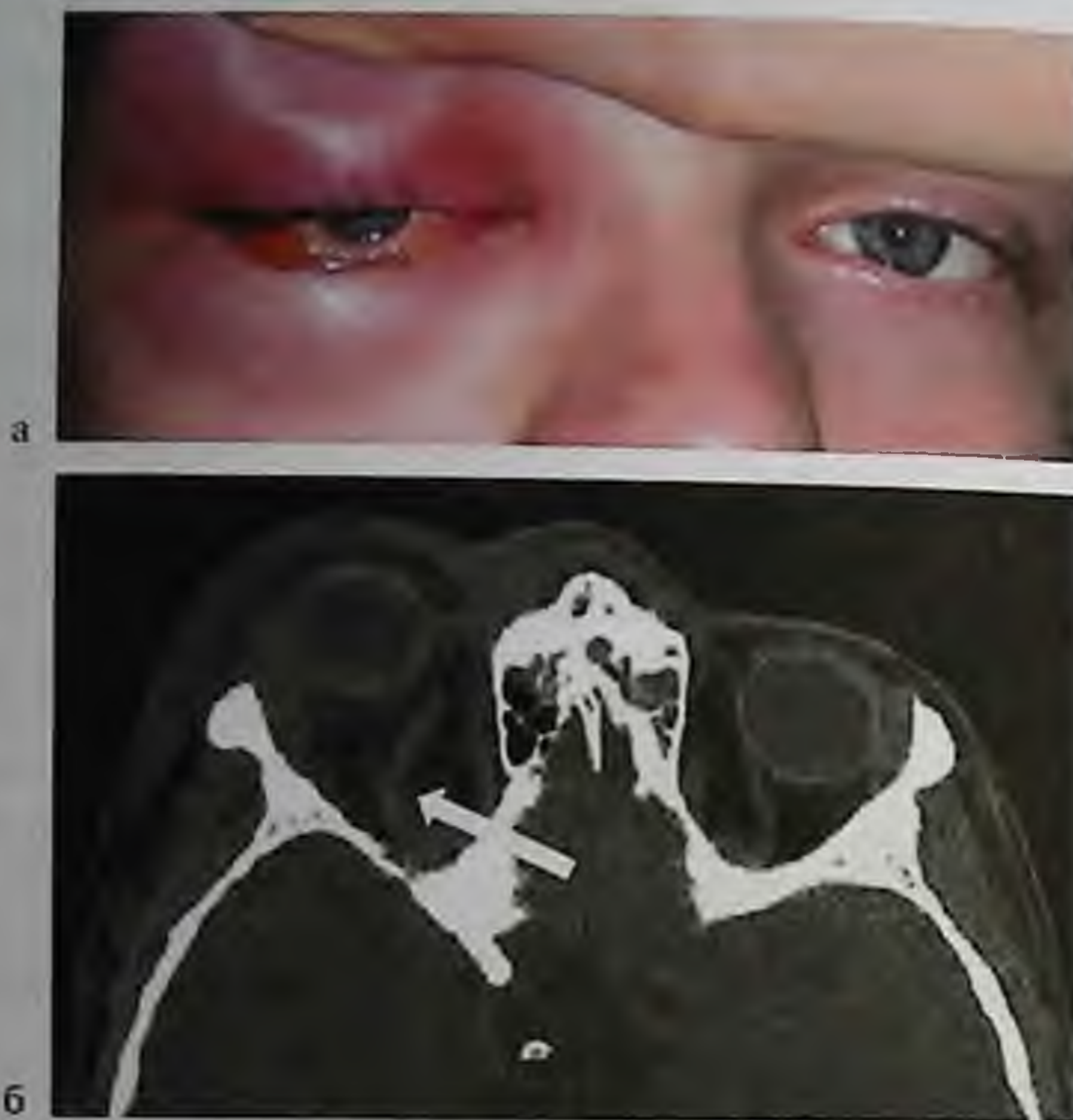При *реактивном отеке века и клетчатки глазницы* отмечается припухлость века, иногда — смещение глазного яблока кпереди (экзофтальм), его болезненность при пальпации. Реактивный отек мягких тканей глазницы обусловлен двумя факторами:

- нарушением коллатерального дренирования и скоплением секрета в пазухах;
- инфекционным воспалительным процессом тканей глазницы с их последующим гнойным расплавлением.

Субperiостальный абсцесс в области верхней стенки верхнечелюстной пазухи приводит к смещению глазного яблока кверху, экзофтальму, отеку нижнего века и хемозу нижнего отдела конъюнктивы. При абсцессе века глазное яблоко обычно закрыто отечным, инфильтрированным и неподвижным веком. Последнее резко болезненно при пальпации, напряжено.

*Ретробульбарный абсцесс* — гнойный очаг в задних отделах клетчатки глазницы, который может перерасти во флегмону глазницы — разли-





**Рис. 3-39.** Ретробульбарный абсцесс: а — внешний вид больного; б — компьютерная томограмма

той гнойный процесс, сопровождающийся расплавлением клетчатки глазницы. Основным признаком заболевания является болезненный экзофтальм с резким нарушением подвижности или полной неподвижностью глазного яблока (офтальмоплегия), диплопией, снижением зрения и изменениями глазного дна. В зависимости от расположения гнойника — спереди или позади фасциальной перегородки глазницы — различают пре- и постсептальную локализацию воспалительного процесса, что важно при определении хирургического подхода к очагу воспаления.

При *тромбозе глазничных вен* характерны тяжелое общее состояние больного, повышенная температура тела (лихорадка гектического типа). Выявляют отечность и инфильтрацию век сначала одного, а затем другого глаза. Вокруг глаза заметны плотные синеватые сосудистые тяжи. Велика опасность вовлечения в процесс пещеристого синуса.

### Диагностика

Диагностика риногенного орбитального осложнения основана на данных рентгенографии, КТ околоносовых пазух и орбиты, результатах наружного осмотра, риноскопии и анамнеза. При необходимости выполняют диагностическую пункцию пазухи, определяют остроту и поля зрения. Дифференциальную диагностику проводят с рожистым воспалением лица, гематомой и эмфиземой века, а также опухолями глазницы.

### Лечение

Лечение при риносинусогенных орбитальных осложнениях только хирургическое с одновременной общей противовоспалительной терапией. Хирургическое лечение экстренное, направлено на ликвидацию первичного гнойного очага воспаления в околоносовых пазухах. Проводят радикальную операцию на пораженной пазухе с полным удалением патологически измененных тканей и формированием широкого соустья с полостью носа. Радикальную операцию сочетают с декомпрессией клетчатки орбиты. При ретробульбарном абсцессе, флегмоне орбиты и субпериостальном абсцессе очаг вскрывают наружными разрезами и в ткани глазницы вводят резиновые дренажи. Помимо этого полезна декомпрессия клетчатки глазницы эндоназальным эндоскопическим методом.

### Риногенный гнойный менингит

*Риногенный менингит (meningitis rhinogena) — воспаление оболочек головного мозга, развивающееся в результате распространения бактериальной инфекции из полости носа и околоносовых пазух.* Риногенный менингит встречается реже менингита при остром и хроническом отите.

Обычно заболевание развивается при остром гнойном воспалении или обострении хронического гнойного воспаления в верхней группе околоносовых пазух (лобной, решетчатых и клиновидной). Как правило, инфекция контактным путем проникает в переднюю черепную ямку и вызывает воспаление мозговых оболочек. Возникновение гнойного менингита возможно при травме ситовидной пластинки во время внутриносовых операций или при переломах основания черепа.

### Клиническая картина и диагностика

Для гнойного менингита характерны острое начало, высокая постоянная температура тела. Повышение внутричерепного давления



обуславливает диффузную головную боль, сопровождаемую тошнотой и рвотой. Кроме того, воспалительный процесс, распространяясь на головной мозг и черепные нервы, может служить причиной судорог, психомоторного возбуждения, потери сознания и появления таких патологических рефлексов, как рефлексы Бабинского, Россолимо, Оппенгейма и Брудзинского. Постоянными признаками менингита служат симптомы раздражения мозговых оболочек: ригидность затылочных мышц и симптом Кернига.

Диагностически достоверный и постоянный признак менингита — изменение спинномозговой жидкости: увеличение в ней количества клеток и содержания белка. Вследствие повышения внутричерепного давления, обусловленного резким увеличением продукции спинномозговой жидкости, при поясничной пункции ликвор вытекает частыми каплями или струей. Данные обзорных рентгенограмм или КТ позволяют выявить первичный гнойный очаг.

### Лечение

Лечение заболевания заключается в срочной расширенной радикальной операции на пораженных околоносовых пазухах в целях элиминации гнойного очага с обнажением мозговой оболочки. Одновременно проводят массивную противовоспалительную и дегидратационную терапию, а также поясничные пункции.

Более полно материал о менингите представлен в разделе «Отогенный менингит».

### Экстрадуральный абсцесс

*Экстрадуральный абсцесс (ограниченный пахименингит)* — скопление гноя между твердой мозговой оболочкой и костью. Как правило, заболевание возникает в результате распространения инфекции контактным путем при поражении лобной, решетчатой и реже — клиновидной пазух.

### Клиническая картина

Клиническая картина малосимптомна, абсцесс чаще случайно обнаруживают при хирургическом вмешательстве. Возможны локальная головная боль, которая усиливается в проекции гнойника при перкуссии черепа, приступы тошноты и рвоты, затруднение отведения глазного яблока кнаружи.

Общее состояние характеризуется повышением температуры тела, слабостью, плохим самочувствием, симптомами поражения околоносовых пазух. Уточнить диагноз позволяют данные КТ околоносовых пазух и поясничной пункции.

### Лечение

Лечение хирургическое — радикальная операция на околоносовых пазухах, в целях ликвидации гнойного очага, широкое обнажение мозговой оболочки в области поражения и дренирование гнойника.

### Риногенный абсцесс мозга

*Риногенный абсцесс головного мозга — ограниченное скопление гноя в головном мозге, возникающее вторично при очаговой инфекции в околоносовых пазухах.* Чаще всего источником инфекции выступает лобная пазуха, реже — решетчатый лабиринт и верхнечелюстная пазуха. Абсцесс обычно локализован в лобной доле головного мозга и почти всегда расположен на стороне пораженной пазухи (рис. 3-40).

### Клиническая картина

Выделяют местные и общие симптомы риногенного абсцесса мозга. Местные симптомы включают отек век, отек и гиперемию конъюнктивы, экзофтальм различной степени выраженности со смещением глазного яблока чаще книзу и кнаружи на соответствующей стороне. Общие симптомы объединяют признаки инфекционного заболевания, менингеальные, общемозговые и очаговые (гнездные) симптомы.

В развитии абсцесса условно выделяют четыре стадии:

- начальную;
- скрытую (латентную);
- явную;
- терминальную.

В *начальной стадии* наблюдаются умеренное повышение температуры тела, головная боль, рвота и общая слабость. Затем наступает *скрытый (латентный) период*, когда все симптомы слабовыражены, состояние больного улучшается, падает температура тела, состояние остается относительно удов-



Рис. 3-40. Риногенный абсцесс лобной доли головного мозга (компьютерная томограмма). Дефект задней стенки лобной пазухи, субпериостальный абсцесс в области передней стенки лобной пазухи



летворительным. Если очаг инкапсулируется, то состояние надолго нормализуется.

В *явной стадии* наряду с признаками инфекционного поражения (слабостью, повышением температуры тела, потерей аппетита) нередко усиливаются общемозговые и менингеальные симптомы. К общемозговым проявлениям относятся головная боль, локализованная в лобной области, рвота и сонливость; менингеальные симптомы включают, в частности, ригидность затылочных мышц, симптомы Кернига, Брудзинского и Бехтерева. Характерны очаговые симптомы поражения лобной доли: расстройство психики, нарушение статики и походки, патологические рефлекс: хватательный и сосательный. Расстройство психики выражается в снижении интеллекта и памяти. Наблюдаются эйфория, неадекватность поведения, дурашливость, прожорливость.

Судороги, парезы и зрительные нарушения также присущи очаговым проявлениям абсцесса лобной доли. Судороги носят характер джексоновских припадков, начинаются с мимических мышц лица противоположной стороны и распространяются сначала на верхнюю, затем на нижнюю конечность. Иногда наблюдаются и речевые расстройства. К типичным симптомам относится лобная атаксия.

При распространении воспалительной реакции за пределами лобной доли возникают дислокационные симптомы: чувствительные и двигательные расстройства на стороне, противоположной абсцессу. *Терминальная стадия* абсцесса характеризуется грубыми нарушениями функций организма, обусловленными как общей интоксикацией, так и явлениями отека мозга.

### **Диагностика**

В диагностике абсцесса мозга учитывают характерные жалобы, общеклинические и неврологические симптомы. При появлении первичных признаков заболевания показаны КТ или МРТ головного мозга и околоносовых пазух, позволяющие получить точные данные о наличии и локализации объемного процесса в черепе. Рекомендована поясничная пункция, при которой выявляется белково-клеточная диссоциация, жидкость вытекает под давлением. Однако во избежание транстенториального или височного вклинения мозга необходимо минимизировать забор ликвора.

### **Лечение**

Лечение риногенного абсцесса мозга заключается в экстренной хирургической элиминации гнояного процесса в околоносовых пазухах.

Если источником абсцесса служит лобная пазуха, то хирургическую санацию сочетают с декомпрессионной трепанацией мозговой (задней) стенки пазухи. После обнажения твердой мозговой оболочки обращают внимание на ее цвет, толщину, фиброзный налет и грануляции. Пункцию твердой мозговой оболочки проводят специальной толстой иглой с тупым концом на глубину 3–4 см. При обнаружении гнойника мозга по игле расширяют рану и вставляют резиновую полоску в полость абсцесса.

Хирургическое вмешательство необходимо сочетать с массивной противовоспалительной, антибактериальной, дезинтоксикационной и дегидратационной терапией в условиях реанимационного отделения.

### **Тромбоз кавернозного синуса**

*Тромбоз кавернозного (пещеристого) синуса — образование тромба вплоть до полной окклюзии просвета синуса, сопровождаемое воспалением его сосудистой стенки.* Заболевание может быть обусловлено распространением инфекции из области носогубного треугольника (при фурункулах носа или гнойном воспалении околоносовых пазух).

#### **Клиническая картина**

Клиническая картина тромбоза кавернозного синуса складывается из общих инфекционных, общемозговых, менингеальных и местных симптомов. Общие проявления характеризуются тяжелым общим септическим состоянием, сопровождаемым ремиттирующим типом лихорадки в сочетании с ознобами, обильным потоотделением и слабостью. Общемозговые симптомы сопряжены с повышением внутричерепного давления и включают головную боль, тошноту и рвоту. Менингеальные симптомы проявляются ригидностью затылочных мышц при отрицательных симптомах Кернига и Брудзинского (диссоциированным симптомом комплексом).

К местным признакам относятся двусторонняя отечность век, экзофтальм и птоз глазных яблок, а также параличи глазных мышц. Через тонкую кожу век, в области лба и корня носа выступают расширенные вены. При осмотре глазного дна видны застой, отек сосочка зрительного нерва, резко расширенные вены, кровоизлияния на сетчатке.

#### **Диагностика**

Диагностику тромбоза кавернозного синуса проводят на основании общеклинических данных, результатов поясничной пункции, КТ и рентгенологического исследования околоносовых пазух.



## Лечение

Лечение заключается в экстренной санации гнойного очага в околоносовых пазухах и массивной антибактериальной терапии в сочетании с антикоагулянтами.

## Сепсис: риногенный, тонзиллогенный, отогенный

*Сепсис — патологический симптомокомплекс, обусловленный периодическим или постоянным поступлением в кровь микроорганизмов из очага гнойного воспаления.*

Риногенный сепсис относительно редок и характеризуется расположением первичного очага гнойного воспаления в носу и околоносовых пазухах. Развитию риногенного сепсиса обычно предшествуют тромбозы кавернозного синуса или тромбоз вен орбитальной клетчатки. При гнойных процессах в небных миндалинах и паратонзиллярном пространстве возможен тонзиллогенный сепсис. Отогенный сепсис, который встречается чаще других, сопряжен, как правило, с тромбозом сигмовидного и каменистого синусов.

## Клиническая картина

В клинической картине преобладают тяжелые общие и полиорганные нарушения, отчетливо выражены местные воспалительные симптомы.

Различают две формы сепсиса: септицемическую и септико-пиемическую, однако их можно рассматривать и как стадии одного процесса. В зависимости от длительности процесса выделяют:

- острый сепсис — до 6 нед;
- хронический сепсис — более 6 нед.

Септицемическая форма сепсиса не сопровождается образованием метастатических очагов гнойной инфекции, но она может более или менее быстро перейти в септико-пиемическую форму, при которой появляются метастазы.

Для больного характерно тяжелое общее состояние, высокая температура тела (лихорадка обычно гектического типа), потрясающие ознобы, головная боль, слабость и потеря аппетита. Падение температуры тела сопровождается обильным потоотделением. Частота пульса, как правило, меняется соответственно температуре тела. Возможны изменения психоэмоционального статуса до грубых общемозговых расстройств (коматозного состояния). В последующем присоединяются воспалительные изменения внутренних органов: почек, эндокарда, печени, кишечника и селезенки.

Местные изменения включают отечность, гиперемию и инфильтрацию век и параорбитальной области одного или обоих глаз с образованием плотных сосудистых тяжей. Появляется экзофтальм (глазное яблоко смещено вперед), подвижность глаза резко ограничена, болезненна. Возможно быстрое развитие нарушения зрения вплоть до слепоты.

### Диагностика

Подозрение на сепсис возникает при продолжительности лихорадки более 5 дней и появлении немотивированных подъемов температуры тела до фебрильной с последующим падением до субфебрильной. Для лабораторных анализов крови характерны лейкоцитоз или лейкопения, палочкоядерный сдвиг влево и тромбоцитопения, положительные результаты бактериологического исследования крови — обнаружение гемокультуры. Для получения достоверного результата необходим трехкратный забор крови в объеме 20–30 мл с часовым интервалом во время повышения температуры тела, по возможности до начала приема антибиотиков.

### Лечение

Необходима интенсивная терапия, включающая срочную хирургическую санацию причинного очага, этиотропное и патогенетическое медикаментозное воздействие. До получения результатов бактериологического исследования проводят эмпирическую антибактериальную терапию в максимальных дозировках. Эффективно одновременное назначение нескольких антибиотиков широкого спектра действия (таких, как цефалоспорины, фторхинолоны, метронидазол). Антибиотики назначают в течение 2 нед, несмотря на нормализацию температуры тела. Дезинтоксикационная терапия предполагает внутривенное введение большого количества жидкости в сочетании с диуретиками (метод форсированного диуреза). Необходимо учитывать, что количество вводимой жидкости не должно превышать объема выделенной мочи. Эффективен одновременный короткий курс лечения глюкокортикоидами (5–7 дней, учитывая иммунодепрессивное действие препаратов). Проводят симптоматическое лечение, купируют сердечную недостаточность, применяют вазодилататоры и анальгетики.

## 3.8. СОВРЕМЕННЫЕ МЕТОДЫ ЭНДОАЗАЛЬНОЙ ЭНДОСКОПИЧЕСКОЙ ХИРУРГИИ

В настоящее время широкое распространение получили *методы эндоскопической (функциональной) ринохирургии*. Концепция этих шадающих методов основана на максимальном сохранении слизистой оболочки



полости носа и внутриносовых структур путем ограниченных оперативных вмешательств в ключевых зонах латеральной стенки полости носа. Цель операций — восстановить естественные вентиляционно-дренажные пути, как можно меньше изменяя анатомические структуры.

Для осмотра полости носа и околоносовых пазух, диагностики и хирургических вмешательств в этой области используют наборы жестких эндоскопов, выпускаемые фирмами «*Karl Storz*», «*Richard Wolf*», гибкие эндоскопы и длиннофокусные операционные микроскопы (*Karl Zeiss*). Для удобства осмотра анатомически сложного внутриносового рельефа, околоносовых пазух и носоглотки используют эндоскопы с торцевой и боковой оптикой, углами зрения 0, 30, 70, 90, 120° с наружным диаметром 4 и 2,7 мм. В соответствии с современными требованиями медицинские учреждения необходимо оснастить современным лор-оборудованием с возможностью эндомикроскопии, эндофото- и видео-записи, а также электронными носителями информации (рис. 3-41).

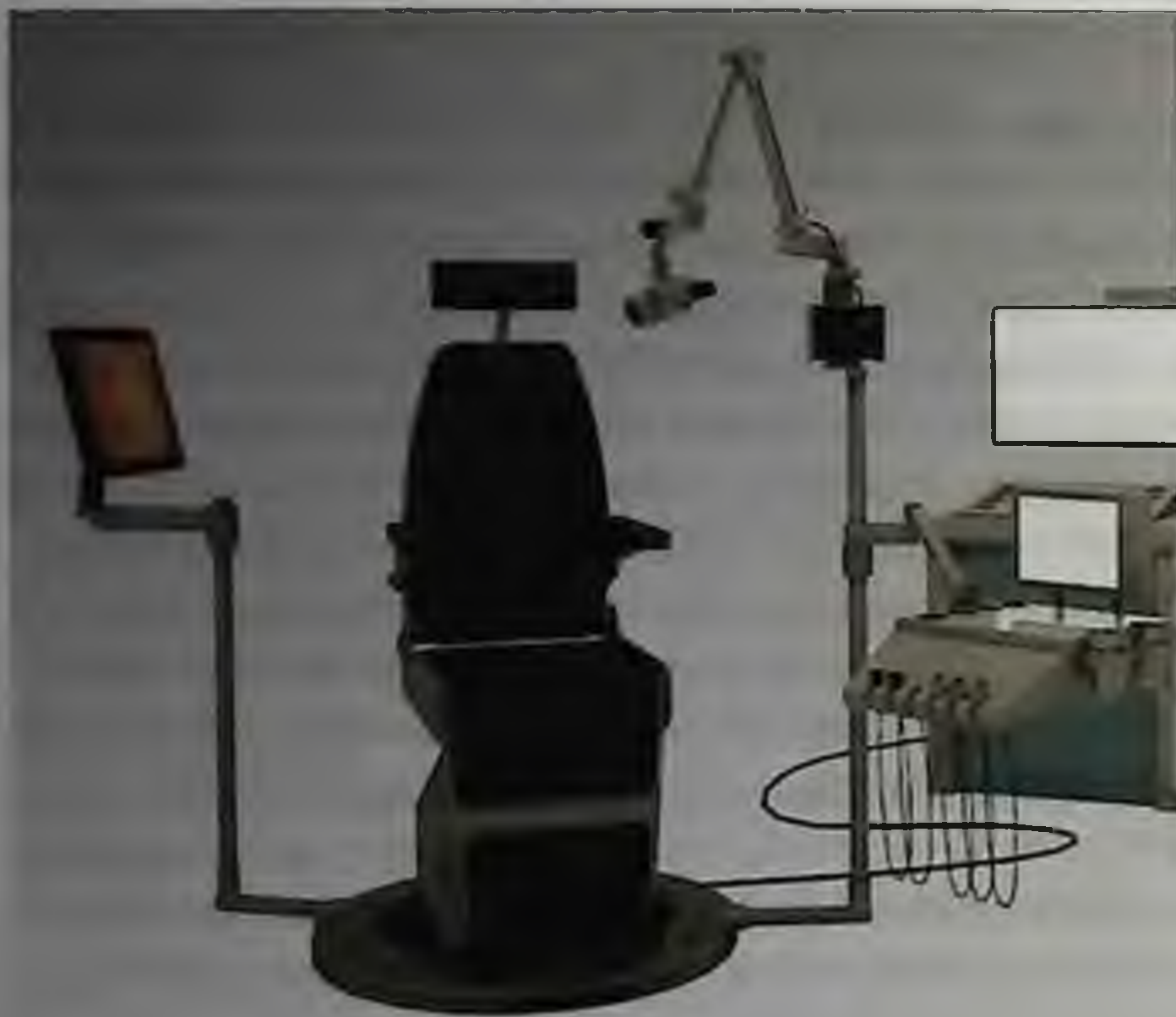


Рис. 3-41. Рабочее место врача-оториноларинголога

### Показания к диагностической эндоскопии полости носа и околоносовых пазух и ее методика

Условно выделяют методики диагностической и хирургической эндоскопии. Цель диагностической эндоскопии заключается в выявлении самых ранних симптомов патологических изменений слизистой оболоч-

ки для использования мини-инвазивной хирургии, позволяющей максимально сохранить слизистую оболочку, носовые раковины и другие анатомические структуры. Показания к диагностической эндоскопии весьма широки и включают практически весь спектр патологии полости носа и околоносовых пазух:

- нарушение носового дыхания;
- упорные выделения из носа;
- нарушение обоняния;
- рецидивирующие носовые кровотечения;
- опухоли полости носа;
- полипозный гайморит;
- нарушения функции слуховой трубы;
- головную боль неясного генеза;
- предоперационный осмотр и послеоперационный контроль проводимой терапии;
- необходимость фото- и видеодокументации.

Перед эндоскопией необходимо провести туалет носа, в некоторых случаях выполняют анемизацию слизистой оболочки и аппликационную анестезию. Чаще всего применяют торцевой жесткий эндоскоп с углом поля зрения 0°.

Эндоскопическое исследование полости носа состоит из трех основных этапов.

- *Общий панорамный обзор преддверия носа и общего носового хода.* Затем эндоскоп продвигают по дну полости носа по направлению к носоглотке. Оценивают состояние слизистой оболочки нижней носовой раковины, иногда удается увидеть устье носослезного канала, при ранее оперированной пазухе контролируют соустья с верхнечелюстной пазухой в нижнем носовом ходе. При продвижении эндоскопа назад оценивают состояние задних концов нижней носовой раковины, устье слуховой трубы, свод носоглотки и наличие аденоидных вегетаций (рис. 3-42, а–г).
- *Продвижение эндоскопа от преддверия носа по направлению к средней носовой раковине.* Осматривают среднюю носовую раковину и средний носовой ход. Иногда необходима сублюксация средней носовой раковины в медиальном направлении. Осматривают крючковидный отросток, буллу решетчатой кости, полулунную щель, инфундибулум, оценивают степень гиперплазии слизистой оболочки средней носовой раковины и блокады остиомеатального комплекса. Иногда удается дифференцировать выводное отверстие



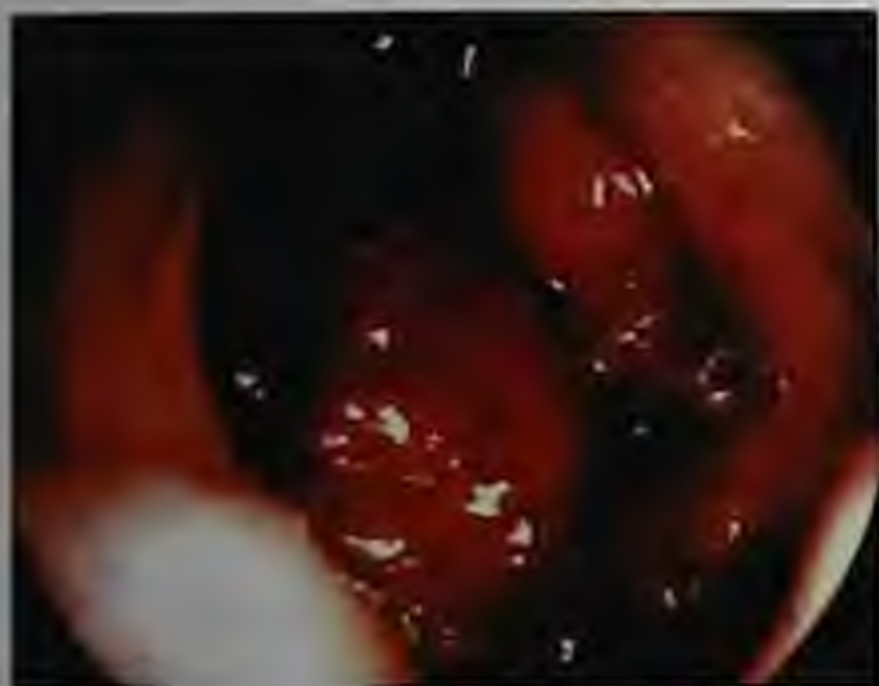клиновидной пазухи. Естественное соустье верхнечелюстной пазухи не видно, так как оно обычно скрыто за свободным краем крючковидного отростка.

- *Завершающая фаза* — исследование верхнего носового хода и обонятельной щели. Иногда удается визуализировать верхнюю носовую раковину и выводные отверстия задних ячеек решетчатого лабиринта.

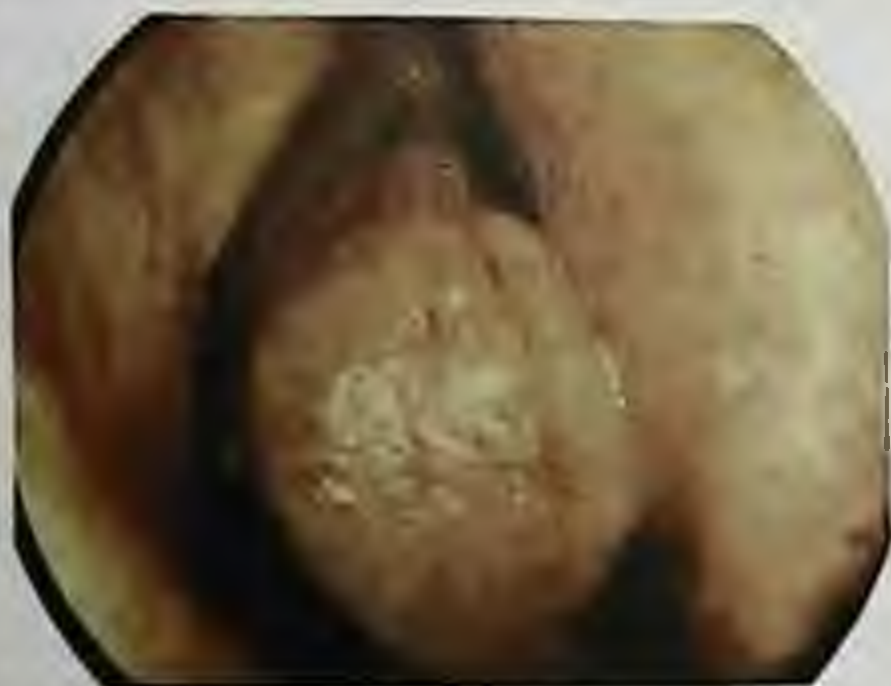Для лучшей детализации можно использовать эндоскопы с углами зрения 30 и 70°.

Показания к диагностической эндоскопии верхнечелюстной пазухи (синусоскопии):

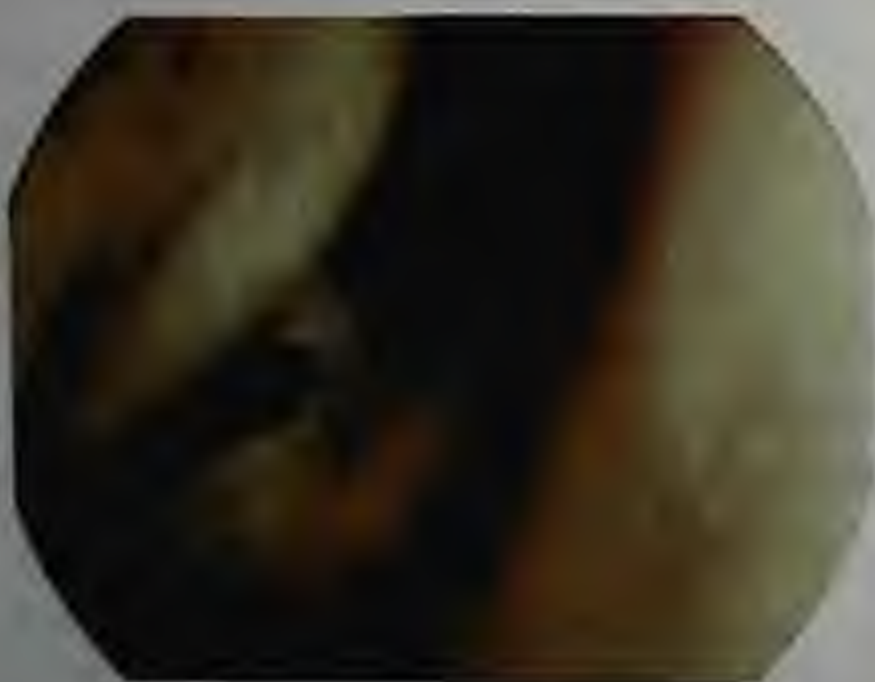- уточнение диагноза при изолированных поражениях верхнечелюстной пазухи;



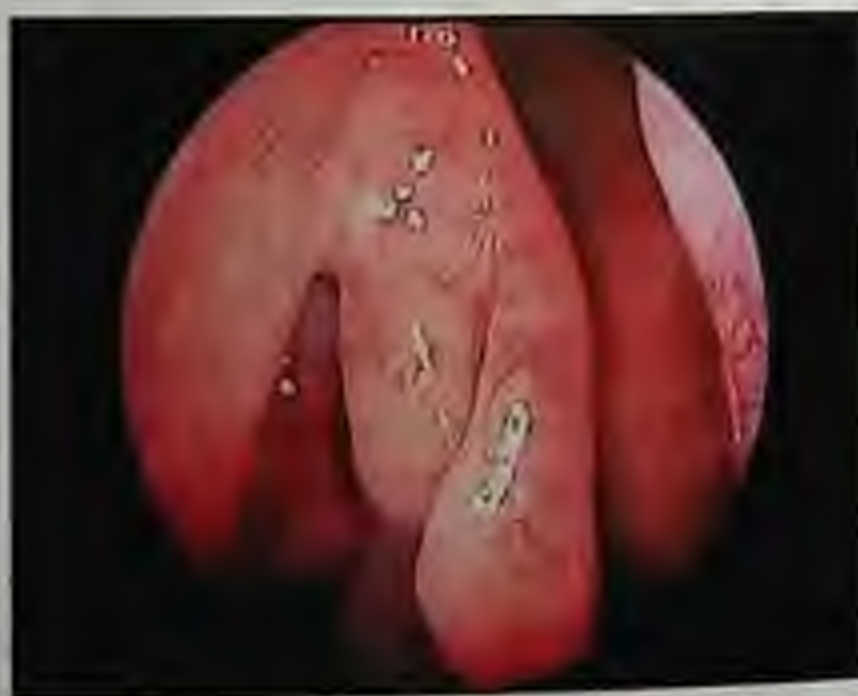а



б



в



г

**Рис. 3-42.** Эндоскопическое исследование полости носа: а — аденоидные вегетации III степени; б — остеомеатальный комплекс, гиперплазия переднего отдела средней носовой раковины; в — отверстие клиновидной пазухи; г — полип в остеомеатальной области, блокирующий средний носовой ход



- удаление инородных тел;
- различные лечебные процедуры (терапевтическая синусоскопия).

Как правило, для эндоскопии верхнечелюстной пазухи применяют подход через переднюю стенку как технически более простой. Процедуру проводят под местной инфильтрационной анестезией мягких тканей в области клыковой ямки и подглазничной ветви тройничного нерва. С помощью специального троакара с гильзой диаметром 4 мм равномерными вращательными движениями легко «просверливают» переднюю стенку верхнечелюстной пазухи на уровне между корнями 3-го и 4-го зуба. Затем в просвет гильзы вводят последовательно эндоскопы с углом обзора 0–70°, что позволяет тщательно осмотреть стенки пазухи, оценить состояние слизистой оболочки, взять образцы тканей для биопсии, вскрыть и удалить кисты (рис. 3-43). По окончании исследования гильзу троакара извлекают теми же осторожными вращательными движениями. Место перфорации не зашивают. Пациента просят в течение 5–6 сут воздержаться от интенсивного сморкания.

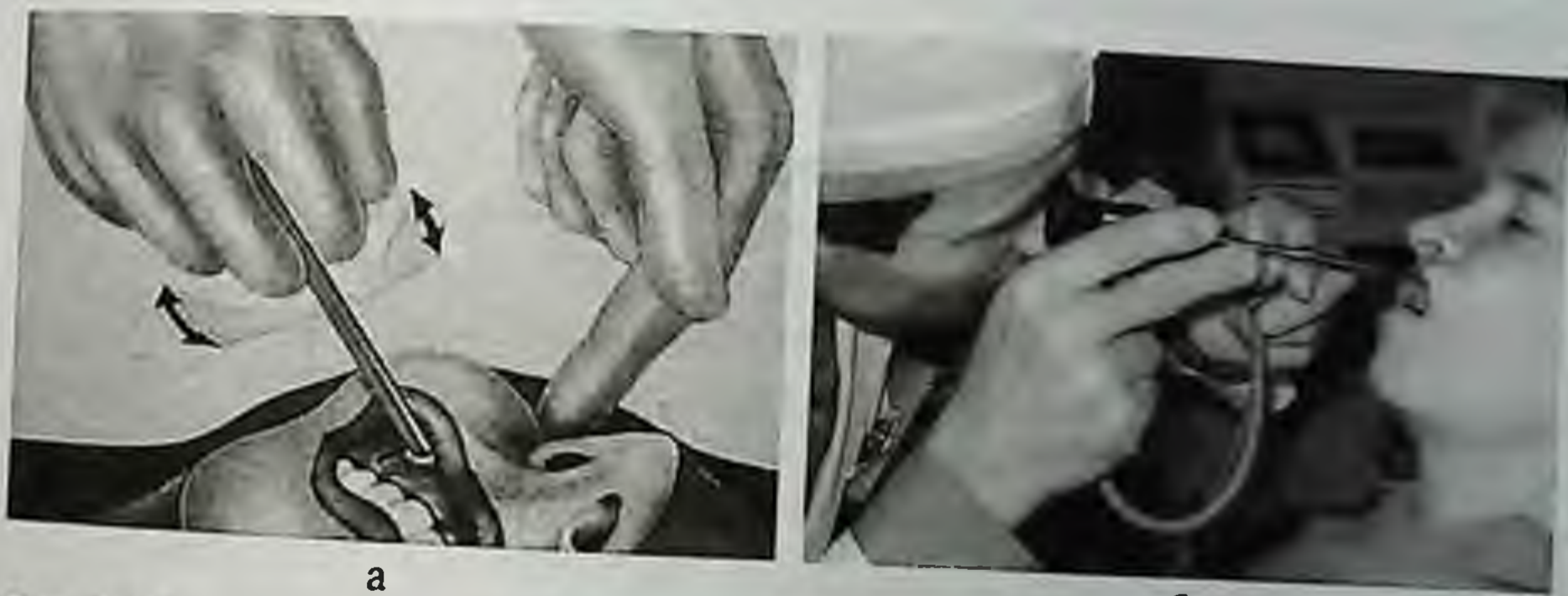

Рис. 3-43. Эндоскопическая синусоскопия верхнечелюстной пазухи: а — схема введения троакара; б — осмотр пазухи жестким эндоскопом

### Показания к эндоскопической эндоназальной хирургии и методика операций в полости носа и на околоносовых пазухах с применением эндоскопов

Теоретические предпосылки эндоназальной эндоскопической хирургии, разработанные в начале 70-х годов XX в. профессором *Мессер-Клингером*, основаны на признании риногенной природы заболеваний околоносовых пазух.



Причинами многих воспалительных заболеваний в полости носа служат патологические изменения, возникающие в области естественных соустьев пазух, в узких щелях латеральной стенки носа. Этим участкам латеральной стенки полости носа, узким от природы, в частности в области остеомеатального комплекса, принадлежит ключевое место в обеспечении нормальной физиологии околоносовых пазух.

Слизистая оболочка полости носа здорового человека устойчива к инфекции благодаря мощному защитному механизму — мукоцилиарному клиренсу. Такие нарушения, как отек (даже небольшой), искривление перегородки носа и гиперплазия носовой раковины, способны вызвать соприкосновение противоположащих участков слизистой оболочки, покрытых мерцательным эпителием. Вследствие этого движение ресничек в этой области замедляется или блокируется и мукоцилиарный транспорт становится несостоятельным. В результате слизь не транспортируется дальше, что создает условия для внедрения инфекции с последующим распространением ее в околоносовые пазухи, поэтому концепция функциональной эндоскопической хирургии построена на минимальной хирургии патологических деформаций полости носа с максимальным восстановлением физиологической функции.

Существуют показания и противопоказания к эндоскопической эндоназальной хирургии. Наиболее распространенные показания к эндоскопическим функциональным операциям:

- острые и хронические серозные и экссудативные синуситы;
- ограниченный полипозный синусит;
- грибковые заболевания пазух;
- кисты пазух;
- инородные тела полости носа и пазух;
- буллы и гиперплазии слизистой оболочки полости носа;
- патология слезного мешка и носослезных путей с длительным слезотечением (дакриоцисториностомия).

Эндоназальную эндоскопическую хирургию не рекомендуют в качестве самостоятельного и достаточного метода:

- при внутричерепных и орбитальных риногенных осложнениях;
- злокачественных опухолях полости носа и околоносовых пазух;
- остиомиелите стенок околоносовых пазух;
- рубцовой и костной облитерации области соустьев после предыдущих операций на пазухах.

### Техника операций

Существует несколько методов эндоскопических эндоназальных операций. Наибольшее распространение получила *техника операций по Мессерклингеру*: хирургическое вмешательство проводят шаг за шагом, последовательно вскрывают околоносовые пазухи по направлению спереди назад. Применяя *методику Виганда*, хирургическое вмешательство начинают с глубоких отделов полости носа, в частности с клиновидной пазухи, затем вскрывают задние и средние ячейки решетчатого лабиринта, выполняют инфундибулотомию и, наконец, вскрывают передние ячейки решетчатого лабиринта, таким образом действуя по направлению сзади наперед. Операции по Виганду отличаются большей радикальностью, в частности, предполагается более тотальное вскрытие ячеек решетчатого лабиринта и наложение соустья с верхнечелюстной пазухой под нижней носовой раковиной практически при всех формах гайморита.

Особенность эндоскопических операций состоит в возможности постоянного визуального контроля, следовательно, высокой точности и функциональности выполняемых действий, минимальном кровотечении и сохранении патологически неизменной слизистой оболочки.

### Контрольные вопросы и задания

- Назовите наиболее частые причины носового кровотечения.
- Где чаще расположен источник носовых кровотечений?
- Как дифференцируют носовые кровотечения в зависимости от объема кровопотери?
- Укажите клинические признаки значительной кровопотери.
- Какие существуют методы остановки носового кровотечения?
- Как отличить наружную и внутреннюю сонные артерии при перевязке наружной сонной артерии?
- Назовите основных возбудителей острого ринита.
- Как классифицируют различные формы хронического ринита?
- Каким образом дифференцируют катаральную форму хронического ринита от гипертрофического ринита?
- Почему конхотомию при хроническом гипертрофическом рините следует проводить щадяще?
- Чем объяснить, что при атрофическом рините больной, у которого просвет носовых ходов резко расширен, отмечает затруднение носового дыхания?



- Укажите основные клинические признаки озоны.
- Перечислите формы АР.
- В чем сходство и отличие аллергического и вазомоторного ринита?
- Когда показано хирургическое лечение при вазомоторном рините?

## Глава 4

# ЗАБОЛЕВАНИЯ ГЛОТКИ

*Labor recedet, bene factum non abscedet.*  
Трудности уйдут, а благое дело останется.

### 4.1. КЛИНИЧЕСКАЯ АНАТОМИЯ ГЛОТКИ

Глотка (*pharynx*) — начальная часть пищеварительной трубки, расположенная между полостью рта и пищеводом. В то же время глотка является частью дыхательной трубки, по которой воздух проходит из полости носа в гортань.

Глотка располагается спереди от шейного отдела позвоночного столба, простираясь от основания черепа до уровня VI шейного позвонка, где она, суживаясь, переходит в пищевод. Длина глотки взрослого человека составляет 12–14 см. В глотке выделяют верхнюю, заднюю, переднюю и боковые стенки.

- Верхняя стенка глотки, или свод (*fornix pharyngis*), прикрепляется к наружной поверхности основания черепа в области базилярной части затылочной кости и тела клиновидной кости.
- Задняя стенка глотки прилежит к предпозвоночной пластинке (*lamina prevertebralis*) шейной фасции и соответствует телам пяти верхних шейных позвонков.
- Боковые стенки глотки находятся вблизи внутренней и наружной сонных артерий, внутренней яремной вены, блуждающего, подъязычного и языкоглоточного нервов, симпатического ствола, больших рогов подъязычной кости и пластинок щитовидного хряща.
- Передняя стенка глотки в верхнем отделе (в области носоглотки) посредством хоан сообщается с полостью носа, в среднем отделе — с полостью рта.

В полости глотки различают три отдела (рис. 4-1):

- верхний — носовая часть, или носоглотка (*pars nasalis, epipharynx*);
- средний — ротовая часть, или ротоглотка (*pars oralis, mesopharynx*);
- нижний — гортанная часть, или гортаноглотка (*pars laryngea, hypopharynx*).



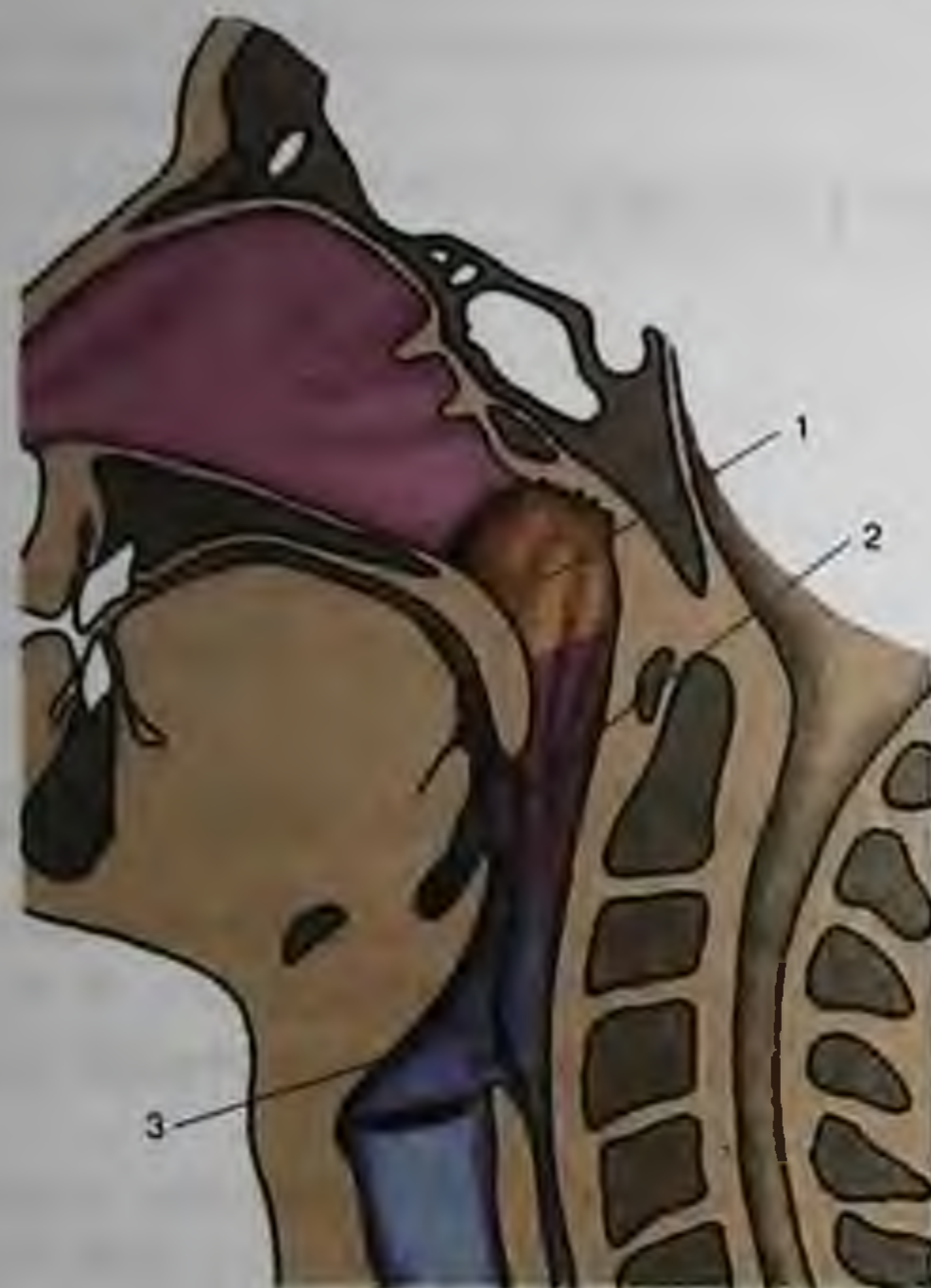

Рис. 4-1. Отделы глотки: 1 — носоглотка; 2 — ротоглотка; 3 — гортаноглотка

## Носоглотка

*Носоглотка (nasopharyngs, epipharyngs)* простирается от свода глотки до уровня твердого нёба. Ее переднезадний размер нередко уменьшен за счет выступа I шейного позвонка (атланта); передняя стенка занята хоанами (*choanae*), сообщающими ее с полостью носа. На боковой стенке с каждой стороны на уровне задних концов нижних носовых раковин находятся воронкообразные глоточные отверстия слуховой трубы, сообщающие глотку с барабанной полостью. Сверху и сзади эти отверстия ограничены трубными валиками, образованными выступающими хрящевыми стенками слуховых труб. Позади трубных валиков и устья слуховой трубы на боковой стенке носоглотки заметно углубление — глоточный карман, или ямка Розенмюллера (*fossa Rosenmulleri*), содержащий скопление лимфаденоидной ткани. Эти лимфаденоидные образования названы *трубными миндалинами*. На задневерхней стенке носоглотки находится *третья, или глоточная (носоглоточная), миндалина*. Гипертрофированная глоточная миндалина (аденоидные разрастания) может частично или полностью прикрыть хоаны, вызывая затруднение носового дыхания, или устья слуховых труб, нарушая их

функцию. Глоточная миндалина хорошо развита только в детском возрасте, в последующем, после 14 лет, она атрофируется. Границей между верхней и средней частью глотки служит условная плоскость, являющаяся продолжением твердого нёба.

## Ротоглотка

*Ротоглотка (oropharyngs, mesopharyngs)* простирается от уровня твердого нёба до входа в гортань. Задняя стенка этого отдела соответствует телу III шейного позвонка. Спереди ротоглотка посредством зева сообщается с полостью рта. Сверху зев (*fauces*) ограничен мягким нёбом, снизу — корнем языка, с боков — передними и задними нёбными дужками и нёбными миндалинами.

*Мягкое нёбо (palatum molle)* — продолжение твердого нёба, представленное подвижной пластинкой, которая в спокойном состоянии свешивается вниз, к основанию языка. Мягкое нёбо образовано в основном мышцами и апоневрозом сухожильных пучков. Свободный конец мягкого нёба, удлинённый в виде отростка по средней линии, носит название *язычка (uvula)*.

С каждой стороны нёбная занавеска переходит в две дужки. Одна (передняя) направляется к корню языка — *нёбно-язычная дужка (arcus palatoglossus)*; другая (задняя) переходит в слизистую оболочку боковой стенки глотки — *нёбно-глоточная (arcus palatopharyngeus)*. От задней поверхности нёбно-язычной дужки отходит тонкая треугольная складка слизистой оболочки (*plica triangularis*), или *складка Гуса*, выраженная в разной степени. Под покровом слизистой оболочки мягкое нёбо содержит апоневротическую пластинку, а также несколько мышц, играющих важную роль в акте глотания:

- мышцу, натягивающую мягкое нёбо (*m. tensor veli palatini*), которая растягивает передний отдел мягкого нёба и глоточный отдел слуховой трубы;
- мышцу, поднимающую нёбную занавеску (*m. levator veli palatini*), которая поднимает мягкое нёбо и суживает просвет глоточного отверстия слуховой трубы;
- нёбно-язычную мышцу (*m. palatoglossus*), которая находится в нёбно-язычной дужке, прикрепляется к боковой поверхности языка и при напряжении суживает зев, сближая передние дужки с корнем языка;
- нёбно-глоточную мышцу (*m. palatopharyngeus*), которая находится в нёбно-глоточной дужке, прикрепляется к боковой стенке глотки,



при напряжении сближает нёбно-глочные дужки и подтягивает вверх нижнюю часть глотки и гортань.

Между нёбными дужками с каждой стороны глотки заметно треугольное углубление — *тонзиллярная ниша* (миндаликовая ямка, или бухта; *fossa tonsillaris*), дно которой образовано верхним сжимателем глотки и глоточной фасцией. В тонзиллярных нишах расположены самые крупные скопления лимфоидной ткани — *первая* и *вторая*, или *нёбные*, *миндалины* (*tonsillae palatinae*; рис. 4-2).

Различают зевную (внутреннюю) и боковую (наружную) поверхности нёбных миндалин, их верхний и нижний полюса. Зевная поверхность обращена в полость глотки и образует 16–18 глубоких извилистых каналов, *называемых криптами*, которые пронизывают толщу миндалины и сильно ветвятся, формируя ответвления первого, второго, третьего и даже четвертого порядка (рис. 4-3). Наружные (зевные) отверстия крипт выглядят как углубления — *лакуны*, в которых иногда скапливается небольшое эпидермальное содержимое. Покровный эпителий стенок

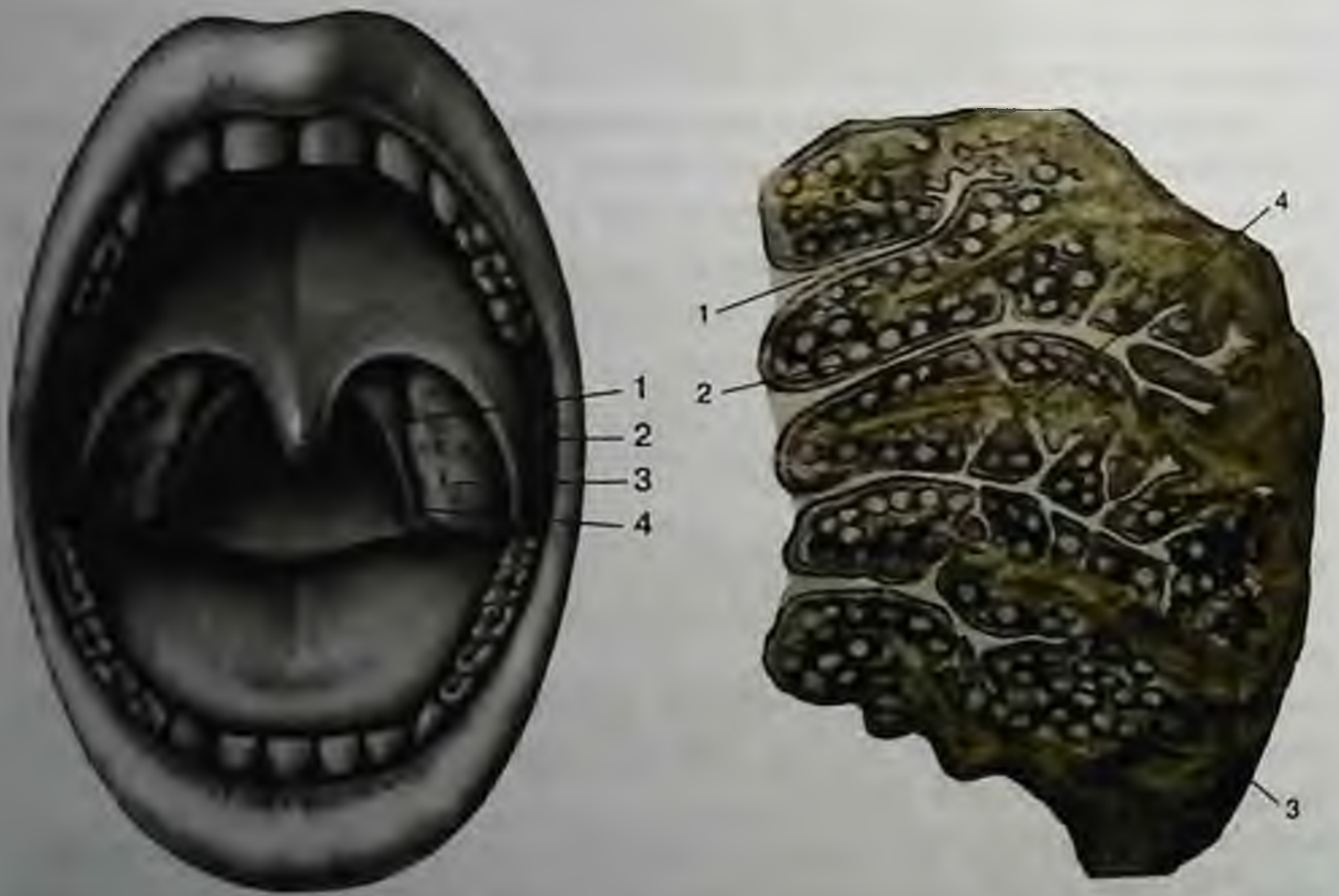

Рис. 4-2. Ротоглотка: 1 — язычок; 2 — нёбно-язычная (передняя) дужка; 3 — нёбная миндалина; 4 — нёбно-глочная (задняя) дужка

Рис. 4-3. Строение нёбной миндалины: 1 — лакуна; 2 — фолликул; 3 — соединительнотканная капсула (псевдокапсула); 4 — трабекула



крипт миндалин на большом протяжении контактирует с лимфоидной тканью. Крипты более развиты в области верхнего полюса миндалин, их просвет содержит слущенный эпителий, лимфоциты, лейкоциты, бактерии и пищевые остатки.

Боковая поверхность нёбных миндалин покрыта плотной фиброзной соединительнотканной оболочкой, называемой псевдокапсулой (ложной капсулой), толщина которой достигает 1 мм. Она образована пересечением пластинок шейной фасции. От псевдокапсулы в толщу миндалин отходят соединительнотканые волокна — трабекулы. Трабекулы ветвятся и образуют в паренхиме миндалин густопетлистую сеть, где находится масса зрелых лимфоцитов, окружающих шаровидные скопления лимфоцитов разной степени зрелости (фолликулы); кроме того, присутствуют и другие клетки: тучные и плазматические.

Между боковой стенкой глотки и псевдокапсулой миндалин залегает паратонзиллярная клетчатка, более развитая у верхнего полюса нёбной миндалин. У нижнего полюса миндалин и на ее зевной поверхности псевдокапсула отсутствует.

Иногда в области верхнего полюса миндалин заметно треугольное углубление, где расположены лимфоидные образования, — синус Туртюаля, который в виде добавочной доли миндалин может продолжаться в мягкое нёбо (рис. 4-4). Большая глубина и извилистость лакун на верхнем полюсе миндалин способствуют возникновению воспалительного процесса и очагов латентной гнойной инфекции. На расстоянии около 2,8 см от верхнего полюса миндалин лежит внутренняя сонная артерия, а наружная сонная артерия отстоит примерно на 4,1 см.

Нижний полюс миндалин располагается над корнем языка, плотно спаян с боковой стенкой и сравнительно трудно отсепаровывается при тонзиллэктомии. Внутренняя сонная артерия находится на расстоянии 1,1–1,7 см от нижнего полюса миндалин, а наружная сонная артерия — на 2,3–3,3 см.



Рис. 4-4. Долька нёбной миндалин, расположенная в толще мягкого нёба (синус Туртюаля)



Древовидные крипты узки и глубоки, а часть рубцовых сужений устьев крипт (лакун) в передненижнем отделе нёбной миндалины прикрыта складкой слизистой оболочки — складкой Гиса. Это препятствует опорожнению крипт, что важно с точки зрения возникновения здесь воспалительного процесса. Такие анатомо-топографические особенности нёбных миндалин, а также их расположение в области перекреста пищевода и дыхательного путей создают благоприятные условия для возникновения в этих миндалинах хронического очага воспаления.

## Гортаноглотка

Гортаноглотка (*laryngopharyngs, hypopharyngs*) начинается на уровне верхнего края надгортанника и корня языка, внизу суживается в виде воронки и переходит в пищевод. Гортаноглотка лежит позади гортани и спереди от IV, V и VI шейных позвонков. Это самая узкая часть глотки. В начальном отделе гортаноглотки на корне языка расположена *четвертая*, или *язычная, миндалина (tonsilla lingualis; рис. 4-5)*.

Ниже места прикрепления надгортанника гортаноглотка переходит в гортань. По бокам от входа в гортань, между стенкой гортани и боковыми стенками глотки, сверху вниз справа и слева тянутся конусовидные сужения глотки, называемые *грушевидными карманами (recessus piriformis)*, по которым пища направляется к входу в пищевод. Спереди вход в гортань ограничен надгортанником, с боков — *черпалонадгортанными складками*.

Стенка глотки образована четырьмя оболочками:

- соединительнотканной (*tunica adventitia*);
- мышечной (*tunica muscularis*);
- фиброзной (*tunica fibrosa*);
- слизистой (*tunica mucosa*).

Между мышечной и слизистой оболочками залегает подслизистый слой, отличающийся наличием фиброзной ткани и получивший название фиброзной оболочки. Снаружи мышцы, в свою очередь,

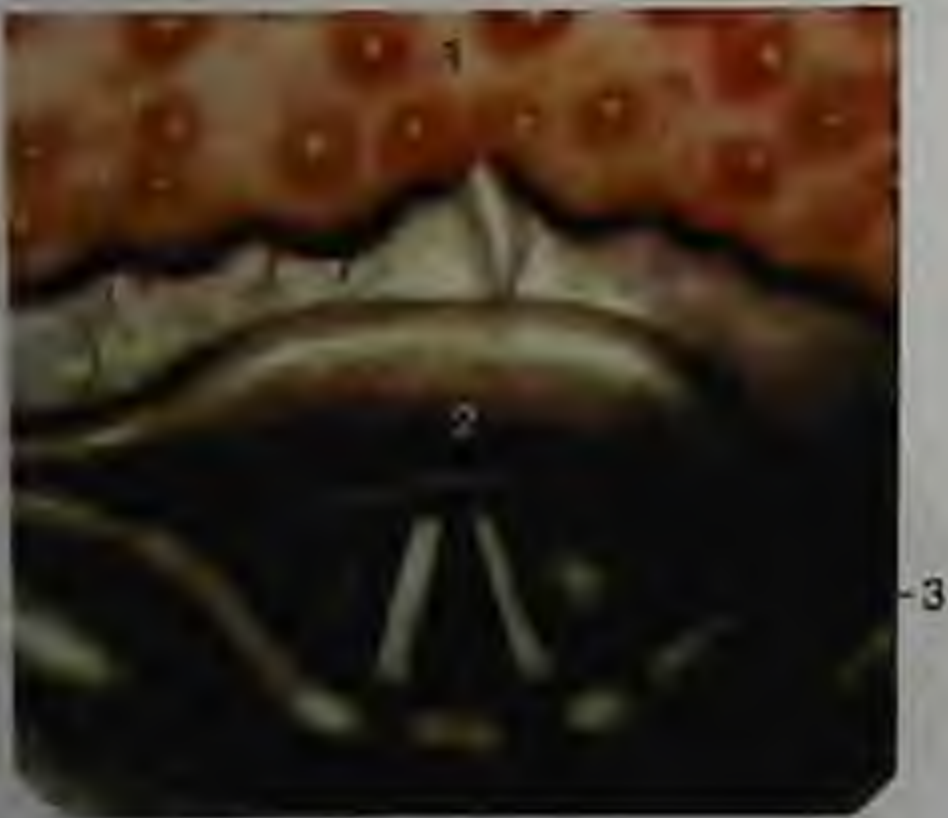

Рис. 4-5. Язычная миндалина: 1 — язычная миндалина; 2 — надгортанник; 3 — голосовая складка; 4 — межчерпаловидное пространство; 5 — черпалонадгортанная складка; 6 — вестибулярная складка; 7 — валлекула

покрыты более тонким соединительнотканым слоем — адвентицией, на которой лежит рыхлая соединительная ткань, допускающая подвижность глотки по отношению к окружающим анатомическим образованиям.

Слизистая оболочка глотки является продолжением слизистой оболочки полости носа и рта и внизу переходит в слизистую оболочку гортани и пищевода. В верхней части глотки, возле хоан, слизистая оболочка покрыта многорядным цилиндрическим мерцательным эпителием, в средней и нижней части — многослойным плоским эпителием. Эпителий глотки содержит множество слизистых желез, а на ее задней стенке присутствуют мелкие скопления лимфоидной ткани в виде бугорков на слизистой оболочке размером 1–2 мм — лимфоидные гранулы. Слизистая оболочка здесь плотно сращена с мышечной оболочкой и не образует складок.

Мышечный слой глотки состоит из поперечнополосатых волокон и представлен кольцевыми и продольными мышцами, сжимающими и поднимающими глотку. Сжимают глотку три констриктора: верхний, средний и нижний. Эти мышцы расположены сверху вниз в виде пластинок, черепицеобразно прикрывающих друг друга.

- Верхний сжиматель глотки (*m. constrictor pharyngis superior*), имеющий форму четырехугольной пластинки, начинается спереди от клиновидной кости и нижней челюсти. Мышечные пучки тянутся горизонтально по боковой стенке глотки, продолжаются на ее заднюю стенку и соединяются с пучками мышц противоположной стороны, образуя верхнюю часть срединного шва глотки.
- Средний сжиматель глотки (*m. constrictor pharyngis medius*) начинается от рогов подъязычной кости, идет кзади веерообразно к шву глотки, частично прикрывая верхний сжиматель, а внизу находится под нижним сжимателем.
- Нижний сжиматель глотки (*m. constrictor pharyngis inferior*) начинается от наружной поверхности перстневидного хряща, от нижнего рога и заднего края щитовидного хряща, идет назад и, прикрепляясь по средней линии глотки, формирует глоточный шов.

Продольные мышцы поднимают глотку. К ним относятся две мышцы: шилоглоточная (*m. stylopharyngeus*) и нёбно-глоточная (*m. pharyngopalatinus*).

Боковые и задняя стенки глотки граничат с окологлоточным пространством (*spatium parapharyngeum*), в котором различают





Рис. 4-6. Заглоточное пространство: 1 — предпозвоночная пластинка шейной фасции; 2 — клетчатка заглоточного пространства

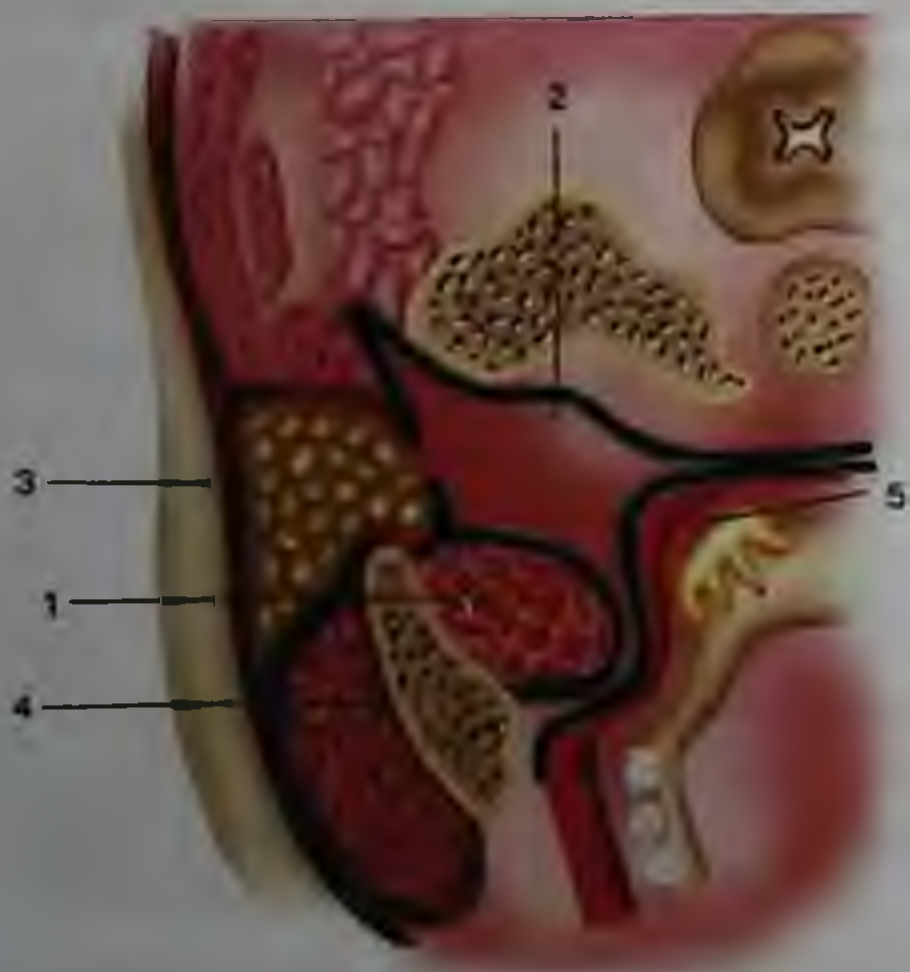

Рис. 4-7. Боковое окологлоточное пространство: 1 — медиальная крыловидная мышца; 2 — предпозвоночная пластинка шейной фасции; 3 — околоушная железа; 4 — нижняя челюсть; 5 — нёбная миндалина

заглоточное и боковое окологлоточное пространства. Заглоточное пространство (*spatium retropharyngeum*; рис. 4-6) расположено спереди от шейных позвонков, покрывающих их мышц, и предпозвоночной пластинки шейной фасции, оно представлено узкой щелью, заполненной рыхлой соединительной тканью. Сзади это пространство ограничено предпозвоночной пластинкой шейной фасции (*lamina praevertebralis*), спереди — соединительнотканым покровом и слизистой оболочкой, а с боков — фасцией и клетчаткой, окружающей область больших сосудов и нервов шеи. Клетчатка заглоточного пространства, начинаясь от основания черепа и спускаясь вниз по задней стенке глотки, переходит в позадипищеводную клетчатку и затем в заднее средостение. В верхнем отделе глотки заглоточное пространство разделено срединной перегородкой на две симметричные половины, поэтому заглоточный абсцесс в области носоглотки бывает латеральным, а опускаясь, занимает срединное положение.

Боковое окологлоточное пространство (*spatium lateropharyngeum*; рис. 4-7) выполнено рыхлой соединительной тканью. Спереди оно ограничено внутренней поверхностью ветви нижней челюсти, с внутренней стороны — медиальной крыло-



видной мышцей, сзади — предпозвоночной пластинкой шейной фасции, латерально — глубоким листком фасции околоушной слюнной железы. Шилоглоточная мышца делит боковое окологлоточное пространство на передний и задний отделы. Боковое окологлоточное пространство простирается от основания черепа вниз, где переходит в средостение.

Кровоснабжение глотки осуществляется из системы наружной сонной артерии и щитошейного ствола (рис. 4-8).

- Восходящая глоточная артерия (*a. pharyngea ascendens*) — медиальная ветвь наружной сонной артерии, которая обеспечивает кровоснабжение верхнего и среднего отделов глотки.
- Восходящая нёбная артерия (*a. palatina ascendens*) — ветвь лицевой артерии (*a. facialis*), которая также берет начало от наружной сонной артерии.
- Нисходящая нёбная артерия (*a. palatina descendens*) — ветвь верхнечелюстной артерии, представленной конечной ветвью наружной сонной артерии.

Нижние отделы глотки обеспечиваются кровью глоточными ветвями нижней щитовидной артерии (*a. thyreoidea inferior*) — ветви щитошейного ствола.

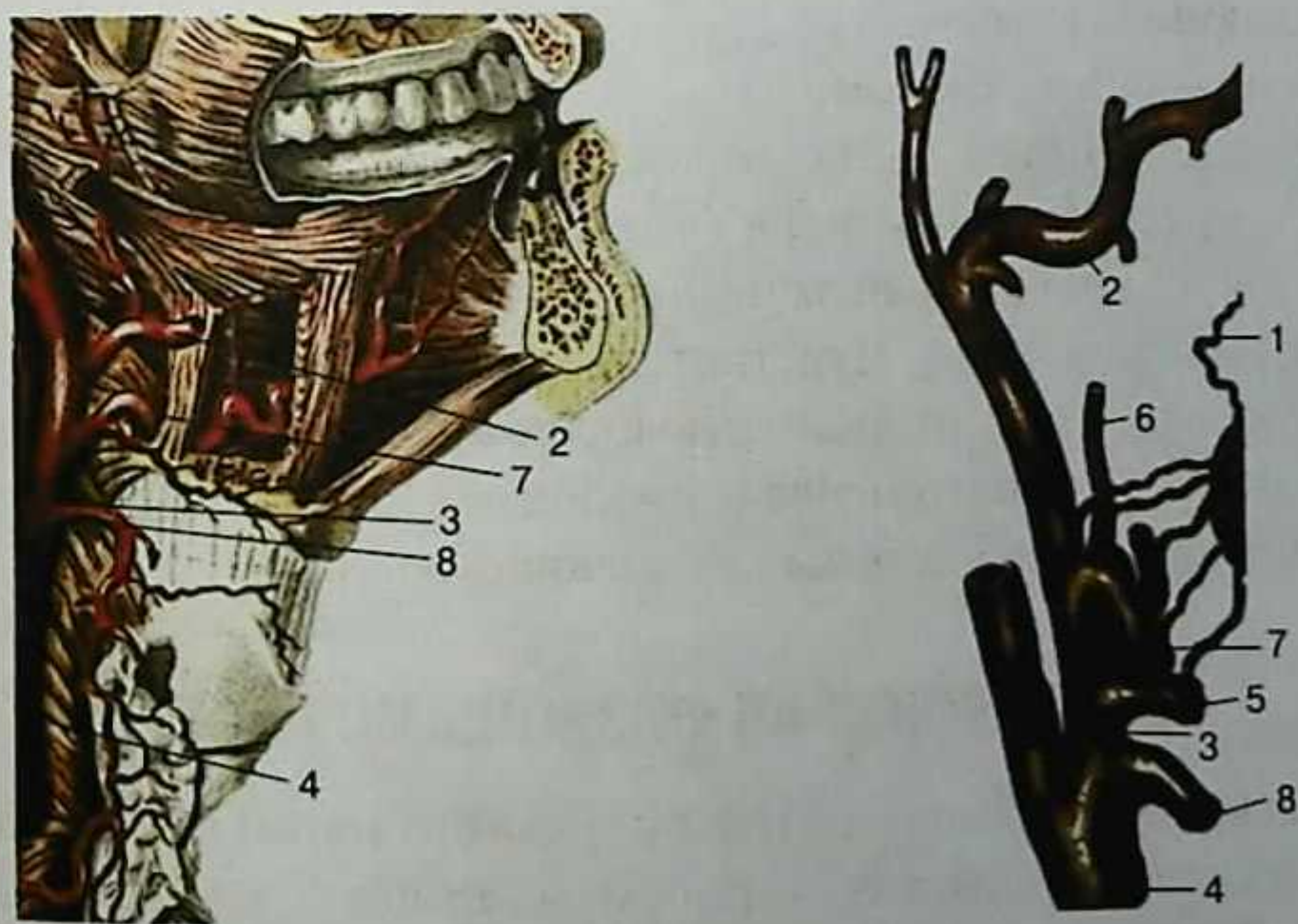


Рис. 4-8. Кровоснабжение глотки: 1 — нисходящая нёбная артерия; 2 — верхнечелюстная артерия; 3 — наружная сонная артерия; 4 — общая сонная артерия; 5 — язычная артерия; 6 — восходящая нёбная артерия; 7 — лицевая артерия; 8 — верхняя щитовидная артерия



Нёбную миндалину снабжают кровью (см. рис. 4-8):

- восходящая глоточная артерия (*a. pharyngea ascendens*);
- восходящая нёбная артерия (*a. palatina ascendens*);
- миндаликсовая ветвь лицевой артерии (*r. tonsillaris a. facialis*).

Вены глотки образуют переднее и заднее глоточные сплетения (*plexus pharyngeus anterior et posterior*), расположенные в мягком нёбе и на наружной поверхности задней и боковой стенок глотки, соответственно, кровь из них собирается во внутреннюю яремную вену (*v. jugularis interna*).

Отток лимфы из глотки происходит в глубокие и задние шейные лимфатические узлы. Выделяют боковые и срединные заглочочные лимфатические узлы, срединные узлы встречаются, как правило, только у детей. Лимфаденоидные образования глотки, в том числе и все миндалины глотки, приводящих сосудов не имеют.

**Иннервация глотки.** На задней и боковой стенках глотки расположено глоточное нервное сплетение (*plexus pharyngeus*), обеспечивающее двигательную и чувствительную иннервацию глотки. Это сплетение образовано:

- верхнечелюстным нервом (второй ветвью тройничного нерва);
- языкоглоточным нервом;
- добавочным нервом;
- блуждающим нервом;
- симпатическим стволом.

Двигательную иннервацию верхнего отдела глотки обеспечивает в основном языкоглоточный нерв (*n. glossopharyngeus*), среднего и нижнего отделов — возвратный гортанный нерв (*n. laryngeus recurrens*) — ветвь блуждающего нерва. Чувствительная иннервация верхнего отдела глотки осуществляется второй ветвью тройничного нерва, среднего — ветвями языкоглоточного нерва и нижнего — внутренней ветвью верхнегортанного нерва из системы блуждающего нерва.

## 4.2. КЛИНИЧЕСКАЯ ФИЗИОЛОГИЯ ГЛОТКИ

Как часть пищеварительного и дыхательного путей глотка участвует в жизненно важных процессах: акте приема пищи (сосании и глотании), дыхательной, защитной, резонаторной и речевой функциях.

Прием пищи в первые месяцы жизни ребенка возможен лишь с помощью двигательного акта сосания. При сосании в полости рта соз-

дается отрицательное давление в пределах 100 мм рт.ст. Мягкое нёбо в момент сосания оттягивается книзу и сближается с корнем языка, закрывая полость рта сзади, что позволяет дышать носом. После насыщения жидкости в ротовую полость сосание и дыхание прерываются и происходит акт глотания, затем дыхание возобновляется и жидкость вновь насыщается в полость рта. У взрослых после пережевывания формируется пищевой комок в области корня языка. Возникающее при этом давление на корень языка вызывает акт глотания — перистальтически сокращаются сжиматели глотки, мышцы мягкого нёба и нёбных дужек. Глотание — сложный, координированный рефлекторный акт, обеспечивающий продвижение пищи из полости рта в пищевод. В нем участвуют мышцы языка, глотки и гортани, движение которых происходит согласованно и в определенной последовательности. В акте глотания различают три фазы, следующие одна за другой без перерыва:

- ротовую — произвольную;
- глоточную — непроизвольную (быструю);
- пищеводную — непроизвольную (медленную).

Первая фаза акта глотания произвольная, она контролируется корой головного мозга. Подъемом языка пищевой комок продвигается за передние дужки.

Вторая фаза — продвижение пищевого комка по глотке к входу в пищевод — непроизвольная, быстрая. Она осуществляется по механизму безусловного рефлекса при раздражении рецепторов мягкого нёба и глотки. В начале второй фазы гортань поднимается, надгортанник прижимается к корню языка и опускается, закрывая вход в гортань; черпаловидные хрящи сближаются, так же как и вестибулярные складки, суживая вестибулярный отдел гортани. В результате сокращения мышц нёбных дужек и верхнего сжимателя глотки пищевой комок продвигается в среднюю часть глотки.

Третья фаза — непроизвольная, длительная. Приближение пищевого комка к входу в пищевод вызывает рефлекторное открытие входа в пищевод и активное продвижение комка по пищеводу благодаря перистальтическому сокращению его мускулатуры. После освобождения глотки от пищевого комка восстанавливается исходное положение. Продолжительность акта глотания составляет 6—8 с. Акт приема пищи воздействует на многие физиологические функции организма: дыхание, кровообращение и газообмен.



На передней и задней поверхностях слизистой оболочки мягкого нёба, задней стенке глотки и язычной поверхности надгортанника рассеяны вкусовые рецепторы, благодаря которым глотка выполняет функцию *вкусового анализатора*. Существует четыре вида вкусовых ощущений:

- сладкий;
- кислый;
- соленый;
- горький.

Вкусовые раздражения передаются барабанной струной (*chorda tympani*), языкоглоточным (*n. glossopharyngeus*) и блуждающим (*n. vagus*) нервами. У детей поверхность распространения вкусовых ощущений более обширна, чем у взрослых.

*Речевая функция глотки* состоит в резонировании звуков, возникающих в гортани. Тембр голоса формируется в полостях гортани, глотки, носа, околоносовых пазух и рта. Гортань создает звук определенной высоты и силы. При произнесении гласных звуков мягкое нёбо отгораживает носоглотку от полости рта, согласные звуки произносятся при опущенном мягком нёбе.

Высота голоса и его тембр зависят не только от подвижной части резонаторов. Во многом эти свойства определяются формой и размерами твердого нёба. Врожденные дефекты твердого нёба и патологические процессы в полости носа и носоглотки (такие, как аденоиды, полипы, новообразования, отек слизистой оболочки, парезы и параличи мягкого нёба) приводят к патологическому изменению тембра голоса — гнусавости (*rhinolalia*) и искаженному произнесению звуков речи. Различают два вида гнусавости: открытую (*rhinolalia aperta*) и закрытую (*rhinolalia clausa*). При открытой гнусавости носоглотка и ротоглотка полностью не разобщаются и между ними образуется широкая щель, через которую основная струя воздуха направляется в полость носа. Открытая гнусавость наблюдается:

- при врожденном незаращении твердого и мягкого нёба;
- дефектах твердого и мягкого нёба;
- укорочении мягкого нёба;
- парезах и параличах мягкого нёба.

При выключении носового резонатора развивается закрытая гнусавость. Она наблюдается:

- при аденоидах;
- рубцовом сращении мягкого нёба с задней стенкой глотки;
- новообразованиях;
- хоанальных полипах.



В дыхательной функции глотки участвуют все ее отделы. При спокойном дыхании через нос нёбная занавеска свободно свисает вниз, касаясь корня языка, в результате чего ротовая полость отделяется от полости глотки. Однако при нарушении проходимости носа дыхание происходит через рот, нёбная занавеска поднимается, язык уплощается и опускается, пропуская воздушную струю.

Расслабление мускулатуры глотки, мягкого нёба и языка во время сна служит основной причиной храпа (*ронхопатии*), который обычно наблюдается у лиц с утолщенным мягким нёбом и удлиненным нёбным язычком, при отсутствии глоточного рефлекса и резком снижении тонуса мышц мягкого нёба, а также у лиц, употребляющих алкоголь и много курящих. Возникновению храпа способствует нарушение носового дыхания, например, вследствие образования полипов носа, при аденоидах, искривлении перегородки носа, увеличении массы тела у людей с короткой и толстой шеей.

Защитная функция глотки состоит в том, что при попадании в нее инородного тела или резко раздражающих воздействий (химических, термических) мускулатура глотки рефлекторно сокращается и ее просвет суживается, задерживая более глубокое проникновение раздражающего вещества. Одновременно расслабляются мышцы, расположенные выше инородного тела, что способствует его выталкиванию наружу.

В глотке, как и в полости носа, воздух согревается и очищается от пыли, которая прилипает к слизи, покрывающей стенки глотки, и вместе с ней удаляется отхаркиванием или проглатывается и обезвреживается в желудочно-кишечном тракте. Слизь и слюна содержат пищеварительные ферменты, медиаторы, антитела, микроэлементы и витамины. Защитную роль играют также лейкоциты и лимфоциты, проникающие в полость рта и глотки из кровеносных сосудов слизистой оболочки и лимфаденоидной ткани.

### 4.3. ФИЗИОЛОГИЯ ЛИМФАДЕНОИДНОГО ГЛОТОЧНОГО КОЛЬЦА

Выделяют три группы лимфатических (лимфоидных) структур организма:

- лимфатическую ткань селезенки и костного мозга, находящуюся на пути общего тока крови и относимую к гематолимфатическому барьеру;



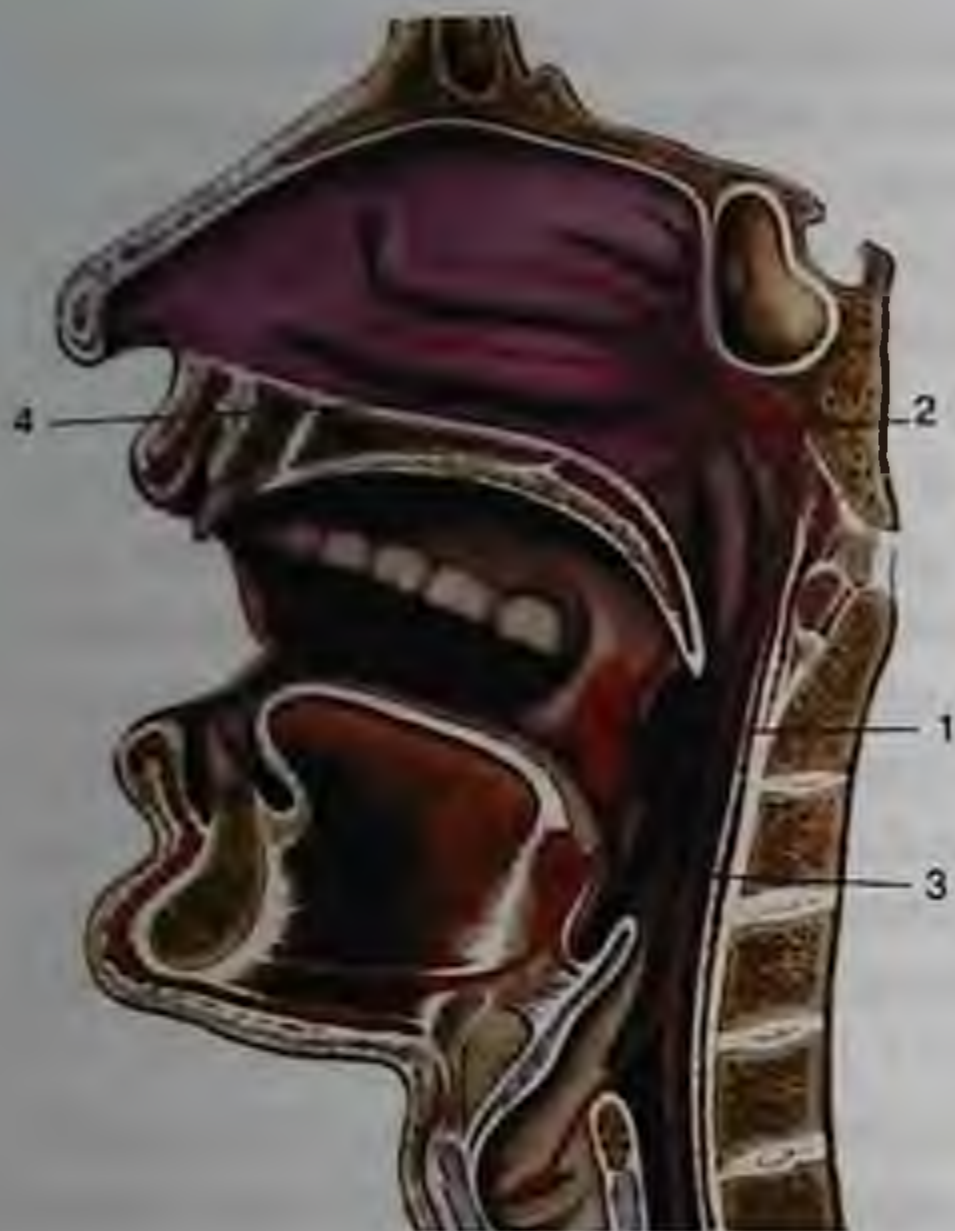

Рис. 4-9. Схема лимфаденоидного глоточного кольца: 1 — нёбные миндалины; 2 — увеличенная глоточная миндалина (аденоиды); 3 — язычная миндалина; 4 — трубные миндалины

глоточного кольца *Вальдейера—Пирогова*. Он образован двумя нёбными (первой и второй), глоточной (третьей), язычной (четвертой) и двумя трубными (пятой и шестой; рис. 4-9) миндалинами. Скопления лимфоидной ткани присутствуют на задней и боковых стенках глотки, в грушевидных синусах и в области желудочков гортани.

Вследствие некоторых особенностей, отличающих нёбные миндалины от других лимфоидных образований глотки, они занимают особое место в физиологии и патологии лимфаденоидного глоточного кольца.

- *Анатомическое строение.* В нёбных миндалинах есть лакуны, переходящие в крипты, которые древовидно разветвляются и распространяются по всей толще миндалины, в то время как в язычной и глоточной миндалинах присутствуют не крипты, а борозды, или расщелины, без разветвлений.

- лимфатические узлы, лежащие на пути тока лимфы и принадлежащие к лимфоинтерстициальному барьеру (при инфицировании в лимфатических узлах вырабатываются антитела);
- миндалины, которые наряду с лимфоидными гранулами глотки и гортани, пейеровыми бляшками и солитарными фолликулами кишечника относят к лимфоэпителиальному барьеру; в них происходят лимфоцитопоз и образование антител, а внутренняя среда организма тесно контактирует с внешней средой.

В состав лимфоэпителиального барьера входит лимфоидный аппарат глотки, расположенный кольцеобразно, в связи с чем получивший название *лимфаденоидного*



- *Особенности лимфоэпителиального симбиоза.* Во всех миндалинах, кроме нёбных, зона лимфоэпителиального симбиоза распространяется только на их поверхность. В нёбных миндалинах площадь контакта лимфоидной массы с эпителием значительно увеличена благодаря большой поверхности стенок крипт. Эпителий здесь легко проницаем для лимфоцитов и антигена (в обратную сторону), что стимулирует выработку антител.
- *Наличие капсулы.* Нёбные миндалины с латеральной стороны окружены капсулой — плотной соединительнотканной оболочкой, покрывающей миндалину. Нижний полюс и зевная поверхность миндалина свободны от капсулы. Глоточная и язычная миндалины капсул не имеют.
- *Наличие в паратонзиллярной клетчатке верхнего полюса нёбных миндалин слизистых желез Вебера,* которые не сообщаются с криптами.
- *Период инволюции.* Со временем лимфаденоидная ткань подвергается обратному развитию (атрофии). Глоточная миндалина претерпевает инволюцию, начиная с 14–15 лет, язычная миндалина достигает максимального развития к 20–30 годам. Инволюция нёбных миндалин начинается также в 14–15 лет, однако они сохраняются до преклонного возраста.

Основная функция миндалин, как и других лимфатических органов (таких, как лимфатические узлы, селезенка, пейеровы бляшки тонкой кишки), — *образование лимфоцитов, или лимфопоэз.* Лимфопоэз происходит в центрах фолликулов (зародышевых центрах), затем, при созревании, лимфоциты оттесняются к периферии фолликулов, откуда они попадают в лимфатические пути и общий ток лимфы, а также на поверхность миндалин в полость рта. Помимо фолликулов, лимфоциты образуются и в лимфоидной ткани, окружающей фолликулы.

Изучение иммунологической роли нёбных миндалин доказало их *участие в формировании иммунитета (образовании антител),* особенно в молодом возрасте. Этой функции способствует расположение нёбных миндалин на пути основных входных ворот для различных инфекционных возбудителей и токсичных продуктов, обеспечивающее тесный контакт слизистой оболочки миндалин с бактериальным агентом, что, в свою очередь, лежит в основе формирования иммунитета. *Строение крипт — их узость и извилистость, а также большая (до 200 см) общая*



поверхность их стенок способствуют длительному контакту антигенов с лимфоретикулярной тканью миндалин.

Необходимо отметить, что, являясь иммунным (антителообразующим) органом, нёбные миндалины в физиологических условиях не приводят к значительной перманентной иммунизации организма. Эти миндалины представляют лишь незначительную часть лимфоэпителиального аппарата, расположенного в других органах. Способность нёбных миндалин образовывать антитела наиболее выражена в период до половой зрелости, однако ткань миндалин нередко сохраняет эту функцию и у взрослых.

#### 4.4. ОСТРЫЕ ВОСПАЛИТЕЛЬНЫЕ ЗАБОЛЕВАНИЯ ГЛОТКИ

По данным ВОЗ, 5–8% взрослого населения ежегодно болеет острым воспалением верхних дыхательных путей, большей частью легкого течения. В больших городах заболеваемость выше, чем в сельской местности, что объясняется большей частотой контактов и воздействием вредных экзогенных факторов. Воспалительные заболевания верхних дыхательных путей вызываются более 300 различными микроорганизмами, специфическую защиту от которых (антитела) человек приобретает в течение всей жизни; уровень антител ко многим возбудителям со временем снижается, делая человека вновь восприимчивым к ним.

##### Острый фарингит

Острый фарингит (*pharyngitis acuta*) — острое воспаление слизистой оболочки глотки. Как самостоятельное заболевание встречается при непосредственном воздействии инфекционного возбудителя, различных раздражителей (например, длительном ротовом дыхании, курении, злоупотреблении алкоголем, громком разговоре на холоде, алиментарном раздражении). Острый фарингит часто возникает и как сопутствующее заболевание при воспалении верхних дыхательных путей, инфекционных заболеваниях, заболеваниях желудочно-кишечного тракта и других патологиях.

##### Этиология

Различают следующие этиологические факторы острого фарингита:

- вирусный;
- бактериальный;

- грибовый;
- аллергический;
- травматический;
- воздействие раздражающих факторов.

К бактериальным возбудителям заболелания относятся, в частности:

- *Haemophilus influenzae*;
- *Moraxella catarrhalis*;
- *Corynebacterium diphtheriae*;
- стрептококки групп А, С, G;
- диплококки;
- гонококки;
- *Mycoplasma pneumoniae*;
- *Chlamydia pneumoniae*.

Острый фарингит вирусной этиологии (например, вызванный аденовирусами, энтеровирусами или вирусами гриппа) встречается в 70%, бактериальной — в 30% случаев. Предрасполагающими факторами служат:

- общее и местное переохлаждение организма;
- патология полости носа, околоносовых пазух и носоглотки;
- общие инфекционные заболелания;
- дисбактериоз;
- курение и злоупотребление алкоголем;
- заболелания желудочно-кишечного тракта, в частности гастроэзофагеальная рефлюксная болезнь.

Патоморфологические изменения включают отек и инфильтрацию слизистой оболочки, расширение и инъецированность сосудов, а также десквамацию эпителия. Воспалительный процесс может распространяться на слизистую оболочку слуховых труб. Реакция слизистой оболочки больше выражена в местах скопления лимфоидной ткани: на задней стенке глотки и на боковых валиках за нёбно-глочными дужками. Фолликулы задней стенки отекают, близлежащие фолликулы сливаются, образуя крупные гранулы, — гранулезный фарингит (рис. 4-10).

При хроническом фарингите морфологические изменения слизистой оболочки обычно локализованы преимущественно в одном из анатомических отделов глотки:

- в носоглотке — назофарингит;
- ротовой части глотки — мезофарингит;



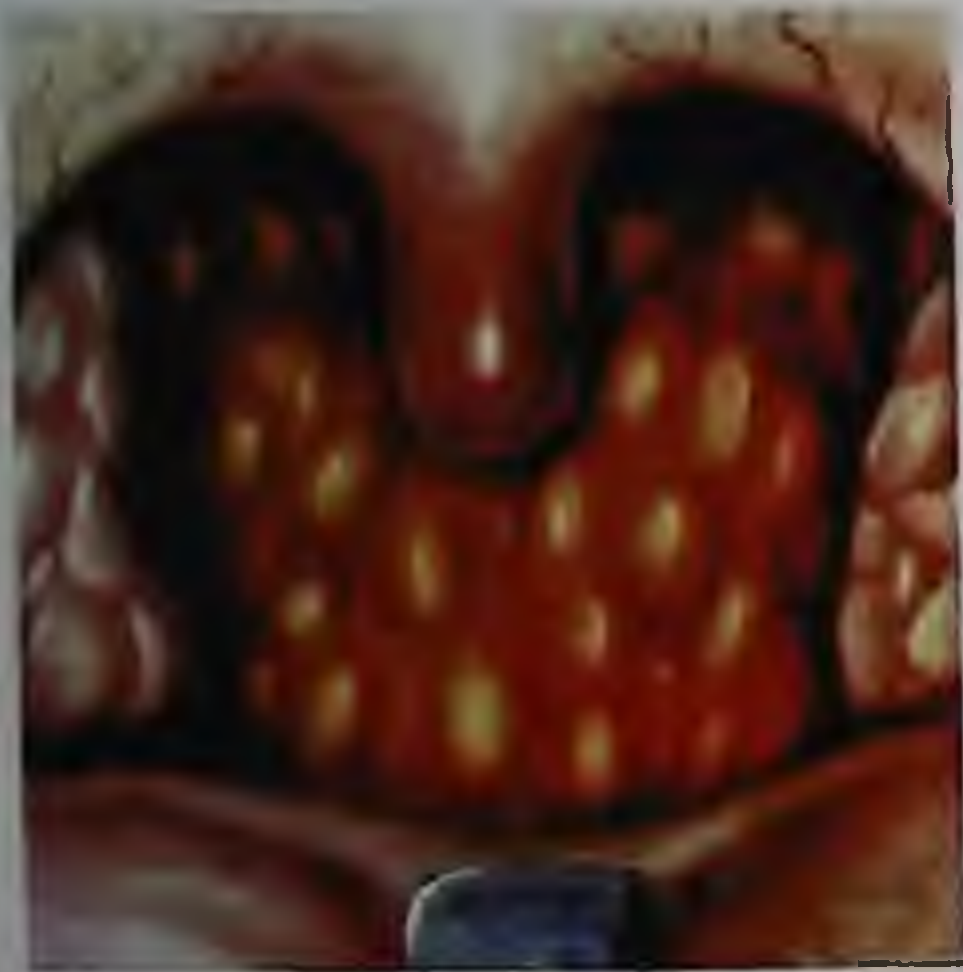

Рис. 4-10. Гранулезный фарингит

- гортанной части глотки — гипофарингит.

Однако такое деление весьма условно, поскольку острый воспалительный процесс диффузно поражает слизистую оболочку верхних дыхательных путей и носит мигрирующий характер. Соответственно, хронический фарингит чаще классифицируют по характеру морфологических изменений в слизистой оболочке глотки:

- катаральный (простой);
- гипертрофический;
- атрофический (субатрофический).

Указанные формы хронического воспаления часто сочетаются.

### Диагностика

Диагностика не представляет сложностей, однако необходимо учитывать, что аналогичная клиническая картина возможна при дифтерии, катаральной ангине и других инфекционных заболеваниях. Микробиологическое исследование мазка с поверхности задней стенки глотки и миндалин наряду с данными анамнеза и фарингоскопической картиной позволяет уточнить диагноз.

### Клиническая картина

Жалобы на ощущение жжения, сухости, ссаднения, першение и дискомфорт в горле, осиплость, заложенность в ушах. Иногда больной описывает клинические проявления как ощущение инородного тела в глотке. Боли могут усиливаться при глотании, иррадиировать в ухо. Температура тела, как правило, не повышена или субфебрильная. Однако выраженные формы воспаления могут сопровождаться повышением температуры тела, увеличением регионарных лимфатических узлов и головной болью.

При фарингоскопии слизистая оболочка глотки гиперемирована, отечна, местами присутствуют слизисто-гнойные налеты. Процесс может распространяться на слизистую оболочку небных миндалин, дужек

и устья слуховых труб. Часто на задней и боковой стенках глотки наблюдаются отдельные фолликулы в виде округлых ярко-красных возвышений — гранул (гранулезный фарингит).

### Лечение

Лечение острого фарингита следует начинать с исключения раздражающей пищи (например, горячей, холодной, кислой, острой, соленой) и газированных напитков. Кроме того, к первоочередным назначениям следует отнести запрет курения, употребления алкоголя и рекомендации соблюдать голосовой режим.

Местное лечение заключается в назначении препаратов, обладающих антисептическим, противовоспалительным и болеутоляющим действиями. Для полосканий горла широко используют экстракт листьев шалфея лекарственного, настой цветков ромашки аптечной, бикарминт<sup>а</sup>, гексетидин, бензилдиметил-миристоиламино-пропиламмоний (мирамистин<sup>а</sup>) и раствор октенисепта<sup>а</sup>. При инфекционной природе фарингита эффективны пульверизации глотки различными аэрозолями, такими, как фузафунгин (биопарокс<sup>а</sup>), прополис (пропосол<sup>а</sup>), ингалипт<sup>а</sup>, аллантоин + повидон + йод (йокс<sup>а</sup>), каметон<sup>а</sup>, биклотимол (гексаспрей<sup>а</sup>), стопангин<sup>а</sup>, бензидамин (тантум верде<sup>а</sup>).

При аллергической природе фарингита назначают антигистаминные препараты. В лечении острого фарингита используют также иммуномодуляторы, например лизаты бактерий (ИРС 19<sup>а</sup>, имудон<sup>а</sup>) и тонзилгон Н<sup>а</sup>.

При повышении температуры тела показаны антибактериальные средства в целях профилактики гнойных осложнений и нисходящей инфекции, а также для снижения риска ревматических осложнений. В таких случаях препаратом выбора служит пенициллин (феноксиметилпенициллин) как препарат, к которому наиболее чувствительны стрептококки группы А.

### Ангина

Ангина — острое общее инфекционно-аллергическое заболевание, характеризующееся острыми воспалительными изменениями в лимфоидной ткани глотки, чаще всего — в нёбных миндалинах, проявляющееся болями в горле и общей интоксикацией. Возможно поражение не только нёбной, но и язычной, глоточной и гортанной миндалин. Однако чаще всего воспалительный процесс при ангине локализован в нёбных



миндалинах, поэтому под названием «ангина» принято подразумевать острое воспаление небных миндалин.

По распространенности ангина занимает одно из первых мест, уступая только гриппу и острым респираторным вирусным инфекциям. Она вызывает тяжелые осложнения, ведет к возникновению многих заболеваний, в том числе сердечно-сосудистой системы, и ухудшает их течение. Заболевание встречается у 4–5% взрослых и более чем у 6% детей. Для ангины характерны сезонные подъемы заболеваемости в весенний и осенний периоды.

### Этиология и патогенез

В большинстве случаев важная роль в возникновении ангины принадлежит  $\beta$ -гемолитическому стрептококку группы А. Бактериологические исследования последних лет показывают превалирование сочетанной микрофлоры:  $\beta$ -гемолитического стрептококка в ассоциации с гемолизирующим стафилококком, грибами и другими микроорганизмами. Кроме того, в качестве возбудителей ангины выступают золотистый стафилококк, пневмококки, аденовирусы, спирохеты полости рта и веретенообразная палочка, грибки, а также ассоциации микроорганизмов.

Различают следующие основные формы ангины (по Б.С. Преображенскому):

- эпизодическую — возникающую как аутоинфекция при ухудшении условий внешней среды, чаще всего в результате местного и общего охлаждения;
- эпидемическую — в результате заражения от больного человека;
- обострение хронического тонзиллита — наиболее частую форму ангины.

Инфицирование организма происходит экзогенным или эндогенным путем. Экзогенный возбудитель проникает в слизистую оболочку миндалин воздушно-капельным или алиментарным путем. При эндогенном механизме возникновения ангины играет роль ослабление естественных защитных механизмов организма либо повышение патогенности сапрофитной или условно патогенной микрофлоры человека. Чаще всего аутоинфицирование происходит при хроническом тонзиллите.

В патогенезе ангин определенную роль играют пониженные адаптационные способности организма к холоду, резкие сезонные колебания условий внешней среды (температура, влажность, загазованность). Алиментарный фактор — однообразная белковая пища с недостатком витаминов С и группы В — также способствует возникновению ангин. К ангине предрасполагают травма миндалин, конституциональная склонность (например, у детей с лимфатико-гиперпластической конституцией), хронические воспалительные процессы в полости рта, носа и околоносовых пазух, нарушение носового дыхания и другие факторы.

Таким образом, для возникновения ангины недостаточно носительства патогенных микроорганизмов, а необходимо одномоментное воздействие экзогенных и эндогенных факторов в сочетании со снижением резистентности организма.

Ангина развивается по типу аллергически-гиперергической реакции. Предположительно, богатая микрофлора в криптах миндалин и продукты белкового распада в них действуют в качестве субстанций, способствующих сенсibilизации организма. В сенсibilизированном организме различные экзогенные или эндогенные факторы играют роль пускового механизма в развитии ангин. Кроме того, аллергический фактор может служить предпосылкой для таких осложнений, как ревматизм, острый нефрит, неспецифический инфекционный полиартрит и другие заболевания инфекционно-аллергического характера.

### Классификация ангин

Существуют различные классификации ангин (табл. 4-1), в основу которых положены разные критерии: морфологические, патофизиологические или этиологические (например, классификации А.Х. Миньковского, Л.А. Луковского, В.И. Воячека). В практике наиболее распространена классификация Б.С. Преображенского (1972).

Для банальных ангин, которые встречаются чаще других, характерны общие отличительные признаки:

- общая интоксикация организма;
- поражение обеих нёбных миндалин;
- длительность воспалительного процесса в пределах 7 дней;
- бактериальная или вирусная инфекция как первичный этиологический фактор.



Таблица 4-1. Классификация ангин

Форма	Вид	Признаки
Банальные (вульгарные) ангины	Катаральная	Характерно двустороннее поражение миндалин Признаки общей интоксикации организма Длительность — 7 дней Бактериальной или вирусной этиологии
	Фолликулярная	
	Лакунарная	
	Смешанная	
Отдельные формы ангин (атипичные)	Симановского– Плаута–Венсана	Одностороннее поражение
	Герпетическая	Двустороннее поражение
	Флегмонозная	Чаще одностороннее поражение
	Грибковая	Одно- и двустороннее поражение
	Смешанные формы	Двустороннее поражение
При инфекционных заболеваниях	Дифтеритическая	Двустороннее поражение
	Скарлатинозная	
	Коревая	
	Сифилитическая	Одно- и двустороннее поражение
	При ВИЧ-инфекции	
При заболеваниях крови	Агранулоцитарная	Двустороннее поражение
	Моноцитарная	Иногда — одностороннее увеличение лимфатических узлов
	Ангина при лейкозах	

Патоморфологические изменения, возникающие при ангине, включают резко выраженное расширение мелких кровеносных и лимфатических сосудов в паренхиме миндалин, тромбоз мелких вен и стаз в лимфатических капиллярах.

При *катаральной форме* ангины миндалины гиперемированы, слизистая оболочка набухшая, пропитана серозным секретом. Эпителиальный покров миндалин на зевной поверхности и в криптах густо инфильтрирован лимфоцитами и лейкоцитами. В некоторых местах эпителий разрыхлен и десквамирован. Гнойных налетов нет.

Морфологическая картина *фолликулярной формы* отличается более глубокими изменениями в паренхиме миндалин. Возникают лейкоцитарные инфильтраты в фолликулах, в некоторых из них появляется

некроз. Фолликулы просвечивают через эпителий миндалин в виде желтых просяных точек, хорошо определяемых при фарингоскопии.

Для лакунарной формы типично скопление в лакунах отделяемого: сначала — серозно-слизистого, а затем — гнойного. Гнойное отделяемое состоит из лейкоцитов, лимфоцитов, слущенного эпителия и фибрина. Налеты из устьев лакун склонны распространяться и соединяться с соседними, образуя более широкие сливные налеты.

При герпетической ангине серозный экссудат образует небольшие подэпителиальные пузырьки, которые, лопаясь, оставляют дефекты эпителиальной выстилки; одновременно такие же пузырьки могут появляться на слизистой оболочке нёбно-язычной и нёбно-глоточной дужек, а также мягкого нёба.

При флегмонозной ангине (интратонзиллярном абсцессе) нарушается дренаж лакун; паренхима миндалин сначала отекает, затем инфильтрируется лейкоцитами; некротические процессы в фолликулах, сливаясь, образуют гнойник внутри миндалин, формируя соответствующую клиническую картину. Такой абсцесс может локализоваться близко к поверхности миндалин и опорожниться в полость рта.

Язвенно-некротические изменения при некоторых ангинах характеризуются распространением некроза на эпителий и паренхиму миндалин. На миндалинах, а нередко и на нёбных дужках и стенках глотки возникают язвенные дефекты с грязно-серым налетом.

#### Клинические формы банальных ангин

*Катаральная ангина* (рис. 4-11) — наиболее легкая форма заболевания. Воспалительный процесс ограничен поражением только слизистой оболочки нёбных миндалин. Заболевание начинается остро, в горле появляется ощущение жжения, сухости, першения, а затем незначительные боли, усиливающиеся при глотании. Больного беспокоят недомогание, разбитость и головная боль. Температура тела обычно субфебрильная, у детей может подниматься до  $38^{\circ}\text{C}$ . Реакция крови незначительная: нейтрофильный лейкоцитоз — до  $7-9 \times 10^9/\text{л}$ , незначительный палочкоядерный сдвиг влево, СОЭ — до  $18-20$  мм/ч.

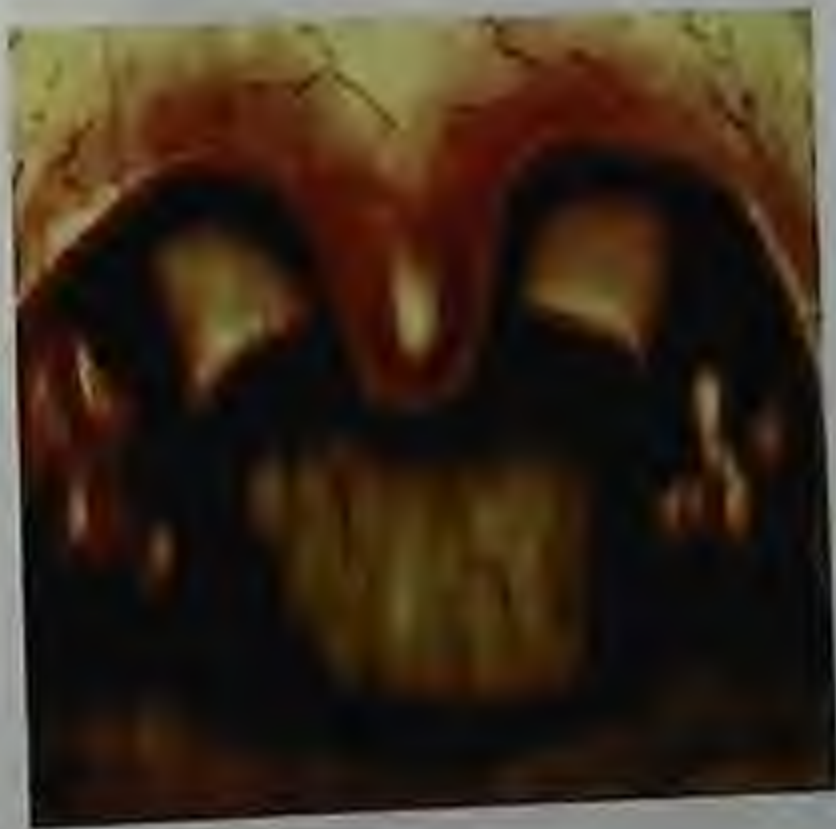

Рис. 4-11. Катаральная ангина



Фарингоскопически определяется разлитая гиперемия слизистой оболочки миндалин с распространением на края нёбных дужек, миндалины несколько увеличены, отечны, сосуды инъекцированы. Мягкое нёбо и слизистая оболочка задней стенки глотки не изменены, что позволяет дифференцировать эту форму ангины от фарингита. Язык сухой, обложен налетом. Регионарные лимфатические узлы часто незначительно увеличены. Продолжительность заболевания составляет 3–5 дней.

*Фолликулярная ангина* (рис. 4-12) — более тяжелая форма воспаления, протекающая с вовлечением в процесс не только слизистой оболочки, но и самих фолликулов. Обычно болезнь начинается с повышения температуры тела до 38–39 °С. Появляется выраженная боль в горле, усиливающаяся при глотании и часто иррадиирующая в ухо. Выражена и общая реакция организма: интоксикация, головная боль, общая слабость, лихорадка, озноб, иногда боли в пояснице и суставах.

У детей нередко развиваются более тяжелые симптомы: наряду с фебрильной температурой тела часто возникает рвота, возможны явления менингизма, помрачение сознания. В крови отмечается нейтрофильный лейкоцитоз ( $12-15 \times 10^9/\text{л}$ ), умеренный палочкоядерный сдвиг влево, СОЭ может достигать 30 мм/ч. Как правило, увеличены и болезненны при пальпации регионарные лимфатические узлы, особенно ретромандибулярные.



Рис. 4-12. Фолликулярная ангина

Фарингоскопически определяются разлитая гиперемия, инфильтрация, отечность нёбных миндалин с распространением на мягкое нёбо и дужки. На поверхности миндалин видны многочисленные округлые, несколько возвышающиеся над поверхностью желтовато-белые точки диаметром 1–3 мм. Эти образования представляют собой просвечивающие через слизистую оболочку нагноившиеся фолликулы миндалин, которые вскрываются на 2–4-й день болезни с образованием быстро заживающего дефекта слизистой оболочки — эрозии. Продолжительность заболевания составляет 6–8 дней.



*Лакунарная ангина* (рис. 4-13) характеризуется развитием гнойно-воспалительного процесса в устьях лакун с его дальнейшим распространением на поверхность миндалин. Начало воспаления и клиническое течение практически такие же, как и при фолликулярной форме ангины, однако лакунарная ангина может протекать тяжелее. При ангине воспаление развивается, как правило, в обеих миндалинах, однако его интенсивность и особенности различны; у одного больного можно одновременно наблюдать признаки фолликулярной и лакунарной ангины.

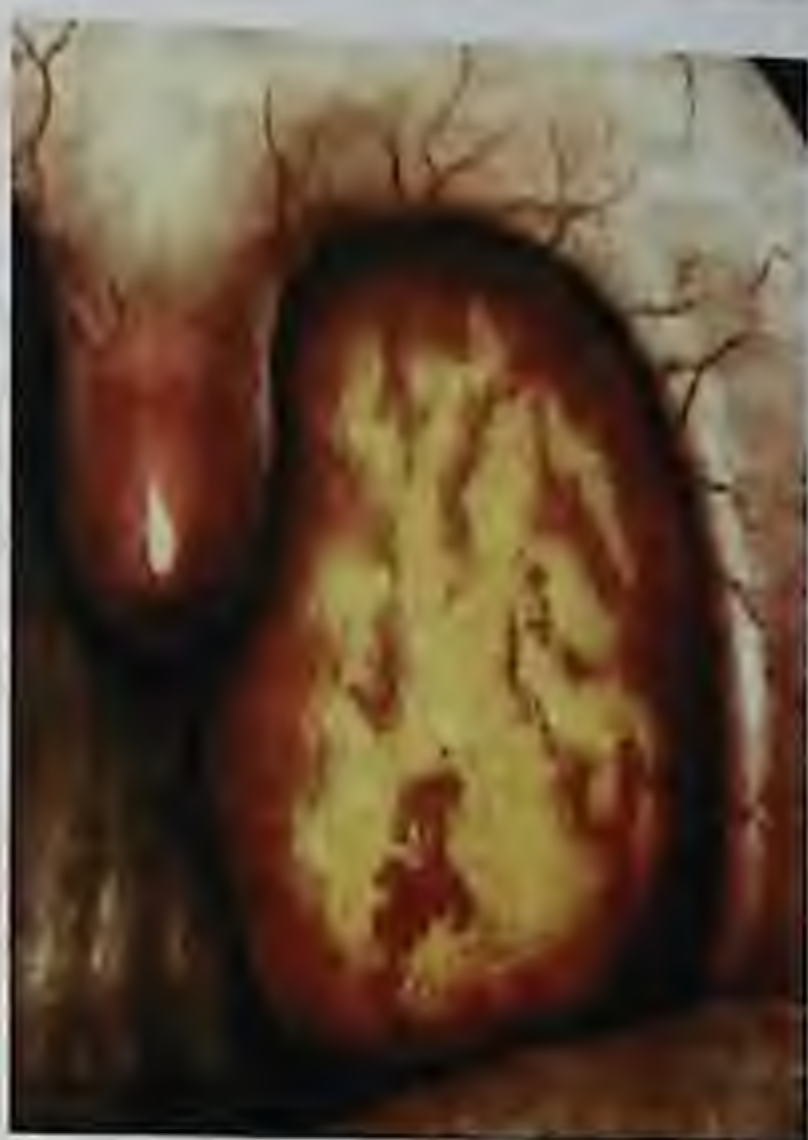

Рис. 4-13. Лакунарная ангина

Фарингоскопическая картина отличается появлением на гиперемизированной поверхности слизистой оболочки миндалин в области устьев лакун некроза и слущивания эпителия в виде островков желтовато-белого налета. Отдельные участки фибринозного налета сливаются и покрывают всю миндалину или ее большую часть, не выходя за ее пределы. Налет легко снимается шпателем без повреждения подлежащей слизистой оболочки. Продолжительность заболевания достигает 6—8 дней, при осложнениях болезнь нередко затягивается на более длительный срок.

### Лечение

Лечение, как правило, амбулаторное в домашних условиях, лишь в тяжелых случаях показана госпитализация в инфекционное отделение. В первые дни заболевания необходимо соблюдать строгий постельный режим, а затем домашний режим с ограничением физических нагрузок, что существенно как при лечении основного заболевания, так и для профилактики осложнений. Больному выделяют отдельную посуду и предметы ухода; детей, более восприимчивых к ангине, к больному не допускают. Назначают нераздражающую, мягкую пищу, преимущественно растительно-молочную, витамины и обильное теплое питье.

Основу этиотропной терапии при лечении банальных ангин в течение многих лет составляют *антибиотики пенициллиновой группы*, к которым наиболее чувствительны стрептококки. Препаратами выбора



являются феноксиметилпенициллин (по 1,0–1,5 млн МЕ 3 раза в сутки за 1 ч до еды) и амоксициллин (по 0,5 г 3 раза в день). Необходимо принимать антибиотики в течение не менее 10 сут.

Довольно частое обнаружение резистентных к пенициллину штаммов диктует необходимость использования других антибактериальных препаратов, в частности пенициллинов, устойчивых к  $\beta$ -лактамазам [амоксициллин + клавулановая кислота (аугментин\*, амоксиклав\*, флемоклав солютаб и др.)]. При непереносимости пенициллинов применяют также макролиды и цефалоспорины I и II поколения (кларитромицин, джозамицин, цефиксим, цефтибутен, цефдиторен).

Кроме того, целесообразен прием антигистаминных препаратов: например, хлоропирамина (супрастина\*), клемастина (тавегила\*), хифенадина (фенкарола\*), лоратидина (кларитина\*), фексофенадина (телфаста\*), а также препаратов цетиризина и левоцетиризина. Рекомендуют обильное теплое питье.

Местно назначают антисептик для местного применения — стопангин\*, в состав которого входят гексэтидин и смесь эфирных масел. В первые дни заболевания эффективны перлингвальные таблетки [амбазон (фарингосепт\*) по 3–4 таблетки в сутки], которые держат во рту до полного рассасывания. После рассасывания таблеток необходимо воздержаться от приема пищи и питья в течение 1,5–2 ч. Назначают также полоскание глотки теплыми отварами трав (таких, как листья шалфея лекарственного, цветки ромашки аптечной, цветки календулы лекарственной), растворами соды, нитрофурала (фурацилина\*), согревающие компрессы на подчелюстную область. Для повышения местной и общей резистентности организма используют иммуномодулятор имудон\*, содержащий лизаты микроорганизмов — основных возбудителей заболеваний полости рта и глотки (по 1 таблетке рассасывать во рту 5 раз в день в течение недели, затем на протяжении следующей недели продолжить прием препарата по 1 таблетке 3 раза в день).

Симптоматическая терапия включает анальгетики, муколитики, иммуностимулирующие препараты и поливитамины. Рекомендуют постельный режим в течение 7–8 дней. Срок нетрудоспособности больного составляет в среднем 10–12 дней.

Смешанные формы ангина встречаются редко и характеризуются сочетанием признаков, присущих различным формам ангины, описанным выше.

### Ангины при инфекционных заболеваниях

При некоторых острых инфекционных заболеваниях развивается воспаление компонентов лимфаденоидного глоточного кольца, чаще небных миндалин, которое может быть одним из первых признаков болезни. Изменения в глотке носят самый разнообразный характер, начиная от катаральных и кончая некротическими, поэтому при возникновении любых форм ангины необходимо иметь в виду, что она может явиться начальным симптомом какого-либо инфекционного заболевания, особенно в детском возрасте.

### Ангина при дифтерии

*Дифтерия — острое инфекционное заболевание, протекающее с общей интоксикацией и развитием воспаления в миндалинах, сопровождаемое образованием фибринозной (крупозной) пленки на их поверхности и слизистой оболочке ротоглотки.*

**Этиология.** Заболевание вызывается дифтерийной палочкой Леффлера, устойчивой во внешней среде. Инфицирование происходит преимущественно воздушно-капельным или контактным путем. Инкубационный период длится 2–7 дней. Заболевание чаще встречается в детском возрасте. В результате активной иммунизации детей и подростков заболеваемость дифтерией снизилась практически во всех странах.

**Клиническая картина.** Заболевание начинается остро с повышения температуры тела. Клиническое течение болезни широко варьирует как по тяжести, так по разнообразию симптомов. Различают следующие формы заболевания:

- локализованную:
  - пленчатую;
  - островчатую;
  - катаральную;
- распространенную, с поражением глотки, носа или гортани;
- токсическую:
  - геморрагическую;
  - гангренозную.

Локализованная форма — самая распространенная форма дифтерийной инфекции, составляет 70–80% всех случаев дифтерии. Процесс протекает ограниченно, общая интоксикация проявляется головной болью, недомоганием, снижением аппетита, адинамией, болями в суставах и мышцах. С первых часов беспокоит боль в горле, которая значительно усиливается на 2-е сутки. Речь больного невнятная, изо рта



характерный приторно-сладковатый запах. Несмотря на повышенную температуру тела, кожа лица бледная, в то время как у больных с банальной лакунарной или фолликулярной ангиной заметны лихорадочный румянец на щеках, яркие сухие губы. Регионарные лимфатические узлы умеренно увеличены и слегка болезненны.

При фарингоскопии отмечаются отечность миндалин и небных дужек, неяркая гиперемия с цианотичным оттенком. В области лакун (при островчатой форме) и на зевной поверхности миндалин (при пленчатой форме) — выраженные налеты. При катаральной форме ангины налеты отсутствуют.

Распространенная форма дифтерии глотки встречается реже (3–5%). Для нее характерны обширные налеты с тенденцией к распространению на окружающую слизистую оболочку носоглотки, носа, гортани и трахеи. Может развиваться клиническая картина так называемого нисходящего крупа. Явления интоксикации более выражены, температура тела повышается до 39 °С, беспокоят боли в горле, усиливающиеся при глотании. Наблюдаются тахикардия, аритмия, заторможенность, падение артериального давления.

Токсическая форма дифтерии может возникать с начала заболевания или быть продолжением другой формы. Характерны острое начало заболевания, повышение температуры тела до 40 °С, раннее появление отека в глотке и подкожной жировой клетчатке шеи. Беспокоят боль в горле, которая усиливается при глотании, слюнотечение, голос гнусавый, дыхание затруднено. Увеличение регионарных лимфатических узлов сопровождается отеком парафарингеальной, подчелюстной и шейной клетчатки, который может распространяться книзу, до ключицы и ребер.

В некоторых случаях в клинической картине доминируют симптомы геморрагического диатеза (геморрагическая дифтерия), которые включают кровотечение из носа и верхних дыхательных путей, а также подкожные кровоизлияния.

**Диагностика.** Все виды ангин следует считать подозрительными на дифтерию, тем более при наличии налетов. Типичный дифтеритический налет в виде пленки серовато-белого или желтовато-серого цвета появляется к концу вторых суток болезни. Пленка толстая, удаляется с трудом, не растирается на предметном стекле, опускается на дно сосуда с жидкостью — тонет. После удаления пленка повторно формируется на месте снятой.



Температура тела при дифтерии чаще ниже, чем при банальной ангине, в то время как общее состояние тяжелое, прогрессивно ухудшается.

Диагноз можно подтвердить бактериологическим исследованием мазков, взятых из участков поражения. Мазок или (что лучше) кусочек пленки следует брать с периферических отделов налета, где обсемененность выше. Ориентировочные данные получают при бактериоскопии через 1–2 ч после забора материала, окончательный результат бактериологического исследования взятого материала получают через 48 ч. Поскольку высеваемость дифтерийных палочек в среднем составляет 75–80%, то отсутствие однократного бактериологического подтверждения не служит основанием для отмены клинического диагноза дифтерии.

Тяжесть осложнений при дифтерии возрастает пропорционально тяжести болезни. Самое частое и опасное осложнение — миокардит. Вследствие поражения глоточных ветвей блуждающего и языкоглоточного нервов возможны одно- или двусторонние периферические параличи мягкого нёба. Реже наблюдаются параличи мышц нижних конечностей, а также паралич диафрагмы. Из других осложнений наиболее опасно стенозирование дыхательных путей, особенно в детском возрасте (дифтерийный круп), когда необходима интубация или трахеотомия.

**Лечение.** Больные дифтерией и пациенты с подозрением на дифтерию подлежат незамедлительной госпитализации в инфекционный стационар, а в санэпидстанцию направляют экстренное извещение. Вводить сыворотку в амбулаторных условиях опасно из-за возможных тяжелых токсических, аллергических и сердечно-сосудистых осложнений.

Специфическое лечение дифтерийным антитоксином рассчитано на нейтрализацию токсина как в очаге его образования, так и свободно циркулирующего в крови. Токсин, связанный с клетками, уже не может быть нейтрализован дифтерийным антитоксином, поэтому особенно важно раннее применение сыворотки.

Сыворотку вводят по способу Безредки. Для предотвращения анафилактической реакции подкожно вводят 0,5 мл сыворотки за час до введения полной лечебной дозы. Затем при локализованной форме дифтерии вводят 10 000–30 000 АЕ, после чего через 1–2 дня — еще 5000 АЕ. При распространенной форме первая доза составляет 30 000–40 000 АЕ, вторая — 10 000 АЕ. При токсической форме дифтерии общая доза равна 100 000–200 000 АЕ.

Назначают витаминотерапию, детоксикационные и симптоматические средства. Для профилактики вторичных осложнений используют



антибиотики и антигистаминные средства. В настоящее время для лечения применяют очищенную от белков и обработанную ферментами сыворотку — «Диаферм», которая вызывает минимальную побочную реакцию.

Большинство больных после перенесенного заболевания освобождаются от носительства дифтерийных бацилл. Однако 5–10% больных остаются бациллоносителями без каких-либо клинических проявлений, но опасными для окружающих. Свободными от бациллоношения можно считать пациентов после трехкратного отрицательного анализа слизи из носа и глотки. Для активной иммунизации против дифтерии применяют адсорбированную вакцину для профилактики дифтерии, коклюша и столбняка.

### Ангина при скарлатине

*Скарлатина — одна из клинических форм стрептококкового инфекционного заболевания, протекающая остро, с симптомами общей интоксикации, ангиной и характерной мелкоточечной сыпью на коже.*

Воспалительные изменения в глотке возникают обычно до появления сыпи, часто сопровождаются головной болью и повышением температуры тела до 38–40 °С. Уже в первые часы заболевания отмечается выраженная гиперемия слизистой оболочки глотки, распространяющаяся на твердое нёбо, где иногда наблюдается резкая отграничительная линия; к 3–4-му дню язык становится ярко-красным, с выступающими сосочками (малиновым). В последующем процесс локализуется на нёбных миндалинах, где наблюдается воспалительная реакция в широком диапазоне — от катаральной до гнойно-геморрагической ангины. Нёбные миндалины отечны, покрыты серовато-грязным налетом, который, в отличие от такового при дифтерии, не сплошной и легко снимается. Нередко налеты распространяются на нёбные дужки, мягкое нёбо, язычок и носоглотку. К типичным симптомам относятся:

- увеличение и болезненность регионарных лимфатических узлов;
- мелкоточечная сыпь и шелушение на коже;
- симптом Филатова — бледный носогубный треугольник без сыпи на фоне гиперемии щек.

Ангина при скарлатине чаще наблюдается у детей и протекает бурно, с выраженной интоксикацией, возможны судороги и потеря сознания.

**Лечение.** Применяют массивные дозы антибиотиков группы пеницилина внутрь или парентерально в возрастной дозе в течение 5–7 дней. Одновременно назначают симптоматические средства: анальгетики, антигистаминные препараты, полоскания полости рта и глотки антисептиками.

### Ангина при кори

Корь — острое высококонтагиозное инфекционное заболевание, возникающее обычно у детей, протекающее с интоксикацией, воспалением слизистой оболочки дыхательных путей и лимфаденоидного глоточного кольца, конъюнктивитом и пятнисто-папулезной сыпью на коже.

Возбудителем кори служит вирус, который передается воздушно-капельным путем. Поражение глотки при кори наблюдают как в продромальном периоде, так и в стадии высыпаний. В начале заболевания, на фоне умеренной интоксикации возникают катаральные явления со стороны верхних дыхательных путей, а также явления конъюнктивита.

Патогномичным признаком кори, наблюдаемым за 3—4 дня до появления высыпаний на коже, служат пятна Филатова—Коплика, возникающие на внутренней поверхности щек. Эти беловатые пятнышки, величиной 1—2 мм, окруженные красным ободком, в количестве 10—20 штук, не сливаются друг с другом и исчезают спустя 2—3 дня.

При фарингоскопии слизистая оболочка полости рта, ротоглотки и мягкого нёба гиперемирована, умеренно отечна, отмечаются красные пятна разной величины, которые склонны сливаться (коревая энантема). Поражение нёбных миндалин напоминает картину лакунарной или фолликулярной ангины.

В стадии высыпаний наряду с усилением катарального воспаления верхних дыхательных путей наблюдаются общая гиперплазия лимфаденоидной ткани глоточного кольца и увеличение регионарных лимфатических узлов, что может сопровождаться повышением температуры тела. В стадии реконвалесценции, в результате снижения общей сопротивляемости организма, нередко развиваются вторичные инфекции, изъязвления слизистой оболочки десен, языка и губ, а также тяжелый ларингит с ранним и поздним крупом.

**Лечение.** Лечение в основном симптоматическое и включает уход и полноценное питание больного, витаминотерапию и полоскание полости рта антисептиками. Предупреждению заболевания корью способствует вакцина для профилактики кори, которую вводят под кожу однократно в дозе 0,5 мл. При развитии осложнений показана антибактериальная терапия.

### Герпетическая ангина

Герпетическая ангина — острое инфекционное заболевание, патогномичным признаком которого служат везикуло-папулезные высыпания на задней стенке глотки или на мягком нёбе и миндалинах, склонные к изъязвлению.



Заболевание вызывают, в частности, аденовирусы, вирус гриппа, вирус Коксаки. Чаще болезнь носит спорадический характер и в основном наблюдается у детей младшего возраста. Больные высококонтагиозны, инфекция передается воздушно-капельным и фекально-оральным путем.

**Клиническая картина.** Герпетическая ангина начинается остро, появляется лихорадка (температура тела повышается до 38–40 °С), возникают боли в горле, усиливающиеся при глотании, головная боль и слабость. Важным симптомом этой формы ангины является односторонний конъюнктивит. В редких случаях, особенно у детей младшего возраста, отмечаются симптомы серозного менингита.

При фарингоскопии в первые часы заболевания определяется диффузная гиперемия слизистой оболочки. В области мягкого нёба, язычка, на нёбных дужках, миндалинах и задней стенке глотки видны небольшие красноватые пузырьки. Через 3–4 дня пузырьки лопаются или рассасываются, слизистая оболочка приобретает нормальный вид. Увеличение и болезненность регионарных лимфатических узлов, выраженные в начале болезни, уменьшаются, температура тела нормализуется.

**Лечение.** Лечение носит симптоматический характер. При назначении лечения учитывают неэффективность антибактериальной терапии. Полагают, что если в течение 24 ч от начала применения антибиотиков существенного улучшения не наступает, то это скорее всего не бактериальная, а гриппозная ангина.

### **Патология глотки при системных заболеваниях крови**

Системные заболевания крови часто сопровождаются воспалительными и некротическими изменениями в области миндалин и слизистой оболочки полости рта и глотки. Такие изменения служат одним из важных и характерных симптомов, часто проявляющихся уже в первом периоде заболевания. Богатство бактериальной микрофлоры глотки, при уменьшении количества лейкоцитов в крови, и, следовательно, снижении их защитной роли, создает предпосылки для развития здесь воспалительных процессов, обусловленных вторичной инфекцией.

### **Моноцитарная ангина**

Моноцитарная ангина (инфекционный мононуклеоз, болезнь Филатова, доброкачественный лимфобластоз) — острая инфекционная болезнь с преимущественно воздушно-капельным путем передачи возбудителя, характеризующаяся поражением системы макрофагов и протека-

ющая с лихорадкой, тонзиллитом, полиаденитом, гепатоспленомегалией, лейкоцитозом с преобладанием базофильных мононуклеаров. Наиболее вероятный возбудитель мононуклеоза — особый лимфотропный вирус, которому сопутствуют бактерии листереллы.

**Клиническая картина.** Для заболелвания характерна клиническая триада симптомов:

- лихорадка и ангиноподобные изменения в глотке;
- аденогепатоспленомегалия;
- гематологические изменения — лейкоцитоз с большим количеством атипичных мононуклеаров (моноцитов и лимфоцитов).

Типично раннее увеличение регионарных (шейных, подчелюстных, затылочных), а затем и отдаленных лимфатических узлов, в том числе подмышечных, паховых и абдоминальных. Заболелванию предшествует инкубационный период, обычно длящийся 4–5, иногда — до 10 дней. В продромальной стадии отмечаются общее недомогание, нарушение сна и потеря аппетита. Инфекционный мононуклеоз начинается с сильного повышения температуры тела (до 39–40 °С), температурная кривая может носить постоянный или скачкообразный характер.

Важным и постоянным симптомом заболелвания служат острые воспалительные изменения в глотке, главным образом в области нёбных миндалин. Вначале картина может напоминать изменения при банальных формах ангин, однако налеты грязно-серого цвета остаются на нёбных миндалинах в течение нескольких недель и даже месяцев. В дальнейшем налеты переходят на слизистую оболочку нёбных дужек, язычка и глотки, напоминая картину дифтерии.

Один из наиболее характерных признаков мононуклеоза — появление в крови большого количества (60–80%) измененных мононуклеаров, их число достигает максимума к 6–10-му дню, а затем медленно снижается. Патология красной крови обычно не определяется. СОЭ, как правило, повышена до 20–30 мм/ч. Другой особенностью течения инфекционного мононуклеоза, особенно в раннем возрасте, является значительное увеличение нёбных миндалин. В редких случаях заболелвание сопровождается геморрагическим диатезом, дегтеобразным стулом, повторными кровотечениями из слизистой оболочки, поражениями центральной и периферической нервной системы.

Иногда встречается стертая форма заболелвания, когда общие и местные симптомы выражены умеренно или даже слабо. Надежным признаком заболелвания служит значительное (до 60–75%) увеличение



в периферической крови количества мононуклеаров (моноцитов, лимфоцитов, плазматических клеток), среди которых много атипичных, незрелых форм.

**Диагностика.** При типичном течении болезни с увеличением лимфатических узлов, печени и селезенки, ангиноподобными явлениями в глотке и характерными изменениями периферической крови диагностика не вызывает затруднений. Моноцитарную ангину следует дифференцировать от дифтерии, агранулоцитарной ангины, острого лейкоза и ангины Симановского—Плаута—Венсана. В настоящее время весьма актуальна необходимость отличать это заболевание от ранних проявлений ВИЧ-инфекции.

**Лечение.** Специфических лечебных средств не существует. Рекомендуют постельный режим, калорийную, богатую витаминами пищу и симптоматическое лечение. При неосложненном течении заболевания применяют местное лечение: полоскание ротоглотки антисептиками, туширование пораженных участков слизистой оболочки 10% раствором нитрата серебра (ляписом<sup>а</sup>), тепловые процедуры и УВЧ-терапию на область лимфатических узлов. Учитывая противовоспалительный эффект, для подавления лимфоцитарной реакции назначают глюкокортикоиды (преднизолон, гидрокортизон). В целях профилактики вторичных осложнений рекомендуют антибактериальную терапию (пенициллинами, цефалоспоринами).

Хирургическое вмешательство — тонзиллэктомия или аденотомия — может улучшить состояние больного, однако существует большой риск ухудшения течения заболевания (геморрагия, вялое заживление), поэтому операцию применяют по строгим показаниям.

### **Агранулоцитарная ангина**

*Агранулоцитарная ангина — язвенно-некротическое поражение небных миндалин и глотки, сопровождающееся исчезновением гранулоцитов (базофилов, эозинофилов и нейтрофилов) в периферической крови с сохранением моноцитов и лимфоцитов и одновременным резким уменьшением количества лейкоцитов (иногда до  $0,2-0,5 \times 10^9/\text{л}$ ).*

Отсутствие лейкоцитарной защиты служит предрасполагающим фактором, на фоне которого условно-патогенная микрофлора верхних дыхательных путей активизируется и вызывает воспалительную реакцию. Агранулоцитоз не считают отдельной нозологической формой, а рассматривают как агранулоцитарную реакцию гемопоэза на различные раздражения: инфекционные и токсические, а также лучевую терапию. Наиболее частая причина агранулоцитоза — нерациональное или

длительное применение лекарственных препаратов, обладающих токсическим действием на костный мозг (например, метамизол натрия, ацетилсалициловой кислоты, сульфаниламидов, антибиотиков, противоопухолевых препаратов). Выделяют четыре типа агранулоцитоза:

- инфекционный;
- токсический (медикаментозный);
- лучевой;
- при системных поражениях крови.

**Клиническая картина.** Различают молниеносную, острую и подострую формы агранулоцитоза. При острой форме агранулоцитоза заболевание может развиваться в течение суток. На первый план выступают общие симптомы: общее тяжелое состояние, высокая температура тела с ознобом. Одновременно развиваются некротические и язвенные изменения небных миндалин, но в процесс может вовлекаться и слизистая оболочка полости рта, глотки и гортани. Нередко некротический процесс распространяется в глубь мягких тканей и на кость. Некротизированные ткани распадаются и отторгаются, оставляя глубокие дефекты ткани. Это сопровождается сильными болями в горле, нарушением глотания, обильным слюнотечением и гнилостным запахом изо рта.

В крови отмечают выраженную лейкопению и нейтропению. В течение нескольких дней число нейтрофильных гранулоцитов нередко падает до нуля, в этом случае лейкоциты периферической крови представлены только лимфоцитами и моноцитами. Красная кровь и количество тромбоцитов меняются мало.

**Диагностика.** Диагноз устанавливают по совокупности симптомов: высокой температуре тела, тяжелому общему состоянию, изъязвлениям на слизистой оболочке глотки, сопровождаемым характерными изменениями крови — лейкопенией с отсутствием нейтрофильных лейкоцитов и нормальным количеством эритроцитов и тромбоцитов. Необходима дифференциальная диагностика с другими атипичными формами ангины. Нередко оториноларинголог первым предполагает диагноз агранулоцитоза в связи с болями в горле и обширным некрозом в области миндалины и глотки.

**Лечение.** Лечение включает применение средств, стимулирующих кроветворение и борьбу с вторичной инфекцией. Прекращают прием всех медикаментов, способствующих развитию агранулоцитоза. Проводят дробные переливания крови по 200—300 мл, переливание лейкоцитарной массы. Назначают препараты, стимулирующие лейкопоэз: нуклеинат натрия, гидроксифенилпропионовую кислоту +



гидрокориичную кислоту (тезан<sup>а</sup>), пентоксил<sup>а</sup>, фенилкарбэтоксиметил-тиазолидинкарбоновую кислоту (лейкоген<sup>а</sup>). Эффективно применение глюкокортикоидов, витаминов и препаратов кальция. Необходимы ежедневный тщательный туалет полости рта и глотки, осторожное удаление некротических масс, обработка этих участков дезинфицирующими растворами, полоскание полости рта антисептическими средствами.

### Ангина при лейкозе

Лейкоз — прогрессирующее системное заболевание крови, при котором образуются очаги патологического гемопоэза в различных органах и в периферической крови, появляются незрелые формы лейкоцитов. Заболевание может носить острый или хронический характер.

**Клиническая картина.** Лейкоз проявляется некротическими и септическими осложнениями вследствие нарушения фагоцитарной функции лейкоцитов, резко выраженным геморрагическим диатезом и тяжелой прогрессирующей анемией. Изменения нёбных миндалин возникают как в начале заболевания, так и на более поздних стадиях. На фоне септического течения на нёбных миндалинах и слизистой оболочке глотки и гортани появляются катаральные, а в последующем — фибринозные и язвенно-некротические изменения. Регионарные лимфатические узлы увеличены. Эти изменения сопровождаются резкой дисфагией и зловонным запахом изо рта. Переход процесса на окружающие ткани сопровождается некрозом костной ткани и расшатыванием зубов. Характерны кровотечения из носа и десен. В последующем отмечаются явления геморрагического диатеза и петехиальная сыпь на коже, а также кровотечения из желудка и кишечника, способные привести к летальному исходу.

В крови определяется высокое содержание лейкоцитов ( $30,0-200,0 \times 10^9/\text{л}$ ). При лейкопенической форме лейкоза, напротив, количество лейкоцитов снижается до  $1,0-3,0 \times 10^9/\text{л}$ . Характерно преобладание в периферической крови недифференцированных клеток — различного рода «бластов» (гематобластов, миелобластов, лимфобластов), составляющих до 95% всех клеток.

**Лечение.** Лечение лейкозов проводится в специализированных лечебных учреждениях по специальным программам и, в зависимости от формы заболевания, предусматривает применение различных методов — химиотерапии, лучевой терапии, трансплантации стволовых клеток, использование цитостатиков, глюкокортикоидов, пересадку костного мозга и др. Некротизированные участки в глотке смазывают различными антисептиками.



### Атипичные формы ангин

К атипичным формам ангин отнесены сравнительно редкие заболевания, не относящиеся к проявлениям инфекционного заболевания или заболеваний крови.

#### Грибковая ангина

Грибковая ангина — воспаление слизистой оболочки нёбных миндалин, вызванное дрожжеподобными грибами, чаще *Candida albicans* (рис. 4-14). В полости рта здорового человека эти грибки встречаются как сапрофитная микрофлора, однако при инфекционных заболеваниях, снижении общей резистентности организма, нарушении питания или нерациональной антибиотикотерапии могут приводить к угнетению жизнеспособности кишечной палочки и стафилококков — антагонистов дрожжеподобных грибков, что ведет к бурному развитию последних.

**Клиническая картина и диагностика.** Грибковые ангины характеризуются острым началом с умеренным повышением температуры тела, однако признаки общей интоксикации организма выражены слабо. Больного беспокоят болезненность в горле, першение и сухость.

При фарингоскопии на фоне разлитой гиперемии слизистой оболочки нёбных миндалин появляются белые островки творожистых масс. Последние распространяются на дужки, язычок и корень языка. В мазках со слизистой оболочки глотки обнаруживают скопления дрожжевых клеток.

**Лечение.** Необходимо отменить антибиотики, назначить антимикотические средства: флуконазол (дифлюкан\*), итраконазол (орунгал\*), кетоконазол (низорал\*), витамины группы В, аскорбиновую кислоту, менадиона натрия бисульфит (вита-мин К\*). Пораженные участки смазывают растворами натамицина, тербинафина (ламизила\*), циклопирокса (батрафена\*).

#### Язвенно-некротическая ангина

Для язвенно-некротической ангины (Симановского—Плаута—Венсана) типичны поверхностные язвы одной нёбной миндалины, покры-



Рис. 4-14. Фарингомикоз



тые грязно-зеленым налетом и имеющие гнилостный запах. Заболевание впервые описали отечественный клиницист Н.П. Симановский (1890) и зарубежные ученые Плаут (*Plaut*) и Венсан (*Vincent*) в 1897 г. Встречается сравнительно редко.

**Этиология.** Возбудителем заболевания служит симбиоз веретенообразной палочки (*B. fusiformis*) и спирохеты полости рта (*Spirochaeta buccalis*) — обычных сапрофитов на слизистой оболочке полости рта здоровых людей.

К развитию ангины Симановского—Плаута—Венсана предрасполагают различные факторы, снижающие общую и местную резистентность организма: перенесенные острые и хронические инфекционные заболевания, заболевания крови и авитаминоз, а также местные причины, например кариозные зубы, болезни десен и ротовое дыхание.

**Клиническая картина.** Часто единственной жалобой является ощущение неловкости и инородного тела при глотании. Возможны гнилостный запах изо рта, повышенное слюноотделение. Общее состояние страдает мало, температура тела обычно нормальная, лишь в редких случаях заболевание начинается с высокой температуры тела и озноба. На стороне поражения зачастую увеличены регионарные лимфатические узлы, умеренно болезненные при пальпации. Продолжительность заболевания составляет 1—3 нед, иногда несколько месяцев. Язвы в области миндалины обычно заживают без больших рубцовых деформаций.

При фарингоскопии на поверхности одной из миндалин, чаще у ее верхнего полюса, обнаруживают серовато-желтые или серовато-зеленые массы, после их снятия видна кратерообразная язва с неровными краями, дно которой покрыто грязноватым серо-желтым налетом (рис. 4-15). В запущенных случаях язвенный процесс распространяется за пределы миндалины с вовлечением окружающих тканей: десен, корня языка и небных дужек. Бактериологическое исследование позволяет обнаружить в свежем мазке большое количество веретенообразных палочек и спирохет. Однако следует учесть, что только лабораторное обнаружение фузоспирохетоза, при отсутствии соответствующей клинической картины, не доказывает диагноза ангины Симановского—Плаута—Венсана. Целесообразно гистологическое исследование биоптата из края язвы.

**Диагностика.** Дифференциальную диагностику необходимо проводить с дифтерией глотки, сифилисом, туберкулезной язвой, системными заболеваниями крови и опухолями миндалин. Данные бактериологического исследования, специфические пробы и характерный анамнез позволяют уточнить диагноз.

**Лечение.** Проводят общую и местную терапию: уход за полостью рта, санацию кариозных зубов и околодесневых карманов, нередко выступающих очагами фузоспириллеза. Очищают язвы миндалин от некроза и обрабатывают миндалину антисептиками. Эффективна пенициллинотерапия в течение 6–8 дней. Необходимы общеукрепляющее лечение, борьба с авитаминозом. При склонности к рецидивам иногда показана тонзиллэктомия.

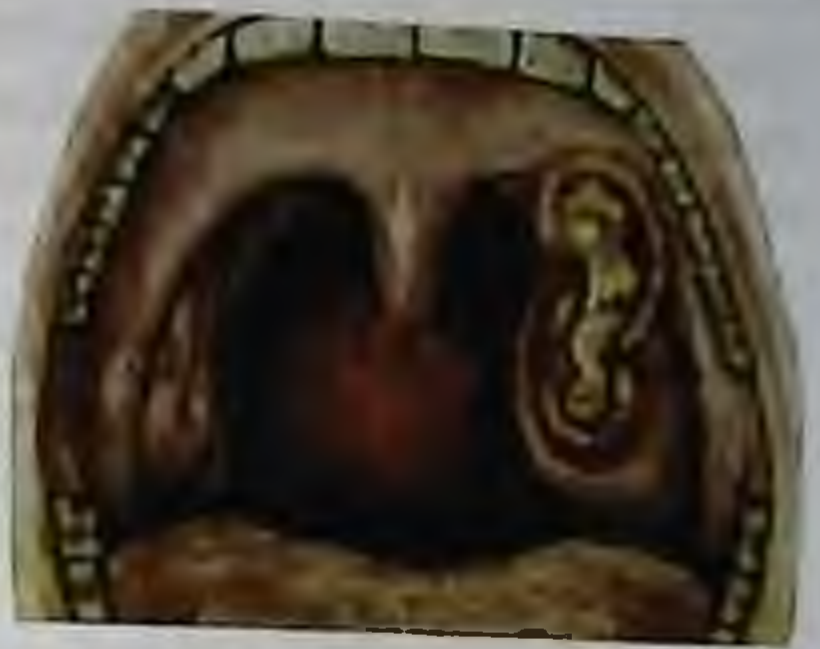

Рис. 4-15. Язвенно-некротическая ангина (Симановского–Плаута–Венсана)

#### Флегмонозная ангина (интратонзиллярный абсцесс)

Абсцессы внутри миндалин встречаются сравнительно редко. Их возникновение связано с гнойным расплавлением участка миндалины, как правило, одностороннего характера. Наряду с банальными формами ангин, приводящих к абсцессу внутри миндалин, причинами заболевания могут быть травмы твердыми пищевыми телами.

При флегмонозной ангине миндалина гиперемирована, увеличена, ее поверхность напряжена, пальпация болезненна. Небольшие внутриминдаликовые абсцессы протекают бессимптомно или сопровождаются незначительными местными и общими симптомами, в отличие от паратонзиллярного абсцесса, который, как правило, протекает с бурными клиническими проявлениями. Созревший абсцесс может прорваться через лакуну в полость рта или в паратонзиллярную клетчатку.

**Лечение.** Лечение хирургическое — широкое вскрытие абсцесса. При рецидивировании или неэффективности вскрытия абсцесса, показана *односторонняя тонзиллэктомия, в остром периоде — абсцесстонзиллэктомия*. Одновременно назначают противовоспалительную антибактериальную терапию, антигистаминные средства и анальгетики.

#### Ангина глоточной миндалины (аденоидит)

Аденоидит (ретроназальная ангина) — *острое воспаление глоточной миндалины*. Заболевание встречается в основном у детей, что связано с разрастанием аденоидной ткани в этом возрасте. В относительно редких случаях ангина глоточной миндалины бывает и у взрослых, когда



эта миндалина не претерпела возрастной инволюции. Воспалительный процесс обычно распространяется с миндалины на слизистую оболочку верхнего и среднего отделов глотки.

### Этиология

Причиной острого аденоидита служит активизация сапрофитной микрофлоры носоглотки под влиянием переохлаждения, вирусной инфекции и других общих инфекционных заболеваний.

### Клиническая картина

У детей раннего возраста заболевание начинается с повышения температуры тела до 40 °С и нередко с появления общих симптомов интоксикации: рвоты, жидкого стула. Носовое дыхание затруднено, появляются слизисто-гнойные выделения из носа, увеличиваются регионарные лимфатические узлы, голос приобретает носовой оттенок. Кашель указывает на раздражение гортани и трахеи слизисто-гнойным отделяемым из носоглотки, что может стать причиной трахеобронхита. Нередко к острому аденоидиту присоединяется ангина трубных миндалин, боковых валиков и лимфоидных гранул (фолликулов) глотки. Могут развиваться евстахиит, катаральный отит или ретрофарингеальный абсцесс.

При объективном обследовании на резко гиперемированной задней стенке ротоглотки видна характерная для этого заболевания полоска слизисто-гнойного секрета, стекающего из носоглотки. Нередко одновременно наблюдается гиперемия задних нёбных дужек. При передней риноскопии после анемизации слизистой оболочки носа можно увидеть гиперемированную и отечную аденоидную ткань, покрытую слизисто-гнойной пленкой. При задней риноскопии глоточная миндалина резко набухшая, гиперемирована, на ее поверхности заметны точечные или сливные гнойные налеты. Общий вид соответствует картине катаральной, фолликулярной или лакунарной ангины.

### Лечение

Необходима общая и местная противовоспалительная терапия. Назначают антибиотики [такие, как ампициллин, амоксициллин + клавулановая кислота (аугментин\*), эритромицин], антигистаминные средства (например, дезлоратадин, лоратадин, эбастин, цетиризин), анальгетики, препараты, содержащие парацетамол [в частности, парацетамол, кодеин + кофеин + парацетамол (солпадеин\*)]. При местной терапии необходимо восстановить носовое дыхание, для чего назначают сосудосуживающие и антисептические средства в виде капель в нос

на 6–7 дней [например, ксилометазолин, нафазолин, 2% раствор протеината серебра (протаргола<sup>\*</sup>), экстракт листьев эвкалипта (хлорофиллипт<sup>\*</sup>)], секретолитики в виде аэрозолей [например, ацетилцистеин + туаминогептан (ринофлуимуцил<sup>\*</sup>)]. В комплексной терапии рекомендовано применение местных топических стероидных препаратов — назонекс, авамис и др. При аденоидах II–III степени через 3–4 нед после купирования обострения рекомендуют операцию — удаление аденоидов (аденотомию).

## 4.5. ОСЛОЖНЕНИЯ АНГИН

Различают общие и местные осложнения ангины. К наиболее распространенным общим осложнениям относятся ревматизм и поражение сердца (тонзиллокардиальный синдром). Нередки осложнения ангины со стороны почек (тонзиллоренальный синдром) и суставов, возможно поражение кроветворных органов и желудочно-кишечного тракта, развитие сепсиса. В основе возникновения и особенностей течения общих осложнений ангины и хронического тонзиллита лежит действие на организм инфекционного агента —  $\beta$ -гемолитического стрептококка и сопутствующей микрофлоры.

Наиболее частым местным осложнением ангины является паратонзиллит. Возможно развитие и других местных осложнений:

- заглочного (ретрофарингеального) абсцесса;
- окологлочного (парафарингеального) абсцесса;
- острого шейного лимфаденита;
- острого среднего отита (особенно при ангине глоточной и тубарной миндалин);
- отека и стеноза гортани (чаще при паратонзиллите, парафарингите).

### Паратонзиллит

*Паратонзиллит (paratonsillitis) — заболевание, характеризующееся развитием воспаления (отечного, инфильтративного или с абсцедированием) в паратонзиллярной клетчатке — между капсулой миндалин и глоточной фасцией, покрывающей констрикторы глотки.* Проникновение вирулентной инфекции из небных миндалин в паратонзиллярную клетчатку формирует соответствующую клиническую картину. В большинстве случаев паратонзиллит развивается как осложнение ангины у больных хроническим тонзиллитом (это заболевание диагностируют более чем



у 80% больных паратонзиллитом). Паратонзиллит достаточно распространен в молодом и зрелом возрасте (15–30 лет), встречается одинаково часто у мужчин и женщин.

Проникновению инфекции из миндалин в паратонзиллярную клетчатку способствуют крипты, глубоко пронизывающие миндалину, особенно в области верхнего полюса, где инфекционный очаг при хроническом тонзиллите всегда выражен больше. Патогенная микрофлора распространяется из первичного очага по продолжению (*per continuitatem*). Зачастую в надминдаликовом пространстве, в толще мягкого нёба, присутствует добавочная долька нёбных миндалин, сохранение которой при тонзиллэктомии также создает условия для развития абсцесса (рис. 4-16).

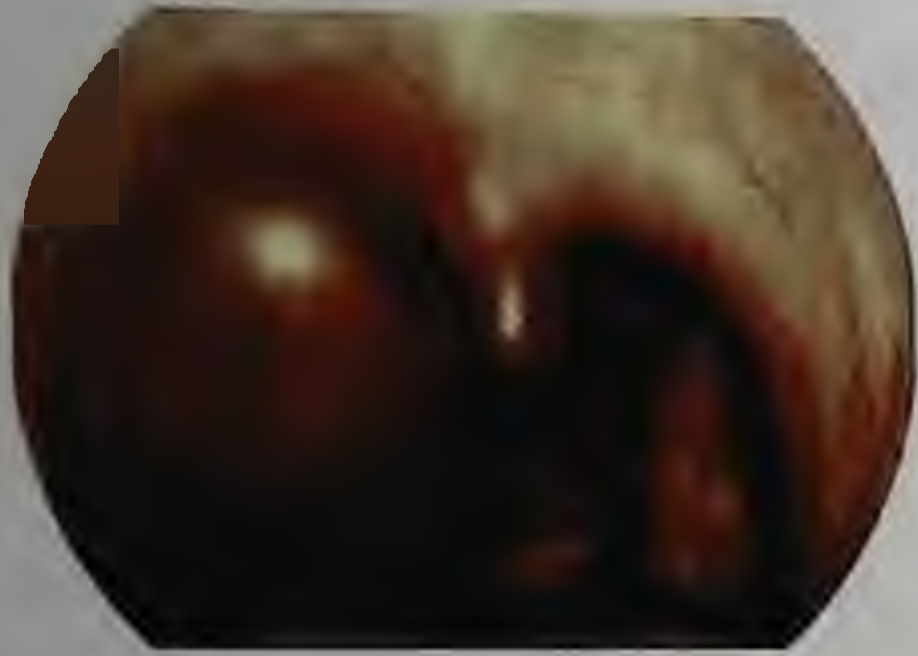

Рис. 4-16. Паратонзиллярный абсцесс

Иногда причиной паратонзиллита служит распространение инфекции при воспалении кариозных зубов на околоминдаликовую клетчатку — одонтогенный паратонзиллярный абсцесс. Возможна травматическая

природа паратонзиллярного абсцесса, а также гематогенный путь поражения паратонзиллярной клетчатки при острых инфекционных заболеваниях.

Различают три формы паратонзиллита:

- отечную;
- инфильтративную;
- абсцедирующую.

По существу, эти формы представлены последовательными стадиями воспаления паратонзиллярной клетчатки.

### Клиническая картина

Воспаление паратонзиллярной клетчатки чаще носит односторонний характер и развивается после перенесенной ангины или очередного обострения хронического тонзиллита, в период выздоровления. Односторонняя интенсивная боль позволяет предположить развитие осложнения. Локализация паратонзиллита различна:

- передневерхняя (супратонзиллярная) — около верхнего полюса миндалины, между капсулой миндалины и верхней частью нёбноязычной дужки;

- задняя паратонзиллярная — между миндалиной и нёбно-глотовой дужкой;
- нижняя паратонзиллярная — между нижним полюсом миндалины и боковой стенкой глотки;
- боковая (латеральная) — между средней частью миндалины и боковой стенкой глотки.

Наиболее распространен супратонзиллярный абсцесс (более 70%), на втором месте — задний (16%), затем — нижний (7%) и боковой (4%).

Заболевание проявляется общими и местными симптомами. Для общих признаков характерны относительно тяжелое состояние в связи с интоксикацией и повышением температуры тела до 39–40 °С, слабость. Общее состояние ухудшают и мучительная боль в горле, резко возрастающая при глотании, нарушение сна, невозможность приема пищи и проглатывания слюны. В результате воспаления мышц глотки и частично мышц шеи, а также шейного лимфаденита возникает болевая реакция при поворотах головы, больной держит голову наклоненной набок и при необходимости поворачивает ее вместе с корпусом.

Местные признаки специфичны: выраженная односторонняя боль в горле с иррадиацией в ухо и зубы. При глотании боль настолько усиливается, что больной отказывается от пищи и питья, а слюна стекает из угла рта. Выраженный в разной степени тризм — тонический спазм жевательной мускулатуры — служит косвенным признаком перехода процесса в стадию абсцедирования. Вследствие тризма рот открывается не полностью, а всего на 1–2 см, затруднена фарингоскопия. Паратонзиллярный абсцесс обычно формируется к 3–4-му дню заболевания, однако у некоторых больных абсцедирование отмечается уже в 1-е сутки. В результате открытой гнусавости, обусловленной парезом мышц нёбной занавески, речь становится невнятной, с носовым оттенком. Регионарные лимфатические узлы увеличены, болезненны на стороне поражения. В крови лейкоцитоз ( $10-15 \times 10^9/\text{л}$ ), формула крови со сдвигом влево, СОЭ повышена.

Обычно абсцесс самопроизвольно вскрывается на 4–6-й день заболевания, после чего состояние больного улучшается и температура тела снижается. Однако иногда спонтанного вскрытия не происходит, и процесс распространяется в парафарингеальное пространство. Такой исход, возможный при боковой локализации, ведет к тяжелому осложнению — развитию парафарингита.

Фарингоскопическая картина зависит от локализации инфильтрата. При передневерхней локализации отмечается резкое шаровидное выпухание в области верхнего полюса миндалины, которая вместе с нёбными



дужками и мягким нёбом смещается к средней линии, язычок при этом смещен в противоположную сторону. При задней локализации выражена припухлость в области нёбно-глоточной дужки и боковой стенки глотки. Нёбная миндалина и язычок отечны, инфильтрированы и смещены кпереди. При нижней локализации паратонзиллита отек зачастую распространяется на верхний отдел гортани, вызывая ее стенозирование. Фарингоскопические признаки этой формы паратонзиллита менее выражены: заметны отек и инфильтрация нижних отделов дужек, нижнего полюса миндалины и прилежащей части корня языка.

### Диагностика

Вследствие резко выраженных и патогномичных проявлений диагностика не вызывает затруднений.

### Лечение

Лечение зависит от стадии паратонзиллита. При отечной и инфильтративной стадии в первые 2–3 дня заболевания показана интенсивная антибактериальная терапия, в основном антибиотиками пенициллинового [феноксиметилпенициллином, амоксициллином, амоксициллином + клавулановая кислота (амоксиклавом<sup>а</sup>)], цефалоспоринового (цефазолином, цефотаксимом) ряда, макролидами (klarитромицином). Кроме того, проводят дезинтоксикационную, антигистаминную терапию, назначают жаропонижающие средства и анальгетики. В некоторых случаях целесообразно вскрытие паратонзиллита и в стадии инфильтрации, поскольку это снимает напряжение тканей, оказывает дренирующее действие, прекращает нарастание воспалительного процесса и предупреждает его переход в гнойную форму.

Паратонзиллит в стадии абсцедирования служит показанием к экстренному оперативному вмешательству — вскрытию паратонзиллярного абсцесса или абсцесстонзиллэктомии с одновременным противовоспалительным лечением.

Абсцесс вскрывают после местного обезболивания с использованием аппликационной или инфильтрационной анестезии. Разрез выполняют в участке наибольшего выбухания, а при отсутствии такого ориентира — в месте, где наиболее вероятно самопроизвольное вскрытие, в участке перекреста двух линий: горизонтальной, проходящей по нижнему краю мягкого нёба здоровой стороны через основание язычка, и вертикальной, которая проходит вверх от нижнего конца передней дужки больной стороны. Инцизия в этом участке менее опасна с точки зрения ране-

ния крупных кровеносных сосудов. Разрез глубиной не более 1–1,5 см и длиной 2 см делают скальпелем в сагиттальном направлении, затем в разрез вводят кровоостанавливающий зажим или инструмент Гартмана и тупо расширяют разрез до 4 см, одновременно разрушая возможные перемычки в полости абсцесса. Через сутки края раны вновь разводят для лучшего опорожнения гнойника.

При наличии в анамнезе у больного частых ангин или при затяжном течении процесса, отсутствии эффекта предыдущих вскрытий абсцесса, неблагоприятной задненижней локализации абсцесса, а также при появившихся признаках осложнений (например, при парафарингите, флегмоне шеи, медиастините, сепсисе) *показана абсцесстонзиллэктомия.*

При хроническом тонзиллите и частых ангилах в анамнезе удаляют обе миндалины, первой удаляют пораженную. При этом полностью элиминируется гнойный очаг, обеспечивая быстрое выздоровление не только от паратонзиллита, но и от хронического тонзиллита. Как правило, таким образом исключают рецидивы заболевания, предупреждают его тяжелые осложнения. Технические трудности и тяжесть операции вполне преодолимы. Под эндотрахеальным наркозом, после инфильтрационной анестезии мягких тканей вокруг миндалины 1% раствором прокаина или тримекаина тризм уменьшается, что улучшает обзор. Тонзиллэктомию проводят по известным правилам. После полной отсепаровки нёбно-язычной и нёбно-глоточной нёбных дужек выделяют верхний полюс миндалины, при этом обычно вскрывается абсцесс, который в значительной мере отслоил миндалину от ее ложа. Отсепаровывают оставшиеся участки миндалины и на нижний полюс накладывают петлю Бохона. После смены инструментов (в связи с гнойным характером первой операции) выполняют тонзиллэктомию с другой стороны. Больные удовлетворительно переносят операцию, и их состояние нормализуется гораздо быстрее, чем при простом вскрытии паратонзиллита.

### **Парафарингеальный (окологлоточный) абсцесс**

*Парафарингеальный абсцесс — нагноение клетчатки парафарингеального пространства, тяжелое и опасное заболевание. Наиболее частые причины инфицирования парафарингеальной клетчатки:*

- прогрессирующее течение паратонзиллита;
- вторичные осложнения перенесенной ангины;
- обострение хронического тонзиллита;
- одонтогенные процессы;



- воспалительные заболевания полости носа и околоносовых пазух;
- травма слизистой оболочки глотки.

### Клиническая картина

Характерна резкая односторонняя боль в горле, усиливающаяся при глотании, а также тризм жевательной мускулатуры — больной с трудом раскрывает рот. Голова наклонена в больную сторону. Выражена инфильтрация и резкая болезненность при пальпации боковой поверхности шеи, увеличены и болезненны лимфатические узлы на стороне поражения. Общее состояние тяжелое, высокая температура тела (до 40 °С). Велика опасность распространения гнойного процесса по ходу сосудисто-нервного пучка в средостение, возможны сосудистые нарушения: флебит, тромбофлебит яремной вены, кровотечение из эрозированных крупных сосудов.

При фарингоскопии заметны отек и гиперемия боковой стенки глотки с распространением на мягкое нёбо и язычок, нёбная миндалина на стороне поражения смещена внутрь.

### Лечение

При парафарингеальном абсцессе необходимо экстренное хирургическое вмешательство, при котором применяют два подхода.

*Наружный подход* применяют при распространенном процессе. Выполняют разрез вдоль переднего края грудино-ключично-сосцевидной мышцы, затем углубляются послойно до парафарингеального пространства у угла нижней челюсти. Необходимо широкое раскрытие гнойника, и для обеспечения полного дренирования вскрытие большого гнойника проводят с разных сторон. После вскрытия и опорожнения абсцесса его полость промывают раствором антибиотиков и дренируют перчаточной резиной. Накладывают повязку. Перевязки делают дважды в сутки. В послеоперационном периоде назначают антибиотики, детоксикационную терапию и симптоматические средства.

*Внутриротовой способ.* Абсцесс вскрывают через тонзиллярную нишу тупо в месте наибольшего выбухания шипцами Гартмана или мягким сосудистым зажимом. Следует иметь в виду возможность травмирования крупных сосудов, поэтому при вмешательстве нужна большая осторожность. Необходимо также учитывать ограниченные возможности дренирования при вскрытии через тонзиллярную нишу, что при большом гнойнике неприемлемо. В некоторых случаях наружный подход сочетают с наложением сквозной контрапертуры в области тонзиллярной ниши. Одновременно назначают антибактериальную противовоспалительную терапию и симптоматическое лечение.

## Ретрофарингеальный (заглоточный) абсцесс

Ретрофарингеальный абсцесс — гнойное воспаление рыхлой клетчатки между фасцией глоточной мускулатуры и предпозвоночной пластинкой шейной фасции. Заболевание встречается почти исключительно в детском возрасте, поскольку лимфатические узлы и рыхлая клетчатка в этой области хорошо развиты до четырехлетнего возраста, а затем претерпевают инволюцию. Чаще всего заглоточный абсцесс возникает, когда в процесс вовлекаются лимфоидные гранулы задней стенки глотки или в результате заноса инфекции в лимфатические узлы при мелкой травме, остром ринофарингите, острых инфекционных заболеваниях или ангине. В области носоглотки продольная фасция делит заглоточное пространство на правую и левую половину, поэтому заглоточный абсцесс здесь бывает правым или левым. На уровне ротоглотки и гортаноглотки абсцесс занимает срединное положение.

### Клиническая картина

Первым признаком заболевания обычно служит боль в горле, усиливающаяся при глотании. Ребенок отказывается от пищи, становится плаксивым, беспокойным, нарушается сон. Температура тела повышается до 39–40 °С. При локализации абсцесса в носоглотке носовое дыхание затрудняется, появляется гнусавость. Гнойник в средней и нижней части глотки может вызвать затруднение дыхания, голос становится хриплым, появляются приступы удушья.

При фарингоскопии определяются опухолевидный отек и инфильтрация тканей задней стенки глотки, болезненной при пальпации, иногда — флюктуация в области инфильтрата. При локализации в средней и нижней части глотки абсцесс занимает центральную часть, в носоглотке — боковую.

Реакция регионарных лимфатических узлов значительна, их припухлость и боль заставляют ребенка держать голову в вынужденном положении — наклоненной в больную сторону. При анализе крови обнаруживают воспалительную реакцию: лейкоцитоз до  $10-20 \times 10^9/\text{л}$ , СОЭ до 40 мм/ч. Болезнь продолжается 7–8 дней, а иногда и дольше.

### Лечение

При выявлении абсцесса заглоточного пространства показано его немедленное вскрытие (рис. 4-17). При этом необходимо предупредить аспирацию гноя в нижележащие пути с помощью его предварительного отсасывания при пункции. Разрез делают в месте наибольшего выбухания, но не далее 2 см от средней линии. Для предупреждения слипания





Рис. 4-17. Вскрытие заглоточного абсцесса

края разреза разводят щипцами Гартмана или корнцангом. После вскрытия следует продолжить полоскания горла антисептиками, назначают общую антибактериальную терапию.

## 4.6. ХРОНИЧЕСКИЕ ВОСПАЛИТЕЛЬНЫЕ ЗАБОЛЕВАНИЯ ГЛОТКИ

Хронические неспецифические воспаления глотки широко распространены. Различные неблагоприятные профессиональные и бытовые факторы, вызывающие острое воспаление глотки и верхних дыхательных путей, а при повторном воздействии — приводят к развитию хронического воспаления. Кроме того, причиной заболевания могут быть болезни обмена веществ, заболевания желудочно-кишечного тракта и печени, а также кроветворных органов.

### Хронический фарингит

Хронический фарингит (*pharyngitis chronica*) — хроническое воспаление слизистой оболочки глотки, развивающееся как следствие острого воспаления при неадекватном лечении и не устраненных этиологических факторах. Различают хронический катаральный, гипертрофический (боковой и гранулезный) и атрофический фарингит.

#### Этиология

Обычно возникновение хронического фарингита обусловлено местным длительным раздражением слизистой оболочки глотки. Развитию хронического фарингита способствуют повторные острые воспаления глотки, воспаление нёбных миндалин, носа и околоносовых пазух, длительное нарушение носового дыхания, неблагоприятные климатические и экологические факторы и курение. К возможным причинам заболевания относятся болезни желудочно-кишечного тракта, эндокринные и гормональные нарушения, кариес зубов, употребление алкоголя, острой раздражающей и чрезмерно горячей или холодной пищи. Наконец, хронический фарингит возникает при некоторых хронических инфекционных заболеваниях, например, при туберкулезе.

### Клиническая картина

Катаральная и гипертрофическая формы воспаления проявляются ощущением саднения, першения, щекотания и неловкости в горле при глотании, а также ощущением инородного тела, не мешающего приему пищи, но заставляющего часто делать глотательные движения. При гипертрофическом фарингите все эти явления выражены в большей степени, чем при катаральной форме заболевания. Иногда больные жалуются на закладывание ушей, исчезающее после нескольких глотательных движений.

Основные жалобы при атрофическом фарингите: ощущение сухости в глотке, нередко затруднение глотания, особенно при так называемом пустом глотке, часто неприятный запах изо рта. Зачастую у больных возникает желание выпить глоток воды, особенно при продолжительном разговоре.

Необходимо отметить, что жалобы больного не всегда соответствуют тяжести процесса. Иногда при незначительных патологических изменениях и даже при их видимом отсутствии возникают неприятные ощущения, заставляющие больного длительно и упорно лечиться, в других случаях, наоборот, тяжелые изменения проходят почти незаметно.

Фарингоскопически катаральный процесс характеризуется гиперемией, некоторой отечностью и утолщением слизистой оболочки глотки, местами поверхность задней стенки покрыта прозрачной или мутной слизью.

Для гранулезного фарингита типично присутствие на задней стенке глотки лимфоидных гранул — полукруглых возвышений величиной с просяное зерно темно-красного цвета, расположенных на фоне гиперемированной слизистой оболочки и поверхностных ветвящихся вен. Боковой фарингит представлен в виде гиперемированных, утолщенных боковых лимфоидных валиков, расположенных позади задних небных дужек. Атрофический процесс проявляется истончением и сухостью слизистой оболочки, которая имеет бледно-розовый цвет с блестящим оттенком, местами покрыта корками и вязкой слизью.

### Лечение

Лечение амбулаторное, направлено, прежде всего, на устранение местных и общих причин заболевания, таких, как хронический гнойный процесс в полости носа и околоносовых пазух, а также в миндалинах. Необходимо исключить раздражающие воздействия (например, курение, запыленность и загазованность воздуха, раздражающую



пищу), провести соответствующее лечение общих хронических заболеваний, способствующих развитию фарингита. Немаловажна санация полости рта.

Наиболее эффективно местное лечебное воздействие на слизистую оболочку глотки в целях ее очищения от слизи и корок. При гипертрофических формах применяют полоскание теплым изотоническим или 1% раствором натрия хлорида. Этот же раствор используют для ингаляций и пульверизации глотки. Отечность слизистой оболочки уменьшается смазыванием задней стенки глотки 3–5% раствором нитрата серебра, 3–5% раствором протеината серебра или колларгола<sup>а</sup>, рекомендуют полоскание настоем листьев шалфея лекарственного, цветков ромашки аптечной, бикарминта<sup>а</sup>, гексетидина (гексорала<sup>а</sup>), бензилдиметил-миристоиламино-пропиламмония (мирамистина<sup>а</sup>) и октенисепта<sup>а</sup>. Положительное действие оказывают антисептики в виде карамелей для рассасывания во рту, обладающие бактериостатическим эффектом: амбазон (фарингосепт<sup>а</sup>), гексализ<sup>а</sup>. Крупные гранулы успешно удаляют с помощью криовоздействия, с использованием хирургического лазера, прижигания 30–40% раствором нитрата серебра, поликрезуленом (ваготилом<sup>а</sup>) и другими способами.

Лечение атрофического фарингита включает ежедневное смывание с поверхности глотки слизисто-гнойного отделяемого и корок. Лучше это делать изотоническим или 1% раствором натрия хлорида с добавлением 4–5 капель 5% спиртового раствора йода на 200 мл жидкости. Систематическое и длительное орошение глотки этими растворами снимает раздражение слизистой оболочки, смягчает симптомы фарингита.

Эффективным является полоскание Преображенского: мятная вода, глицерин и 70° спирт поровну — по 1 чайной ложке на 1/2 воды; полоскать 3 раза в день.

Периодически проводят курсы смазывания слизистой оболочки задней стенки глотки 0,5% раствором Люголя<sup>а</sup>. Возможны и другие составы лекарственных препаратов для нанесения на слизистую оболочку глотки, однако при атрофическом фарингите нужно избегать высушивающих средств, угнетающих секрецию желез. В частности, нецелесообразно применение растворов гидрокарбоната натрия, поскольку он понижает активность секреции желез, а также эвкалиптового и облепихового масел, так как они обладают высушивающим эффектом.

Положительно действуют новокаиновые блокады в боковые отделы задней стенки глотки, часто в сочетании с биостимуляторами: экстракт листьев алоэ древовидного, траумель С<sup>а</sup>. Смесь, содержащую 1% рас-

твор новокаина и жидкий экстракт алоэ\* поровну в одном шприце, вводят по 1 мл подслизисто в боковую часть задней стенки ротоглотки, аналогично инъекцию выполняют и с другой стороны. Курс лечения состоит из 8–10 процедур с интервалом 5–7 дней.

К гипертрофическим формам фарингита относят гиперкератоз (лептотрихоз), при котором на поверхности лимфаденоидной ткани глотки образуются остроконечные выросты ороговевшего эпителия размером около 2–3 мм. Чаще всего желтовато-белые, плотные образования выступают на зевной поверхности нёбных миндалин и сосочках языка (рис. 4-18). От лакунарных пробок они отличаются твердостью и прочной спаянностью с эпителием (с трудом отрываются пинцетом), морфологически характеризуются пролиферацией эпителия с ороговением.

При микроскопическом исследовании этих образований обнаруживают нитчатые бактерии *B. leptotrix*, на основании чего считают этиологическим фактором заболевания. Процесс протекает хронически и долгое время остается не обнаруженным вследствие отсутствия воспаления тканей и клинических проявлений.

Диагноз устанавливают при осмотре и гистологическом исследовании эпителиальных выростов. Специфического лечения не существует. При сопутствующем хроническом тонзиллите показана тонзиллэктомия.



Рис. 4-18. Гиперкератоз глотки

### Хронический тонзиллит

*Хронический тонзиллит* — общее хроническое инфекционно-аллергическое заболевание с местной воспалительной реакцией в нёбных миндалинах, характеризующееся как очаговая инфекция. Хронический тонзиллит относят к распространенным заболеваниям: по данным разных авторов, среди взрослого населения его частота составляет 4–10%, а в детском возрасте — 12–15%.

Хронический воспалительный процесс, как правило, возникает в нёбных миндалинах, поэтому под термином «хронический тонзиллит» подразумевают хроническое воспаление именно нёбных миндалин. Кроме нёбных миндалин, хроническое воспаление встречается в гло-



точной миндалине у детей, его обозначают как аденоидит. Воспаление язычной миндалины весьма редко, а воспаление трубных (небольших по размерам) соотносят с боковым фарингитом.

### Этиология

При изучении микрофлоры лакун и поверхности нёбных миндалин выявлено более тридцати сочетаний различных форм микроорганизмов. В глубине крипт миндалин чаще встречается монофлора, а на зевной поверхности — полифлора. Чаще всего при бактериологическом исследовании обнаруживают гемолитический стрептококк, зеленящий стрептококк, энтерококк и стафилококк, помимо этого к возбудителям заболевания относятся аденовирусы. Важное значение имеет *внутриклеточная персистенция* указанных возбудителей, а также их способность формировать вокруг себя *бактериальные биопленки, что защищает микробы от иммунных воздействий*. Следует отметить связь хронического тонзиллита с активизацией непатогенной сапрофитной микрофлоры верхних дыхательных путей при нарушении защитно-приспособительных механизмов организма. С этой точки зрения, хронический тонзиллит можно отнести к так называемой группе собственно аутоинфекционных заболеваний, обусловленных эндогенной инфекцией — аутоинфекцией.

### Патогенез

В патогенезе хронического тонзиллита играют роль многие факторы. Среди них решающее значение имеют анатомические и физиологические особенности нёбных миндалин. Ведущим анатомо-физиологическим фактором в формировании иммунной функции нёбных миндалин (как небольшой части общего иммунитета) в норме является врожденный, контролируемый иммунитетом, биологический механизм неполного развития очага инфекции в паренхиме нёбных миндалин, где антигены (микробы), взаимодействуя с лимфаденоидной тканью, участвуют в становлении и поддержании общего иммунитета.

Суть этого механизма состоит в следующем. Входными воротами в лимфоидную ткань миндалины и инкубатором для инфекции из глотки и полости рта являются крипты (узкие щели), которых в обеих миндалинах более 30 и каждая из них многократно разветвлена в паренхиме миндалины. Общая поверхность стенок крипт около 200 см<sup>2</sup>. Важной особенностью является то, что покровный эпителий стенок крипт имеет многочисленные мелкие разрывы с дезэпителизацией (участки физиологического ангиэпителизации, по Ундрицу). В обнаженную в этих разрывах эпителия лимфаденоидную ткань постоянно в норме и при хроническом



тонзиллите свободно проникают из крипт миндалин микроорганизмы (инфекция), что является первым этапом развития очага инфекции. Таким образом сформирован естественный биологический механизм для проникновения инфекции (представляющей собой структуру антигена) из внешней среды в лимфоидную ткань миндаины, что вызывает образование в ней антител. На этом первом этапе проникновения микробов в лимфоидную ткань миндаины развитие очага инфекции в норме прерывается общим иммунитетом — проникшие из крипт в миндалину микробы погибают под воздействием иммунитета, но не утрачивают антигенные свойства.

Формирование хронического тонзиллита происходит при ослаблении местного и общего иммунитета (переохлаждение и др.), который уже не может подавить инфекцию, поступившую из крипт. Это создает условия для полного развития очага инфекции с вовлечением в хронический процесс всей миндаины. Постепенно формируется и нарастает интоксикация организма, обусловленная экзо- и эндотоксинами из тонзиллярного очага инфекции. При этом прекращается выработка лимфоцитами антител, образуются также иммунопатологические агрессивные антитела. В частности, оболочка гемолитического стрептококка группы А (БГСА), который часто встречается при хроническом тонзиллите, имеет структурное сходство с соединительной тканью и миогеном сердечной мышцы. Поэтому на антиген БГСА иммунитетом вырабатываются иммунопатологические агрессивные антитела, которые повреждают собственную ткань. Распространяясь по лимфатическим и кровеносным сосудам, агрессивные антитела также повышают общую интоксикацию, которая при хроническом тонзиллите проявляется известной клинической симптоматикой (плохое самочувствие, повышенная утомляемость, периодически может быть субфебрильная температура и др.). При этом нередко могут возникать тяжелые общие осложнения, чаще всего ревматического характера.

При ангине (остром тонзиллите) воспалительный процесс может завершиться полным выздоровлением, однако при недостаточном лечении (особенно при его отсутствии) имеется большая вероятность хронизации острого воспаления.

В очаге острого и хронического воспаления всегда характерно формирование условий для защиты микробов. Это возникновение вокруг микробов биопленок, образование слизи, гноя, капиллярных грануляций и других факторов, защищающих микроорганизмы от иммунных и лекарственных воздействий, обуславливая хронизацию воспаления. Такова схема преобразования ограниченного в развитии физиологиче-



ского очага инфекции в миндалинах в патологический — хронический тонзиллит.

При хроническом тонзиллите описанный выше физиологический механизм соединяет в миндалинах антигены (микробы) с лимфоидными клетками, вырабатывающими антитела. При этом микробы обязательно должны быть подавлены общим иммунитетом. Если этого не происходит, микробы быстро размножатся, образуя очаг инфекции, т.е. формируется хронический тонзиллит.

Для хронического воспаления в небных миндалинах характерно ремиттирующее течение — периоды хронического течения со всеми его симптомами периодически (чаще при местном или общем переохлаждении) сменяются обострениями в виде ангины. При таких обострениях (даже слабо выраженных клинически) часто возникают общие осложнения или их обострения.

При исследовании автордиографическим методом, который позволяет отличать живых и размножающихся микробов от погибших, в ткани миндалин у здоровых обнаружен только микробный детрит, а при хроническом тонзиллите во всех случаях до и после консервативного лечения обнаруживаются в большом количестве живые и размножающиеся микробы как среди лимфоцитов, так и внутри кровеносных и лимфатических сосудов. Следовательно, при хроническом тонзиллите вне обострения всегда действует хронический очаг инфекции. Консервативное лечение может лишь снять обострение, но не излечить хроническое воспаление миндалин. Важно отметить, что в паренхиме миндалин при хроническом тонзиллите, как и в норме, постоянно поступает (функция миндалин) из крипт инфекция, которая уже не подавляется.

### Патоморфология

Миндалины участвуют в общих и местных иммунных реакциях посредством выработки антител при контакте с бактериальным агентом. Лимфоциты, составляющие основную массу паренхимы миндалин, являются также клетками воспаления, поэтому морфологически здоровую ткань трудно отличить от воспаленной. По этой причине для диагностики хронического тонзиллита биопсию не используют. В норме различают воспалительные изменения эпителиального покрова, стенок крипт миндалин, паренхимы миндалин, а также паратонзиллярной клетчатки.

Патогистологические исследования показывают, что в норме имеется отторжение эпителия стенок крипт островками. При этом в просвете лакун обнаруживают жидкое гнойное содержимое, состоящее из слу-

щенного эпителия, полиморфно-ядерных лейкоцитов, плазматических клеток, друзы грибка и микрофлоры, могут быть частицы пищи.

Изменения паренхимы миндаины при воспалении могут быть выражены как гиперплазией, так и инволюцией фолликулов с образованием инфильтратов и последующим развитием микроабсцессов. На заключительных стадиях активного воспалительного процесса соединительная ткань разрастается, замещая лимфаденоидную ткань. В паратонзиллярной клетчатке и капсуле миндаины также наблюдается разрастание соединительной ткани, которое сопровождается образованием гнездных инфильтратов вокруг мелких сосудов, наиболее выраженных у верхнего полюса миндаины.

### Классификация

Многочисленные классификации хронического тонзиллита основаны на клинических, патоморфологических и симптоматических признаках (Луковский Л.А., 1941; Ундриц В.Ф., 1954; Солдатов И.Б., 1976). Однако современным представлениям о хронической очаговой инфекции, токсических и аллергических процессах при хроническом тонзиллите наиболее соответствует классификация Б.С. Преображенского (1970), несколько измененная и дополненная В.Т. Пальчуном (1974; табл. 4-2). Согласно этой классификации, выделяют две клинические формы хронического тонзиллита: простую и токсико-аллергическую двух степеней выраженности.

### Диагностика

Необходимо отметить не всегда одновременные проявления объективных и субъективных признаков хронического тонзиллита, однако важна клиническая значимость каждого из них и совокупная оценка всех симптомов.

*Нельзя диагностировать хронический тонзиллит в момент обострения (ангины), поскольку все жалобы и фарингоскопические признаки отражают остроту процесса, а не его хроническое течение.*

Наиболее достоверные признаки хронического тонзиллита: гнойное содержимое в криптах и данные анамнеза, указывающие на частые перенесенные ангины. Обычно хронический тонзиллит обостряется 2—3 раза в год, однако даже однократные ежегодные или многократные в анамнезе ангины следует считать частыми. Характерные признаки, клинические проявления и тактика лечения приведена в табл. 4-2.



Таблица 4-2. Классификация хронического тонзиллита и лечебная тактика (по Преображенскому – Пальчуну, 1974)

Формы хронического тонзиллита	Характеристика
<p><b>Простая</b> Лечение консервативное. Гнойное содержимое в лакунах после 2–3 курсов лечения служит показанием к тонзиллэктомии</p>	<p>Только местные признаки и ангины в анамнезе у подавляющего большинства больных (96%)</p> <p>Местные признаки Жидкий гной или казеозно-гнойные пробки в лакунах миндалин (нередко с запахом). Миндалины у взрослых чаще небольшие, гладкие или с разрыхленной поверхностью. Признак Гизе – стойкая гиперемия краев нёбных дужек. Признак Зака – отечность краев верхних отделов нёбных дужек. Признак Преображенского – валикообразное утолщение краев передних нёбных дужек. Сращение и спайки миндалин с дужками и треугольной складкой. Увеличение отдельных регионарных лимфатических узлов, иногда болезненных при пальпации (при отсутствии других очагов инфекции в этом регионе)</p>
<p><b>Токсико-аллергическая (ТАФ) двух степеней I степень (ТАФ I)</b> Неэффективность консервативного лечения (гной в лакунах, токсико-аллергические реакции) после 1–2 курсов лечения служит показанием к тонзиллэктомии</p>	<p>К сопутствующим относят заболевания, не имеющие единой этиологической и патогенетической основы с хроническим тонзиллитом; патогенетическая связь осуществляется через общую и местную реактивность.</p> <p>Местные признаки простой формы плюс общие токсико-аллергические реакции</p> <p>Токсико-аллергические признаки ТАФ I Периодическая субфебрильная температура тела. Периодически слабость, разбитость, недомогание, быстрая утомляемость, пониженная трудоспособность, плохое самочувствие. Периодические боли в суставах. Шейный лимфаденит. Функциональные нарушения сердечной деятельности непостоянны, нередко выявляются в период обострения хронического тонзиллита и не определяются при объективном обследовании (ЭКГ). Периодические изменения крови и иммунологических показателей. Сопутствующие заболевания такие же, как и при простой форме</p>

Окончание табл. 4-2

<p><b>Формы хронического тонзиллита</b></p>	<p><b>Характеристика</b></p>
<p><b>II степень (ТАФ II)</b> Лечение – тонзиллэктомия</p>	<p>Местные и общие признаки I степени с более выраженными токсико-аллергическими реакциями; при заболевании, сопряженном с хроническим тонзиллитом единым инфекционным фактором, всегда диагностируют II степень</p> <p>Токсико-аллергические признаки ТАФ II</p> <p>Функциональные нарушения сердечной деятельности, регистрируемые на ЭКГ.</p> <p>Боли в области сердца или суставах бывают как во время ангины, так и вне обострения хронического тонзиллита.</p> <p>Сердцебиение, нарушение сердечного ритма.</p> <p>Субфебрильная температура тела (нередко длительная).</p> <p>Функциональные инфекционные нарушения почек, сердца, сосудистой системы, суставов, печени и других органов и систем, регистрируемые клинически и с помощью лабораторных исследований.</p> <p>Возможны такие же сопутствующие общие заболевания, как и при простой форме.</p> <p>Сопряженные общие заболевания связаны с хроническим тонзиллитом едиными этиологическими и патогенетическими факторами.</p> <ul style="list-style-type: none"> <li>• Местные заболевания: паратонзиллярный абсцесс, повторяющийся в анамнезе; парафарингит; фарингит.</li> <li>• Общие заболевания: острый и хронический тонзиллогенный сепсис (нередко с завуалированными клиническими проявлениями); ревматизм; инфекционный артрит; приобретенные заболевания сердца, мочевыделительной системы, суставов и других органов и систем инфекционно-аллергической природы</li> </ul>



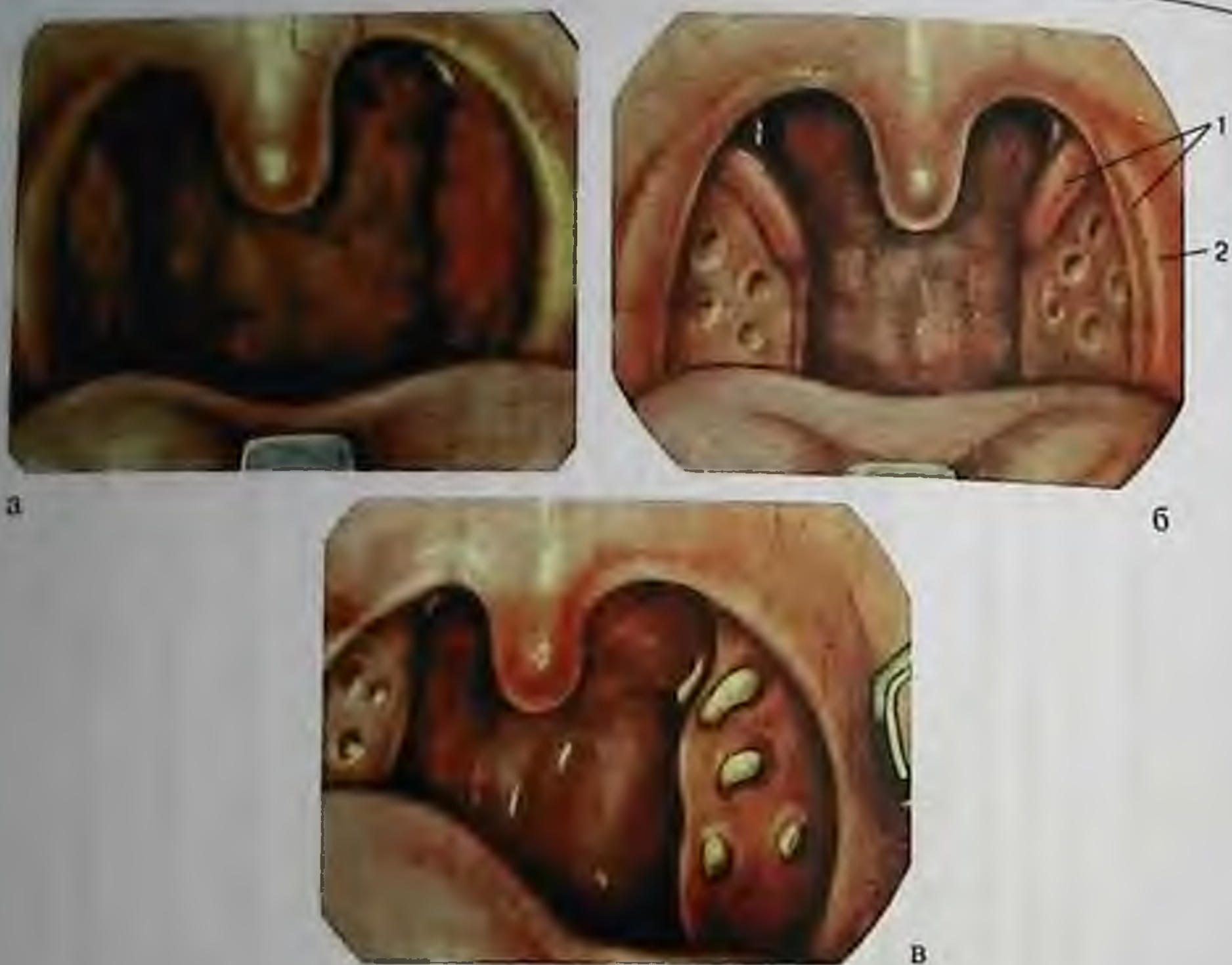

Рис. 4-19. Местные признаки хронического тонзиллита: а — признак Зака; б — признаки Преображенского (1) и Гизе (2); в — казеозные пробки в лакунах

Встречаются и так называемые безангинные формы, когда на фоне выраженных фарингоскопических признаков хронического тонзиллита ангин у больного не бывает. Как принято считать, безангинная форма хронического тонзиллита наблюдают у 4% больных. В этих случаях диагноз устанавливается на основании местных признаков и общей картины заболеваемости.

Фарингоскопические признаки позволяют выявить местную картину длительного воспаления в миндалинах. В частности, изменения дужек возникают в результате их длительного раздражения гнойным содержимым из лакун. При этом местное воспаление может вызвать следующие признаки хронического тонзиллита:

- Сращения и спаянность передних и задних дужек с миндалиной. Зонд или элеватор, введенный между дужками и тканью миндалины, наталкивается на спайки между краями дужек и миндалиной или облитерацию верхнего полюса миндалины (надминдаликовой ямки).



- Признак Зака — отечность в области верхнего угла, образованного передними и задними дужками (рис. 4-19, а).
- Признак Б.С. Преображенского — гиперплазия и инфильтрация краев верхних отделов передних и задних дужек (рис. 4-19, б).
- Признак Гизе — гиперемия передних дужек (см. рис. 4-19, б).

Величина миндалин не играет существенной роли в диагностике хронического тонзиллита и варьирует в зависимости от индивидуальных и конституциональных особенностей. У детей и реже взрослых гипертрофия небных миндалин возможна как вариант развития, выражение лимфатической конституции или аллергического состояния. Однако гиперплазия миндалин способствует развитию хронического тонзиллита.

Значимый признак хронического тонзиллита — *наличие в криптах миндалин жидкого, густого казеозного или гнойного содержимого в виде пробок, иногда с неприятным запахом* (рис. 4-19, в). Присутствие гноя или казеозно-гнойного содержимого в криптах миндалин, получаемого при надавливании шпателем на переднюю дужку, — важнейший симптом хронического тонзиллита.

Кроме того, важный симптом хронического тонзиллита — *увеличение (особенно с болезненностью при пальпации) регионарных лимфатических узлов* вдоль переднего края грудино-ключично-сосцевидной мышцы и у угла нижней челюсти. Этот признак (регионарный лимфаденит) имеет решающее значение в диагнозе лишь при отсутствии других воспалительных процессов в области головы. Лабораторные методы, в частности анализы крови, бактериологические и цитологические исследования дополняют диагноз заболевания.

Таким образом, *при диагностике хронического тонзиллита необходимо основываться не на каком-либо одном, хоть и ярко выраженном, симптоме, а на сумме местных и общих признаков*: данных анамнеза и объективных проявлениях, позволяющих поставить точный диагноз. Однако есть два признака, каждый из которых с большой достоверностью свидетельствует о хроническом тонзиллите: гнойное содержимое в криптах и повторяемость ангин.

### Клиническая картина

Клинические проявления и жалобы больного хроническим тонзиллитом зависят от формы заболевания (см. табл. 4-2). *При простой форме* возможны частые ангины: 1–2 раза в год, в промежуточные периоды общее состояние больного остается вполне удовлетворительным. Ангины могут быть чаще или реже, что не уменьшает их диагностической значимости, поскольку другие (помимо хронического тонзиллита) причины



вульгарных ангин (спорадические и эпидемические) не отличаются повторяемостью. Местные фарингоскопические признаки хронического тонзиллита рассмотрены выше. При простой форме заболевания отсутствуют выраженные нарушения других органов, связанные с хроническим тонзиллитом, а также интоксикация организма.

При простой форме хронического тонзиллита возможны сопутствующие заболевания. К сопутствующим относят заболевания, не имеющие единой этиологической основы с хроническим тонзиллитом и протекающие как отдельные самостоятельные заболевания. Однако хронический тонзиллит отягощает сопутствующие заболевания, и, наоборот, эти заболевания неблагоприятно отражаются на течении хронического тонзиллита. К сопутствующим заболеваниям относят, например, гипертоническую болезнь, гипертиреоз, сахарный диабет, туберкулез, эпилепсию и болезни желудочно-кишечного тракта.

*При токсико-аллергической форме* хронического тонзиллита развиваются связанные с ним гематологические, биохимические, иммунологические и другие общие патологические реакции. Выраженность этих изменений разная, поэтому различают I и II степень токсико-аллергических нарушений.

*Токсико-аллергическая форма I (ТАФ I)* отражает клинически регистрируемые нарушения защитно-приспособительных механизмов организма больного. Помимо симптомов, выраженных при простой форме, критериями ТАФ I служат симптомы интоксикации и алергизации, обусловленные образованием в организме токсинов и аутоаллергенов. У больных ТАФ I возможны субфебрильная температура тела, повышенная утомляемость, в том числе и умственная, общая слабость, болевые ощущения в области сердца, тахикардия, аритмия, боли в суставах. Иногда больного беспокоят боль и ломота в области поясницы.

Периодически у больных хроническим тонзиллитом ТАФ I возможны и некоторые гематологические сдвиги: повышение СОЭ, небольшой лейкоцитоз, изменение биохимических показателей крови (например, диспротеинемия). При объективном обследовании нередко выявляют тахикардию, нарушение сердечного ритма, чаще экстрасистолии. Изменения на ЭКГ и другие симптомы интоксикации и лабораторные показатели чаще проявляются в период обострения, носят, как правило, функциональный характер и проходят в период ремиссии заболевания.

*Токсико-аллергическая форма II (ТАФ II).* При этой форме хронического тонзиллита общая реакция организма, болевые проявления в области сердца, суставов, почек и других органов, а также нарушения



функций сердечно-сосудистой, выделительной систем и опорно-двигательного аппарата встречаются в разных вариантах и служат признаком токсико-аллергических влияний, постоянно исходящих из пораженных миндалин.

Изменения лабораторных показателей, наблюдаемые в момент обострения тонзиллита, более или менее постоянны и в той или иной мере проявляются и вне обострения в течении длительного времени. Нарушения сердечно-сосудистой, почечной систем и других органов возможны и при отсутствии обострения хронического тонзиллита.

*Определяющим признаком ТАФ II хронического тонзиллита служат сопряженные заболевания, взаимосвязанные с хроническим тонзиллитом причинно-следственными и этиологическими отношениями.* К ним относят многие заболевания, в частности ревматизм, нефрит, неспецифический полиартрит и эндокардит. Для всех этих болезней характерен общий возбудитель —  $\beta$ -гемолитический стрептококк. Инфекционно-аллергический процесс, лежащий в основе этих заболеваний, тесно связан с очаговой, торпидно протекающей стрептококковой инфекцией, локализованной чаще всего именно в небных миндалинах. Кроме того, частые обострения хронического тонзиллита (ангины) обуславливают инфекционно-аллергический фон, служащий пусковым фактором в развитии сопряженных заболеваний.

### Лечение

При лечении хронического тонзиллита используют консервативные и хирургические методы. Эффективность лечения хронического тонзиллита оценивают следующими признаками:

- ликвидацией или уменьшением количеств обострений (ангин);
- исчезновением или уменьшением фарингоскопических признаков;
- исчезновением или уменьшением токсико-аллергических симптомов хронического тонзиллита.

Тактика лечения зависит от формы хронического тонзиллита.

При *простой форме* необходимо консервативное лечение (медикаментозное и физиотерапевтическое), которое проводят 10-дневными курсами 2–3 раза в течение года. При отсутствии эффекта после 2–3 курсов показано хирургическое лечение — тонзиллэктомия.

При *ТАФ I* целесообразно также начать с курса консервативной терапии. При отсутствии достаточно выраженного положительного эффекта после 1–2 курсов назначают тонзиллэктомию. Наконец, при *хроническом тонзиллите ТАФ II* следует сразу применить радикальное



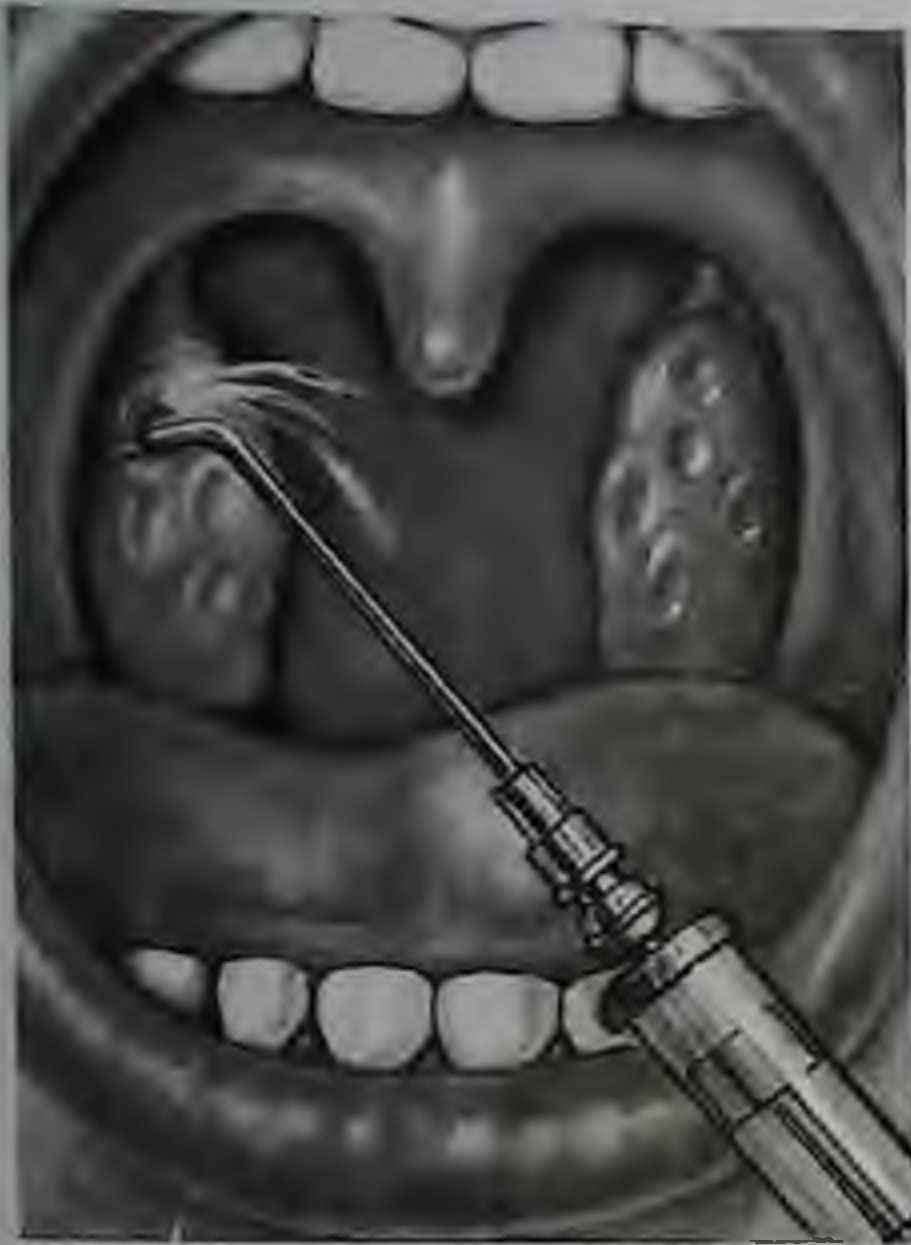

Рис. 4-20. Промывание лакун миндалин

хирургическое лечение — удаление миндалин.

Консервативная терапия включает методы местного воздействия на миндалины и общеукрепляющую терапию. Наиболее распространенный и эффективный метод лечения хронического тонзиллита — промывание лакун миндалин (разработан Н.В. Белоголововым и В.Г. Ермолаевым). Под визуальным контролем поочередно через каждую лакуну в крипту вводят тонкую специальную канюлю, соединенную с шприцем, и под давлением антисептическим раствором вымывают содержимое лакун (рис. 4-20). Промывают, как правило, 5–6 крипт верхнего и среднего полюса миндалины. Обычно эти крипты связаны ответвлениями с другими, поэтому промываются и дренируются

многие крипты. Курс лечения состоит из 10–15 промываний, которые проводят через день. Промывание растворами антибиотиков не обладает преимуществами, а их отрицательное влияние неизбежно, поэтому вводить в крипты антибиотики нецелесообразно. После промывания поверхность миндалины смазывают раствором Люголя\*, 5% колларголом. Необходимо указать, что фармакологические свойства лекарственного вещества, в том числе и антибиотика, решающего значения в лечении не имеют. Основной эффект оказывает чисто механическое вымывание содержимого лакун.

В число методов консервативного лечения небных миндалин входят физиотерапевтические процедуры.

- Ультрафиолетовое облучение (УФО) применяют наружным (на область регионарных лимфатических узлов) и внутриворотным методом непосредственно на миндалины через специальный тубус. Курс лечения состоит из 10–15 сеансов. УФО повышает резистентность миндалин, улучшает барьерную функцию, сти-

мулирует местные и общие иммунные процессы, оказывает антибактериальное действие.

- УВЧ (СВЧ), лазер на подчелюстную область проводят ежедневно, курс составляет 10–12 сеансов. Воздействие на миндалины и лимфатические узлы вызывает расширение мелких кровеносных сосудов и прилив крови к очагу воспаления.
- Использование ультразвуковых аппаратов для создания аэрозолей, с помощью которых лекарственные препараты направленно осаждают на слизистую оболочку миндалин. В качестве лекарственных веществ используют, в частности, 1% раствор гидроксиметилхиноксалиндиоксида (диоксидина\*), суспензию гидрокортизона, гумизоль\*, лизоцим\*. Проводят 8–12 процедур через день по 10–15 мин каждую.

Противопоказаниями к физиотерапевтическим процедурам служат декомпенсация недостаточности кровообращения, стенокардия, беременность и онкологические заболевания.

К важным компонентам консервативного лечения хронического тонзиллита относятся средства, повышающие резистентность организма:

- аскорбиновая кислота;
- витамины группы В;
- витамин Е;
- менадиона натрия бисульфит (витамин К\*);
- биостимуляторы [такие, как маточное молочко (апилак\*), листья алоэ древовидного];
- иммунобиологические препараты [в частности, лизаты бактерий (ИРС 19\*), лизаты микроорганизмов (имудон\*, рибомунил\*)].

**Хирургические методы.** Наиболее распространенный метод лечения хронического тонзиллита — тонзиллэктомия — полное удаление небных миндалин вместе с прилежащей капсулой. Показаниями к тонзиллэктомии служат следующие формы хронического тонзиллита:

- хронический тонзиллит простой или ТАФ I при отсутствии эффекта консервативного лечения;
- хронический тонзиллит токсико-аллергический II степени;
- хронический тонзиллит, осложненный паратонзиллитом, или наличие в анамнезе паратонзиллярных абсцессов;
- тонзиллогенный сепсис.



Противопоказания к тонзиллэктомии:

- порок сердца с явлениями выраженной сердечной недостаточности II–III степени;
- тяжелая степень сахарного диабета, при кетонурии;
- выраженная почечная недостаточность;
- гемофилия и другие заболевания кроветворной системы, сопровождаемые геморрагическим диатезом;
- активная форма легочного туберкулеза.

Операция временно противопоказана при наличии кариозных зубов и острых воспалительных заболеваний (в том числе при ангине), во время менструаций и в последние недели беременности.

Подготовка к операции такая же, как и при других плановых оперативных вмешательствах. Больным с соматическими заболеваниями проводят соответствующую предоперационную подготовку.

Для профилактики кровотечения больному за 3–5 дней до операции желательно назначить препараты кальция, аскорбиновую кислоту, менадиона натрия бисульфит (викасол<sup>®</sup>). Накануне операции назначают седативные средства, за 30–40 мин до операции проводят премедикацию с наркотическим анальгетиком, атропином и антигистаминным препаратом.

В большинстве случаев тонзиллэктомию выполняют под эндотрахеальным наркозом или местной анестезией в положении больного сидя. При необходимости используют интубационный наркоз. Места инъекции анестетика и основные этапы операции тонзиллэктомии представлены на рис. 4-21.

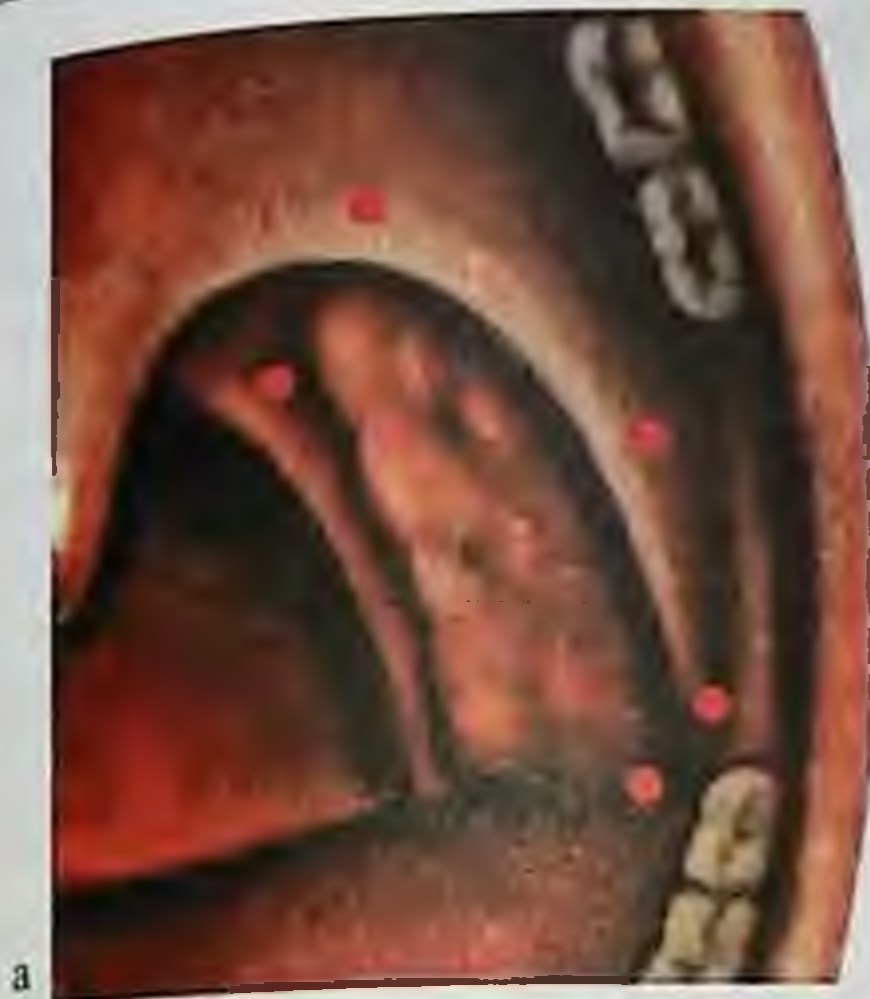Время пребывания в стационаре — 4–5 дней, освобождение от работы — на 10 дней. В последующем не рекомендуют физические нагрузки в течение 3 нед.

Одно из наиболее частых и опасных осложнений тонзиллэктомии — кровотечение. Значительное кровотечение чаще бывает во время операции или в первые сутки после нее. Кровотечение может быть локальным или паренхиматозным, артериальным или венозным, явного или скрытого характера.

Больным хроническим тонзиллитом и сопряженными заболеваниями (такими, как ревматизм, полиартрит, нефрит, эндокардит) в целях профилактики обострения этих процессов рекомендуют в послеоперационном периоде провести курс лечения феноксиметилпенициллином и противоревматическое лечение. Операцию следует проводить в стадии стойкой ремиссии сопряженного заболевания.



Рис. 4-21. Тонзиллэктомия: а — места введения анестетика; б, в, г, д — этапы оперативного вмешательства





## 4.7. ГИПЕРТРОФИЯ НЁБНЫХ МИНДАЛИН

Гипертрофия (увеличение) нёбных миндалин, как и увеличение остальной лимфаденоидной ткани глоточного кольца, чаще встречается в детском возрасте. Гипертрофия вызвана частыми повторными острыми воспалениями или отражает врожденную общую гиперплазию лимфаденоидной ткани.

### Клиническая картина

Увеличенные нёбные миндалины способны нарушить дыхание и дикцию, а иногда и препятствуют приему пищи. Если наряду с нёбными миндалинами увеличена и носоглоточная, то дыхательная функция резко нарушена, ребенок плохо спит, по ночам возникают кашель, храп, частое пробуждение, в связи с гипоксией мозга могут развиваться нервно-психические расстройства.

### Диагностика

Диагностика не представляет особых затруднений и основана на характерной фарингоскопической картине. Условными ориентирами для определения степени гипертрофии миндалин (по Преображенскому Б.С., 1970) служат 2 вертикальные линии: край нёбной дужки и медиальная линия от кончика нёбного язычка до корня языка; расстояние между ними делят на три части (рис. 4-22). Выделяют три степени гипертрофии миндалин:



Рис. 4-22. Оценка степени гипертрофии нёбных миндалин

- I — миндалина увеличена на  $1/3$  этого расстояния;
- II — миндалина занимает  $2/3$  промежутка;
- III — миндалины доходят до язычка и соприкасаются друг с другом.

Гипертрофия нёбных миндалин не свидетельствует о воспалительном процессе, однако ее необходимо дифференцировать от хронического гипертрофического тонзиллита, для



которого характерны частые ангины в анамнезе и фарингоскопические признаки хронического воспаления. Кроме того, простую гипертрофию нёбных миндалин необходимо дифференцировать от опухолевых процессов: лимфосаркомы (как правило, поражение одной миндалины) и лимфогранулематоза, при котором наблюдается гиперплазия периферических лимфатических узлов. Опухолевым процессам присущи асимметрия, повышенная плотность ткани, изъязвления и регионарные метастазы. Исследование крови и биопсия с гистологическим исследованием проясняют диагноз. В редких случаях под видом гипертрофии скрываются внутриминдаликовый «холодный» абсцесс или киста, распознать которые помогают такие признаки, как флюктуация при пальпации и получение гноя при пункции с отсасыванием.

### Лечение

Лечение зависит от клинических проявлений. Если увеличенные нёбные миндалины приводят к нарушению дыхания и расстройству речи, что наблюдается при II–III степени гипертрофии, то их частично удаляют, выполняя *тонзиллотомию*. При этом отсекают части миндалин, выступающие за пределы нёбных дужек. В большинстве случаев тонзиллотомию выполняют детям в возрасте 5–7 лет, нередко амбулаторно, при условии постоянного наблюдения за больным до заживления раны.

Операцию проводят в положении сидя, с применением аппликационной анестезии (10% раствора лидокаина и инфильтрационной анестезии). Обычно используют тонзиллотом Матье гильотинного типа с вилочкой для удержания срезанной миндаликовой ткани. Иногда применяют и петлю Бохона, в этом случае удаляемую часть миндалины фиксируют зажимом Кохера.

Часто у детей с гипертрофией нёбных миндалин присутствуют показания и к аденотомии, в таких случаях выполняют аденотонзиллотомию — тонзиллотомию одновременно с удалением аденоидов.

## 4.8. ГИПЕРТРОФИЯ ГЛОТОЧНОЙ МИНДАЛИНЫ (АДЕНОИДЫ)

Аденоидные вегетации — патологическая гипертрофия глоточной миндалины, встречается обычно в возрасте от 3 до 14 лет. В период полового созревания, после 14 лет, глоточная миндалина уменьшается, у взрослых ее гипертрофия редка. По данным литературы, аденоиды наблюдаются одинаково часто у девочек и мальчиков. Аденоидные вегетации локализованы в области заднего отдела свода носоглотки, могут



заполнять весь купол, распространяться по боковым стенкам книзу, на глоточные отверстия слуховых труб. Прикрепляясь широким основанием к своду носоглотки, они имеют неправильную форму, напоминающую петушиный гребень, мягкую консистенцию и бледно-розовую окраску.

Различают три степени гипертрофии глоточной миндалины (аденоидов):

- I — аденоиды прикрывают 1/3 сошника;
- II — аденоиды закрывают 2/3 сошника;
- III — хоаны закрыты полностью.

### Клиническая картина

Клинические проявления обычно хорошо выражены и зависят от степени разрастания аденоидов. Основные признаки аденоидов:

- нарушение носового дыхания;
- серозные выделения из носа;
- нарушение функции слуховых труб, что приводит к частому среднему отиту.

Ребенок, страдающий аденоидами, обычно плохо спит, часто храпит, его рот полуоткрыт, фонация нарушена и сопровождается носовым оттенком. При длительном течении заболевания лицо ребенка приобретает характерный аденоидный вид: выражение лица апатичное, носогубные складки сглажены, рот полуоткрыт. Постоянно отвисшая нижняя челюсть становится узкой и удлиненной, твердое нёбо развивается неправильно — формируется высоким и узким, нарушается прикус.

Аденоиды существенно влияют на дыхательную функцию и мозговое кровообращение. В силу рефлекторных особенностей дыхание через рот отличается несколько меньшей глубиной, чем через нос. Уменьшенная оксигенация крови может проявиться понижением трудоспособности, ребенок отстает в учебе, его часто беспокоит головная боль. При аденоидах нередко нарушается формирование грудной клетки («куриная грудь»), развивается малокровие.

Постоянное ротовое дыхание неблагоприятно отражается на состоянии нижних дыхательных путей. Нарушение аэрации полости носа и околоносовых пазух приводит к воспалительным заболеваниям этих органов и слуховой трубы с последующим инфицированием среднего уха и понижением слуха.

Дети часто болеют острым аденоидитом, симптомы которого напоминают острый ринофарингит. Хроническое воспаление глоточной миндалины (хронический аденоидит) нередко развивается у детей рань-

ше, чем хронический тонзиллит, и характеризуется слабостью, быстрой утомляемостью, периодически повторяющимся субфебрильным повышением температуры тела. У ребенка наблюдаются постоянный насморк, кашель, при фарингоскопии видно стекание слизи по задней стенке глотки.

### Диагностика

Диагностика обычно не представляет больших затруднений. Характерны жалобы на затрудненное носовое дыхание, заложенность носа, полуоткрытый рот, особенно во время сна, нарушение слуха на одно или оба уха, склонность к отитам и заболеваниям верхних дыхательных путей. Все эти симптомы позволяют предположить у ребенка аденоиды.

При задней риноскопии можно определить величину и расположение аденоидов. Достаточно информативно пальцевое исследование носоглотки, при этом определяются ее консистенция, величина, особенности строения свода и задней стенки носоглотки, что важно и для дифференциальной диагностики.

Обзорная боковая рентгенография в боковой проекции также позволяет определить степень гипертрофии носоглоточной миндалины. Эндоскопами прямого и бокового видения можно тщательно осмотреть свод носоглотки, область слуховых труб, характер роста и расположение аденоидной ткани (рис. 4-23, а).

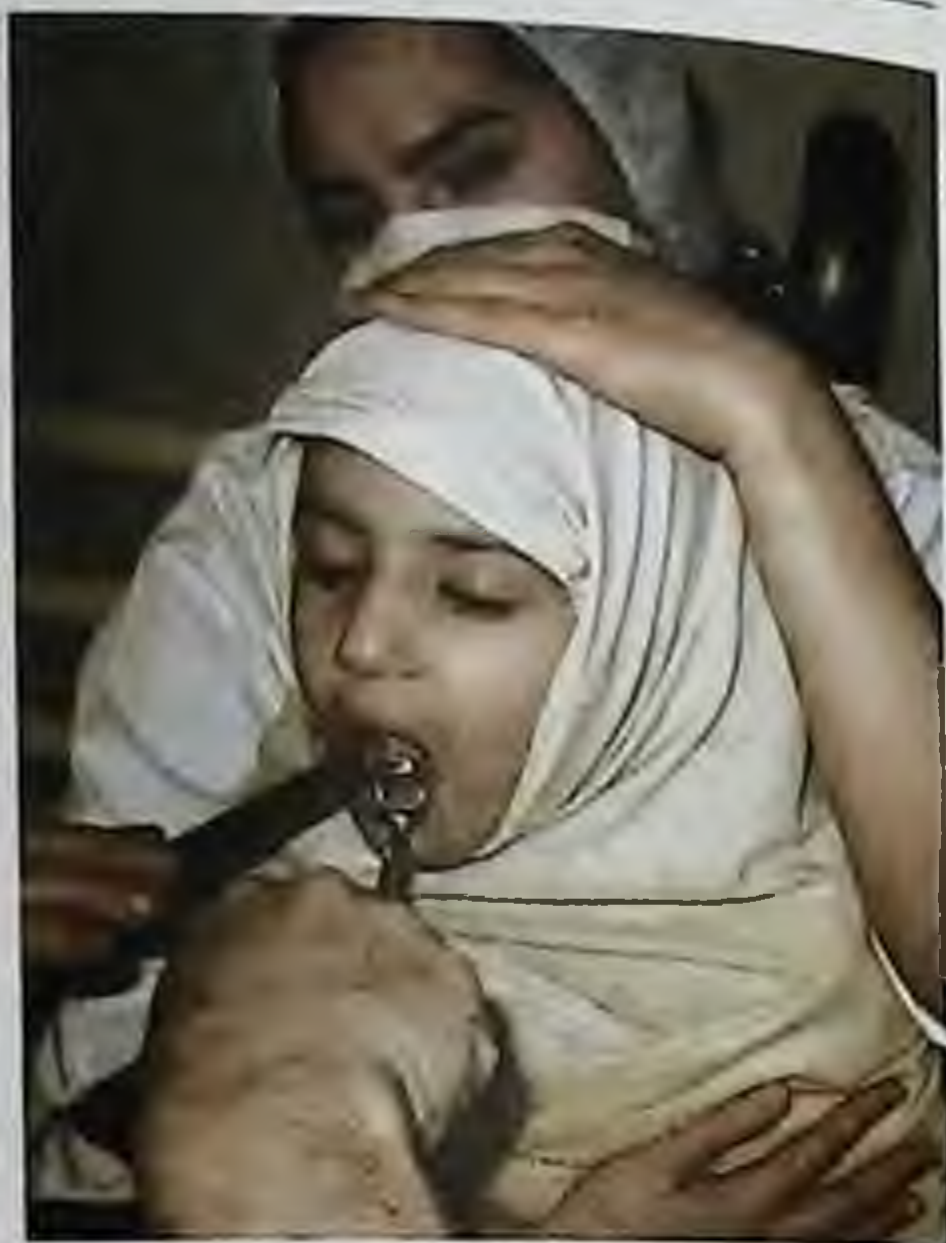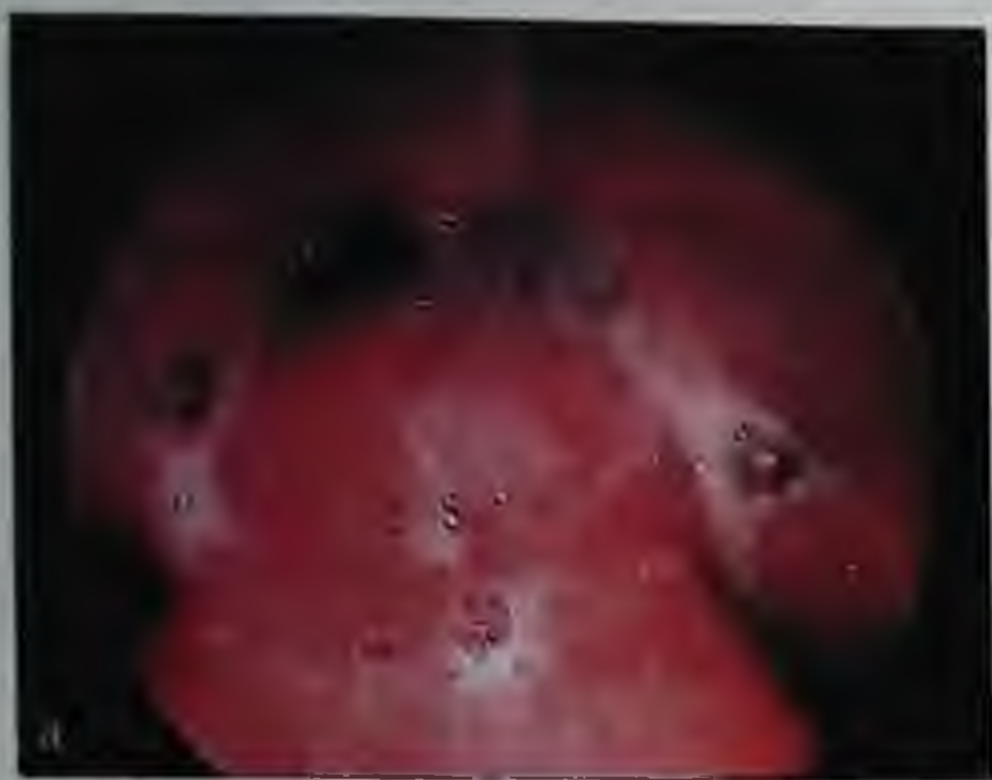### Дифференциальная диагностика

Аденоидные вегетации необходимо дифференцировать от ангиофибromы носоглотки, мозговой грыжи и антрохоанального полипа. Ангиофиброма бывает в основном у мальчиков, отличается рецидивирующими кровотечениями в анамнезе, плотной консистенцией и выраженным сосудистым рисунком при задней риноскопии. Антрохоанальный полип исходит из верхнечелюстной или клиновидной пазух и имеет ножку, гладкую поверхность и бледно-розовый цвет, может баллотировать при форсированном дыхании или пальпации. Мозговая грыжа исходит из свода носоглотки, имеет гладкую овальную поверхность, серовато-голубой цвет.

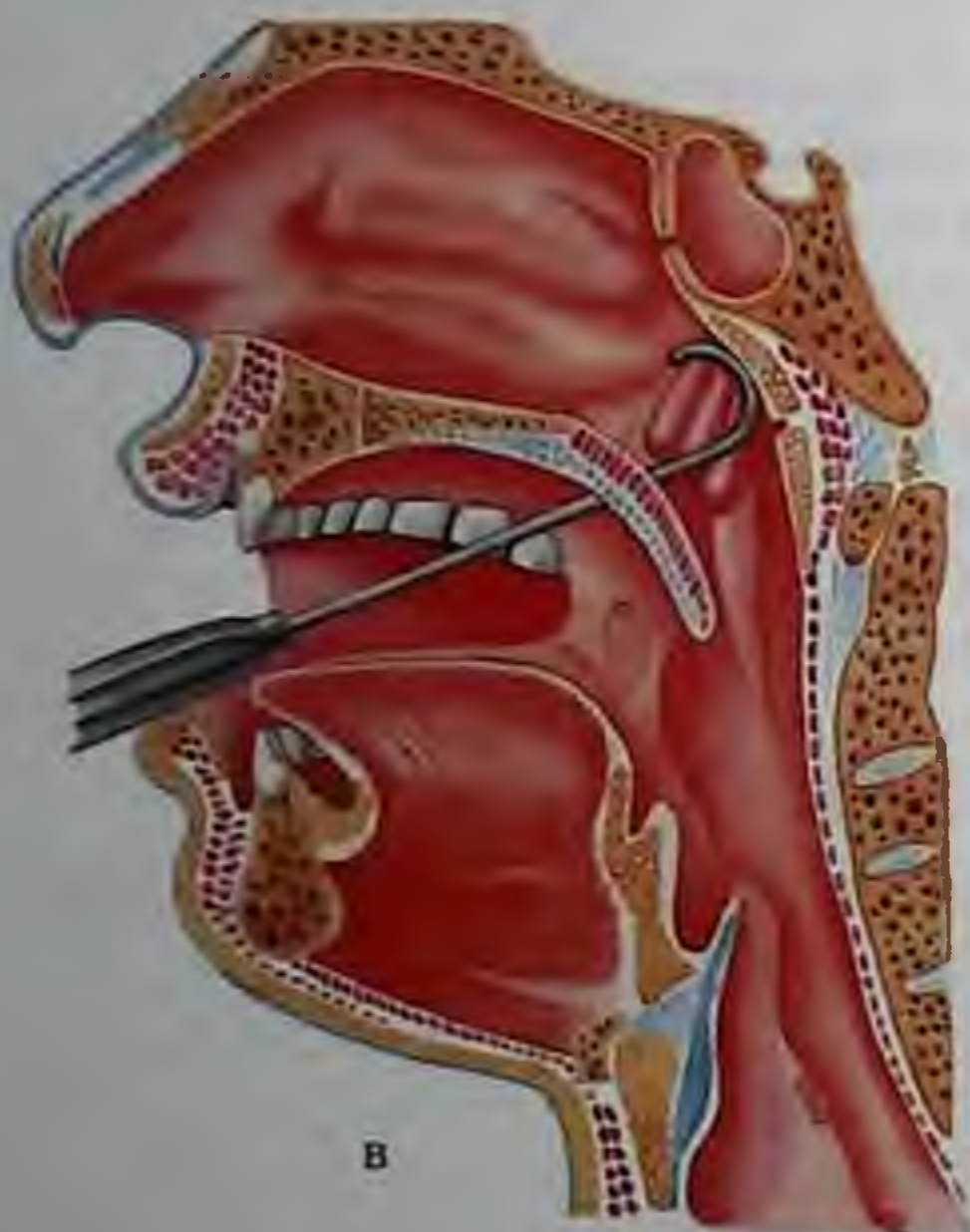### Лечение

Лечение зависит не только от степени гипертрофии миндалины, но и от клинических проявлений. Гипертрофия аденоидов II–III степени служит показанием к операции — аденотомии, при разрастаниях I степени показана консервативная терапия. В некоторых случаях даже при

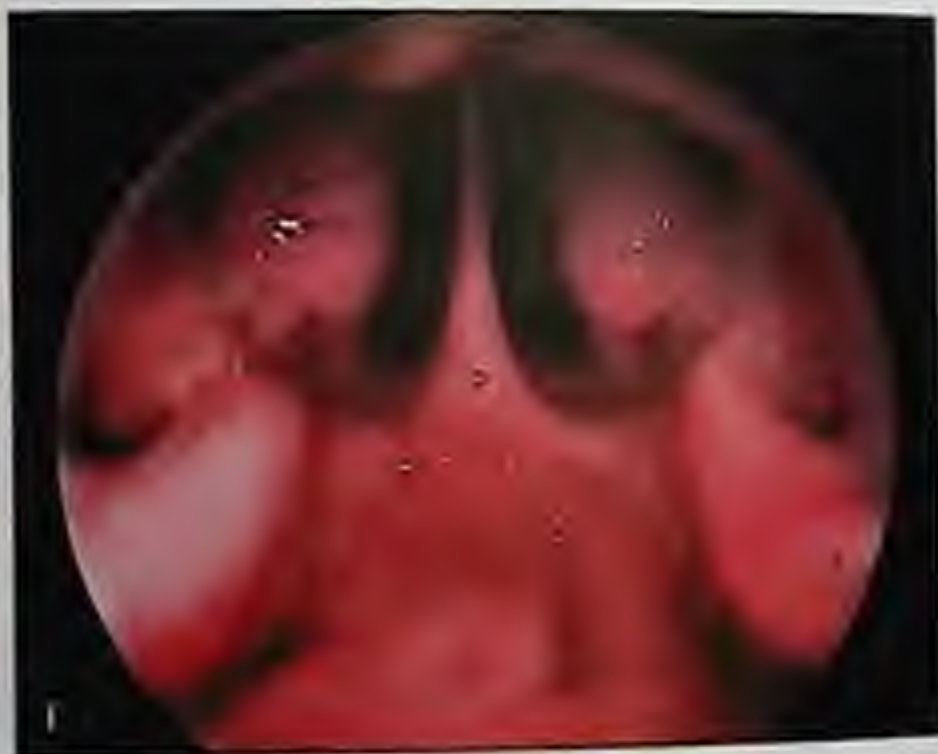



б



в



**Рис. 4-23.** Аденоиды: а — аденоидные вегетации III степени при эндоскопическом осмотре; б — аденотомия, положение ребенка и медицинской сестры при аденотомии; в — положение аденотома (вид сбоку); г — носоглотка через 2 мес после операции



незначительном увеличении аденоидов, когда нет выраженного нарушения носового дыхания, но нарушена функция слуховой трубы, часто бывает средний отит и понижен слух, ребенку показано оперативное вмешательство — аденотомия.

Консервативные методы включают антигистаминную терапию, гомеопатические средства, местно — препараты, содержащие серебро (колларгол<sup>\*</sup>, протеинат серебра в нос), спрей эуфорбиум композитум назентропфен С<sup>\*</sup> в нос, лимфомиозот<sup>\*</sup> по схеме, иммунокорректоры [лизаты бактерий (ИРС 19<sup>\*</sup>, имудон<sup>\*</sup>)], топические кортикостероидные препараты, поливитамины, физиотерапевтические процедуры.

Хирургическое лечение — аденотомию проводят как в стационаре, так и в амбулаторных условиях, обычно не ранее чем через 1–2 мес после перенесенного острого заболевания.

Операцию проводят кольцевидным ножом — аденотомом Бекмана под аппликационной анестезией, а в некоторых случаях — и под общим наркозом. Существует пять размеров аденотомов — по величине носоглотки подбирают соответствующий размер. Ребенка фиксируют простыней и усаживают на колени помощника. Ноги ребенка зажимают между колен, а медсестра руками фиксирует голову ребенка (рис. 4-23, б). Шпателем прижимают язык ко дну рта, аденотом вводят в носоглотку по средней линии и продвигают вверх, к куполу носоглотки по заднему краю сошника. При прижимании аденотома к куполу носоглотки и сошника аденоидная ткань входит в кольцо инструмента. После этого коротким и быстрым движением нож аденотома смещают книзу по задней стенке носоглотки (рис. 4-23, в). При этом аденоиды срезаются у основания и выбрасываются в полость рта или нанизываются на зубчики аденотома. Затем ребенок поочередно высмаркивает обе половины носа.

В некоторых случаях срезанные аденоиды попадают в нижний отдел глотки и проглатываются. Попадание аденоидной ткани в дыхательные пути опасно ввиду возможной асфиксии. В связи с вероятностью таких осложнений предложены аденотомы, снабженные корзинкой или зубчиками, которые удерживают срезанные аденоиды.

После операции небольшое кровотечение быстро прекращается, и ребенка отпускают домой через 2–3 ч после контрольного осмотра глотки (рис. 4-23, г). Рекомендуют постельный режим в течение первых суток, полужидкую негорячую пищу, в течение 7–10 дней после операции следует избегать физических нагрузок и резких движений.



Противопоказаниями к хирургическому вмешательству служат болезни крови (геморрагический диатез, гемофилия, лейкоз), тяжелые заболевания сердечно-сосудистой системы, увеличение вилочковой железы. В таких случаях разрабатываются индивидуальные решения с учетом общей патологии.

В последние годы в практику внедряют эндоскопическую аденотомию под наркозом с визуальным контролем операционного поля эндоскопами с различным углом зрения с применением микродебридера (шейвера), коагулятора для остановки геморрагии. Постоянный визуальный контроль операционного поля, эндотрахеальный наркоз, и хороший гемостаз, делают эту методику предпочтительным по сравнению с классическими методами аденотомии.

### **Осложнения при аденотомии**

В ближайшем послеоперационном периоде встречается кровотечение, обычно связанное с массивным остатком миндалины. При этом проводят повторную аденотомию для удаления остатков аденоидной ткани, назначают гемостатическую терапию. Возможно инфицирование послеоперационной раны с развитием бокового или заглоточного абсцессов, повреждение устья слуховой трубы, попадание аденоидной ткани в дыхательные пути. При правильной подготовке к операции, ее аккуратном проведении и соблюдении послеоперационного режима осложнения аденотомии редки и излечимы.

## **4.9. ИНОРОДНЫЕ ТЕЛА ГЛОТКИ**

Инородные тела верхних дыхательных путей, в частности глотки, встречаются часто. Они попадают в глотку вследствие невнимательности и поспешности при приеме пищи, разговора или смеха во время еды, кашля и чиханья во время еды. Дети, оставленные без присмотра, берут в рот различные предметы и пытаются их проглотить. У пожилых людей инородными телами могут быть зубные протезы. Наконец, в условиях жаркого климата инородными телами становятся попадающие вместе с выпиваемой жидкостью пиявки или другие мелкие насекомые.

Природа и форма инородных тел различна — это рыбы и куриные кости, мелкие металлические предметы, кусочки фруктов или стекло.

В зависимости от формы и величины инородные тела могут застревать в ткани небных миндалин, боковых валиках глотки, язычной миндалине, валекулах, грушевидном синусе и других местах.

### Клиническая картина

Клиническая картина складывается из жалоб больного на ощущение комка в горле, болей в горле, усиливающихся при глотании. При крупных инородных телах, застревающих в ротоглотке, возможна обтурация дыхательных путей с последующими асфиксией и летальным исходом.

Особые трудности возникают при подозрении на попадание инородного тела в нижний отдел глотки, например в грушевидный карман или вблизи перехода глотки в пищевод. Одним из признаков инородного тела, скрытого в грушевидном синусе, служит задержка в нем слюны (слюнное озеро). В таких случаях, кроме обычной ларингоскопии, используют прямые методы с применением жестких эзофагоскопов.

В некоторых случаях инородное тело глотки вызывает флегмону или абсцесс боковой стенки глотки, а также подкожную эмфизему и медиастинит, с чем связана необходимость соответствующего хирургического вмешательства.

### Диагностика

Диагностика основана на жалобах больного, данных анамнеза и инструментального осмотра (мезофарингоскопии, эпифарингоскопии, непрямой ларингоскопии). Для уточнения локализации инородного тела крайне полезны рентгенографическое исследование, ощупывание пальцем подозрительных мест. Нередко субъективные жалобы больного вызваны не инородным телом, а травмой слизистой оболочки, нанесенной инородным телом. В таких случаях необходимы динамическое наблюдение за больным и оценка фарингоскопической картины на протяжении нескольких дней.

### Лечение

Необходимо удаление инородного тела глотки, как правило, после предварительной аппликационной анестезии слизистой оболочки 10% раствором лидокаина. Инородное тело можно захватить гортанными или носоглоточными щипцами, иногда пинцетом. В течение суток после удаления инородного тела назначают щадящую диету, при необходимости раневую поверхность смазывают анестетиками, назначают



полоскание растворами антисептиков и местную противовоспалительную терапию.

## 4.10. РАНЕНИЯ И ТРАВМЫ ГЛОТКИ

Различают несколько типов ранений глотки:

- наружные и внутренние;
- проникающие и непроникающие;
- изолированные и комбинированные (сочетанные).

Если присутствует только входное отверстие, ранения называют слепыми, если есть и выходное отверстие — сквозными.

Внутренние ранения чаще встречаются в мирное время, а наружные — в военное. Выделяют следующие виды наружных ранений глотки:

- резаные;
- колотые;
- ушибленные;
- огнестрельные.

Эти ранения комбинированные, так как ранящий предмет, прежде чем достигнуть глотки, травмирует ткани лица и шеи. При инфицировании мягких тканей в глубоких межмышечных и фасциальных пространствах нередко возникают воспалительные и гнойные процессы, которые распространяются в средостение, вызывая медиастинит.

Внутренние ранения глотки, как правило, изолированные, протекают более легко и возникают при повреждении органа через естественные пути, например, осколком кости или инородным телом. Обычно внутренние ранения не представляют большой опасности, поскольку повреждения неглубокие, в пределах слизистой оболочки.

### Клиническая картина

Клиническая картина зависит от вида ранения и локализации повреждения. При комбинированных наружных ранениях в первый момент после травмы к наиболее тяжелым симптомам относят кровотечение, контузию, нарушение дыхания и речевой функции, а также болевые проявления. Кровь, попадая в дыхательные пути, может служить причиной асфиксии и аспирационной пневмонии. Внутритканевое кровотечение нередко приводит к сдавлению дыхательных путей и инфицированию с последующим абсцедированием.

Иррадиация боли в ухо указывает на повреждение боковых стенок носоглотки и устьев слуховых труб, при этом возможно затекание крови в барабанную полость (гематотимпанум).

Появление эмфиземы мягких тканей вследствие попадания воздуха в межтканевое пространство — один из частых и характерных признаков проникающего ранения дыхательных путей. Появление эмфиземы определяют по припуханию и крепитации мягких тканей, которые также могут способствовать распространению инфекции, так как расслаивают ткани. Межтканевая эмфизема может быстро нарастать, особенно при кашле.

При ранении глотки могут быть повреждены глоточное нервное сплетение и верхний отдел блуждающего нерва, что сопровождается парезом или параличом мягкого нёба на стороне травмы, парезом или параличом гортани. Поражение подъязычного нерва проявляется отклонением языка при высывании в сторону ранения. В редких случаях возможно ранение шейного симпатического ствола, что характеризуется триадой симптомов: энофтальмом, сужением глазной щели и зрачка на стороне поражения (синдром Бернара—Горнера).

При ранениях носоглотки наиболее важными симптомами выступают кровотечение (из внутренней челюстной и внутренней сонной артерий) и затруднение носового дыхания. Возможен травматический остеомиелит верхних шейных позвонков или тела клиновидной кости.

### Диагностика

Диагностика основана на данных анамнеза, наружного осмотра, пальпации, фарингоскопического и рентгенологического исследований. При инструментальном исследовании можно увидеть участок нарушения целостности слизистой оболочки, следы геморрагии, сужение различных отделов глотки. Рентгенологическое исследование позволяет уточнить границы поврежденной зоны, установить положение костных отломков, выявить и определить положение инородных тел. При глубоких ранениях в области гортаноглотки показаны рентгеноконтрастное исследование, КТ или МРТ органов шеи.

### Лечение

Лечебные мероприятия необходимо начинать с первичной хирургической обработки раны, куда входят меры по остановке кровотечения, туалету и ревизии раны, удалению инородных тел и обрывков тканей, одновременно проводят противошоковые мероприятия и вводят противостолбнячную сыворотку. Инородные тела из различных отделов глотки удаляют с использованием специальных инструментов. При повреждении носоглотки проводят заднюю тампонаду носа.



В некоторых случаях, при недостаточности задней тампонады носа, как и при сильном кровотечении из других отделов глотки, приходится прибегать к перевязке наружной сонной артерии. При нарушении дыхания, для предотвращения попадания крови и пищи в дыхательные пути и для профилактики аспирационной пневмонии, проводят трахеостомию.

При нарушении глотательной функции, а также в целях профилактики аспирационной пневмонии, застоя пищи и слюны необходимо с первых дней после ранения наладить кормление через желудочный зонд, вводимый через нос на 1–2 нед. В зависимости от выраженности раневого процесса и реакции организма необходимы комбинированная антибактериальная, противовоспалительная, дезинтоксикационная, трансфузионная, противоотечная терапия и назначение анальгетиков.

#### 4.11. ОЖОГИ ГЛОТКИ И ПИЩЕВОДА

Ожоги глотки возникают при термических и химических поражениях, чаще в сочетании с ожогами верхних дыхательных путей, пищевода и желудка.

Термические ожоги обычно возникают при случайном проглатывании горячей пищи, кипятка, реже — при попадании в дыхательные пути горячего воздуха, дыма (на пожаре) или пара. При термических ожогах, например, на производстве, обычно одновременно поражаются лицо, глаза, конечности и другие участки тела, вследствие чего ухудшается и общее состояние больного.

Более тяжело протекают ожоги, вызванные химическими веществами: концентрированными растворами кислот или щелочей, принятых случайно или с суицидальной целью. Наиболее тяжелые химические ожоги вызваны воздействием концентрированной серной, соляной, уксусной и азотной кислот, а также едким натрием и калием.

Ожоги органическими кислотами, как и нашатырным спиртом, менее глубоки, чем щелочами, поскольку щелочи, омыляя жиры, не образуют плотного струпа и глубже проникают в ткань, повреждая ее. Если некротические повреждения ограничены слизистой оболочкой, то возникает поверхностный спаечно-рубцовый процесс, не нарушающий эластичности всей стенки. При глубоком проникновении химического вещества, некрозе мышечного слоя глотки и пищевода образуются глубокие рубцовые изменения всех слоев стенки органа, в результате чего

в участке повреждения резко ограничены эластичность и растяжимость стенок пищевода и глотки. Рубцовые изменения при этом могут распространяться и на медиастинальную клетчатку.

Формирование рубцовой стриктуры заканчивается обычно через 1–2 мес после ожога, однако в некоторых случаях — позже. Чаще всего рубцовые процессы наиболее выражены в области физиологических сужений, где рефлекторный спазм в той или иной мере задерживает ядовитую жидкость: позади перстневидного хряща, на уровне дуги аорты и в наддиафрагмальном участке пищевода.

Послеожоговые рубцовые сужения могут поражать один отдел пищевода, однако нередко встречаются множественные стриктуры, между которыми расположены неповрежденные участки пищевода. В последнем случае его просвет представляет не прямую, а ломаную линию, что важно иметь в виду при эзофагоскопии. Над суженным участком пищевода, как правило, образуется расширение, мышечные стенки которого сначала гипертрофируются, а затем растягиваются, после чего пищевод в этом месте становится мешкообразным. В таком мешкообразном расширении пищевода скапливается и застаивается пища, ее брожение вызывает воспаление и изъязвление слизистой оболочки, что может привести к прободению пищевода.

При термических и химических ожогах клинически различают три степени патологических изменений в тканях, обычно охватывающих в первую очередь выступающие места глотки: дужки, язычок, язычную миндалину, черпалонадгортанные складки и надгортанник:

- I степень — эритема — выраженная гиперемия слизистой оболочки;
- II степень — образование пузырей — неравномерное побеление слизистой оболочки с образованием пузырей;
- III степень — некроз — серовато-белые участки некротизированных тканей, которые возвышаются над гиперемированной слизистой оболочкой.

### Клиническая картина

Клиническая картина зависит от степени ожога, распространенности процесса и природы вещества, вызвавшего ожог. Ожоги, ограниченные только полостью рта и глотки, менее опасны, чем ожоги, распространяющиеся на гортань, трахею и пищевод. Особой тяжестью отличаются ожоги глотки у маленьких детей вследствие затруднения дыхания из-за отека черпалонадгортанных складок и надгортанника и последующего



стеноза дыхательных путей, возникающего даже при отсутствии поражения гортани.

Непосредственно после ожога возникают сильные боли в глотке, усиливающиеся при глотании, что заставляет больного воздерживаться даже от проглатывания слюны, которая скапливается во рту. Усиленная саливация часто сопровождается тошнотой и приступами рвоты. Сочетание болей в горле с загрудинными и подложечными болями указывает на распространение ожога до пищевода и желудка. На слизистой оболочке губ, полости рта и глотки образуются обширные струпы:

- белые — при термическом ожоге и ожоге уксусной кислотой и щелочью;
- желтые — при ожоге азотной кислотой;
- черные, темно-бурые — при ожоге серной и хлористоводородной кислотами.

При ожогах I степени повреждается лишь поверхностный эпителиальный слой, который отторгается на 3–4-й день, обнажая гиперемизированную слизистую оболочку. Общее состояние больного при этом страдает мало.

При ожогах II степени образуются ожоговые пузыри с некрозом поверхностных слоев слизистой оболочки и последующими эрозиями, которые заживают с незначительными поверхностными рубцами, не нарушающими функции органа.

При III степени ожога повреждается слизистая оболочка и подлежащая ткань (на различную глубину) с тяжелой интоксикацией организма. Последующий некроз тканей и образование язв приводят к гранулированию и выраженному рубцеванию гортаноглотки и пищевода с нарушением их функций.

Ожоги пищевода нередко сопровождаются такими осложнениями, как перфорация его стенки, медиастинит, пищеводно-трахеальный свищ, пневмония, сепсис, истощение, нарушение дыхания в связи со стенозом в области гортаноглотки, особенно в детском возрасте. Очень часто больной погибает от общей интоксикации. Прежде всего страдают почки, поэтому показаны незамедлительные повторные исследования мочи и соответствующие реабилитационные мероприятия вплоть до диализа крови.

### Диагностика

Диагностика основана на подробных сведениях из анамнеза заболевания и осмотра стенок пищевода гибким эндоскопом. После формирования рубцовых деформаций гортани и пищевода, на 14–15-й день,

можно проводить рентгенологическое исследование с контрастным веществом.

Для судебно-медицинской экспертизы важно, что вещество, вызвавшее ожог, может быть определено в слюне и рвотных массах больного лишь в течение первых 2 сут после происшествия.

### Лечение

Лечение преследует две цели: непосредственное спасение жизни больного и предупреждение последующего стенозирования пищевода. Больным с ожогами глотки показана экстренная госпитализация. Терапия включает нейтрализацию ядовитого вещества, противошоковые и дезинтоксикационные мероприятия, борьбу с нарушением дыхания, гемостатические препараты, антибиотикотерапию.

Больному необходимо оказать помощь как можно раньше, сразу на месте происшествия. При попадании термического или химического вещества на слизистую оболочку необходимо тщательно прополоскать полость рта теплой водой, ввести желудочный зонд и промыть пищевод и желудок большим количеством воды (примерно 3–5 л). Если ввести желудочный зонд невозможно, то пострадавшему дают выпить 10–12 стаканов воды, затем вызывают рвоту надавливанием на корень языка шпателем или пальцами. Более эффективна нейтрализация ядовитого вещества в течение первых 6 ч. Если ожог вызван едкой щелочью, то ребенку или взрослому необходимо дать выпить слабый раствор уксусной\* или лимонной кислоты\*; при отравлении кислотой необходимо прополоскать рот 2% раствором гидрокарбоната натрия или оксида магния либо выпить эти препараты. При ожоге нашатырным спиртом следует применить 0,1% раствор хлористоводородной кислоты. Полезно выпить стакан молока или разбавленные в воде белки сырых яиц.

Для обезболивания и борьбы с шоком больному вводят наркотические и ненаркотические анальгетики (такие, как морфин, тримеперидин), седативные средства. Для дезинтоксикации проводят трансфузионную терапию [например, глюкозоновокаиновой смесью, гемодезом\*, декстраном (реополиглюкином\*)], вводя препараты в дозе не менее 4–5 л. Для ограничения распространения воспалительного процесса, отека дыхательных путей и профилактики вторичной инфекции назначают глюкокортикоиды и антигистаминные средства (преднизолон, гидрокортизон, клемастин), мочегонные препараты (маннитол, фуросемид) и антибиотики.



При угрозе дыхательной недостаточности и для последующего дренажа дыхательных путей необходимо наложение трахеостомы.

Учитывая нарушение глотания и болевые проявления, в течение первых 3–6 сут питание, как правило, парентеральное. Затем дают жидкую, кашцеобразную пищу. Ранний прием пищи способствует уменьшению развития рубцовых сужений пищевода.

В реабилитационном периоде наиболее распространен способ восстановления просвета гортани и пищевода с помощью бужирования возрастающими по толщине бужами. Длительность дилатационных мероприятий зависит от тяжести ожога и склонности к рубцеванию и составляет 1–2 мес. Иногда удается восстановить проходимость пищевода, не прибегая к сложным и многоэтапным пластическим операциям.

### **Контрольные вопросы и задания**

- Укажите основные физиологические функции глотки.
- Какие фазы различают в акте глотания?
- Чем образовано лимфаденоидное глоточное кольцо Вальдейера–Пирогова?
- Каковы основные функции небных миндалин?
- Дайте определение ангины и укажите основные клинические формы этого заболевания.
- Назовите основные клинические признаки моноцитарной ангины.
- Какова лечебная тактика при различных формах паратонзиллита?
- У кого и почему чаще бывает заглоточный абсцесс?
- Укажите местные и токсико-аллергические признаки хронического тонзиллита.
- Что такое сопутствующие и сопряженные по отношению к хроническому тонзиллиту заболевания?
- В каких случаях показана аденотомия?

## Глава 5

# ЗАБОЛЕВАНИЯ ГОРТАНИ, ТРАХЕИ И ПИЩЕВОДА

### 5.1. КЛИНИЧЕСКАЯ АНАТОМИЯ ГОРТАНИ

Гортань (*larynx*) — полый орган, верхний отдел которого открывается в гортаноглотку, а нижний переходит в трахею. Она расположена под подъязычной костью на передней поверхности шеи. Гортань состоит из хрящевого скелета, соединенного связками, суставами и мышцами, изнутри она выстлана слизистой оболочкой. Верхний край гортани находится на границе IV и V шейного позвонка, а нижний край соответствует VI шейному позвонку. Снаружи гортань покрыта мышцами, подкожной клетчаткой и кожей, которая легко смещается, что позволяет ее пальпировать. При разговоре, пении, дыхании и глотании гортань совершает активные движения вверх и вниз. Кроме активных движений, она пассивно смещается вправо и влево, при этом отмечается так называемая крепитация хрящей гортани. В случае поражения злокачественной опухолью активная подвижность гортани уменьшается, так же как и ее пассивное смещение.

У мужчин в верхнем отделе щитовидного хряща хорошо виден и прощупывается выступ, или *возвышение*, — кадык, или адамово яблоко (*prominentia laryngea, s. rotum Adami*). У женщин и детей он менее выражен, мягкий, и его пальпаторное определение затруднено. В нижнем отделе гортани, спереди, между щитовидным и перстневидным хрящом, можно легко прощупать область *конической связки* (*lig. conicum, s. cricothyreoideum*), которую рассекают (коникотомия) при необходимости срочного восстановления дыхания в случае асфиксии.

#### Хрящи гортани

Скелет гортани составляют хрящи (*cartilagine laringis*), соединенные связками (рис. 5-1). Различают три непарных и три парных хряща гортани:

- непарные:
  - перстневидный (*cartilago cricoidea*);
  - щитовидный (*cartilago thyroidea*);
  - надгортанный (*cartilago epiglottica*), или надгортанник (*epiglottis*);



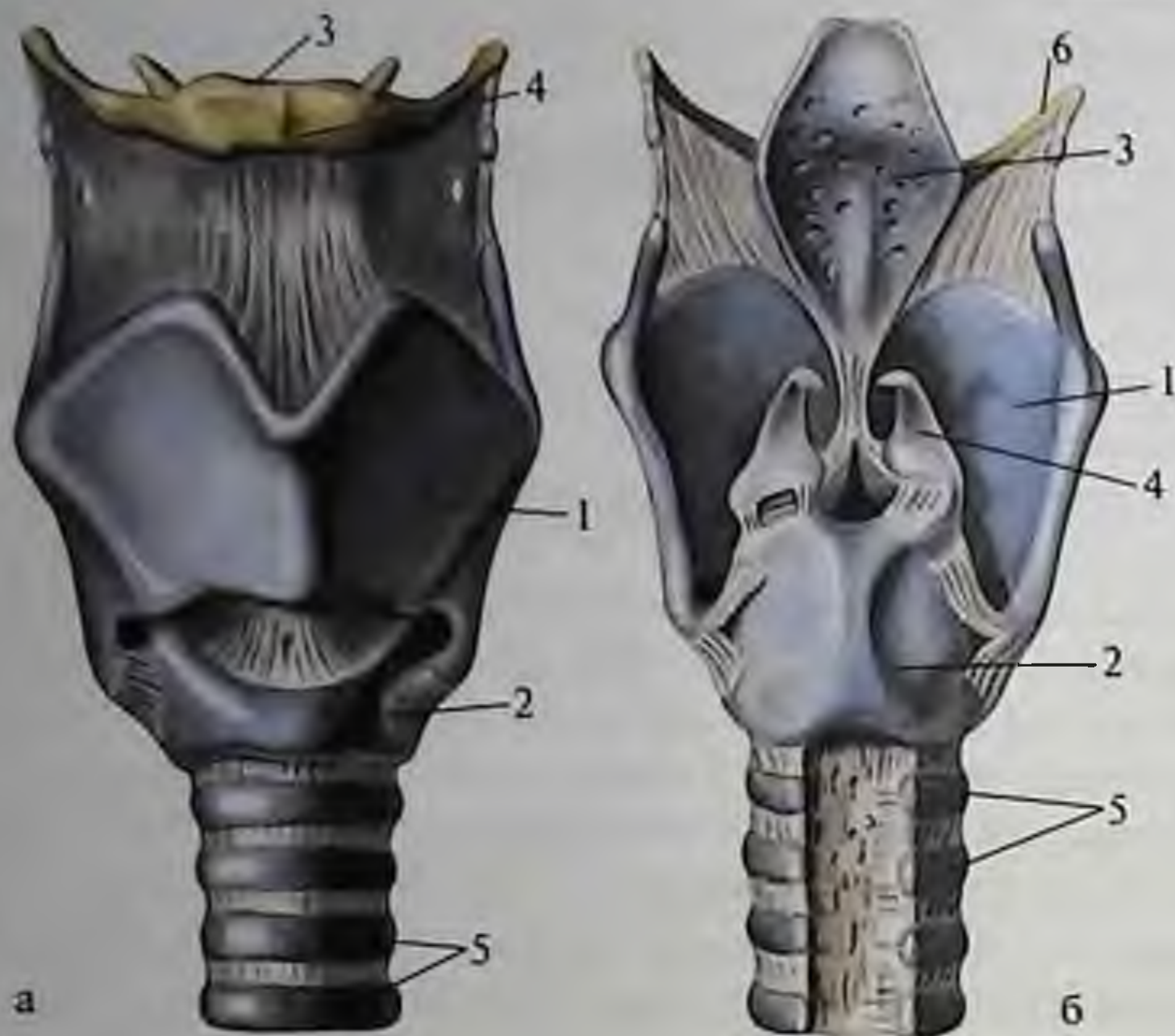


Рис. 5-1. Скелет гортани: а — вид спереди; б — вид сзади: 1 — щитовидный хрящ; 2 — перстневидный хрящ; 3 — надгортанник; 4 — черпаловидный хрящ; 5 — полукольца трахеи; 6 — подъязычная кость

- парные:

- черпаловидные (*cartilagine arytenoidea*);
- рожковидные (*cartilagine corniculata*);
- клиновидные (*cartilagine cuneiformis, s. Wrisbergi*).

*Перстневидный хрящ (cartilago cricoidea)* служит основой скелета гортани. Его форма действительно напоминает перстень, обращенный печаткой назад. Узкую часть, обращенную вперед, называют дугой (*arcus*), а расширенную заднюю — печаткой, или пластиной (*lamina*). Боковые поверхности перстневидного хряща имеют верхние и нижние суставные площадки для сочленения с черпаловидными и щитовидным хрящами соответственно.

*Щитовидный хрящ (cartilago thyroidea)* — самый большой хрящ гортани, расположен над перстневидным хрящом (рис. 5-2). Название щитовидного хряща соответствует его внешнему виду и роли по защите внутренней части органа. Две четырехугольные пластины неправильной формы, из которых состоит хрящ, в месте сращения спереди по средней линии образуют гребень, у его верхнего края заметна вырезка (*incisura*



*thyroidea*). К возвышению на внутренней поверхности угла, образованного пластинками щитовидного хряща, прикрепляются голосовые складки. От задних отделов пластин щитовидного хряща с обеих сторон вверх и вниз отходят отростки — верхние и нижние рога (*cornua*). Нижние рога, более короткие, служат для сочленения с перстневидным хрящом, а верхние направлены в сторону подъязычной кости, где соединяются с ее большими рогами щитоподъязычной мембраной. На наружной поверхности пластинок щитовидного хряща расположена косая линия (*linea obliqua*), идущая сзади наперед и сверху вниз, к которой прикрепляется часть наружных мышц гортани.

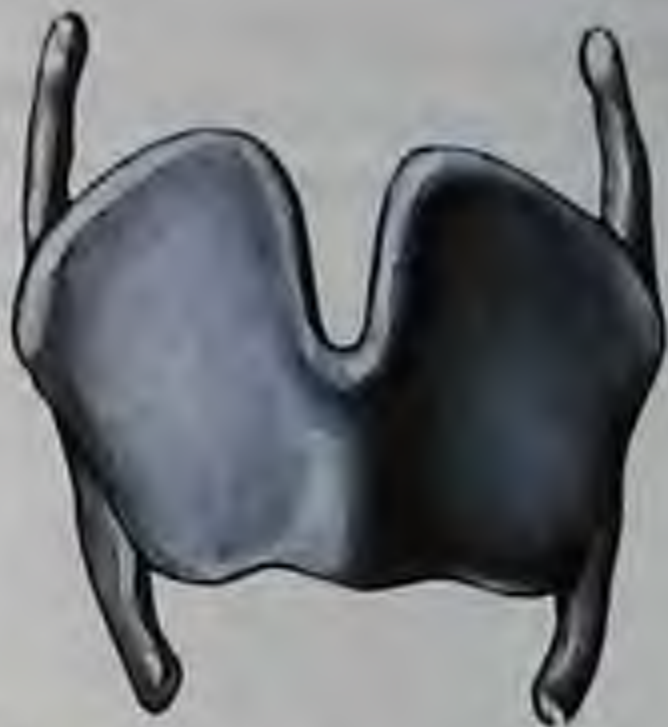

Рис. 5-2. Щитовидный хрящ

**Надгортанный хрящ** (*cartilago epiglottica*), или надгортанник, представляет собой пластинку листовидной формы, напоминающую лепесток цветка. Его широкая часть свободно выстоит над щитовидным хрящом, расположена позади корня языка и называется лепестком. Узкая нижняя часть — стебелек (*petiolus epiglottidis*) посредством связки прикрепляется к внутренней поверхности угла щитовидного хряща. Форма лепестка надгортанника колеблется в зависимости от того, насколько он запрокинут назад, удлинен или свернут, с чем иногда связаны сложности при интубации трахеи.

**Черпаловидные хрящи** (*cartilagine arytenoideae*) имеют форму трехгранных пирамид, вершины которых направлены вверх, несколько назад и медиально. Основание пирамиды сочленяется с суставной поверхностью печатки перстневидного хряща. К передневнутреннему углу основания черпаловидного хряща — голосовому отростку (*processus vocalis*) прикрепляется голосовая мышца, а к передненаружному углу (*processus muscularis*) — задняя и боковая перстнечерпаловидные мышцы. К латеральной поверхности пирамиды черпаловидного хряща в области его передненижней трети, где расположена продолговатая ямка, фиксируется вторая часть голосовой мышцы.

**Клиновидные хрящи** (*cartilagine cuneiformis s. Wrisbergi*) расположены в толще черпалонадгортанной складки. Рожковидные хрящи (*cartilagine corniculatae*) лежат над вершущкой черпаловидных хрящей. Клиновидные и рожковидные хрящи — небольшие сесамовидные хрящи, размер и форма которых непостоянны.



## Суставы гортани

В гортани есть два парных сустава.

- *Перстнещитовидный сустав (articulatio cricothyroidea)* — образован боковой поверхностью перстневидного хряща и нижним рогом щитовидного хряща. Наклоняясь в этом суставе вперед или назад, щитовидный хрящ увеличивает или уменьшает натяжение голосовых складок, изменяя высоту голоса.
- *Перстнечерпаловидный сустав (articulatio cricoarytenoidea)* — образован нижней поверхностью черпаловидного хряща и верхней суставной площадкой пластинки перстневидного хряща. Движения в перстнечерпаловидном суставе (вперед, назад, медиально и латерально) определяют ширину голосовой щели.

## Связки гортани

Имеются следующие основные связки гортани (рис. 5-3):

- щитоподъязычная срединная и боковая (*lig. hyothyroideum medium et lateralis*);
- щитонадгортанная (*lig. thyroepiglotticum*);
- подъязычно-надгортанная (*lig. hyoepiglotticum*);
- перстнетрахеальная (*lig. cricotracheale*);
- перстнещитовидная (*lig. cricothyroideum*);
- голосовая складка (*plica vocalis*);
- черпалонадгортанная складка (*plica aryepiglottica*);
- язычно-надгортанная срединная и боковые (*plica glossoepiglotticum medium et lateralis*).

*Щитоподъязычная срединная и боковая связки (lig. hyothyroideum medium et lateralis)* входят в состав щитоподъязычной мембраны (*membrana thyrohyoidea*), с помощью которой гортань подвешена к подъязычной кости. Срединная щитоподъязычная связка соединяет верхний край щитовидного хряща с телом подъязычной кости, а латеральная — с большими рожками подъязычной кости. Сквозь отверстие в наружной части щитоподъязычной мембраны проходит сосудисто-нервный пучок гортани.

*Щитонадгортанная связка (lig. thyroepiglotticum)* соединяет надгортанник с щитовидным хрящом в области его верхнего края. Подъязычно-надгортанная связка (*lig. hyoepiglotticum*) соединяет надгортанник с телом подъязычной кости. Перстнетрахеальная связка (*lig. cricotracheale*), свя-

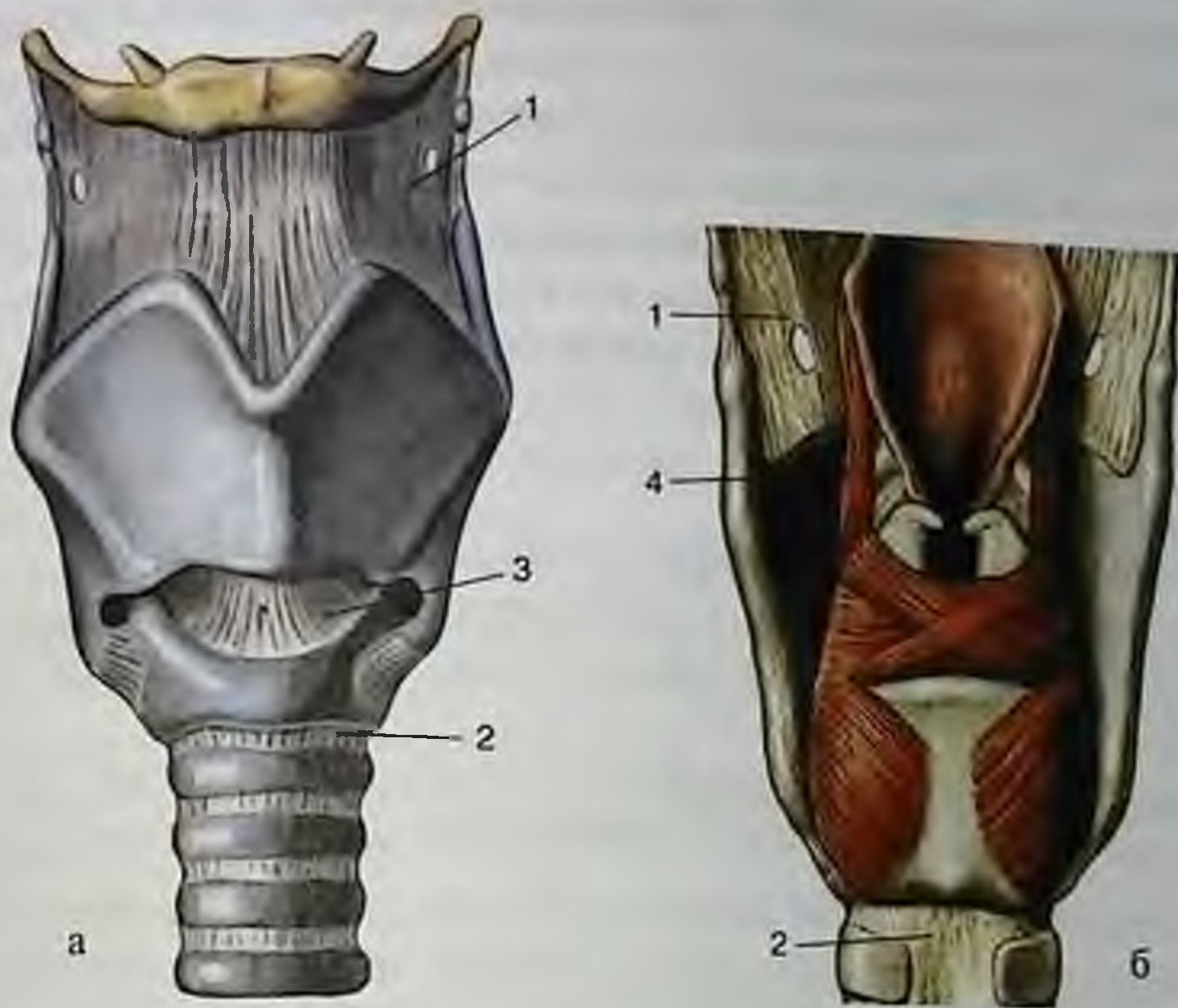


Рис. 5-3. Связки гортани: а — вид спереди; б — вид сзади: 1 — латеральная щитоподъязычная связка; 2 — перстнетрахеальная связка; 3 — перстнещитовидная связка; 4 — черпалонадгортанная складка

зывающая гортань с трахеей, расположена между перстневидным хрящом и первым кольцом трахеи.

*Перстнещитовидная, или коническая, связка (lig. cricothyroideum s. conicum)* связывает верхний край дуги перстневидного и нижний край щитовидного хряща. Перстнещитовидная связка является продолжением эластической перепонки гортани (*conus elasticus*), которая начинается на внутренней поверхности пластинок щитовидного хряща. Отсюда эластические пучки веерообразно расходятся вертикально книзу по направлению к верхнему краю дуги перстневидного хряща в виде конуса, образуя коническую связку. Эластическая перепонка образует прослойку между внутренней поверхностью хрящей и слизистой оболочкой гортани.

*Голосовая складка (plica vocalis)* является верхнезадним пучком эластического конуса. Она покрывает голосовую мышцу, натянутую между внутренней поверхностью угла щитовидного хряща спереди и голосовым



отростком (*processus vocalis*) черпаловидного хряща сзади. Черпалонадгортанная связка (*plica aryepiglottica*) расположена между боковым краем надгортанника и внутренним краем черпаловидного хряща. Язычнонадгортанные связки (срединная и боковая, *lig. glossoepiglotticum medialis et lateralis*) соединяют срединную и боковую части корня языка с передней поверхностью надгортанника. Между ними есть углубления — правая и левая ямки надгортанника (валлекулы).

## Мышцы гортани

Различают две большие группы мышц гортани (рис. 5-4):

- наружные, участвующие в движении всей гортани в целом;
- внутренние, участвуют в обеспечении функций дыхания, звукообразования и глотания.

В зависимости от места прикрепления выделяют еще две группы наружных мышц. К первой группе относятся две парные мышцы, один ко-

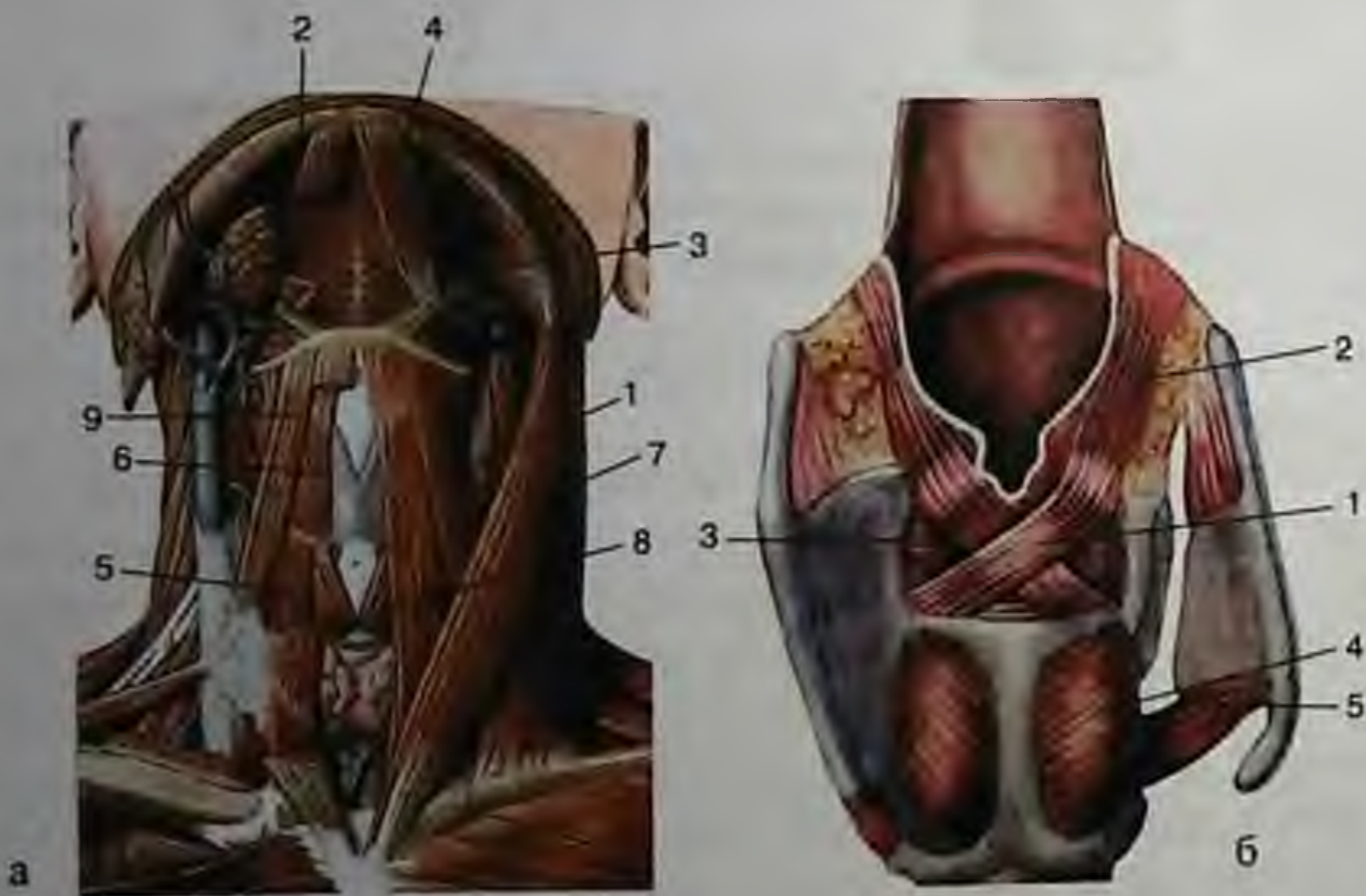


Рис. 5-4. Мышцы гортани: а — наружные мышцы: 1 — грудино-подъязычная; 2 — подбородочно-подъязычная; 3 — шилоподъязычная; 4 — двубрюшная; 5 — грудино-щитовидная; 6 — щитоподъязычная; 7 — грудино-ключично-сосцевидная; 8 — перстнещитовидная; 9 — лопаточно-подъязычная; б — внутренние мышцы: 1 — косая черпаловидная; 2 — черпалонадгортанная; 3 — поперечная черпаловидная; 4 — задняя перстнечерпаловидная; 5 — перстнещитовидная



нец которых прикрепляется к щитовидному хрящу, а другой — к костям скелета:

- грудино-щитовидная (*m. sternothyroideus*);
- щитоподъязычная (*m. thyrohyoideus*).

Мышцы второй группы прикрепляются к подъязычной кости и к костям скелета:

- грудино-подъязычная (*m. sternohyoideus*);
- лопаточно-подъязычная (*m. omohyoideus*);
- шилоподъязычная (*m. stylohyoideus*);
- двубрюшная (*m. digastricus*);
- подбородочно-подъязычная (*m. geniohyoideus*).

Внутренние мышцы гортани выполняют две основные функции:

- изменяют положение надгортанника во время акта глотания и вдоха, выполняя клапанную функцию;
- изменяют натяжение голосовых складок и ширину голосовой щели (голосовая функция).

Положение надгортанника изменяют две пары мышц-антагонистов.

- Черпалонадгортанная мышца (*m. aryepiglotticus*) расположена между верхушкой черпаловидного хряща и боковыми краями надгортанника. Будучи покрытой слизистой оболочкой, эта мышца формирует черпалонадгортанную складку в области бокового отдела входа в гортань. При акте глотания сокращение черпалонадгортанной мышцы приводит к оттягиванию надгортанника назад и книзу, благодаря чему вход в гортань прикрывается и пища смещается латерально в грушевидную ямку, к входу в пищевод.
- Щитонадгортанная мышца (*m. thyroepiglotticus*) натянута по бокам от щитонадгортанной связки между внутренней поверхностью угла щитовидного хряща и боковым краем надгортанника. При сокращении щитонадгортанной мышцы надгортанник поднимается и открывается вход в гортань.

В группе мышц, выполняющих функцию голосового аппарата выделяют мышцы, суживающие и расширяющие просвет голосовой щели, напрягающие и расслабляющие голосовые складки.

Латеральная перстнечерпаловидная мышца (*m. cricoarytenoideus lateralis*; парная) начинается на боковой поверхности перстневидного хряща и прикрепляется к мышечному отростку черпаловидного хряща. При ее сокращении мышечные отростки движутся вперед и вниз, а голосовые отростки сближаются, суживая голосовую щель.



*Поперечная черпаловидная мышца (m. arytenoideus transverses)* связывает между собой задние поверхности черпаловидных хрящей, которые при ее сокращении сближаются, суживая голосовую щель преимущественно в задней трети.

*Косая черпаловидная мышца (m. arytenoideus obliquus; парная)* начинается на задней поверхности мышечного отростка одного черпаловидного хряща и прикрепляется в области верхушки черпаловидного хряща противоположной стороны. Обе косые черпаловидные мышцы усиливают функцию поперечной черпаловидной мышцы, располагаясь непосредственно за ней и перекрещиваясь под острым углом.

*Задняя перстнечерпаловидная мышца (m. cricoarytenoideus posterior s. posticus)* начинается на задней поверхности перстневидного хряща и прикрепляется к мышечному отростку черпаловидного хряща. При вдохе мышца сокращается, мышечные отростки черпаловидных хрящей при этом поворачиваются кзади, а голосовые отростки вместе с голосовыми складками отходят в стороны, расширяя просвет гортани. Это единственная мышца, раскрывающая голосовую щель; при ее параличе закрывается просвет гортани и дыхание становится невозможным.

*Щиточерпаловидная мышца (m. thyroarytaenoides)* начинается на внутренней поверхности пластинок щитовидного хряща. Направляясь кзади и кверху, она прикрепляется к латеральному краю черпаловидного хряща. При сокращении черпаловидный хрящ вращается вокруг своей продольной оси кнаружи и смещается кпереди.

*Перстнещитовидная мышца (m. cricothyroideus)* прикрепляется одним концом к передней поверхности дуги перстневидного хряща сбоку от средней линии, другим — к нижнему краю щитовидного хряща. При сокращении этой мышцы щитовидный хрящ наклоняется вперед, голосовые складки при этом натягиваются, а голосовая щель суживается.

*Голосовая мышца (m. vocalis)* — трехглавая, составляет основную массу голосовой складки. Она начинается в области нижней трети угла, образованного внутренними поверхностями пластинок щитовидного хряща, и крепится к голосовому отростку черпаловидного хряща. По медиальному краю мышцы проходит узкая полоска эластической соединительной ткани, которой принадлежит существенная роль в образовании звука. При сокращении этой мышцы голосовые складки утолщаются и укорачиваются, меняются упругость, форма и натяжение отдельных ее участков, что играет важную роль в голосообразовании.

## Топография гортани

Гортань подвешена к подъязычной кости щитоподъязычной мембраной, книзу она переходит в трахею, прикрепляясь к ней перстне-трахеальной связкой. Спереди гортань покрыта кожей, подкожной клетчаткой, поверхностной фасцией шеи и мышцами. К нижней части перстневидного хряща спереди прикрепляется фасция щитовидной железы, боковые части которой покрывают мышцы (грудино-щитовидная и грудино-подъязычная; *m. sternothyroideus et m. sternohyoideus*). Переднебоковая поверхность гортани прикрыта грудино-подъязычной мышцей, под которой расположены грудино-щитовидная и щитоподъязычная мышцы. Сзади гортань граничит с гортанным отделом глотки и входом в пищевод. По бокам гортани лежат сосудисто-нервные пучки.

Полость гортани (*cavitas laryngis*), по форме напоминающая песочные часы, сужена в среднем отделе и расширена кверху и книзу. По клинико-анатомическим признакам ее разделяют на три этажа (рис. 5-5):

- верхний — преддверие гортани (*vestibulum laryngis*), расположенное между входом в гортань и вестибулярными складками, имеет вид конусовидной полости, суживающейся книзу;
- средний — голосовая щель (*rima glottidis*) — пространство между голосовыми складками, через которое происходит сообщение с нижним этажом гортани;
- нижний — подголосовая полость (*cavitas infraglottica*), простирающаяся от голосовых складок до трахеи, имеет вид конусообразной полости, расширяющейся книзу.

Вход в гортань спереди ограничен надгортанником, сзади — верхушками черпаловидных хрящей, с боков — черпалонадгортанными складками, в нижнем отделе которых залегают рожковидные и клиновидные хрящи, образующие одноименные бугорки. Между черпалонадгортан-

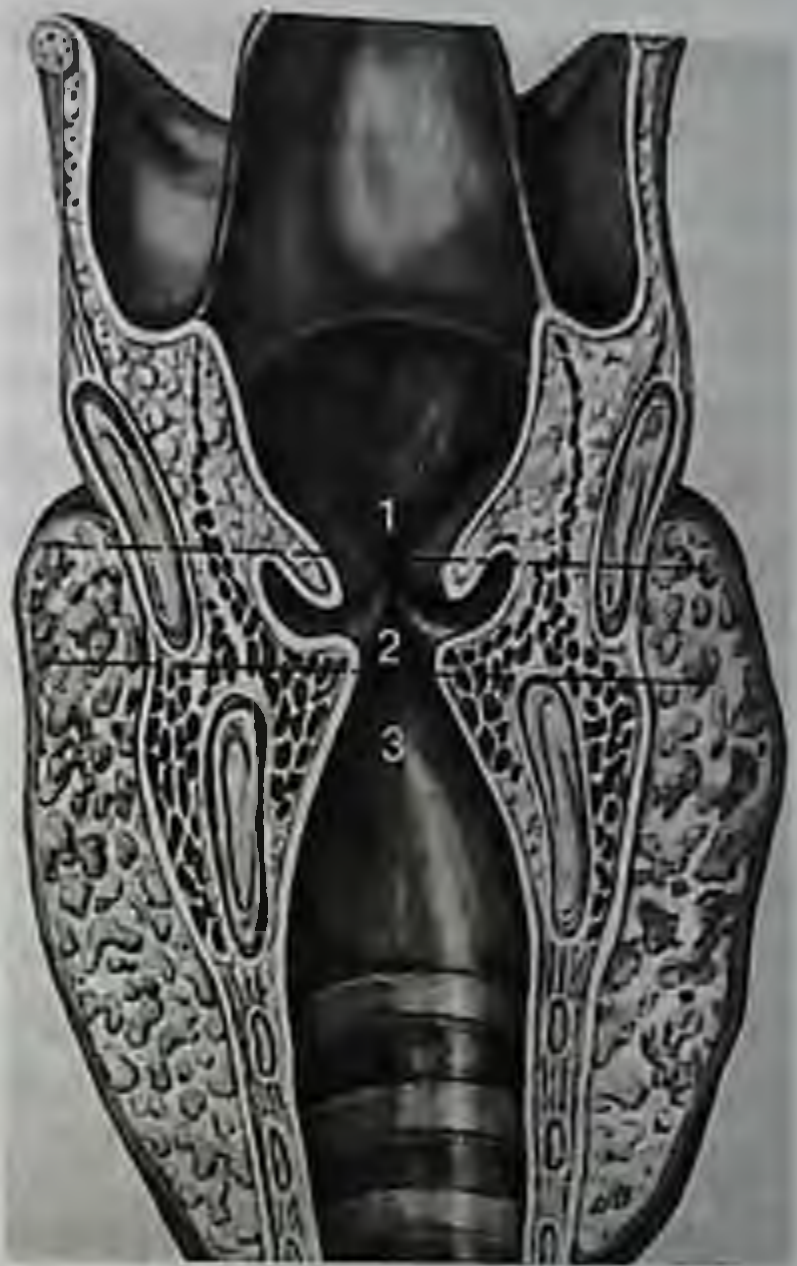

Рис. 5-5. Этажи гортани: 1 — верхний; 2 — средний; 3 — нижний



ными складками и стенками глотки расположены грушевидные карманы (*recessus piriformes*), которые позади гортани переходят в пищевод. На дне грушевидного синуса назад и вниз тянется складка слизистой оболочки, образованная внутренней ветвью верхнего гортанного нерва и верхней гортанной артерией. Углубления между срединной и боковыми язычно-надгортанными складками, соединяющими переднюю поверхность надгортанника с корнем языка, называют язычно-надгортанными углублениями, или валлекулами (*valleculae epiglotticae*). На уровне средней и нижней трети щитовидного хряща в полости гортани по обе стороны от средней линии расположены две пары горизонтальных складок слизистой оболочки. Верхнюю пару называют складками преддверия (*plica vestibularis*), нижнюю — голосовыми складками (*plica vocalis*). Длина голосовых складок у новорожденных составляет 0,7 см, у женщин — 1,6–2,0 см, у мужчин — 2,0–2,4 см. Между голосовыми и вестибулярными складками с каждой стороны есть углубления — гортанные (морганиевы) желудочки (*ventriculi laryngis*), в наружной передней части которых присутствует карман, восходящий кверху. В толще слизистой оболочки гортанных желудочков находится скопление лимфаденоидной ткани, которое иногда называют гортанными миндалинами, а их воспаление соответственно — гортанной ангиной. Ширина просвета гортани (голосовой щели между голосовыми складками в задней трети) у мужчин составляет около 17–20 мм, у женщин — 13–17 мм, у ребенка 10 лет — 8–11 мм.

Слизистая оболочка гортани является продолжением слизистой оболочки полости носа и глотки и покрыта в основном многорядным цилиндрическим мерцательным эпителием. Голосовые складки, верхняя часть надгортанника, черпаловидные складки и гортанная поверхность черпаловидных хрящей выстланы многослойным плоским эпителием, что важно учитывать в диагностике опухолевых заболеваний.

### Кровоснабжение гортани

Кровоснабжение гортани осуществляется двумя артериями:

- верхней гортанной артерией (*a. laryngea superior*);
- нижней гортанной артерией (*a. laryngea inferior*).

*Верхняя гортанная артерия* образована ветвью верхней щитовидной артерии (*a. thyroidea superior*), которая, в свою очередь, отходит от наружной сонной артерии. Верхняя гортанная артерия крупнее нижней. В составе сосудисто-нервного пучка гортани (верхняя гортанная артерия — *a. laryngea superior*, верхняя гортанная вена — *v. laryngea superior*,

внутренняя ветвь верхнего гортанного нерва — *ramus internus n. laryngei superior*) артерия проникает в гортань через отверстие в наружной части щитоподъязычной мембраны. Внутри гортани верхняя гортанная артерия делится на более мелкие ветви, где от нее отходит еще одна ветвь — средняя гортанная артерия (*a. laryngea media*), которая анастомозирует с одноименной артерией противоположной стороны спереди от конической связки.

Нижняя гортанная артерия представлена ветвью нижней щитовидной артерии (*a. thyroidea inferior*), которая берет начало от щитошейного ствола (*truncus thyreocervicalis*).

Венозный отток обеспечивается:

- краниально — через верхнюю щитовидную вену (*v. thyroidea superior*) во внутреннюю яремную вену (*v. jugularis interna*);
- каудально — через нижнюю щитовидную вену (*v. laryngea inferior*) в плечеголовную вену (*v. brachiocephalica*).

В лимфатической системе гортани различают верхний и нижний отделы, разделенные голосовыми складками. Более развита лимфатическая сеть верхнего отдела, особенно в области вестибулярных складок и гортанных желудочков. Отсюда лимфа направляется вдоль сосудисто-нервного пучка гортани в глубокие шейные лимфатические узлы, расположенные вдоль глубокой яремной вены.

Лимфатические сосуды нижнего отдела проходят под перстневидным хрящом и над ним, собираясь в преднадгортанные лимфатические узлы. Кроме того, они связаны с глубокими шейными лимфатическими узлами, лежащими вдоль глубокой яремной вены. Вследствие связи с пре- и паратрахеальными лимфатическими узлами здесь возможно контралатеральное метастазирование. Большое клиническое значение имеет связь лимфатической системы нижнего отдела гортани с медиастинальными лимфатическими узлами.

## Иннервация гортани

Мышцы гортани иннервируются двумя ветвями блуждающего нерва:

- верхним гортанным нервом (*n. laryngeus superior*);
- нижним гортанным нервом (*n. laryngeus inferior*).

Смешанный верхний гортанный нерв отходит от блуждающего нерва в области нижнего отдела узла блуждающего нерва (*ganglion nodosum n. vagi*). Позади большого рожка подъязычной кости верхний гортанный нерв делится на две ветви. Двигательная наружная ветвь (*r. externus*) иннервирует перстнещитовидную мышцу, внутренняя ветвь (*r. internus*),



проникающая через отверстие в щитоподъязычной мембране, образует чувствительные веточки к слизистой оболочке гортани.

*Нижний гортанный нерв* является продолжением возвратного гортанного нерва (*n. laryngeus recurrens*), отходящего от ствола блуждающего нерва (*n. vagus*). Этот смешанный нерв иннервирует все внутренние мышцы гортани, за исключением перстнещитовидной мышцы, и обеспечивает чувствительную иннервацию слизистой оболочки нижнего этажа гортани, включая область голосовых складок. *Правый и левый нижние гортанные нервы разных сторон образованы продолжением правого и левого возвратных нервов, отходящих от блуждающего нерва на разном уровне.*

*Правый возвратный нерв отходит от блуждающего нерва на уровне подключичной артерии, левый — в месте, где блуждающий нерв огибает дугу аорты.* Далее возвратные нервы обеих сторон поднимаются к гортани, отдавая на пути многочисленные ветви к трахее и пищеводу. При этом правый нерв расположен сбоку, между трахеей и пищеводом, а левый лежит на передней поверхности пищевода слева. Симпатические нервы отходят от верхнего шейного симпатического шейно-грудного (звездчатого) узла (*ganglion stellatum*).

## 5.2. КЛИНИЧЕСКАЯ АНАТОМИЯ ТРАХЕИ И ПИЩЕВОДА

### Трахея

Трахея (*tracheae*) представляет собой цилиндрическую трубку и является непосредственным продолжением гортани (рис. 5-6). Трахея начинается на уровне тела VII шейного позвонка и простирается до уровня тел IV—V грудных позвонков, где заканчивается разветвлением (бифуркацией) на два главных бронха. У молодых людей уровень бифуркации расположен выше. Длина трахеи составляет в среднем 10—13 см. Стенка трахеи состоит из 16—20 гиалиновых хрящей, имеющих форму подковы, дуга которой обращена вперед, а задние несомкнутые концы соединены соединительнотканной мембраной — перепончатой частью стенки трахеи (*paries membranaceus tracheae*). В состав этой перепонки входят эластические и коллагеновые волокна, а в более глубоких слоях — продольные и поперечные гладкие мышечные волокна. Ширина перепончатой стенки колеблется в пределах 10—22 мм. Гиалиновые хрящи трахеи (*cartilagine trachealis*) связаны между собой посредством кольцевидных связок (*lig. annularia*). Внутренняя поверхность трахеи выстлана слизистой оболочкой, покрытой цилиндрическим мерцательным эпителием.



В подслизистом слое расположены смешанные железы, вырабатывающие белково-слизистый секрет. С внутренней стороны трахеи, в месте ее деления на два главных бронха, образуется выступ полукруглой формы — место соединения медиальных стенок главных бронхов — трахейная шпора (*carina trachea*).

Более широкий правый бронх длиной 3 см отходит от трахеи под углом  $15^\circ$ , левый — под углом  $45^\circ$ , его длина составляет 5 см. Таким образом, правый бронх практически продолжает трахею, в связи с чем в него чаще попадают инородные тела.

Сверху трахея прикреплена к перстневидному хрящу перстнетрахеальной связкой (*lig. cricotracheale*). В шейной части у передней поверхности трахеи лежит перешеек щитовидной железы, а с боков — ее доли. Сзади трахея прилегает к пищеводу. Справа от трахеи находится плечеголовной ствол, слева — левая общая сонная артерия (рис. 5-7). У детей до 16 лет в грудном отделе перед трахеей расположена вилочковая железа.

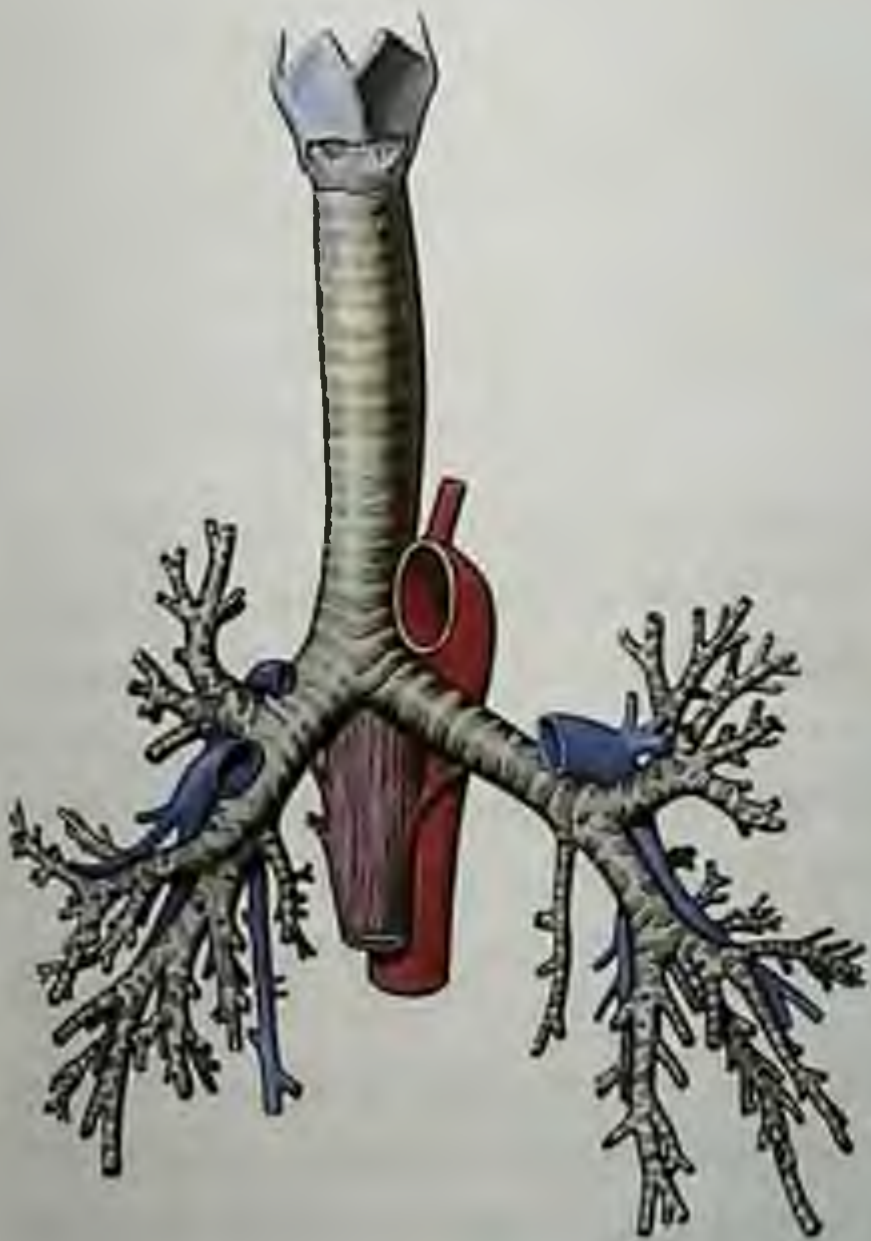


Рис. 5-6. Скелет трахеи

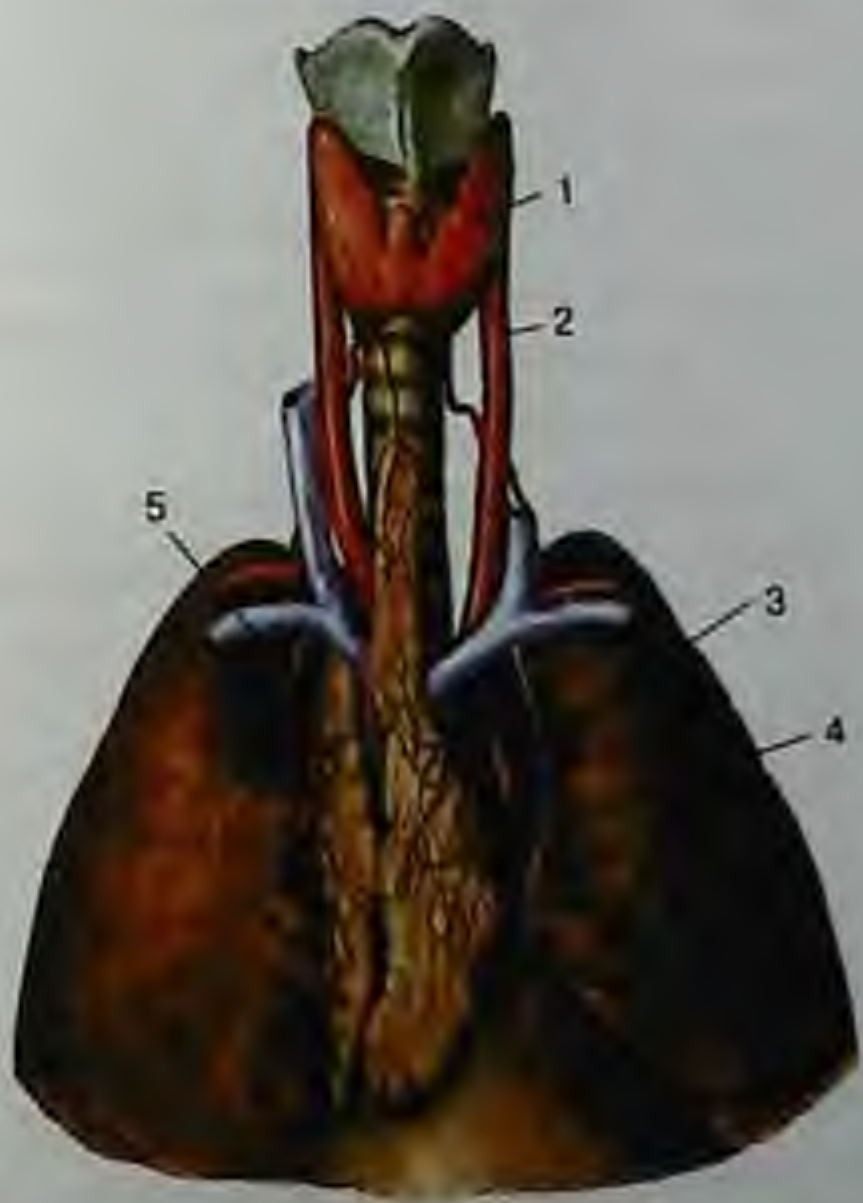

Рис. 5-7. Топография трахеи: 1 — щитовидная железа; 2 — общая сонная артерия; 3 — дуга аорты; 4 — вилочковая железа; 5 — блуждающий нерв



Кровоснабжение трахен осуществляется нижней щитовидной (*a. thyroidea inferior*) и внутренней грудной (*a. thoracica interna*) артериями, а также с помощью бронхиальных ветвей грудной аорты (*rami bronchiales aortae thoracicae*).

В иннервации трахен участвуют возвратный и блуждающий нервы (*n. vagus*), а также трахеальные ветви нижнего гортанного нерва (*n. laryngeus inferior*). Симпатическая иннервация представлена нервами, отходящими от симпатического ствола (*truncus sympathicus*).

Лимфоотток от трахен происходит в основном в лимфатические узлы, расположенные с обеих сторон по ее бокам. Кроме того, лимфатическая система трахен связана с лимфатическими узлами гортани, верхними глубокими шейными и передними медиастинальными узлами.

## Пищевод

Пищевод представляет собой полый орган в виде трубки, соединяющей полость глотки с полостью желудка. Сверху глотка переходит в пищевод в области проекции VI шейного позвонка на уровне нижнего края перстневидного хряща. Внизу место перехода пищевода в желудок соответствует уровню XI грудного позвонка. Длина пищевода у взрослого человека составляет в среднем 23–25 см, ширина — 15–20 мм. В пищеводе различают три отдела:

- шейный;
- грудной;
- брюшной.

Шейный отдел пищевода простирается от уровня VI шейного позвонка до I–II грудного позвонка, его длина колеблется в пределах 5–8 см. На уровне яремной вырезки шейный отдел переходит в грудной. Грудной отдел, наиболее длинный (15–18 см), заканчивается на уровне X–XI грудного позвонка в месте вхождения в диафрагму через пищеводное отверстие (*hiatus esophageus*). Длина брюшного отдела пищевода не превышает 1–3 см, он оканчивается небольшим расширением в месте перехода в желудок.

Располагаясь спереди от позвоночника, пищевод образует четыре изгиба (два — в сагиттальной и два — во фронтальной плоскости) и три сужения. Первое сужение находится в месте перехода глотки в пищевод (15 см от верхнего края резцов). Второе сужение пищевода обусловлено давлением аорты и левого главного бронха. Третье сужение образуется в месте прохождения через пищеводное отверстие (*hiatus esophageus*; рис. 5-8).

В шейном отделе к пищеводу с обеих сторон прилегают общие сонные артерии и возвратные гортанные нервы. В грудном отделе на уровне IV—V грудного позвонка пищевод проходит рядом с дугой аорты. В нижней трети пищевод касается участка перикарда и переходит в брюшную часть, спереди прикрытую участком левой доли печени.

Стенка пищевода образована тремя слоями:

- внутренним (слизистой оболочкой);
- средним (мышечным);
- наружным (соединительнотканным).

Иннервация пищевода осуществляется за счет пищевода сплетения (*plexus esophagealis*).

Шейный отдел пищевода кровоснабжается нижней щитовидной артерией (*a. thyroidea inferior*), грудной отдел — пищеводными и бронхиальными артериями (*aa. esophageae, bronchiales*), брюшной — левой желудочной артерией (*a. gastrica sinistra*) и нижней левой диафрагмальной артерией (*a. phrenica inferior sinistra*).



Рис. 5-8. Физиологические сужения пищевода

### 5.3. КЛИНИЧЕСКАЯ ФИЗИОЛОГИЯ ГОРТАНИ, ТРАХЕИ И ПИЩЕВОДА

Гортань и трахея выполняют *дыхательную, защитную и фонаторную функции.*

#### Дыхательная функция

Гортань проводит воздух в нижерасположенные отделы респираторного тракта: трахею, бронхи и легкие. При вдохе голосовая щель расширяется в разной степени в зависимости от потребности организма. При глубоком вдохе голосовая щель расширяется сильнее, при этом нередко видна даже бифуркация трахеи.

Голосовая щель открывается рефлекторно. Вдыхаемый воздух раздражает многочисленные нервные окончания в слизистой оболочке,



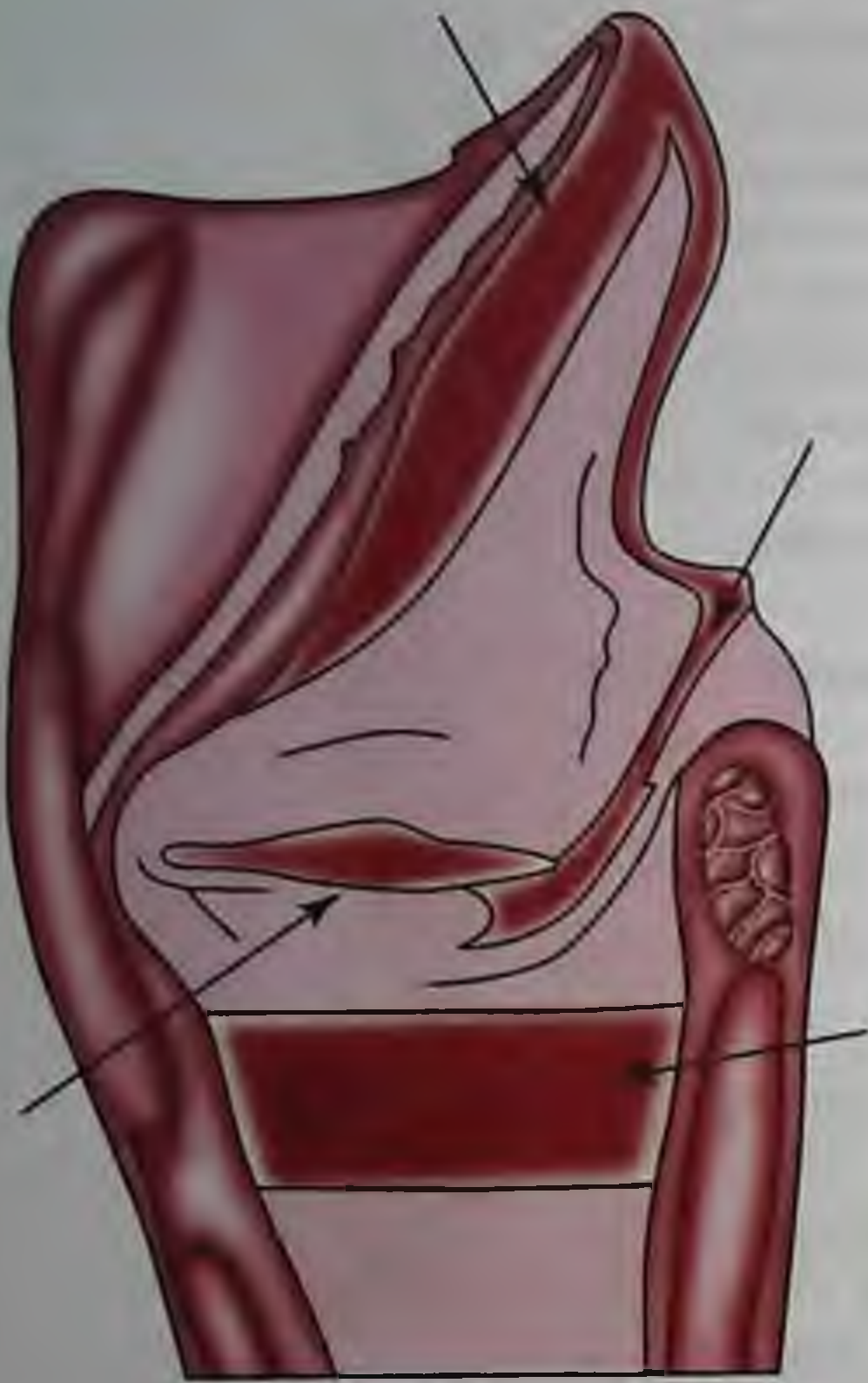

Рис. 5-9. Рефлексогенные зоны гортани (указаны стрелками)

Рецепторы, заложенные в этих областях, обладают всеми видами чувствительности: тактильной, температурной и химической. При раздражении слизистой оболочки этих зон наступает спазм голосовой щели, предохраняющий нижележащие дыхательные пути от попадания слюны, пищи и посторонних предметов.

К важным проявлениям защитной функции гортани относится также рефлекторный кашель, возникающий при раздражении рефлексогенных зон гортани и подголосового пространства. С кашлем выталкиваются посторонние предметы, попадающие в дыхательные пути с воздухом.

Наконец, на уровне входа в гортань происходит разделение дыхательного и пищеварительного трактов. Здесь, по образному выражению

от которых импульсация по афферентным волокнам верхнегортанного нерва через блуждающий нерв передается в дыхательный центр на дне IV желудочка. Оттуда по эфферентным волокнам поступают двигательные импульсы к мышцам, расширяющим голосовую щель. Под влиянием этого раздражения усиливается функция и других мышц, участвующих в дыхательном акте: межреберных и мышц диафрагмы.

*Защитная функция гортани* связана с тремя рефлексогенными зонами слизистой оболочки гортани (рис. 5-9):

- областью вокруг входа в гортань (гортанной поверхностью надгортанника, слизистой оболочкой черпалонадгортанных складок);
- голосовыми складками;
- зоной в подголосовом пространстве на внутренней поверхности перстневидного хряща.

В.И. Воячека, работает слаженно действующий механизм железнодо-  
рожной стрелки. Во время акта глотания гортань поднимается вверх и  
вперед, к корню языка, надгортанник наклоняется назад и закрывает  
вход в гортань, приближаясь к задней стенке глотки. Пищевые массы  
обтекают надгортанник с двух сторон и попадают в грушевидные си-  
нусы, а затем — в рот пищевода, который в этот момент открывается.  
Кроме того, при глотательных движениях смыкаются вестибулярные  
складки и наклоняются вперед черпаловидные хрящи.

*Фонаторная функция гортани* имеет социальное значение в жизне-  
деятельности человека, так как непосредственно участвует в речевой  
функции. В воспроизведении звуков и формировании речи участвуют  
все отделы дыхательного аппарата:

- легкие, бронхи и трахея (нижний резонатор);
- голосовой аппарат гортани;
- полости рта, глотки, носа и околоносовых пазух (где происходит резонирование звука), которые могут изменять форму благодаря движениям нижней челюсти, губ, нёба и щек (верхний резонатор).

Для образования звука голосовая щель должна быть закрыта. Под на-  
пором воздуха из нижнего резонатора голосовая щель открывается бла-  
годаря эластичности и упругости голосовых складок. После растяжения  
и отклонения кверху наступает фаза возврата и голосовая щель вновь  
смыкается, затем цикл повторяется. При этом происходит вибрация  
струи воздуха над голосовыми складками и одновременно вибрируют  
голосовые складки. Они совершают колебательные движения в попе-  
речном направлении, внутрь и наружу, перпендикулярно струе выды-  
хаемого воздуха. Частота колебательных движений голосовых складок  
соответствует высоте издаваемого тона, т.е. создается звук.

При шепоте голосовые складки смыкаются не на всем протяжении, а  
лишь в передних  $2/3$ . В заднем отделе остается треугольная щель, через  
которую проходит струя воздуха, образуя шум, называемый шепотным  
голосом.

Звук имеет свои характеристики и различается по *высоте*, *тембру*  
и *силе*. Высота звука связана с частотой колебания голосовых складок,  
которая зависит от их длины и напряжения. В период роста человека  
размер голосовых складок меняется, что приводит к изменению голо-  
са. Перемена голоса, или его перелом (мутация), происходит во время  
полового созревания (12—16 лет). У мальчиков голос из дисканта или



альта переходит в тенор, баритон или бас, у девочек — в сопрано или контральто. Несмотря на зависимость тембра голоса человека от пола и возраста, он отличается исключительной индивидуальностью, поэтому мы узнаем голоса знакомых людей.

*Физиологическая роль пищевода* заключается в проведении пищи в желудок. В полости рта пищевой комок предварительно измельчается и смачивается слюной. Язык проталкивает подготовленный комок пищи к корню языка, что вызывает глотательный акт. В это время гортань поднимается. Вход в гортань закрывается надгортанником, возвращение пищи обратно в полость рта преграждается приподнявшимся корнем языка, и пищевой комок, продвигаясь по грушевидным синусам, попадает в пищевод. Пища продвигается по пищеводу вследствие его перистальтических движений: отдел пищевода, лежащий непосредственно выше пищевого комка, сокращается, а нижележащий отдел расслабляется, комок как бы продавливается в раскрывшийся перед ним отдел пищевода. Прохождение комка по пищеводу до желудка занимает 4–5 с.

*Глотание* — сложнорефлекторный акт. Мускулатура глотательного аппарата сокращается рефлекторно при участии коры головного мозга и блуждающего нерва. Обязательным условием глотания является возбуждение рецепторов глотки и слизистой оболочки пищевода.

#### 5.4. ОСТРЫЕ ВОСПАЛИТЕЛЬНЫЕ ЗАБОЛЕВАНИЯ ГОРТАНИ И ТРАХЕИ

Острые воспалительные заболевания гортани и трахеи сравнительно редко развиваются как самостоятельное заболевание и часто бывают проявлением острых воспалительных заболеваний верхних дыхательных путей. Их этиология разнообразна: вирусная, бактериальная, грибковая или смешанная. Различают следующие формы острого ларингита:

- катаральный;
- отечный;
- инфильтративно-гнойный (флегмонозный):
  - инфильтративный;
  - абсцедирующий;
- посттравматический (в том числе ятрогенный);
- аллергический;
- ожоговый;
- гортанная ангина.

## Острый катаральный ларингит

Острый катаральный ларингит (*laryngitis*) — острое катаральное воспаление слизистой оболочки гортани.

Как самостоятельное заболевание острый катаральный ларингит возникает в результате активизации сапрофитной микрофлоры гортани под влиянием экзогенных и эндогенных факторов. Экзогенные факторы:

- переохлаждение;
- раздражение слизистой оболочки;
- воздействие профессиональных вредностей (таких, как пыль и газы);
- длительный громкий разговор на холоде;
- употребление очень холодной или очень горячей пищи.

Эндогенные факторы:

- пониженная иммунная реактивность;
- болезни желудочно-кишечного тракта;
- аллергические реакции;
- возрастная атрофия слизистой оболочки.

Острый катаральный ларингит часто возникает в период полового созревания, во время мутации голоса.

Среди разнообразных этиологических факторов в возникновении острого ларингита важны бактериальная микрофлора ( $\beta$ -гемолитический стрептококк, *Streptococcus pneumoniae*), вирусные инфекции (вирусы гриппа А и В, парагриппа, коронавирусы, риновирусы) и грибковая микрофлора. Часто встречается смешанная микрофлора.

### Клиническая картина

Клиническая картина характеризуется появлением охриплости, першения, чувства дискомфорта и инородного тела в горле. Температура тела чаще нормальная, реже повышается до субфебрильной. Нарушение голосообразовательной функции выражено дисфонией различной степени. Иногда больного беспокоит кашель, который в дальнейшем может сопровождаться отхаркиванием мокроты.

Патоморфологические изменения сводятся к нарушению кровообращения, гиперемии, мелкоклеточной инфильтрации и серозному пропитыванию слизистой оболочки гортани. При вовлечении в процесс подскладковой области возникает клиническая картина ложного крупа (подскладковый ларингит).



Больной отмечает острое появление охриплости, часто связанное с определенной причиной (например, холодной пищей, ОРВИ, простудой, чрезмерной речевой нагрузкой), легкое недомогание, кашель; если нет респираторной инфекции, то температурная реакция обычно отсутствует. Характерна ларингоскопическая картина — более или менее выраженная гиперемия слизистой оболочки всей гортани или только голосовых складок. К острому катаральному ларингиту относятся и случаи, когда выражена только краевая гиперемия голосовых складок, поскольку этот ограниченный процесс, как и разлитой, склонен переходить в хроническую форму. В детском возрасте ларингит необходимо дифференцировать от распространенной формы дифтерии. Патологоанатомические изменения в этом случае представлены развитием под голосовыми складками фибринозного воспаления с образованием грязно-серых пленок, интимно связанных с подлежащими тканями (истинный круп).

Рожистое поражение слизистой оболочки гортани отличается от катарального процесса четкой очерченностью границ и одновременным заболеванием кожного покрова лица.

### Лечение

Необходимо соблюдение голосового режима (режима молчания) до стихания острых воспалительных явлений. Несоблюдение щадящего голосового режима не только задерживает выздоровление, но и способствует переходу процесса в хроническую форму. Не рекомендуют прием острой и соленой пищи, спиртных напитков, курение. Лекарственная терапия в основном носит местный характер.

Эффективны ингаляции и орошение слизистой оболочки гортани комбинированными препаратами, содержащими противовоспалительные компоненты, вливание в гортань лекарственных смесей глюкокортикоидных препаратов и антисептиков. Действенно вливание в гортань смесей эмульсии гидрокортизона с добавлением нескольких капель 0,1% раствора адреналина гидрохлорида. В комнате, где находится больной, желательно поддерживать повышенную влажность воздуха.

При стрептококковых и пневмококковых инфекциях, сопровождающихся повышением температуры тела и интоксикацией организма, назначают системную антибиотикотерапию: препараты пенициллинового ряда (защищенные пенициллины — аугментин, амоксиклав, флемоклав

875 мг 2 раза в день) или макролиды (например, азитромицин по 500 мг 1 раз в сутки, либо кларитромицин 250–500 мг 2 раза в день).

При своевременном и адекватном лечении заболевание заканчивается в течение 10–14 дней, его продолжение более 3 нед чаще всего свидетельствует о переходе в хроническую форму.

## Отечный ларингит

Отечный ларингит (*oedema laryngis*) — быстроразвивающийся отечный процесс в слизистой оболочке и подслизистом слое гортани, суживающий ее просвет. По сравнению с катаральным ларингитом это более тяжелая форма заболевания.

Причины острого отека гортани:

- воспалительные процессы гортани;
- острые инфекционные заболевания (такие, как дифтерия, корь, скарлатина, грипп);
- травмы гортани (механическая, химическая);
- аллергические заболевания;
- патологические процессы соседних с гортанью и трахеей органов (например, опухоли средостения, пищевода или щитовидной железы, заглоточный абсцесс и флегмона шеи).

Не последнюю роль играет нарушение лимфооттока и местного водного обмена. Отек слизистой оболочки может возникнуть в любом отделе гортани и быстро распространиться на ее другие отделы, вызывая острый стеноз гортани. Как правило, это вторичное проявление какого-либо заболевания гортани, а не самостоятельная нозологическая форма. При воспалительной природе ларингита отечные и инфильтративные изменения в гортани нередко сочетаются.

## Клиническая картина

Клиническая картина отека гортани зависит от степени сужения просвета гортани и быстроты развития патологического процесса. Чем быстрее развивается стеноз, тем он опаснее. При воспалительной этиологии отека больного беспокоят боль в горле, усиливающаяся при глотании, ощущение инородного тела и изменение голоса. Распространение отека на слизистую оболочку черпаловидных хрящей, черпалонадгортанных складок и подголосового пространства сопровождается острым стенозом гортани, вызывающим тяжелую картину



удушья, угрожающего жизни больного (см. «Острый стеноз гортани и трахеи»).

При ларингоскопическом исследовании определяется отечность слизистой оболочки пораженного отдела гортани в виде водянистой или студенистой припухлости. Возможно утолщение надгортанника, часто заметны элементы гиперемии, процесс может распространяться на область черпаловидных хрящей. Голосовая щель при отеке слизистой оболочки резко суживается, в подголосовом пространстве отек выглядит как двустороннее подушкообразное выпячивание.

Для отека воспалительной этиологии характерны реактивные явления разной выраженности, гиперемия и инъецированность сосудов слизистой оболочки, при отеке невоспалительной этиологии гиперемия обычно отсутствует.

### Диагностика

Диагностика не вызывает затруднений. Нарушение дыхания, выраженное в разной степени, и характерная ларингоскопическая картина позволяют правильно определить заболевание. Сложнее выяснить причину отека. В некоторых случаях гиперемизированная отечная слизистая оболочка закрывает присутствующую в гортани опухоль или инородное тело. Наряду с непрямой ларингоскопией иногда необходимы видеоларингоскопия с помощью жестких 70–90° эндоскопов или гибких фибро- или видеоэндоскопов.

### Лечение

Лечение проводят в условиях стационара, оно направлено в первую очередь на восстановление внешнего дыхания. В зависимости от выраженности клинических проявлений используют консервативные и хирургические методы лечения. Из общих мероприятий рекомендуют ограничение приема жидкости, щадящий голосовой режим и ограничение физической нагрузки.

*Медикаментозное дестенозирование* — одновременное назначение препаратов, содержащих антигистаминные, глюкокортикоидные и дегидратационные средства (внутримышечно или внутривенно), эффективно устраняет признаки острого стеноза и улучшает дыхание.

Консервативные методы, показанные при компенсированной и субкомпенсированной стадии сужения дыхательных путей, включают:

- антигистаминные препараты (в частности, 0,25% раствор промезазина, хлоропирамина внутримышечно, клемастина 2 мг и др.);
- глюкокортикоиды (3% раствор преднизолона по 30–120 мг внутримышечно); рекомендуют введение 10% раствора глюконата кальция в дозе 10 мл внутримышечно, 40% раствора глюкозы по 20 мл одновременно с 5 мл аскорбиновой кислоты внутривенно;
- дегидратационные средства (например, фуросемид по 20–40 мг внутримышечно или внутривенно, буметанид по 1–2 мг внутривенно, гидрохлоротиазид или спиронолактон внутрь);
- антибиотики широкого спектра действия парентерально (такие, как цефалоспорины, полусинтетические пенициллины, макролиды) при воспалительной природе заболевания.

Если отек сильно выражен и отсутствует положительная динамика, дозу глюкокортикоидов можно увеличить. Быстрее действует внутривенное введение 200 мл изотонического раствора натрия хлорида с добавлением 90 мг преднизолона, 10 мл 10% раствора кальция хлорида, фуросемида и 2 мг тавегила.

При отсутствии эффекта консервативного лечения и развитии декомпенсированного стеноза необходима немедленная трахеостомия. При асфиксии проводят экстренную коникотомию, а затем, после восстановления внешнего дыхания, трахеостомию.

## Инфильтративный ларингит

Инфильтративный ларингит (*laryngitis infiltrativa*) — острое воспаление гортани, при котором процесс не ограничивается слизистой оболочкой, а распространяется на глубже лежащие ткани. В процесс могут вовлекаться мышечный аппарат, связки, надхрящница и хрящ.

### Этиология

Этиологическим фактором служит бактериальная инфекция, проникающая в ткани гортани при травме или после перенесенного инфекционного заболевания. Понижение местной и общей резистентности относят к предрасполагающим факторам в этиологии инфильтративного ларингита. Воспалительный процесс протекает в ограниченной или разлитой форме.



## Клиническая картина

Клиническая картина зависит от выраженности и распространенности процесса. При разлитой форме в воспалительный процесс вовлекается вся слизистая оболочка гортани, при ограниченной — ее отдельные части: межчерпаловидное пространство, вестибулярный отдел, надгортанник или подголосовое пространство. Больной жалуется на боль, усиливающуюся при глотании, выраженную дисфонию, высокую температуру тела; плохое самочувствие. Возможен кашель с отхаркиванием густой, слизисто-гноющей мокроты. На фоне этих симптомов нередко возникает нарушение дыхательной функции. Регионарные лимфатические узлы увеличены, плотные и болезненные при пальпации.

При нерациональной терапии или высоковирулентной инфекции острый инфильтративный ларингит переходит в гнойную форму — *флегмонозный ларингит (laryngitis phlegmonosa)*. Выраженность болевых симптомов при этом резко усиливается, повышается температура тела, ухудшается общее состояние больного, его дыхание затрудняется вплоть до асфиксии. При непрямой ларингоскопии обнаруживают инфильтрат, через истонченную слизистую оболочку нередко виден ограниченный гнойник, что подтверждает образование абсцесса. Абсцесс гортани, возникающий преимущественно на язычной поверхности надгортанника или в области одного из черпаловидных хрящей, может быть конечной стадией инфильтративного ларингита.

## Лечение

Как правило, лечение проводят в условиях стационара. Назначают антибиотики в максимальной для данного возраста дозе, антигистаминные препараты, муколитики, при необходимости — кратковременную глюкокортикоидную терапию. *Если диагностирован абсцесс, то показано экстренное хирургическое вмешательство.* После местной анестезии гортанным ножом вскрывают гнойник (или инфильтрат). Одновременно начинают массивную антибиотикотерапию, применяют антигистаминные средства, глюкокортикоидные препараты, дезинтоксикационную и трансфузионную терапию. Необходимы также анальгетики.

Обычно процесс быстро купируется. В период заболевания следует внимательно следить за состоянием просвета гортани и, не дожидаясь

развития асфиксии, делать трахеостомию. При разлитой флегмоне с распространением на мягкие ткани шеи выполняют наружные разрезы, обязательно с широким дренированием гнойных полостей. Важно постоянно следить за функцией дыхания; при появлении признаков острого нарастающего стеноза необходима экстренная трахеостомия, а при опасности асфиксии — коникотомия.

### Подскладковый ларингит (ложный круп)

Ложный круп (*laryngitis subchordalis, false croup*) — острый ларингит с преимущественной локализацией процесса в подголосовом пространстве. Обычно заболевание наблюдается у детей в возрасте до 5—8 лет, что связано с особенностями строения подголосового пространства: рыхлая клетчатка под голосовыми складками у маленьких детей сильно развита и легко реагирует на раздражение инфекционным агентом. Кроме того, развитию стеноза способствуют узость гортани детей, лабильность нервных и сосудистых рефлексов. При горизонтальном положении ребенка отек увеличивается вследствие притока крови, поэтому ухудшение состояния более выражено ночью.

#### Клиническая картина

Как правило, заболевание начинается с воспаления верхних дыхательных путей, проявляется заложенностью и выделениями из носа, субфебрильной температурой тела и кашлем. Общее состояние ребенка днем вполне удовлетворительное, а ночью внезапно начинается приступ удушья, возникает «лающий» кашель, наблюдается цианоз кожного покрова. Одышка преимущественно инспираторная, сопровождается втяжением мягких тканей яремной ямки, над- и подключичных пространств, а также эпигастральной области. Подобное состояние длится от нескольких минут до получаса, после чего появляется обильная потливость, дыхание нормализуется, и ребенок засыпает. Приступы удушья могут повторяться через 2—3 дня.

Ларингоскопическая картина субхордального ларингита представлена валикообразной симметричной припухлостью и гиперемией слизистой оболочки подголосового пространства. Эти валики выступают из-под голосовых складок, значительно суживая просвет гортани и затрудняя дыхание.



## Диагностика

Подскладочный ларингит (ложный круп) необходимо дифференцировать от истинного дифтерийного крупа. Термин «ложный круп» указывает на то, что заболевание противопоставляют истинному крупу — дифтерии гортани, когда на поверхности голосовых складок видны фибриновые пленки.

- При подскладочном ларингите (ложном крупе) заболевание носит приступообразный характер: удовлетворительное состояние в течение дня сменяется затруднением дыхания и повышением температуры тела в ночное время.
- Голос при дифтерии хриплый, при подскладочном ларингите — не изменен.
- При дифтерии не бывает «лающего» кашля, характерного для ложного крупа.
- При подскладочном ларингите не отмечают значительного увеличения регионарных лимфатических узлов, в глотке и гортани нет пленок, типичных для дифтерии.

Тем не менее всегда необходимо проводить бактериологическое исследование мазков из глотки, гортани и носа на дифтерийную палочку.

## Лечение

Лечение направлено на ликвидацию воспалительного процесса и восстановление дыхания. Эффективны ингаляции смеси противоотечных препаратов: 0,1% раствора эпинефрина (адреналина), дексаметазона в дозе 4 мг или гидрокортизона в дозе 40 мг, антисептиков (мирамистин). Необходимы антибиотики, назначаемые в максимальной дозе для данного возраста, антигистаминная терапия, седативные препараты. Показан также гидрокортизон или преднизолон в дозе 2 мг/кг или дексаметазон в дозе 8–16 мг. Благоприятно действуют обильное питье (чай, молоко, минеральные щелочные воды), отвлекающие процедуры (ножные ванны и горчичники).

Можно попытаться остановить приступ удушья, быстро прикоснувшись шпателем к задней стенке глотки и вызвав рвотный рефлекс. При неэффективности указанных мер и развитии угрожающего удушья необходимо прибегнуть к назотрахеальной интубации на 2–3 дня или трахеостомии.

## Гортанная ангина

Гортанная ангина (*angina laryngis*) — острое инфекционное заболевание с поражением лимфаденоидной ткани гортани, расположенной в гор-

танных желудочках, в толще слизистой оболочки черпалонадгортанных складок, в глубине грушевидного синуса, а также в области язычной поверхности надгортанника. Заболевание встречается относительно редко и обычно протекает под маской острого ларингита.

### Этиология

Воспалительный процесс вызывается разнообразной бактериальной, грибковой и вирусной микрофлорой. Возбудитель проникает в слизистую оболочку воздушно-капельным или алиментарным путем. Не последнюю роль в этиологии играют переохлаждение и травма гортани.

### Клиническая картина

Клиническая картина во многом аналогична проявлениям острого ларингита и ангины небных миндалин. Беспокоит боль в горле, усиливающаяся при глотании и поворотах шеи. Возможны дисфония, затруднение дыхания. Температура тела при гортанной ангине высокая (до 39 °С), пульс учащен. Регионарные лимфатические узлы увеличены и болезненны при пальпации.

При ларингоскопии определяются гиперемия и инфильтрация слизистой оболочки гортани, иногда суживающие просвет дыхательных путей, отдельные фолликулы с точечными гнойными налетами. При затяжном течении возможно образование абсцесса на язычной поверхности надгортанника, черпалонадгортанной складке и в других местах скопления лимфаденоидной ткани (рис. 5-10).

### Диагностика

Результаты непрямой ларингоскопии, соответствующие анамнестические и клинические данные позволяют поставить правильный диагноз. Гортанную ангину следует дифференцировать от дифтерии, которая может иметь сходное течение.

### Лечение

Лечение включает антибиотики широкого спектра действия [такие, как амоксициллин + клавулановая кислота (аугментин\*,

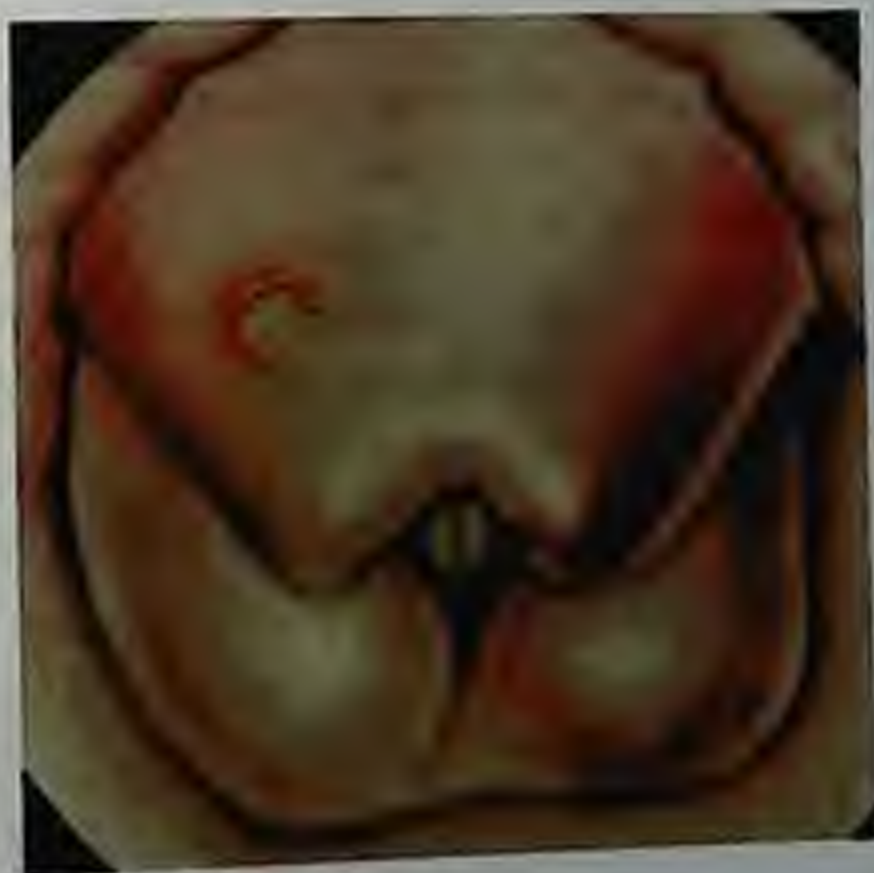

Рис. 5-10. Абсцесс надгортанника



амоксиклав\*), цефазолин], антигистаминные средства [например, клемастин (тавегил\*), хифенадин (фенкарол\*), ципрогептадин (перитол\*), лоратадин (klaritin\*)], муколитики, анальгетики и жаропонижающие средства. При появлении признаков нарушения дыхания к описанному лечению на короткое время (в течение 2–3 дней) добавляют глюкокортикоиды. При значительном стенозе показана экстренная трахеотомия.

### **Хондроперихондрит гортани**

Хондроперихондрит (*hondroperihondritis*) — воспаление надхрящницы и хрящей гортани. Как правило, сначала поражается надхрящница, в ближайшее время в воспалительный процесс вовлекается и хрящ. Клинически различают острый и хронический хондроперихондрит, а также его гнойную и склерозирующую (фиброзную) формы. Гнойный хондроперихондрит встречается при травмах и инфекционных процессах. Склерозирующая форма развивается при хронических воспалительных процессах, заканчивающихся вторичными рубцовыми (фиброзными) изменениями.

#### **Этиология**

Развитие хондроперихондрита при воспалительных заболеваниях (таких, как ангина или рожистое воспаление) возможно вследствие инфицирования контактным и гематогенным путем. К частым этиологическим факторам хондроперихондрита относится травма. В военное время преобладают огнестрельные ранения, в мирное — резаные, колотые и тупые травмы гортани, повреждающие хрящ и способствующие проникновению инфекции. Воспаление хрящей гортани вероятно также вследствие повреждения слизистого покрова гортани при бронхоскопии или бужировании пищевода, после интубации и трахеотомии. Иногда после лучевой терапии при бластоматозных процессах возникает ранний или поздний хондроперихондрит гортани. При туберкулезных язвах и инфильтратах, проникающих до надхрящницы и хряща, может развиваться как специфический, так и неспецифический хондроперихондрит на почве вторичной инфекции.

#### **Клиническая картина**

Клинические проявления хондроперихондрита гортани зависят от его этиологии и локализации. Обычно воспаленный участок хряща становится твердым, болезненным при пальпации, возникает инфильт-

трация мягких тканей. При ларингоскопии определяются участки инфильтрации и отека слизистой оболочки, суживающие просвет гортани. Течение заболевания, как правило, длительное, оно может продолжаться несколько месяцев и закончиться некрозом хряща.

Хондроперихондрит щитовидного хряща характеризуется появлением болезненной твердоэластической припухлости в области проекции хряща на стороне поражения. Кожа в месте воспаления гиперемирована, утолщена, шейные лимфатические узлы увеличены. При ларингоскопии изменений слизистой оболочки почти не отмечается. Поражение внутренней стороны щитовидного хряща сопровождается припухлостью слизистой оболочки, в этом месте она гиперемирована и отечна. Воспалительный инфильтрат может прикрывать голосовую щель и вызывать удушье.

При хондроперихондрите надгортанник резко утолщается, возникают ригидность, отек и инфильтрация гортанной поверхности. Вследствие попадания частичек пищи в гортань возникает поперхивание при глотании.

Болевые симптомы особенно выражены при поражении черпаловидных хрящей. В этом случае область пораженного хряща похожа на шар. Нередко отек распространяется на черпалонадгортанную складку и грушевидный синус, нарушая дыхательную и голосообразовательную функции.

При воспалении перстневидного хряща процесс локализован в подголосовом пространстве, где присутствует клетчатка. В этом месте просвет гортани существенно сужается, нарушая дыхательную функцию. Воспаление перстневидного хряща возникает после трахеотомии с рассечением первого кольца трахеи, когда трахеотомическая трубка прилежит к нижнему краю перстневидного хряща и травмирует его.

При поражении всех хрящей гортани возникают гиперемия, припухлость кожи и мягких тканей шеи в проекции гортани. Отмечается гиперемия, отек слизистой оболочки гортани. Вход в гортань резко сужен, у передней комиссуры нередко видны грануляции и свищ, из которого выделяется гной. При вовлечении в воспалительный процесс тканей гортаноглотки положение головы больного вынужденное. Развитие описанных симптомов сопровождается общей интоксикацией организма, значительным повышением температуры тела.



## Диагностика

Диагностика основана на данных анамнеза и осмотра больного, результатах инструментальных, рентгенологических и эндоскопических исследований. При выраженном воспалении хрящей гортани непрямая ларингоскопия не всегда удается. Необходимо дифференцировать заболевание от острого тиреоидита, парезов и параличей гортани, а также ревматического анкилоза суставов гортани, а также ревматического анкилоза суставов гортани.

## Лечение

При остром хондроперихондрите гортани назначают противовоспалительное лечение, антибиотикотерапию [например, цефазолином, цефпиромом, амоксициллином + клавулановой кислотой (аугментином\*), азитромицином, офлоксацином], антигистаминные средства (в частности, лоратадин, хифенадин), дезинтоксикационную терапию, анальгетики и симптоматические средства.

Лечение хондроперихондрита перстневидного хряща, возникшего после трахеотомии через первое-второе кольца трахеи в связи с давлением на хрящ трахеотомической трубки, необходимо начинать с перемещения трахеостомы на нижний отдел трахеи.

В целях повышения общей реактивности организма показаны биостимуляторы, витамины и другие укрепляющие средства. В дальнейшем, когда стихают острые явления, рекомендуют физиотерапевтические воздействия (такие, как УВЧ, лазеротерапия, фоноэлектрофорез с противовоспалительными препаратами, электрофорез с калия йодидом, кальция хлоридом).

При образовании абсцесса показано хирургическое вмешательство в целях опорожнения гнойника и удаления некротических тканей. Образование свищей также служит показанием к вскрытию и дренированию свища. Выбор способа хирургического вмешательства зависит от характера, локализации и распространенности процесса. При внутреннем перихондрите начинают с эндоларингеальных операций, при наружном необходим наружный хирургический подход. Широкое распространение получила окончатая (подслизистая) фенестрация гортани как шаблонный метод дренирования гнойного воспаления хрящей гортани. При стойком стенозе дыхательных путей необходима предварительная трахеостомия.

**Прогноз**

Заболевание относят к тяжелым. В ранней стадии заболевания эффективность лечения наиболее высока. При гнойных поражениях прогноз для жизни благоприятный, однако полное восстановление функций гортани сомнительно.

**5.5. ХРОНИЧЕСКИЕ ВОСПАЛИТЕЛЬНЫЕ ЗАБОЛЕВАНИЯ ГОРТАНИ**

Хронические воспалительные заболевания гортани и трахеи возникают под влиянием тех же причин, что и острые: неблагоприятных бытовых, профессиональных, климатических, конституциональных и анатомических факторов. Иногда воспалительное заболевание с самого начала приобретает хроническое течение, например при болезнях сердечно-сосудистой и легочной систем.

Различают следующие формы хронического ларингита:

- катаральный;
- атрофический;
- гиперпластический;
  - подскладочный ларингит;
  - пахидермию гортани;
- диффузный;
- ограниченный.

**Хронический катаральный ларингит**

Хроническое катаральное воспаление слизистой оболочки гортани (*laryngitis chronica catarrhalis*) — самая частая и наиболее легкая форма хронического воспаления. Основную этиологическую роль в данной патологии играет длительная нагрузка на голосовой аппарат (наибольшему риску подвержены певцы, лекторы, учителя). Кроме того, велико значение неблагоприятных экзогенных факторов (климатических и профессиональных) и вредных привычек.

**Клиническая картина**

К наиболее частым признакам относятся охриплость, расстройство голосообразовательной функции гортани, быстрая утомляемость и изменение тембра голоса. Кроме того, беспокоят першение, сухость, ощущение инородного тела в гортани, кашель.



При ларингоскопии определяются умеренная гиперемия слизистой оболочки гортани, голосовые складки утолщены, имеется инъекцированность сосудов слизистой оболочки голосовых складок.

### Диагностика

Диагностика не представляет затруднений и основана на анамнезе, характерной клинической картине и данных непрямой ларингоскопии.

### Лечение

Необходимо устранить воздействие этиологического фактора, рекомендуют соблюдение щадящего голосового режима (исключить громкую и продолжительную речь). Лечение в основном местное. В период обострения эффективно вливание в гортань раствора антисептиков с суспензией гидрокортизона или раствором дексаметазона: 4 мл изотонического раствора натрия хлорида с добавлением 1 мл мирамистина, 4 мг дексаметазона. Этот состав вливают в гортань по 1–1,5 мл 2 раза в день, его же можно использовать для ингаляции. Курс лечения проводят в течение 10 дней.

Масляные и щелочно-масляные ингаляции необходимо ограничивать, поскольку эти препараты отрицательно действуют на мерцательный эпителий, угнетая и полностью блокируя его функцию.

### Прогноз

Прогноз относительно благоприятный при правильной терапии, которую периодически повторяют. В противном случае возможен переход заболевания в гиперпластическую или атрофическую форму.

## Хронический гиперпластический ларингит

Хронический гиперпластический (гипертрофический) ларингит (*laryngitis chronica hyperplastica*) характеризуется ограниченной или диффузной гиперплазией слизистой оболочки гортани. Различают следующие виды гиперплазии слизистой гортани:

- фиброзные узелки голосовых складок (певческие узелки);
- хронический отечно-полипозный ларингит (болезнь Рейнке–Гайека);
- пахидермию гортани;
- хронический подскладочный ларингит;
- выпадение или пролапс морганиева желудочка.

### Клиническая картина

Основные жалобы больного: стойкая охриплость, выраженная в разной степени, утомляемость голоса, иногда афония. При обострениях

больного беспокоят першение, ощущение инородного тела при глотании, кашель со слизистым отделяемым.

### Диагностика

Непрямая ларингоскопия и стробоскопия позволяют обнаружить ограниченную или диффузную гиперплазию слизистой оболочки, густую слизь в межчерпаловидном отделе гортани и в других ее отделах.

При диффузной форме гиперпластического процесса слизистая оболочка утолщена, пастозна, гиперемирована, края голосовых складок утолщены и деформированы на всем протяжении, что препятствует их полному смыканию.

При ограниченной форме (певческих узелках) слизистая оболочка гортани розового цвета, без особых изменений; на границе между передней и средней третью голосовых складок по их краю расположены симметричные образования в виде соединительнотканых выростов (узелков) на широком основании, диаметром 1–2 мм. Иногда узелок присутствует только на одной голосовой складке. Эти узелки препятствуют полному смыканию голосовой щели, в результате чего голос становится хриплым (рис. 5-11).

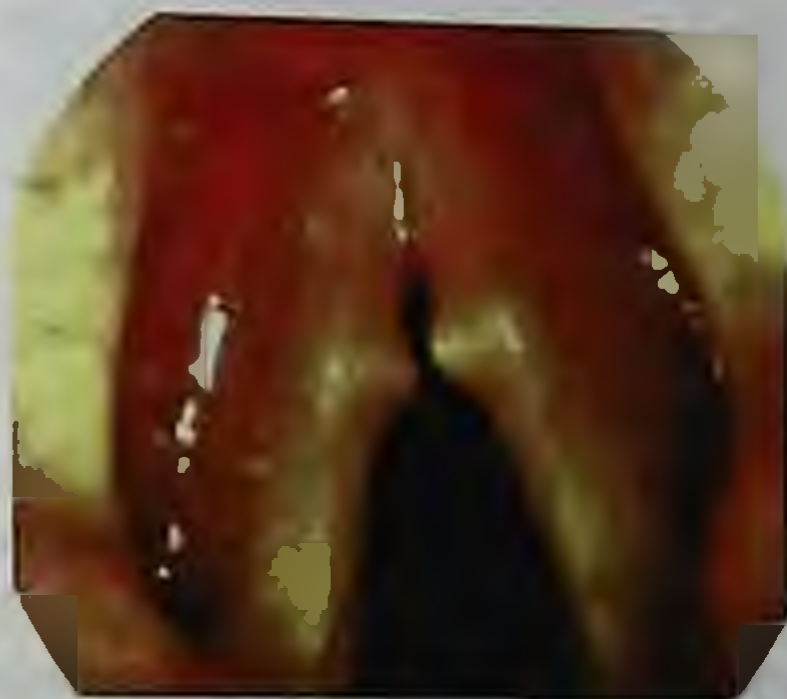

Рис. 5-11. Ограниченная форма гиперпластического ларингита (певческие узелки)

Хронический отечно-полипозный ларингит (болезнь Рейнке—Гайека) представляет собой полиповидную гиперплазию голосовых складок. В этиологии заболевания имеет значение хроническое воспаление слизистой оболочки гортани вследствие воздействия химических, термических факторов, особенно на фоне таких сопутствующих заболеваний, как гипотиреоз, гастроэзофагальная рефлюксная болезнь, аллергия. Частая причина — курение в сочетании с голосовыми нагрузками. Больной обычно обращается с жалобами на грубый голос. При ларингоскопии определяется полиповидное утолщение голосовых складок — от легкой веретенообразно-стекловидной опухоли, которая выглядит как «брюшко», до тяжелого флотирующего утолщения, вызывающего удушье.

При пахидермии гортани в межчерпаловидном пространстве слизистая оболочка утолщена, на ее поверхности заметны эпидермальные ограниченные выросты, внешне напоминающие мелкую бугристость.



В просвете гортани присутствует скудное вязкое отделяемое, местами — корки.

Выпадение (пролапс) гортанного (морганиева) желудочка возникает в результате длительного перенапряжения голоса и воспалительного процесса слизистой оболочки желудочка. При форсированном выдохе, фонации и кашле гипертрофированная слизистая оболочка выступает из желудочка гортани и частично прикрывает голосовые складки, препятствуя их полному смыканию и обуславливая хриплое звучание голоса.

Хронический подскладочный ларингит при непрямой ларингоскопии напоминает картину ложного крупа. При этом выражена гипертрофия слизистой оболочки подголосового пространства, суживающая голосовую щель. Уточнить диагноз позволяют анамнез и ларингоскопическая картина.

### Дифференциальная диагностика

Ограниченные формы гиперпластического ларингита необходимо дифференцировать от специфических инфекционных гранулем, а также от новообразований. Соответствующие серологические реакции и биопсия с последующим гистологическим исследованием помогают в постановке диагноза. Как показывает клинический опыт, для специфических инфильтратов нехарактерна симметричная локализация, типичная для гиперпластических процессов.

### Лечение

Необходимо устранение воздействия вредных экзогенных факторов и обязательное соблюдение щадящего голосового режима. В периоды обострения проводят лечение, как при остром катаральном ларингите. По показаниям выполняется хирургическое лечение — удаление образований и их гистологическое исследование.

### Хронический атрофический ларингит

Хронический атрофический ларингит (*laryngitis chronica atrophica*) в изолированной форме встречается редко, чаще он сочетается с атрофическим ринофарингитом. Условия окружающей среды, профессиональные вредности (например, запыленность, загазованность, горячий воздух), болезни желудочно-кишечного тракта и нарушение нормального носового дыхания способствуют развитию атрофии слизистой оболочки гортани.

### Клиническая картина

Ведущие жалобы при атрофическом ларингите: сухость, першение и ощущение инородного тела в гортани, а также дисфония разной степени выраженности. При откашливании в мокроте возможны прожилки крови вследствие нарушения целостности эпителия слизистой оболочки в момент кашлевого толчка.

При ларингоскопии слизистая оболочка истончена, гладкая, блестящая, местами покрыта вязкой слизью и корками. Голосовые складки несколько истончены, при фонации полностью не смыкаются, оставляя щель овальной формы, в просвете которой также могут быть корки.

### Лечение

Рациональная терапия предполагает, прежде всего, устранение причины заболевания. Необходимо исключить курение и употребление раздражающей пищи, следует соблюдать щадящий голосовой режим. Назначают лекарственные средства, способствующие разжижению мокроты и ее легкому отхаркиванию: орошения глотки и ингаляции изотоническим раствором натрия хлорида (200 мл). Процедуры проводят 2 раза в день, используя по 30–50 мл раствора, длительными курсами в течение 5–6 нед. Для усиления деятельности железистого аппарата слизистой оболочки гортани назначают 30% раствор калия йодида по 8 капель 3 раза в день внутрь в течение 2 нед (перед назначением необходимо выяснить переносимость йода).

При атрофическом процессе в гортани и носоглотке эффективна подслизистая инфильтрация в боковые отделы задней стенки глотки раствора прокаина и экстракта листьев алоэ древовидного (1 мл 1% раствора прокаина с добавлением 1 мл экстракта алоэ<sup>4</sup>). Состав инъецируют под слизистую оболочку глотки по 1 мл с каждой стороны одновременно. Инъекции повторяют с промежутками 5–7 дней, всего 7–8 процедур.

## 5.6. ОСТРЫЙ И ХРОНИЧЕСКИЙ СТЕНОЗ ГОРТАНИ И ТРАХЕИ

Стеноз гортани и трахеи — сужение их просвета, препятствующее прохождению воздуха в нижележащие дыхательные пути, что приводит к недостаточности внешнего дыхания, выраженной в разной степени, вплоть до асфиксии.

Острый или хронический стеноз гортани и трахеи — не отдельная нозологическая форма, а одно из проявлений какого-либо заболевания дыхательных путей и смежных областей. Стеноз может развиваться бы-



стро или медленно, сопровождаясь тяжелыми нарушениями жизненно важных функций дыхательной и сердечно-сосудистой систем, требующими экстренной помощи. Нередко промедление с ее оказанием приводит к гибели больного.

### **Острый стеноз гортани и трахеи**

Острый стеноз гортани встречается намного чаще стеноза трахеи. Это объясняется более сложным анатомическим и функциональным устройством гортани, более развитыми сосудистой сетью и подслизистой клетчаткой. В отличие от хронического стеноза, острый стеноз гортани возникает внезапно или в сравнительно короткий промежуток времени, и организм не успевает выработать приспособительные механизмы.

Основные клинические факторы, подлежащие немедленной врачебной оценке при остром стенозе гортани и трахеи:

- степень недостаточности внешнего дыхания;
- реакция организма на кислородное голодание.

При стенозе гортани и трахеи формируются приспособительные (компенсаторные и защитные) и патологические механизмы. В основе тех и других лежат гипоксия и гиперкапния, которые нарушают трофику тканей, в том числе мозговой и нервной, что раздражает хеморецепторы кровеносных сосудов верхних дыхательных путей и легких. Это раздражение вызывает реакцию соответствующих отделов центральной нервной системы в виде мобилизации резервов организма. При остром развитии стеноза возможностей формирования приспособительных механизмов меньше, чем обусловлен риск угнетения той или иной жизненной функции вплоть до ее полного прекращения.

К приспособительным реакциям относят:

- *дыхательные;*
- *гемодинамические;*
- *кровяные;*
- *тканевые.*

Различают эндогенные и экзогенные этиологические факторы острого стеноза гортани и трахеи. Эндогенные причины:

- местные воспалительные заболевания:
  - отек гортани и трахеи;
  - подскладочный ларингит;
  - острый ларинготрахеобронхит;
  - хондроперихондрит гортани;
  - гортанная ангина;

- невоспалительные процессы:
  - опухоли;
  - аллергические реакции.

К наиболее распространенным экзогенным причинам относятся инородные тела, травмы гортани и трахеи, состояние после интубации, опухоли. Среди общих заболеваний организма стеноз могут вызывать острые инфекционные заболевания (корь, дифтерия, скарлатина), болезни сердца, сосудов и почек, а также эндокринные заболевания.

### Клиническая картина

Основные симптомы острого стеноза гортани и трахеи — одышка, шумное, напряженное дыхание. При осмотре наблюдают западение надключичных ямок, втяжение межреберных промежутков и нарушение ритма дыхания. Эти признаки связаны с нарастанием отрицательного давления в средостении при вдохе. Необходимо отметить, что при стенозе на уровне гортани, одышка носит смешанный характер и голос обычно изменен, а при сужении трахеи наблюдается экспираторная одышка и голос не изменен. У больного с выраженным стенозом появляются чувство страха, двигательное возбуждение (он мечется, стремится бежать), отмечаются гиперемия лица, повышенная потливость, нарушаются сердечная деятельность, секреторная и моторная функции желудочно-кишечного тракта, мочевыделительная функция почек. В случае продолжения стеноза учащается пульс, возникает цианоз губ, носа и ногтей, что связано с накоплением в организме углекислоты.

Различают четыре стадии стеноза дыхательных путей:

- I — компенсации;
- II — субкомпенсации;
- III — декомпенсации;
- IV — асфиксии (терминальная).

В *стадии компенсации* вследствие падения напряжения кислорода в крови усиливается деятельность дыхательного центра, и увеличение содержания углекислоты в крови может непосредственно раздражать клетки дыхательного центра, что проявляется урежением и углублением дыхательных экскурсий, укорочением или выпадением пауз между вдохом и выдохом, уменьшением количества пульсовых ударов. Ширина голосовой щели составляет 5–6 мм. В покое недостатка дыхания нет, при ходьбе и физической нагрузке появляется одышка.

В *стадии субкомпенсации* углубляются явления гипоксии. Уже в покое появляется инспираторная одышка (затруднен вдох) с включением в акт дыхания вспомогательных мышц. При этом отмечаются втяжение



межреберных промежутков, мягких тканей яремной, а также над- и под-ключичных ямок, раздувание (трепетание) крыльев носа, стридор (дыхательный шум), бледность кожного покрова, беспокойное состояние больного. Ширина голосовой щели — 4–5 мм.

В *стадии декомпенсации* стридор еще более выражен, напряжение дыхательных мышц становится максимальным. Дыхание частое и поверхностное, больной занимает вынужденное полусидячее положение, руками старается держаться за спинку кровати или другой предмет, что улучшает опору для вспомогательной дыхательной мускулатуры, появляется чувство страха. Гортань совершает максимальные экскурсии. Лицо приобретает бледно-синюшный цвет, появляются холодный липкий пот, цианоз губ, кончика носа и ногтевых фаланг, пульс становится частым. Ширина голосовой щели не превышает 2–3 мм.

В *стадии асфиксии* при остром стенозе гортани дыхание свистящее, прерывистое, по типу Чейна–Стокса, паузы между дыхательными циклами увеличиваются, и постепенно дыхание прекращается. Ширина голосовой щели — 0–1 мм. Отмечается резкое падение сердечной деятельности, пульс частый, нитевидный, артериальное давление не определяется, кожный покров бледно-серого цвета вследствие спазма мелких артерий, зрачки расширяются. Наблюдаются потеря сознания, экзофтальм, непроизвольные мочеиспускание, дефекация, и быстро наступает смерть.

### Диагностика

Диагностика стеноза основана на описанных симптомах, данных прямой ларингоскопии и трахеобронхоскопии. Необходимо выяснить причины и места сужения. Для различия ларингеального и трахеального стенозов используют несколько клинических признаков. Так, при ларингеальном стенозе затруднен преимущественно вдох, т.е. одышка носит смешанный или инспираторный характер, а при трахеальном — выдох (экспираторный тип одышки). Препятствие для дыхания в гортани может сопровождаться дисфонией, в то время как при сужении трахеи голос остается чистым. Следует дифференцировать острый стеноз от ларингоспазма, бронхиальной астмы.

### Лечение

Лечение зависит от причины и стадии острого стеноза. При компенсированной и субкомпенсированной стадии стеноза возможно медикаментозное лечение в условиях стационара. При воспалительном процессе в гортани назначают массивную антибиотикотерапию и про-

тивовоспалительные средства. Так, при дифтерии необходимо введение специфического дифтерийного антитоксина.

Наиболее эффективно *медикаментозное дестенозирование* — комбинация антигистаминных, глюкокортикоидных и дегидратационных препаратов, схема которого изложена в соответствующих разделах о лечении отека гортани.

*При декомпенсированной стадии стеноза необходима срочная трахеостомия, а в стадии асфиксии срочно проводят коникотомию, а затем — трахеостомию.* Необходимо отметить, что при соответствующих показаниях врач обязан выполнить эти операции практически в любых условиях и без промедления.

Трахеотомия — вскрытие просвета трахеи с введением в ее просвет специальной трахеотомической трубки. Трахеостомия — вскрытие трахеи с подшиванием краев разреза трахеи к краям разреза кожи, при этом формируется трахеостома.

По отношению к перешейку щитовидной железы и в зависимости от уровня разреза различают следующие виды трахеотомии:

- верхнюю — над перешейком щитовидной железы (рис. 5-12);
- нижнюю — под ним;
- среднюю — через перешеек с предварительным его рассечением и перевязкой.

Следует отметить условность такого деления. Более приемлемо разделение в зависимости от уровня разреза колец трахеи. *При верхней трахеотомии разрезают второе-третье, при средней — третье-четвертое и при нижней — четвертое-пятое кольца трахеи.*

#### Техника операции (верхняя трахеотомия)

Положение больного — обычно лежа на спине, под плечи необходимо положить валик, чтобы выпятить гортань и облегчить ориентировку. Иногда при выраженном стенозе дыхание больного в положении лежа ухудшается и операцию проводят в полусидячем или сидячем положении. Обезболивание местное: 1% раствор прокаина с примесью раствора эпинефрина в соотношении 1:1000 (капля на 5 мл). В тяжелых случаях, при нарастающей асфиксии, операцию выполняют без анестезии.

Прощупывают подъязычную кость, вырезку щитовидного хряща и бугорок перстневидного хряща. Для ориентировки можно отметить срединную линию и уровень перстневидного хряща бриллиантовым зеленым. Проводят послойный разрез кожи и подкожной клетчатки от нижнего края перстневидного хряща вертикально вниз строго по срединной линии до уровня яремной вырезки (5–6 см). Рассекают поверхностную фасцию, под которой обнаруживается белая линия — место



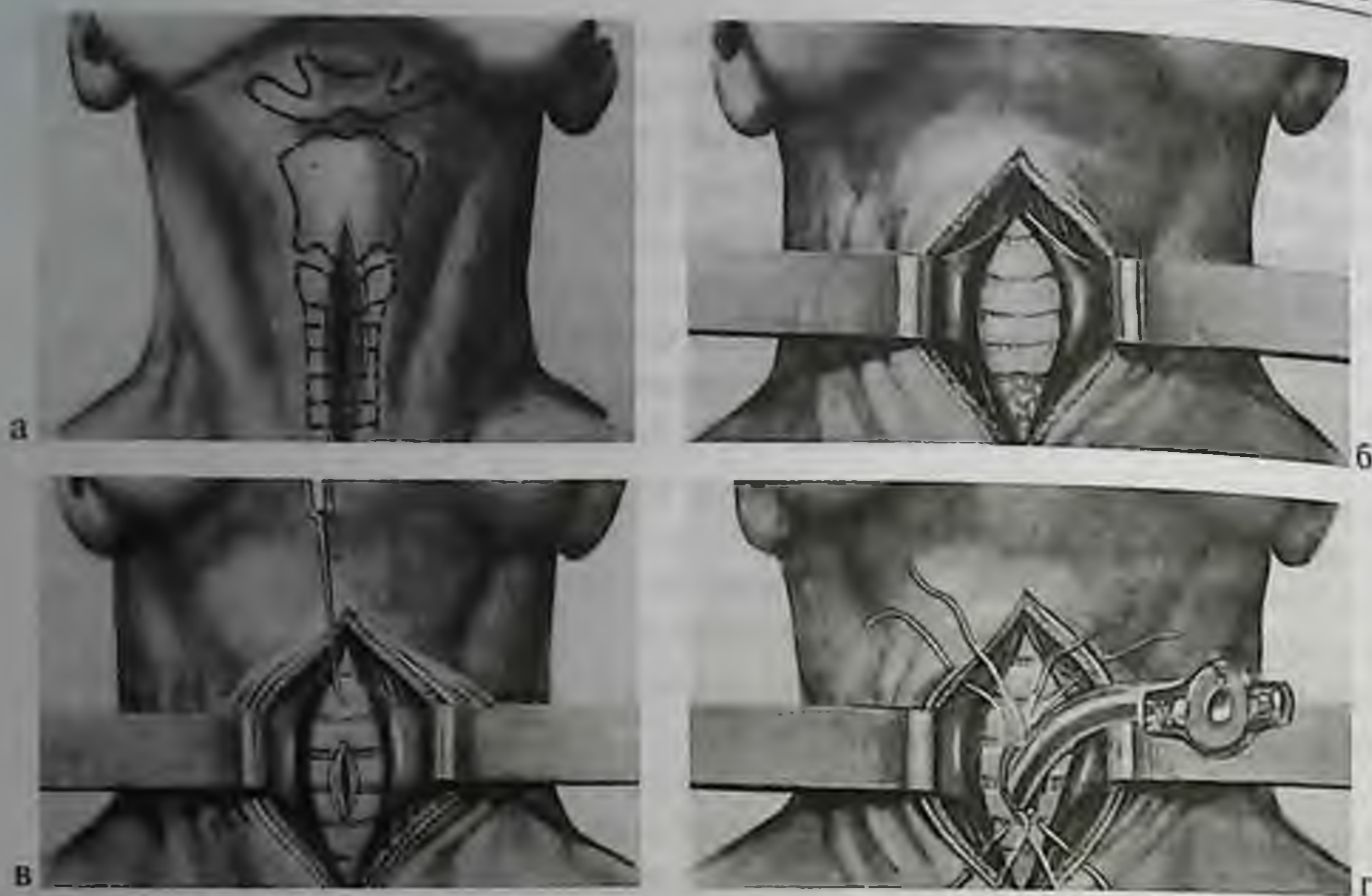


Рис. 5-12. Трахеостомия: а — срединный разрез кожи и разведение краев раны; б — обнажение колец трахеи; в — рассечение колец трахеи; г — формирование трахеостомы

соединения грудино-подъязычных мышц. Делают насечку и тупым путем раздвигают мышцы. После этого обзревается перешеек щитовидной железы, который имеет коричнево-красный цвет и мягкий на ощупь. Перешеек отводят кверху или книзу в зависимости от анатомических особенностей. После этого становятся видны кольца трахеи, покрытые фасцией. До вскрытия трахеи необходим тщательный гемостаз. Для фиксации гортани, экскурсии которой при асфиксии значительно выражены, вкалывают острый крючок в щитоподъязычную мембрану и фиксируют кверху. Остроконечным скальпелем вскрывают от 2 до 4 полуколец трахеи. Скальпель необходимо вонзать не слишком глубоко (0,5 см), чтобы не поранить заднюю стенку трахеи, лишенную хряща, и прилегающую к ней переднюю стенку пищевода. В просвет трахеи вводят 2 мл 10% раствора лидокаина для подавления кашлевого рефлекса. Трахеальную стенку в области разреза подшивают к коже для формирования стойкой трахеостомы. При необходимости края отверстия в трахее раздвигают с помощью расширителя Труссо и вводят трахеотомическую трубку соответствующего размера, которую фиксируют с помощью марлевой повязки на шее. Необходимо избегать использова-



ния металлических и пластиковых двухпросветных трахеостомических трубок. Применяются современные ПВХ и силиконовые трахеостомические трубки. Кожный разрез ушивается над и под трахеостомой узловыми швами.

### **Коникотомия**

Коникотомия — вскрытие гортани в промежутке между перстневидным и щитовидным хрящом, в области эластического конуса. Операцию выполняют при наступлении асфиксии, когда нет времени для типичной трахеотомии (остается 3–4 мин до остановки сердца). Коникотомия позволяет быстро и почти бескровно вскрыть просвет дыхательных путей.

Пальцами левой руки нащупывают небольшую впадину строго по средней линии между нижним краем щитовидного и верхним краем перстневидного хряща. Эта впадина соответствует месту перстнещитовидной (конической) связки. Кожу над этой областью слегка натягивают пальцами левой руки и скальпелем строго перпендикулярно передней поверхности шеи проводят поперечный разрез глубиной 1–1,5 см на ширину лезвия скальпеля сразу через все ткани. Появление кашля и выход воздуха служат признаком того, что дыхательная трубка вскрыта. Полученное отверстие расширяют с помощью расширителя Труссо и кровеостанавливающего зажима, после чего вводят трахеостомическую трубку. Если отверстие, образованное при рассечении конической связки, недостаточно для введения трахеостомической трубки, то из нее вынимают внутреннюю трубку и вставляют ее. В редких случаях возникает необходимость в рассечении дуги перстневидного хряща, т.е. проведении крикоконикотомии.

Недостаток коникотомии и крикоконикотомии состоит в опасности развития в дальнейшем хондроперихондрита гортани и формирования хронического стеноза гортани. Следовательно, сразу после окончания коникотомии и устранения дыхательной недостаточности следует выполнить типичную трахеостомию.

### **Хронический стеноз гортани и трахеи**

Хронический стеноз гортани и трахеи — длительное постепенное патологическое сужение просвета гортани и трахеи, вызывающее гипоксемию и гипоксию организма. Стойкие, обычно объемные морфологические изменения в гортани и трахее (или в соседних областях) суживают их просвет, медленно развиваясь в течение длительного времени.



Причины хронического стеноза гортани и трахеи разнообразны:

- рубцовый процесс после оперативных вмешательств и травм или длительного травматического воздействия конца трахеотомической трубки на заднюю стенку трахеи;
- доброкачественные и злокачественные опухоли гортани и трахеи;
- травматический ларингит, хондроперихондриты;
- термические и химические ожоги гортани;
- длительное пребывание инородного тела в гортани и трахее;
- нарушение функции нижнегортанных нервов (например, после струмэктомии, сдавления опухолью, в результате токсического неврита);
- врожденные пороки, рубцовые мембраны гортани;
- специфические заболевания верхних дыхательных путей (такие, как туберкулез, склерома, сифилис).

Нередко развитие хронического стеноза гортани связано с грубым нарушением методики трахеотомии: вместо второго-третьего кольца трахеи разрезают первое. При этом трахеотомическая трубка касается нижнего края перстневидного хряща, что всегда быстро вызывает хондроперихондрит с последующим тяжелым стенозированием гортани. Длительное ношение трахеотомической трубки и ее неправильный подбор также могут обусловить хронический стеноз.

### Клиническая картина

Клиническая картина зависит от степени сужения дыхательных путей и причины стеноза. Однако медленное и постепенное нарастание стеноза дает время для развития приспособительных механизмов организма, что позволяет даже в условиях недостаточности внешнего дыхания поддерживать функции жизнеобеспечения. Хронический стеноз гортани и трахеи отрицательно влияет на весь организм, особенно детский, что связано с кислородной недостаточностью и изменением рефлекторных влияний, исходящих из рецепторов, расположенных в верхних дыхательных путях.

### Диагностика

Диагностика основана на типичных жалобах, анамнезе и симптомах. Характер и локализацию стеноза определяют посредством непрямой ларингоскопии, эндоскопии гортани и трахеи, которые позволяют установить уровень поражения, его распространенность, толщину рубцов, внешний вид патологического процесса и ширину просвета гортани и трахеи на уровне стенозирования.

### Лечение

Небольшие рубцовые изменения, не препятствующие дыханию, специального лечения не требуют, однако необходимо динамическое наблюдение, поскольку со временем возможно нарастание стеноза. При рубцовых изменениях, вызывающих стойкий стеноз, необходимо соответствующее лечение. Просвет дыхательных путей восстанавливают хирургическим путем. Пластические хирургические вмешательства на верхних дыхательных путях выполняют, как правило, открытым способом, они представляют различные варианты ларинготрахеопластик, малоинвазивных баллонных дилатаций. Эти оперативные вмешательства носят многоэтапный характер, часто с протезированием сформированного просвета в послеоперационном периоде.

## 5.7. ЗАБОЛЕВАНИЯ НЕРВНОГО АППАРАТА ГОРТАНИ

Среди заболеваний нервного аппарата гортани различают чувствительные и двигательные расстройства. В зависимости от локализации основного процесса возможно расстройство иннервации гортани центрального или периферического происхождения, а по характеру — функциональное или органическое.

### Расстройства чувствительности

Расстройство чувствительности гортани может быть вызвано центральными (кортикальными) и периферическими причинами. Центральные нарушения чаще носят двусторонний характер. В основе нарушения чувствительной иннервации гортани лежат нервно-психические заболевания (например, истерия, неврастения, функциональные неврозы). У легко внушаемых лиц нарушение функции гортани, возникшее под влиянием нервного потрясения или испуга, может зафиксироваться, и это расстройство приобретает затяжное течение. Нарушение чувствительности проявляется *гипестезией* (понижением чувствительности) разной степени выраженности вплоть до анестезии или *гиперестезией* (повышенной чувствительностью) и *парестезией* (извращенной чувствительностью).

Гипестезия или анестезия гортани чаще наблюдается:

- при травматических повреждениях гортани или верхнегортанного нерва;
- хирургических вмешательствах на органах шеи;



- дифтерии;
- анаэробной инфекции.

Понижение чувствительности гортани обычно сопровождается незначительными ощущениями: першением, неловкостью в горле, дисфонией. Однако на фоне понижения чувствительности рефлексогенных зон гортани возникает опасность попадания в дыхательные пути кусочков пищи и жидкости и, как следствие, развития аспирационной пневмонии и нарушения внешнего дыхания вплоть до асфиксии.

Гиперестезия разной степени выраженности сопровождается болезненным ощущением при дыхании и разговоре, а также отхаркиванием слизи. Вследствие выраженного рвотного рефлекса осмотр ротоглотки и гортани затруднен.

Парестезия проявляется самыми разнообразными ощущениями: покалыванием, жжением, ощущением инородного тела в гортани или спазмами.

### Диагностика

Диагностика основана на данных анамнеза, жалобах больного и ларингоскопической картине. В диагностике применим метод оценки чувствительности гортани при зондировании: касание слизистой оболочки гортаноглотки зондом с ватой вызывает соответствующую реакцию. Наряду с этим необходимы консультации невропатолога и психотерапевта.

### Лечение

Лечение проводят совместно с невропатологом. Поскольку в основе расстройств чувствительности лежат нарушения центральной нервной системы, лечебные мероприятия направлены на их ликвидацию. Назначают седативную терапию, хвойные ванны, витамины, санаторно-курортное лечение. В некоторых случаях эффективны новокаиновые блокады как в области нервных узлов, так и по ходу проводящих путей. Из физиотерапевтических средств при периферических поражениях назначают гальванизацию и иглорефлексотерапию.

### Двигательные расстройства

Двигательные расстройства гортани проявляются частичным (парезами) либо полным (параличами) выпадением ее функций. Возможны парезы и параличи центрального и периферического происхождения. Различают миогенные и неврогенные парезы и параличи.

### Центральные параличи гортани

Центральные (кортикальные) параличи гортани развиваются при черепно-мозговых травмах, внутричерепных кровоизлияниях, нарушениях мозгового кровообращения, множественном склерозе или сифилисе. Возможны одно- или двусторонние параличи. Параличи центрального происхождения чаще связаны с поражением продолговатого мозга и могут сочетаться с параличом мягкого нёба.

**Клиническая картина.** Симптомы включают нарушение дыхания, иногда — расстройство речи, могут сопровождаться парезами и параличами конечностей. Двигательные расстройства центрального происхождения часто развиваются в последней стадии тяжелых мозговых нарушений.

**Диагностика.** Диагностика основана на характерных симптомах основного заболевания. При непрямой ларингоскопии наблюдается нарушение подвижности одной или обеих половин гортани.

**Лечение.** Лечение направлено на устранение основного заболевания. При местных расстройствах в виде затруднения дыхания иногда необходимо хирургическое вмешательство (трахеостомия). В некоторых случаях возможно применение физиотерапевтических процедур: электрофореза лекарственных препаратов и электростимуляции мышц гортани. Благоприятный эффект оказывают климатическое и фонопедическое лечение.

### Периферические параличи гортани

Как правило, периферические параличи гортани односторонние и обусловлены поражением *возвратного нерва*, реже — *верхнегортанного*. Паралич возвратных нервов, чаще левого, может быть вызван повреждением нервных проводящих путей в области шеи и грудной полости — вследствие операций на щитовидной железе, сосудах шеи, органах грудной клетки, сдавлением нервов опухолью щитовидной железы, пищевода или средостения, увеличенными перибронхиальными и медиастинальными лимфатическими узлами, сифилисом и рубцовыми изменениями в области верхушки легкого. При дифтерийных невритах параличи гортани сопровождаются параличом нёбной занавески. Возможная причина паралича левого возвратного нерва — аневризма дуги аорты, правого — аневризма правой подключичной артерии. *Наиболее часто поражается левый возвратный нерв, в частности, при струмэктомии или опухоли в области средостения.*

**Клиническая картина.** Типичные функциональные симптомы пареза или паралича гортани — охриплость и слабость голоса разной степени



выраженности. При двустороннем параличе возвратных нервов возникает стеноз гортани, поскольку голосовые складки находятся в срединном или парамедианном положении и не двигаются, в то время как голос иногда остается звучным.

При ларингоскопии определяются характерные нарушения подвижности черпаловидных хрящей и голосовых складок в зависимости от степени двигательных расстройств. В начальной стадии одностороннего пареза возвратного нерва голосовая складка выглядит несколько укороченной, но сохраняет ограниченную подвижность, отходя от средней линии при вдохе. В следующей стадии голосовая складка на стороне поражения становится неподвижной и фиксируется в срединном положении.

**Диагностика.** При нарушении иннервации гортани необходимо выявить причину заболевания. Проводят рентгенологическое исследование, при необходимости — КТ органов грудной клетки в целях выявления объемного процесса. Для исключения сифилитического неврита необходимо исследовать кровь по Вассерману.

**Лечение.** Лечение при двигательных парезах и параличах гортани направлено на борьбу с причинным заболеванием. При парезах гортани воспалительной этиологии проводят противовоспалительную терапию, физиотерапевтические процедуры, занятия с фонопедом. При токсических невритах, например при сифилисе, показана специфическая терапия. Стойкое нарушение подвижности гортани, вызванное повреждением возвратного гортанного нерва при операции, опухолью или рубцовым процессом, лечат хирургическим путем. Эффективны различные виды ларингопластики, например, удаление одной голосовой складки и черпаловидного хряща, латерофиксация голосовых складок и т.д. При двустороннем параличе гортани наступает ее стеноз, чем вызвана необходимость безотлагательной трахеостомии.

### **Миопатические параличи**

Миопатические параличи обусловлены поражением мышц гортани, преимущественно сужающих гортань. Наиболее распространен паралич голосовой мышцы. При двустороннем параличе этих мышц во время фонации между складками образуется овальная щель (рис. 5-13, а). При параличе поперечной межчерпаловидной мышцы тела черпаловидных хрящей не сближаются полностью по средней линии, вследствие чего в задней трети голосовой щели образуется пространство треугольной формы, выявляемое при ларингоскопии (рис. 5-13, б). При поражении

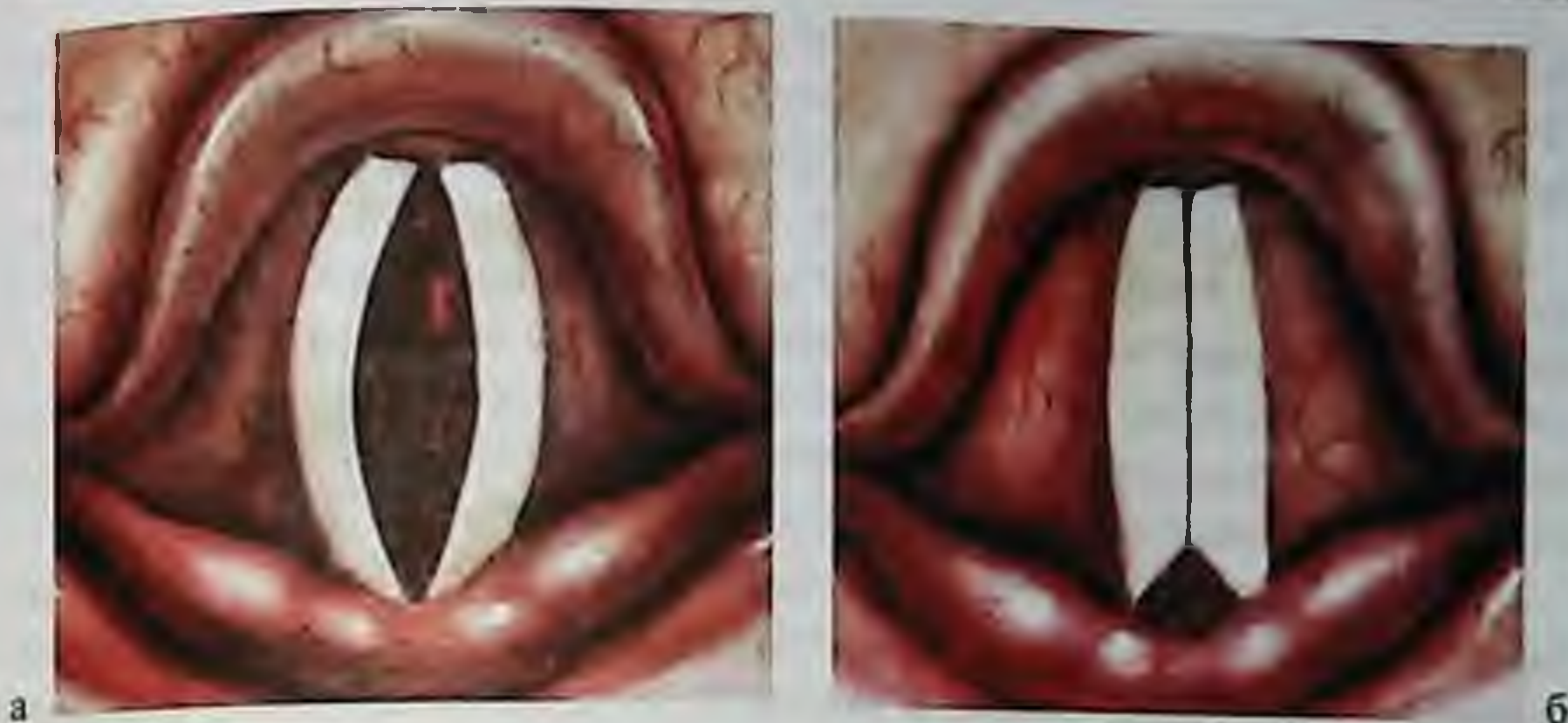

Рис. 5-13. Двигательные расстройства гортани: а — двусторонний паралич голосовой мышцы; б — паралич поперечной черпаловидной мышцы

боковых перстнечерпаловидных мышц голосовая щель приобретает форму ромба.

**Диагностика.** Диагностика основана на данных анамнеза и ларингоскопии.

**Лечение.** Лечение направлено на устранение причины, вызвавшей паралич гортанных мышц. Местно применяют физиотерапевтические процедуры (электролечение) и иглорефлексотерапию. Для повышения тонуса мышц гортани назначают фарадизацию и вибромассаж. Хорошо действует фонопедическое лечение, при котором речевую и дыхательную функции гортани восстанавливают или улучшают с помощью специальных звуковых и дыхательных упражнений.

### Ларингоспазм

Судорожное сужение голосовой щели, в котором участвуют почти все мышцы гортани, встречается чаще в детском возрасте. Вероятными причинами ларингоспазма служат гипокальциемия, недостаток витамина D, при этом содержание кальция в крови снижается до 60–70 мг/л (норма — 95–110 мг/л). Иногда ларингоспазм психогенного (истероидного) происхождения развивается у взрослых.

**Клиническая картина.** Ларингоспазм обычно возникает внезапно, после сильного кашля или испуга. Вначале отмечается шумный, неровный длительный вдох, сменяющийся прерывистым поверхностным дыханием. Голова отклонена назад, глаза широко раскрыты, мышцы шеи напряжены, кожный покров цианотичный. Возможны судороги



конечностей и мышц лица. Через 10–20 с дыхательный рефлекс восстанавливается. В редких случаях у детей приступ заканчивается смертью вследствие остановки сердечной деятельности.

**Диагностика.** Спазм голосовой щели распознают на основании клинической картины приступа и отсутствия каких-либо изменений гортани в межприступном периоде. В момент приступа при прямой ларингоскопии можно видеть голосовые складки в срединном положении, черпалонадгортанные складки сходятся по средней линии, черпаловидные хрящи сближены и вывернуты.

**Лечение.** Ларингоспазм можно ликвидировать каким-либо сильным раздражителем — шипком, надавливанием на корень языка шпателем, опрыскиванием лица холодной водой. При длительном спазме эффективно внутривенное введение 0,5% раствора прокаина. В угрожающих случаях следует прибегнуть к трахеотомии или коникотомии.

После приступа назначают общеукрепляющую терапию, препараты кальция, витамина D<sup>•</sup>, пребывание на свежем воздухе. У детей с возрастом (обычно к 5 годам) явления ларингоспазма исчезают.

## 5.8. ТРАВМЫ ГОРТАНИ И ТРАХЕИ

В зависимости от повреждающего фактора различают механические, термические, лучевые и химические травмы гортани и трахеи. Механические травмы гортани и трахеи в мирное время встречаются сравнительно редко. Различают открытые и закрытые механические травмы.

Закрытые травмы гортани и трахеи встречаются гораздо чаще, могут возникать при механическом воздействии на них при ударах, падениях, транспортных катастрофах и т.д. Открытые травмы, или ранения гортани и трахеи, как правило, носят комбинированный характер: повреждается не только гортань, но и органы шеи, лица и грудной клетки. Выделяют резаные, колотые и огнестрельные ранения. Резаные раны чаще всего наносят ножом или бритвой в целях убийства или самоубийства (суицида).

### Клиническая картина

Общее состояние больного существенно нарушается. Артериальное давление падает, пульс учащается. При ранении щитовидной железы возникает значительное кровотечение. В зависимости от степени повреждения и характера травмы сознание сохранено или спутанное. При ранении сонных артерий смерть наступает сразу. Однако при суицид-

ных ранениях сонные артерии пересекают редко: самоубийцы сильно запрокидывают голову назад, выпячивая шею, артерии при этом смещаются назад и не повреждаются.

### Диагностика

Диагностика не представляет затруднений. Необходимо выполнение пальпации хрящей гортани и трахеи, непрямая ларингоскопия, оптическая эндоскопия гортани и трахеи, КТ гортани и трахеи с 3D моделированием. При открытых ранениях важно определить уровень расположения раны. Осмотр через рану и ревизия раневого канала позволяют определить состояние хрящевого скелета гортани, наличие отека и кровоизлияний.

### Лечение

Лечение хирургическое, включает остановку кровотечения, обеспечение адекватного дыхания, восполнение кровопотери и первичную обработку раны. Особое внимание следует обращать на дыхательную функцию. Как правило, проводят трахеостомию.

Перед ушиванием раны необходим тщательный гемостаз. Во избежание инфицирования питание больного обеспечивают с помощью желудочного зонда, вводимого через нос или рот. Одновременно назначают противовоспалительное и общеукрепляющее лечение, включающее введение массивных доз антибиотиков, антигистаминных средств, дезинтоксикационных препаратов и гемостатиков, а также противошоковую терапию. При отрыве хрящей гортани и трахеи, или их повреждении необходимо восстановить целостность аппарата гортани и трахеи.

### Огнестрельные ранения гортани и трахеи

Выделяют сквозные, слепые и касательные (тангенциальные) огнестрельные ранения гортани и трахеи. Огнестрельные повреждения гортани и трахеи редко бывают изолированными. Чаще они сочетаются с повреждениями глотки, пищевода, щитовидной железы, сосудов и нервов шеи, позвоночника, спинного и головного мозга.

При сквозном ранении, как правило, наблюдают два отверстия — входное и выходное. Необходимо учитывать, что входное отверстие редко совпадает с ходом раневого канала, местом повреждения гортани и выходным отверстием, так как кожа и ткани на шее легко смещаются.

При слепых ранениях осколок или пуля застревают в гортани или в мягких тканях шеи. Попадая в полые органы (гортань, трахею, пи-



щевод), они могут быть проглочены, выплюнуты или аспирированы в бронх.

При касательных (тангенциальных) ранениях поражаются мягкие ткани шеи, не нарушая целостности слизистой оболочки гортани, трахеи и пищевода.

### Клиническая картина

Клиническая картина зависит от глубины, степени, вида и поступательной силы ранящего снаряда. Почти постоянный симптом — затруднение дыхания вследствие повреждения и сдавления дыхательных путей отеком и гематомой. Эмфизема возникает при небольшом раневом отверстии, которое быстро слипается. Глотание всегда нарушено и сопровождается сильной болью, пища, попадая в дыхательные пути, способствует возникновению кашля и развитию воспалительного осложнения в легком.

### Диагностика

Диагностика основана на данных анамнеза и осмотра. В большинстве случаев шейная рана широкая, с рваными краями, со значительной потерей тканей и присутствием инородных тел: металлических осколков, кусочков тканей, частичек пороха в ране. У некоторых раненых определяется эмфизема мягких тканей, свидетельствующая о распространении ранения в полость гортани или трахеи. На это же может указывать и кровохарканье.

Ларингоскопия (прямая и непрямая) у раненого часто практически невыполнима вследствие резкой болезненности, невозможности открывания рта, при переломах челюсти или подъязычной кости. В диагностике информативны рентгенологический метод исследования и КТ, с помощью которых можно определить состояние скелета гортани и трахеи, присутствие и локализацию инородных тел.

### Лечение

Лечение при огнестрельных ранениях включает две группы мероприятий:

- восстановление дыхания, остановку кровотечения, противошоковые мероприятия, первичную обработку раны, введение столбнячного антитоксина;
- противовоспалительную, гипосенсибилизирующую, общеукрепляющую терапию.

Для восстановления дыхания и профилактики дальнейшего нарушения дыхательной функции, как правило, выполняют трахеостомию.

Кровотечение останавливают наложением лигатур на сосуды в ране, а при повреждении крупных сосудов перевязывают наружную сонную артерию.

Борьба с болевым шоком предусматривает введение наркотических анальгетиков, трансфузионную терапию, переливание одногруппной крови и сердечные средства.

Первичная хирургическая обработка раны, помимо остановки кровотечения, включает щадящее иссечение размозженных мягких тканей и удаление инородных тел. При обширном повреждении гортани следует сформировать ларингостому с введением Т-образной трубки. После экстренных мероприятий вводят столбнячный анатоксин (если ранее перед операцией его не вводили).

Вторая группа мероприятий включает назначение антибиотиков широкого спектра действия, антигистаминных препаратов, дегидратационную и глюкокортикоидную терапию. Больных кормят через носопищеводный зонд. При введении зонда следует остерегаться его попадания в дыхательные пути, что заметно по возникновению кашля и затруднению дыхания.

### **Закрытые травмы гортани и трахеи**

Закрытые травмы гортани и трахеи возникают при нанесении ударов по шеи, возникающих в результате бытовых конфликтов или падении людей, дорожно-транспортных происшествий, попадании различных инородных тел в полость гортани. Возможно травмирование слизистой оболочки гортани ларингоскопом или интубационной трубкой при даче наркоза.

При закрытой тупой травме гортани и трахеи может определяться гематома, болезненность при пальпации проекции гортани и трахеи, наличие подкожной эмфиземы на шеи. При значительных травмах щитовидного хряща может пальпироваться смещение пластин щитовидного хряща относительно друг друга.

При внутренней травме на месте повреждения обнаруживаются ссадина, кровоизлияние, нарушение целостности слизистой оболочки. Иногда на месте ранения и вокруг него появляется отек, который может распространяться, представляя угрозу для жизни. При инфекции на месте ранения нередко появляется гнойный инфильтрат, не исключена возможность развития флегмоны и хондроперихондрита гортани.



### Клиническая картина

При закрытой травме слизистой оболочки гортани и трахеи инородным телом возникают резкая боль, усиливающаяся при глотании, и кашель. Инородное тело может застрять в просвете гортани, может произойти аспирация в трахею и бронхи, проглатывание его. Вокруг раны развиваются отек и инфильтрация тканей, при большом участке поражения и выраженном отеке, способные приводить к затруднению дыхания. При массивной травме гортани вследствие резких болевых ощущений больной не может проглотить слюну, принимать пищу. О присоединении вторичной инфекции свидетельствуют появление болезненности при пальпации шеи, усиление кашля и болей при глотании, повышение температуры тела. При наружной тупой травме отмечаются припухлость мягких тканей шеи, отек слизистой оболочки гортани, чаще в ее вестибулярном отделе.

При ларингоскопии заметны ссадины, отек, гематома, инфильтрат или абсцесс в месте травмы. В грушевидном синусе или валлекуле на стороне поражения может скапливаться слюна в виде озерца. Рентгенография в прямой и боковой проекциях, или компьютерная томография позволяет обнаружить инородное тело и определить уровень поражения. Важным методом исследования является ларинготрахеофиброскопия.

### Лечение

Тактика ведения больного зависит от характера и площади повреждения слизистой оболочки, состояния просвета дыхательных путей, ширины голосовой щели и других особенностей. Если диагностирован абсцесс, то его необходимо вскрыть гортанным (скрытым) ножом после предварительной аппликационной анестезии. При выраженных нарушениях дыхания (стенозе II—III степени), кровотечениях и значительных травмах показана экстренная трахеостомия. После трахеостомии выполняют реконструктивную ларинготрахеопластику при необходимости восстановить целостность хрящей гортани и трахеи.

При отечных формах для ликвидации стеноза назначают медикаментозное дестенозирование (глюкокортикоидные, антигистаминные, дегидратационные препараты). При закрытой травме гортани на фоне вторичной инфекции всегда необходимы антибактериальная терапия, антигистаминные и дезинтоксикационные средства.

## 5.9. ИНОРОДНЫЕ ТЕЛА ГОРТАНИ, ТРАХЕИ И БРОНХОВ

Инородные тела гортани, трахеи и бронхов встречаются часто, особенно у детей. Инородными телами могут быть любые мелкие предметы: косточки плодов, зерна, монеты, мелкие части игрушек, кнопки, булавки. У взрослых возможно попадание в дыхательные пути рыбных или других костей, зубных протезов, кусочков пищи или рвотных масс.

Инородные тела, попавшие в дыхательные пути ниже голосовых складок, обычно не откашливаются. Это связано с тем, что как только предмет проскакивает через голосовую щель, наступает рефлекторный спазм и голосовые складки плотно смыкаются. Нередко инородное тело внедряется в стенку трахеи либо баллотирует в ее просвете. При вдохе инородное тело устремляется глубже и проходит чаще в правый бронх, так как он шире левого и является практически продолжением трахеи.

### Клиническая картина

Клинические проявления зависят от уровня внедрения и характера инородного тела, а также от степени обтурации дыхательных путей. При внедрении инородного тела в стенку гортани больного беспокоят боль, ощущение комка в горле, кашель и нарушение глотания.

Мелкие предметы могут проникать в бронхи, вызывая их обструкцию. Различают три вида обструкции:

- неполную;
- вентильную;
- полную.

При неполной обструкции посторонний предмет частично заполняет просвет бронха и не вызывает выраженных дыхательных нарушений. При вентильной обструкции воздух попадает в легкое при вдохе, однако при выдохе просвет бронха несколько суживается и инородное тело плотно обтурирует бронх. В результате такого дыхания количество воздуха в легком все время увеличивается и развивается эмфизема. Наконец, при полной закупорке дыхательного пути наступает обтурационный ателектаз определенного сегмента легких.

Острые тонкие инородные тела нередко вклиниваются в стенку гортани или трахеи, вызывая кашель и выраженные болевые проявления. В дальнейшем в месте внедрения может развиваться воспалительный процесс.

Важный признак инородного тела трахеи — симптом баллотирования (хлопанья), выслушиваемого с помощью фонендоскопа на грудной стенке. Он возникает при кашлевом рефлексе во время удара инородно-



го тела о нижнюю поверхность голосовых складок. Другой существенный признак — приступообразный кашель, сопровождаемый цианозом.

### Диагностика

Диагностика основана на данных анамнеза и инструментального исследования гортани. Необходимо выполнить компьютерную томографию органов грудной клетки при подозрении на наличие инородного тела трахеи и бронхов. При закупорке бронха необходимы аускультация легких и сравнение дыхательной экскурсии обеих половин грудной клетки при визуальном осмотре. Обязательны рентгенологическое исследование гортани, трахеи и легких, и ларинготрахеобронхоскопия.

### Лечение

Инородное тело дыхательных путей необходимо удалить, по возможности без промедления. Иногда инородное тело гортани удаётся извлечь при эндоскопии. Иногда инородное тело гортани удаётся извлечь с помощью прямой ларингоскопии. При постороннем предмете в трахее и бронхах его удаляют через естественные пути — выполняют поднаркозную верхнюю трахеобронхоскопию. При глубоком залегании и длительном пребывании инородного тела, выраженном нарушении внешнего дыхания, а также в случае неудачных попыток верхней бронхоскопии проводят срочную трахеотомию. После этого пытаются удалить посторонний предмет через трахеотомическое отверстие, т.е. выполняют нижнюю трахеобронхоскопию.

## 5.10. ОЖОГИ ГОРТАНИ И ТРАХЕИ

Выделяют два типа ожогов гортани и трахеи — термические и химические. Термические ожоги возникают при случайном проглатывании горячих жидкостей (например, воды или молока), попадании в рот пара или горячего воздуха. Нередко при термических ожогах страдают не только дыхательные пути, но и лицо, глаза и другие участки тела, что ухудшает общее состояние больного.

Химические ожоги возникают вследствие проглатывания или вдыхания концентрированных химических растворов. Так, наиболее тяжелые ожоги вызывает серная, соляная, азотная и хромовая кислота. При этом чаще всего поражается вестибулярный отдел гортани (надгортанник, черпалонадгортанные и вестибулярные складки, черпаловидные хрящи). На месте контакта химического агента со слизистой оболочкой

возникает местная ожоговая реакция ткани в виде гиперемии и отека, образуется фибринозный налет.

### Клиническая картина

Течение ожогов различается в зависимости от их степени, локализации процесса, общего состояния организма. При ожоге I степени на слизистой оболочке появляются белые пятна с последующими гиперемией и десквамацией эпителия. Общей интоксикации организма практически нет. С 3-го дня начинается отторжение побелевших поверхностных слоев эпителия с обнажением гиперемированной ткани. При ожогах II степени выражена интоксикация организма, на слизистой оболочке видны участки отслоенного эпидермиса разной протяженности, ожоговые пузыри (буллы), заполненные транссудатом. На 7–8-й день эпидермис отторгается с образованием эрозий, которые заживают практически без рубцов. При ожоге III степени интоксикация особенно тяжела, присутствует некроз ткани с образованием язв, грануляций с последующим рубцеванием и аррозивными кровотечениями.

Непосредственно после ожога на губах, слизистой оболочке полости рта и глотки присутствуют характерные ожоговые следы. Больной отмечает боль в горле, чувство жжения, слюнотечение, приступы рвоты и кашля с одышкой и ощущением нехватки воздуха. Затруднение дыхания сопровождается изменением голоса вплоть до афонии. Ожоги III степени, как правило, сопровождаются поражением паренхиматозных органов, в первую очередь почек, что обычно и служит причиной гибели больного.

### Диагностика

Диагностика основана на данных анамнеза и результатах осмотра. Иногда в первые часы после ожога вызвавшее его вещество распознается по запаху изо рта, характерному для ожогов уксусной кислотой, нашатырным спиртом или фенолом. Для судебно-медицинского заключения важно, что в первые часы после ожога вещество, вызвавшее ожог, можно определить в слюне и рвотных массах. Уже на вторые сутки обожженные участки и их отделяемое теряют специфические черты. С первых часов заболевания контролируют состояние почек и печени.

### Лечение

Немедленно после ожога необходимо промывание желудка нейтрализующими растворами. При ожогах щелочами глотку и желудок промывают 3–4 стаканами столового уксуса, разбавленного пополам водой или лимонным соком. При ожогах кислотами применяют воду с



добавлением углекислой магнезии или столовой соды (двууглекислый натрий). Для полоскания полости рта, глотки и промывания желудка можно использовать воду с добавлением половинного количества молока и белков сырых яиц (10–15 штук). Количество жидкости для промывания должно быть значительным — 3–4 л.

С первого дня больному назначают анальгетики, антибиотики широкого спектра действия, глюкокортикоидные препараты и сердечные средства. При незначительных ожогах пациенту назначается щадящая диета, при условии возможности питаться через естественные пути, При затруднении питания через рот, необходимо наладить парентеральное питание. Для борьбы с обезвоживанием назначают массивную трансфузионную терапию, переливание препаратов крови.

При возникновении стеноза гортани и тахеи необходимо выполнение трахеостомии. В последующем для профилактики сопутствующих рубцовых процессов пищевода показано длительное бужирование.

### Прогноз

Прогноз в легких случаях благоприятный. В тяжелых, когда концентрированная кислота или щелочь попали в желудок, возможна гибель больного от почечной недостаточности в течение нескольких дней. У выживших больных развиваются обширные рубцовые стенозы глотки, гортани и пищевода, при которых необходимо длительное хирургическое лечение.

## 5.11. ИНОРОДНЫЕ ТЕЛА ПИЩЕВОДА

В основном инородные тела попадают в пищевод случайно — вместе с плохо прожеванной пищей, при неосторожной, поспешной еде. Этому способствуют отсутствие зубов и ношение зубных протезов, алкогольное опьянение, вредные привычки: удерживание зубами гвоздей, иглолок, монет и подобных мелких предметов. Психически больные люди могут заглатывать инородные тела преднамеренно.

Характер инородных предметов самый разнообразный: мелкие рыбки или птичьи кости, куски мяса, монеты, обломки игрушек, зубные протезы. Инородные тела застревают в пищеводе в местах физиологических сужений, чаще всего — в шейном сужении. Несколько реже инородные тела обнаруживают в грудном отделе и, наконец, еще реже — в кардиальном.

### Клиническая картина

Клиническая картина при инородных телах пищевода зависит от их величины, рельефа поверхности, уровня и расположения по отношению к пищеводу. Больного беспокоит боль за грудиной, усиливающаяся во время глотания пищи, и ощущение инородного тела. В некоторых случаях нарушено прохождение пищи. Характерно вынужденное положение туловища: голова выдвинута вперед, поворачивается вместе с туловищем, на лице — выражение испуга. Общее состояние больного может быть не нарушено.

### Диагностика

Обследование необходимо начинать с осмотра гортаноглотки и гортани. При непрямой ларингоскопии обнаруживают важный признак наличия инородного тела или травмы в первом сужении пищевода — скопление пенистой слюны в грушевидном синусе на стороне поражения. Возможны отек и инфильтрация черпаловидного хряща. При надавливании на область гортани или трахеи иногда отмечается болезненность.

Информативно рентгеновское исследование пищевода с контрастным веществом, позволяющее выявить не только инородные предметы, но и сужение или окклюзию пищевода. При подозрении на перфорацию пищевода контрастное исследование противопоказано. При перфорации пищевода, вызванной инородным телом, рентгенография позволяет определить скопление воздуха в околопищеводной клетчатке в виде светлого пятна между позвоночником и задней стенкой нижнего отдела глотки. Затекание в средостение контрастной массы, обнаруживаемое при рентгенографии, также служит признаком перфорации.

Эзофагоскопия с использованием гибких эндоскопов позволяет сделать окончательное заключение о наличии инородного тела и его свойствах.

### Лечение

Эзофагоскопия — основной метод исследования пищевода и удаления инородных тел. Методика эзофагоскопии описана в главе «Методы исследования лор-органов».

### Осложнения

Острый предмет, вклиниваясь в стенку пищевода, нарушает целостность слизистой оболочки и способен вызвать инфицирование стенок пищевода. Поскольку стенка пищевода не ограничена снаружи капсулой или фасцией, а окружена лишь клетчаткой, возможна сквозная перфорация с развитием медиастинита. При перфорации в верхних отделах



пищевода на шее сразу появляются подкожная эмфизема и крепитация мягких тканей.

При гнойном перизофагите и медиастините отсутствие положительной динамики в первые часы на фоне массивной противовоспалительной терапии служит показанием к оперативному вмешательству и дренированию околопищеводной клетчатки.

### Контрольные вопросы и задания

- Назовите парные и непарные хрящи гортани.
- Укажите, какие мышцы гортани изменяют положение надгортанника, ширину голосовой щели и натяжение голосовых складок.
- В чем различие топографии правого и левого возвратных нервов, и каково его клиническое значение?
- Где расположены рефлексогенные зоны гортани?
- Какова ширина голосовой щели человека в норме?
- Какие формы острого ларингита различают?
- Дайте характеристику различным стадиям стеноза гортани.
- Что такое медикаментозное дестенозирование гортани, и когда оно показано?
- Когда выполняют трахеостомию, а когда — коникотомию?
- Что такое истинный и ложный круп, как их дифференцировать?
- Назовите формы хронического ларингита.
- Укажите наиболее частые причины хронического стеноза гортани и трахеи.
- Какова тактика врача при инородных телах дыхательных путей?
- Где чаще всего обнаруживают инородные тела пищевода?

## Глава 6

# ЗАБОЛЕВАНИЯ УХА

*Non scholae, sed vitae discimus.*  
Мы учимся не для школы, но для жизни.

### 6.1. КЛИНИЧЕСКАЯ АНАТОМИЯ И ФИЗИОЛОГИЯ УХА

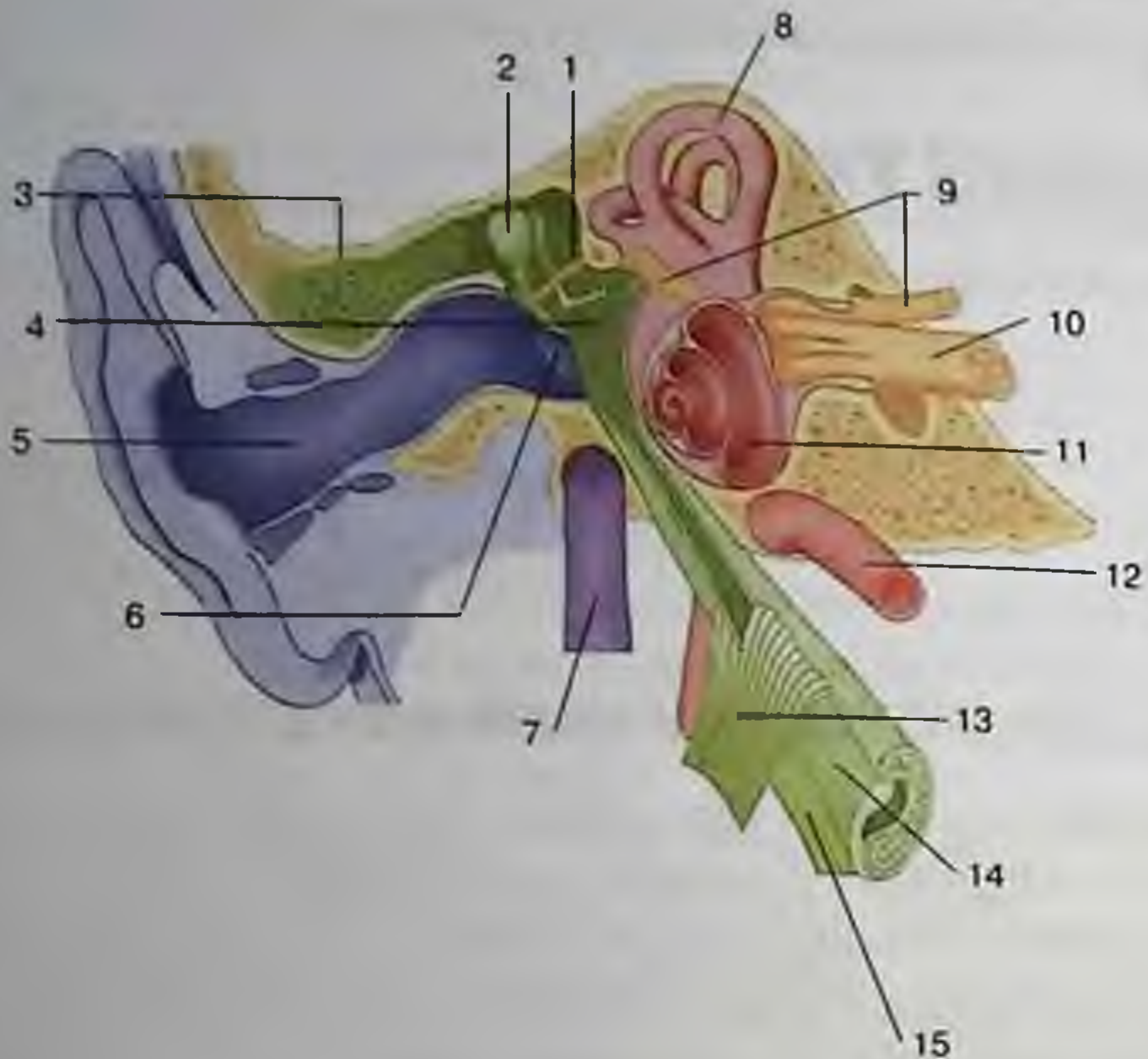
Ухо человека состоит из трех отделов: *наружного, среднего и внутреннего* (рис. 6-1). Наружное и среднее ухо начинают развиваться на 5-й неделе внутриутробного развития из первой и второй жаберных щелей. К моменту рождения у плода уже полностью сформирована барабанная полость с шестью стенками. Ее просвет выполнен миксоидной тканью, которая обычно рассасывается лишь через 6 мес и служит хорошей питательной средой для развития инфекции.

Внутреннее ухо начинает формироваться уже на 4-й неделе внутриутробного развития; к 9-й неделе развития плода оно уже сформировано, однако рост лабиринта в основном заканчивается к концу первого года жизни. Во внутреннем ухе различают кохлеарный и вестибулярный отделы. Вестибулярный отдел внутреннего уха филогенетически более древний, кохлеарный развивается позже.

#### Клиническая анатомия наружного уха

*Наружное ухо* представлено ушной раковиной и наружным слуховым проходом. *Ушная раковина (auricula)*; рис. 6-2) расположена между височно-нижнечелюстным суставом спереди и сосцевидным отростком сзади. Ее основу составляет пластинка эластического хряща толщиной 0,5–1,0 мм, с обеих сторон покрытая надхрящницей и кожей, и только нижняя часть ушной раковины — мочка (*lobulus*) лишена хрящевого остова и образована жировой клетчаткой, покрытой кожей. Наружная поверхность ушной раковины вогнутая, ее кожа плотно сращена с надхрящницей. Внутренняя поверхность раковины выпуклая, здесь соединительная ткань между кожей и надхрящницей более раз-





**Рис. 6-1.** Схема строения периферического отдела слухового анализатора: 1 — барабанная струна (*chorda tympani*); 2 — слуховые косточки; 3 — клетки сосцевидного отростка (*cellula mastoidealis*); 4 — барабанная полость (*cavum tympani*); 5 — наружный слуховой проход (*meatus acusticus externus*); 6 — барабанная перепонка (*membrana tympani*); 7 — внутренняя яремная вена (*v. jugularis interna*); 8 — полукружные каналы (*canalis semicircularis*); 9 — лицевой нерв (*n. facialis*); 10 — вестибулокохлеарный нерв (*n. vestibulocochlearis*); 11 — улитка (*cochlea*); 12 — внутренняя сонная артерия (*a. carotis interna*); 13 — мышца, напрягающая нёбную занавеску (*m. tenzor veli palatini*); 14 — слуховая труба (*tuba auditiva*); 15 — мышца, поднимающая нёбную занавеску (*m. levator veli palatine*). Синим цветом обозначено наружное, зеленым — среднее, желтым — внутреннее ухо

вита. Свободный край ушной раковины представлен закругленным валиком — *завитком* (*helix*), который начинается ножкой (*crus helicis*) над входом в наружный слуховой проход (*porus acusticus externus*) и тянется кверху, а затем — назад и вниз. Внутри и параллельно завитку в виде валика лежит *противозавиток* (*anthelix*), продольный желоб между ними называют *ладьей* (*scapha*). Углубление спереди от противозавитка, именуемое *полостью ушной раковины* (*cavum conchae*), воронкообразно суживаясь, ведет во вход в наружный слуховой проход. Спереди находится выступающая часть наружного слухового прохода — *козелок* (*tragus*), а сзади — другой выступ — *противокозелок* (*antitragus*), внизу они разделены глубокой межкозелковой вырезкой (*incisura intertragica*).

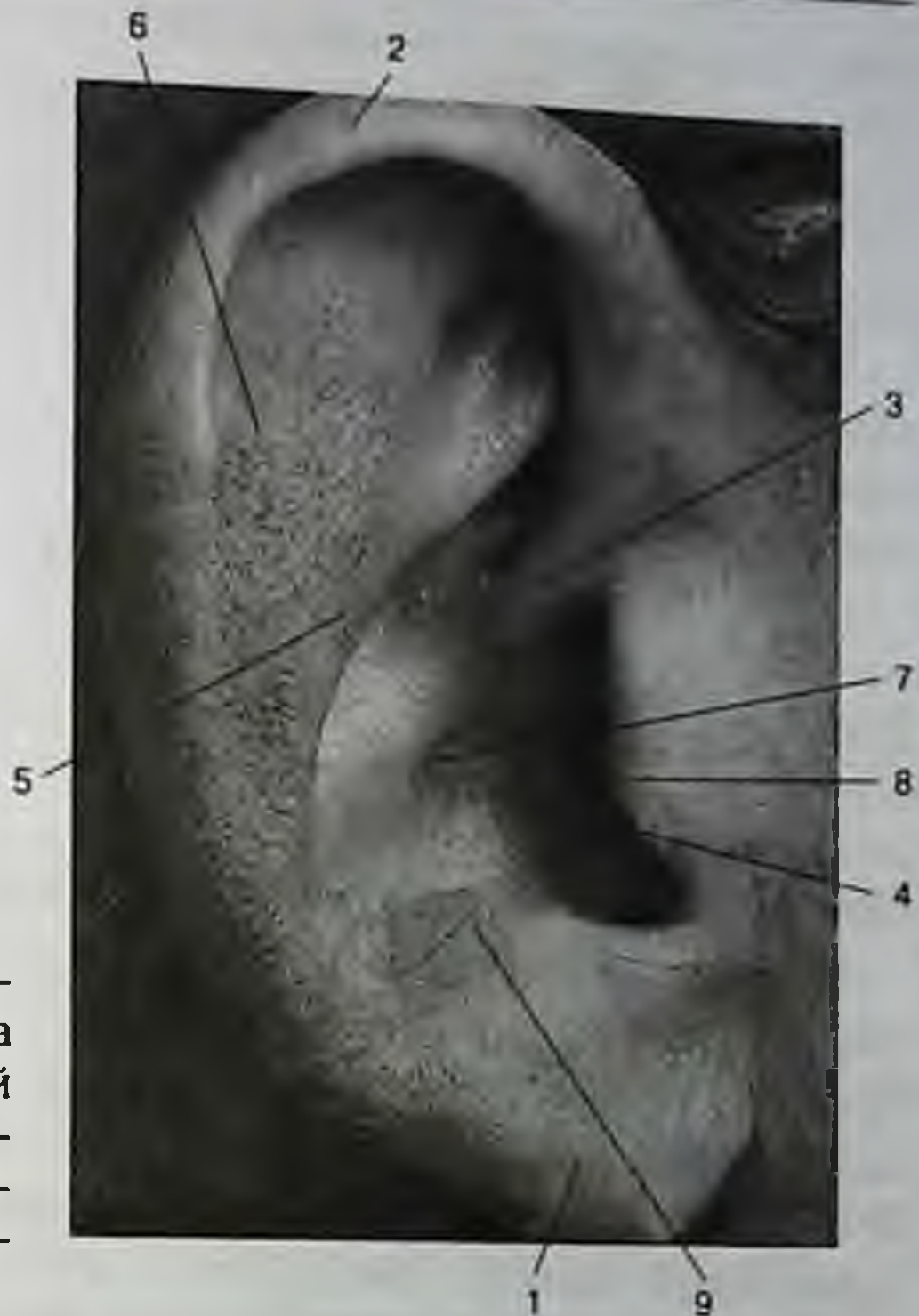


Рис. 6-2. Ушная раковина: 1 — мочка; 2 — завиток; 3 — ножка завитка; 4 — наружный слуховой проход; 5 — противозавиток; 6 — ладья; 7 — полость ушной раковины; 8 — козелок; 9 — противозавиток

Ушная раковина человека прикрепляется связками и мышцами к чешуе височной кости, сосцевидному и скуловому отросткам; мышечный аппарат ушной раковины носит рудиментарный характер. Кожа, окружающая вход в наружный слуховой проход, покрыта волосами (особенно заметными у пожилых людей) и содержит сальные железы.

Полость раковины (*cavum conchae*) продолжается непосредственно в наружный слуховой проход (рис. 6-3), протяженность которого у взрослых составляет около 2,5 см, а диаметр просвета округлой или эллиптической формы — приблизительно 0,7–0,9 см. Наружный слуховой проход состоит из двух отделов: *наружного перепончато-хрящевого* и *внутреннего костного*. Он заканчивается у барабанной перепонки, разграничивающей наружное и среднее ухо. Перепончато-хрящевой отдел составляет  $\frac{2}{3}$  длины наружного слухового прохода, костный —  $\frac{1}{3}$ . Основой перепончато-хрящевой части служит продолжение хряща ушной раковины, причем этот хрящ имеет вид желоба, открытого сзади и сверху. Его перепончатая часть образована плотной соединительной тканью, богатой эластическими волокнами. Хрящевой остов прерыва-



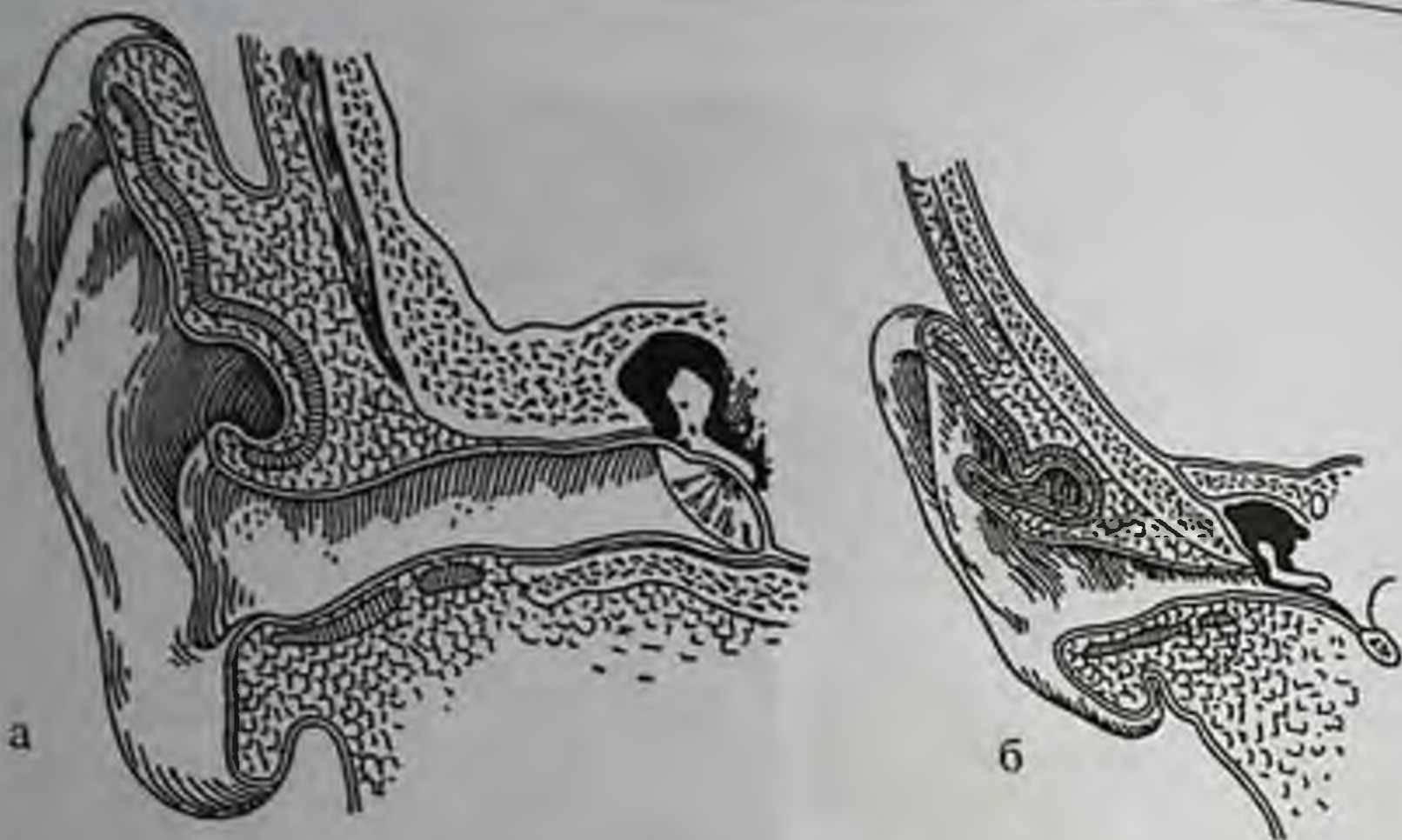

Рис. 6-3. Наружное ухо: а — взрослого; б — новорожденного

ется вертикальными санториниевыми щелями (*incisurae Santorini*), закрытыми фиброзной тканью. В области санториниевых щелей слуховой проход снизу граничит с околоушной слюнной железой, что определяет возможность перехода воспалительного процесса из наружного уха на околоушную железу и наоборот.

Перепончато-хрящевой отдел соединен с костной частью наружного слухового прохода плотной фиброзной тканью. Примерно в середине костного отдела расположена самая узкая часть наружного слухового прохода — *перешеек (isthmus)*. Слуховой проход несколько изогнут в горизонтальной и фронтальной плоскостях, поэтому для осмотра костного отдела и барабанной перепонки его выпрямляют оттягиванием ушной раковины вместе с наружной частью слухового прохода назад и вверх. При осмотре у детей ушную раковину оттягивают назад и вниз.

Толщина кожи в перепончато-хрящевом отделе достигает 1–2 мм, кожа содержит волосы, сальные и серные (церуменальные) железы, представленные видоизмененными сальными железами. Секрет серных и сальных желез, а также чешуйки отторгнутого эпидермиса образуют ушную серу, которая эвакуируется из слухового прохода при колебаниях стенок его перепончато-хрящевого отдела при жевании, артикуляции. Избыток серы и нарушение ее нормальной эвакуации приводит к формированию серной пробки. В костном отделе кожный покров лишен волос и желез, тесно связан с надкостницей, постепенно истончается до 0,1 мм и переходит на барабанную перепонку в виде эпидермиса.

*Передняя стенка* наружного слухового прохода граничит с суставом нижней челюсти, причем движения челюсти передаются на перепончато-хрящевую часть прохода. При воспалительном процессе в области передней стенки жевание сопровождается резкой болезненностью. Падение и удар в подбородок могут привести к перелому передней костной стенки слухового прохода.

*Верхняя стенка* костной части наружного слухового прохода отделяет его от средней черепной ямки. Перелом основания черепа в этой области нередко сопровождается кровотечением и ликвореей из слухового прохода.

*Задняя стенка* наружного слухового прохода отделяет его от ячеек сосцевидного отростка, в основании этой стенки проходит лицевой нерв. Верхнемедиальный отдел задней стенки граничит с передней стенкой пещеры сосцевидного отростка. При мастоидите в процесс вовлекаются задняя и верхняя стенки слухового прохода возле барабанной перепонки, что проявляется их «нависанием», выявляемым при отоскопии.

*Нижняя стенка* отграничивает наружный слуховой проход от околоушной слюнной железы. В костном отделе нижняя стенка на 4–5 мм длиннее верхней.

У новорожденного и в первые месяцы жизни ребенка наружный слуховой проход представлен щелью, поскольку его костная часть не развита, и верхняя стенка почти вплотную прилежит к нижней. Барабанная перепонка детей первого года жизни образует острый угол с осью слухового прохода и расположена почти горизонтально.

*Кровоснабжение наружного уха* осуществляется из системы наружной сонной артерии. Ушная раковина снабжается кровью из задней ушной артерии (*a. auricularis posterior*) и поверхностной височной артерии (*a. temporalis superficialis*). Эти же сосуды, а также глубокая ушная артерия (*a. auricularis profunda*) — ветвь внутренней челюстной артерии (*a. maxillaris interna*), обеспечивающая кровью более глубокие отделы и барабанную перепонку, образуют сплетение вокруг наружного слухового прохода. Питание хряща обеспечивается от сосудов надхрящницы.

*Венозный отток* осуществляется кпереди — в заднюю лицевую вену (*v. facialis posterior*), кзади — в заднюю ушную вену (*v. auricularis posterior*).

*Лимфоотток* из наружного уха происходит в направлении узлов, расположенных спереди от козелка, на сосцевидном отростке и под нижней стенкой наружного слухового прохода. Затем лимфа попадает в глубокие шейные лимфатические узлы, которые при воспалении на-



ружного слухового прохода увеличиваются и становятся болезненными при пальпации.

Наружное ухо иннервируют ветви тройничного нерва [ушно-височный нерв (*n. auriculotemporalis*), образованный ветвью нижнечелюстного нерва (*n. mandibularis*)] и шейного сплетения, а также ушная ветвь блуждающего нерва (*r. auricularis n. vagi*). Вследствие вагусного рефлекса раздражение задней и нижней стенок наружного слухового прохода у некоторых людей вызывает кашель.

*Барабанная перепонка* (*membrana tympani, tympanum*) разделяет наружное и среднее ухо. Это прочная фиброзная полупрозрачная пластинка, по форме напоминающая овал, вытянутый сверху вниз. Вертикальный размер барабанной перепонки составляет примерно 10 мм, ширина — 8–9 мм, толщина — 0,1 мм, площадь — около 55–60 мм<sup>2</sup>. У детей размеры барабанной перепонки почти такие же, как у взрослых, однако она более округлая и значительно толще за счет толщины эпидермиса и слизистой оболочки. По отношению к оси наружного слухового прохода барабанная перепонка расположена косо, образуя острый угол (около 30° с) нижней и передней стенками. Кроме того, барабанная перепонка воронкообразно втянута внутрь барабанной полости, так что ее центральный отдел — *пупок* (*umbo*) соответствует месту наибольшего втяжения. Расстояние от разных участков барабанной перепонки до внутренней стенки барабанной полости неодинаково: в центре оно составляет 1–1,5 мм, в передненижнем отделе — 4–5 мм, в задне-нижнем — до 6 мм.

*Барабанная перепонка* заключена в желобок волокнисто-хрящевато барабанного кольца (*annulus tympanicus*), однако сверху желобок отсутствует, и она крепится непосредственно к чешуе височной кости в *барабанной вырезке*, или вырезке Ривини (*incisura tympanica s. Rivini*). Большую часть барабанной перепонки (более 90% площади), фиксированную в барабанном кольце, обозначают как ее *натянутую часть* (*pars tensa*), а небольшой участок, расположенный в области ривиниевой вырезки, носит название *ненатянутой части*, или шрапнеллевой мембраны (*pars flaccida s. membrana Shrapnelli*). Натянутая часть барабанной перепонки состоит из трех слоев:

- наружного, или кожного (эпидермального);
- внутреннего, или эпителиального, — продолжения слизистой оболочки барабанной полости;
- среднего, или соединительнотканного, представленного радиальными и кольцевыми фиброзными волокнами (рис. 6-4, а).

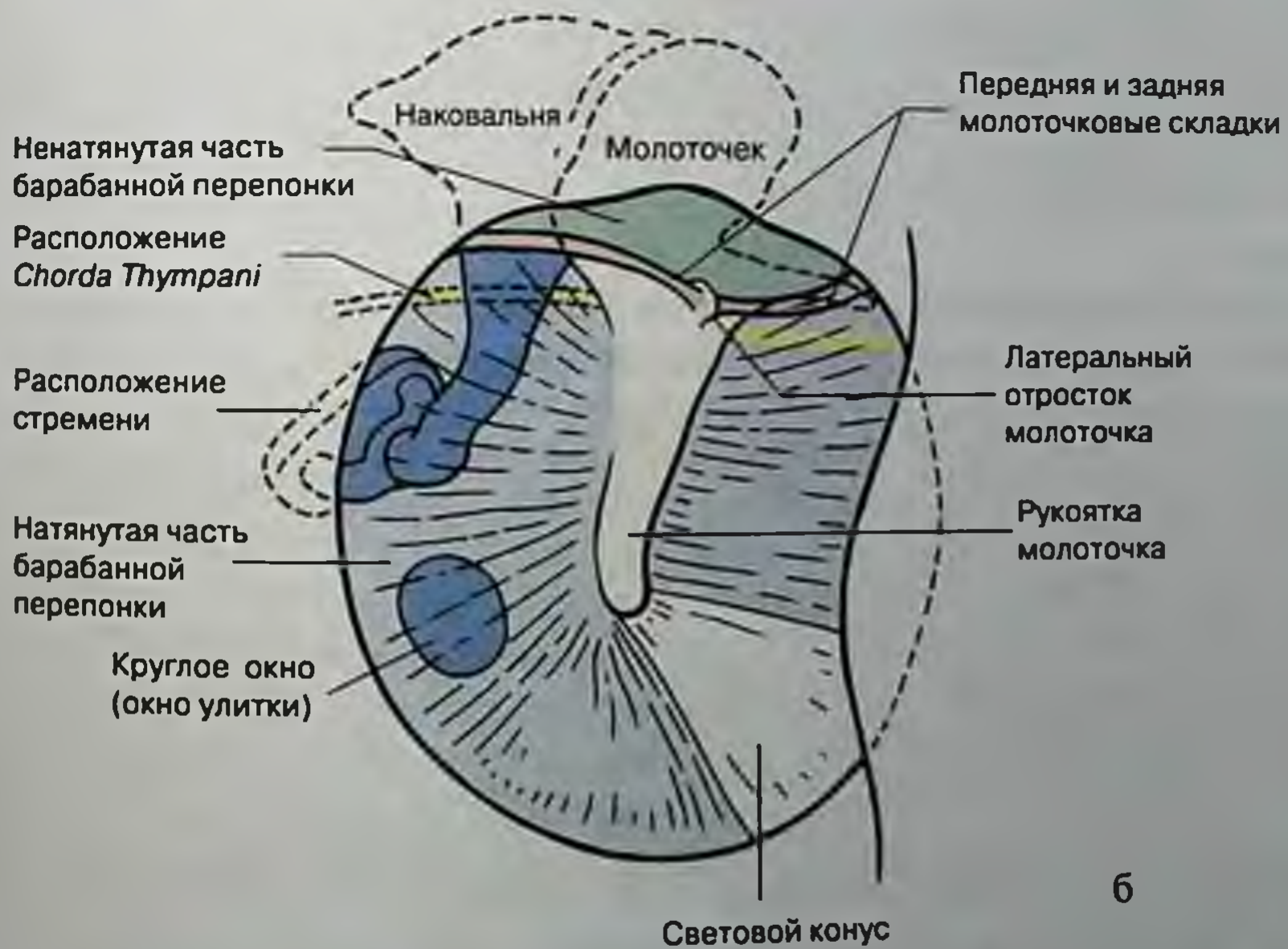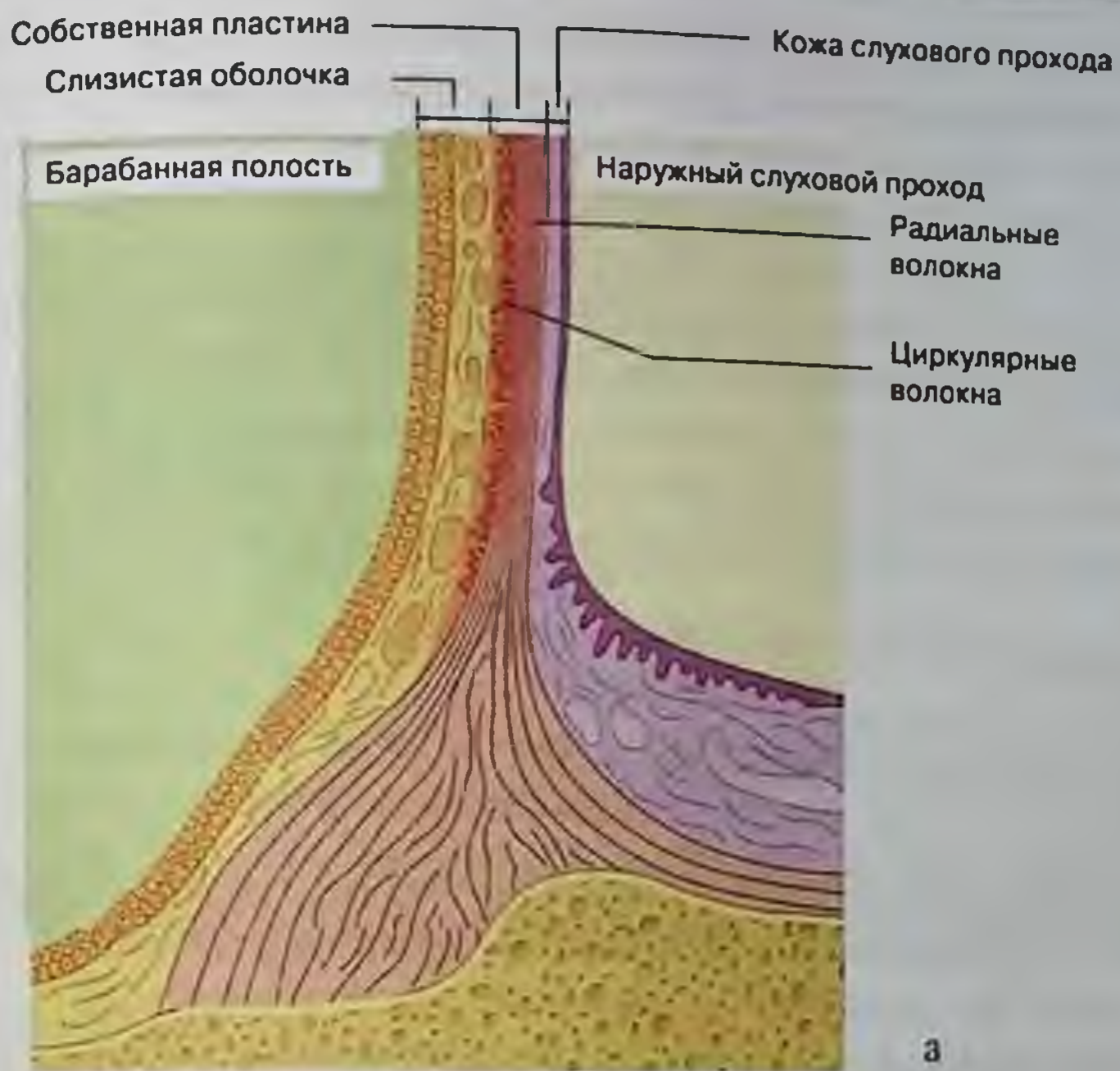


Рис. 6-4. Барабанная перепонка: а — строение барабанной перепонки; б — проекция элементов среднего уха на барабанную перепонку



Радиальными волокнами к барабанной перепонке прикреплена рукоятка молоточка, плотно сращенная с ее внутренним и средним слоями. В месте прикрепления нижнего конца рукоятки молоточка, чуть ниже середины, барабанная перепонка формирует воронкообразное углубление — *пупок* (*umbo*). Продолжаясь вверх и несколько вперед, верхняя треть рукоятки молоточка образует видимый снаружи *короткий отросток* (*processus brevis*), от которого вперед и назад отходят соответственно *передняя* и *задняя складки*, разделяющие натянутую и расслабленную части барабанной перепонки. При искусственном освещении барабанная перепонка перламутрово-серого цвета, на ее поверхности заметны:

- рукоятка;
- короткий отросток;
- передняя и задняя складки;
- пупок;
- световой конус, образованный в результате отражения света, падающего на поверхность барабанной перепонки (рис. 6-4, б).

Для удобства описания изменений, выявленных при отоскопии, барабанную перепонку условно делят на *четыре квадранта*. Они образованы пересечением линии, проходящей вдоль рукоятки молоточка через пупок, и перпендикуляра к ней, также проходящего через пупок. Различают *передневерхний*, *задневерхний*, *передненижний* и *задненижний квадранты* (см. рис. 2-8). Световой конус, имеющий вид блестящего равнобедренного треугольника, расположен в передненижнем квадранте.

Кровоснабжение барабанной перепонки со стороны наружного уха обеспечивается из глубокой ушной артерии (*a. auricularis profunda*) от верхнечелюстной артерии (*a. maxillaris*), со стороны среднего уха — из барабанной артерии (*a. tympanica*). Сосуды барабанной перепонки образуют две сети: наружную, связанную с сосудами наружного уха и разветвляющуюся в кожном слое, и внутреннюю, разветвляющуюся в слизистой оболочке барабанной перепонки. Сосуды наружной поверхности барабанной перепонки анастомозируют с сосудами ее внутренней поверхности. Вены наружной поверхности барабанной перепонки впадают в наружную яремную вену, внутренней поверхности — в сплетение вокруг слуховой трубы, поперечный синус и вены твердой мозговой оболочки.

Лимфоток осуществляется к предушным, позадиушным и задним шейным лимфатическим узлам. Барабанную перепонку ин-

нервирует ушная ветвь блуждающего нерва (*r. auricularis n. vagi*), а также барабанная ветвь языкоглоточного нерва и ушно-височный нерв (*n. auriculotemporalis*).

### Клиническая анатомия среднего уха

Среднее ухо представляет собой систему сообщающихся воздухоносных полостей:

- барабанной полости;
- слуховой трубы (*tuba auditiva*);
- входа в пещеру (*aditus ad antrum*);
- пещеры (*antrum*) и связанных с ней ячеек сосцевидного отростка (*cellulae mastoidea*).

С точки зрения топографии барабанная полость занимает центральное положение, ее клиническое значение также первостепенно. Замкнутая воздухоносная система среднего уха вентилируется через слуховую трубу, соединяющую барабанную полость с полостью носоглотки.

### Барабанная полость

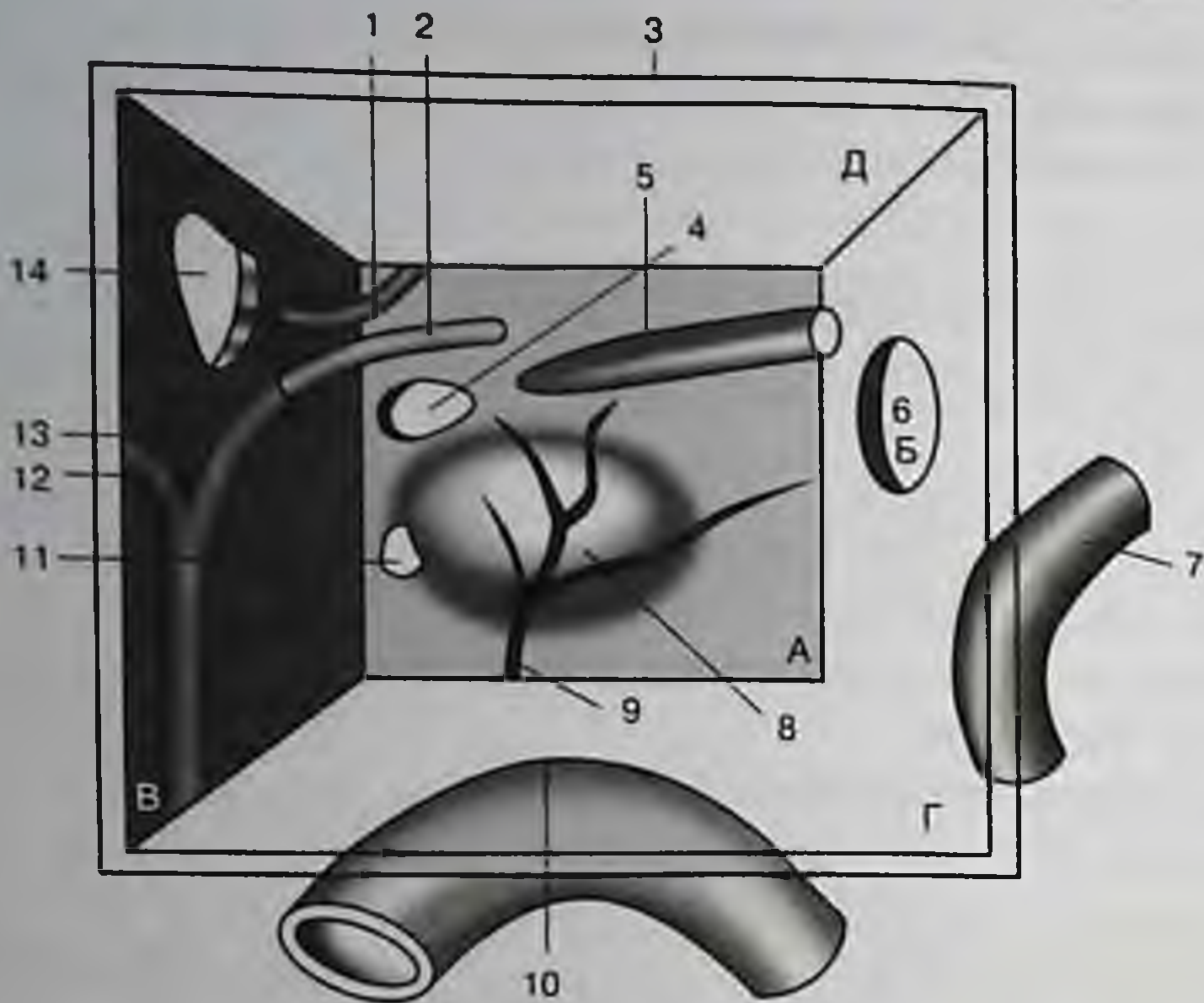
*Барабанная полость (cavum tympani)* — пространство, заключенное между барабанной перепонкой и лабиринтом. Форма барабанной полости напоминает неправильную четырехгранную призму, ее объем составляет около 1 см<sup>3</sup> с максимальным верхненижним размером (высота) и минимальным — между наружной и внутренней стенками (глубина). В барабанной полости различают шесть стенок (рис. 6-5):

- наружную и внутреннюю;
- верхнюю и нижнюю;
- переднюю и заднюю.

*Наружная* (латеральная) стенка представлена барабанной перепонкой, отделяющей барабанную полость от наружного слухового прохода, и граничащими с ней сверху и снизу костными отделами (рис. 6-6). Сверху от барабанной перепонки в образовании латеральной стенки участвует пластинка верхней стенки наружного слухового прохода шириной 3–6 мм, к нижнему краю которой (вырезке Ривини — *incisura Rivini*) прикрепляется барабанная перепонка. Ниже уровня прикрепления барабанной перепонки также выражен небольшой костный порожек.

В соответствии с особенностями строения латеральной стенки барабанную полость условно делят на три отдела: верхний, средний и нижний. *Верхний отдел* — надбарабанное пространство, *аттик*, или эпи-





**Рис. 6-5.** Схематичное изображение барабанной полости (наружная стенка отсутствует): А — внутренняя стенка; Б — передняя стенка; В — задняя стенка; Г — нижняя стенка; Д — верхняя стенка; 1 — латеральный полукружный канал; 2 — канал лицевого нерва; 3 — крыша барабанной полости; 4 — окно преддверия; 5 — полуканал мышцы, напрягающей барабанную перепонку; 6 — барабанное отверстие слуховой трубы; 7 — канал сонной артерии; 8 — мышца; 9 — барабанный нерв; 10 — луковичка внутренней яремной вены; 11 — окно улитки; 12 — барабанная струна; 13 — пирамидальное возвышение; 14 — вход в пещеру

*тимпанум (epitympanum)*, расположен выше верхнего края натянутой части барабанной перепонки. Его латеральной стенкой служат костная пластинка верхней стенки наружного слухового прохода и расслабленная часть барабанной перепонки. Сочленение молоточка с наковальней делит надбарабанное пространство на наружный и внутренний отделы. В нижней части наружного отдела аттика, между расслабленной частью барабанной перепонки и шейкой молоточка, находится верхний карман слизистой оболочки, или *пространство Пруссака*. Ревизия этого узкого пространства, а также переднего и заднего карманов барабанной перепонки (*карманов Трельча*), расположенных снизу и снаружи от пространства Пруссака, обязательна при операции по поводу хронического эптитимпанита.

*Средний отдел барабанной полости — мезотимпанум (mesotympanum)* — наибольший, соответствует проекции натянутой части бара-

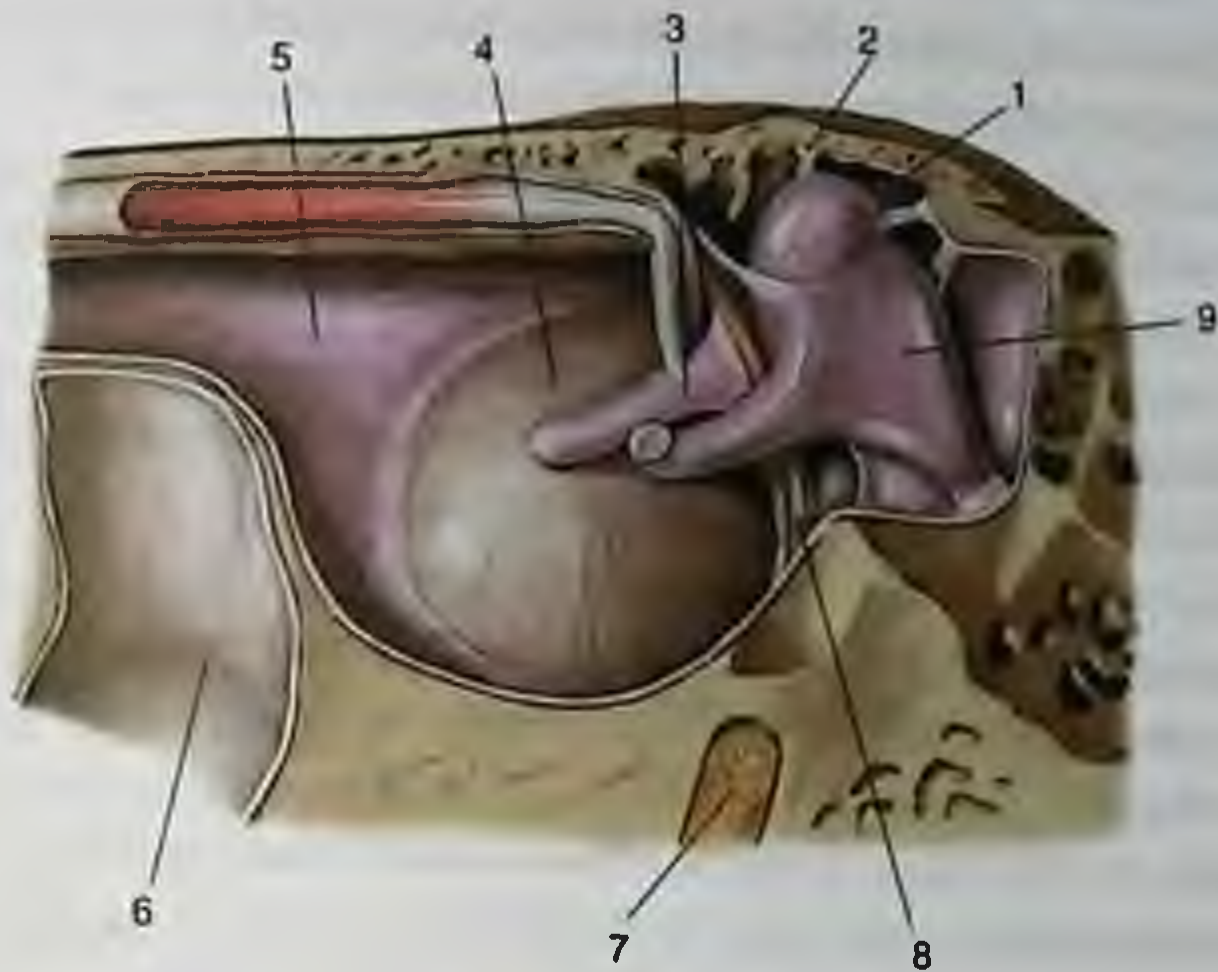


Рис. 6-6. Латеральная (наружная) стенка барабанной полости: 1 — надбарабанное углубление; 2 — верхняя связка молоточка; 3 — рукоятка молоточка; 4 — барабанная перепонка; 5 — барабанное отверстие слуховой трубы; 6 — колено внутренней сонной артерии; 7 — второе (вертикальное) колено лицевого нерва; 8 — барабанная струна; 9 — наковальня

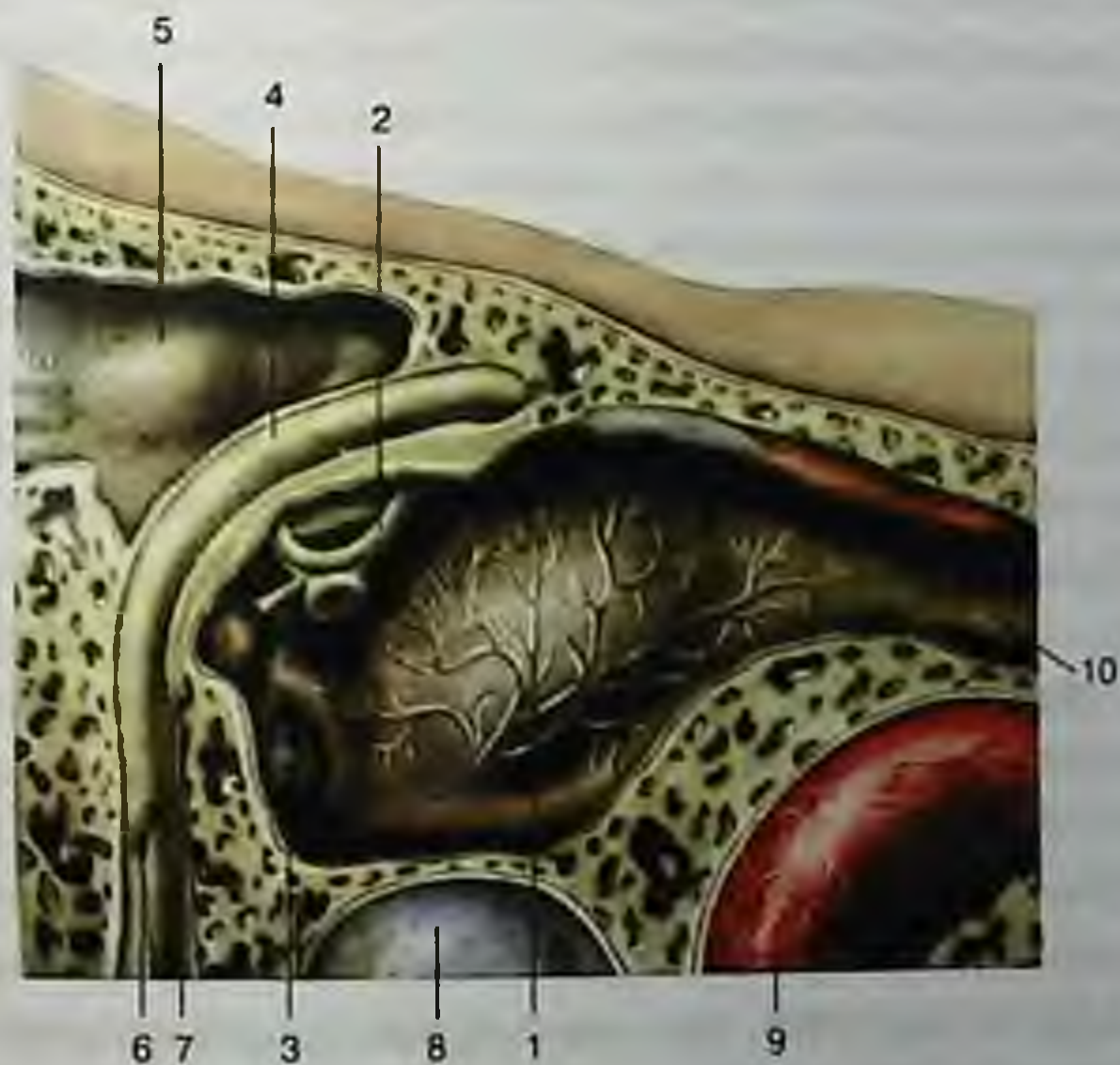

Рис. 6-7. Медиальная стенка барабанной полости и слуховая труба: 1 — мыс; 2 — стремечко в нише окна преддверия; 3 — окно улитки; 4 — горизонтальное первое колено лицевого нерва; 5 — ампула латерального (горизонтального) полукружного канала; 6 — барабанная струна; 7 — стремечной нерв; 8 — яремная вена; 9 — внутренняя сонная артерия; 10 — слуховая труба



банной перепонки. Нижний отдел (*hypotympanum*) — углубление ниже уровня прикрепления барабанной перепонки.

*Медиальная* (внутренняя, лабиринтная, промоториальная) стенка барабанной полости разделяет среднее и внутреннее ухо (рис. 6-7). В центральном отделе этой стенки заметен выступ — мыс, или промоториум, образованный латеральной стенкой основного завитка улитки. На поверхности промоториума расположено *барабанное сплетение* (*plexus tympanicus*), в формировании которого участвуют барабанный нерв [*n. tympanicus*, ветвь языкоглоточного нерва (*n. glossopharyngeus*)], тройничный и лицевой нервы, а также симпатические волокна от внутреннего сонного сплетения (*plexus caroticus internus*).

Позади мыса и сверху от него лежит *ниша окна преддверия* (*fenestra vestibuli*). Форма окна преддверия напоминает овал, вытянутый в переднезаднем направлении, размером 3×1,5 мм. Окно преддверия закрыто основанием стремени (*basis stapedis*), прикрепленным к краям окна с помощью кольцевидной связки [кольцевой связки основания стремени (*lig. annulare baseos stapedis*)]. В области задненижнего края мыса находится *ниша окна улитки* (*fenestra cochleae*), затянутого вторичной барабанной перепонкой (*membrana tympani secundaria*). Ниша окна улитки обращена к задней стенке барабанной полости и частично прикрыта выступом задненижнего ската промоториума.

Непосредственно над окном преддверия, в костном фаллопиевом канале, проходит горизонтальное колено лицевого нерва, а выше и позади расположен *выступ ампулы горизонтального полукружного канала*.

*Топография лицевого нерва* (*n. facialis*; VII черепной нерв) имеет большое практическое значение. Вступив вместе с преддверно-улитковым (*n. statoacusticus*) и промежуточным (*n. intermedius*) нервами во внутренний слуховой проход, лицевой нерв проходит по его дну, в лабиринте залегая между преддверием и улиткой. В лабиринтном отделе от секреторной порции лицевого нерва отходит большой каменистый нерв (*n. petrosus major*), иннервирующий слезную железу, а также слизистые железы полости носа. Перед выходом в барабанную полость над верхним краем окна преддверия лежит ганглий коленца (*ganglion geniculi*), в котором прерываются вкусовые чувствительные волокна промежуточного нерва. Место перехода лицевого нерва из лабиринтного отдела в барабанный обозначают как *первое коленце лицевого нерва*. На медиальной стенке барабанной полости горизонтальный отдел канала лицевого нерва залегает между окном преддверия и выступом ампулы горизонтального полукружного канала. На уровне пирамидального возвышения

(*eminentia pyramidalis*) лицевой нерв меняет направление на вертикальное (второе коленце), проходит через шилососцевидный канал и сквозь одноименное отверстие (*for. stylomastoideum*) выходит на основание черепа. В непосредственной близости от пирамидального возвышения лицевой нерв образует веточку к стременной мышце (*m. stapedius*), здесь же от ствола лицевого нерва отходит барабанная струна (*chorda tympani*). Проходя между молоточком и наковальней, она тянется через всю барабанную полость сверху от барабанной перепонки и выходит через каменисто-барабанную щель (*fissura petrotympanica s. Glaseri*), давая вкусовые волокна к передним 2/3 языка на своей стороне, секреторные волокна к слюнной железе, а также волокна к нервным и сосудистым сплетениям. Стенка канала лицевого нерва в барабанной полости очень тонкая и нередко имеет дегисценции, что определяет возможность распространения воспаления из среднего уха на нерв и развития пареза или даже паралича лицевого нерва. Во избежание повреждения нерва в ходе операции отохирургу следует учитывать различные варианты расположения лицевого нерва в барабанном и сосцевидном отделах.

Спереди от окна преддверия и несколько выше него расположен *улиткообразный отросток* (*processus cochleariformis*), через который перегибается сухожилие мышцы, натягивающей барабанную перепонку.

*Передняя стенка барабанной полости* — трубная, или сонная (*paries tubaria s. caroticus*). Верхняя половина этой стенки занята двумя отверстиями, над большим из которых — барабанным устьем слуховой трубы (*ostium tympanicum tubae auditivae*) — открывается полуканал мышцы, напрягающей барабанную перепонку (*m. tensor tympani*). В нижнем отделе передняя стенка образована тонкой костной пластинкой, которая отделяет ствол внутренней сонной артерии, проходящей в одноименном канале. Эта стенка пронизана тоненькими канальцами, через них в барабанную полость проходят сосуды и нервы, и воспалительный процесс из барабанной полости может перейти на сонную артерию.

*Задняя стенка барабанной полости* — сосцевидная (*paries mastoideus*). Через широкий ход [вход в пещеру (*aditus ad antrum*)] в ее верхнем отделе надбарабанное пространство сообщается с пещерой (*antrum mastoideum*) — постоянной ячейкой сосцевидного отростка. Ниже входа в пещеру, на уровне нижнего края окна преддверия, на задней стенке полости расположено пирамидальное возвышение (*eminentia pyramidalis*), заключающее стременную мышцу (*m. stapedius*), сухожилие которой выступает из вершины этого возвышения и направляется к го-



ловке стремени. Из маленького отверстия снаружи от пирамидального возвышения выходит барабанная струна.

*Верхняя стенка* — крыша барабанной полости (*tegmen tympani*). Эта костная пластинка толщиной 1–6 мм отделяет барабанную полость от средней черепной ямки. Иногда в этой пластинке присутствуют дегисценции, благодаря которым твердая мозговая оболочка средней черепной ямки непосредственно контактирует со слизистой оболочкой барабанной полости. Это может способствовать развитию внутричерепных осложнений при отитах. У детей первых лет жизни на границе каменистой и чешуйчатой частей височной кости в области крыши барабанной полости сохраняется незаращенная каменисто-чешуйчатая щель (*fissura petrosquamosa*), чем обусловлена возможность мозговых симптомов (менингизма) при остром среднем отите. В последующем на месте этой щели формируется каменисто-чешуйчатый шов (*sutura petrosquamosa*).

*Нижняя стенка барабанной полости* — яремная (*paries jugularis*) — граничит с лежащей под ней луковицей яремной вены (*bulbus venae jugularis*). Дно полости расположено на 2,5–3 мм ниже края барабанной перепонки. Чем более луковица яремной вены вдаётся в барабанную полость, тем более выпуклую форму имеет дно, и тем оно тоньше. Иногда здесь наблюдаются дефекты кости — дегисценции, тогда луковица яремной вены выпячивается в барабанную полость и ее можно поранить при парацентезе.

Слизистая оболочка барабанной полости является продолжением слизистой оболочки носоглотки и представлена однослойным плоским и переходным мерцательным эпителием с немногочисленными бокалообразными клетками. Покрывая слуховые косточки и связки, слизистая оболочка образует много сообщающихся карманов и синусов. С клинической точки зрения наиболее значимы *барабанный и лицевой синусы*.

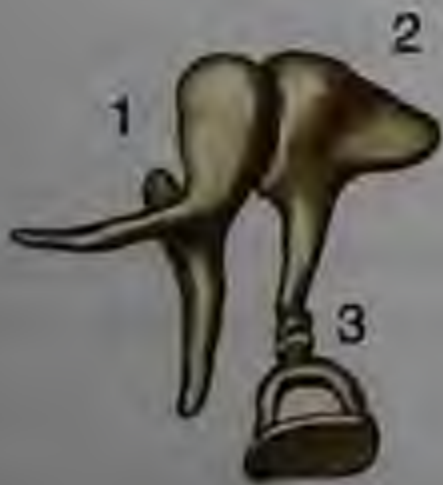

Рис. 6-8. Слуховые косточки: 1 — молоточек; 2 — наковальня; 3 — стремя

Барабанный синус находится под пирамидальным возвышением и простирается до луковицы яремной вены и окна улитки. Лицевой синус медиально ограничен каналом лицевого нерва, сзади — пирамидальным возвышением и спереди — мысом.

В барабанной полости находятся три слуховые косточки и две

внутриушные мышцы. Цепь слуховых косточек (рис. 6-8) составляют *молоточек (malleus)*, *наковальня (incus)* и *стремя (stapes)*, связанные сочленениями.

*Рукоятка молоточка* вплетена в фиброзный слой барабанной перепонки, основание стремени укреплено в нише окна преддверия. Основной массив слуховых косточек (головка и шейка молоточка, а также тело наковальни) находится в надбарабанном пространстве. В молоточке различают рукоятку, шейку и головку, а также передний и латеральный отростки. Рукоятка молоточка и его латеральный отросток видны при отоскопии. Масса молоточка — около 30 мг. *Наковальня* состоит из тела, короткого и длинного отростков; короткий отросток расположен во входе в пещеру, длинным отростком наковальня сочленена с головкой стремени. Масса наковальни составляет 27 мг. В *стремени* различают основание, две ножки, шейку и головку. *Кольцевая связка*, с помощью которой основание стремени прикрепляется к краю окна преддверия, достаточно эластична и обеспечивает хорошую подвижность преимущественно передних отделов основания стремени. Масса стремени — около 2,5 мг, площадь его основания — 3–3,5 мм<sup>2</sup>. Подвижные слуховые косточки соединены посредством суставов, несколько связок поддерживают всю цепь слуховых косточек.

Две внутриушные мышцы осуществляют движения слуховых косточек, обеспечивая аккомодационную и защитную функции. К шейке молоточка прикреплено сухожилие *мышцы, напрягающей барабанную перепонку (m. tensor tympani)*. Эта мышца начинается в костном полуканале выше барабанного устья слуховой трубы. Ее сухожилие первоначально направлено спереди назад, затем под прямым углом перегибается через улитковый отросток, в латеральном направлении пересекает барабанную полость и прикрепляется к молоточку. Мышца, напрягающая барабанную перепонку, иннервируется нижнечелюстной веточкой тройничного нерва.

*Стременная мышца (m. stapedius)* находится в костном влагалище пирамидального возвышения, из отверстия которого в области верхушки выходит сухожилие мышцы, оно идет вперед и прикрепляется к головке стремени. Эту мышцу иннервирует веточка лицевого нерва — *стремени- ной нерв (n. stapedius)*.

### Слуховая труба

Слуховая (евстахиева) труба (*tuba auditiva*; см. рис. 6-1) обеспечивает сообщение барабанной полости с внешней средой. Длина слуховой тру-



бы взрослых составляет 3,5 см, у детей она короче, шире и расположена более горизонтально. Евстахиева труба состоит из двух отделов: короткого костного (*pars ossea*) и более длинного перепончато-хрящевого (*pars cartilaginea*), где хрящ представлен желобом, покрытым слизистой оболочкой. Отделы слуховой трубы образуют тупой угол, открытый книзу. В месте перехода хрящевой части трубы в костную расположено самое узкое место — перешеек (*isthmus*) диаметром 1–1,5 мм. Барабанное устье слуховой трубы диаметром 4–5 мм находится в верхнем отделе передней стенки барабанной полости. Глоточное устье слуховой трубы лежит на 1–2,5 см ниже барабанного, открывается на латеральной стенке носоглотки, на уровне заднего конца нижней носовой раковины. В области глоточного устья слуховой трубы присутствует скопление лимфоидной ткани — *трубная миндалина (tonsilla tubaria)*.

В обычных условиях стенки перепончато-хрящевого отдела трубы прилежат друг к другу. При жевании, во время глотательных движений или при зевании труба раскрывается благодаря сокращению: мышцы, напрягающей нёбную занавеску (*m. tensor veli palatini*), и мышцы, поднимающей мягкое нёбо (*m. levator veli palatini*). Волокна этих мышц вплетены в толщу стенки перепончато-хрящевого отдела трубы.

Слизистая оболочка слуховой трубы выстлана мерцательным эпителием и содержит большое количество слизистых желез. Движение ресничек, направленное в сторону глоточного устья, обеспечивает защитную функцию.

Барабанная полость кровоснабжается из системы наружной и внутренней сонных артерий. К бассейну наружной сонной артерии относятся:

- шилососцевидная артерия (*a. stylomastoidea*);
- передняя барабанная артерия (*a. tympanica anterior*) — ветвь верхнечелюстной артерии (*a. maxillaris*);
- задняя ушная артерия (*a. auricularis posterior*) от шилососцевидной артерии.

От внутренней сонной артерии отходят ветви к передним отделам барабанной полости. Венозный отток осуществляется главным образом в крыловидное сплетение (*plexus pterygoideus*), сонное сплетение (*plexus caroticus*) и луковицу яремной вены (*bulbus v. jugularis*). Лимфоотток из барабанной полости происходит в ретрофарингеальные и глубокие шейные лимфатические узлы.

Слизистую оболочку барабанной полости иннервирует барабанный нерв (*n. tympanicus*) из системы языкоглоточного нерва (*n. glossopha-*

*gungens*), анастомозирующий с веточками лицевого, тройничного нервов и симпатического сплетения внутренней сонной артерии.

### Сосцевидный отросток

Задний отдел среднего уха представлен *сосцевидным отростком* (*processus mastoideus*), который содержит многочисленные воздухоносные ячейки, соединенные с барабанной полостью через *сосцевидную пещеру* (*antrum*) и *вход в пещеру* (*aditus ad antrum*) в верхнезадней части надбарабанного пространства. У новорожденных сосцевидный отросток не развит и выглядит как небольшое возвышение позади верхнего края барабанного кольца, содержащее только одну полость — антрум. Развитие сосцевидного отростка начинается на 2-м году жизни и завершается в основном к концу 6-го — началу 7-го года жизни.

Сосцевидный отросток взрослого напоминает конус, опрокинутый вниз верхушкой. Верхней границей служит *височная линия* (*linea temporalis*), которая является продолжением скулового отростка и примерно соответствует уровню дна средней черепной ямки. Передняя граница сосцевидного отростка образована задней стенкой наружного слухового прохода, у верхнезаднего края которого имеется выступ — *надпроходная ость*, или ость Генле (*spina suprameatum*). Этот выступ находится чуть ниже и спереди проекции *сосцевидной пещеры* (антрума), расположенной на глубине примерно 2—2,5 см от поверхности кости.

*Сосцевидная пещера* — постоянная воздухоносная полость округлой формы, присутствующая в сосцевидном отростке независимо от его формы и строения. Она служит надежным анатомическим ориентиром практически при всех операциях на ухе. У грудных детей сосцевидная пещера расположена выше слухового прохода и довольно поверхностно (на глубине 2—4 мм), в дальнейшем постепенно смещается назад и вниз. Крыша пещеры (*tegmen antri*), образованная костной пластинкой, отделяет ее от твердой мозговой оболочки средней черепной ямки.

Строение сосцевидного отростка зависит от количества воздухоносных полостей, их величины и расположения. Эти полости формируются при замещении костно-мозговой ткани врастающим мукопериостом. По характеру пневматизации различают *пневматический*, *диплоэтический* и *склеротический* типы строения сосцевидного отростка (рис. 6-9).

При пневматическом типе строения воздухоносные ячейки заполняют почти весь отросток, а иногда даже распространяются на чешую височной кости, скуловой отросток и пирамиду. Обычно около пещеры образуется зона более мелких ячеек, к периферии они становятся все



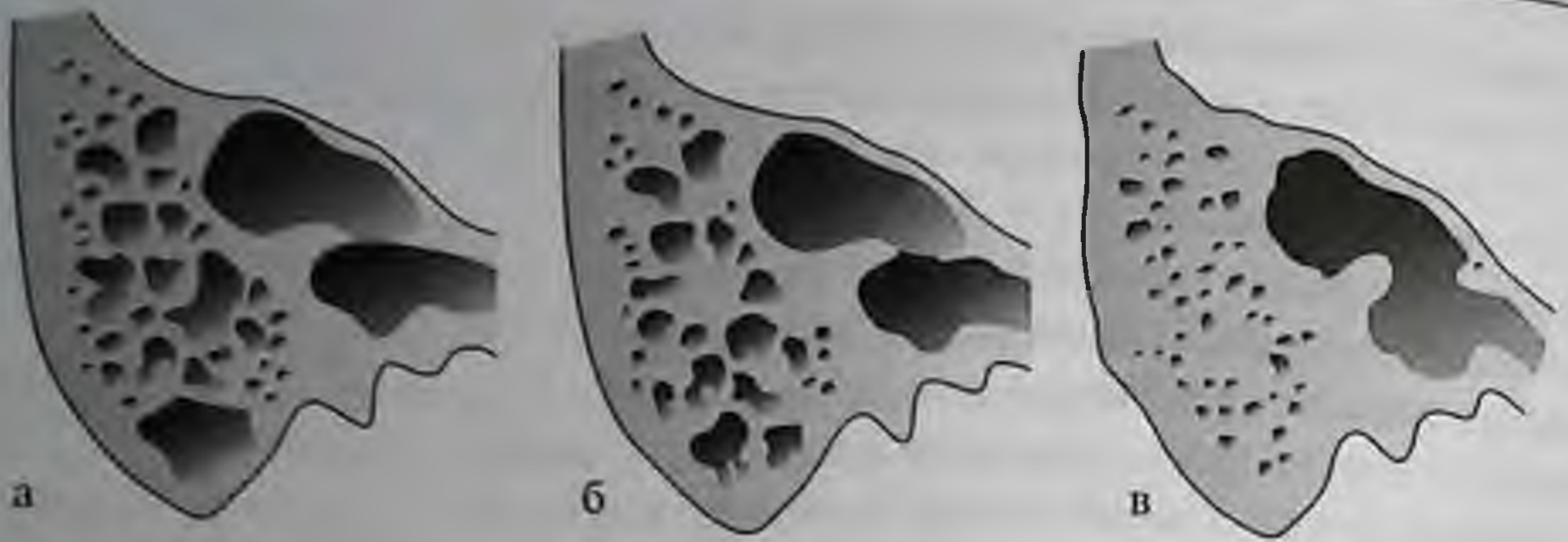

Рис. 6-9. Типы строения сосцевидного отростка (схема и компьютерная томограмма): а — пневматический; б — склеротический; в — спонгиозный, или диплоэтический

более крупными, нередко при этом выражена большая верхушечная ячейка. Диплоэтический (спонгиозный, губчатый) тип строения отличается небольшим количеством воздухоносных ячеек преимущественно вокруг пещеры. Склеротический (компактный) тип строения отростка образуется вследствие нарушения обменных процессов, а также перенесенных общих или местных воспалительных заболеваний. При этом типе строения сосцевидный отросток образован плотной костной тканью, ячейки отсутствуют или их очень мало.

К задней поверхности сосцевидного отростка прилежит *сигмовидный синус (sinus sigmoideus)* — венозная пазуха, через которую осуществляется отток крови из мозга в систему яремной вены. Под дном барабанной полости сигмовидный синус образует расширение — *луковицу яремной вены*. Синус представляет дубликатуру твердой мозговой оболочки и отграничен от клеточной системы сосцевидного отростка тонкой, но достаточно плотной костной пластинкой (*lamina vitrea*). Деструктивно-воспалительный процесс в сосцевидном отростке при заболеваниях среднего уха нередко приводит к разрушению этой пластинки и проникновению инфекции в венозный синус.

Предлежание синуса, когда он расположен близко к задней стенке слухового прохода, или его латеропозиция (поверхностное расположение) повышают риск его травмирования при операциях на ухе.

На внутренней поверхности верхушки сосцевидного отростка заметна глубокая борозда (*incisura mastoidea*), где прикрепляется двубрюшная мышца. Иногда через эту борозду гной прорывается из клеток отростка под шейные мышцы.

Кровоснабжение сосцевидной области осуществляется из системы наружной сонной артерии через заднюю ушную артерию (*a. auricularis posterior*), венозный отток — в одноименную вену, впадающую в наружную яремную вену (*v. jugularis externa*). Иннервируется область сосцевидного отростка чувствительными нервами из верхнего шейного сплетения: большим ушным нервом (*n. auricularis magnus*) и малым затылочным нервом (*n. occipitalis minor*).

### Клиническая анатомия внутреннего уха

Внутреннее ухо, или лабиринт, находится в толще пирамиды височной кости и состоит из костной капсулы и включенного в нее перепончатого образования, по форме повторяющего строение костного лабиринта. Различают три отдела костного лабиринта (рис. 6-10):

- средний — преддверие (*vestibulum*);
- передний — улитка (*cochlea*);
- задний — система из трех полукружных каналов (*canalis semicircularis*).

Латерально лабиринт образован медиальной стенкой барабанной полости, куда обращены окна преддверия и улитки, медиально — граничит с задней черепной ямкой.

Улитка (*cochlea*) расположена в переднем отделе лабиринта. У человека этот костный спиральный канал совершает примерно два с половиной оборота вокруг костного стержня (*modiolus*), от которого внутрь канала отходит костная спиральная пластинка (*lamina spiralis ossea*). На разрезе улитка имеет вид уплощенного конуса с шириной основания 9 мм и высотой 5 мм, длина спирального костного канала составляет примерно 32 мм. Продолжаясь в перепончатую базилярную пластинку, костная спиральная пластинка вместе с преддверной мембраной (мем-

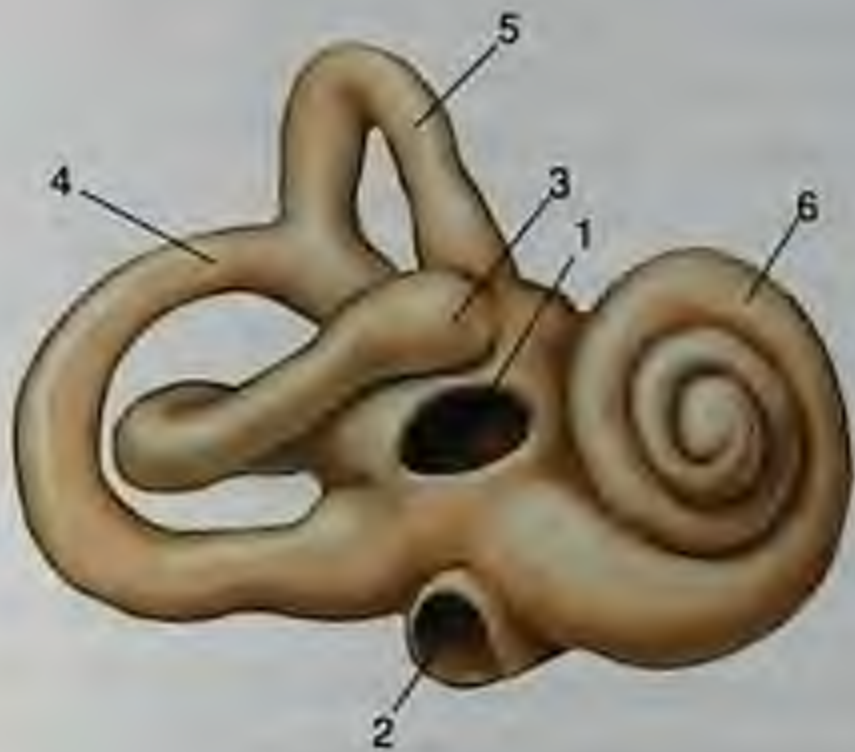

Рис. 6-10. Костный лабиринт: 1 — окно преддверия; 2 — окно улитки; 3 — латеральный (горизонтальный) полукружный канал; 4 — передний полукружный канал; 5 — задний полукружный канал; 6 — улитка



браной Рейсснера; *membrana vestibularis*) образует внутри улитки самостоятельный канал (*ductus cochlearis*), который делит канал улитки на два спиральных коридора: верхний и нижний. Верхний отдел канала — *лестница преддверия* (*scala vestibuli*), нижний — *барабанная лестница* (*scala tympani*). Лестницы изолированы друг от друга на всем протяжении и лишь в области верхушки улитки связаны отверстием (*helicotrema*). Лестница преддверия сообщается с преддверием, барабанная лестница граничит с барабанной полостью посредством окна улитки и не сообщается с преддверием. В канале у основания спиральной пластинки расположен *спиральный узел улитки* (*gangl. spirale cochleae*), где находятся ядра первого биполярного нейрона слухового тракта. Костный лабиринт заполнен *перилимфой*, а находящийся в нем перепончатый лабиринт — *эндолимфой*.

*Преддверие* (*vestibulum*) — центральная часть лабиринта, филогенетически наиболее древняя. Это небольшая полость, образующая два кармана: *сферический* (*recessus sphericus*) и *эллиптический* (*recessus ellipticus*). В первом, ближе к улитке, находится сферический мешочек (*sacculus*), во втором, примыкающем к полукружным каналам, — *маточка* (*utricleus*). Передняя часть преддверия через лестницу преддверия сообщается с улиткой, задняя — с полукружными каналами. В мешочках преддверия находятся отолитовые рецепторы.

*Полукружные каналы* (*canalis semicircularis*). Три полукружных канала лежат в трех взаимно перпендикулярных плоскостях:

- латеральный, или горизонтальный (*canalis semicircularis lateralis*), — под углом 30° к горизонтальной плоскости;
- передний, или фронтальный вертикальный (*canalis semicircularis anterior*), — во фронтальной плоскости;
- задний, или сагиттальный вертикальный (*canalis semicircularis posterior*), — в сагиттальной плоскости.

В каждом канале различают расширенное *ампулярное* и *гладкое колена*, обращенные к эллиптическому карману преддверия. Гладкие колена вертикальных каналов (фронтального и сагиттального) слиты в общее колено. Таким образом, три полукружных канала соединены с эллиптическим мешочком преддверия пятью отверстиями. Ампула латерального полукружного канала подходит вплотную к аттикоантральному коридору (*aditus ad antrum*), образуя его медиальную стенку.

*Перепончатый лабиринт* представляет собой замкнутую систему полостей и каналов, по форме в основном повторяющих костный лабиринт (рис. 6-11). Пространство между перепончатым и костным лабиринтом

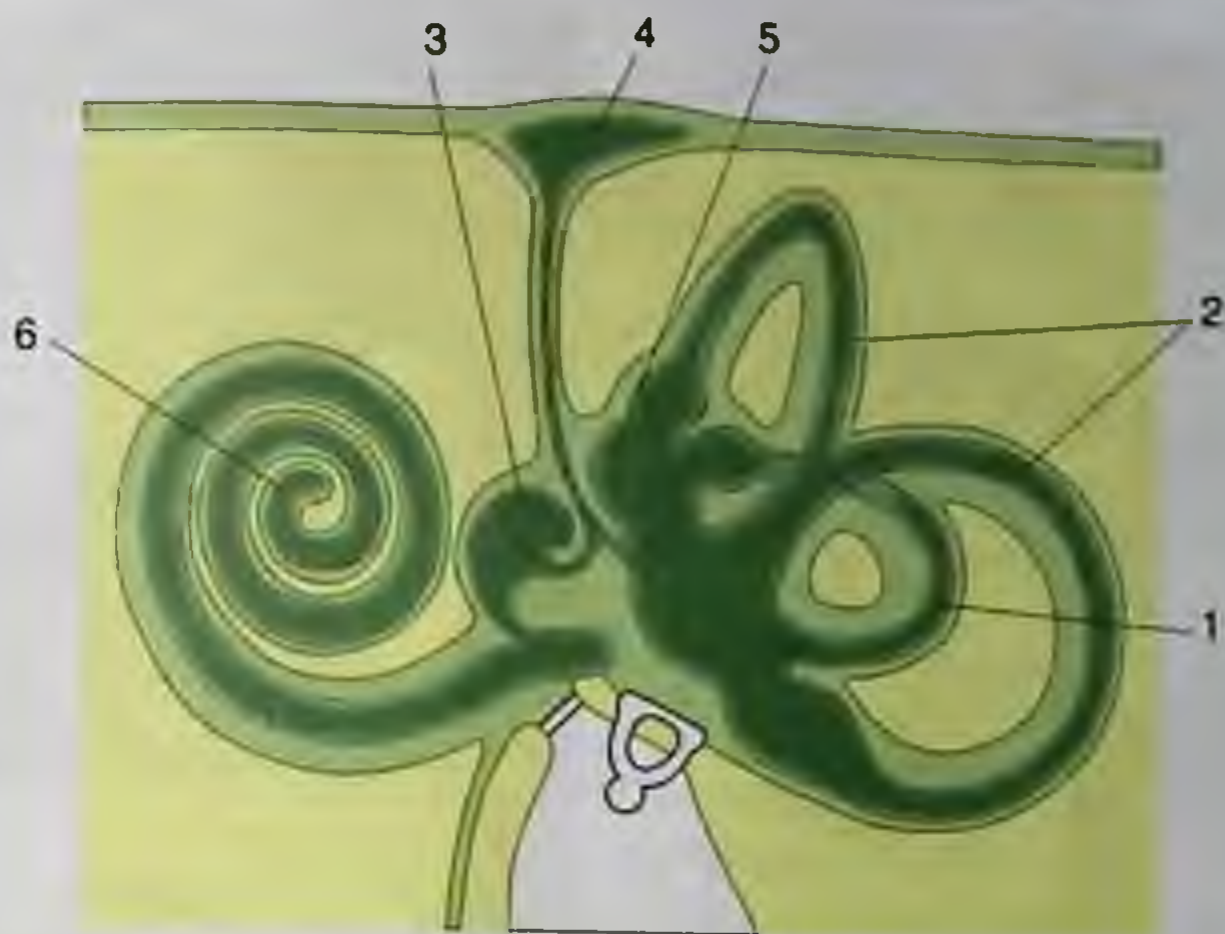


Рис. 6-11. Взаимоотношение костного и перепончатого лабиринтов: 1 — латеральный полукружный канал; 2 — передний и задний полукружные каналы; 3 — эллиптический мешочек; 4 — эндолимфатический мешочек; 5 — сферический мешочек; 6 — улитка

заполнено *перилимфой*. Это пространство, очень незначительное в области полукружных каналов, несколько расширяется в преддверии и улитке. Перепончатый лабиринт подвешен внутри перилимфатического пространства с помощью соединительнотканых тяжей. Полости перепончатого лабиринта заполнены *эндолимфой*. Перилимфа и эндолимфа, тесно связанные функционально, представляют гуморальную систему ушного лабиринта. Ионный состав перилимфы напоминает таковой спинномозговой жидкости и плазмы крови, эндолимфы — внутриклеточной жидкости. Биохимическое различие касается в первую очередь содержания ионов калия и натрия: в эндолимфе много калия и мало натрия, в перилимфе соотношение обратное. Перилимфатическое пространство связано с субарахноидальным через водопровод улитки, эндолимфа находится в замкнутой системе перепончатого лабиринта и с жидкостями мозга сообщения не имеет.

Принято считать, что эндолимфа выделяется сосудистой полоской, а ее реабсорбция происходит в эндолимфатическом мешочке. Избыточная продукция эндолимфы сосудистой полоской, а также нарушение ее всасывания могут привести к повышению внутрилабиринтного давления.

С анатомической и функциональной точек зрения во внутреннем ухе выделяют два рецепторных аппарата:



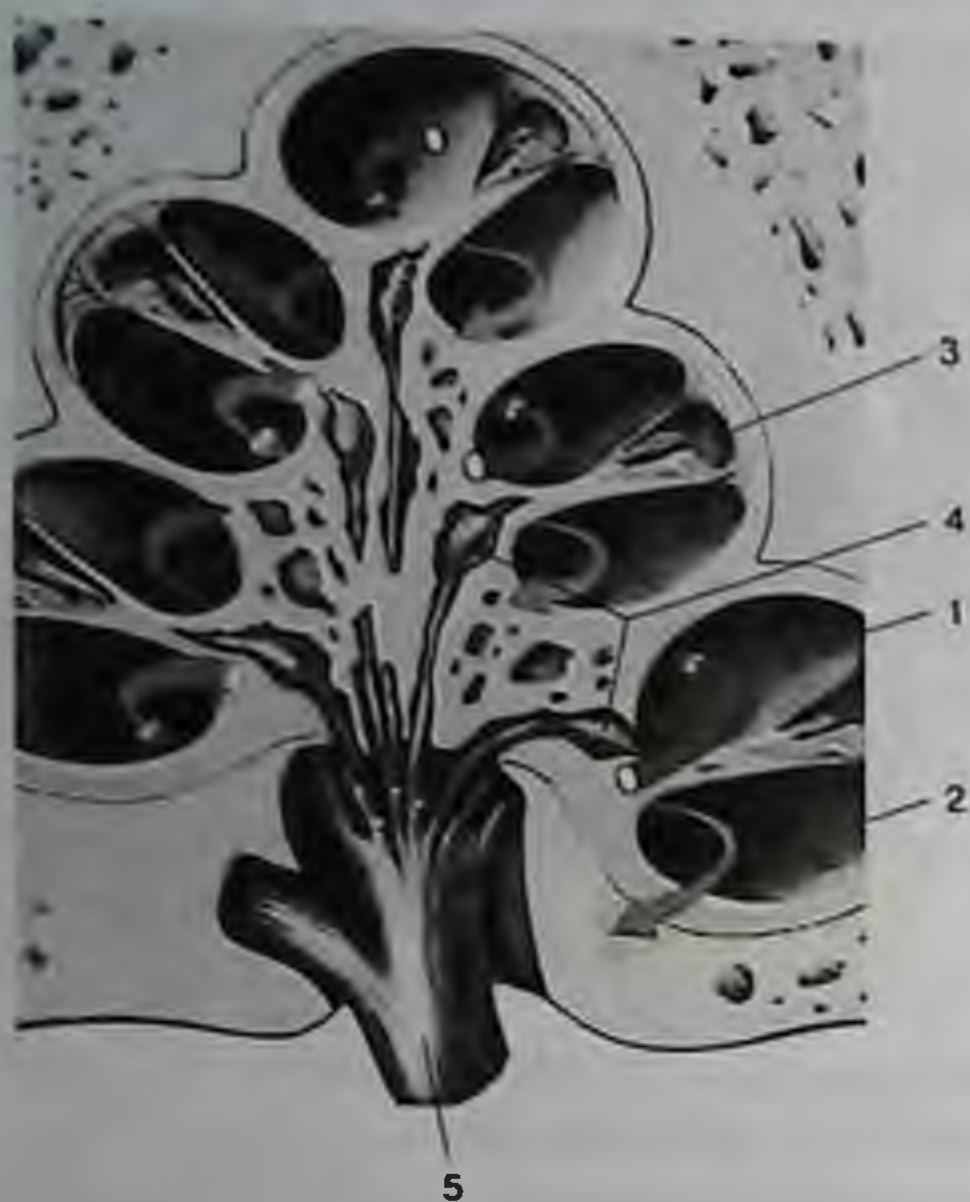

Рис. 6-12. Фронтальный разрез улитки: 1 — лестница преддверия; 2 — лестница улитки; 3 — улитковый проток; 4 — спиральный узел; 5 — улитковая часть преддверно-улиткового нерва

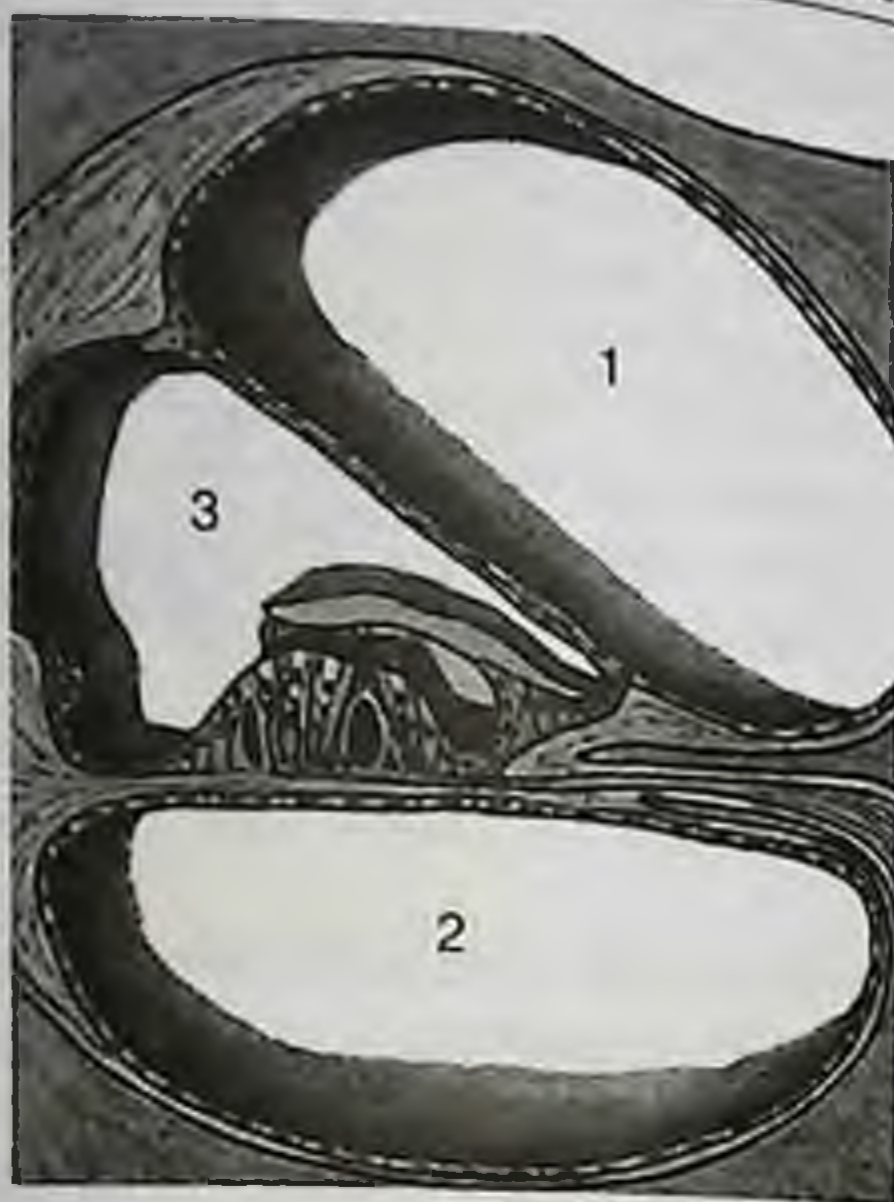


Рис. 6-13. Расположение улиткового протока в базальной завитке улитки: 1 — лестница преддверия; 2 — барабанная лестница; 3 — улитковый проток

- кохлеарный, находящийся в перепончатой улитке (*ductus cochlearis*);
- вестибулярный — в мешочках преддверия (*sacculus* и *utricleus*) и в трех ампулах перепончатых полукружных каналов.

Перепончатая улитка, или *улитковый проток* (*ductus cochlearis*), расположена в улитке между лестницей преддверия и барабанной лестницей (рис. 6-12). На поперечном разрезе улитковый проток имеет треугольную форму: он образован преддверной, тимпанальной и наружной стенками (рис. 6-13). Верхняя стенка обращена к лестнице преддверия и представлена тонкой мембраной, состоящей из двух слоев плоских эпителиальных клеток, — преддверной мембраной (мембраной Рейсснера; *membrana vestibularis*). Дно улиткового протока образует *базиллярная мембрана*, отделяющая его от барабанной лестницы. Край костной спиральной пластинки посредством базилярной мембраны соединяется с противоположной стенкой костной улитки, где внутри улиткового протока расположена спиральная связка (*lig. spirale*), верхнюю часть которой, богатую кровеносными сосудами, называют *сосудистой полоской*



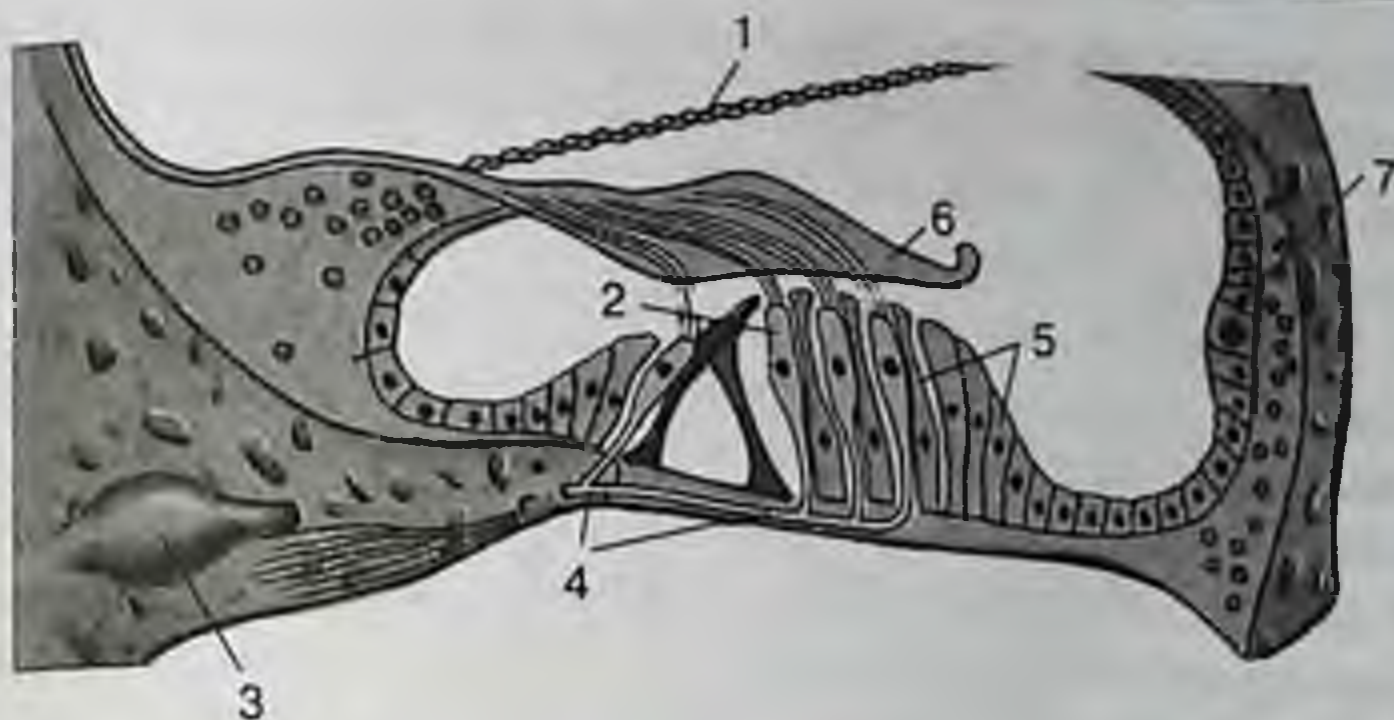


Рис. 6-14. Спиральный (кортиев) орган: 1 — преддверная мембрана (мембрана Рейсснера); 2 — волосковые клетки; 3 — спиральный узел; 4 — нервные волокна к волосковым клеткам; 5 — опорные клетки; 6 — покровная мембрана; 7 — сосудистая полоска

(*stria vascularis*). Базилярная мембрана снабжена обширной сетью капиллярных кровеносных сосудов и состоит из поперечно расположенных эластических волокон, длина и толщина которых увеличивается по направлению от основного завитка к верхушке.

На базилярной мембране, расположенной спиралевидно вдоль всего улиткового протока, лежит *спиральный (кортиев) орган* — *периферический рецептор слухового анализатора* (рис. 6-14). Спиральный орган состоит из нейроэпителиальных внутренних и наружных волосковых клеток, а также разнообразных опорных клеток:

- наружных и внутренних столбовых, образующих кортиевы дуги;
- наружных и внутренних фаланговых (клеток Дейтерса);
- наружных и внутренних пограничных (клеток Гензена);
- наружных поддерживающих и питающих клеток (клеток Клаудиуса);
- клеток Бехтерева.

Кнутри от внутренних столбовых клеток расположен ряд *внутренних волосковых клеток* (около 3500), снаружи от наружных столбовых клеток находятся около 20 000 *наружных волосковых клеток*. Волосковые клетки синаптически связаны с периферическими нервными волокнами, исходящими из биполярных клеток спирального ганглия. Опорные клетки кортиева органа выполняют поддерживающую и трофическую функции. Внутриэпителиальные пространства между клетками кортиева органа заполнены жидкостью, получившей название кортилимфы. Химический состав кортилимфы довольно близок к таковому эндолимфы, однако их отличия существенны.



Над волосковыми клетками спирального органа расположена покровная мембрана (*membrana tectoria*), которая, так же как и базилярная мембрана, отходит от края костной спиральной пластинки и нависает над базилярной мембраной, поскольку ее наружный край свободен. Под ней также находится кортилимфа. Покровная мембрана состоит из продольно и радиально направленных протофибрилл, в нее вплетаются волоски нейроэпителиальных наружных волосковых клеток. При колебаниях базилярной мембраны расстояние между ней и покровной мембраной изменяется, волоски нейроэпителиальных клеток деформируются, что приводит к преобразованию механической энергии колебаний стремени и жидкостей внутреннего уха в электрическую энергию нервного импульса. В кортиевом органе к каждой чувствительной волосковой клетке подходит только одно концевое нервное волокно, не дающее ответвлений к соседним клеткам, поэтому дегенерация нервного волокна приводит к гибели соответствующей клетки.

Следует отметить, что существует афферентная и эфферентная иннервация чувствительных клеток кортиева органа, осуществляющая центростремительный и центробежный потоки. Около 95% афферентной (центростремительной) иннервации падает на внутренние волосковые клетки. Наоборот, основной эфферентный поток направлен на наружные волосковые клетки.

Перепончатые полукружные каналы залегают в костных каналах, повторяют их конфигурацию, но меньше их по диаметру, за исключением ампулярных отделов, почти полностью выполняющих костные ампулы (рис. 6-15, а). Перепончатые каналы подвешены к эндосту костных стенок соединительнотканью тяжами, в которых проходят питающие сосуды. Внутренняя поверхность канала выстлана эндотелием, в ампулах каждого из полукружных каналов расположены ампулярные рецепторы, представляющие небольшой круговой выступ — гребень (*crista ampullaris*), на котором размещены опорные и чувствительные рецепторные клетки — периферические рецепторы вестибулярного нерва. На апикальном полюсе сенсорно-эпителиальные (волосковые) клетки несут одну эксцентрично расположенную ресничку — киноцилию и 50–100 более тонких и коротких неподвижных стереоцилий. С волосковым аппаратом рецепторных клеток связывают процессы возбуждения вестибулярного аппарата. Движение эндолимфы при угловых ускорениях в сторону ампулы или гладкого колена полукружного канала приводит к раздражению нейроэпителиальных клеток. В частности, предполагают,



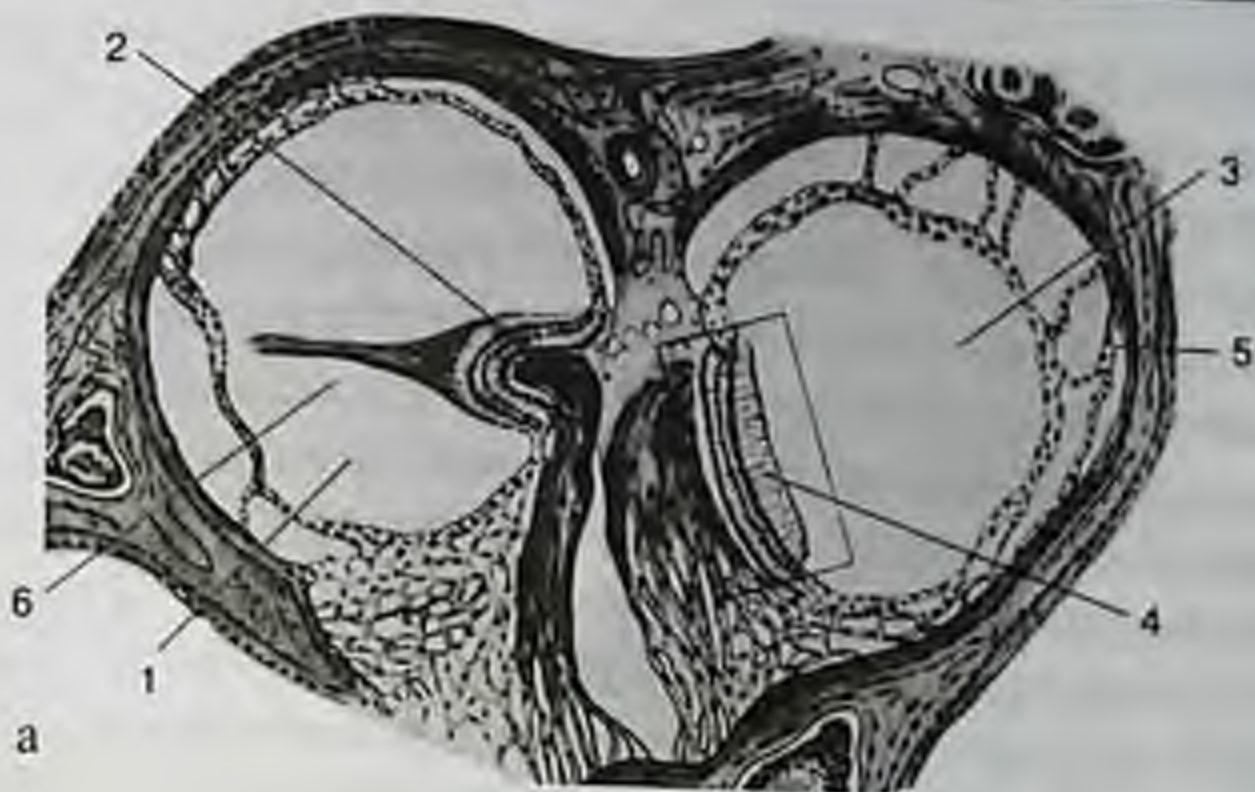

Рис. 6-15. Схема вестибулярных рецепторов: а — ампулярный рецептор: 1 — просвет ампулы полукружного протока; 2 — ампулярный гребешок; 3 — просвет эллиптического мешочка; 4 — мембрана статоконий; 5 — соединительнотканые тяжи; 6 — киноцилий; б — статокониев рецептор: 1 — мембрана статоконий; 2 — рецепторные клетки

что изменение расстояния между киноцилией и стереоцилиями приводит к гипо- или гиперполяризации, вследствие чего поток импульсов от рецепторной клетки увеличивается или уменьшается.

В преддверии лабиринта находятся два перепончатых мешочка: *эллиптический и сферический (utricle et sacculus)*, в полости которых расположены отолитовые рецепторы. В эллиптический мешочек открываются полукружные каналы, сферический соединяется реуниевым протоком с улитковым ходом. Небольшие возвышения на внутренней поверхности обоих мешочков выстланы нейроэпителием и содержат чувствительные клетки; эти участки называют пятнами — соответ-



ственно пятном эллиптического мешочка, или маточки (*macula utriculi*), и пятном круглого мешочка (*macula sacculi*; рис. 6-15, б). Рецепторный аппарат сферического мешочка и маточки также состоит из опорных и чувствительных клеток. Реснички чувствительных клеток, переплетаясь, образуют сеть, погруженную в желеобразную массу, которая содержит множество кристаллов карбоната кальция октаэдрической формы. Вместе с отолитами и желеобразной массой волоски чувствительных клеток образуют отолитовую мембрану. Как и в ампулярных рецепторах, чувствительные клетки пятен сферического мешочка и маточки несут *киноцилии* и *стереоцилии*. Давление отолитов на киноцилии и стереоцилии чувствительных клеток, а также смещение ресничек при прямолинейных ускорениях приводит к трансформации механической энергии в нервный импульс в нейроэпителиальных волосковых клетках. Эллиптический и сферический мешочки соединены посредством тонкого *канальца* (*ductus utriculosaccularis*), который имеет ответвление — *эндолимфатический проток* (*ductus endolymphaticus*). Эндолимфатический проток выходит на заднюю поверхность пирамиды, где слепо заканчивается *эндолимфатическим мешком* (*saccus endolymphaticus*) —

расширением, образованным дубликатурой твердой мозговой оболочки.

Таким образом, вестибулярные сенсорные клетки расположены в пяти рецепторных областях — по одной в каждой ампуле трех полукружных каналов и по одной в двух мешочках преддверия каждого уха. В нервных рецепторах преддверия и полукружных каналов к каждой чувствительной клетке подходит не одно (как в улитке), а несколько нервных волокон, поэтому гибель одного из этих волокон не влечет за собой гибели клетки.

Кровоснабжение внутреннего уха осуществляется посредством лабиринтной артерии (*a. labyrinthi*) — ветви базилярной артерии (*a. basilaris*) или ее ветви от передней нижней мозжечковой артерии (рис. 6-16). Во внутреннем слуховом проходе лабиринтная артерия делится на три ветви (артерии):

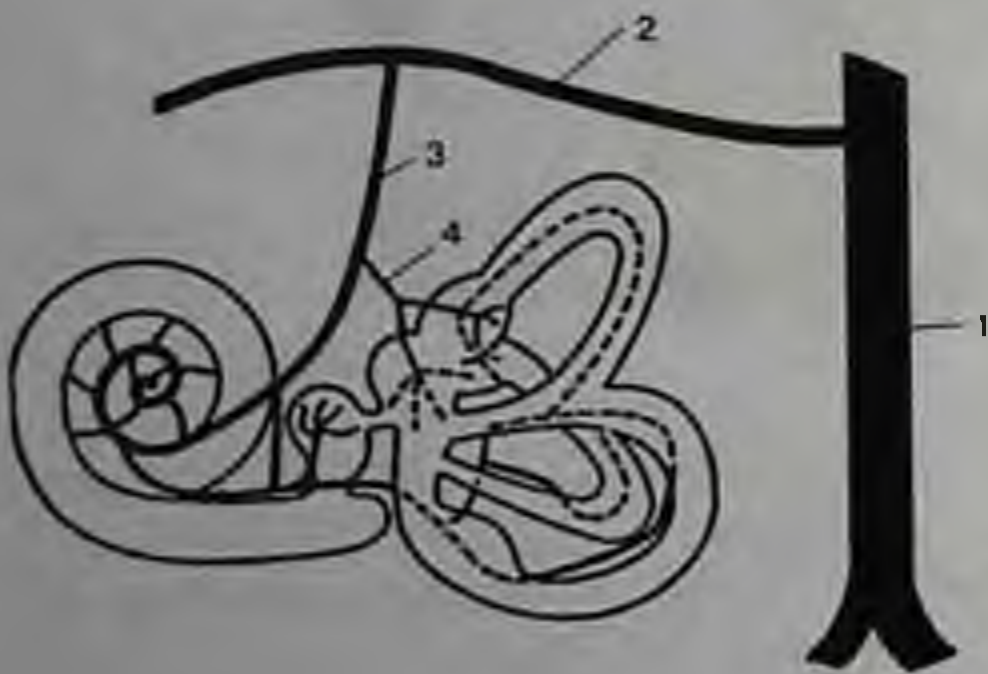

Рис. 6-16. Кровоснабжение лабиринта: 1 — позвоночная артерия; 2 — базилярная артерия; 3 — передняя нижняя мозжечковая артерия; 4 — артерия лабиринта

- преддверную (*a. vestibularis*);
- преддверно-улитковую (*a. vestibulocochlearis*);
- улитковую (*a. cochlearis*).

Особенности кровоснабжения лабиринта состоят в отсутствии анастомозов ветвей лабиринтной артерии с сосудистой системой среднего уха. Рейсснерова мембрана лишена капилляров, а в области ампулярных и отолитовых рецепторов подэпителиальная капиллярная сеть непосредственно контактирует с клетками нейроэпителия. К нейроэпителиальным волосковым клеткам спирального органа кровеносные сосуды не подходят, их питание осуществляется опосредованно, через прилежащие к ним трофические клетки.

Венозный отток из внутреннего уха идет по трем путям:

- венам водопровода улитки;
- венам водопровода преддверия;
- венам внутреннего слухового прохода.

## Иннервация внутреннего уха

### Слуховой анализатор

Слуховой анализатор представлен на рис. 6-17. Волосковые клетки кортиева органа синаптически связаны с периферическими отростками биполярных клеток *спирального ганглия (ganglion spirale)*, расположенного в основании спиральной пластинки улитки. Центральные отростки биполярных нейронов спирального ганглия образуют волокна слуховой (улитковой) порции VIII нерва (*n. cochleovestibularis*), который проходит через внутренний слуховой проход и в области мостомозжечкового угла вступает в мост. На дне IV желудочка VIII нерв делится на два корешка: верхний вестибулярный и нижний улитковый.

Волокна улиткового корешка заканчиваются в латеральном углу ромбовидной ямки на клетках *вентрального (nucl. cochlearis ventralis)* и *дорсального (nucl. cochlearis dorsalis)* улитковых ядер. Таким образом, клетки спирального ганглия вместе с периферическими отростками, идущими к нейроэпителиальным волосковым клеткам кортиева органа, и центральными отростками, заканчивающимися в ядрах моста, составляют первый нейрон слухового анализатора. На уровне кохлеарных ядер расположено несколько ядерных образований, участвующих в формировании дальнейших путей проведения слуховых раздражений: ядро трапециевидного тела, верхняя олива и ядро боковой петли. От вентрального и дорсального ядер начинается *второй нейрон* слухового анализатора. Меньшая часть волокон этого нейрона идет по одноимен-



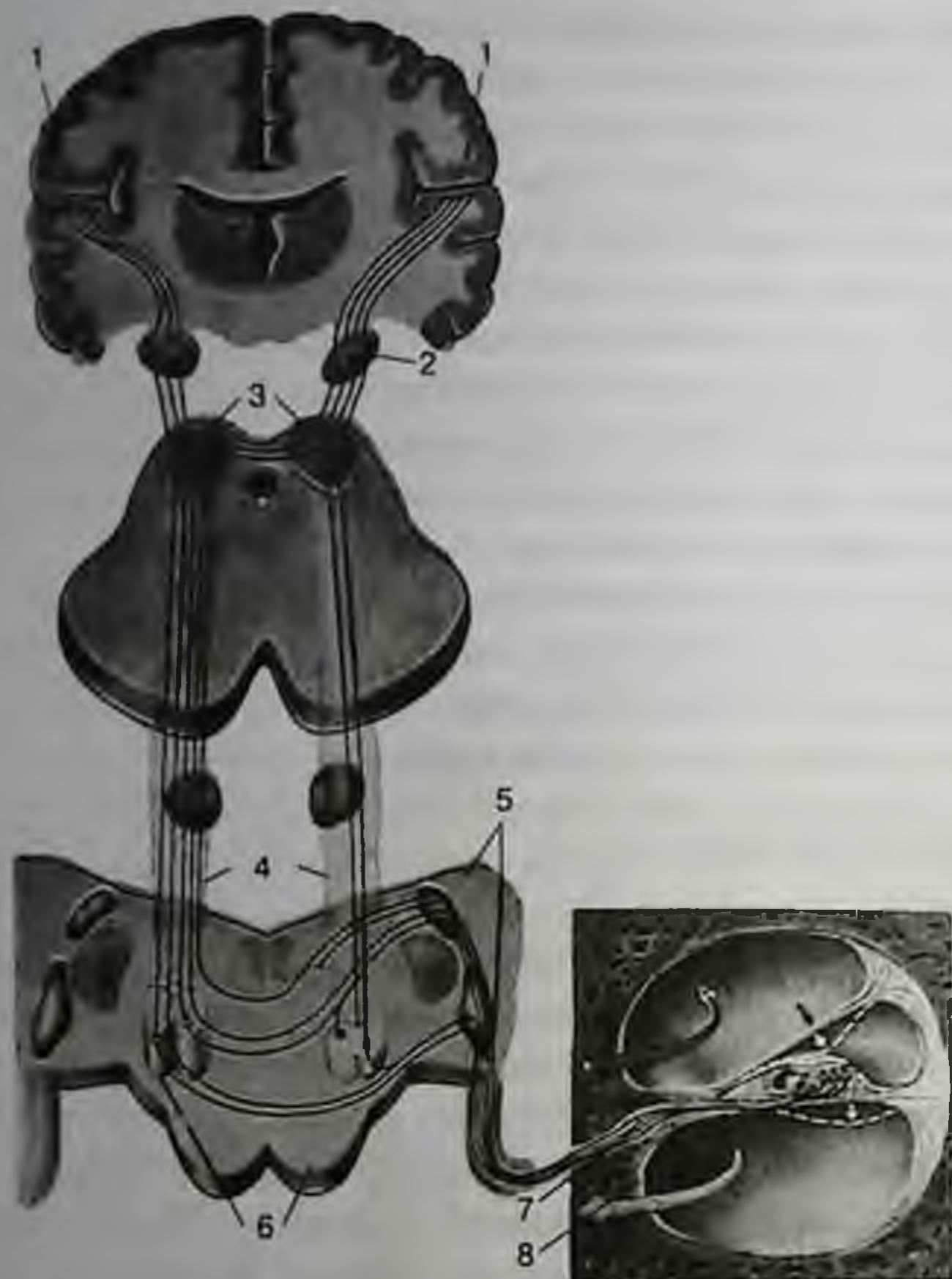


Рис. 6-17. Схема проводящих путей слухового анализатора: 1 — кора височной доли большого мозга; 2 — медиальное коленчатое тело; 3 — бугры четверохолмия; 4 — латеральная петля; 5 — улитковые ядра; 6 — верхние оливные ядра; 7 — спиральный узел; 8 — кортиев орган

ной стороне, а большая часть в виде слуховой полоски (*striae acusticae*) перекрещивается и переходит на противоположную сторону моста, заканчиваясь в оливе и трапецевидном теле. Волокна третьего нейрона в составе боковой петли идут к ядрам четверохолмия и медиального коленчатого тела, откуда уже волокна четвертого нейрона, после второго частичного перекреста, направляются в височную долю мозга и оканчиваются в корковом отделе слухового анализатора, располагаясь преимущественно в поперечных височных извилинах Гешля.

Слуховая система обеспечивает восприятие звуковых колебаний, проведение нервных импульсов к слуховым нервным центрам и анализ получаемой информации. Проведение импульсов от кохлеарных рецепторов по обеим сторонам мозгового ствола объясняет возможность одностороннего нарушения слуха только в случае поражения среднего и внутреннего уха, а также кохлеовестибулярного нерва и его ядер в мосту. При одностороннем поражении латеральной петли, подкорковых и корковых слуховых центров импульсы от обоих кохлеарных рецепторов проводятся по непораженной стороне в одно из полушарий и расстройства слуха может не быть.

### Вестибулярный анализатор

Рецепторные клетки вестибулярного анализатора контактируют с окончаниями периферических отростков биполярных нейронов вестибулярного ганглия (*gangl. vestibulare*), расположенного во внутреннем слуховом проходе. Центральные отростки этих нейронов формируют вестибулярную порцию преддверно-улиткового (VIII) нерва, который проходит во внутреннем слуховом проходе, выходит в заднюю черепную ямку и в области мостомозжечкового угла внедряется в вещество мозга. В вестибулярных ядрах продолговатого мозга, в дне IV желудочка, заканчивается первый нейрон. Вестибулярный ядерный комплекс включает четыре ядра: латеральное, медиальное, верхнее и нисходящее. От каждого ядра с преимущественным перекрестом идет второй нейрон. Высокие адаптационные возможности вестибулярного анализатора обусловлены множеством ассоциативных связей ядерного вестибулярного комплекса (рис. 6-18).

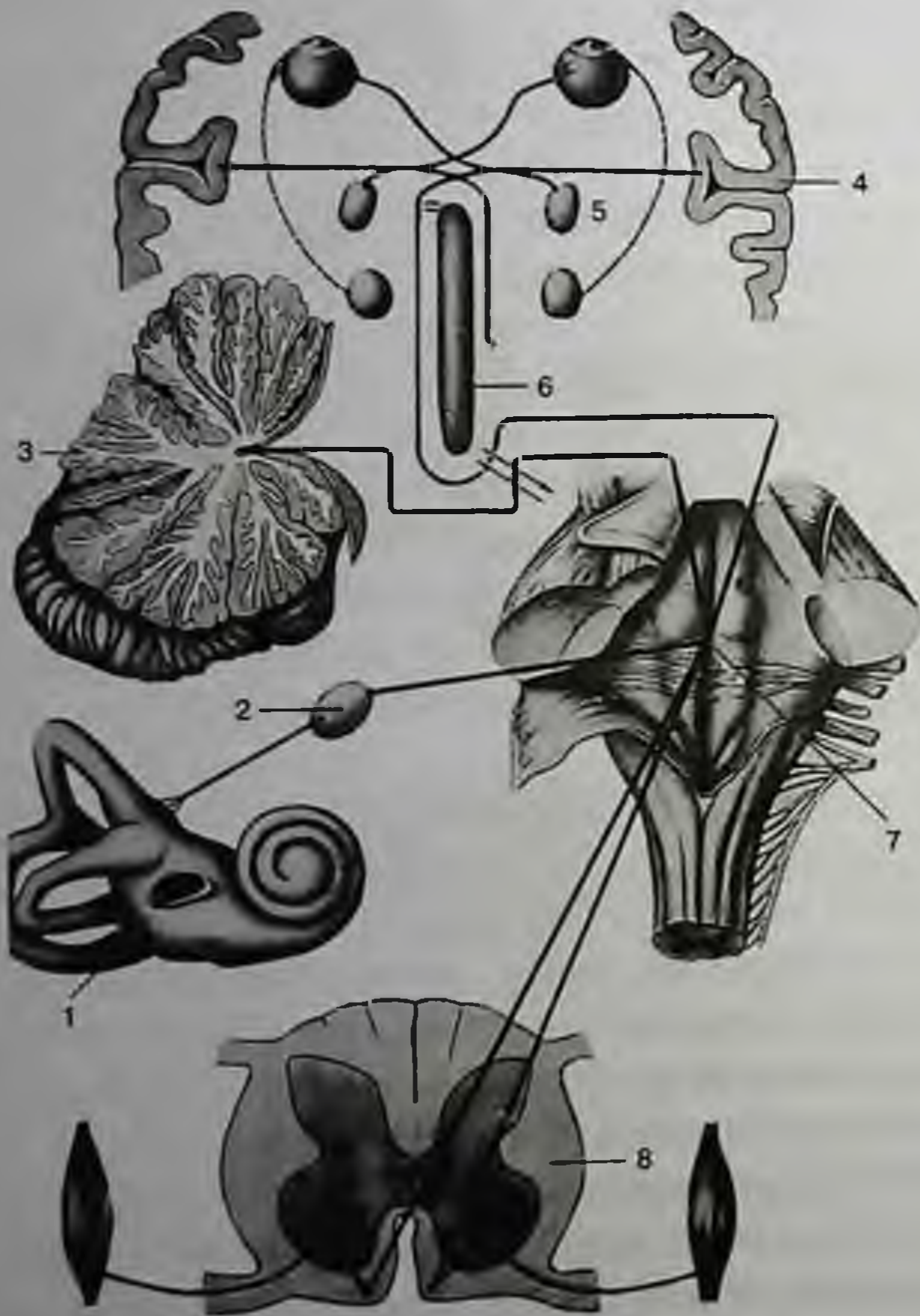
С позиций клинической анатомии важно отметить пять основных связей вестибулярных ядер с различными образованиями центральной и периферической нервной системы.

- Вестибулоспинальные связи начинаются от латеральных ядер продолговатого мозга, в составе вестибулоспинального тракта проходят в передних рогах спинного мозга, обеспечивая связь вестибулярных рецепторов с мышечной системой.
- Вестибулоглазодвигательные связи осуществляются через систему заднего продольного пучка: от медиального и нисходящего ядер продолговатого мозга идет перекрещенный путь, а от верхнего ядра — неперекрещенный к глазодвигательным ядрам.
- Вестибуловегетативные связи осуществляются от медиального ядра к ядрам блуждающего нерва к ретикулярной формации и энцефальной области.



- Вестибуломозжечковые пути проходят во внутреннем отделе нижней ножки мозжечка и связывают вестибулярные ядра с ядрами мозжечка.
- Вестибулоретикулярные связи обеспечиваются системой волокон, идущих от всех четырех ядер к зрительному бугру. Прерываясь в последнем, эти волокна идут к височной доле мозга, где вестибулярный анализатор имеет рассеянное представительство. Кора и мозжечок выполняют регулирующую функцию по отношению к вестибулярному анализатору.

Посредством указанных связей реализуются разнообразные сенсорные, вегетативные и соматические вестибулярные реакции.



**Рис. 6-18.** Схема ассоциативных связей вестибулярного анализатора: 1 — лабиринт; 2 — спиральный ганглий; 3 — мозжечок; 4 — кора полушарий большого мозга; 5 — ядра глазодвигательных нервов; 6 — ретикулярная формация; 7 — вестибулярные ядра в продолговатом мозге; 8 — спинной мозг

## 6.2. КЛИНИЧЕСКАЯ ФИЗИОЛОГИЯ УХА

В ухе рецепторы двух органов (анализаторов) — слуха и равновесия — расположены в одной костной капсуле. Рецепторы обоих анализаторов относятся к механорецепторам, и в определенной степени сходно воспринимают энергию раздражения. Однако слуховой анализатор, филогенетически и онтогенетически более молодой, отличается большей сложностью организации. Его чувствительные элементы, в отличие от вестибулярных, относятся к экстероцепторам, т.е. воспринимают энергию из внешней среды. Ниже рассмотрены особенности функционирования органов слуха и равновесия.

### Функция органа слуха

Слух человека — сложный процесс, для реализации которого необходимы проведение звуковой волны, ее преобразование в нервные импульсы, их передача в нервные центры, анализ и интеграция звуковой информации. Соответственно, различают такие функции органа слуха, как звукопроводение и звуковосприятие. Адекватным раздражителем органа слуха служит звук, поэтому для освещения основных функциональных особенностей системы необходимо знакомство с некоторыми понятиями акустики.

### Основные физические понятия акустики

Звук представляет *механические колебания упругой среды, распространяющиеся в виде волн в воздухе, жидкости и твердых телах*. С точки зрения физиологии под звуком понимают механические колебания, которые, воздействуя на слуховой рецептор, вызывают в нем физиологический процесс, воспринимаемый как ощущение звука.

Звуковая волна характеризуется синусоидальными (периодическими) колебаниями (рис. 6-19). При распространении в определенной среде звук представляет волну с фазами сгущения (уплотнения) и разрежения. В зависимости от направления колебаний частиц по отношению к направлению волны различают продольные и поперечные волны. Звуковые волны в воздухе и жидких средах продольные, в твердых телах существуют волны обоих типов. Скорость распространения звуковых колебаний в воздухе составляет 332 м/с, в воде — 1450 м/с. Одинаковые состояния звуковой волны — *участки сгущения или разрежения* — называют фазами. Расстояние между средним и крайним положением колеблющегося тела называют *амплитудой колебаний*, а между



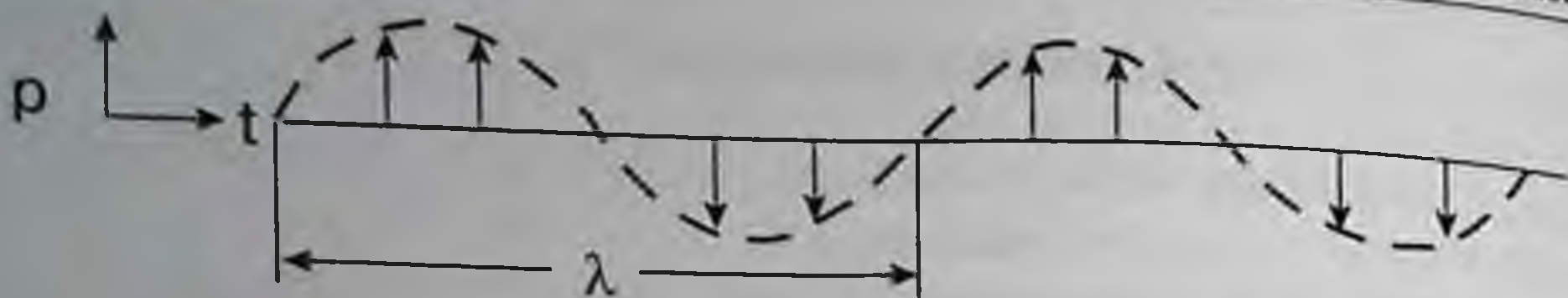


Рис. 6-19. Звуковая волна:  $p$  — звуковое давление;  $t$  — время;  $\lambda$  — длина волны

одинаковыми фазами — *длиной волны*. Количество колебаний (сжатий или разрежений) в единицу времени определяют понятием *частоты звука*. Единицей измерения частоты звука служит герц (Гц), обозначающий количество колебаний в секунду. Различают высокочастотные (высокие) и низкочастотные (низкие) звуки. Низкие звуки с малой частотой имеют большую длину волны, высокие звуки с большой частотой — маленькую (короткую).

Фаза и длина волны важны в физиологии слуха. Так, одно из условий оптимального слуха — приход звуковой волны к окнам преддверия и улитки в разных фазах, что анатомически обеспечивается звукопроводящей системой среднего уха. Высокие звуки с малой длиной волны приводят в колебание небольшой (короткий) столб лабиринтной жидкости (перилимфы) в основании улитки, низкие (с большой длиной волны) распространяются до верхушки улитки. Это обстоятельство важно для уяснения современных теорий слуха.

По характеру колебательных движений различают:

- чистые тоны;
- сложные тоны;
- шумы.

Гармонические (ритмичные) синусоидальные колебания создают чистый, простой звуковой тон. Примером таких колебаний служит звук камертона.

Способность звуковой волны огибать препятствия называют *дифракцией*. Низкие звуки с большой длиной волны обладают лучшей дифракцией, чем высокие с короткой длиной волны. Отражение звуковой волны от встречаемых на ее пути препятствий определяют как *эхо*. Многократное отражение звука в закрытых помещениях от различных предметов называется *реверберацией*. Явление наложения отраженной звуковой волны на первичную звуковую волну получило название *интерференции*. При этом наблюдается усиление или ослабление звуковых волн. При прохождении звука через наружный слуховой проход происходит его интерференция, и звуковая волна усиливается.

Явление, когда звуковая волна одного колеблющегося предмета вызывает соколебательные движения другого предмета, называют *резонансом*.

Основное свойство слухового анализатора — его способность различать *высоту звука, громкость и тембр*. Ухо человека воспринимает звуковые частоты в диапазоне 16–20 000 Гц, что составляет 10,5 октавы. Колебания с частотой менее 16 Гц называют инфразвуком, а выше 20 000 Гц — ультразвуком. В обычных условиях человеческое ухо не слышит инфразвук и ультразвук, однако они воспринимаются, что определяется при специальном исследовании. Весь диапазон частот, воспринимаемых ухом человека, делят на несколько частей:

- тоны до 500 Гц — низкочастотные;
- 500–3000 Гц — среднечастотные;
- 3000–8000 Гц — высокочастотные.

Ухо человека наиболее чувствительно к звукам в диапазоне 1000–4000 Гц. Это так называемые речевые частоты, имеющие значение для восприятия человеческого голоса. Ниже 1000 Гц и выше 4000 Гц чувствительность уха значительно понижается.

С возрастом слух постепенно ухудшается и зона наибольшей чувствительности смещается в сторону низких частот. Так, если в возрасте 20–40 лет она находится в области 3000 Гц, то к 60 годам и старше смещается в область 1000 Гц.

Чем больше амплитуда звука, тем лучше слышимость, однако эта закономерность сохраняется до определенного предела, за которым начинается звуковая перегрузка. Минимальную энергию звуковых колебаний, способную вызвать ощущение звука, называют *порогом слухового ощущения*. Порог слухового ощущения определяется чувствительностью уха: чем выше порог, тем хуже чувствительность, и наоборот. Интенсивность звука — физическое понятие, его силы следует отличать от громкости — субъективной оценки силы звука. Люди с нормальным и пониженным слухом воспринимают звук одной интенсивности с различной громкостью.

Единицей измерения громкости звука, его усиления или ослабления принято считать децибел (дБ), т.е. десятую часть бела. Термин «бел» введен в честь изобретателя телефона Александра Бела и обозначает отношение силы исследуемого звука к ее пороговому уровню. Децибел — 0,1 десятичного логарифма отношения силы данного звука к пороговому уровню. Благодаря введению такой единицы при акустических измерениях интенсивность всех звуков области слухового



восприятия выражают в относительных единицах в интервале 0–140 дБ. Сила шепотной речи составляет примерно 30 дБ, разговорной — 40–60 дБ, громкой речи — 80 дБ, крика у уха — 100 дБ, шума реактивного двигателя — 120 дБ. Максимальный порог силы звука для человека составляет 120–130 дБ — звук такой интенсивности вызывает боль в ушах.

Способность дифференцировать прибавку силы звука, т.е. субъективно различать появление новой интенсивности, также зависит от исходной величины раздражителя и составляет его определенную часть. Дифференциальный порог силы звука минимален в зоне речевых частот (в среднем 0,8 дБ) и возрастает в зоне низких частот.

Важное свойство уха — его способность к анализу сложных звуков. Звучащее тело, например струна, колеблется не только целиком, образуя основной тон, но и частями (например, половинкой, четвертью), колебания которых дают обертоны (гармоники), что вместе с основным тоном определяет тембр — определенную окраску звука.

Одна из особенностей слухового анализатора состоит в его способности при постороннем шуме воспринимать одни звуки хуже, чем другие. Такое взаимное заглушение одного звука другим получило название «маскировка». Это явление нашло широкое применение в аудиологии, когда при исследовании одного уха на другое ухо в целях его заглушения подают маскирующий тон. Обычно низкие звуки лучше маскируют более высокие тоны.

Понятием «адаптация» определяют физиологическое приспособление органа слуха к восприятию звукового раздражителя определенной силы и частоты. Известная роль в этом принадлежит мышцам барабанной полости и другим механизмам. Благодаря адаптации анализатор оптимально настроен на восприятие звука данных силы и частоты. Наиболее существенно изменение чувствительности: под влиянием сильного звукового раздражителя чувствительность уха снижается, а в тишине, напротив, — обостряется. Выключение звукового раздражителя сопровождается, как правило, быстрым восстановлением чувствительности уха. Процессы адаптации протекают по-разному при различных заболеваниях уха, и их изучение представляет ценность для дифференциальной диагностики.

От адаптации отличают *утомление* (понижение чувствительности) слухового анализатора при его перераздражении, сопровождаемое медленным восстановлением. В отличие от адаптации, утомление всегда снижает работоспособность органа слуха. После отдыха утомление проходит, однако при частых и длительных воздействиях звуков и шума

большой интенсивности развиваются стойкие необратимые нарушения слуховой функции. Заболевания уха предрасполагают к более быстрому развитию утомления слуха.

*Ототопика* — важное свойство слухового анализатора, позволяющее определять направление источника звука. Ототопика возможна лишь при обоих слышащих ушах, т.е. при *бинауральном* слухе. Способность локализовать направление источника звука обеспечивается следующими условиями. Во-первых, имеет значение разница в силе восприятия звука тем и другим ухом. Ухо, расположенное ближе к источнику звука, воспринимает его более громким, при этом второе ухо находится в звуковой тени. Экранирующее действие головы особенно резко проявляется при восприятии высоких звуков, поэтому разница в силе играет ведущую роль при распознавании направления именно **высоких звуков**.

Для локализации низких звуков главную роль играет временной фактор — различие времени поступления звука к одному и другому уху. Разница максимальна при положении источника звука сбоку, на линии оси, соединяющей оба уха. Человек способен различать минимальный промежуток времени, равный 0,063 мс. Расстояние между ушами составляет в среднем 21 см. Если длина волны меньше удвоенного этого расстояния, то способность определять направление звука пропадает, поэтому ототопика высоких звуков затруднена. Чем больше расстояние между приемниками звука, тем точнее определение его направления.

### **Функции наружного, среднего и внутреннего уха**

Периферический отдел слухового анализатора выполняет две основные функции:

- звукопроводение — доставку звуковой энергии к рецепторному аппарату улитки;
- звуковосприятие — трансформацию физической энергии звуковых колебаний в нервное возбуждение.

Соответственно этим функциям различают звукопроводящий и звуковоспринимающий аппараты (рис. 6-20). В звукопроводении участвуют:

- ушная раковина;
- наружный слуховой проход;
- барабанная перепонка;
- цепь слуховых косточек;
- жидкости внутреннего уха;
- мембраны окна улитки;
- мембрана Рейсснера, базилярная и покровная мембраны (рис. 6-21).



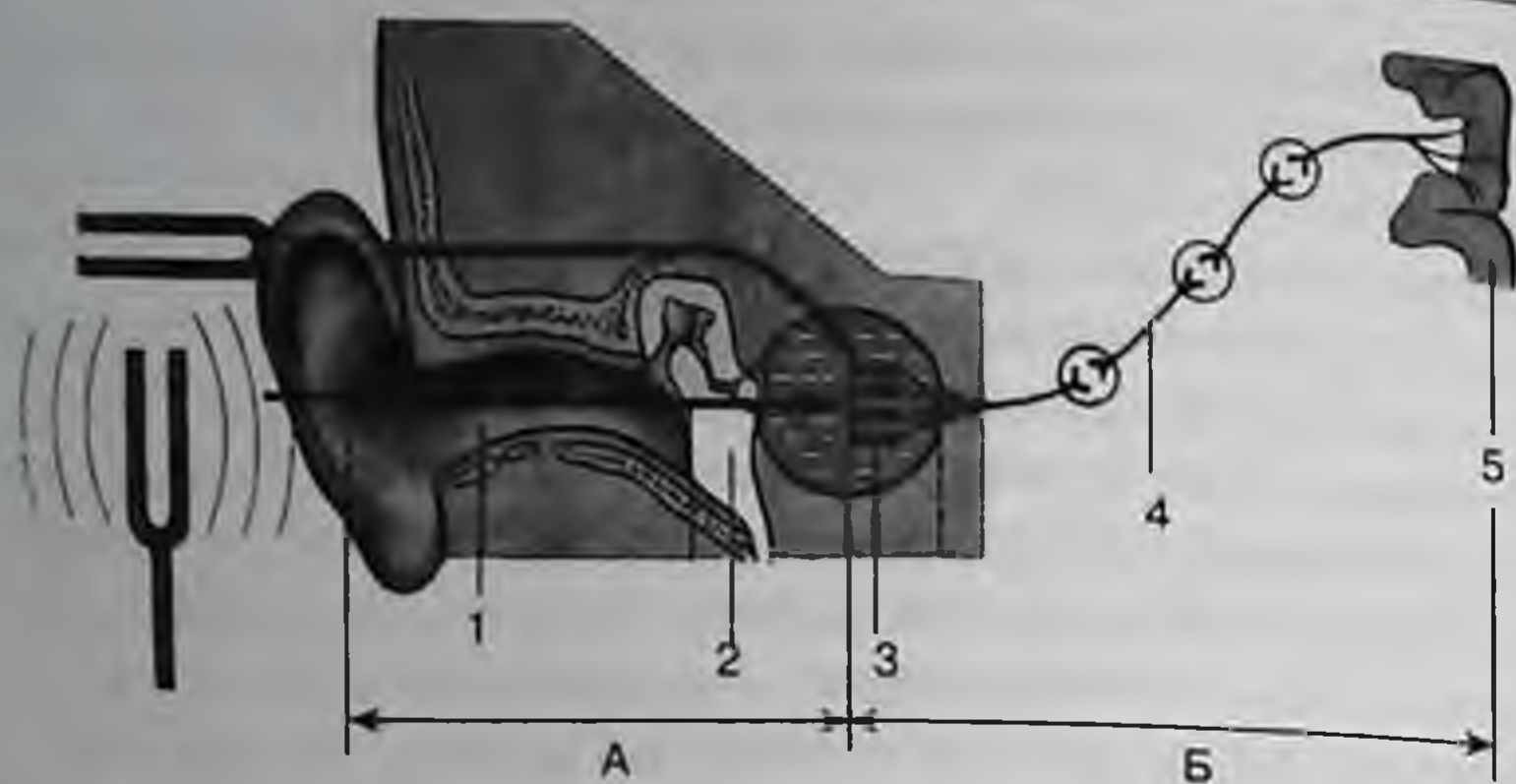


Рис. 6-20. Схема звукопроводящей и звуковоспринимающей систем: А — звукопроводящий аппарат; Б — звуковоспринимающий аппарат; 1 — наружное ухо; 2 — среднее ухо; 3 — внутреннее ухо; 4 — проводящие пути; 5 — корковый центр

Существуют два пути проведения звуковых колебаний к кохлеарному рецептору: по воздуху и по кости, однако основным путем доставки звуков является воздушный. Звуковые колебания поступают в наружный слуховой проход, достигают барабанной перепонки и вызывают ее колебания. В фазе повышенного давления барабанная перепонка вместе с рукояткой молоточка движется внутрь. При этом тело наковальни, соединенное с головкой молоточка, движется наружу, а длинный отросток наковальни — внутрь, смещая, таким образом, внутрь и стремя. Стремя вдавливается в окно преддверия, и его толчки приводят к смещению перилимфы преддверия. Затем звуковая волна распространяется по перилимфе лестницы преддверия, через геликотрему передается на барабанную лестницу и в конечном счете вызывает смещение мембраны

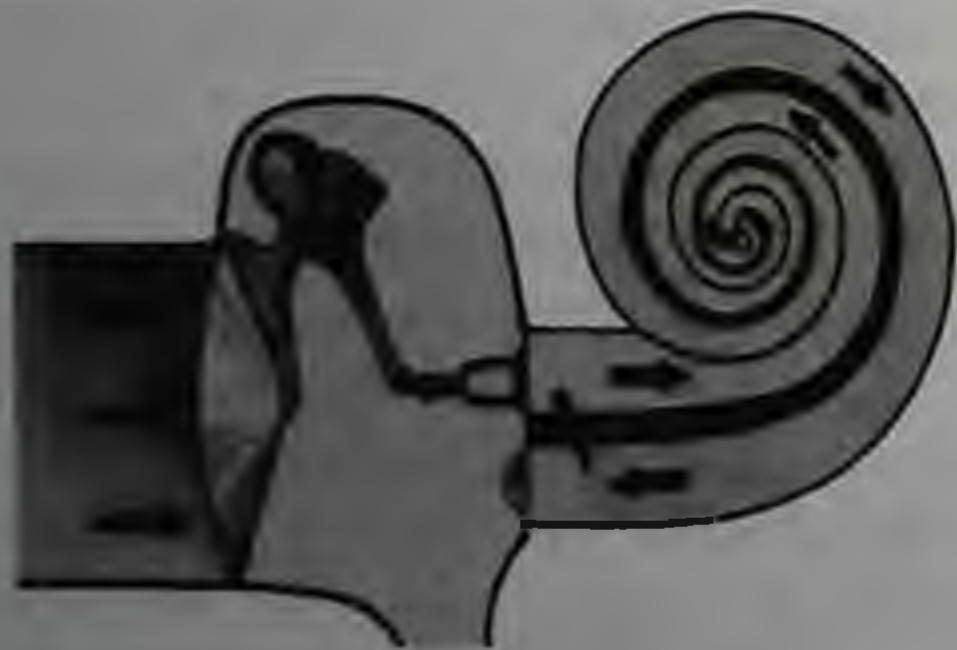

Рис. 6-21. Схема передачи звуковых колебаний к спиральному органу

окна улитки в сторону барабанной полости. Колебания перилимфы через преддверную мембрану Рейсснера передаются на эндолимфу и базилярную мембрану, на которой находится спиральный орган с чувствительными волосковыми клетками. Распространение звуковой волны в перилимфе возможно благодаря эластичной мембране окна улитки, а в эндолимфе — вследствие эластичного

эндолимфатического мешочка, сообщающегося с эндолимфатическим пространством лабиринта через эндолимфатический проток.

Воздушный путь доставки звуковых волн во внутреннее ухо является основным. Однако существует и другой путь проведения звуков к кортиеvu органу — костно-тканевый, когда звуковые колебания достигают костей черепа, распространяются в них и доходят до улитки. Возможен двойной механизм распространения звуков по кости: инерционный и компрессионный (рис. 6-22).

Колебание костей черепа можно вызвать прикосновением к нему звучащего камертона или костного телефона аудиометра. Костный путь передачи приобретает особое значение при нарушении передачи звуков через воздух. Ниже рассмотрена роль отдельных элементов органа слуха в проведении звуковых волн.

*Ушная раковина* играет роль своеобразного коллектора, направляющего высокочастотные звуковые колебания к входу в наружный слуховой проход. Кроме того, ушные раковины имеют значение в вертикальной ототопике. При изменении положения ушных раковин вертикальная ототопика искажается, а при их выключении путем введения в наружные слуховые проходы полых трубочек — полностью исчезает. При этом, однако, не нарушается способность локализовать источники звука по горизонтали.

*Наружный слуховой проход* служит проводником звуковых волн к барабанной перепонке. Ширина и форма наружного слухового прохода не играют особой роли при звукопроведении. Однако полное заращение просвета наружного слухового прохода или его obturация препятствуют распространению звуковых волн и приводят к заметному ухудшению слуха.

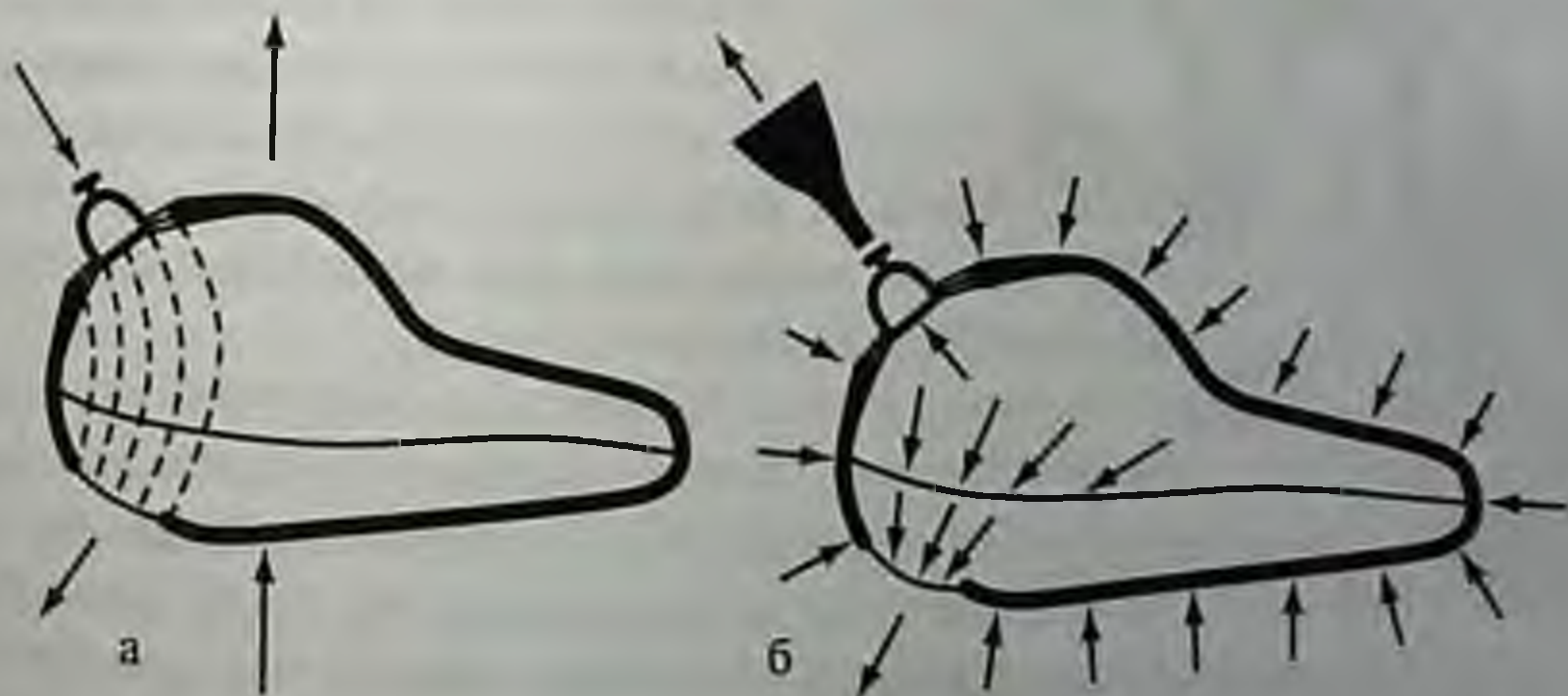


Рис. 6-22. Механизмы костного проведения: а — инерционный; б — компрессионный



*Полость среднего уха и слуховая труба.* Для нормального функционирования системы звукопроводения необходимо, чтобы давление по обе стороны барабанной перепонки было одинаковым. При несоответствии давления в полостях среднего уха и в наружном слуховом проходе натяжение барабанной перепонки меняется, акустическое (звуковое) сопротивление возрастает и слух понижается. Выравнивание давления обеспечивается вентиляционной функцией слуховой трубы. При глотании или зевании слуховая труба открывается и становится проходимой для воздуха. Поскольку слизистая оболочка среднего уха постепенно поглощает воздух, то нарушение вентиляционной функции слуховой трубы ведет к повышению наружного давления по сравнению с давлением в среднем ухе, что вызывает втяжение барабанной перепонки внутрь. Это приводит к нарушению звукопроводения и развитию патологических изменений в среднем ухе.

*Барабанная перепонка и слуховые косточки.* Передача звуковых волн из воздуха в жидкие среды внутреннего уха сопровождается потерей до 99,9% звуковой энергии. Это связано с различным акустическим сопротивлением указанных сред. Структуры среднего уха (барабанная перепонка и рычажная система слуховых косточек) играют роль механизма, компенсирующего потерю акустической (звуковой) энергии при переходе из воздушной среды в жидкую. Благодаря тому что площадь основания стремени ( $3,2 \text{ мм}^2$ ) значительно меньше рабочей площади барабанной перепонки ( $55 \text{ мм}^2$ ), сила звуковых колебаний увеличивается за счет уменьшения амплитуды волн (рис. 6-23). Кроме того, звук усиливается в результате рычажного способа сочленения слуховых косточек. В целом давление на поверхности окна преддверия оказывается примерно в 19 раз больше, чем на барабанной перепонке.

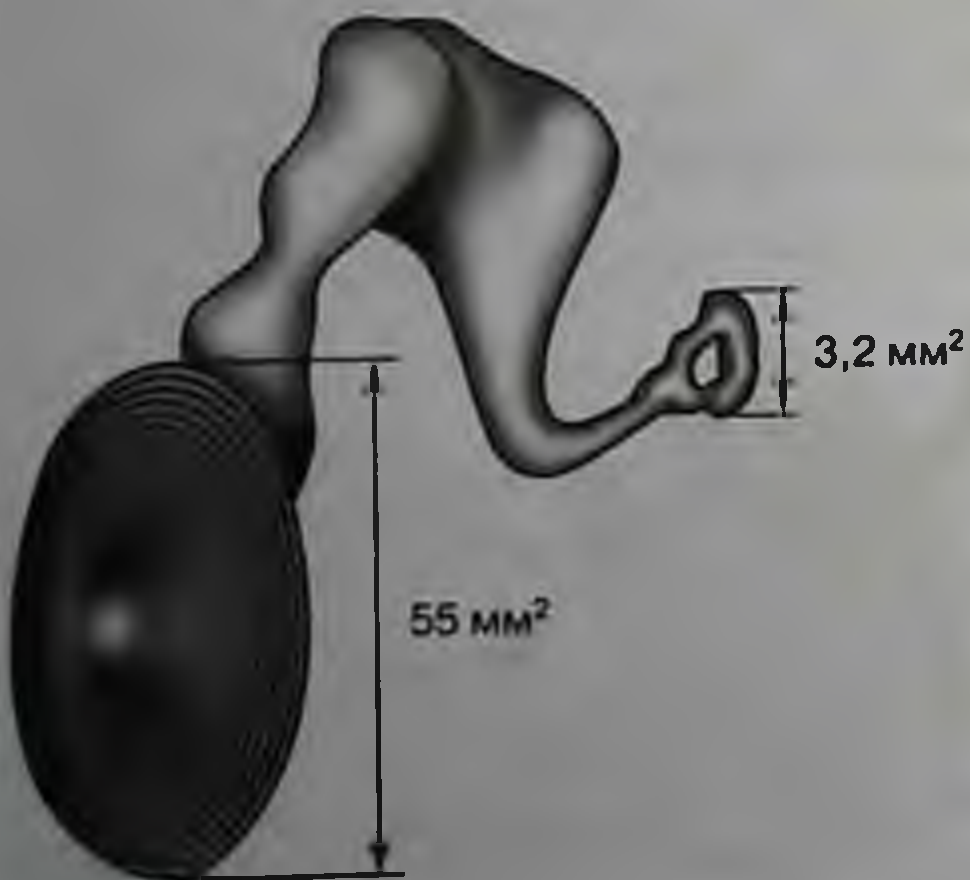


Рис. 6-23. Влияние соотношения площади барабанной перепонки и основания стремени на увеличение силы звука

Благодаря барабанной перепонке и слуховым косточкам воздушные колебания большой амплитуды и малой силы трансформируются в колебания перилимфы с относительно малой амплитудой, но большим давлением.

Благодаря барабанной перепонке и слуховым косточкам воздушные колебания большой амплитуды и малой силы трансформируются в колебания перилимфы с относительно малой амплитудой, но большим давлением.

*Слуховые мышцы.* В барабанной полости расположены две самые миниатюрные мышцы человеческого тела: мышца, напрягающая барабанную перепонку, и стременная мышца. Первую иннервирует тройничный нерв, вторую — лицевой, что определяет различие раздражителей, вызывающих сокращение той и другой мышцы, и их неодинаковую роль. Обеспечивая оптимальное натяжение отдельных элементов звукопроводящего аппарата, эти мышцы регулируют передачу звуков разной частоты и интенсивности, выполняя аккомодационную функцию. Защитная функция внутриушных мышц обеспечивается тем, что при воздействии звуков большой мощности мышцы рефлекторно резко сокращаются, и это в конечном счете приводит к уменьшению звукового давления, передаваемого перилимфе. Таким образом, рецепторы внутреннего уха предохраняются от сильных звуков.

Звуковосприятие представляет собой сложный нейрофизиологический процесс трансформации энергии звуковых колебаний в нервный импульс, его проведение до центров в коре головного мозга, анализ и осмысливание звуков.

Звуковая волна, дошедшая через окно преддверия до перилимфы, вовлекает ее в колебательные движения. Эти колебания восходят по завиткам улитки, по лестнице преддверия к ее вершине, где переходят на барабанную лестницу, по которой возвращаются к основанию улитки, вызывая прогиб вторичной барабанной перепонки. В колебания вовлекаются базилярная мембрана и расположенный на ней спиральный орган, чувствительные волосковые клетки которого при этих колебаниях сдавливаются или натягиваются покровной (текториальной) мембраной. Упругая деформация волосковых клеток лежит в основе их раздражения, что означает трансформацию механических звуковых колебаний в нервные импульсы.

Для объяснения процессов рецепции звуков во внутреннем ухе предложены различные теории слуха. *Пространственная (или резонансная) теория, разработанная Гельмгольцем* еще в 1863 г., основана на представлениях о периферическом анализе звука на уровне улитки. Теория допускает, что базилярная мембрана состоит из серии сегментов, каждый из которых резонирует в ответ на воздействие звукового сигнала определенной частоты. Таким образом, входящий стимул приводит к вибрации участков базилярной мембраны, собственные частотные характеристики которых соответствуют компонентам стимула. По аналогии со струнными инструментами, звуки высокой частоты приводят в колебательное движение (резонируют) участок базилярной мембраны



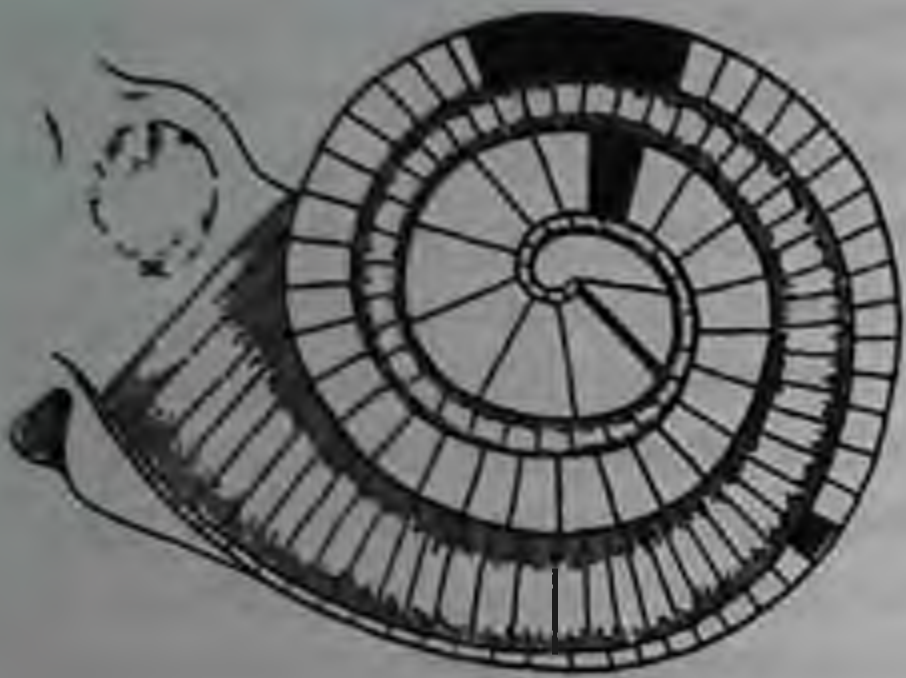


Рис. 6-24. Схема резонансной теории слуха Гельмгольца

с короткими волокнами у основания улитки, а звуки низкой частоты вызывают колебания участка мембраны с длинными волокнами у вершины улитки (рис. 6-24).

Согласно резонансной теории, любой чистый тон воспринимается тем или иным ограниченным участком базилярной мембраны. При подаче и восприятии сложных звуков одновременно начинают колебаться несколько участков мембраны.

Теория Гельмгольца впервые позволила объяснить основные свойства уха — способность определения высоты, громкости и тембра. В свое время эта теория нашла много сторонников, и ее до сих пор считают классической.

Вслед за теорией Гельмгольца появилось множество других пространственных теорий. Особый интерес представляет теория «бегущей волны» лауреата Нобелевской премии (1961) Георга Бекеша. Как показало непосредственное изучение механических свойств базилярной мембраны, ей не свойственна высокая механическая избирательность. Звуковые волны разных частот вызывают колебания довольно больших участков мембраны. Звуки определенной высоты вызывают на базилярной мембране «бегущую волну», гребню которой соответствует наибольшее смещение одного из участков мембраны. Локализация этого участка зависит от частоты звуковых колебаний. Наиболее низкие звуки вызывают прогибание мембраны у вершины улитки, звуки высокой частоты — в области основного завитка улитки (рис. 6-25). Роль корковых отделов слухового анализатора заключается в высшем анализе звуковых сигналов и их синтезе в слитный звуковой образ. Корковый отдел не только принимает и анализирует информацию, поступающую от кохлеарных рецепторов, но и имеет эфферентную связь с улиткой, посредством которой кора регулирует, настраивает функциональную активность рецепторного аппарата. С деятельностью центральных отделов в коре височной доли связаны такие свойства слухового анализатора, как ототопика, адаптация и маскировка.

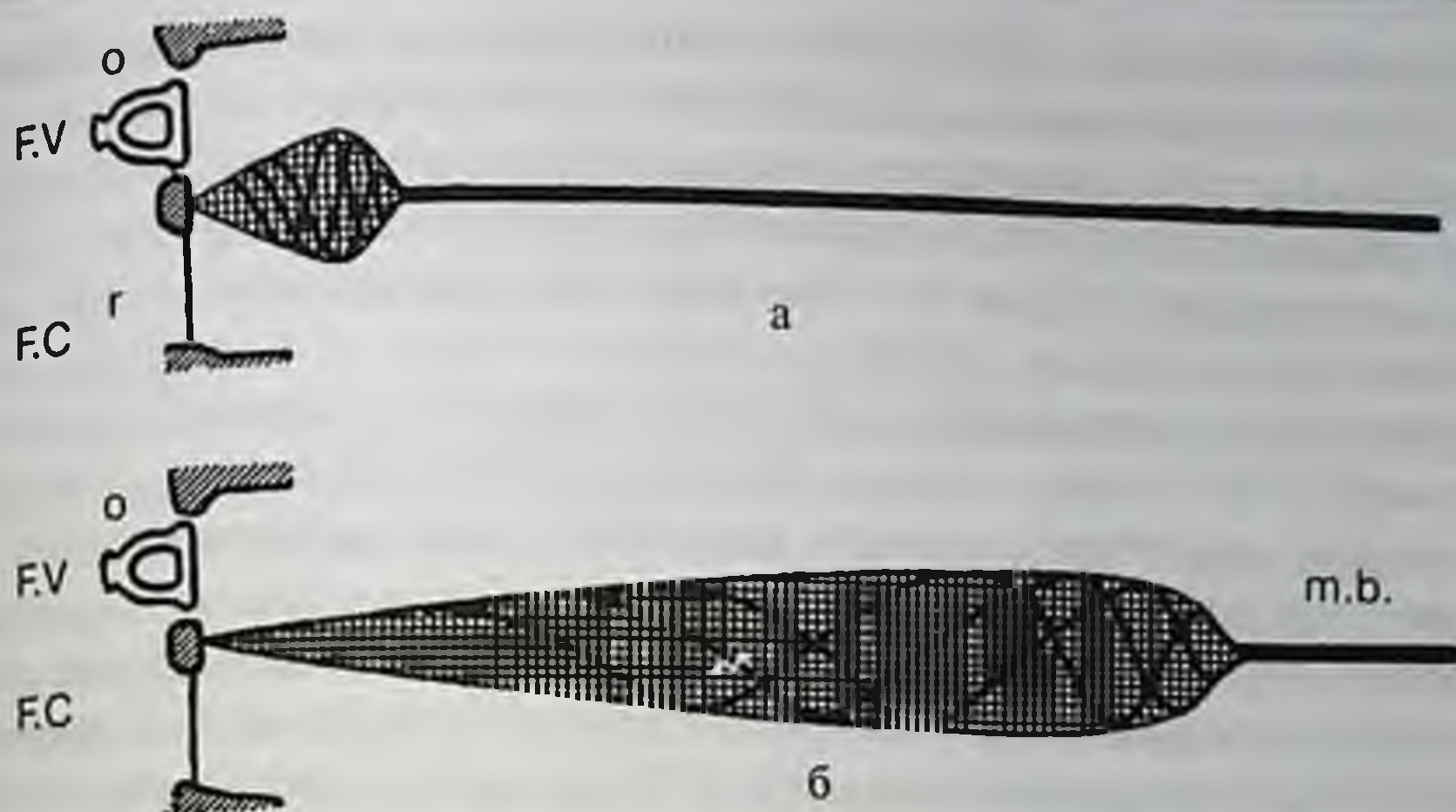


Рис. 6-25. Схема теории «бегущей волны» Бекеши: а — при высоких звуках; б — при низких звуках. F.V — окно преддверия; F.C — окно улитки; m.b. — базилярная мембрана

### Функция вестибулярного анализатора

Вестибулярная функция зависит от деятельности вестибулярных рецепторов, расположенных в ампулах полукружных каналов и мешочках преддверия. Эти интерорецепторы воспринимают информацию о положении тела или головы в пространстве, изменении скорости и направления движения. Так же как и восприятие звуковых сигналов, полный и тонкий анализ информации, полученной от вестибулярных рецепторов, осуществляется при участии всего анализатора, включая его центральные отделы.

Механическая энергия преобразуется в нервный импульс благодаря трансформационному механизму смещения волосков нейроэпителиальных клеток с помощью инерционных структур: в мешочках преддверия — отолитовой мембраны, в полукружных каналах — эндолимфы и купулы. Под влиянием смещения этих инерционных структур происходит упругая деформация пространственно поляризованного волоскового аппарата рецепторных клеток ампулярного и отолитового отделов.

Как известно, в состоянии покоя в волокнах вестибулярного нерва регистрируется постоянная биоэлектрическая активность. При воздействии на вестибулярные рецепторы адекватного раздражителя с положительным или отрицательным значением интенсивность импульсации возрастает или уменьшается по сравнению с исходным уровнем в состоянии покоя. Это объясняется тем, что изгибание чувствительных во-



досков при смещении эндолимфы (в ампуле) или отолитовой мембраны (в мешочках преддверия) приводит к изменению взаимной ориентации киноцилии и стереоцилий, расстояние между которыми уменьшается либо увеличивается. Это, в свою очередь, сопровождается гипер- или гипополяризацией клеток и в конечном счете торможением или возбуждением рецепторных клеток.

*Адекватным раздражителем для ампулярных рецепторов служит положительное или отрицательное угловое ускорение.* Система полукружных каналов осуществляет анализ кругового ускоренного движения и в физиологических пределах наиболее приспособлена к реагированию на повороты головы. *Отолитовые рецепторы реагируют на действие прямолинейного ускорения* и постоянно регистрируют направление земного притяжения по отношению к голове. В физиологических условиях отолитовый аппарат наиболее приспособлен к реагированию на наклоны головы, запрокидывание головы, начало и конец ходьбы, спуск и подъем.

В соответствии с рассмотренными ранее ассоциативными связями вестибулярного анализатора различают *сенсорные, вегетативные и соматические* вестибулярные реакции. Все вестибулогенные реакции относятся к системным реакциям организма и могут быть физиологическими или патологическими.

*Вестибулосенсорные реакции* обусловлены вестибулортикальными связями и проявляются осознанием положения и изменения положения головы в пространстве. Примером патологической спонтанной вестибулосенсорной реакцией служит головокружение.

*Вестибуловегетативные реакции* определены тесным взаимодействием ядерного вестибулярного комплекса и ретикулярной формации. Вестибулярные влияния на висцеральные органы опосредованы симпатическими и парасимпатическими отделами нервной системы. Они носят адаптационный характер и могут проявляться изменением самых разнообразных жизненных функций: возрастанием артериального давления, учащением сердцебиения, изменением дыхательного ритма, возникновением тошноты и даже рвоты при воздействии вестибулярного раздражения.

*Вестибулосоматические (анимальные) реакции* обусловлены связями вестибулярных структур с мозжечком, поперечнополосатой мускулатурой конечностей, туловища и шеи, а также с глазодвигательной мускулатурой. Соответственно различают *вестибуломозжечковые, вестибулоспинальные и вестибулоглазодвигательные* реакции. Вестибуломозжечковые реакции направлены на поддержание положения тела в пространстве посредством



перераспределения мышечного тонуса в динамическом состоянии организма, т.е. в момент совершения активных движений на фоне воздействия ускорений. Вестибулоспинальные реакции связаны с влиянием вестибулярной импульсации на мышечный тонус шеи, туловища и конечностей. При этом возрастание импульсации от вестибулярных рецепторов одного из лабиринтов приводит к повышению тонуса поперечнополосатой мускулатуры противоположной стороны, одновременно ослабляется тонус мышц на стороне возбужденного лабиринта.

Способность человека сохранять вертикальное положение тела в покое и при движении, обозначаемая как функция равновесия, может быть реализована лишь при содружественном функционировании нескольких систем, среди которых важную роль играет вестибулярный анализатор. Наряду с другими сенсорными системами, зрительной и проприоцептивной, вестибулярный аппарат участвует в информационном обеспечении и реализации функции равновесия. Информация о положении тела в пространстве от различных сенсорных входов посту-

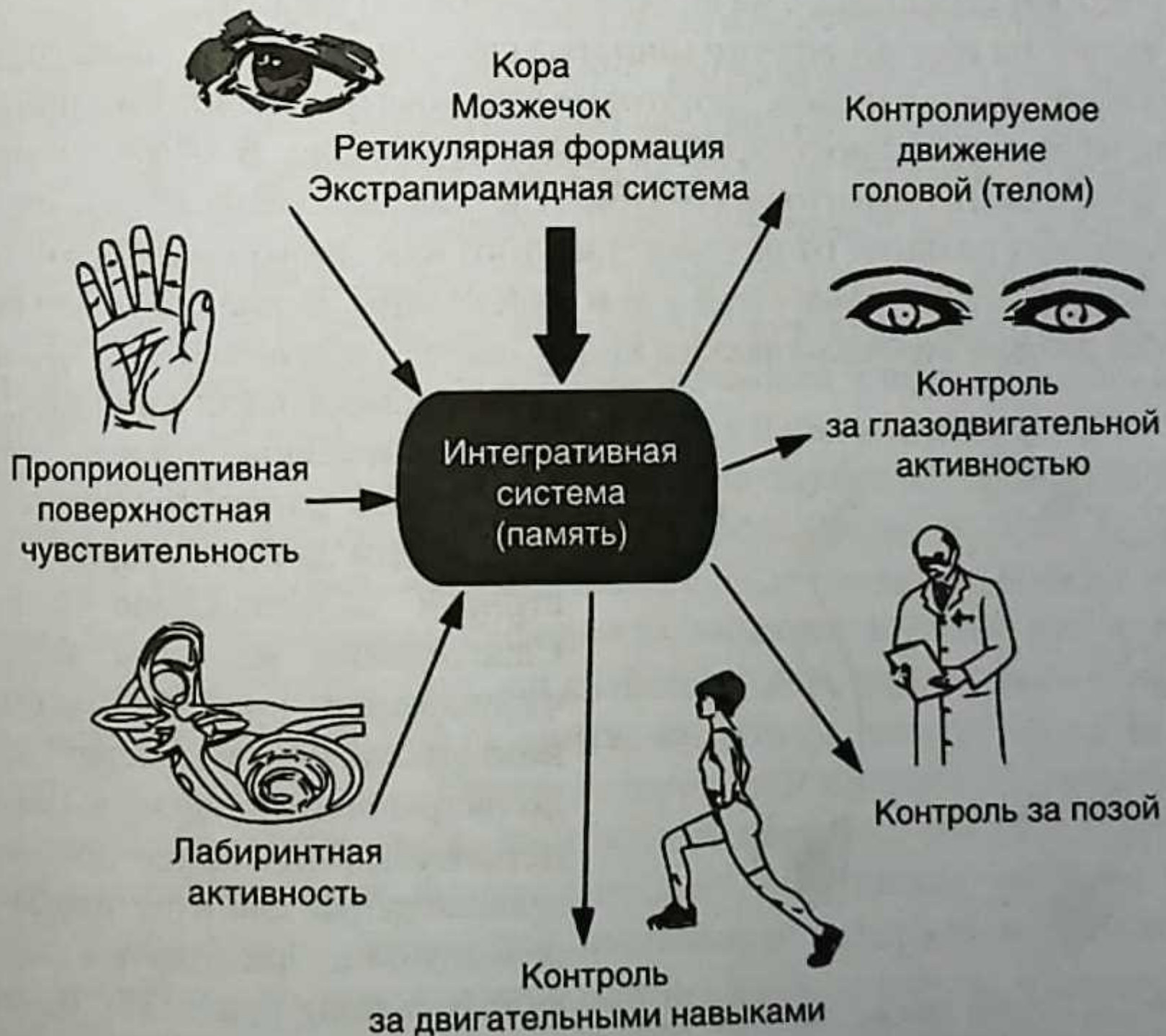

Рис. 6-26. Схема действия механизма равновесия



пает в центральные отделы вестибулярного анализатора, экстрапиримидной системы, мозжечок, ретикулярную формацию и кору головного мозга. Здесь осуществляются интеграция поступающей информации и переработка поступающих сигналов для воздействия на эффекторные органы (рис. 6-26).

Вестибулоглазодвигательные (окуломоторные) реакции обусловлены связями вестибулярной системы с ядрами глазодвигательных нервов. Благодаря этим связям возможны рефлекторные сочетанные отклонения глаз, в результате которых направление взгляда не меняется при перемене положения головы. Они же определяют возникновение нистагма.

**Вестибулярный нистагм** — произвольные ритмические, обычно сочетанные движения глазных яблок двухфазного характера, с четкой сменой медленной и быстрой фаз. Происхождение медленной фазы (медленного компонента) нистагма связывают с раздражением рецептора и ядер в стволе мозга, а быстрой — с компенсирующим влиянием корковых или подкорковых центров мозга. Это подтверждает выпадение быстрой фазы нистагма во время глубокого наркоза.

Генерация вестибулярного нистагма связана с раздражением рецепторов полукружных каналов. Некоторые закономерности их функционирования можно проиллюстрировать опытами Эвальда. В 1892 г. он описал результаты экспериментов на голубях, где была выявлена зависимость вестибулярных реакций от раздражения того или иного полукружного канала и направления смещения в нем эндолимфы. В эксперименте автору удалось запломбировать гладкий конец полукружного канала голубя, рядом с пломбой ввести в канал полую иглу и с помощью поршня шприца направлять движения эндолимфы в одну или другую сторону, регистрируя возникающие реакции. Сдавливание воздухом перепончатого канала приводило к смещению эндолимфы в просвете канала по направлению к ампуле (ампулопетально), разрежение воздуха сопровождалось сдвигом эндолимфы от ампулы к гладкому колену (ампулофугально; рис. 6-27). Результаты этих наблюдений известны как **законы Эвальда**.

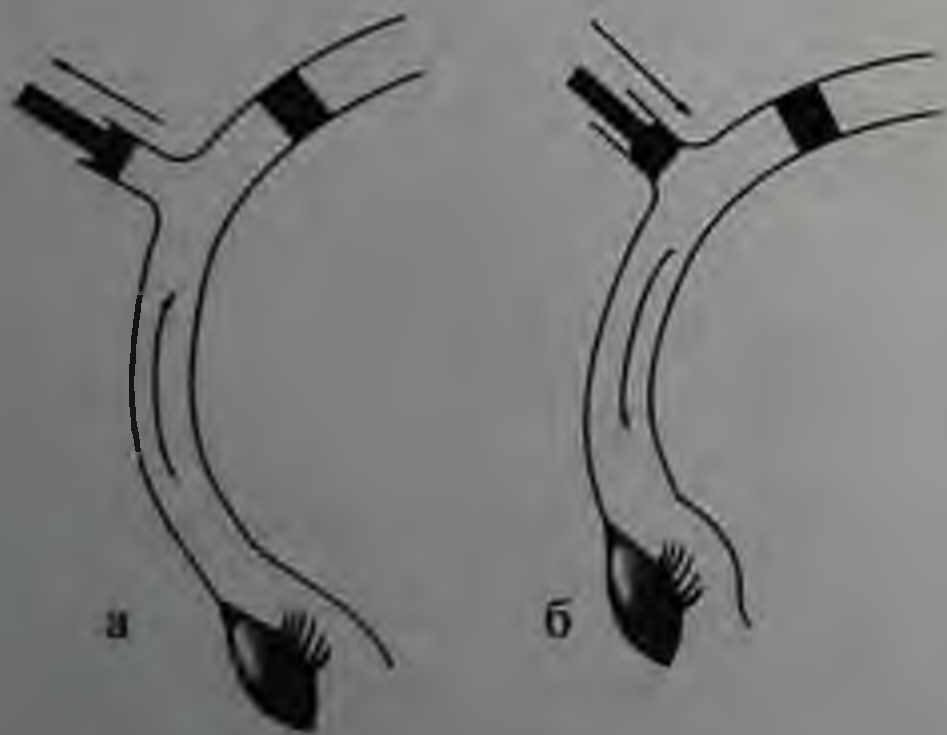


Рис. 6-27. Схема движения эндолимфы в опытах Эвальда: а — ампулофугально; б — ампулопетально

Сдавливание воздухом перепончатого канала приводило к смещению эндолимфы в просвете канала по направлению к ампуле (ампулопетально), разрежение воздуха сопровождалось сдвигом эндолимфы от ампулы к гладкому колену (ампулофугально; рис. 6-27). Результаты этих наблюдений известны как **законы Эвальда**.

- Реакции возникают с полукружного канала, который находится в плоскости вращения, хотя некоторое, менее сильное, смещение эндолимфы происходит и в каналах, не находящихся в плоскости вращения. Таким образом, сказывается регулирующее влияние центральных отделов анализатора.
- Ампулопетальный ток эндолимфы (по направлению к ампуле) в горизонтальном полукружном канале вызывает более выраженную реакцию, чем ампулофугальный (от ампулы). Для вертикальных полукружных каналов эта закономерность обратная.
- Направление движения эндолимфы в просвете полукружных каналов соответствует медленному компоненту нистагма, а также направлению отклонения конечностей, корпуса и головы.

Возможны *спонтанный* и *индуцированный* (экспериментальный) *вестибулярный нистагм*. Спонтанный вестибулярный нистагм обусловлен патологическим состоянием лабиринта или вышележащих отделов анализатора. При развитии воспалительных изменений во внутреннем ухе спонтанный нистагм сначала возникает вследствие раздражения рецепторов пораженного лабиринта и направлен в сторону больного уха, затем, когда наступает угнетение рецепторов, направление нистагма меняется на противоположное. Нистагм будет обусловлен превалированием тонуса здорового лабиринта над больным, пока не произойдет компенсации за счет корковой регуляции. Индуцированный нистагм возникает под влиянием искусственной стимуляции рецепторов лабиринта. Для такой стимуляции используют вращательную и калорическую пробы, а также гальванический тест. Продолжительность и выраженность индуцированного нистагма зависят от характера и силы стимула.

В зависимости от природы выделяют не только вестибулярный нистагм (результат возбуждения или угнетения вестибулярных рецепторов), но и *установочный, оптокинетический, зрительный, центральный и мозжечковый*. Установочный (физиологический) нистагм наблюдается при крайних отведениях глаз, он слабо выражен, одинаков с обеих сторон, быстро угасает (за 2–3 с); считается, что он зависит от временной контрактуры мышц глаз. Оптокинетический нистагм возникает при наблюдении за быстро движущимися предметами, его еще называют железнодорожным, или фиксационным. Зрительный нистагм часто врожденный, связан с аномалией зрительного аппарата, неритмичный. Центральный нистагм появляется при поражении центральных отделов вестибулярного анализатора, в отличие от вестибулярного, он может быть различным по плоскости, всегда направлен в сторону поражения,



бывает множественным, по амплитуде этот нистагм крупно- или среднеразмашистый, его ритм беспорядочный.

Существуют разные способы графической регистрации нистагма, наиболее распространен метод электронистагмографии, основанный на регистрации изменений корнеоретинального потенциала. В глазном яблоке существует глазной потенциал покоя, совпадающий со зрительной осью, в виде диполя между роговицей, заряженной положительно, и сетчаткой, заряженной отрицательно. Соответственно, при движении глазного яблока этот диполь-потенциал изменяет положение и может быть зарегистрирован, при этом электроды фиксируют на кожу наружных углов орбит. Исследование различных параметров вестибулярного нистагма лежит в основе объективной оценки вестибулярной функции. Метод электронистагмографии (усовершенствованный — видеонистагмографии) значительно расширяет возможности объективной оценки вестибулярной функции.

### 6.3. ЗАБОЛЕВАНИЯ НАРУЖНОГО УХА

#### Аномалии наружного уха

Аномалии развития ушной раковины (рис. 6-28) включают макротию (увеличение), микротию (уменьшение) вплоть до аотии (полного отсутствия раковины) и оттопыренность ушной раковины. Эти дефекты устраняют с помощью пластических операций.

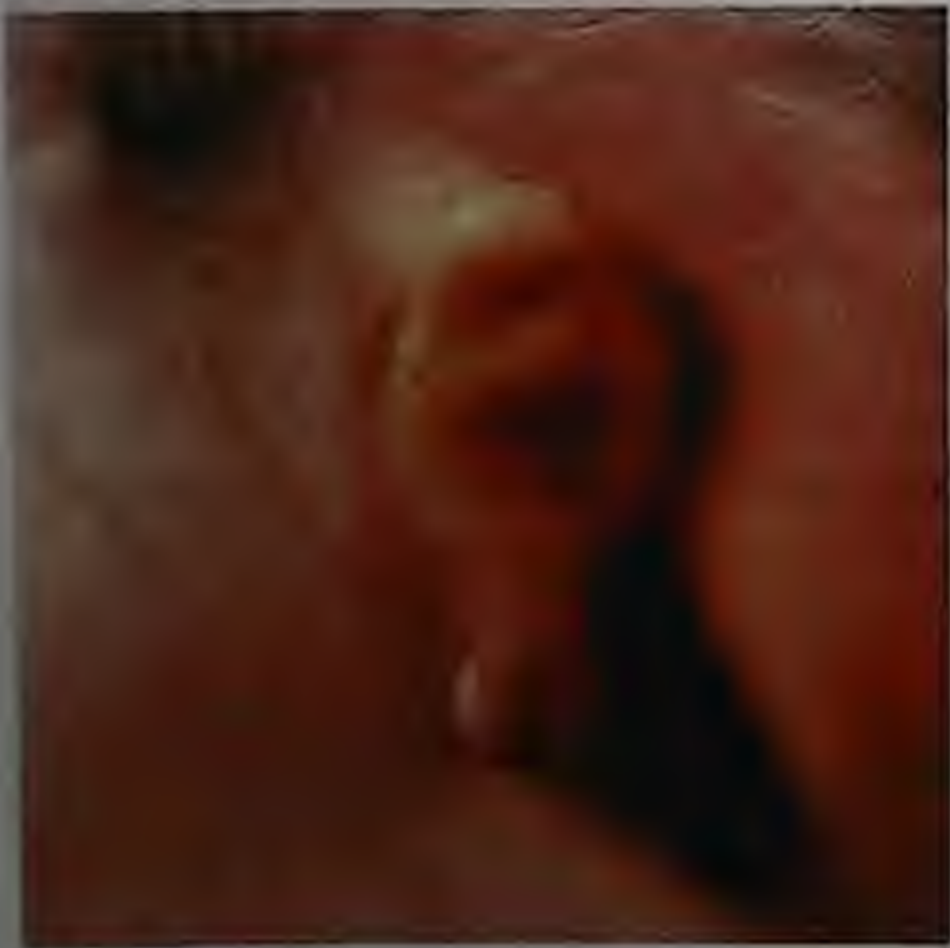

Рис. 6-28. Аномалия развития наружного уха. Микротия

Аномалии развития ушной раковины нередко сочетаются с атрезией наружного слухового прохода. Если при атрезии сохранены барабанная перепонка, цепь слуховых косточек и лабиринтные окна, то выполняют пластическую операцию в целях создания просвета наружного слухового прохода. Операция заключается в использовании местных тканей и аутогенных свободных (кожных и фасциальных) трансплантатов. Просвет сформированного во время операции наружного слухового прохода сохраняют путем длитель-

ной тампонады и использования трубок из биологически инертных материалов. К другим аномалиям развития ушной раковины относят:

- ухо сатира (вытянутая кверху раковина в виде острия);
- бугорок Дарвина (выступ на завитке);
- ухо макаки (сглаженность завитков).

Врожденный околоушный свищ возникает в связи с незаращением первой жаберной щели. Обычно свищевое отверстие расположено выше козелка, на восходящей части завитка ушной раковины, из него нередко выделяется вязкая желтая жидкость, при нагноении кожа вокруг свища воспаляется, из свищевого отверстия при надавливании выделяется гнойный секрет. При закупорке свищевого отверстия образуются кисты и гнойники.

Лечение хирургическое — иссечение абсцесса и фистульного хода на всем протяжении.

## Воспалительные заболевания наружного уха

Среди воспалительных заболеваний наружного уха различают ограниченный и диффузный наружный отит. Примером ограниченного наружного отита является фурункул наружного слухового прохода. Диффузный наружный отит представлен большой группой воспалительных заболеваний бактериальной, вирусной и грибковой природы, а также дерматитами с типичными аллергическими проявлениями.

### Фурункул наружного слухового прохода (*otitis externa circumscripta*)

Заболевание представляет собой острое гнойно-некротическое воспаление волосяного фолликула или сальной железы и окружающей соединительной ткани, развившееся в хрящевом отделе наружного слухового прохода в результате внедрения инфекции, чаще стафилококковой.

Ввиду отсутствия в костном отделе слухового прохода волос и сальных желез фурункулов здесь не бывает. Воспаление нередко спровоцировано манипуляциями в ухе шпильками или спичками. Общими предрасполагающими факторами служат нарушение обмена, в частности углеводного, неполноценное питание и авитаминоз. Фурункул наружного слухового прохода может быть одним из проявлений общего фурункулеза.

**Клиническая картина.** Ведущий симптом — резкая боль в ухе, нередко иррадиирующая в зубы и шею, диффузно распространяющаяся по всей голове. Боль усиливается при разговоре и жевании вследствие того, что



суставная головка нижней челюсти, смещаясь, давит на стенки наружного слухового прохода. Резкая болезненность возникает при надавливании на козелок или оттягивании ушной раковины. Отоскопию следует проводить осторожно, узкой воронкой. Фурункул может локализоваться на любой стенке наружного слухового прохода. При отоскопии видно округлое возвышение гиперемированной воспаленной кожи, суживающее просвет слухового прохода, иногда выявляют несколько фурункулов. Барабанная перепонка не изменена. Инфильтрация кожи нередко распространяется на мягкие ткани, окружающие ушную раковину, и на сосцевидный отросток. Регионарные околоушные лимфатические узлы увеличиваются, становятся плотными и болезненными при пальпации. При локализации фурункула на передней или нижней стенках в области санториниевых щелей инфекция может распространиться на околоушную слюнную железу и вызвать ее воспаление.

Иногда у больного с фурункулом наблюдают резкое повышение температуры тела и озноб. Фурункул наружного уха в стадии инфильтрации под влиянием лечения может рассосаться, обычно же на 5–7-й день на его вершущке происходит гнойное расплавление кожи, и некротический стержень вместе с гноем выделяется в наружный слуховой проход. В это время больной отмечает исчезновение боли, его самочувствие улучшается.

**Диагностика.** Диагностика основана на жалобах, данных анамнеза и результатах обследования (болезненность при надавливании на козелок, болезненное жевание). Если фурункул локализован у входа в слуховой проход, то его нередко можно видеть без помощи инструментов; в остальных случаях осмотр проводят с помощью узкой ушной воронки. В начале заболевания заметен просвечивающий стержень, а после опорожнения можно увидеть кратерообразное углубление на припухлости, откуда выделяется гной.

Фурункул дифференцируют от мастоидита — осложнения острого или хронического отита. В отличие от мастоидита, при фурункуле наружного уха припухлость и болезненность выражены, прежде всего, в области прикрепления ушной раковины, при мастоидите — в области сосцевидного отростка, иногда определяется нависание задневерхней стенки в костном отделе наружного слухового прохода. Кроме того, для мастоидита характерно снижение слуха, а на рентгенограммах височных костей определяется затемнение ячеек сосцевидного отростка. При фурункуле барабанная перепонка нормальная и слух не изменен.

**Лечение.** С первых дней заболевания применяют антибиотики с целью добиться abortивного течения воспалительного процесса. Противостафилококковой активностью обладают защищенные пенициллины [амоксциллин + клавулановая кислота (аугментин)] либо препараты из группы цефалоспоринов или фторхинолонов. В наружный слуховой проход вводят турунду, пропитанную смесью 3% спиртового раствора борной кислоты и глицерола в равных пропорциях. Это оказывает местное противовоспалительное действие. Назначают жаропонижающие и противовоспалительные средства (парацетамол). При нагноении (3–4-й день заболевания) фурункул вскрывают, очищают гнойную полость и дренируют ее. В отдельных случаях назначают стафилококковый анатоксин.

### Диффузный наружный отит

Диффузный наружный отит (*otitis externa diffusa*) — гнойное разлитое воспаление кожи наружного слухового прохода, распространяемое и на костный отдел, подкожный слой и нередко на барабанную перепонку.

Причиной заболевания служит инфицирование кожи слухового прохода при механической, термической или химической травме, а также при гнойном среднем отите. Среди возбудителей встречаются грамположительная *Pseudomonas aeruginosa*, *S. pyogenes*, особую форму составляют грибковые поражения. Развитию диффузного наружного отита способствуют нарушение углеводного обмена, снижение резистентности организма и аллергические проявления.

**Клиническая картина.** Заболевание протекает в острой и хронической формах. В острой стадии отмечают зуд кожи, болезненность при надавливании на козелок и гнойные выделения из уха. При отоскопии в острой стадии отмечают гиперемия и инфильтрация кожи, более выраженные в перепончато-хрящевой части наружного слухового прохода. Припухшая кожа суживает просвет слухового прохода в различной степени. В его глубине заметна кашицеобразная масса, состоящая из десквамированного эпидермиса и гноя, с гнилостным запахом. Барабанная перепонка умеренно гиперемирована и покрыта слушным эпидермисом.

При хроническом течении заболевания симптомы менее выражены, на первый план выступает утолщение кожи слухового прохода и барабанной перепонки вследствие воспалительной инфильтрации.

**Диагностика.** Дифференциальную диагностику проводят, прежде всего, с заболеваниями среднего уха, а также с грибковым и вирусным



отитом. Учитывают тот факт, что при наружном отите, в отличие от среднего отита, не нарушена острота слуха. Для исключения грибкового поражения проводят микологическое исследование. Наконец, при вирусной инфекции характерны герпетическая сыпь и пузырьки на задней поверхности ушной раковины, на мочке и задней стенке слухового прохода, а при гриппе — геморрагические буллы.

**Лечение.** Назначают диету с исключением острых и пряных блюд, ограничением углеводов, богатую витаминами. Проводят гипосенсибилизирующую (дифенгидрамин, хлоропирамин, клемастин, лоратадин, препараты кальция) и противовоспалительную терапию с учетом результатов бактериологического исследования и определения чувствительности микрофлоры к различным антибактериальным средствам. После предварительной очистки в слуховой проход вводят турунду с мазью, содержащей бетаметазон + гентамицин + клотримазол (тридерм<sup>®</sup>).

При обострении процесса и выделениях из уха наружный слуховой проход промывают раствором нитрофурала (1:5000) с последующим тщательным высушиванием. Назначают капли в ухо [например, дексаметазон + неомицин + полимиксин В (полидекс<sup>®</sup>)], при зуде назначают 2–5% ртути амидохлорид (белую ртутную мазь), 1% рацементол в персиковом масле, 2–3% раствор салициловой кислоты. Эффективно применение мазей, содержащих глюкокортикоиды, в частности бетаметазон + гентамицин (белогент<sup>®</sup>), бетаметазон (белодерм<sup>®</sup>, целестодерм-В<sup>®</sup>), бетаметазон + салициловую кислоту (белосалик<sup>®</sup>). С медикаментозной терапией хорошо сочетать физиотерапию: УФО, УВЧ, облучение стенок наружного слухового прохода гелиево-неоновым лазером. При упорном рецидивирующем течении показаны применение стафилококкового анатоксина, аутогемотерапия.

### **Рожистое воспаление**

*Рожистое воспаление (erysipelas) — острое инфекционно-аллергическое заболевание кожи и подкожной клетчатки, поражающее поверхностную лимфатическую систему кожи наружного уха и прилежащих отделов.*

Заболевание может возникнуть первично или вторично при переходе процесса с лица и головы. Возбудителем чаще служит  $\beta$ -гемолитический стрептококк группы А, развитию процесса благоприятствует нарушение защитных иммунологических механизмов организма в сочетании с инфицированием ушной раковины и наружного слухового прохода при

расчесах, трещинах, царапинах кожи, особенно в сочетании с гноетечением из уха.

**Клиническая картина.** Жалобы на жжение и боль в области уха. Наиболее характерные признаки — выраженная гиперемия и инфильтрация кожи ушной раковины, включая мочку. Пораженный участок четко ограничен от окружающей здоровой кожи как окраской, так и припухшим валиком. Воспаление нередко распространяется на сосцевидный отросток и напоминает мастоидит. При буллезной форме рожистого воспаления образуются пузырьки с серозным содержимым. Заболевание протекает с повышением температуры тела до 39–40 °С, ознобом и головной болью. В тяжелых случаях течение болезни длительное, с периодическими затиханиями и обострениями процесса, в легких случаях выздоровление наступает в течение 3–5 дней.

**Диагностика.** Рожистое воспаление чаще приходится дифференцировать от перихондрита ушной раковины. Отличительным признаком рожи служит распространение воспаления на мочку и соседние участки кожи. При мастоидите, в отличие от рожи, наблюдаются воспалительные изменения барабанной перепонки, возможно нависание задневерхней стенки в костном отделе наружного слухового прохода, нарушается слух. Распространение красноты и припухлости за пределы уха и сосцевидного отростка при гнойном среднем отите может служить признаком рожистого воспаления.

**Лечение.** Для предупреждения передачи инфекции окружающим показана изоляция больного. В комплексе лечебных мероприятий ведущее место занимает антибиотикотерапия. Назначают феноксиметилпенициллин, антибиотики цефалоспоринового ряда. При затяжном или рецидивирующем течении заболевания проводят повторные курсы лечения, обязательно меняя антибиотик. Помимо этого используют гипосенсибилизирующие средства, витамины и биостимуляторы. Целесообразна антисептическая обработка пораженной поверхности кожи [например, антисептическими мазями, бензилдиметил-миристоиламино-пропиламмониумом (мирамистином\*)], УФО.

### Отомикоз

Отомикоз — *грибковое заболевание наружного, среднего уха и послеоперационных полостей.*

**Этиология.** Этиологическим фактором служат разнообразные грибки, зачастую в сочетании с бактериальной микрофлорой: дрожжеподобные грибки рода *Candida* либо такие плесневые грибки, как *Aspergillus*,



*Penicillium* или *Mucor*. Нередко сочетанное поражение наружного слухового прохода, когда при культуральном исследовании одновременно определяется бактериальная и грибковая микрофлора (например, *Candida* и золотистый или эпидермальный стафилококк). Микотическое поражение встречается в 25–30% отитов различной этиологии.

Развитию грибкового отита благоприятствуют предшествующие экзематозные дерматиты, длительное гноетечение из уха, микротравмы кожи наружного слухового прохода. К размножению грибковой микрофлоры предрасполагают длительное применение гормональных препаратов, дисбактериоз вследствие местной или системной антибиотикотерапии, нарушение обмена веществ, иммунодефицитные состояния, обусловленные разнообразными местными и общими факторами. Определенную роль играет аллергический компонент. Условия в наружном слуховом проходе благоприятны для жизнедеятельности грибов: свободный доступ атмосферного воздуха, обеспечивающий кислород и углекислый газ, необходимые для питания грибов; отсутствие прямого действия солнечных лучей, препятствующих развитию грибов; повышенная влажность и постоянство температуры. Развиваясь, грибки образуют густые сплетения мицелия, вызывая воспаление кожи.

**Клиническая картина.** Заболевание развивается постепенно, симптомы нарастают по мере прорастания мицелия грибка в глубину кожи и обусловлены как механическим повреждением тканей кожи слухового прохода, так и ферментативным, токсическим действием грибов. Больной жалуется на зуд, болезненность в ухе, ощущение полноты, заложенность и шум в ухе, умеренные выделения. Иногда появляется головная боль на стороне пораженного уха. В начале заболевания симптомы менее выражены, чем при наружном отите бактериальной природы, но по мере прогрессирования заболевания их тяжесть нарастает.

При отоскопии отмечают гиперемия и инфильтрация стенок наружного слухового прохода на всем его протяжении, однако после удаления патологического содержимого барабанная перепонка обычно хорошо обзревается. Характер и цвет отделяемого зависят от особенностей возбудителя данного микоза. Так, при плесневом микотическом поражении отделяемое в наружном слуховом проходе представляет скопление казеозных масс, напоминающее намокшую промокательную бумагу. Цвет отделяемого при этом различен: при поражении грибом *Aspergillus niger* — черно-коричневый, при инфицировании грибами *Aspergillus flavus* — желтоватый или зеленоватый, при

поражении *Aspergillus fumigatus* — серо-черный. При пенициллезе отделяемое приобретает различные оттенки желтого цвета, иногда оно неотличимо от ушной серы.

Кожа наружного слухового прохода при кандидозе покрыта желтовато-белыми корочками, легко снимаемыми творожистыми пленками, иногда эти наложения выходят на кожу ушной раковины. Отделяемое из уха, как правило, не имеет запаха. Просвет наружного слухового прохода при кандидозном поражении умеренно сужен, больше в перепончато-хрящевом отделе, при аспергиллезе процесс локализован преимущественно в костном отделе наружного слухового прохода.

При поражении стенок послеоперационной полости отсутствует эпидермизация, отмечается рост грануляций, а полость нередко заполнена специфическим отделяемым.

**Диагностика.** Диагноз отомикоза устанавливают на основании характерных клинических проявлений заболевания, результатов микроскопического анализа патологического отделяемого и его микологического исследования (посева на питательные среды) в целях определения видовой принадлежности грибка.

**Лечение.** Лечение проводят с учетом общего состояния организма и вида грибка — возбудителя заболевания. Так, по отношению к плесневым грибкам (например, различным видам *Aspergillus*) основу местной противогрибковой терапии составляют хлорнитрофенол, нафтифин, тербинафин; к грибкам *Candida* — клотримазол (канестен\*), кетоконазол, миконазол, натамицин. При сочетанном грибковом и бактериальном поражении эффективны нафтифин, кандибиотик\*.

Результативно местное применение противогрибковых препаратов: 1% раствора или крема клотримазола, тербинафина, 2% спиртового раствора хлорнитрофенола. Предварительно наружный слуховой проход тщательно очищают с 3% раствором пероксида водорода. Затем, после тщательного просушивания, в слуховой проход вводят турунду, смоченную одним из указанных противогрибковых препаратов, и оставляют в ухе на 20 мин. Такую процедуру повторяют 2–3 раза в день в течение 2–3 нед.

В случаях недостаточной эффективности местной терапии и при рецидивах отомикоза наряду с местной терапией назначают системную противогрибковую терапию флуконазолом (дифлюканом\*) внутрь по 150 мг в капсулах — по 1 капсуле в сутки в течение 7–14 дней, итраконазолом (орунгалом\*) по 100 мг в капсулах — по 1–2 капсулы в сутки в течение 2–3 нед, кетоконазолом (низоралом\*) — по 1 таблетке (200 мг)



в сутки; продолжительность лечения — около 4 нед. При аллергии проводят гипосенсибилизирующую терапию антигистаминными препаратами и препаратами кальция. Больному необходимо питание, богатое витаминами; продукты, вызывающие аллергические реакции, исключают из рациона.

Профилактика отомикоза предполагает тщательное соблюдение личной гигиены, предупреждение заноса грибковой инфекции в слуховой проход. Следует учитывать, что бессистемное и бесконтрольное применение антибиотиков и гормональных препаратов способствует развитию отомикоза. Профилактическими мерами служат повышение резистентности организма, предупреждение воспалительных процессов в ухе.

### **Экзема наружного уха**

*Экзема наружного уха — хроническое рецидивирующее заболевание с островоспалительными проявлениями, развивающееся в результате раздражения и инфицирования кожи ушной раковины и наружного слухового прохода.*

Источником раздражения служат гнойные выделения при остром и хроническом среднем отите, некоторые медикаменты, чрезмерная влажность, попадание пыли на расчески кожи. Экзема возникает как проявление непереносимости различных веществ (аллергическая форма экземы) или как одно из проявлений некоторых общих заболеваний (сахарного диабета, подагры, других форм обменных нарушений). Сенсибилизации организма к различным аллергенам способствуют хронические инфекционные поражения кожи (бактериальные, грибковые, вирусные) и хронические очаговые инфекции других органов (такие, как тонзиллит или холецистит). Важную роль в патогенезе экземы играет недостаточность иммунной системы.

В детском возрасте возникновению экземы способствуют экссудативный диатез, рахит, кишечная интоксикация, длительное применение мазей и примочек, расчески, кутание ребенка. В отличие от взрослых, у детей часто наблюдается мокнущая форма экземы, а не сухая, которая характеризуется обильным шелушением эпидермиса кожи.

**Клиническая картина.** Различают острую и хроническую, ограниченную и диффузную, мокнущую и сухую формы экземы. При острой экземе в процесс вовлечены преимущественно поверхностные слои кожи, при хронической экземе поражение более глубокое. Гиперемия и инфильтрация кожи при острой экземе приводят к утолщению ушной раковины и сужению просвета наружного слухового прохода. Больно-

го беспокоит постоянный мучительный зуд в ушах. Появляются мелкие пузырьки с серозным содержимым, при их вскрытии серозная жидкость вытекает наружу, отмечается мокнутие. При подсыхании на мокнущей поверхности появляются корки, при этом нередко образуется пробка, obtурирующая наружный слуховой проход. Присоединение вторичной инфекции ведет к развитию ограниченного или диффузного наружного отита.

**Диагностика.** Экземе следует дифференцировать от рожистого воспаления наружного уха, ограниченного или диффузного наружного отита и грибкового поражения. При рожистом воспалении ведущим симптомом служит резкая болезненность пораженной области при пальпации, граница воспаления обычно четко очерчена; при экземе этого не наблюдается. Грибковое поражение верифицируют при микологическом исследовании.

**Лечение.** Лечение начинают с воздействия на основное заболевание, послужившее причиной экземы. Необходимо исключить раздражающее влияние различных эндогенных и экзогенных факторов, в частности, проводят лечение среднего отита, saniруют хронические очаги инфекции, при необходимости корректируют углеводный обмен. Не последнюю роль играет диета с ограничением поваренной соли, углеводов, исключением алкоголя, шоколада, жареных и копченых блюд.

Местно ежедневно проводят гигиенический туалет пораженной области этанолом, при обильных выделениях из уха его промывают теплым 2% раствором борной кислоты или 0,02% раствором нитрофурала с последующим тщательным высушиванием и припудриванием стенок слухового прохода порошком борной кислоты. После прекращения мокнутия рекомендуют глюкокортикоидные аэрозоли, кремы, мази [мометазон, бетаметазон, бетаметазон + салициловая кислота (дипро-салик\*), бетаметазон + гентамицин + клотримазол (тридерм\*)].

Для профилактики обострений процесса важно устранить все раздражающие факторы, способствующие развитию дерматитов. Следует исключить мытье ушей водой, так как она провоцирует обострения, строго соблюдать гигиенические правила ухода при гноетечении из уха у больных с острым или хроническим отитом.

### **Перихондрит ушной раковины (perichondritis)**

Перихондрит ушной раковины — ограниченное или диффузное воспаление надхрящницы, при котором в процесс, как правило, вовлекается кожа наружного слухового прохода.



Причинами заболевания обычно служат травма ушной раковины и последующее инфицирование, среди возбудителей чаще встречается синегнойная палочка (*P. aeruginosa*). Возможно возникновение перихондрита как осложнения фурункула наружного слухового прохода или диффузного наружного отита. Различают серозный и гнойный перихондрит.

**Клиническая картина.** Начальным симптомом перихондрита служит боль в области ушной раковины или наружного слухового прохода. Она может предшествовать припухлости кожи наружного уха, которая, появившись, распространяется по всей ушной раковине, исключая мочку. Сначала припухлость кожи неравномерная, бугристая. В дальнейшем появляется флюктуация вследствие образования гнойного экссудата между надхрящницей и хрящом. Пальпация ушной раковины резко болезненна. Если больному своевременно не оказана помощь, процесс может привести к гнойному расплавлению хряща с отторжением некротических тканей. В результате происходят рубцевание, сморщивание и обезображивание ушной раковины (ухо борца).

**Диагностика.** Диагностика перихондрита несложна, однако в начале заболевания процесс следует дифференцировать от рожистого воспаления и гематомы (рис. 6-29).

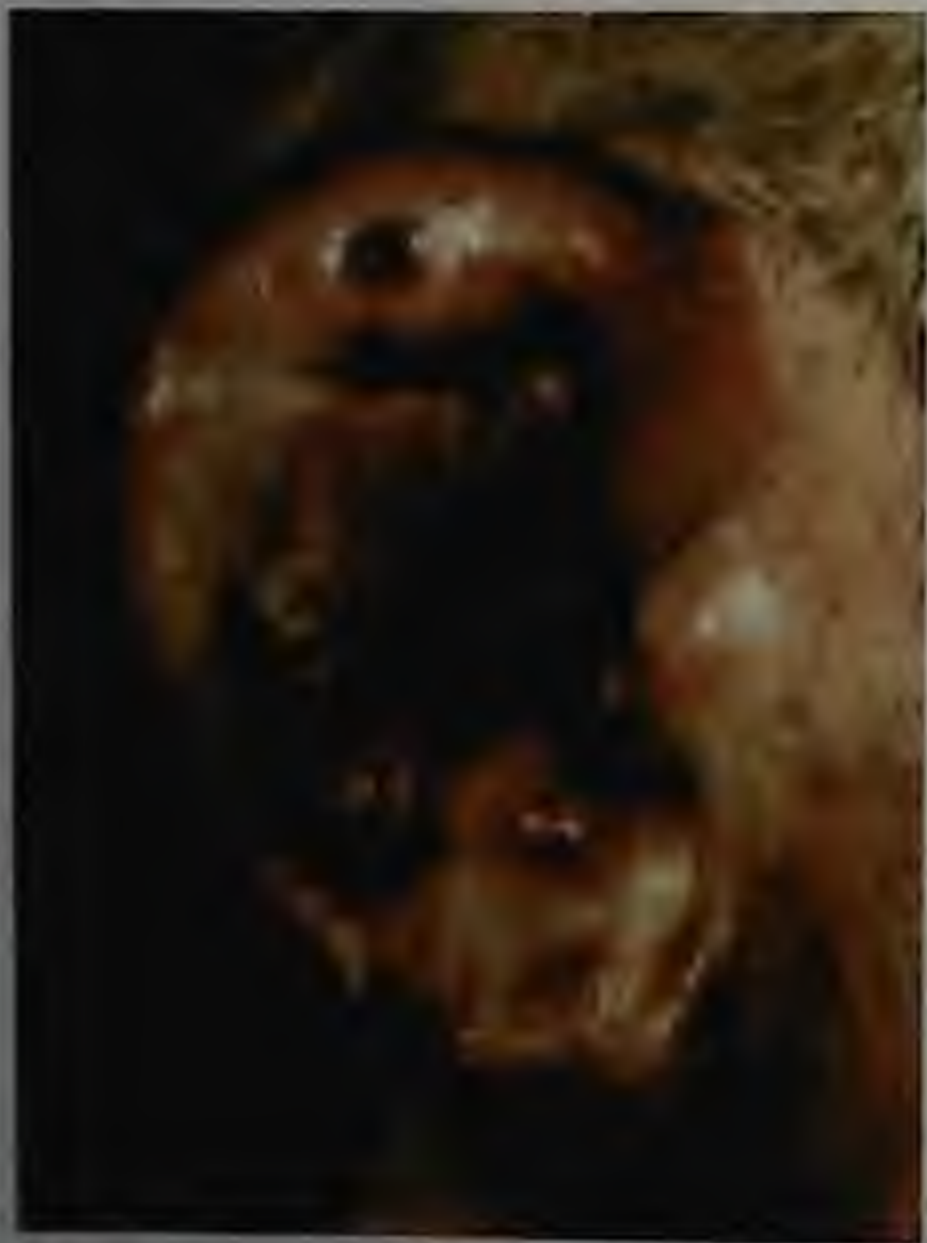

Рис. 6-29. Хондроперихондрит ушной раковины

**Лечение.** В начальной стадии заболевания проводят антибактериальное и противовоспалительное лечение. Его основу составляют антибиотики широкого спектра действия, к которым наиболее чувствительны золотистый стафилококк и синегнойная палочка: защищенные пенициллины, фторхинолоны, цефалоспорины. Одновременно назначают местное лечение полимиксином М в виде 1% мази или эмульсии, пораженную часть раковины смазывают 5% настойкой йода, 10% раствором нитрата серебра (ляписом<sup>\*</sup>). Проводят также физиотерапию: УФО, УВЧ или СВЧ.

При появлении флюктуации необходимо выполнить широкий

разрез тканей параллельно контурам раковины и выскабливание из полости абсцесса некротизированных тканей. В полость вкладывают тампон, пропитанный раствором антибиотиков или гипертоническим раствором, который меняют через 3–4 ч. На ухо накладывают асептическую повязку. Перевязки выполняют ежедневно, при тяжелом течении — 2 раза в сутки.

### Серная пробка

Серная пробка (*серитен*) — скопление серы, продуцируемой железами перепончато-хрящевого отдела слухового прохода, и слущенного эпидермиса.

В норме секрет серных желез, засыхая в комочки или корочки, выпадает наружу при жевании и разговоре вследствие движений нижнечелюстного сустава и передней стенки слухового прохода. Скоплению серы способствуют узость и изогнутость наружного слухового прохода, гиперфункция серных желез и повышенная вязкость серы. Нередко образование пробок связано с воспалительными процессами, попытками удалить скопление серы и эпидермальных масс из слухового прохода с помощью спичек, шпилек и других предметов. При этом серные массы, обычно скапливаемые в перепончато-хрящевом отделе слухового прохода, проталкиваются в костный отдел, откуда их удаление затруднено.

Серная пробка может частично заполнять просвет наружного слухового прохода или полностью обтурировать его. Цвет серной пробки варьирует от желтоватого до темно-коричневого, ее консистенция мягкая, плотная или каменистая. Длительно находясь в наружном слуховом проходе, пробка высыхает, становится плотной и прочно фиксируется к стенкам, иногда вызывая развитие пролежня.

### Клиническая картина

Зачастую серная пробка не вызывает никаких субъективных проявлений, в иных случаях появляются ощущение заложенности, шум в ухе, аутофония (восприятие собственного голоса заложенным ухом), иногда рефлекторный кашель. Обычно слух понижается при полной обтурации просвета слухового прохода. Чаще это наблюдается при попадании в ухо воды, которая вызывает набухание серной пробки. Если пробка находится в костном отделе и давит на барабанную перепонку, могут появиться головокружение, тошнота и головная боль, слух понижается более значительно.



## Диагностика

Диагностика основана на анамнезе и данных отоскопии, при которой в просвете наружного слухового прохода видны серные массы, полностью или частично выполняющие его просвет.

## Лечение

Удаление серной пробки возможно при промывании наружного слухового прохода либо сухим способом — с помощью инструментов, чаще всего — зонда с крючком. Перед промыванием уха следует выяснить, не было ли у больного ранее заболевания ушей, после которого могла бы остаться стойкая сухая перфорация барабанной перепонки. Промывание при этом опасно, так как вода, попав через перфоративное отверстие в барабанную полость, может вызвать обострение процесса и возобновление гноетечения. В этом случае следует удалять пробку сухим способом.

Во избежание калорического раздражения лабиринта (в частности, головокружения и тошноты) для промывания используют теплую воду (температура воды должна быть близка к температуре тела — 37 °С). Затвердевшую пробку рекомендуют предварительно размягчить, вливая в ухо подогретые до 37 °С капли 3% раствора пероксида водорода или содоглицериновые капли (0,5 г гидрокарбоната натрия, по 5 мл глицерола и дистиллированной воды) 3 раза в день в течение 2—3 дней. Назначая капли для размягчения серной пробки, больного следует предупредить о возможном ухудшении слуха из-за набухания серной пробки в результате действия капель.

Промывание проводят с помощью шприца Жане емкостью 100—150 мл. Удерживая шприц правой рукой, левой оттягивают ушную раковину назад и вверх (у маленьких детей — назад и вниз), выпрямляя слуховой проход, при этом средний палец левой руки ограничивает слишком глубокое проникновение наконечника шприца в слуховой проход и предупреждает травмирование его стенок. Струю воды направляют по верхнезадней стенке слухового прохода. Пробку удаляют по частям или целиком. Удаление пробки промыванием возможно лишь при отсутствии полной обтурации слухового прохода. Если пробка полностью выполняет просвет слухового прохода, то ушным зондом можно отделить ее от стенки слухового прохода, создав отверстие, через которое вода проникает за пробку и вымывает ее (рис. 6-30). В современные оториноларингологические комбайны входят специальные насадки для промывания слуховых проходов с использованием подогретой воды.

После промывания остатки воды удаляют из уха с помощью ваты, накрученной на ушной зонд с нарезкой, электроотсасывателя и осматривают барабанную перепонку. В слуховой проход вводят турунду, смоченную 3% спиртовым раствором борной кислоты, ухо на несколько часов закрывают ватой. Удалить пробку промыванием может врач общего профиля, сухим путем — только специалист-оториноларинголог.



Рис. 6-30. Промывание наружного слухового прохода

### Инородные тела наружного слухового прохода

Инородные тела (*corpora aliena*) — предметы или их части, чуждые организму, а также некоторые насекомые, попавшие через естественное отверстие наружного слухового прохода и оставшиеся в его просвете.

В наружном слуховом проходе у детей встречаются самые разнообразные инородные тела, зачастую они долго никак не проявляются, и лишь наслаивающиеся на них сера и эпидермальные массы в конце концов приводят к обтурации слухового прохода и появлению неприятных ощущений (таких, как заложенность уха, шум, ощущение распирания). Исключение составляют попавшие в наружный слуховой проход живые инородные тела (тараканы, клопы, мухи и другие насекомые), вызывающие тягостные ощущения при их движении. Однако вливание в ухо глицерола, любых теплых масляных или спиртовых капель быстро приводит к гибели насекомого и прекращению движений, неприятных для больного.

### Диагностика

Обычно диагностика основана на указании больного о возможности попадания в ухо инородного тела, жалобах на дискомфорт в ухе и данных отоскопии. При этом в ухе обнаруживают самые разнообразные предметы, например горошины, кусочки дерева, семечки, скорлупу ореха или вату.

### Лечение

Согласно многочисленным наблюдениям, даже длительное пребывание в ухе инородного тела не только не сопряжено с опасностью для



больного, но часто даже не вызывает выраженных субъективных проявлений. Гораздо больше вреда могут принести неумелые попытки удаления инородного тела кем-либо из близких пациента, использующих для этого собственные средства. Стремление извлечь инородное тело из уха с помощью пинцета, зонда, щипцов, а иногда и просто шпильки или вязальной спицы может стать причиной серьезных последствий для больного.

Результатом таких попыток бывает ранение стенок слухового прохода и проталкивание инородного тела из хрящевого отдела вглубь, за физиологическое сужение (*isthmus*), откуда его последующее удаление сильно затруднено. Возможны и более серьезные последствия, в частности разрыв барабанной перепонки и проникновение инородного тела в барабанную полость с последующим инфицированием и развитием отита, вывих слуховых косточек или ранение лицевого нерва.

Методом выбора при извлечении инородного тела служит промывание уха теплой водой с помощью шприца Жане, причем воду следует нагнетать осторожно и умеренно сильно. Как и при удалении серной пробки, промывание уха противопоказано при наличии у пациента сухой перфорации барабанной перепонки. Если предполагают вымывание инородного тела, способного набухать (горох, бобы), то в ухо предварительно вливают спиртовые капли, вызывающие сморщивание инородного тела. Если инородное тело полностью обтурирует слуховой проход, то промывание невозможно: вода в этом случае не может проникнуть за инородное тело, и обратной струи не возникает.

Инструментальное удаление необходимо выполнять опытному специалисту-отоларингологу, его осуществляют чаще тупым крючком, который под визуальным контролем заводят за инородное тело (рис. 6-31).

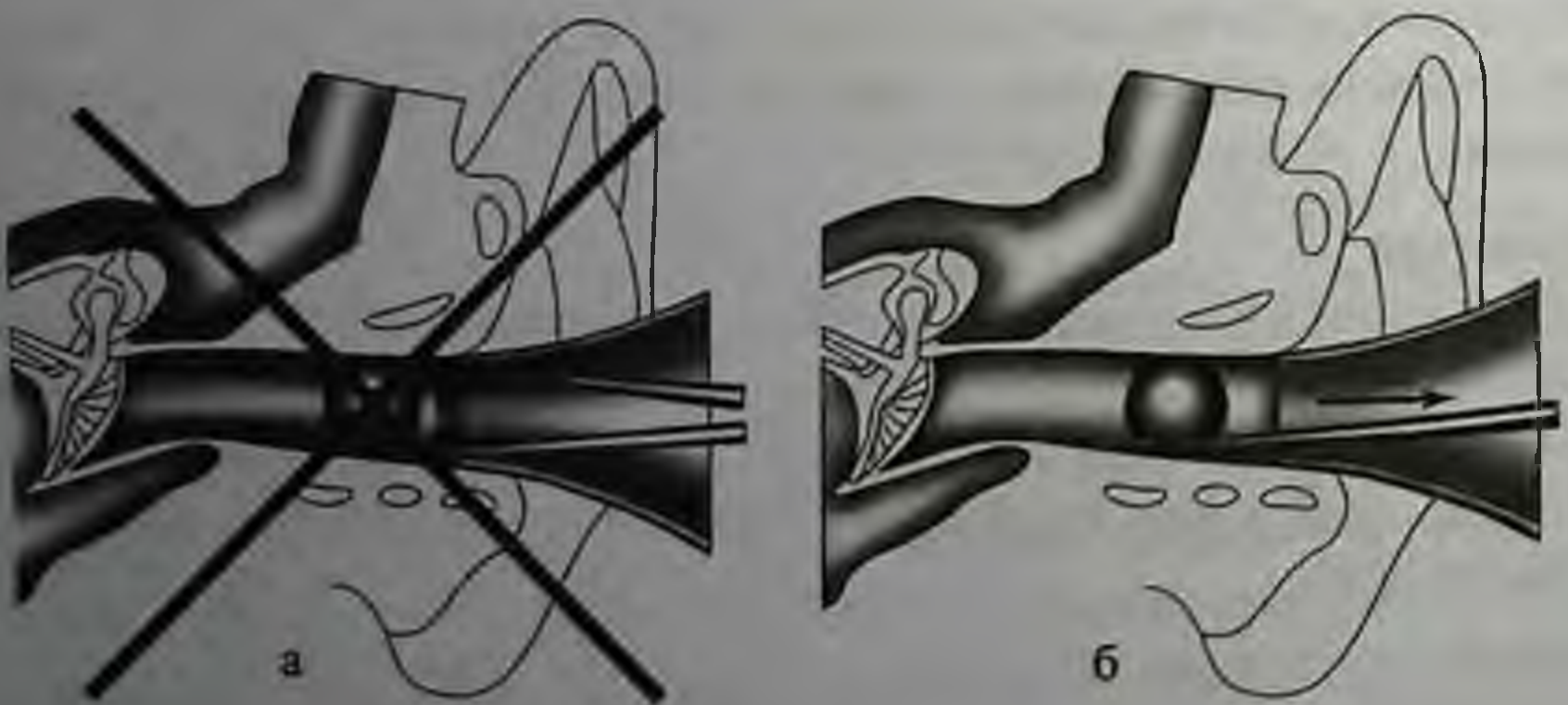


Рис. 6-31. Удаление инородного тела наружного слухового прохода: а — неправильное; б — правильное

Манипуляции в глубине слухового прохода обычно весьма болезненны, особенно при воспалительных изменениях, поэтому у детей, а иногда и у взрослых эту процедуру следует выполнять под наркозом.

Если инородное тело невозможно удалить через слуховой проход, то используют хирургический наружный доступ. Операция состоит в том, что через заушный разрез по переходной складке обнажают заднюю стенку костного отдела слухового прохода. Этим достигается ближайший подход к инородному телу, и его удаляют с помощью того же изогнутого крючка или ушных щипцов.

### Экзостозы наружного слухового прохода

Экзостозы представляют доброкачественные костные образования на стенках наружного слухового прохода. Различают экзостозы на ножке, чаще исходящие из области наружного кольца костного отдела наружного слухового прохода, и плоские, имеющие широкое основание и расположенные на одной или нескольких стенках слухового прохода. Размер экзостозов различен — от булавочной головки до такой величины, что они полностью выполняют весь просвет слухового прохода. Эти образования могут быть множественными и распространяться до барабанного кольца (*annulus tympanicus*). Маленькие экзостозы не вызывают никаких субъективных ощущений и могут быть обнаружены при отоскопии случайно. Крупные экзостозы почти полностью обтурируют слуховой проход, оставшийся узкий просвет может быть закрыт даже небольшим количеством серы или эпидермисом (рис. 6-32). Тогда появляются тугоухость, шум и ощущение полноты в ухе, иногда — головная боль.

#### Диагностика

Диагноз устанавливают при отоскопии и осторожном ощупывании образования, обнаруженного в наружном слуховом проходе, ушным зондом.

#### Лечение

Лечение хирургическое, однако вопрос о целесообразности вмешательства решают индивидуально, с учетом величины и вида экзостоза. Иногда обнаруженный экзостоз в

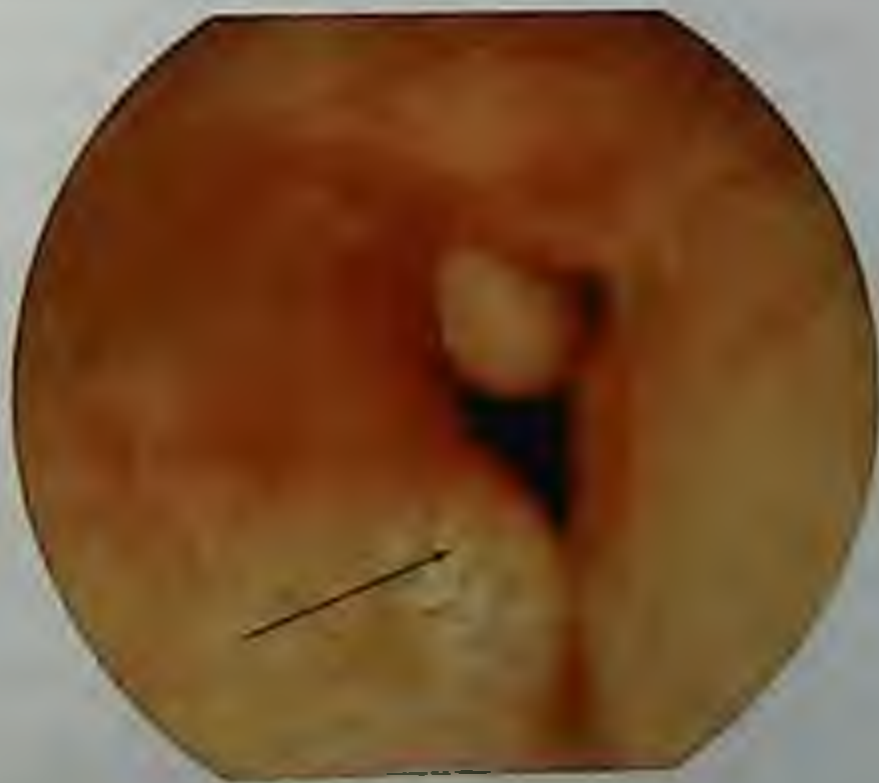

Рис. 6-32. Экзостозы наружного слухового прохода



течение многих лет не увеличивается и не вызывает у пациента каких-либо субъективных ощущений.

Экзостоз на ножке удаляют эндаурально. В области основания экзостоза выполняют инфильтрационную анестезию 1% раствором прокаина, затем долотом соответствующей ширины подрубают ножку экзостоза. Распространенные плоские экзостозы удаляют через заушный разрез, оперируя чаще под наркозом.

## 6.4. ЗАБОЛЕВАНИЯ СРЕДНЕГО УХА

Заболевания среднего уха встречаются во всех возрастных группах и имеют особое медицинское и социальное значение. Многообразие патогенетических механизмов этих заболеваний определяется особенностями анатомии и физиологии среднего уха, этиологического фактора в каждом конкретном случае, состоянием иммунной системы организма и другими особенностями.

В патологический процесс обычно вовлечены все три основных отдела среднего уха (барабанная полость, слуховая труба и сосцевидный отросток), однако при различных нозологических формах среднего отита выраженность патологических изменений в этих отделах различна. При определении нозологической формы обычно учитывают преимущественное развитие процесса в том или ином отделе среднего уха. Терминами «острый средний отит» принято обозначать преимущественное воспаление в барабанной полости, «тубоотит» («евстахиит») — развитие острого воспаления главным образом в слуховой трубе, «мастоидит» — в сосцевидном отростке. По течению различают острый и хронический средний отит, по характеру воспаления — катаральный, серозный и гнойный.

### Острый и хронический тубоотит (евстахиит)

Тубоотит — катаральное воспаление слизистой оболочки среднего уха, развившееся вследствие дисфункции слуховой трубы. Помимо названного, эту патологию обозначают следующими терминами:

- острый или хронический катаральный средний отит;
- сальпингоотит;
- туботимпанит.

При этом заболевании в барабанной полости обычно нет свободного выпота, основную роль играет патологический процесс в слуховой

трубе, приводящий к нарушению ее функций, с умеренно выраженным воспалением в барабанной полости.

Причиной острого тубоотита часто служит выраженное в той или иной степени расстройство функций слуховой трубы, приводящее к нарушению вентиляции барабанной полости. Проподимость глоточного устья трубы нарушается при распространении инфекции из верхних дыхательных путей на слизистую оболочку слуховой трубы. Инфицирование слуховой трубы происходит при острых респираторных заболеваниях, гриппе, а у детей, кроме того, при острых инфекционных заболеваниях, сопровождаемых катаром верхних дыхательных путей. Помимо этого евстахиит способны вызывать передняя и задняя тампонада носа (при кровотечении из носа или после операции). Этиологическим фактором служат вирусы, стрептококки, стафилококки и другие микроорганизмы.

Более длительно действующие причины нарушения функций слуховой трубы, приводящие к развитию хронического тубоотита:

- аденоидные вегетации;
- различные хронические заболевания полости носа и околоносовых пазух (хронический гнойный или полипозный риносинусит, особенно хоанальный полип);
- искривление перегородки носа;
- гипертрофия задних концов нижних носовых раковин;
- опухоли носоглотки.

Причиной тубоотита могут быть резкие перепады атмосферного давления при подъеме и спуске самолета (аэроотит), при погружении и всплытии водолазов и подводников (мареотит). Повышение давления извне переносится хуже, так как воздух труднее проникает в барабанную полость через сдавленную слуховую трубу.

Нарушение вентиляции барабанной полости, даже частичное, приводит к тому, что содержащийся в ней воздух всасывается слизистой оболочкой, а его пополнение затруднено в связи со сдавлением устья трубы. В результате давление в барабанной полости снижается тем больше, чем сильнее сдавлена слуховая труба, и в ней развивается разрежение. При этом барабанная перепонка втягивается, в барабанной полости накапливается транссудат, содержащий до 3% белка и реже фибрин. Затем могут появиться и клетки воспаления: нейтрофилы и лимфоциты, что служит уже признаком экссудативной стадии воспаления. Свободного экссудата, образующего уровень жидкости, в этот период в барабанной полости еще нет. Отмеченные изменения позволяют



рассматривать острый тубоотит как воспаление среднего уха с преобладанием патологии в слуховой трубе.

### Клиническая картина

Основные жалобы при тубоотите:

- ощущение заложенности уха;
- понижение слуха;
- иногда шум в ухе;
- аутофония (резонирование собственного голоса в больном ухе).

Нередко эти жалобы появляются во время острой респираторной инфекции или в период реконвалесценции после нее. Заложенность уха возможна во время или после перепада атмосферного давления, например, при полете в самолете. Иногда сильная боль и ощущение давления в ухе возникают сразу при перепаде давления, в других случаях они выражены незначительно и общее состояние страдает мало.

При отоскопии отмечают втянутость барабанной перепонки, о чем свидетельствуют кажущееся укорочение рукоятки молоточка, резкое выстояние в сторону слухового прохода короткого отростка, а также передней и задней складок, при этом световой конус исчезает или деформирован. Иногда определяется радиальная инъекция сосудов барабанной

перепонки вдоль рукоятки молоточка или циркулярная инъекция в области фиброзного кольца (*annulus tympanicus*; рис. 6-33). Слух при остром тубоотите снижен умеренно — до 20–30 дБ, по типу нарушения звукопроводения, преимущественно на низких частотах. Иногда больные отмечают улучшение слуха после зевания или проглатывания слюны, так как при этом расширяется просвет слуховой трубы.

### Диагностика

При наличии отмеченных признаков заболевания диагностика острого тубоотита не вызывает затруднений.

### Лечение

Лечение заболевания направлено в первую очередь на устранение неблагоприятных факторов, влияющих



Рис. 6-33. Отоскопическая картина при остром тубоотите

на состояние глоточного устья слуховой трубы. В целях уменьшения отека слизистой оболочки в этой области больному назначают сосудосуживающие капли в нос: нафазолин, тетризолин, оксиметазолин. Уменьшению отека слизистой оболочки способствуют антигистаминные препараты (например, хлоропирамин, дезлоратадин, лоратадин). Для предупреждения заброса инфицированной слизи из носоглотки через слуховую трубу в барабанную полость больного следует предостеречь от чересчур энергичного сморкания. Надо очищать поочередно каждую половину носа и при этом не слишком напрягаться. Во избежание тех же осложнений не рекомендуют продувание слуховых труб по Политцеру. Хороший лечебный эффект дает катетеризация (продувание) слуховой трубы, выполняемая после тщательной анемизации ее глоточного устья. Через катетер в просвет слуховой трубы можно ввести несколько капель 0,1% раствора эпинефрина или суспензии гидрокортизона. В комплекс лечебных мероприятий включают различные физиотерапевтические процедуры: УФО, УВЧ на нос, лазеротерапию на область устья слуховой трубы, пневмомассаж барабанной перепонки.

При адекватном лечении острый тубоотит обычно проходит за несколько дней. Эффективность лечения хронического тубоотита зависит от своевременного устранения патологии полости носа, околоносовых пазух и носоглотки, которые способствуют возникновению тубоотита и поддерживают его течение.

### **Экссудативный средний отит**

Экссудативный средний отит — *стойкое серозное воспаление слизистой оболочки слуховой трубы и барабанной полости*. Это заболевание развивается на фоне дисфункции слуховой трубы (евстахиита) и характеризуется серозно-слизистым выпотом в барабанной полости.

Экссудативный средний отит обозначают по-разному: например, секреторный отит, серозный средний отит или мукозный отит. Ведущим патогенетическим фактором этой болезни служит стойкое нарушение вентиляционной функции слуховой трубы. Само название этой формы отита указывает на усиленную секрецию слизи и затяжное течение заболевания. К его характерным признакам относят появление в барабанной полости густого вязкого секрета, медленно нарастающая тугоухость и длительное отсутствие дефекта барабанной перепонки.

В основе заболевания, наряду со стойкой тубарной дисфункцией лежат нарушения общей и местной резистентности. Причинами могут быть перенесенная респираторная вирусная инфекция и нерациональное



применение антибиотиков, которые не ликвидируют инфекцию среднего уха, но могут создавать благоприятную почву для размножения устойчивых к ним возбудителей. Важны иммунопатологические реакции, свидетельствующие о развитии сенсibilизации слизистой оболочки среднего уха.

### Клиническая картина

С учетом динамики воспалительного процесса и соответствующих патоморфологических изменений выделяют четыре стадии экссудативного среднего отита:

- I — евстахиит, или тубарная стадия;
- II — секреторная;
- III — мукозная;
- IV — фиброзная.

I стадия — *евстахиит* (тубарная стадия, см. выше), при котором возникает катаральное воспаление слизистой оболочки слуховой трубы, нарушается ее вентиляционная функция, уменьшается или прекращается поступление воздуха в среднее ухо. Клинически при этом выявляются втянутость барабанной перепонки с инъецированием сосудов по ходу рукоятки молоточка, изменение цвета перепонки от мутного до розового. Сначала наблюдаются легкая аутофония, незначительное понижение слуха (пороги воздушного звукопроведения не превышают 20 дБ, пороги костного проведения в речевой зоне остаются в норме). Катаральная стадия продолжается до месяца.

II стадия — *секреторная*, характеризуется преобладанием секреции и накоплением слизи в барабанной полости. Наблюдается метаплазия слизистой оболочки среднего уха с увеличением числа секреторных желез и бокаловидных клеток. Субъективно это проявляется ощущением полноты и давления в ухе, иногда — шумом в ухе и более выраженной кондуктивной тугоухостью (до 20–30 дБ). Нередко возникают ощущение переливания жидкости (плеск) при изменении положения головы и улучшение слуха в это время. Это объясняют тем, что при наклонах головы жидкость в барабанной полости перемещается, освобождая хотя бы одну нишу окна лабиринта, что улучшает звукопроведение и слух. При отоскопии: барабанная перепонка втянута, ее контуры резкие, цвет зависит от содержимого барабанной полости (бледно-серый, синюшный, с коричневатым оттенком). Иногда через перепонку виден уровень жидкости (мениск) в виде слегка изогнутой линии, которая перемещается при перемене положения головы. Длительность секреторной стадии может составлять 1–12 мес.

III стадия — *мукозная*, отличается тем, что содержимое барабанной полости (а иногда и других полостей среднего уха) становится густым и вязким. При этом нарастает тугоухость (с порогами до 30–50 дБ), обычно повышаются и пороги костного звукопроведения. Если вся барабанная полость выполнена экссудатом или экссудат становится вязким и густым, то симптом перемещения жидкости отсутствует. Нередко выделившееся через перфорацию содержимое настолько густое и клейкое, что после прикосновения к нему ваткой на зондике оно тянется в виде тонкой нити на несколько десятков сантиметров. Для обозначения такого отита с липким, вязким содержимым в барабанной полости некоторые авторы применяют термин «клейкое ухо». Зачастую световой рефлекс отсутствует, барабанная перепонка утолщается и цианотична, а в нижних квадрантах выбухает. Длительность мукозной стадии достигает 12–24 мес.

IV стадия — *фиброзная*, характеризуется преобладанием дегенеративных процессов в слизистой оболочке барабанной полости. При этом продукция слизи снижается, а затем полностью прекращается, наступает фиброзная трансформация слизистой оболочки с вовлечением в процесс слуховых косточек. Прогрессирует смешанная тугоухость. Развитие рубцового процесса в барабанной полости приводит к формированию адгезивного среднего отита.

### Диагностика

Диагностика экссудативного среднего отита нередко затруднена и не всегда своевременна. Это часто связано с малосимптомным течением заболевания, отсутствием сколько-нибудь выраженных болевых ощущений и нарушением общего состояния больного.

Отоскопия (даже с увеличением) не всегда отражает истинную картину состояния среднего уха. Для уточнения диагноза функцию слуховой трубы исследуют с помощью общедоступных проб, наиболее информативным диагностическим методом служит *импедансометрия* (тимпанометрия), при этом выявляется уплощенная кривая (рис. 6-34). Речевое исследование слуха, а также определение слуха с помощью камертонов и аудиометрии дополняют картину заболевания.

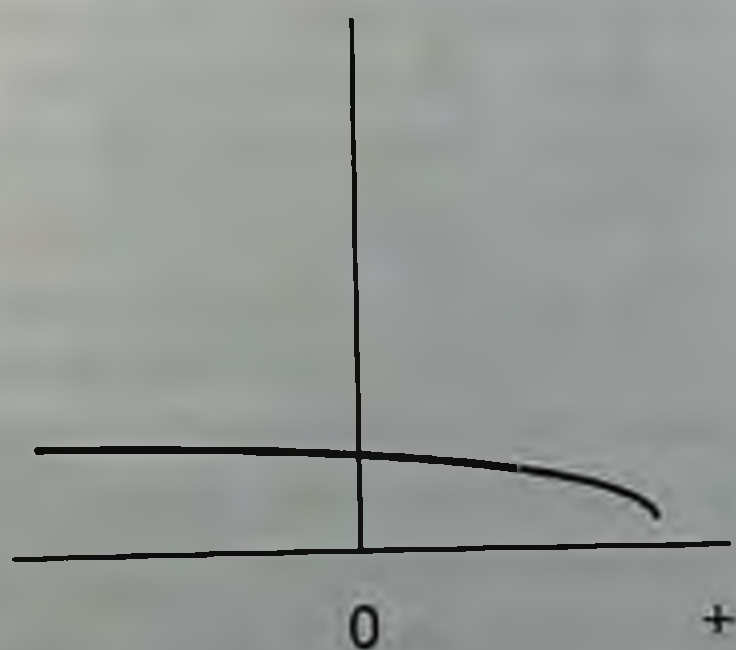


Рис. 6-34. Тимпанограмма при экссудативном среднем отите



Стойкое течение экссудативного среднего отита может сопровождаться вялотекущим мастоидитом, поэтому рекомендуют рентгенографию или *КТ височных костей*. Учитывая важность тубарной дисфункции, поддерживающей заболевание, проводят детальное исследование носа и глотки.

### Лечение

Лечение экссудативного среднего отита комплексное, и чем раньше оно начато, тем более эффективно. В первую очередь следует стремиться к восстановлению функции слуховой трубы. Это достигается санацией заболеваний носа, околоносовых пазух и глотки. Для улучшения тубарной функции проводят *продувание ушей по Политцеру* или через ушной катетер (что более эффективно) с одновременным массажем барабанной перепонки с помощью воронки Зигле.

В зависимости от стадии заболевания через катетер в просвет слуховой трубы вводят гидрокортизон, антибиотики, гидроксиметилхиноксалиндиоксид (диоксидин<sup>а</sup>), трипсин, химотрипсин. Достаточно эффективно введение протеолитических ферментов и гиалуронидазы посредством эндаурального электрофореза. В нос закапывают сосудосуживающие препараты, однако их длительное использование (более 2 нед) недопустимо, так как эти вещества снижают мукоцилиарную активность мерцательного эпителия полости носа и слуховой трубы и нарушают вазомоторную функцию слизистой оболочки носа.

Антигистаминные препараты рекомендуют в случаях развития серозного среднего отита на фоне аллергии. Кроме того, показаны общеукрепляющие средства и витамины, в последнее время в комплекс лечебных мероприятий все чаще включают иммунокорректоры [например, азоксимера бромид (полиоксидоний<sup>а</sup>) по 0,006 г внутримышечно через день, всего 6–10 инъекций].

Если заболевание носит продолжительный рецидивирующий характер и добиться нормализации функции слуховой трубы не удастся, экссудат густой, не эвакуируется и слух не улучшается, то необходимо использовать хирургические методы эвакуации секрета из барабанной полости. Наиболее широко применяют *миринготомию* (разрез барабанной перепонки) и *шунтирование барабанной полости* (рис. 6-35). С этой целью выполняют парацентез барабанной перепонки в ее задне-нижнем квадранте и через разрез вводят шунт из биологически инертного материала: тефлона, силикона, полиэтилена, керамики. Существует множество форм шунтов, например дренажная трубка с отверстиями, катушка, трубка с полупроницаемой мембраной. Через шунт в барабан-



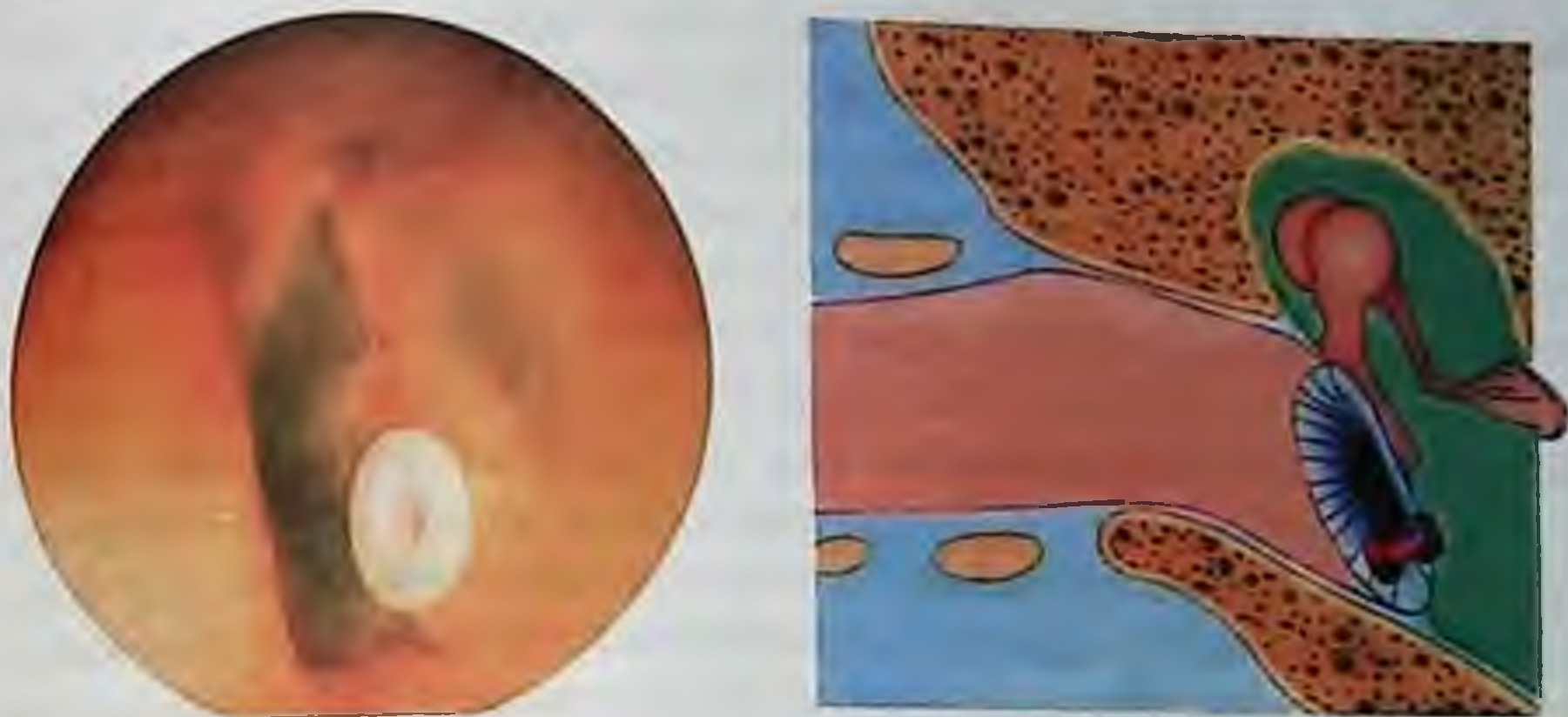


Рис. 6-35. Шунтирование барабанной полости через барабанную перепонку

ную полость вводят лекарственные вещества и аспирируют из нее содержимое. Обычно дренаж оставляют до наступления выздоровления с улучшением тубарной функции — от нескольких недель до 1 года. Шунт, введенный через разрез барабанной перепонки, нередко выпадает самопроизвольно, поэтому иногда его приходится вводить повторно.

Иногда применяют методику шунтирования через подкожный туннель, образованный в области задненижней стенки слухового прохода, — чрескожное (меатотимпанальное) шунтирование барабанной полости (рис. 6-36).

В случаях вялотекущей формы заболевания и отсутствия эффекта от проводимой стандартной терапии необходимо исключать туберкулез и системный васкулит (грануломатоз Вегенера), как причины возникновения экссудативного среднего отита. Отсутствие положительных лабораторных результатов не исключает наличие заболеваний, что определяет необходимость динамического наблюдения и повторных исследований с интервалом в 1–3 мес в зависимости от тяжести течения процесса.

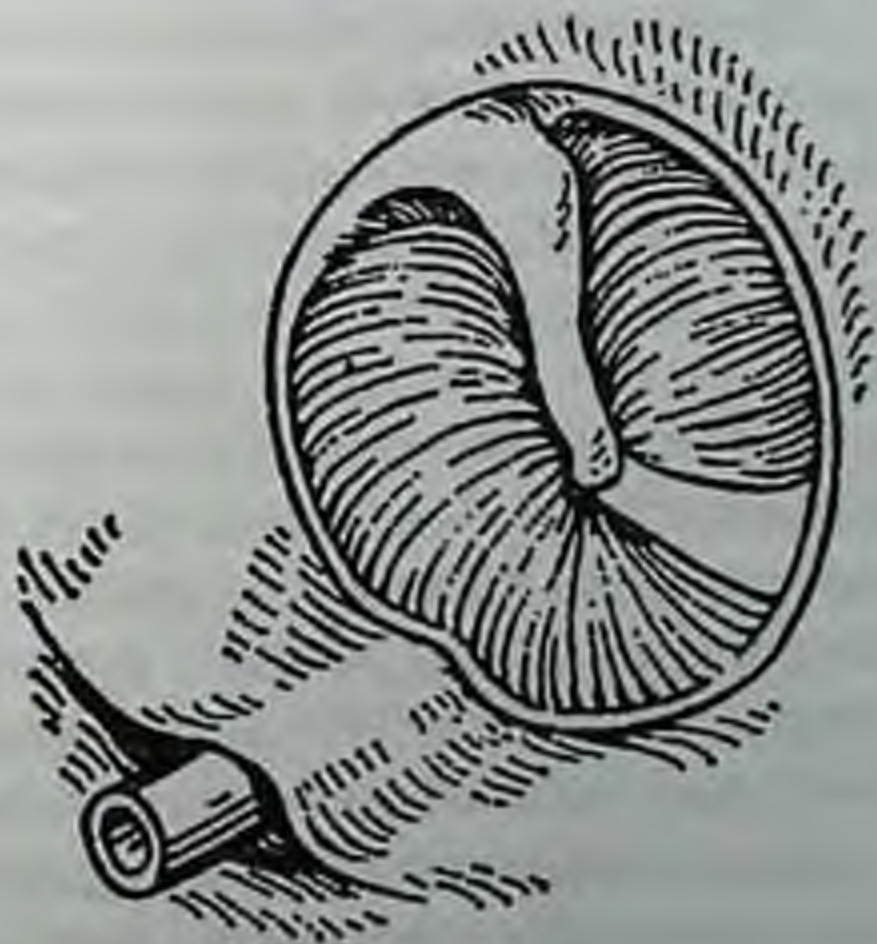

Рис. 6-36. Меатотимпанальное шунтирование барабанной полости



## Острый гнойный средний отит

Острый гнойный средний отит (*otitis media purulenta acuta*) — острое гнойное воспаление слизистой оболочки барабанной полости, при котором в катаральное воспаление в той или иной мере вовлекаются все отделы среднего уха.

Это довольно распространенное заболевание среднего уха то протекает в легкой форме, то, бурно развиваясь, вызывает тяжелую общую воспалительную реакцию организма. Однако и в том и в другом случае оно нередко оставляет после себя спаечный процесс, сопровождаемый трудноизлечимой тугоухостью, или переходит в хроническую, часто прогрессирующую форму, также ведущую к тугоухости и зачастую — к тяжелым осложнениям. Острый гнойный средний отит особенно часто встречается у детей до 3-летнего возраста. В настоящее время это заболевание отличается менее острым началом и вялым течением, а в детском возрасте — склонностью к рецидивированию.

### Этиология

Причиной заболевания служит проникновение инфекции в барабанную полость в сочетании с понижением местной и общей резистентности организма. Основными возбудителями острого среднего отита (до 80%) у взрослых и детей выступают *S. pneumoniae* и *H. influenzae*, несколько реже — *M. catarrhalis*, *S. pyogenes*, *S. aureus* или ассоциации микроорганизмов. Вирусные отиты чаще наблюдаются при эпидемиях вирусных заболеваний.

Наиболее распространен *тубогенный путь* проникновения инфекции — *через слуховую трубу*. Обычно в полостях среднего уха микрофлоры нет, что объясняется барьерной функцией слизистой оболочки слуховой трубы. Здесь продуцируется слизь, обладающая противомикробным действием, а ворсинки мерцательного эпителия постоянно перемещают слизистый секрет по направлению к носоглотке. При различных общих инфекционных заболеваниях, местных острых воспалительных заболеваниях верхних дыхательных путей и обострении их хронических форм защитная функция эпителия слуховой трубы нарушается и микрофлора проникает в барабанную полость. Реже инфекция попадает в среднее ухо *через поврежденную барабанную перепонку при ее травме или через рану сосцевидного отростка*. В этом случае говорят о травматическом среднем отите. Сравнительно редко инфекция проникает в среднее ухо *гематогенным путем* — он возможен при таких заболеваниях, как грипп, скарлатина, корь, тиф или туберкулез.

Еще реже острый средний отит развивается в результате *ретроградного распространения инфекции из полости черепа* или из лабиринта.

### Патогенез

Обычно острый средний отит начинается с воспаления слизистой оболочки слуховой трубы и барабанной полости. При этом наблюдаются отек слизистой оболочки и ее лейкоцитарная (нейтрофильная и лимфоцитарная) инфильтрация. Слизистая оболочка барабанной полости очень тонкая (0,1 мм) и представляет мукопериост (т.е. одно целое с надкостницей), поэтому воспалительная реакция носит характер мукопериостита. В результате резкого нарушения функции слуховой трубы среднее ухо заполняется экссудатом, который сначала может быть серозным, а затем приобретает гнойный характер. Слизистая оболочка значительно утолщается (в десятки раз), на ее поверхности возникают эрозии и изъязвления. В разгар воспаления барабанная полость оказывается заполненной экссудатом, грануляциями и утолщенной слизистой оболочкой. При нарушенной дренажной функции слуховой трубы это приводит к взбуханию барабанной перепонки наружу, в результате сильного давления гнойного экссудата и расстройства кровообращения часто наступают расплавление какого-то участка и прободение барабанной перепонки с последующей отореей.

### Клиническая картина

В типичных случаях острый гнойный средний отит характеризуется стадийностью течения. Выраженность местных и общих симптомов заболевания зависит от стадии и тяжести процесса. Различают три стадии острого гнойного среднего отита:

- доперфоративную;
- перфоративную;
- репаративную.

Распространена и пяти стадийная классификация острого среднего отита (Крюков А.И. 2010). Согласно которой выделяют дополнительно стадии евстахеита и катарального среднего отита, а затем уже доперфоративную, перфоративную и репаративную стадии. Следует отметить, что процесс необязательно проходит все стадии. В результате мобилизации защитных сил организма и при своевременной интенсивной терапии заболевание может уже на первой стадии приобрести abortивное течение.

В начальной, *доперфоративной*, стадии заболевания выражены местные и общие симптомы. Ведущая жалоба — боль в ухе, нередко очень резкая, отдающая в висок или темя. Неуклонно нарастая, она становится



мучительной, нестерпимой. Боль возникает в результате воспалительной инфильтрации слизистой оболочки барабанной полости и скопления в ней экссудата, при этом раздражаются рецепторные окончания ветвей тройничного и языкоглоточного нервов. Иногда наблюдается болезненность при пальпации и перкуссии сосцевидного отростка, что обусловлено воспалением его слизистой оболочки. Одновременно возникают заложенность и шум в ухе как следствие воспаления и ограничения подвижности барабанной перепонки и цепи слуховых косточек. Объективно выявляется понижение слуха по кондуктивному типу с небольшим ухудшением костного проведения звука. При гриппозном, а также коревом и скарлатинозном отите в процесс иногда вовлекается внутреннее ухо, что проявляется более значительным нарушением звуковосприятия.

В этот период нередко нарушается общее состояние больного: появляются признаки интоксикации, температура тела повышается до 38–39 °С, в периферической крови выявляются изменения, характерные для воспалительного процесса.

При отоскопии вначале видна инъекция сосудов по ходу рукоятки молоточка и радиальных сосудов перепонки, сопровождаемая укорочением светового конуса. Затем гиперемия барабанной перепонки нарастает и становится разлитой, исчезают опознавательные пункты перепонки, она выпячивается, становится инфильтрированной, иногда покрывается беловатым налетом (рис. 6-37, а). Длительность начальной стадии острого среднего отита составляет от нескольких

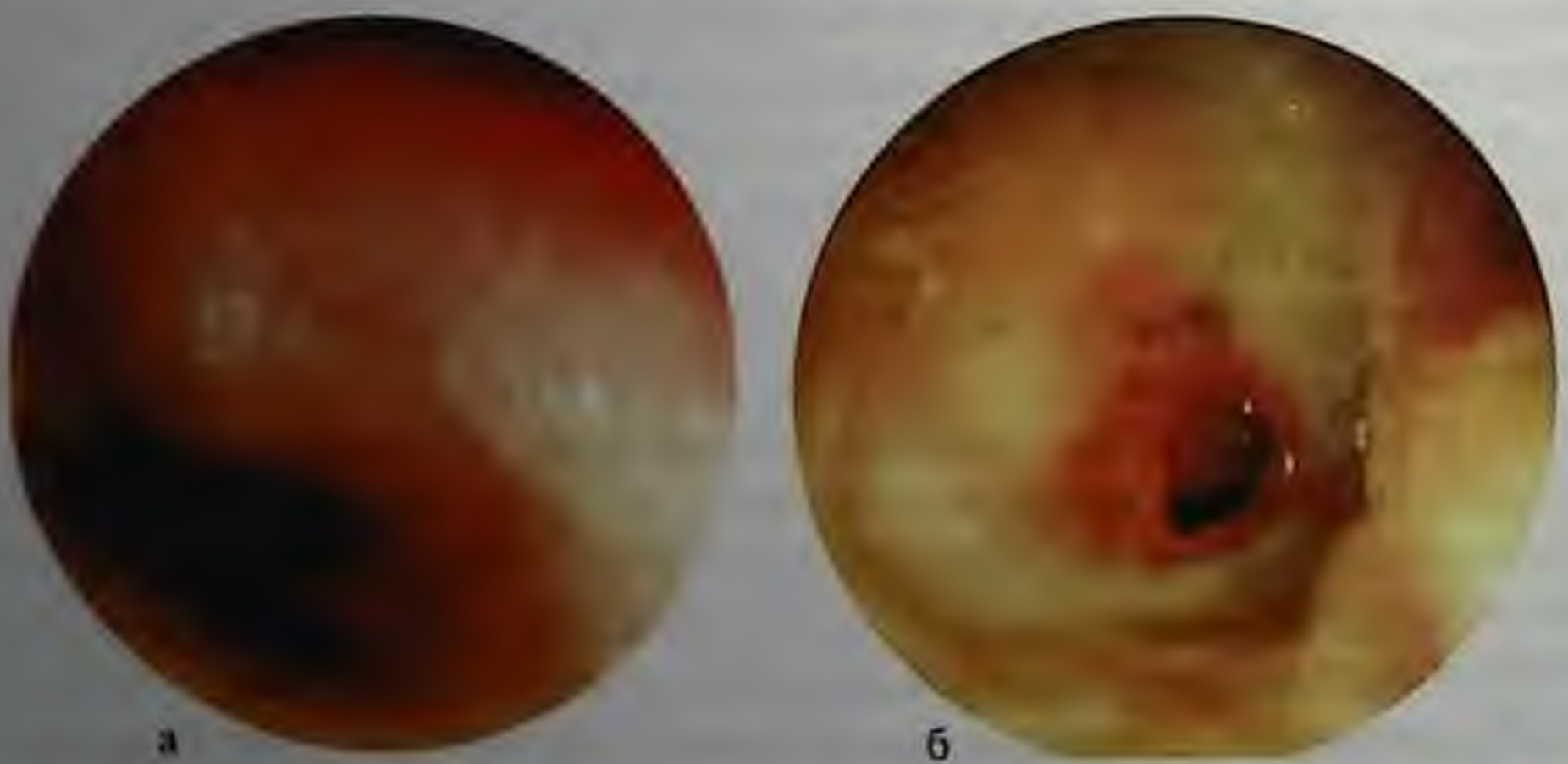


Рис. 6-37. Отоскопическая картина при остром среднем отите: а — доперфоративная стадия; б — перфоративная стадия

часов до 2—3 сут. Признаки этой стадии выражены в разной степени — от явной до малозаметной, однако главный симптом — гиперемия барабанной перепонки (всей или ее отдельных частей) — присутствует всегда.

*Перфоративная стадия* характеризуется прободением барабанной перепонки и гноетечением (рис. 6-37, б). При этом быстро стихает боль в ухе, улучшается самочувствие больного, снижается температура тела. Выделения из уха сначала обильные, слизисто-гнойные, иногда с примесью крови. При отоскопии может наблюдаться так называемый пульсирующий рефлекс, когда гной выделяется через перфорацию и пульсирует синхронно пульсу. Такая пульсация связана с пульсацией кровенаполненной слизистой оболочки, в отличие от такого же пульсирующего рефлекса при хроническом гнойном деструктивном среднем отите, где причиной пульсации служит твердая мозговая оболочка.

Иногда утолщенная слизистая оболочка барабанной полости пролабирует через перфорацию барабанной перепонки в виде образования, напоминающего грануляцию. Через несколько дней количество выделений уменьшается, они становятся густыми и приобретают гнойный характер. Гноетечение обычно продолжается 5—7 дней. Перфорация при остром среднем отите обычно небольшая, круглая, с дефектом перепонки. Щелевидные перфорации без дефекта ткани встречаются реже. Более обширны перфорации при скарлатинозном, коревом или туберкулезном поражении.

*Репаративной стадии* присущи не только прекращение гноетечения и в большинстве случаев спонтанное рубцевание перфорации, но и восстановление слуха. Наряду с постепенным уменьшением, а затем и прекращением выделений исчезают гиперемия и инфильтрация барабанной перепонки, появляется ее блеск, становятся различимыми опознавательные контуры. Небольшие перфорации (до миллиметра) закрываются довольно быстро, не оставляя никаких следов. При большой перфорации средний фиброзный слой в месте дефекта обычно не регенерирует, и тогда, если перфорация все же закрывается, снаружи восстанавливается эпидермальный слой, а изнутри — слизистый. Этот участок выглядит атрофичным, имеет вид папиросной бумаги, иногда здесь бывают отложения известковых солей. Перфорации округлой формы, с выраженным дефектом ткани часто не закрываются, при этом слизистая оболочка перепонки по краю срастается с эпидермисом и образуется стойкая перфорация с орозоленными краями. Фиброзные спаечные изменения после перенесенного среднего отита нередко остаются



и в барабанной полости, ограничивая подвижность слуховых косточек, что свидетельствует об адгезивном процессе, который иногда прогрессирует.

На любой стадии процесса возможны отклонения от типичного течения острого гнойного среднего отита.

Продолжительность заболевания обычно не превышает 2–3 нед, более длительное течение свидетельствует о хронизации процесса. Осложненное течение и неблагоприятные исходы острого гнойного среднего отита обусловлены нерациональной терапией заболевания, снижением местной и общей иммунной защиты организма или высокой вирулентностью возбудителя.

### Диагностика

Диагностика при типичном течении острого гнойного среднего отита не представляет сложностей. Диагноз ставят на основании жалоб, анамнеза и особенностей отоскопической картины. Иногда острый средний отит приходится дифференцировать от наружного отита.

### Лечение

Лечение больного с острым гнойным средним отитом дифференцированное, зависит от стадии заболевания и выраженности клинических симптомов, а также учитывает особенности соматического статуса пациента.

В острой стадии заболевания рекомендуют амбулаторный режим, а при выраженном повышении температуры тела, общем недомогании — постельный. Если подозревают начинающееся осложнение (мастоидит и особенно внутричерепное осложнение), больного экстренно госпитализируют.

В целях восстановления или улучшения вентиляционной и дренажной функций слуховой трубы назначают сосудосуживающие или вяжущие капли (например, растворы ксилометазолина, нафазолина или ксилометазолина, 3% раствор серебра протеината) в нос по 5 капель 3 раза в день. Эту процедуру лучше делать в положении больного лежа на спине с поворотом головы в сторону больного уха. Назначают также капли в ухо: 3% раствор борной кислоты по 10 капель 3 раза в день или на турунде в наружный слуховой проход.

В *доперфоративной стадии* острого среднего отита возможен выраженный болевой синдром, обусловленный отеком барабанной перепонки и ее напряжением вследствие давления воспалительного экссудата со стороны барабанной полости. Для купирования боли применяют топические, осмотически активные препараты. К таким препаратам относят

3% спиртовой раствор борной кислоты (хлорамфеникола, салициловой кислоты\*) пополам с глицеролом. Добиваясь анальгезирующего эффекта, при остром среднем отите используют также ушные капли лидокаин + феназон (отипакс\*), содержащие неопиоидный анальгетик-антипиретик феназон и лидокаин. Указанные капли, предварительно подогрив до 38–40 °С, следует вливать в ухо, герметично закрывая затем наружный слуховой проход ватой с вазелином на несколько часов. Подобное введение препаратов рекомендуют повторять 2–3 раза в течение суток.

В доперфоративной стадии, безусловно, показаны антибиотики. Препаратом выбора при лечении неосложненных форм отита у взрослых служит амоксициллин внутрь по 0,5 г 3–4 раза в сутки. При отсутствии эффекта после 3 дней терапии амоксициллином следует заменить амоксициллином/клавуланатом (аугментин, флемоклавом солютабом), а также цефиксимом или цефтибутеном. При аллергии на  $\beta$ -лактамы антибиотики назначают современные макролиды (кларитромицин, мидекамицин, джозамицин). Даже при резком улучшении общего состояния больного и смягчении местных симптомов прекращать курс антибиотиков раньше времени не следует, его стандартная продолжительность в России составляет 7–8 дней. Более длительные курсы лечения показаны детям младше 2 лет, детям с отореей и сопутствующими заболеваниями. Преждевременная отмена препаратов способствует рецидиву заболевания и образованию спаек в барабанной полости, что ведет к стойкой тугоухости.

В целях обезболивания в начальной стадии заболевания назначают внутрь парацетамол по 0,5 г 4 раза в сутки или диклофенак по 0,05 г 3 раза в день. Местно применяют также согревающий полуспиртовой компресс на ухо, ускоряющий разрешение воспалительного процесса. Однако если после наложения компресса больной отмечает усиление боли в ухе, компресс следует незамедлительно снять, чтобы не спровоцировать развитие осложнений.

Важное место в лечении острого гнойного среднего отита занимает *катетеризация слуховой трубы*. Методика катетеризации рассмотрена ранее, в разделе «Методы исследования уха». Продувание слуховой трубы при остром среднем отите с помощью катетера выполняют в целях дренирования среднего уха, устранения всегда возникающего при этом заболевании разрежения в барабанной полости, а также введения в нее лекарственных препаратов. Кроме того, катетеризация способствует нормализации функции слуховой трубы и уменьшению воспалительных явлений. Опасения заноса при этом инфекции из полости глотки в среднее ухо необоснованны, так как при остром отите глоточная



микрофлора уже проникла в среднее ухо, а слуховая труба в значительной степени потеряла защитную функцию. Катетеризацию проводят с самого начала заболевания, и это нередко позволяет добиться abortивного течения процесса; во II–III стадии острого воспаления среднего уха продувание с помощью катетера также дает хороший терапевтический эффект. Чаще всего после продувания через катетер в барабанную полость вводят смесь суспензии гидрокортизона и феноксиметилпенициллина (либо другого антибиотика с учетом характера микрофлоры), растворенного в изотоническом растворе натрия хлорида. Предварительно следует выяснить переносимость больным препарата, который предполагают использовать, ни в коем случае не следует вводить в ухо ототоксичные антибиотики.

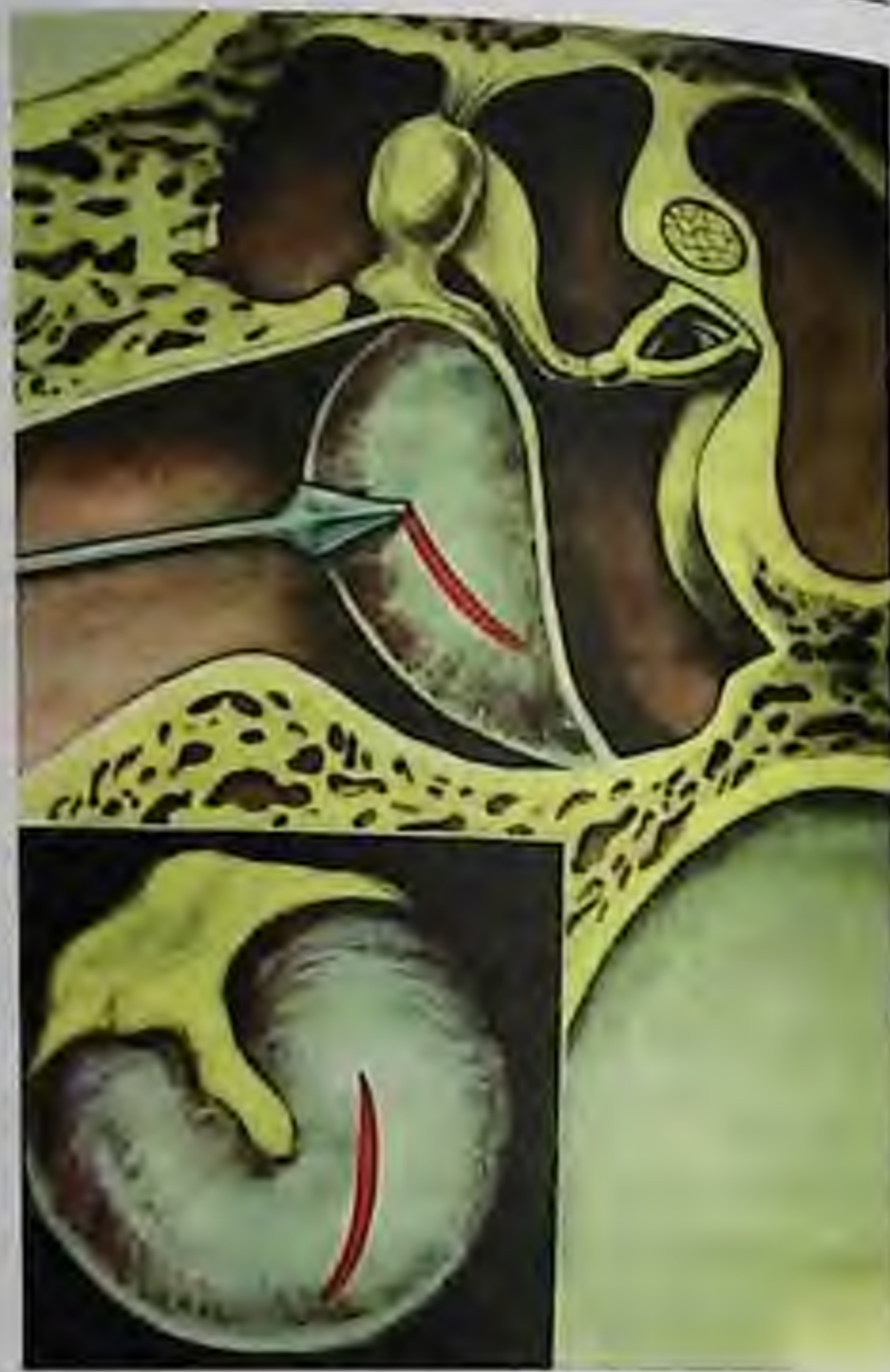

Рис. 6-38. Парацентез барабанной перепонки

При появлении признаков раздражения внутреннего уха или мозговых оболочек (таких, как головокружение, рвота, сильная головная боль), неэффективности консервативного лечения в течении 48 ч, сохранения болевой симптоматики, высокой температуры — показан парацентез (разрез барабанной перепонки) по экстренным показаниям. У детей, особенно в грудном возрасте, барабанная перепонка толще и больше сопротивляется прорыву гнойного экссудата, чем у взрослых. В то же время общие симптомы острого гнойного среднего отита (боль, повышение температуры тела, интоксикация) в раннем детском возрасте выражены более резко, поэтому необходимость в парацентезе у детей возникает чаще.

Разрез барабанной перепонки проводят специальной парацентезной иглой с соблюдением правил асептики под визуальным контролем. Предварительно наружный слуховой проход тщательно очищают, его стенки обрабатывают этанолом. Операцию выполняют под местным обезболиванием, у очень беспокойных детей — под внутривенным наркозом.

Больной находится в полусидячем или лежащем положении, его голову укладывают на подушку и фиксируют руками помощника. Разрез выполняют обычно в задненижнем квадранте барабанной перепонки (чаще это место наибольшего выбухания), снизу вверх через всю ее толщину. Лучше это делать под микроскопом. Глубина вкола парацентезной иглы не превышает 1–1,5 мм, при более глубоком введении можно поранить лабиринтную стенку. Во избежание формирования стойкой перфорации в дальнейшем разрез не должен доходить до барабанного кольца (*annulus tympanicus*). Обычно через несколько дней перфорация, искусственно образованная при парацентезе, закрывается самостоятельно, при этом срастаются все три ее слоя, после прободения гноем она закрывается реже, поскольку нет слипания ее краев.

После парацентеза в наружный слуховой проход вкладывают стерильную марлевую турунду или ватку. Основное внимание уделяют обеспечению свободного оттока гноя, поэтому турунды следует часто менять, очищая при этом слуховой проход от гноя. При сгущении гноя удаляют вливанием 3% раствора пероксида водорода, который при соединении с гноем образует пену. Из глубины слухового прохода пену с гноем удаляют отсосом и с помощью зонда с накрученной на него ватой.

При перфорации барабанной перепонки можно вводить лекарственные препараты в среднее ухо с помощью *транстимпанального нагнетания*. Указанную выше смесь антибиотика и гидрокортизона [а в последующем — и ферменты, препятствующие формированию рубцов в барабанной полости: трипсин, трипсин + химотрипсин (химопсин\*), гиалуронидазу] вливают в наружный слуховой проход в количестве 1 мл и нагнетают мягким вдавливанием козелка в наружное отверстие слухового прохода. При этом лекарственное вещество проходит через барабанную полость, слуховую трубу и может попасть в полость носа и рта. Катетеризация и транстимпанальное нагнетание лекарственных веществ служат эффективными методами лечения.

Во второй, *перфоративной*, стадии острого гнойного среднего отита больной продолжает получать антибиотики и антигистаминные препараты, ему по-прежнему вливают сосудосуживающие капли в нос в целях восстановления функции слуховой трубы. При обильном густом гнойном отделяемом назначают муколитики (ацетилцистеин, карбоцистеин, синупрет\*), фенспирид (эреспал\*) — противовоспалительный препарат, уменьшающий гиперсекрецию и отек слизистой оболочки и стимулирующий функцию мерцательного эпителия слуховой трубы. Физиотерапевтические процедуры (УФО, УВЧ- или СВЧ-терапия, лазеротерапия)



и согревающие компрессы на ухо в домашних условиях также способствуют быстрейшему выздоровлению.

Местное лечение направлено на обеспечение благоприятных условий для оттока гнойного отделяемого из барабанной полости. Больного необходимо проинструктировать, чтобы он самостоятельно мог 2–3 раза в день удалять гнойный секрет из глубины наружного слухового прохода. Кусочек стерильной ваты накручивают на зонд с нарезкой или на свободный конец спички. Взрослым оттягивают ушную раковину назад и вверх (ребенку — назад и вниз), зонд или спичку с ватой осторожно вводят в глубь слухового прохода, до барабанной перепонки. Манипуляцию повторяют до тех пор, пока вата не останется сухой. При густом гное в слуховой проход предварительно вливают теплый раствор 3% пероксида водорода, после чего ухо следует тщательно просушить.

После удаления гнойного секрета в ухо вливают лекарственный раствор, подогретый до 37 °С: 0,5–1,0% раствор гидроксиметилхиноксалиндиоксида (диоксидина\*), 20% раствор сульфацидамида, капли рифамицин (отофа\*), норфлоксацин (нормакс\*) или офлоксацин (данцил). Спиртовые капли при перфоративной стадии отита назначать не рекомендуют, так как спирт нередко вызывает раздражение слизистой оболочки барабанной полости и выраженный болевой синдром.

Через несколько дней гноетечение обычно прекращается, и это знаменует переход заболевания в завершающую, *репаративную*, стадию. Чаще всего перфорация барабанной перепонки самостоятельно закрывается нежным, малозаметным рубцом. При вялом заживлении для прижигания краев перфорации можно использовать настойку йода или нитрата серебра (40%).

В барабанной полости могут развиваться спайки, которые, как правило, не ограничивают движения слуховых косточек и барабанной перепонки. В этот период важно добиться по возможности полного восстановления слуха. Антибиотики отменяют, прекращают туалет уха, тепловые процедуры также завершают. Основное внимание после исчезновения перфорации обращают на восстановление вентиляционной функции слуховой трубы и повышение резистентности организма. Слуховую трубу продувают по Политцеру или через катетер, при этом возможно введение в барабанную полость ферментных препаратов, препятствующих формированию спаек. При благоприятном течении наступает выздоровление с ликвидацией воспалительного процесса и полным восстановлением слуха. Перфорация барабанной перепонки закрывается, не оставляя почти никаких следов, иногда при образовании рубца в нем

откладываются известковые соли, образуя петрификаты, имеющие вид белых пятен. Стойкую перфорацию закрывают через 1–2 мес после заболевания посредством мирингопластики. До операции ухо следует беречь от попадания воды, закрывая слуховой проход при мытье головы ватой с вазелином.

### Прогноз

Наряду с отмеченным благоприятным течением острого гнойного среднего отита, оканчиваемым выздоровлением и восстановлением слуха, возможны и другие исходы.

- Переход заболевания в хроническую форму (хронический гнойный средний отит) с образованием стойкой перфорации барабанной перепонки, с рецидивирующим гноетечением и прогрессирующим понижением слуха.
- Развитие одного из осложнений острого гнойного среднего отита: мастоидита (антрита — у детей), петрозита, лабиринтита, пареза лицевого нерва, одного из внутричерепных осложнений (таких, как менингит, абсцесс мозга или мозжечка, тромбоз сигмовидного синуса, сепсис).
- Формирование спаек и сращений в барабанной полости и между слуховыми косточками, вызывающее их тугоподвижность и прогрессирующую тугоухость — развитие адгезивного среднего отита.

У детей выделяют те же стадии течения острого среднего отита, что и у взрослых. Особенность состоит в том, что у детей чаще, чем у взрослых, излечение наступает без перфорации барабанной перепонки благодаря ее большей резистентности, высокой всасывающей способности слизистой оболочки барабанной полости и более легкого оттока через широкую и короткую слуховую трубу. Острое воспаление среднего уха у ребенка нередко протекает латентно (со стертыми отоскопическими признаками, без выраженной температурной реакции), на фоне общего заболевания, в этом случае при планировании лечения необходим тесный контакт оториноларинголога и педиатра.

Острый средний отит при инфекционных заболеваниях отличается более тяжелым течением. Так, для гриппозного острого среднего отита характерна геморрагическая форма воспаления с появлением экстравазатов (кровоизлияний) под эпидермисом кожи наружного слухового прохода в костном отделе и на барабанной перепонке в виде геморрагических или серозных пузырьков — такие экстравазаты называют геморрагическими пузырями, или буллами (отсюда — буллезный отит; рис. 6-39). Воспалительный процесс при гриппозном отите локализован преимущественно





Рис. 6-39. Острый гриппозный (буллезный) средний отит

в надбарабанном пространстве и протекает тяжело, иногда с поражением внутреннего уха и развитием внутричерепного осложнения — менингита.

Острый гнойный средний отит при *скарлатине* и *кори* объединяет возможность развития костного и мягкотканного некротического поражения среднего уха, что чаще наблюдается у маленьких детей, обычно в начальной стадии заболевания.

### Адгезивный средний отит

*Заболевание представляет собой фиброзный слипчивый процесс слизистой барабанной полости воспалительной природы с образованием спаек, формированием тугоподвижности цепи слуховых косточек, нарушением проходимости слуховой трубы и неуклонным ухудшением слуха.*

Адгезивный средний отит чаще развивается при хроническом катаральном или экссудативном среднем отите, сопровождаемом процессами заживления и организации патологического содержимого с развитием фиброзно-рубцовой ткани между стенками барабанной полости, слуховыми косточками и барабанной перепонкой. Такое связывание (слипание) звукопроводящих элементов барабанной полости ухудшает слух.

Адгезивный средний отит может являться последствием перенесенных ранее воспалительных процессов в среднем ухе, которые проявляются не только образованием рубцов в барабанной полости, но и ретракционными карманами, тимпаносклерозом и тимпанофиброзом.

### Клиническая картина

Ведущие симптомы: снижение слуха и шум в ухе. В анамнезе присутствует указание на однократно или повторно перенесенное воспаление среднего уха. Отоскопическая картина адгезивного среднего отита характеризуется рубцовыми изменениями и втяжением барабанной перепонки. Избыточное развитие рубцовой ткани может привести к деформации барабанной перепонки. Отмечается нарушение тубарной

функции той или иной степени выраженности с некоторым улучшением после продувания слуховой трубы (рис. 6-40). Иногда при адгезивном среднем отите рубцы наподобие заслонки, полностью нарушая ее проходимость. Развивается анкилозирование суставов между слуховыми косточками, нарушается подвижность основания стремени в окне преддверия.

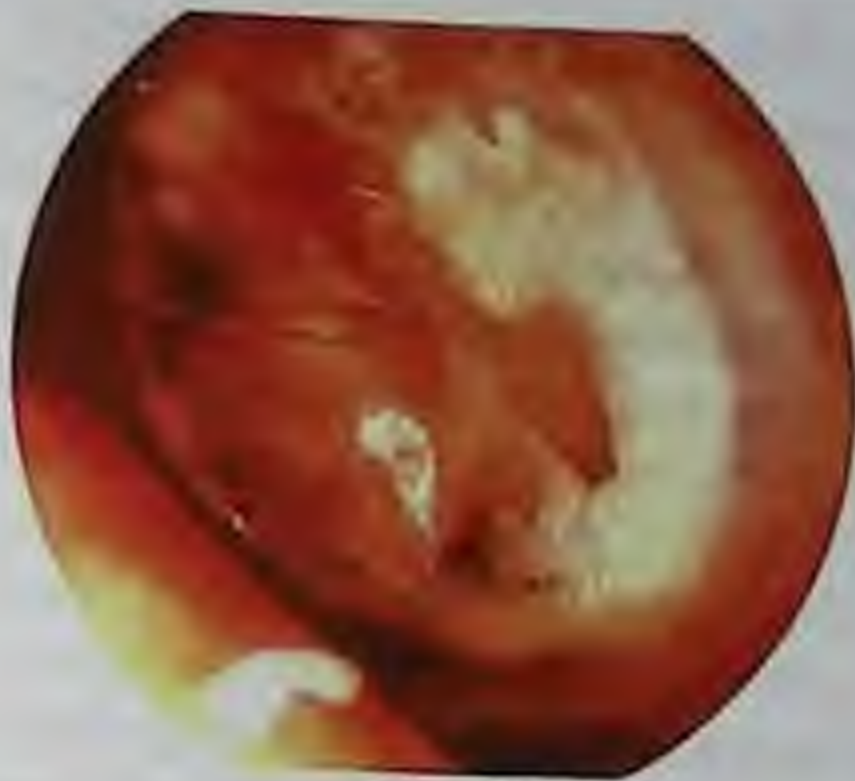

Рис. 6-40. Адгезивный отит. Петрификаты и рубцы на барабанной перепонке

При сгущении и разрежении воздуха в наружном слуховом проходе с помощью пневматической

воронки выявляется ограничение подвижности барабанной перепонки или ее полная неподвижность, что подтверждается при тимпанометрии. При исследовании слуха обнаруживают кондуктивную тугоухость, однако в более отдаленные сроки может быть нарушено и звуковосприятие.

### Диагностика

Диагностика адгезивного среднего отита основана на данных анамнеза, результатах отоскопии и функционального исследования слуховой трубы и звукового анализатора. При импедансометрии заметны малая податливость барабанной перепонки, плоская вершина тимпанограммы или ее отсутствие.

### Лечение

Лечение при адгезивных формах отита малоэффективно. Рекомендуют начинать лечение с санации верхних дыхательных путей, у детей при необходимости проводят аденотомию, восстановление полноценного носового дыхания. Полезны повторные курсы продувания слуховой трубы по Политцеру или через катетер с одновременным массажем барабанной перепонки с помощью пневматической воронки. Рекомендуют транстубарное введение различных лекарственных препаратов: химотрипсина, гидрокортизона, гиалуронидазы, ацетилцистеина. Показано парентеральное введение биостимуляторов (алоэ древовидного листьев, ФиБС<sup>а</sup>, актовегина<sup>а</sup>), витаминов группы В, кокарбоксилазы, трифосаденина, назначают антигистаминные препараты. Из физиотерапевтических



методов применяют микроволны, УВЧ-терапию, электрофорез и эндауральный фонофорез гиалуронидазы, йодида калия, грязелечение и ультразвуковой массаж тубарных валиков. Обычно курсы комплексного лечения повторяют 2—3 раза в год.

При резко выраженном рубцовом процессе, не поддающемся консервативным методам лечения, осуществляют тимпанотомию с рассечением спаек, мобилизацией косточек или восстановлением цепи слуховых косточек. Однако нередко операция оказывается малоэффективной, поскольку рубцовые сращения образуются вновь, а стойкое восстановление проходимости слуховой трубы труднодостижимо. При двустороннем спаечном процессе с выраженным нарушением слуха, а также лицам пожилого возраста показано слухопротезирование.

## Мастоидит

Мастоидит — *гнойное воспаление слизистой оболочки и костной ткани сосцевидного отростка височной кости*. Возбудителями мастоидита служат те же микроорганизмы, которые вызывают развитие острого гнойного среднего отита.

Это наиболее частое осложнение острого среднего отита. Изменения в сосцевидном отростке при мастоидите зависят от стадии заболевания. На *I стадии (экссудативной)* в процесс вовлекаются слизистая оболочка и надкостница ячеек сосцевидного отростка, ячейки выполнены экссудатом, слизистая оболочка воспалена и резко утолщена. *II стадия (альтеративная, или деструктивная)* характеризуется преобладанием пролиферативно-альтеративных изменений, распространяемых и на костные структуры сосцевидного отростка. При этом кость разрушается остеокластами, образуются грануляции, костные перемычки между ячейками некротизируются и ячейки сливаются, образуя одну общую полость, наполненную гноем, — формируется эмпиема сосцевидного отростка. Процесс разрушения кости может дойти до твердой мозговой оболочки средней или задней черепной ямки и вызвать различные внутричерепные осложнения. При разрушении одной из стенок сосцевидного отростка гной прорывается на его поверхность с формированием субпериостального абсцесса, в скуловой отросток или в чешую височной кости, в каменистую часть пирамиды височной кости, через верхушку отростка в межфасциальные пространства шеи. Иногда формируется сразу несколько путей оттока гноя.

### Клиническая картина

Мастоидиту присущи общие и местные симптомы. Общие симптомы: ухудшение общего состояния, повышение температуры тела, изменение состава крови — существенно не отличаются от проявлений острого гнойного среднего отита. Анализ динамики этих признаков имеет диагностическое значение при подозрении на возможное вовлечение в воспалительный процесс сосцевидного отростка. Часто проходит 1—2 нед от начала острого среднего отита, и на фоне улучшения клинической картины вновь ухудшается общее самочувствие, повышается температура тела, возобновляются боль и гноетечение из уха. У некоторых больных мастоидит возникает не после острого среднего отита, а одновременно с ним. В редких случаях гноетечение отсутствует из-за нарушения оттока гноя из среднего уха.

На повышение температуры тела после прободения барабанной перепонки при остром среднем отите необходимо обратить особое внимание и принять соответствующие меры. В периферической крови отмечается умеренный лейкоцитоз, в лейкоцитарной формуле появляется сдвиг влево, постепенно повышается СОЭ. Одновременно ухудшается общее состояние больного, понижается аппетит.

Боль нередко локализуется в ухе и в области сосцевидного отростка, у некоторых пациентов она охватывает половину головы на стороне поражения и усиливается ночью. *Важным признаком мастоидита служит болезненность при пальпации и перкуссии сосцевидного отростка, чаще в области верхушки или площадки сосцевидного отростка.* Кроме того, появляются жалобы на шум в ухе или голове на стороне больного уха и выраженная тугоухость.

При обследовании больного иногда определяются *гиперемия и инфильтрация кожи сосцевидного отростка вследствие периостита.* Возможны также *сглаженность заушной складки и оттопыренность ушной раковины кпереди* (рис. 6-41). При отоскопии обращают внимание на гноетечение из

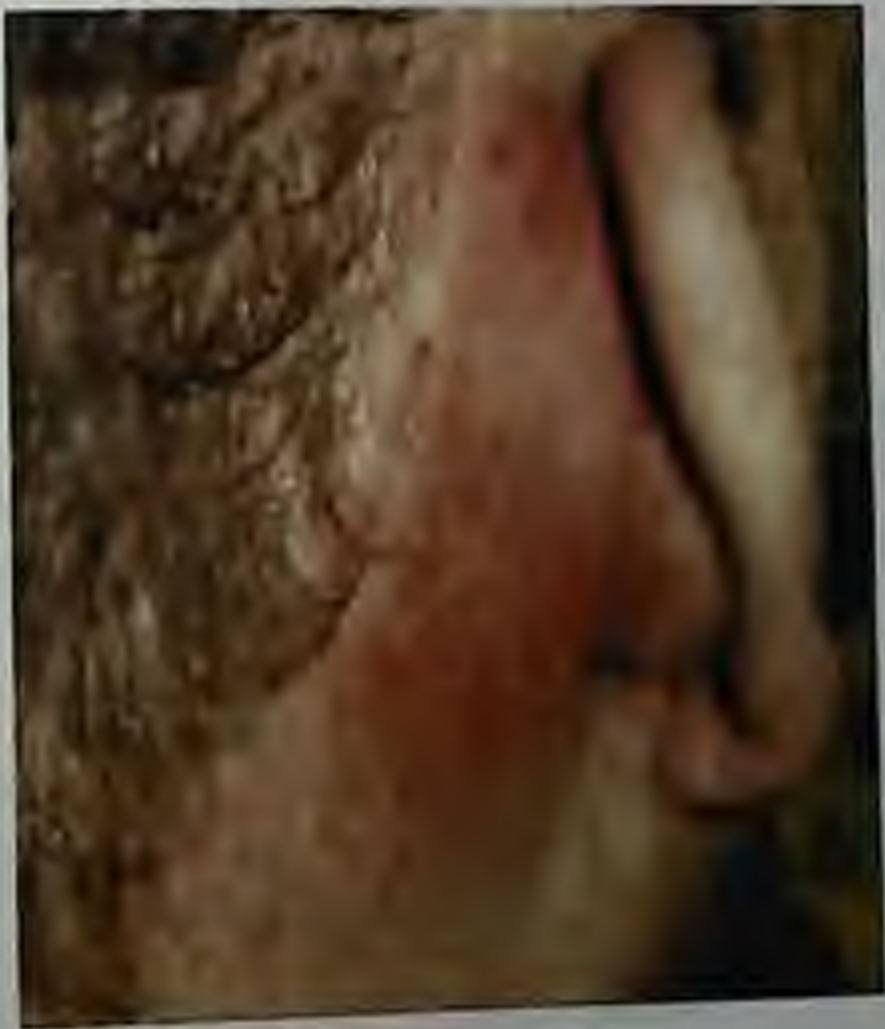

Рис. 6-41. Мастоидит. Субпериостальный абсцесс



уха. Нередко оно профузное, пульсирующего характера, сливкообразный гной заполняет наружный слуховой проход сразу после очистки уха. Иногда к обычному гноетечению через перфорацию в барабанной перепонке присоединяется обильное выделение гноя через заднюю стенку наружного слухового прохода. Установить причину такого усиления гноетечения можно только при тщательной очистке уха и обнаружении свища, откуда выделяется гной. Возможен и вариант течения мастоидита с отсутствием оторей, что служит признаком нарушения оттока гноя при закрытии дефекта барабанной перепонки или при блоке входа в пещеру.

К важным отоскопическим признакам мастоидита относится *нависание задневерхней стенки наружного слухового прохода* в его костном отделе. Нависание связано с развитием периостита и давлением патологического содержимого в области передней стенки и входа в пещеру. В этом же месте иногда образуется фистула, через которую гной поступает в наружный слуховой проход. Барабанная перепонка при мастоидите часто гиперемирована, инфильтрирована.

В диагностике мастоидита большое значение имеет рентгенография височных костей в проекции по Шюллеру, при этом сравнивают больное и здоровое ухо. При мастоидите на рентгенограмме определяются снижение пневматизации разной степени интенсивности, завуалированность антрума и ячеек сосцевидного отростка. В поздних стадиях процесса, при деструктивной форме мастоидита, можно видеть разрушение костных перегородок и образование участков просветления вследствие формирования полостей, выполненных гноем и грануляциями. В сомнительных случаях выполняют КТ височной кости.

Распространение процесса в сосцевидном отростке и его переход на соседние анатомические образования зависят от развития воздухоносных ячеек в различных отделах височной кости: в чешуе, скуловом отростке и пирамиде. Воспаление в этих местах иногда сопровождается прорывом гноя в окружающие мягкие ткани (рис. 6-42).

Прорыв гноя через кортикальный слой на наружную поверхность сосцевидного отростка приводит к формированию *субпериостального абсцесса*. Предшествующие ему припухлость и пастозность кожи в заушной области, сглаженность заушной складки и оттопыренность ушной раковины при этом усиливаются.

Распространение гноя из верхушечных ячеек сосцевидного отростка в межфасциальные пространства шеи обозначают как *верхушечно-шейный мастоидит*. Его формы, названные по именам авторов, отличаются





Рис. 6-42. Мастоидит. Возможные пути распространения воспалительного процесса из сосцевидного отростка: 1 — в наружный слуховой проход; 2 — на поверхность сосцевидного отростка; 3 — в ячейки скулового отростка (зигоматицит); 4 — под грудино-ключично-сосцевидную мышцу (абсцесс Бецольда); 5 — по направлению к сигмовидному синусу; 6 — к вершуске сосцевидного отростка; 7 — к вершуске пирамиды

местом прорыва гноя в области вершуски. *Мастоидит Бецольда* характеризуется распространением гноя через внутреннюю поверхность вершуски сосцевидного отростка под мышцы шеи. При этом наблюдается плотная припухлость мягких тканей шеи, иногда на протяжении от вершуски сосцевидного отростка до ключицы. Повороты головы болезненны, поэтому пациент держит голову в вынужденном положении — наклоненной в больную сторону. По клетчаточным пространствам шеи гной может достигнуть средостения и вызвать медиастинит.

Прорыв гноя через наружную стенку вершуски обозначают как *мастоидит Орлеанского*, распространение гноя через сосцевидную вырезку (*incisura digastrica*) медиальной двубрюшной мышцы с образованием глубокого абсцесса шеи — *мастоидит Муре*. Распространение воспалительного процесса на основание скулового отростка называют зигоматицитом, на чешую височной кости — сквамифитом. При этом наблюдается воспалительная реакция кожи соответствующей области (гиперемия, инфильтрация, локальная болезненность).

Возможно распространение гноя из сосцевидного отростка по клеточной системе в пирамиду височной кости — тогда развивается петрозит, клиническая картина которого проявляется триадой Градениго:

- острым средним отитом;
- тригеминитом;
- парезом или параличом отводящего нерва.

С точки зрения развития осложнений наиболее опасны атипичные формы мастоидита. Их возникновение и течение связаны с некоторыми биологическими факторами (возрастом больного, общей и местной реактивностью организма), вирулентностью возбудителя и строением височной кости пациента, в частности ее ячейистой структурой. Особая



роль в развитии атипичных форм мастоидита принадлежит нерациональной терапевтической тактике. При атипичном течении процесса отсутствует выраженная последовательность стадий развития воспаления, отдельные симптомы проявляются нечетко: так, боль либо не беспокоит совсем, либо бывает слабой, гноетечение минимально или отсутствует. В то же время следует учитывать, что атипичные формы почти всегда сопровождаются обширным разрушением кости, при котором возможно развитие внутричерепных осложнений.

### Диагностика

Диагностика мастоидита в типичных случаях не представляет затруднений, однако при атипичном течении заболевания она усложняется. Следует учитывать совокупность объективных признаков мастоидита, важна рентгенография, при необходимости — КТ или МРТ височных костей, которые являются наиболее информативными методами диагностики. Дифференциальную диагностику мастоидита проводят с фурункулом наружного слухового прохода, локализованным в области задней стенки. В этом случае, как и при мастоидите, возникает припухлость позади ушной раковины. Давление на площадку (*planum mastoideum*) и верхушку сосцевидного отростка болезненно при мастоидите, а при фурункуле боль вызывают надавливание на козелок, жевание, потягивание за ушную раковину. При мастоидите эти симптомы отсутствуют, но есть выраженное понижение слуха, не характерное для фурункула. Кроме того, при фурункуле просвет наружного слухового прохода сужен в перепончато-хрящевом отделе, тогда как при мастоидите — в костном отделе.

### Лечение

Различают *консервативное* и *хирургическое* лечение мастоидита. В любом случае, с учетом возможности развития тяжелых осложнений, необходимо лечение в условиях лор-стационара. Консервативное лечение обычно эффективно в экссудативной стадии мастоидита, когда еще нет деструкции (альтерации) кости и не нарушен отток экссудата. Основу консервативного лечения острого среднего отита составляет активная антибиотикотерапия, назначают препараты широкого спектра действия, предпочтение отдают  $\beta$ -лактамным антибиотикам. Важные компоненты лечения мастоидита — обеспечение свободного оттока гноя из среднего уха и местное использование антибактериальных препаратов с учетом чувствительности микрофлоры из уха. Кроме того,

обращают внимание на состояние носа, носоглотки и околоносовых пазух.

Если в течение суток после начала консервативного лечения выраженность основных симптомов значительно не уменьшилась (например, сохраняются повышенная температура тела, боль при пальпации заушной области, реактивные явления в области уха), то показано хирургическое лечение. Некоторое улучшение состояния больного позволяет продлить консервативное лечение с его определенной оптимизацией. Однако если основные симптомы остаются и после двух суток лечения, с операцией медлить нельзя.

Обнаружение у больного при первичном осмотре признаков деструктивной (альтеративной) стадии мастоидита служит показанием к безотлагательному хирургическому лечению. Абсолютные показания к неотложному хирургическому лечению — *появление признаков внутричерепных осложнений*, возникновение осложнений в областях, граничащих со средним ухом (субпериостальный абсцесс, прорыв гноя в области верхушки сосцевидного отростка, развитие зигоматицита, сквамита, петрозита). Операция, безусловно, показана, если у больного с мастоидитом появились признаки отогенного пареза или паралича лицевого нерва, развился лабиринтит.

При мастоидите выполняют *антромастOIDотомию* — вскрытие антрума и трепанацию сосцевидного отростка (рис. 6-43). Необходимо полное удаление патологических тканей, поэтому иногда операция заканчивается удалением всего отростка вместе с его верхушкой — мастоидэктомией. У детей до 3 лет сосцевидный отросток неразвит, поэтому операция носит название анротомии.

АнтромастOIDотомия преследует цель ликвидации гнойно-деструктивного процесса в сосцевидном отростке с одновременным дренированием барабанной полости. Вмешательство выполняют под эндотрахеальным наркозом, взрослых нередко оперируют под местной

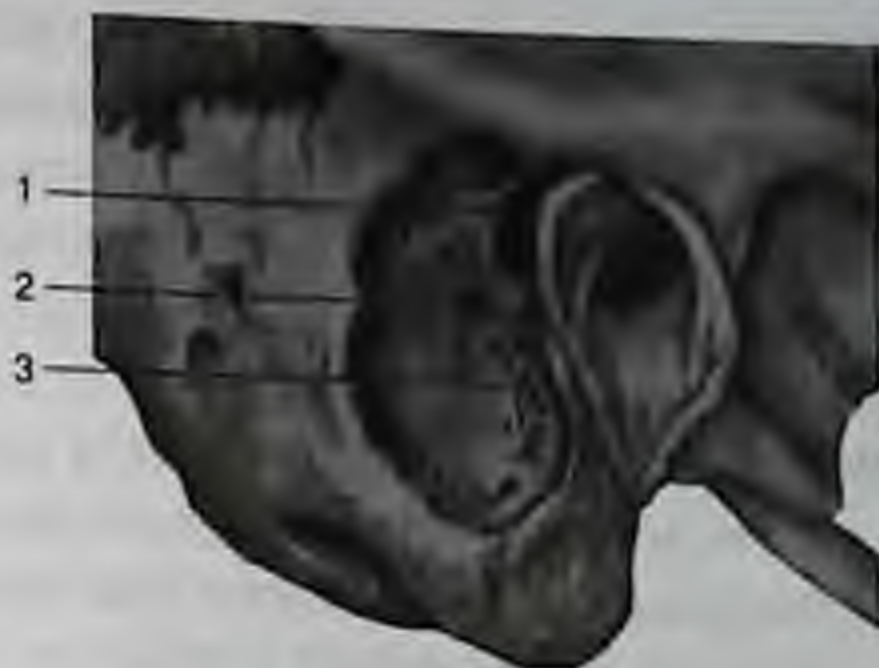

Рис. 6-43. Вид костной операционной полости после антромастOIDотомии: 1 — сосцевидная пещера; 2 — задняя стенка наружного слухового прохода; 3 — вскрытые сосцевидные ячейки



инфильтрационной анестезией. Вскрывают антрум и пораженные гнойным или кариозно-деструктивным процессом ячейки сосцевидного отростка. При обширном кариозном процессе последовательно вскрывают все клеточные группы, включая верхушечные, перисинуозные и скуловые.

### Особенности мастоидита (антрита) у детей

У новорожденных и грудных детей сосцевидный отросток неразвит и гнойный процесс из среднего уха проникает только в антрум. В этом случае воспалительный процесс в пещере и окружающих ячейках обозначают как анtrit. Сочетание острого отита с антритом у грудных детей довольно часто, особенно у недоношенных, страдающих рахитом, диспепсией и другими заболеваниями, понижающими сопротивляемость организма. Важная особенность антрита у детей состоит в довольно быстром образовании субпериостального абсцесса, иногда даже без разрушения костного вещества, при этом гной проникает через незаросшие щели (*fissura squatomastoidea* или *fissura tympanomastoidea*).

В раннем возрасте реакция на боль проявляется беспокойством, ребенок часто плачет, ночью плохо спит, нарушен аппетит, нередко возникают признаки менингизма, температура тела может повышаться до 38–39 °С. В некоторых случаях боль отсутствует, температура тела субфебрильная или даже нормальная, но ребенок вял, заторможен.

В связи с трудностями диагностики и лечения антрита, особенно у детей раннего возраста, целесообразна ранняя госпитализация для лечения в условиях стационара. Антибактериальную терапию назначают в начале заболевания чаще всего парентерально: с одинаковыми интервалами в течение суток вводят амоксициллин + клавулановую кислоту или цефалоспорины II поколения (например, цефуроксим, цефтазидим). При неэффективности антибиотиков, защищенных клавулановой кислотой, и при аллергии на β-лактамы препараты назначают макролиды (азитромицин, рокситромицин, кларитромицин). Одновременно проводят трансфузионную, детоксикационную, гипосенсибилизирующую терапию, иммунотерапию, выполняют парацентез или антропункцию с промыванием полостей среднего уха антисептическими растворами.

Антротомия показана при отсутствии эффекта консервативной терапии антрита, в особенности при появлении признаков остеомиелита периантральной области на фоне токсикоза. Следует учесть, что антрум у детей расположен поверхностно и он больше, чем у взрослых. После антротомии ребенку назначают антибактериальную и симптоматическую

терапию, из физиотерапевтических методов — УФО. Обычно излечение наступает через 2—3 нед после операции.

### Хронический гнойный средний отит

Хронический гнойный средний отит (*otitis media purulenta chronica*) — хроническое гнойное воспаление среднего уха, характеризующееся триадой признаков:

- стойкой перфорацией барабанной перепонки;
- постоянным или периодически повторяющимся гноетечением из уха;
- прогрессирующей тугоухостью.

Хронический гнойный средний отит относится к широко распространенным заболеваниям: в настоящее время им болеют до 0,8—1% населения. Заболевание представляет серьезную опасность для слуха, а при развитии внутричерепных осложнений — и для жизни человека, поэтому знание основных принципов диагностики и лечебной тактики при хроническом гнойном среднем отите важно для любого практического врача.

### Этиология

Хронический гнойный средний отит обычно развивается в результате перенесенного острого гнойного среднего отита или травматического разрыва барабанной перепонки. Более чем в половине случаев хронический средний отит начинается в детском возрасте.

Спектр микроорганизмов, высеваемых при хроническом гнойном среднем отите, представлен в основном ассоциациями возбудителей, среди которых чаще обнаруживают такие аэробные бактерии, как *Pseudomonas*, *S. aureus*, *Proteus*, *Escherichia coli*, *Klebsiella pneumoniae*. Исследования последнего десятилетия показали важную роль анаэробных бактерий: при использовании современной микробиологической техники они выявляются при хроническом гнойном среднем отите у 70—90% больных, при этом наиболее часто обнаруживают *Bacteroides*, *Fusobacterium*, *Peptococcus*, *Lactobacillus*. При длительном течении хронического отита, а также при применении антибиотиков и глюкокортикоидов среди возбудителей все чаще выявляются грибки, в частности *Candida*, *Aspergillus*, *Mucor*.

Как правило, переход острого среднего отита в хронический обусловлен его несвоевременным и неадекватным лечением. Кроме того, хронизация процесса связана с действием неблагоприятных факторов:



вирулентностью возбудителя, его устойчивостью к воздействию применяемых антибактериальных средств, снижением резистентности организма, стойким нарушением тубарной функции.

В редких случаях воспаление среднего уха с самого начала приобретает черты хронического процесса, например, при некротических формах среднего отита, вялотекущем отите с перфорацией в ненатянутой части барабанной перепонки, туберкулезе, диабете, у лиц пожилого и старческого возраста.

### Классификация

По характеру патологического процесса в среднем ухе, особенностям клинического течения и тяжести заболевания выделяют две формы хронического гнойного среднего отита:

- мезотимпанит;
- эпитимпанит.

В соответствии с Международной классификацией болезней 10-го пересмотра (МКБ-10), эти формы обозначают как *хронический туботимпанальный гнойный средний отит* (мезотимпанит) и *хронический эпитимпано-антральный гнойный средний отит* (эпитимпанит). В первом случае название отражает гнойно-воспалительные изменения в пределах слизистой оболочки слуховой трубы и барабанной полости, во втором — вовлечение в патологический процесс наряду со слизистой оболочкой костной ткани аттико-антральной области и ячеек сосцевидного отростка.

Таким образом, эти формы отличаются, прежде всего, течением заболевания: мезотимпанит протекает относительно благоприятно, так как в воспалительный процесс вовлечена слизистая оболочка, а течение эпитимпанита всегда недоброкачественное, поскольку он сопровождается кариесом (некрозом) костной ткани. Отоскопически основное различие состоит в месте образования перфорации: при мезотимпаните перфорация расположена в натянутой части барабанной перепонки, при эпитимпаните — в ее ненатянутой части.

Согласно исследованиям последних лет, нередко у больных с перфорацией в натянутой части барабанной перепонки также развивается костная деструкция (кариес) в глубоких отделах среднего уха, в частности в области антрума и ячеек сосцевидного отростка. Чаше кариес выявляется в случаях краевой перфорации, доходящей до костного барабанного кольца (*annulus tympanicus*). Это положение имеет принципиальное значение, потому что при деструктивном процессе практически всегда показано хирургическое лечение.

### Хронический гнойный мезотимпанит

Хронический гнойный мезотимпанит — относительно доброкачественная форма хронического гнойного среднего отита, сопровождаемая рецидивирующим воспалительным процессом в пределах слизистой оболочки. Патологические изменения локализованы преимущественно в среднем и нижнем отделах барабанной полости, а также в слуховой трубе, перфорация барабанной перепонки расположена в ее натянутой части.

Хронический гнойный мезотимпанит встречается у 55% больных хроническим гнойным средним отитом. В барабанной полости при мезотимпаните часто содержится слизистый или слизисто-гнойный секрет. Пролиферация слизистой оболочки сопровождается серозным пропитыванием, образованием множественных мелких кист в субмукозном слое, развитием грануляций или полипов.

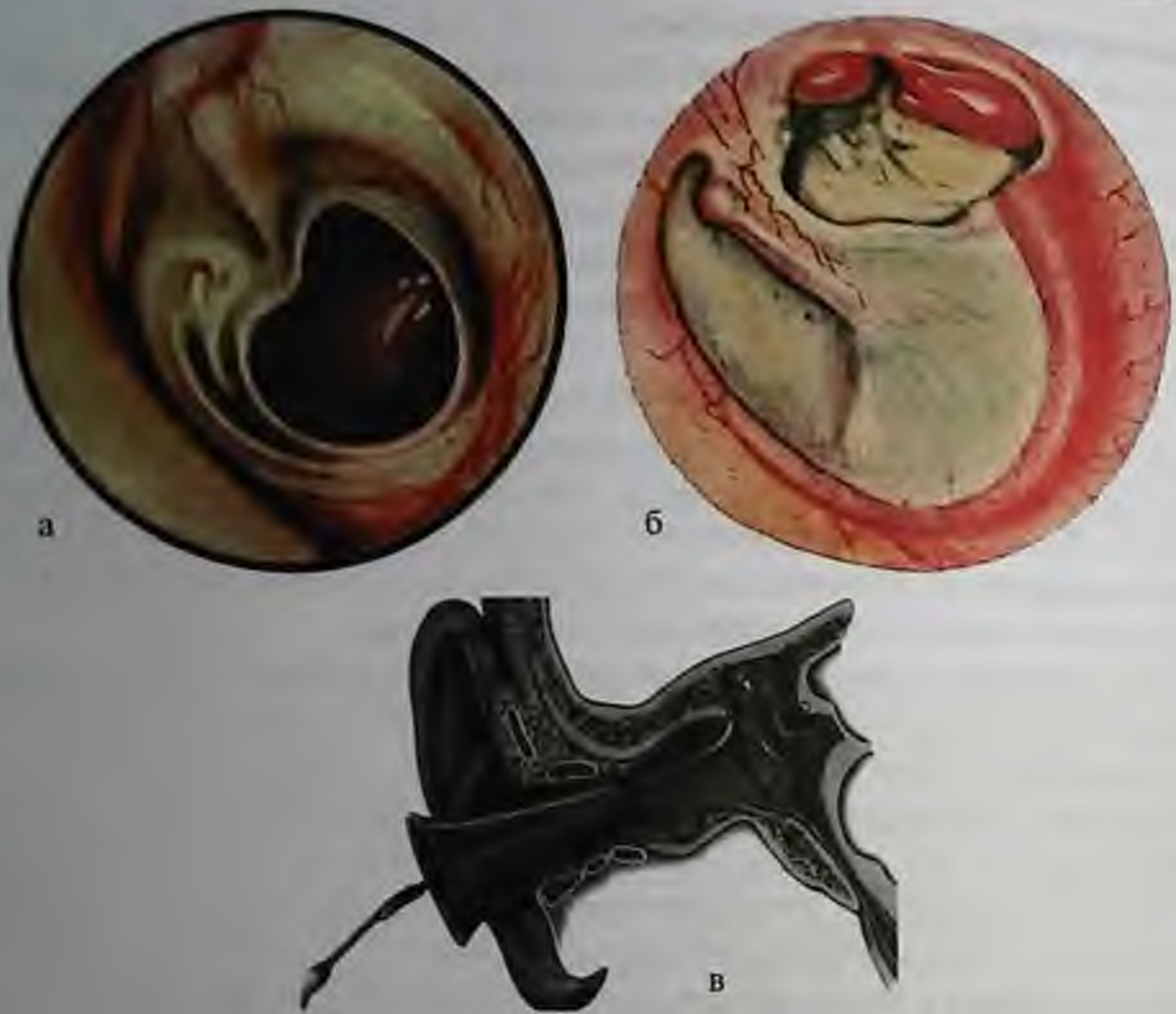Слуховые косточки обычно сохранены, однако иногда они частично разрушены. Чаще поражаются рукоятка молоточка и длинный отросток наковальни. Рубцовые изменения фиксируют основание стремени в нише окна преддверия. Блок входа в пещеру при мезотимпаните развивается в 15–20% случаев, при этом в клеточной системе сосцевидного отростка создаются анаэробные условия, способствующие развитию агрессивной микрофлоры, что приводит к деструкции слизистой оболочки и кариесу кости сосцевидного отростка у значительной части больных.

**Клиническая картина.** Больной жалуется на понижение слуха, периодическое гноетечение и боль в ухе в периоды обострения. Иногда у пациента длительное время отсутствуют гноетечение и понижение слуха. Этому способствует локализация перфорации в передних отделах, когда сохраненные участки перепонки хорошо экранируют окно улитки. Боль в ухе может возникать лишь при обострении процесса.

Выделения из уха чаще без запаха, слизисто-гнойного характера, но при грануляциях или полипах наблюдают кровянисто-гнойные выделения. По объему отделяемое скудное или обильное (при обострении).

При отоскопии определяются сохранная ненатянутая часть барабанной перепонки и перфорация в ее натянутой части (*pars tensa*, рис. 6-44, а). Форма, величина и локализация перфорации варьируют. Некраевая перфорация не достигает костного барабанного кольца (*annulus tympanicus*), и по окружности сохраняется хотя бы узенький ободок остатков барабанной перепонки, за что ее иногда называют ободковой. При такой перфорации патологический процесс в ухе считают





**Рис. 6-44.** Хронический гнойный средний отит: а — мезотимпанит; б — эпителимпанит: через перфоративное отверстие видны грануляции и холестеатомные массы; в — промывание надбарабанного углубления (аттика)

прогностически более благоприятным. При краевой перфорации в натянутой части барабанной перепонки, достигающей до костного кольца, существуют условия для врастания эпидермиса в барабанную полость и формирования холестеатомы.

По форме отверстие может быть круглым, овальным или почкообразным, по величине — от точечного до почти тотального, занимающего большую часть натянутой части барабанной перепонки. При больших дефектах барабанной перепонки видна стенка промоториума с утолщенной слизистой оболочкой, грануляциями и полипами. Нередко края перфорации сращены с медиальной стенкой барабанной полости, соединительнотканые тяжи захватывают и слуховые косточки, нарушая их подвижность. В диагностике мезотимпанита, помимо тра-

диционной отоскопии, следует использовать микроотоскопию в целях детального осмотра остатков барабанной перепонки и видимых участков барабанной полости для оценки состояния слизистой оболочки промоториальной стенки.

При мезотимпаните слух может быть в пределах нормы или понижен на 15–20 дБ в основном по кондуктивному типу. При длительном течении мезотимпанита и частых обострениях заболевания присоединяется нейросенсорный компонент тугоухости вследствие интоксикации внутреннего уха. Следует отметить, что почти у половины больных слух остается социально пригодным: разговорная речь воспринимается с 2–3 м и более.

Обычно течение хронического мезотимпанита относительно благоприятное, выделения из уха продолжаются в течение длительного времени, годами, не вызывая каких-либо серьезных осложнений. Иногда гнойные выделения из уха прекращаются самостоятельно, возобновляясь при обострении, вызванном простудой, попаданием воды в ухо, заболеваниями носа, носоглотки и околоносовых пазух. В этих случаях гноетечение усиливается, повышается температура тела, появляется ощущение пульсации, иногда — нерезкая боль в ухе.

При соответствующем лечении после прекращения гноетечения небольшое отверстие в барабанной перепонке может зарубцеваться с образованием тонкой пленки, состоящей из внутреннего и наружного слоев перепонки, при этом средний фиброзный слой не восстанавливается. Несмотря на благоприятное течение, при мезотимпаните возможно развитие тяжелых внутричерепных осложнений. Их возникновению способствуют кариес, полипы и грануляции. Относительно благоприятные отоскопические признаки мезотимпанита не исключают развития кариеса в области антрума.

**Диагностика.** Диагностика мезотимпанита основана на данных анамнеза, клинической и отоскопической картине. Отличительные признаки мезотимпанита:

- стойкая некраевая перфорация в натянутой части барабанной перепонки;
- слизистое, слизисто-гнойное или реже гнойное отделяемое без запаха.

Появление запаха указывает на вовлечение кости в кариозный процесс, что свидетельствует о переходе заболевания в недоброкачественную форму. При обширном дефекте барабанной перепонки можно



проникнуть в аттик аттиковым зондом и ощупать его стенки: при мезотимпаните они гладкие, ощущение шероховатости, свидетельствующее о карнесе, отсутствует.

В настоящее время большое значение приобрела КТ височных костей. КТ в костном режиме позволяет диагностировать холестеатому, дефекты слуховых косточек, состояние клеточной системы сосцевидного отростка, костную деструкцию в области крыши антрума и барабанной полости, а также костной стенки сигмовидного синуса, установить распространение процесса в полость черепа. Рентгенография височных костей в проекциях Шюллера и Майера, позволяющая оценить состояние клеточной системы сосцевидного отростка и аттико-антральной области. Рентгенологически у больного с хроническим гнойным средним отитом при длительном течении заболевания определяется склеротическое строение височной кости. Недоразвитие височной кости — «инфантильная» височная кость на рентгенограмме больного позволяет предположить возникновение мезотимпанита в детстве. Нередко при благополучной отоскопической картине у пациента обнаруживают деструкцию височной кости, что проявляется полостными образованиями, признаками секвестров и разрушением кости в аттико-антральной области.

#### Хронический гнойный эпитимпанит

*Хронический гнойный эпитимпанит — недоброкачественная (неблагоприятная) форма хронического гнойного среднего отита, при которой патологические изменения костной ткани и слизистой оболочки локализованы преимущественно в необработанном пространстве и сосцевидном отростке. Данная форма отита обычно образуется в ненапрянутой части барабанной перепонки, но может распространяться и на ее другие отделы.*

По сравнению с мезотимпанитом данная форма хронического гнойного среднего отита отличается более агрессивным течением. Наряду с морфологическими изменениями, характерными для мезотимпанита, при эпитимпаните поражаются костные структуры среднего уха. Развивается карнес костных стенок аттика, адитуса, антрума и ячеек сосцевидного отростка. Кроме этого, при эпитимпаните в большинстве случаев формируется холестеатома (эпидермальное образование), также вызывающая выраженные деструктивные изменения костных структур среднего уха. Различают гнойно-кариозную и холестеатомную формы эпитимпанита, однако следует отметить условность такого деления, так как чаще всего в пораженных полостях среднего уха определяются и те и другие изменения.

Гнойно-кариозная форма эптитимпанита характеризуется воспалительно-деструктивными изменениями костной ткани разной степени выраженности, чаще всего в области латеральной стенки аттика и в пещере, с распространением на ту или иную часть сосцевидного отростка. При холестеатомной форме эптитимпанита картина иная. *Холестеатома* представляет опухолевидное образование белесоватого цвета с перламутровым блеском, имеющее эпидермальную оболочку — матрикс, плотно прилежащую к кости и нередко врастающую в нее. Основу холестеатомы составляет плотное скопление эпидермальных масс и продуктов их распада.

Механизм образования холестеатомы связан с врастанием эпидермиса кожи наружного слухового прохода в полости среднего уха, на его костные стенки, что возможно при краевой перфорации барабанной перепонки. В этих условиях между кожей слухового прохода и барабанной полостью отсутствует преграда в виде остатков барабанной перепонки, вросший таким образом эпидермис является оболочкой холестеатомы — ее матриксом. Эпидермальный слой постоянно нарастает, его клетки, отторгаясь и наслаиваясь друг на друга, скапливаются в барабанной полости, образуя опухолевидное образование из концентрических слоев слушенного эпителия. Процесс продолжается годами, приводя к формированию опухолевидного образования больших размеров.

Постепенно увеличиваясь, холестеатома заполняет аттик и антрум, разрушает своим давлением (одновременно с кариесом) окружающую кость:

- сосцевидный отросток, нередко с обнажением оболочек височной доли мозга, мозжечка и стенки сигмовидного синуса;
- лабиринтную костную капсулу;
- стенку канала лицевого нерва.

Все это может привести к тяжелым осложнениям, в том числе внутричерепным. Такому течению процесса способствуют постоянное давление массы холестеатомы, воздействие на костную ткань химических компонентов холестеатомы и продуктов ее распада.

**Клиническая картина.** Гнойный процесс при эптитимпаните протекает в области, изобилующей узкими и извилистыми карманами, образованными складками слизистой оболочки и слуховыми косточками. Главным образом, это зона аттика, и такое строение способствует задержке гнойного секрета и затрудняет его отток из надбарабанного пространства.

Основная жалоба больных, у которых развивается гнойно-кариозный процесс, — выделения из уха. Выделения обычно гнойные,



с резким гнилостным запахом, иногда с примесью крови (при наличии грануляций) или крошковидных масс.

При отоскопии у больных с гнойно-кариозной формой эптитимпанита определяются перфорация в расслабленной части барабанной перепонки и вялотекущий остит латеральной стенки аттика (рис. 6-44, б). В этом случае слух почти не изменяется. При распространенном процессе перфорация полностью занимает латеральную стенку аттика: натянутую часть барабанной перепонки и костную латеральную стенку аттика, нередко с переходом на задневерхнюю стенку наружного слухового прохода. Через отверстие видны грануляции, а при зондировании костного края перфорации ощущается шероховатость. Значительное понижение слуха у этих больных объясняется распространением кариеса на слуховые косточки, нередко при этом разрушается сочленение между наковальной и молоточком, присоединяется поражение звуковоспринимающего аппарата в связи с интоксикацией внутреннего уха через вторичную мембрану окна улитки и кольцевидную связку основания стремени.

Зачастую хронический гнойный эптитимпанит с холестеатомой многие годы протекает без выраженных субъективных проявлений. Холестеатома формируется и растет без всяких болевых ощущений. Пациент отмечает лишь периодическое гноетечение из уха и понижение слуха, к которому при одностороннем процессе он привыкает. Однако, хотя внешне холестеатомный эптитимпанит годами протекает относительно спокойно и скрытно, разрушение костных стенок среднего уха прогрессирует. Наступает момент, когда крыша аттика или антрума либо костное ложе сигмовидного синуса оказываются разрушенными, и с очагом воспаления граничит уже непосредственно твердая мозговая оболочка, т.е. сформировалось внутричерепное осложнение — ограниченный пахименингит (или экстрадуральный абсцесс). При очередном обострении воспалительного процесса возможна генерализация инфекции с развитием менингита, синустромбоза, сепсиса или абсцесса мозга — смертельно опасных заболеваний. Важно не допустить подобного развития событий и своевременно выполнить saniрующее хирургическое вмешательство сразу при обнаружении кариеса в полостях среднего уха.

Боль в ухе и головная боль, а также шаткость походки указывают на осложнение эптитимпанита. Боли возникают вследствие интоксикации мозговых оболочек при затруднении оттока гноя, вызываемого грануляциями, полипами или набухшими холестеатомными массами. Головокружение и шаткость походки связаны с образованием свища в



лабиринтной капсуле, обычно в области ампулы горизонтального полукружного канала. Разрушение костной стенки фаллопиева канала приводит к *развитию пареза ветвей лицевого нерва*, иннервирующих мышцы лица. Появление этих признаков у больного с хроническим гнойным эпитимпанитом служит показанием к срочной saniрующей операции с ревизией канала лицевого нерва.

**Диагностика.** Диагноз эпитимпанита очевиден при выявлении перфорации в ненатянутой части барабанной перепонки. В отдельных случаях обнаружить такую перфорацию удастся только при отомикроскопии, которую рекомендуют всегда, тем более в сомнительных случаях. Характер течения эпитимпанита не зависит от величины перфорации, нередко при ее маленьких размерах деструктивные изменения в костных структурах среднего уха оказываются значительными.

Распознавание холестеатомы не представляет затруднений, если в просвете перфорации видны типичные белые (перламутровые) холестеатомные массы. В других случаях распознать холестеатому можно с помощью промывания надбарабанного пространства через ушную канюлю (рис. 6-44, в): на холестеатому указывает обнаружение плавающих эпидермальных чешуек в промывной жидкости. При зондировании через перфорацию с помощью изогнутого пуговчатого зонда определяется шероховатость по краю латеральной стенки аттика, нередко к кончику зонда прилипают холестеатомные массы. При холестеатоме часто обнаруживается нависание задневерхней стенки в костном отделе наружного слухового прохода. Этот симптом свидетельствует о распространении холестеатомы со стороны сосцевидного отростка к наружному слуховому проходу. Высокоинформативна КТ височной кости. Метод позволяет с высокой точностью установить не только объем деструктивных изменений височной кости, но и оценить состояние слуховых косточек и слуховой трубы, а также выявить распространение процесса в полость черепа.

**Лечение.** Лечение хронического гнойного среднего отита направлено на прекращение развития патологического процесса, восстановление нормальной архитектоники звукопроводящего аппарата и улучшение слуха. *Основу лечения при всех формах хронического отита составляет как можно более раннее хирургическое вмешательство.* Цель консервативного лечения — подготовка больного уха к предстоящей операции, как самостоятельный метод лечения его следует применять лишь в случае отказа пациента от операции или ее невозможности вследствие тяжелого соматического состояния пациента.



Как правило, при обострении мезотимпанита к местному или общему консервативному лечению приступают после бактериологического исследования отделяемого и определения чувствительности микрофлоры к антибиотикам. Местное лечение начинают с тщательного туалета барабанной полости. Целесообразно промывать ее водными изотоническими растворами антисептиков [нитрофураном, 0,5% раствором гидроксиметилхиноксалиндиоксида (диоксидина\*)]. Улучшению эвакуации патологического содержимого способствует применение протеолитических ферментов (трипсина, химотрипсина, гиалуронидазы) и муколитиков (ацетилцистеина, синупрета\*). Проникновению препаратов в различные отделы барабанной полости помогает транстимпанальное нагнетание лекарственных веществ. Полипы или грануляции, закрывающие перфорацию, следует удалить (можно в амбулаторных условиях).

При мезотимпаните, не отягощенном кариозным процессом, после успешного консервативного лечения (ухо остается сухим в течение полугода) *показана мирингопластика* — закрытие перфорации барабанной перепонки аутофасцией височной мышцы или кожным лоскутом, перемещенным со слухового прохода, а при большой перфорации используют и хрящевую пластинку с ушной раковины. Подготовка к мирингопластике предусматривает нормализацию функции слуховой трубы и полное прекращение воспаления в барабанной полости. Мирингопластика выполняет две задачи: восстанавливает звукопроводящую систему барабанной полости и закрывает дефект барабанной перепонки. Последнее предотвращает попадание воды в среднее ухо, что обычно вызывает острое воспаление.

В настоящее время при всех вариантах общеполостной операции на среднем ухе (рис. 6-45) предусмотрены три задачи:

- полностью санировать все полости среднего уха, т.е. очистить их от патологических тканей;
- максимально щадить и сохранить неповрежденными элементы звукопроводящей системы: слуховые косточки и барабанную перепонку;
- восстановить звукопроведение в барабанной полости с помощью аутоканей и искусственных материалов при заключительной, слух-улучшающей части операции, проведенной по соответствующим показаниям после завершения санирующей слухсохраняющей операции.



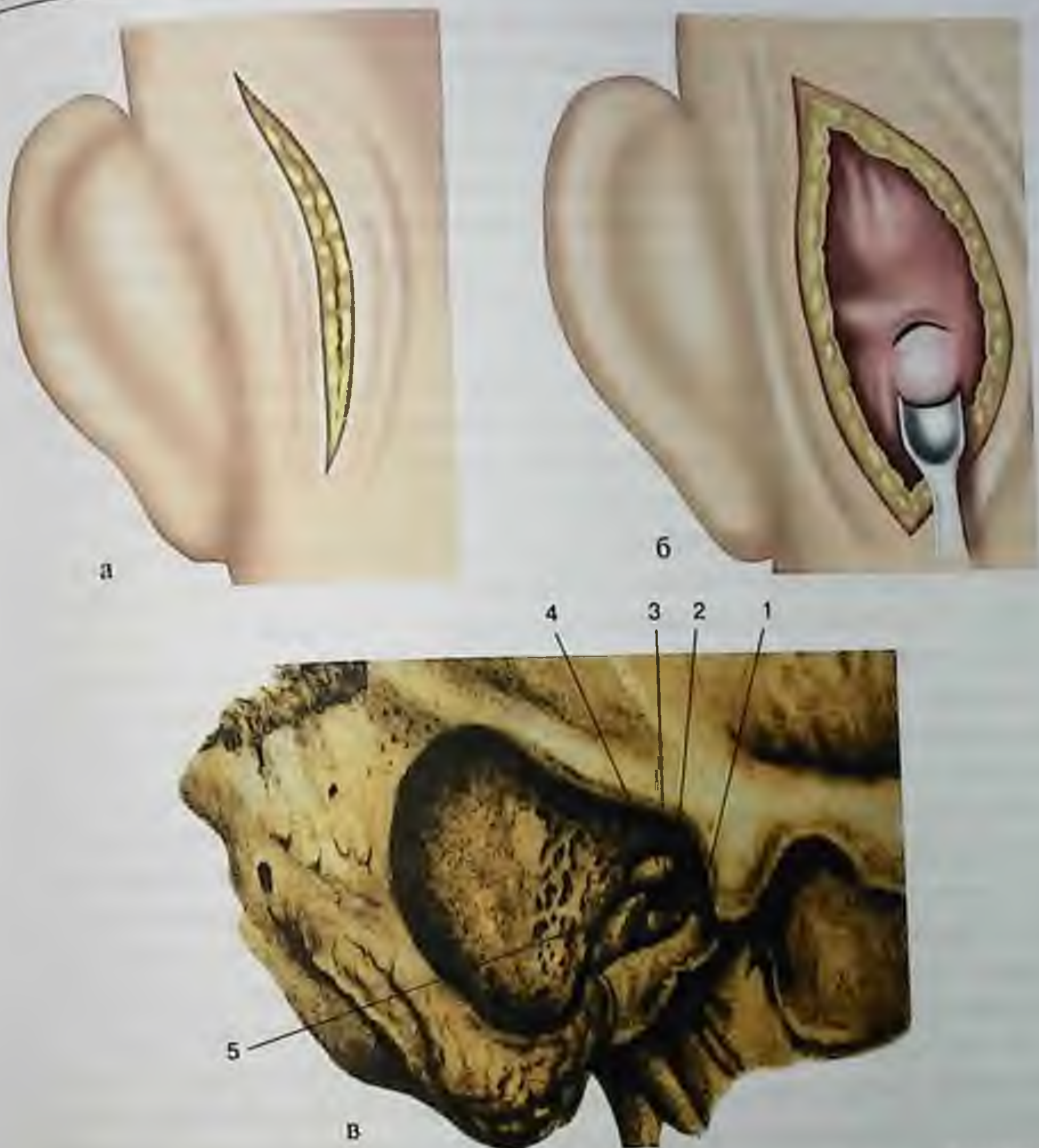


Рис. 6-45. Этапы общеполостной санирующей операции: а — разрез в заушной области; б — удаление кортикального слоя кости; в — вид послеоперационной полости после общеполостной операции: 1 — передняя стенка наружного слухового прохода; 2 — основание стремени; 3 — канал лицевого нерва; 4 — ампула горизонтального полукружного канала; 5 — сглаженная «шпора»

Прообразом этой операции послужили вскрытие антрума по Шварце и радикальная операция на среднем ухе, разработанная и внедренная в практику в XIX в. Цауфалем, Кюстнером, Бергманом, Штакке и Л.Т. Левиным. Радикальная операция на среднем ухе долгое время была



основной saniрующей операцией на среднем ухе. Она предусматривала хирургическое объединение всех полостей среднего уха: барабанной полости, входа в сосцевидную пещеру, ячеек сосцевидного отростка вместе с антрумом и слуховым проходом. При этом снимали заднюю костную стенку слухового прохода, удаляли все слуховые косточки и слизистую оболочку промонториальной стенки. Эта операция обеспечивала элиминацию очага инфекции в среднем ухе, но удаление слуховых косточек, как правило, частично сохранявших функцию, приводило к заметному ухудшению слуха.

Сохранять слуховые косточки (или их функционально значимые остатки и слизистую оболочку барабанной полости) предложили в 1976 г. (В.Т. Пальчун), эта операция названа *санирующей слухсохраняющей*. При санирующей слухсохраняющей операции вскрывают антрум и пораженные гнойно-кариозным процессом ячейки сосцевидного отростка, удаляют заднюю стенку наружного слухового прохода, образуя общую полость, как при радикальной операции. Однако, в отличие от классической радикальной операции, при этом сохраняются все жизнеспособные элементы барабанной полости, прежде всего сохранная цепь слуховых косточек. В заключение операции выкраивают П-образный меатотимпанальный лоскут (по А.А. Миронову) на питающих ножках из кожи верхней и нижней стенок наружного слухового прохода и укладывают на антрум, наковальню и «шпору» (участок задней костной стенки наружного слухового прохода, сглаженной до уровня горизонтального полукружного канала). Из остатков кожи задней стенки наружного слухового прохода выкраивают нижний Г-образный лоскут и укладывают на нижний отдел мастоидальной трепанационной полости.

В отличие от исторически традиционной радикальной операции, неизменное требование санирующей слухсохраняющей операции — сохранение звукопроводящей системы среднего уха. Эта тактика сохраняет больному дооперационный слух, обычно в пределах 2—3 м разговорной речи. Оставляют на месте даже частично поврежденные кариозным процессом слуховые косточки, поскольку в результате санирующей ушной операции кариес здесь прекращается.

Щадящие санирующие операции выполняют заушным доступом либо, при ограниченном деструктивном процессе, через наружный слуховой проход. К щадящим санирующим хирургическим вмешательствам относят также *аттикотомию* и *аттикоантротомию*. При *аттикотомии* удаляют наружную стенку аттика и при необходимости часть задней стенки барабанной полости над входом в пещеру.

*Антикоантромия* предполагает вскрытие и санацию аттика и антрума. Ее основное отличие состоит в сохранении задней костной стенки наружного слухового прохода при условии отсутствия здесь кариеза или сохранении только костного «мостика» над адитусом. Выполнение этой операции возможно лишь при уверенности хирурга в отсутствии кариозных изменений под «шпорой» и отсутствии блока адитуса грануляциями или холестеатомой. Сохранение костного барабанного кольца целесообразно для последующей или интраоперационной тимпаноластики. В дальнейшем необходимо периодическое наблюдение за полостью, чтобы исключить накопление в ней эпидермальных масс и рецидивы гноетечения из уха.

*Термином «тимпаноластика» обозначают хирургические вмешательства на ухе, выполняемые в целях улучшения слуха.* Вопрос о тимпаноластике, решаемый в зависимости от состояния мукопериоста, может быть отложен на второй этап — до нормализации функций слуховой трубы и стихания воспалительных изменений в послеоперационной и барабанной полости. Тимпаноластика предполагает использование сохранившихся элементов звукопроводящего аппарата среднего уха, а в случае их частичной или полной утраты — реконструкцию трансформационной системы с помощью различных материалов:

- аутогенных (фасции височной мышцы; хряща с надхрящницей из ушной раковины, козелка или перегородки носа; кожи наружного слухового прохода на питающей ножке);
- аллогенных (трупных ультратонких хрящевых пластинок, мозговой оболочки);
- современных биологически инертных материалов (полиамидной ткани, полифасфазена).

При этом восстановлению подлежат цепь слуховых косточек и барабанная перепонка. Тимпаноластика показана при различных формах хронического гнойного среднего отита, травмах и аномалиях развития уха, а также при адгезивном среднем отите.

Перед операцией проводят аудиологическое исследование, определяют тип тугоухости, функциональный резерв улитки (разницу между порогом воздушной и костной проводимости на аудиограмме), вентиляционную и дренажную функции слуховой трубы. При выраженном нарушении звуковосприятия и функций слуховой трубы тимпаноластика малоэффективна. Противопоказанием к выполнению тимпаноластики служат лабиринтит, внутричерепные или септикопиемические осложнения и общие заболевания.



Систематическая разработка методов тимпаноластики принадлежит Вульштейну и Цельнеру. Исторически различают пять типов операции (см. рис. 6-46), при этом улучшение слуха достигают с помощью:

- усиления трансформации звуков;
- звуковой защиты (экранирования) одного из лабиринтных окон;
- комбинации этих способов.



Рис. 6-46. Тимпаноластика по Вульштейну

### 6.5. ЗАБОЛЕВАНИЯ ВНУТРЕННЕГО УХА

Во внутреннем ухе расположен рецепторный аппарат двух важнейших анализаторов: вестибулярного и слухового. Независимо от природы заболевания внутреннего уха, вовлечение в патологический процесс этих рецепторов сопровождается соответственно вестибулярными и кохлеарными проявлениями, которые довольно эффективно регистрируют с помощью разнообразных субъективных и объективных методов. Кохлеовестибулярные расстройства проявляются приблизительно равным нарушением слуховой и вестибулярной функций диссоцииро-

ванно, когда превалирует нарушение одной из двух главных функций ушного лабиринта. Кроме того, принято выделение воспалительных и невоспалительных заболеваний внутреннего уха.

## Лабиринтит

Лабиринтит — воспаление внутреннего уха, при котором в той или иной степени поражены вестибулярные и кохлеарные рецепторы. В зависимости от патологического процесса, осложнением которого явился лабиринтит, различают его следующие формы:

- тимпаногенный;
- менингогенный;
- гематогенный;
- травматический.

С точки зрения распространенности (протяженности) воспалительного процесса во внутреннем ухе выделяют *ограниченный* и *диффузный лабиринтит*. По выраженности клинических проявлений лабиринтит бывает *острым* или *хроническим*, причем последний может быть явным или латентным. Наконец, по патоморфологическим признакам, как правило, коррелирующим с клиническими проявлениями заболевания, различают *серозную, гнойную и некротическую* формы лабиринтита.

В практической деятельности врач чаще всего сталкивается с тимпаногенным ограниченным серозным лабиринтитом, развивающимся как осложнение хронического или реже острого воспаления в среднем ухе. Среди других форм встречается *травматический лабиринтит*, очень редко — *гематогенный и менингогенный*.

Возбудителями отогенного лабиринтита выступают все виды микрофлоры, обнаруживаемые в барабанной полости при среднем отите. Воспалительный процесс из среднего уха распространяется во внутреннее ухо через мембранозные образования окна улитки или окна преддверия (рис. 6-47). Предрасполагающими факторами при остром гнойном среднем отите служат затруднение оттока отделяемого из барабанной полости и повышение в ней давления. Под влиянием гнойного экссудата кольцевая связка основания стремени и вторичная мембрана окна улитки набухают и становятся проницаемыми для бактериальных токсинов, которые диффундируют во внутреннее ухо. Во внутреннем ухе развивается и прогрессирует серозное воспаление (серозный лабиринтит). Иногда серозно-фибринозное воспаление приводит к такому повышению внутрилабиринтного давления, что мембрана окон (чаще — окна улитки) разрывается изнутри и инфекция из среднего уха проникает во



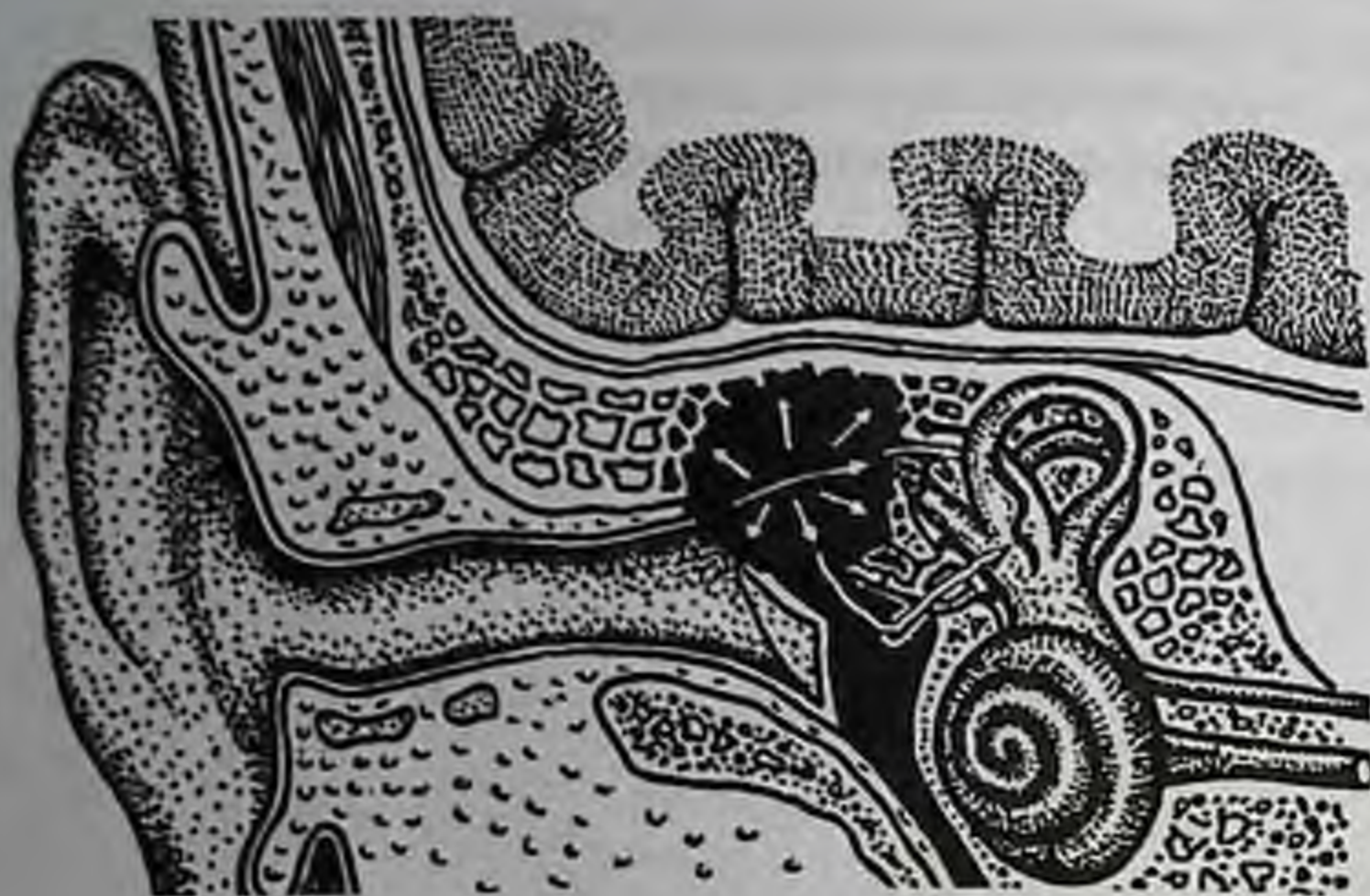

Рис. 6-47. Пути распространения инфекции из среднего уха в лабиринт

внутреннее ухо, в результате чего развивается уже гнойный лабиринтит. При его бурном течении гибнут все нейроэпителиальные образования внутреннего уха.

При хроническом гнойном среднем отите с кариесом или холестеатомой добавляются новые патологические условия, в частности, формирование фистулы в костной капсуле лабиринта, чаще — в стенке ампулы горизонтального полукружного канала. Здесь воспалительный кариозный процесс в виде фистулы доходит до эндостального слоя полукружного канала, эндост набухает, в нем происходит клеточная инфильтрация, развиваются грануляции, которые постепенно уплотняются и превращаются в рубцовую ткань, способную закрыть образованную фистулу. Благодаря защитному грануляционному валу лабиринтит длительное время носит ограниченный характер. При прогрессировании хронического отита воспаление переходит с костной капсулы лабиринта на перепончатый лабиринт и развивается диффузный гнойный лабиринтит.

*Менингогенный (ликворогенный) лабиринтит* встречается гораздо реже тимпаногенного и развивается при распространении воспалительного процесса с мозговых оболочек при эпидемическом, гриппозном, туберкулезном, скарлатинозном, коревом и тифозном менингите. Инфекция проникает во внутреннее ухо через внутренний слуховой проход, водопроводы преддверия и улитки. Следует отметить, что распространение патологического процесса из полости черепа в лабиринт наблюдается не только при тяжелом течении менингита, но и при его легких формах.



При этом нередко поражаются сразу оба уха, и развивающаяся глухота у детей служит одной из причин приобретенной глухонемой.

*Гематогенный лабиринтит* нередко обусловлен заносом инфекции во внутреннее ухо при общих инфекционных заболеваниях без признаков поражения мозговых оболочек, например, при эпидемическом паротите или сифилисе.

*Травматический лабиринтит* развивается при повреждении внутреннего уха через барабанную перепонку и среднее ухо, например, при случайном ранении спицей, шпилькой или другими инородными телами. Кроме того, причиной травматического лабиринтита может быть непосредственное повреждение при тяжелых черепно-мозговых травмах, сопровождаемых переломом основания черепа. При этом линия перелома проходит через пирамиду височной кости (продольно или поперечно). Более подробно клиническая картина травматического лабиринтита изложена в разделе «Травмы уха».

### Клиническая картина

Клинические проявления отогенного лабиринтита складываются из симптомов нарушения *слуховой* и *вестибулярной функций*, нередко развивается поражение лицевого нерва и сопровождающих его промежуточного и большого каменистого нервов.

Выраженность симптомов лабиринтита зависит от скорости распространения инфекции во внутреннем ухе. Лабиринтные расстройства первоначально проявляются симптомами раздражения, на смену которым через несколько часов приходят признаки угнетения, а затем — и выпадения лабиринтных функций. Раздражение (ирритация) рецепторов лабиринта может быть умеренной и длится недолго. Субъективно ирритация проявляется головокружением, тошнотой, рвотой и расстройством равновесия. Эти симптомы более резко выражены при движениях головы, ее определенном положении, различных манипуляциях в ухе.

*Головокружение* представляет собой иллюзорное ощущение несуществующего смещения или вращения окружающих предметов или собственного тела. Общеизвестно, что головокружение — симптом раздражения или нарушения симметрии тонуса вестибулярного анализатора. Реализация этого ощущения происходит в коре головного мозга и может рассматриваться как проявление вестибулосенсорной реакции. Для лабиринтита характерно системное головокружение, которое выражается в иллюзорном ощущении вращения окружающих предметов вокруг больного, обычно в одной плоскости, или вращения самого



больного. Несистемное головокружение проявляется ощущением неустойчивости и неуверенности при ходьбе, кажущимся падением вниз, проваливанием. Оно наблюдается чаще при поражении центральных отделов вестибулярного анализатора или резких перепадах артериального давления. Продолжительность головокружения при лабиринтите колеблется от нескольких секунд или минут до нескольких часов, а при хроническом лабиринтите головокружение может возникать приступообразно и продолжаться несколько дней.

При раздражении или угнетении одного из лабиринтов нарушается равновесие потока импульсов, поступающих от вестибулярных рецепторов правого и левого уха — развивается асимметрия лабиринтов. К объективным проявлениям этой асимметрии относится *спонтанный лабиринтный нистагм*, заметный визуально либо на электронистагмограмме. Спонтанный нистагм при лабиринтите обычно мелко- или среднеразмахистый, горизонтальный или горизонтально-ротаторный, чаще I или II степени. В течение заболевания спонтанный нистагм меняет направление: в начале заболевания, когда раздражены вестибулярные рецепторы, нистагм направлен в сторону больного уха (*нистагм ирритации*); по мере угнетения больного лабиринта, сопровождаемого уменьшением потока импульсов от него и преобладанием импульсации от здорового уха, направление спонтанного нистагма меняется — он уже направлен в здоровую сторону (*нистагм деструкции, или угнетения*).

Фиксация взора обычно снижает выраженность нистагменной реакции, поэтому электронистагмография в затемненном помещении (депривация зрения) нередко позволяет обнаружить спонтанный нистагм, не выявляемый при фиксации взора. В таком случае речь идет о скрытом спонтанном нистагме, также свидетельствующем о вовлечении в патологический процесс внутреннего уха.

Помимо этого проявлением лабиринтной асимметрии при поражении внутреннего уха служит изменение характера тонических реакций и указательных проб. При выполнении пробы Фишера—Водака, пальценосовой и пальце-пальцевой проб наблюдается гармоничная реакция отклонения рук и промахивание обеими руками в сторону медленного компонента нистагма. Исследование функций статического и динамического равновесия также выявляет их расстройство, выраженное в разной степени, при этом отмечается отклонение тела также в сторону медленного компонента нистагма. Типичный признак лабиринтной атаксии — изменение направления отклонения тела при

повернутой в сторону голове. Например, если больной непроизвольно отклоняется влево, то при голове, повернутой вправо, он будет отклоняться вперед, при поражении мозжечка направление отклонения не меняется.

### Диагностика

В диагностике скрытых вестибулярных расстройств важная роль принадлежит выявлению скрытого спонтанного нистагма, диагноз подтверждают результатами экспериментальных вестибулярных проб.

В отличие от вращательной, более щадящая калорическая проба может быть выполнена даже у лежащего больного, к ее важным достоинствам относится возможность получения информации о возбудимости каждого лабиринта в отдельности. Отсутствие калорической возбудимости свидетельствует о глубоких деструктивных изменениях рецепторов внутреннего уха или о полном выпадении их функции.

В диагностике лабиринтных расстройств велико значение *фистульной (прессорной) пробы*. При наличии в полукружном канале фистулы (свища) симптом легко вызывается повышением или понижением давления воздуха в наружном слуховом проходе либо осторожным прикосновением пуговчатого зонда к месту предполагаемой фистулы на медиальной стенке барабанной полости. Больного необходимо предупредить о возможном резком головокружении при проведении исследования. Фистульный симптом проявляется так называемым *прессорным нистагмом*, головокружением или своеобразным ощущением толчка, в некоторых случаях — тошнотой и рвотой. Наиболее часто фистула локализована в стенке горизонтального полукружного канала, поэтому нистагм, по закону Эвальда, при сгущении воздуха в наружном слуховом проходе направлен в сторону больного уха, при разрежении — в противоположную. Следует учитывать, что фистульный симптом не всегда выявляется даже при наличии фистулы, так как она может быть прикрыта грануляционным валом со стороны эндоста или грануляциями и холестеатомой со стороны периоста.

*Вегетативные реакции* проявляются тошнотой, рвотой, повышенной потливостью, бледностью или гиперемией кожного покрова и слизистых оболочек, тахикардией или брадикардией, неприятными ощущениями в области сердца. Все экспериментальные пробы сопровождаются бурными вегетативными реакциями при исследовании больного уха.

*Кохлеарные расстройства* при лабиринтите проявляются снижением слуха и ушным шумом. При серозном лабиринтите слух понижается по



смешанному типу, преимущественно с поражением звуковоспринимающего аппарата. Лечение гнойного процесса в среднем ухе облегчает течение заболевания, слуховая и вестибулярная функции улучшаются. Иногда наступает глухота, в частности, при гнойной и некротической формах лабиринтита. Динамика слуховых расстройств помогает уточнить форму воспаления во внутреннем ухе. Если глухоты нет, а слух через 3–4 дня улучшается, то воспаление в лабиринте носит серозный характер, если же наступила глухота и слух не восстанавливается — гнойный. Прогностически более благоприятна ирритация вестибулярных рецепторов на стороне больного уха. Шум в ухе чаще высокочастотный, иногда он усиливается при поворотах головы.

*Симптомы поражения лицевого нерва* (парез или даже паралич) связаны с распространением воспаления на ствол нерва, который проходит между преддверием и улиткой внутреннего уха, при этом распространение воспаления на лицевой нерв возможно со стороны лабиринта или среднего уха, парез нерва наступает по периферическому типу.

Острый лабиринтит продолжается до 2–3 нед, после чего наступает выздоровление, однако иногда остается декомпенсация на многие годы, лишая человека трудоспособности. Воспаление лабиринта, особенно его гнойная или некротическая форма, может осложниться распространением инфекции в полость черепа по преформированным путям (внутренний слуховой проход, водопроводы преддверия и улитки) и возникновением опасных для жизни внутричерепных осложнений.

В случае гибели рецепторов внутреннего уха постепенно наступает адаптация, и функция равновесия восстанавливается за счет второго лабиринта и центральных вестибулярных механизмов, а также — за счет зрительного и слухового анализаторов, проприоцептивной и тактильной чувствительности. Восстановление функции равновесия бывает более полным и развивается быстрее при сохранности указанных сенсорных систем, в частности, в молодом возрасте процессы адаптации более совершенны. Функция улитки обычно не восстанавливается, таким образом, человек теряет слух на больном ухе.

### **Дифференциальная диагностика**

Симптомы нарушения вестибулярной функции, слуха и поражения лицевого нерва возможны и при других заболеваниях, от которых необходимо дифференцировать лабиринтит:

- абсцесс или опухоль мозжечка;
- невринома VIII черепного нерва;
- перепады артериального давления.

*Отогенный арахноидит и абсцесс мозжечка* сходны с лабиринтитом не только по клиническим проявлениям, но и по механизму развития, чаще всего эти заболевания возникают при контактном пути распространения инфекции из полостей среднего уха в заднюю черепную ямку.

Отогенный арахноидит представляет собой ограниченное воспаление мозговых оболочек с преимущественным вовлечением в процесс паутинной оболочки на основании мозга в задней черепной ямке или в области мостомозжечкового угла. Заболевание развивается постепенно, часто наблюдается субфебрильная температура тела, в периферической крови может отмечаться сдвиг формулы влево. При локализации процесса в области мостомозжечкового угла на больной стороне наблюдают понижение чувствительности слизистой оболочки носа, ослабление или выпадение роговичного рефлекса, поражение лицевого нерва по периферическому типу. Если воспаление локализовано в задней черепной ямке, то нередко нарушение функций отводящего (VI), лицевого (VII), языкоглоточного (IX), блуждающего (X) и добавочного (XI) нервов, чего не бывает при лабиринтите. Арахноидит может сопровождаться закрытием (спайками) срединной апертуры IV желудочка (отверстия Ма-жанди) и латеральной апертуры IV желудочка (отверстия Люшка), при этом в течении болезни преобладают общемозговые, а не лабиринтные симптомы. В частности, беспокоит головная боль в затылочной области с иррадиацией в шею, во время приступа головокружения наблюдается вынужденное положение головы, при изменении которого нередко наступают побледнение лица, повышенная потливость, изменение частоты пульса и дыхания.

Абсцесс мозжечка, чаще развиваемый при тромбозе сигмовидного синуса и экстрадуральном абсцессе в этой области, может формироваться наряду с лабиринтитом. Для абсцесса и опухоли характерны локальная головная боль, проецируемая соответственно месту его нахождения, и нарушение мышечного тонуса на стороне абсцесса. В отличие от лабиринтного нистагма, спонтанный нистагм при абсцессе или опухоли мозжечка крупноразмашистый, иногда среднеразмашистый. Его интенсивность постепенно нарастает, в то время как при лабиринтите он меняет направление и через 3—4 нед исчезает совсем в связи с явлениями компенсации. При абсцессе (опухоли) мозжечка больной также не может удерживать равновесие в позе Ромберга, отклоняясь в сторону поражения, при этом повороты головы не меняют направление



падения. Наконец, при абсцессе (опухоли) больной не способен выполнить фланговую походку в сторону поражения.

Об особенностях клинической картины невриномы преддверно-улиткового (VIII) нерва см. в разделе 7.8.3.

## Лечение

Лечение лабиринтита, как правило, комплексное. *Консервативное лечение* предполагает антибактериальную и дегидратационную терапию, направленную на предупреждение перехода серозного воспаления в гнойное с развитием отогенных внутричерепных осложнений. Применяют антибиотики широкого спектра действия, исключая ототоксичные. Дегидратационная терапия включает диету, применение диуретиков и глюкокортикоидных препаратов, введение гипертонических растворов. Диета предусматривает ограничение приема жидкости до 1 л и натрия хлорида до 0,5 г в сутки. Из диуретиков рекомендуют ацетазоламид с одновременным назначением калия хлорида, так как ацетазоламид способствует выведению из организма не только натрия, но и калия. Из гипертонических растворов наибольшее распространение получили внутривенные вливания 20–40 мл 40% раствора глюкозы<sup>а</sup>, 10 мл 10% раствора кальция хлорида, внутримышечные инъекции 10 мл 25% раствора сульфата магния. Для нормализации местных трофических расстройств назначают аскорбиновую кислоту, рутозид, менадиона натрия бисульфит (витамин К<sup>а</sup>), витамин Р<sup>а</sup>, тиамин (витамин В<sub>1</sub><sup>а</sup>), пиридоксин (витамин В<sub>6</sub><sup>а</sup>), цианокобаламин (витамин В<sub>12</sub><sup>а</sup>), трифосаденин, кокарбоксилазу, триметазидин. В целях блокирования афферентной импульсации из лабиринта назначают подкожные инъекции атропина, скополамина, омнопона<sup>а</sup> (кодеин + морфин + носкапин + папаверин + тебаин).

При остром диффузном серозном или гнойном лабиринтите, развившемся у больного с острым гнойным средним отитом или обострением хронического гнойного среднего отита, *показана элиминация гнойного очага*. Выполняют операцию типа *антромастоидотомии* или *санирующую общеполостную операцию*. До этого в течение 6–8 дней проводят консервативное лечение, за это время формируется грануляционный вал в области фистулы лабиринта и прекращается поступление токсинов во внутреннее ухо. Однако, если лабиринтная атака не стихает в течение первых 4–5 дней, операцию откладывать не следует.

При ограниченном лабиринтите с фистулой лабиринта показано хирургическое лечение в целях ликвидации патологического процесса в

барабанной полости. Характер операции зависит от состояния среднего уха, однако в любом случае необходимо полностью удалить патологически измененные ткани в среднем ухе, с помощью операционного микроскопа провести тщательную ревизию стенок горизонтального полукружного канала, канала лицевого нерва и всей медиальной стенки барабанной полости. При выявлении фистулы проводят ее хирургическую обработку: осторожно, под визуальным контролем удаляют грануляции и кариозную кость по ходу канала, а затем пломбируют канал фистулы различными мягкими тканями или закрывают трансплантатом.

Оправдана и более активная хирургическая тактика: при поступлении больного с хроническим средним отитом и отогенным лабиринтитом, не откладывая, после обследования, под наркозом проводят санную операцию на среднем ухе, полностью элиминируют очаг инфекции, ревизируют медиальную стенку среднего уха, на фистулу накладывают надкостничный лоскут, взятый снаружи, у верхнего угла раны. При развитии внутричерепных осложнений у больного лабиринтитом всегда безотлагательно проводят хирургическое вмешательство в целях санации очага воспаления в среднем ухе.

При некротическом, а иногда и при гнойном лабиринтите консервативное лечение и санная операция на среднем ухе зачастую недостаточно эффективны. В таких случаях показано частичное или полное вскрытие лабиринта. Лабиринтэктомия предполагает вскрытие всех трех отделов внутреннего уха: преддверия, полукружных каналов и улитки. Показания к подобной операции в настоящее время крайне редки.

Профилактика лабиринтита заключается в своевременной диагностике и рациональном лечении гнойных заболеваний среднего уха. При развившемся ограниченном лабиринтите своевременное хирургическое вмешательство на среднем ухе и фистуле лабиринта способствует сохранению слуха и функции вестибулярного анализатора.

## Нейросенсорная тугоухость

В широком смысле нейросенсорная (звукоспринимающая, перцептивная, сенсоневральная) тугоухость — поражение различных отделов слухового анализатора — от кохлеарных рецепторов до слуховой зоны коры головного мозга невоспалительного генеза.

На долю нейросенсорной тугоухости приходится более половины всех больных, страдающих расстройством слуха. В зависимости от уровня



поражения нейросенсорных структур слухового анализатора различают кохлеарную (рецепторную, периферическую), ретрокохлеарную (поражение спирального ганглия или кохлеарной порции VIII черепного нерва) и центральную (стволовую, подкорковую и корковую) тугоухость. Часто наблюдается смешанная тугоухость, когда сочетается нарушение звукопроводения и звуковосприятия, т.е. кондуктивная и нейросенсорная тугоухость. В этих случаях важно установить преобладание той или иной формы тугоухости и определить причинно-следственные отношения между ними. Для практических целей важно также выделение следующих видов нейросенсорной тугоухости:

- внезапная (длительностью не более 12 ч от момента возникновения);
- острая (длительностью до 1 месяца);
- хроническая (длительностью более 1 месяца).

### Этиология

Причины нейросенсорной тугоухости разнообразны, однако чаще всего это инфекционные заболевания, расстройство кровообращения в сосудах, питающих внутреннее ухо, интоксикация, воспаление в среднем и внутреннем ухе (лабиринтит) или травма. Кроме этого нейросенсорную тугоухость вызывают возрастные изменения слухового анализатора, невринома VIII черепного нерва, аллергия и общесоматические заболевания.

Среди инфекционных заболеваний, при которых может развиваться поражение слуха, следует отметить, прежде всего, вирусные инфекции: грипп, паротит, корь, краснуху и герпетическое поражение, затем следуют эпидемический цереброспинальный менингит, скарлатина, тиф и сифилис. При инфекционном поражении изменения локализованы преимущественно в рецепторных клетках внутреннего уха и слуховом нерве. Различные виды инфекции отличаются своеобразием патологических изменений.

Нейросенсорная тугоухость дисциркуляторного генеза чаще связана с нарушением кровообращения в сосудах вертебробазилярной системы, поскольку питание улитки осуществляется из бассейна передненижней мозжечковой артерии, отходящей от базилярной (*a. basilaris*) или позвоночной (*a. vertebralis*) артерии. Спазм, тромбообразование или геморрагический инсульт нередко развиваются на фоне сердечно-сосудистой патологии, при обменных нарушениях, повышенной агрегации тромбоцитов и гиперкоагуляции.

Интоксикационное поражение слухового анализатора служит причиной нейросенсорной тугоухости примерно у 20% больных. Повреждающее воздействие на слуховой анализатор оказывают различные лекарственные препараты, в первую очередь ототоксичные антибиотики (аминогликозидного ряда: стрептомицин, гентамицин, мономицин\*, неомицин, канамицин, тобрамицин, амикацин, нетилмицин), цитостатики (например, циклофосфамид, цисплатин), хинин и его производные, петлевые диуретики [фуросемид, этакриновая кислота (урегит\*)] и производные ацетилсалициловой кислоты. Кроме того, функция слухового анализатора страдает вследствие бытовой (никотина и алкоголя) и промышленной (например, бензина, ртути, мышьяка) интоксикации. Следует отметить, что ототоксический эффект проявляется в первую очередь у больных с нарушением функций печени и почек, а также у детей первых лет жизни и лиц пожилого и старческого возраста.

Довольно часто нейросенсорная тугоухость развивается при воспалительном процессе в среднем ухе. Это объясняется соответствующей реакцией лабиринта на воспаление в среднем ухе, обусловленной анатомической связью среднего и внутреннего уха, общностью их лимфо- и кровоснабжения. Иногда временная тугоухость возникает при остром среднем отите или обострении хронического отита вследствие интоксикации внутреннего уха, при этом поражается преимущественно основной завиток улитки (высокие частоты восприятия). Адгезивный процесс и рубцы в области окон порой приводят к нарушению гидродинамики и кровообращения во внутреннем ухе, что, в свою очередь, ведет к нарушению функции нейроэпителлия. При отосклерозе нейросенсорные расстройства возникают как результат распространения отосклеротического процесса во внутреннее ухо и воздействия токсических продуктов на чувствительные образования улитки.

Разнообразные травматические воздействия (механическая, аку-, вибро-, баротравма, воздушная контузия) также служат причиной нейросенсорной тугоухости. При механической травме возможен перелом основания черепа с трещиной пирамиды височной кости, при этом повреждается VIII черепной нерв. Длительный интенсивный шум и вибрация способны привести к поражению рецепторных клеток, прежде всего в основном завитке улитки. Неблагоприятный эффект сочетанного воздействия этих факторов проявляется в 2,5 раза чаще, чем изолированного шума или вибрации.

Возрастная тугоухость (пресбиакузис) развивается как следствие дегенеративных и атрофических процессов в улитке и спиральном



ганглии, улитковых ядрах, а также в слуховой зоне коры головного мозга. Большую роль в развитии процессов возрастной инволюции играют атеросклеротические изменения сосудов, в частности в спиральной связке. Возрастные изменения слуха начинаются уже с 30-летнего возраста, но быстрее прогрессируют после 50 лет.

### Клиническая картина

При нейросенсорной тугоухости типичны жалобы больного на *понижение слуха и субъективный шум в ушах различных высоты и интенсивности*. В некоторых случаях к этим жалобам присоединяются головокружение и расстройство равновесия. Шум при нейросенсорной тугоухости обычно высокочастотный (например, писк, свист, звон), иногда он очень беспокоит больного и становится его основной жалобой.

Понижение слуха может наступить внезапно, среди полного здоровья, без каких-либо предвестников в виде заложенности и шума. Происходит неожиданная или, точнее, мгновенная потеря слуха (как обрыв провода), и тогда говорят о *внезапной нейросенсорной тугоухости*. Как принято считать, она развивается в течение 12 ч и связана с вирусной инфекцией. Прогностически эта форма тугоухости более благоприятна, чем острая нейросенсорная тугоухость.

Если понижение слуха наступает на протяжении более длительного времени (до месяца), то заболевание обозначают как *острую нейросенсорную тугоухость*. Для нее характерно постепенное развитие, когда больной сначала отмечает преходящее ощущение заложенности уха, которое повторяется в течение некоторого времени, прежде чем разовьется стойкое понижение слуха. Нередко пациент сначала отмечает появление шума в ушах, а затем присоединяется тугоухость.

При *хронической форме нейросенсорной тугоухости* типично длительное, постепенное понижение слуха в течение нескольких лет, сопровождаемое постоянным шумом, звоном в ушах, с периодами ремиссии. Выделяют стабильную, прогрессирующую или флюктуирующую хроническую нейросенсорную тугоухость. При стабильной нейросенсорной тугоухости слух снижен, но пороги восприятия сохраняются неизменными на протяжении месяцев и лет. О прогрессирующей тугоухости говорят, когда ранее существующее понижение слуха начинает быстро прогрессировать. Флюктуирующая тугоухость наблюдается на ранних стадиях болезни Меньера, для нее характерны понижение слуха перед приступом и улучшение или полное восстановление слуха после него.

Врожденная нейросенсорная тугоухость может быть следствием генетических aberrаций, аномалии строения внутреннего уха, инфекции,

интоксикации и других особенностей. Как известно, на 1000 нормальных родов рождается один глухой ребенок, а у 2—3 детей глухота развивается на первом году жизни. Раннее определение врожденной тугоухости необходимо для своевременного проведения реабилитационных мероприятий. Выявление врожденной нейросенсорной тугоухости возможно уже в роддоме с помощью регистрации отоакустической эмиссии или коротколатентных слуховых вызванных потенциалов.

### Диагностика

Все указанные выше формы нейросенсорной тугоухости следует выявлять как можно раньше в целях своевременного и полноценного лечения. В диагностике нейросенсорной тугоухости важны тщательно собранный анамнез и клинические данные. В топической диагностике ведущее значение имеют методы камертонального и аудиометрического исследований.

При тональной пороговой аудиометрии пороги воздушной и костной проводимости повышены, параллельны друг другу и не имеют костно-воздушного интервала. В зависимости от уровня порогов восприятия речевых частот (500—4000 Гц) определяют тугоухость разной степени выраженности.

Кохлеарной форме тугоухости (поражению рецепторных клеток спирального органа) присуще выявление ФУНГ при надпороговой аудиометрии. ФУНГ отсутствует при поражении ствола VIII нерва (ретрокохлеарной тугоухости), что важно для дифференциальной диагностики.

### Лечение

Несмотря на особенности лечения каждой формы нейросенсорной тугоухости, оно подчиняется общим закономерностям. При внезапной, острой и прогрессирующей хронической нейросенсорной тугоухости лечение следует начать как можно раньше, в период обратимых изменений функций нервной ткани. Таким больным необходима экстренная госпитализация.

Лечение, начатое в первые 1—3 дня заболевания, чаще позволяет восстановить слух до исходного уровня. Если лечение начато спустя неделю после возникновения нейросенсорной тугоухости, восстановить слух удастся лишь у половины больных. В случаях, когда лечение начато спустя 2 нед и более, слух восстанавливается значительно реже.

Лечение направлено в первую очередь на устранение или нейтрализацию причин заболевания. При тугоухости инфекционной природы



терапия предполагает воздействие главным образом на процесс воспаления, включая источник и пути проникновения инфекции. С этой целью назначают неототоксичные антибиотики:  $\beta$ -лактамы препараты и современные макролиды.

Лечение токсических форм тугоухости предусматривает меры по прекращению поступления токсинов и срочному выведению их из организма. В первые 3 дня назначают декстран (реополиглюкин<sup>\*</sup>) или гемодез<sup>\*</sup> по 250 мл внутривенно капельно, наряду с дезинтоксикационным и дегидратационным действием эти препараты уменьшают вязкость крови, улучшают капиллярное кровообращение. Сразу после их введения назначают также внутривенно капельно 0,9% раствор натрия хлорида в дозе 500 мл с добавлением в него 120 мг преднизолона, 5 мл 5% аскорбиновой кислоты, 50 мг кокарбоксилазы, 10 мл калия и магния аспарагината (панангина<sup>\*</sup>) в течение 10 дней.

Если причина острой тугоухости не установлена, то ее обычно рассматривают как тугоухость сосудистого генеза. Для улучшения кровоснабжения внутреннего уха назначают ежедневно 2% пентоксифиллин по 5 мл внутривенно капельно в 250 мл изотонического раствора натрия хлорида или 5% раствора глюкозы<sup>\*</sup>. С этой же целью назначают винпоцетин, циннаризин, дигидроэргокриптин + кофеин (вазобрал<sup>\*</sup>). Для улучшения общей церебральной гемодинамики используют ноотропы, витаминотерапию.

С успехом применяют глюкокортикоиды системно (внутрь или внутривенно) короткими курсами. Эффективно интратимпанальное введение глюкокортикоидов (дексаметазона) в барабанную полость через шунт, установленный в барабанной перепонке, или при катетеризации слуховой трубы, поскольку это позволяет достигать высокой концентрации препарата в перилимфе и снизить неблагоприятное общее побочное действие препарата при его абсорбции.

В целях нормализации метаболизма нервных клеток при гипоксии и ишемии назначают триметазидин (по 0,02 г внутрь 3 раза в сутки во время еды), мельдоний (по 0,25 г в капсулах для приема внутрь 3 раза в сутки), этилметилгидроксипиридина сукцинат (мексидол<sup>\*</sup>), карнитин. Препараты метаболического действия (пирацетам, мильгамма<sup>\*</sup>, солкосерил<sup>\*</sup>, церебролизин<sup>\*</sup>) положительно влияют на обменные процессы и кровоснабжение мозга, усиливают кровоток в его ишемизированных участках.

К безлекарственным методам лечения нейросенсорной тугоухости относятся гипербарическая оксигенация, лазеротерапия, стимуляция

флюктуирующими токами, квантовая гомотерапия, плазмаферез и гомеопатические средства.

В целях уменьшения ушного шума применяют интрамеатальные или заушные новокаиновые (или лидокаиновые) блокады и различные методы иглорефлексотерапии. Для купирования вестибулярных проявлений, сопровождающих слуховые нарушения, используют блокатор Н-гистаминовых рецепторов внутреннего уха — бетагистин (бетасерк<sup>®</sup>).

## Болезнь Меньера

Болезнь Меньера относится к невоспалительным заболеваниям внутреннего уха, характеризуется тремя симптомами:

- периодическими приступами головокружения;
- прогрессирующим флюктуирующим понижением слуха;
- ушным шумом.

Данный симптомокомплекс описан в 1861 г. французским врачом Проспером Меньером и вскоре был признан самостоятельной нозологической формой. Приступы заболевания, как правило, неоднократно повторяются, и слух медленно понижается от приступа к приступу, несмотря на то что может длительное время оставаться удовлетворительным. Как известно, приступы головокружения иногда сопровождаются такими заболеваниями, как болезни нервной системы, обмена веществ, эндокринных желез, различную патологию среднего уха или травмы. Внешнее сходство дало повод называть такие головокружения термином «синдром Меньера». Однако речь в таких случаях идет о совершенно другой природе заболеваний, которые часто обозначают как «вестибулопатия» или «кохлеовестибулопатия».

## Этиология

Этиология болезни Меньера неизвестна. Чаще всего упоминают следующие причины ее возникновения:

- ангионевроз;
- вегетативную дистонию;
- нарушение обмена эндолимфы и ионного баланса внутрилабиринтных жидкостей;
- вазомоторные и нервно-трофические расстройства;
- инфекцию и аллергию;
- нарушение питания, витаминного и водного обмена.

Все эти теории не объясняют ни длительной односторонней локализации заболевания, ни периодичности приступов, ни их симптомов.



Наряду с указанными вероятными причинами следует допустить возможность существования других предрасполагающих факторов. В настоящее время, объясняя сущность заболевания, конечной причиной болезни так или иначе считают внутрилабиринтный отек. На аутопсии морфологически подтверждена типичная картина эндолимфатической водянки (гидропса) лабиринта.

Согласно наиболее распространенной точке зрения, развитие патологических симптомов при болезни Меньера связано с увеличением количества лабиринтной жидкости (эндолимфы), что приводит к лабиринтной гипертензии. Механизм развития эндолимфатического гидропса и лабиринтной гипертензии при этом сводится к трем основным моментам: гиперпродукции эндолимфы, снижению ее резорбции и нарушению проницаемости мембранных структур внутреннего уха. Повышение внутрилабиринтного давления ведет к выпячиванию основания стремени и мембраны окна улитки в барабанную полость. Это создает условия, затрудняющие проведение звуковой волны по жидкостным системам внутреннего уха, а также нарушает трофику рецепторных клеток улитки, преддверия и полукружных каналов.

### Клиническая картина

Болезнь Меньера характеризуется классической триадой:

- приступами системного головокружения, сопровождаемыми расстройством равновесия, тошнотой, рвотой и другими разнообразными вегетативными проявлениями;
- прогрессирующим понижением слуха на одно или оба уха;
- шумом в одном или обоих ушах.

При длительном наблюдении пациентов с болезнью Меньера, как правило, определяется двустороннее нарушение слуха. Типичное начало болезни, с одновременным нарушением слуховой и вестибулярной функций, встречается примерно у 1/3 больных. У половины больных заболевание начинается со *слуховых расстройств*, у некоторых, напротив, первоначально развиваются *вестибулярные симптомы*. Зачастую слуховые и вестибулярные симптомы появляются в разное время.

Наиболее тягостный симптом болезни Меньера — *приступы головокружения*. Частота приступов различна: 1–2 раза в неделю или в месяц (частые), 1–2 раза в год (редкие), 1 раз в несколько лет (эпизодические). Приступ продолжается от нескольких минут до нескольких суток, но чаще — 2–6 ч. Приступы бывают в любое время дня, но обычно ночью или утром. Их могут спровоцировать физическое или психическое перена-

пряжение. Иногда больной ощущает приближение приступа за несколько часов или даже дней, но возможен и приступ среди полного здоровья.

Головокружение в момент приступа чаще проявляется ощущением вращения или смещения окружающих предметов, тяжесть состояния больного в момент приступа в значительной степени зависит от выраженности вегетативных симптомов (тошноты, рвоты, усиленного пототделения, повышения или понижения артериального давления). Как правило, в момент приступа усиливается шум в больном ухе, возникает ощущение заложенности и оглушения.

Объективным признаком приступа служит спонтанный нистагм, исчезающий вскоре после окончания приступа. В момент приступа равновесие нарушено, нередко значительно, так что больной неспособен удержаться на ногах, стремится принять горизонтальное положение, чаще с закрытыми глазами. Любой поворот головы, попытка изменить позу приводят к ухудшению состояния и усилению тошноты и рвоты. После приступа в течение некоторого времени (6–48 ч) больной ощущает слабость, пониженную работоспособность. В период ремиссии, продолжающейся в течение нескольких месяцев или даже лет, состояние остается удовлетворительным.

### Диагностика

Диагноз устанавливают при обнаружении у больного трех признаков заболевания:

- приступов головокружения;
- шума в ушах;
- тугоухости.

Кохлеарные нарушения при болезни Меньера имеют ведущее значение в распознавании индивидуальных особенностей течения заболевания. В целом нарушения слуха при болезни Меньера определяют понятием «тугоухость при эндолимфатическом гидропсе».

Первоначально нарушается восприятие преимущественно низких частот, при этом аудиометрическая кривая имеет характерный уплощенный или (в некоторых случаях) восходящий вид: повышены пороги слуха на низкие и речевые частоты и (ближе к норме) пороги восприятия высоких частот. Слуховая чувствительность к ультразвуку сохраняется, его латерализация у 2/3 больных четко идет в сторону пораженного лабиринта.

Одна из характерных особенностей кохлеарных расстройств при болезни Меньера — *флюктуирующая тугоухость*, выраженная в колебаниях слуха во время болезни. Колебания слуха проявляются субъективно



и обнаруживаются при аудиометрии. Ушной шум и ощущение заложенности уха также изменяются: усиливаются перед приступом, достигают максимума во время приступа и после него заметно уменьшаются.

Почти у всех больных при различных надпороговых тестах очень рано выявляют *положительный ФУНГ*, что свидетельствует о поражении рецепторных образований спирального органа. Гидропс лабиринта подтверждают с помощью различных дегидратирующих тестов (с глицеролом, фуросемидом). При введении одного из этих препаратов повышенное давление эндолимфы уменьшается, что в ближайшие часы ведет к улучшению слуха, которое определяют с помощью аудиометра. Таким образом, фиксируют факт гидропса лабиринта. Тональную аудиометрию проводят до приема дегидратирующего препарата и повторяют через каждые 2–3 ч после его приема. Понижение порогов восприятия речевых частот на 10 дБ и более подтверждает диагноз гидропса.

В начальной, обратимой стадии заболевания гидропс выявляется обычно лишь в период, непосредственно предшествующий приступу; следующая стадия выраженных клинических проявлений характеризуется присутствием всего симптомокомплекса болезни Меньера, а также постоянно повышенным внутрилабиринтным давлением, что подтверждает тест с дегидратацией. Завершающий этап болезни — конечная, или «перегоревшая», стадия — отличается исчезновением флюктуации слуха, исчезает костно-воздушный разрыв на тональной аудиограмме, кривые приобретают нисходящий вид, как при нейросенсорной тугоухости. В это время выполнение дегидратационного теста уже не приводит к улучшению слуха.

Шум в ухе чаще беспокоит больного задолго до развития вестибулярных расстройств и носит преимущественно низкочастотный характер. Сначала он появляется периодически, затем, по мере развития заболевания, становится постоянным. Шум усиливается во время приступа и не прекращается от сдавления сонной артерии.

Вестибулярные расстройства во время приступа болезни Меньера протекают по периферическому типу:

- системное головокружение в виде вращения окружающих предметов;
- горизонтально-ротаторный спонтанный нистагм;
- двустороннее отклонение рук в сторону медленного компонента нистагма при выполнении координационных проб.

Характерная особенность вестибулярного криза — спонтанный нистагм, меняющий направление в момент приступа. Спонтанный нистагм исчезает позже, чем острая вестибулярная недостаточность. Постепенно уменьшаясь в интенсивности, он наблюдается иногда еще в течение нескольких дней после приступа. Однако спонтанный нистагм при болезни Меньера, как правило, длится не более недели.

Болезнь Меньера следует дифференцировать, прежде всего, с заболеваниями, которые сопровождаются вестибулярными расстройствами, обусловленными поражением различных отделов вестибулярного анализатора. Дифференциальную диагностику проводят с сосудистым, токсическим, инфекционным и травматическим поражением лабиринта, опухолями мостомозжечкового треугольника и доброкачественным пароксизмальным позиционным головокружением.

### Лечение

Признанная полиэтиологичность болезни Меньера и отсутствие единого взгляда на патогенез заболевания определили многообразие методов консервативного и хирургического лечения. Различают лечение болезни Меньера во время приступа и в межприступный период.

*Во время приступа* больному необходима неотложная помощь. Его следует уложить в постель в положение, при котором выраженность вестибулярных расстройств минимальна, для этого больному предоставляют возможность выбрать позу. Яркий свет и резкие звуки надо исключить, к ногам кладут грелку, на шейно-затылочную область — горчичники.

Для купирования приступа подкожно вводят 1 мл 0,1% раствора сульфата атропина, внутривенно — 10–20 мл 40% раствора глюкозы\*, внутримышечно 2 мл 2,5% раствора прометазина или хлоропирамина. Иногда купирования вестибулярного криза достигают внутримышечным введением 1 мл 2% раствора тримеперидина или 1 мл 2,5% раствора хлорпромазина в комбинации с указанными выше препаратами. Если явления приступа полностью не проходят, то через 3–4 ч повторно вводят атропин, хлорпромазин и прокаин. Для купирования приступа иногда применяют меатотимпанальное (заушное) введение 1–2 мл 1–2% раствора прокаина, возможно, в сочетании с 0,5 мл 0,1% раствора сульфата атропина или 10% раствора кофеина. Создание достаточно высокой концентрации лекарственных препаратов непосредственно в области очага патологического процесса позволяет купировать приступ у подавляющего большинства больных.



В целях ликвидации метаболического ацидоза и повышения щелочного резерва крови во время приступа и в межприступный период проводят курс внутривенных капельных вливаний 5% раствора гидрокарбоната натрия по 50–100 мл ежедневно в течение 15 дней. В последующем амбулаторно назначают гидрокарбонат натрия в ректальных свечах (0,5–0,7 г гидрокарбоната натрия на одну свечу) 1–2 раза в сутки, курс лечения включает 30 свечей.

При консервативном лечении болезни Меньера применяют бетагистин (бетасерк\*), улучшающий микроциркуляцию в сосудах внутреннего уха, увеличивающий кровоток в базилярной артерии и нормализующий давление эндолимфы в лабиринте одновременно с некоторым улучшением мозгового кровотока. Для достижения терапевтического эффекта показано длительное (3–4 мес) лечение бетагистином по 16 мг 3 раза в день. На фоне лечения бетасерком\* удается не только купировать вестибулярные расстройства, но и достичь ослабления шума и звона в ушах, вследствие чего отмечено некоторое улучшение слуха.

В комплекс лечебных мероприятий при болезни Меньера входят:

- средства, улучшающие микроциркуляцию в сосудах головного мозга и во внутреннем ухе [внутривенно капельно декстран (реополиглюкин\*), гемодез\*, декстран + маннитол + натрия хлорид (реоглюман\*), маннитол];
- препараты, улучшающие мозговое кровообращение (например, циннаризин, пентоксифиллин, винпоцетин, мельдоний);
- спазмолитики (бендазол, папаверин, аминофиллин);
- средства, нормализующие тонус венозных сосудов (тиамин + эсцин, гесперидин + диосмин);
- препараты метаболического действия (мексидол, пирацетам);
- витамины группы В (мильгамма\*);
- ретинол (витамин А\*);
- витамин Е;
- никотиновая кислота.

Положительные результаты получены при гипербарической оксигенации и различных видах рефлексотерапии (в частности, акупунктуре, лазеропунктуре, магнитолазерном воздействии). Эффективны методы лечебной физкультуры, вестибулярная реабилитация на стабیلлографической платформе с использованием методики биологической обратной связи.

Консервативная комплексная терапия улучшает состояние больного: удается купировать приступ, добиться более или менее продолжи-

тельной ремиссии заболевания. Однако консервативное лечение не предотвращает прогрессирования тугоухости.

При безуспешности медикаментозной терапии проводят хирургическое лечение. Выделяют три группы методов хирургического лечения болезни Меньера:

- операции на нервах и нервных сплетениях (имеют ограниченное применение):
  - перерезка барабанной струны;
  - разрушение нервного сплетения на промоториуме;
- декомпрессивные хирургические вмешательства:
  - вскрытие мешочков преддверия и дренирование улиткового протока;
  - дренирование (шунтирование или декомпрессия) эндолимфатического мешка;
- деструктивные операции на лабиринте (применение возможно в крайних случаях).

Разнообразные методы хирургического лечения применяют по соответствующим показаниям. Наиболее эффективна (с устойчивым положительным результатом) операция по В.Т. Пальчуну — рассечение эндолимфатического протока при гидропсе лабиринта (патент №RU2251390С2).

Профилактику рецидивов болезни Меньера проводят по разным направлениям. При выявлении сопутствующих заболеваний, например хронического тонзиллита или гнойного синусита, необходима санация верхних дыхательных путей, так как очаг гнойной инфекции может быть источником патологической импульсации. Определенное значение имеет соблюдение диеты. Как правило, постоянное длительное ограничение острых и соленых блюд несколько облегчает течение болезни. Соблюдение строгой диеты рекомендуют в течение недели каждого месяца на протяжении нескольких лет. В эту неделю необходимо ограничить прием жидкости и сократить потребление соли до 0,5 г, употреблять в пищу больше овощей и фруктов, а также молочные блюда, мясо и рыбу есть в отварном виде.

Болезнь Меньера не приводит к летальному исходу, однако, несмотря на благоприятный для жизни прогноз, ее относят к тяжелым заболеваниям. Повторные вестибулярные кризы мучительны для больного, нарушают его трудоспособность, приводят к выраженной тугоухости, а иногда — и глухоте. Нередко лица, страдающие болезнью Меньера, становятся инвалидами II или даже I группы.



## Доброкачественное пароксизмальное позиционное головокружение

Доброкачественное пароксизмальное позиционное головокружение (ДППГ) характеризуется внезапно (пароксизмально) развивающимися приступами позиционного головокружения, связанного с изменением положения головы пациента, точнее, с процессом перемещения головы из одного положения в другое. Название «доброкачественное» подчеркивает механическую природу заболевания.

В настоящее время ДППГ считают одной из наиболее частых причин головокружения, связанного с патологией внутреннего уха. По данным разных авторов, на долю этого заболевания приходится 17–35% всех периферических вестибулярных головокружений. В соответствии с теорией купулолитиаза (Schuknecht Н., 1969), от отолитов маточки отрываются маленькие частички карбоната кальция, которые при повороте головы силой тяжести могут перемещаться в ампулу полукружного канала, где прилипают к купуле, утяжеляя ее. При этом купула отклоняется от нейтрального положения, что приводит к приступу головокружения, который исчезает после соответствующего обратного поворота головы и освобождения купулы от прилипших частичек.

### Этиология

Возникновение ДППГ связано:

- с черепно-мозговой травмой;
- вирусным лабиринтитом;
- болезнью Меньера;
- ототоксическим действием антибиотиков;
- хирургическими вмешательствами на внутреннем ухе;
- мигренями, обусловленными нейроциркуляторной дистонией (спазмом лабиринтной артерии).

По мнению некоторых исследователей, в половине случаев заболевания отоконии покидают отолитовую мембрану без каких-либо видимых причин. Саккулус и утрикулус обладают высокой метаболической активностью и имеют сложную ультраструктуру. Отоконии (отолиты) воспроизводятся в течение всей жизни человека и дегенерируют при естественном старении организма. Размер отоконий составляет приблизительно 10 мкм, они обладают большим удельным весом, чем эндолимфа. Резорбция отоконий осуществляется при участии тучных клеток.

### Клиническая картина

Проявления заболевания типичны — внезапные приступы головокружения, возникающие при изменении положения головы. Одновременно с головокружением нередко появляются тошнота и рвота, слух обычно не нарушен. Больные часто знают, какое положение провоцирует у них приступ, и что при удержании головы в этом положении головокружение вскоре проходит, и оно не возникает, если головой двигать медленно.

Для подтверждения диагноза ДППГ проводят пробу Дикса–Холпайка, впервые предложенную в 1952 г. Больной сидит на кушетке, взгляд его фиксирован на лбу врача. Врач поворачивает голову больного в определенную сторону (например, вправо) приблизительно на  $45^\circ$  и затем резко укладывает его на спину, при этом голову запрокидывают на  $30^\circ$  назад, сохраняя разворот на  $45^\circ$  в сторону. При положительной пробе после небольшого латентного периода (1–5 с) возникают головокружение и горизонтально-ротаторный нистагм, направленный в сторону нижележащего уха (рис. 6-48). Если результат пробы с поворотом головы вправо отрицателен, то ее необходимо повторить с поворотом головы влево.

У части больных при пробе Дикса–Холпайка нистагм не выявляют, но возникает типичное позиционное головокружение — так называемое субъективное ДППГ.

ДППГ следует дифференцировать в первую очередь от заболеваний внутреннего уха, протекающих без нарушения слуха: вестибулярного нейронита, фистулы лабиринта, вестибулярной формы болезни Меньера.

### Лечение

За последние 20 лет в связи с прогрессом в понимании патогенеза ДППГ методы лечения этого заболевания серьезно изменились. Раньше больным советовали избегать триггерных положений, а лекарственная терапия носила

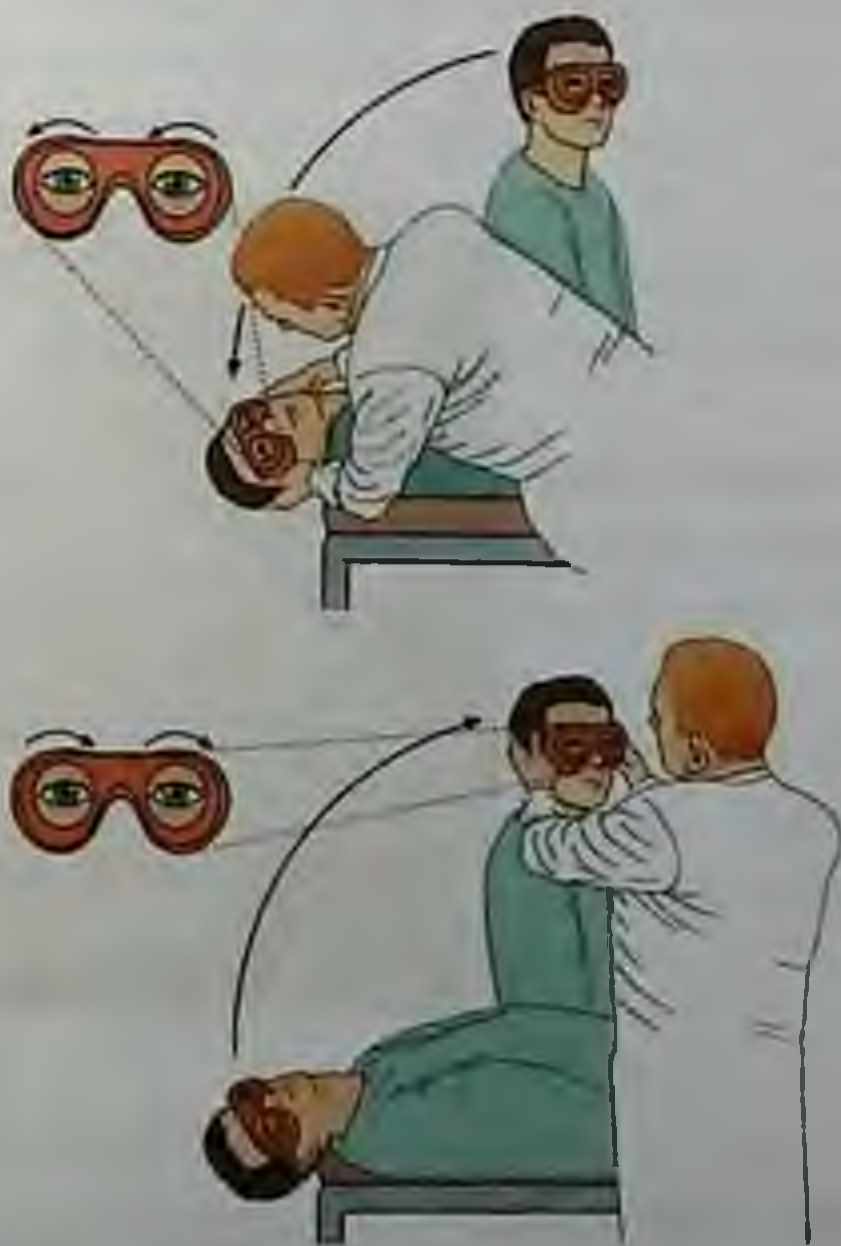

Рис. 6-48. Проведение пробы Дикса–Холпайка



симптоматический характер. Позже появились методики и маневры, позволяющие осколкам отолитов вернуться обратно в утрикулус.

Наиболее эффективна и проста методика Дж. Эпли (J.M. Epley), предложенная в 1992 г., которая предусматривает последовательные перемещения с кратковременной фиксацией головы пациента, с тем чтобы осколки отолитов, находящиеся в ампулах полукружных каналов, сместились в утрикулус.

## Отосклероз

Отосклероз (*otosclerosis*) — ограниченный остеодистрофический процесс капсулы лабиринта в виде мелких единичных очагов новообразованной костной ткани, сопровождаемый фиксацией стремени и нарушением слуха.

В большинстве случаев в начале заболевания отосклеротический очаг расположен у переднего полюса основания стремени, при росте он распространяется на стремя и нарушает его подвижность, ухудшая звукопроводение (рис. 6-49). Возможна локализация очага в области улитки



Рис. 6.49. Стремя, удаленное у больного отосклерозом во время стапедопластики (собственное наблюдение): 1 — головка; 2 — задняя дужка; 3 — передняя дужка; 4 — подножная пластинка стремени; 5 — отосклеротический очаг у переднего конца стремени

с поражением звуковосприятия. Процесс, как правило, двусторонний, однако первоначально больше поражает одно ухо, а затем распространяется и на другое. Этим заболеванием страдают до 1% населения, преобладающий возраст впервые заболевших — от 20 до 40 лет. Наиболее часто болеют женщины (80–85%), нередко отмечают отягощенную наследственность, заболевание обычно прогрессирует после беременности и родов.

### Этиология

Среди различных теорий, объясняющих этиологию отосклероза, наиболее известна генетическая, согласно которой заболевание наследуется по аутосомно-доминантному типу. Многие исследователи связывают развитие отосклероза с метаболическими нарушениями в результате дисфункции эндокринных желез. Гормональными расстройствами можно объяснить более частое выявление отосклероза у женщин, причем прогрессирование заболевания связывают с беременностью.

Патоморфологическая картина отосклероза довольно характерна. Рост отосклеротического очага начинается в костно-мозговых пространствах, особенно в местах, где присутствуют остатки эмбрионального хряща. При повышенной активности остеокластов костная ткань декальцинируется и образуется ограниченный очаг спонгиозной кости, содержащей большое количество костно-мозговых пространств, богатых кровеносными сосудами. Эту фазу отосклероза называют активной. В последующем незрелая губчатая кость вторично рассасывается и превращается в зрелую склерозированную кость.

Первичный отосклеротический очаг чаще всего расположен в передней части окна преддверия и распространяется на кольцевидную связку и основание стремени. Иногда, значительно реже, отосклеротические очаги локализованы в области улитки, что сопровождается поражением кохлеарных рецепторов и нейросенсорной тугоухостью. До появления клинических признаков отосклероза говорят о гистологической стадии отосклероза, с развитием тугоухости и ушного шума заболевание переходит в клиническую стадию.

### Клиническая картина

К основным жалобам больных относятся *понижение слуха и шум в ухе*. В самом начале заболевания эти симптомы односторонние, по мере вовлечения в процесс второго уха они становятся двусторонними. Крайне редко заболевание начинается с головокружения. При анализе жалоб



в диагностическом плане следует обращать внимание на следующие характерные признаки данного заболевания:

- наследственность — иногда отосклероз прослеживается в нескольких поколениях, т.е. заболевание наследственное;
- возраст больного — в основном поражает людей в возрасте 30—40 лет;
- пол больного — отосклероз значительно чаще наблюдается у женщин (80—90%) нежели у мужчин;
- характерные клинические проявления болезни — обычно начинается на периоды шумовых периодов слуха, а именно во время беременности или в период менструации.

В зависимости от локализации шума различают и соответствующим образом различают три клинические формы отосклероза:

- кондуктивный;
- смешанный;
- костный.

Для наиболее распространенной тимпанальной формы заболевания характерна тугоухость, характеризуемая двукратным снижением результатов проведения на тональной пороговой аудиограмме от 10 дБ (I степень тугоухости) до 65—70 дБ (III степень: рис. 6-5). а). Показатели проведения не выходят за пределы нормы (до 20 дБ на ушной катушке), костно-воздушный интервал составляет 30—45 дБ. Костно-воздушный интервал, определяемый на тональной пороговой аудиограмме, представляет функциональный резерв уха, на вели-

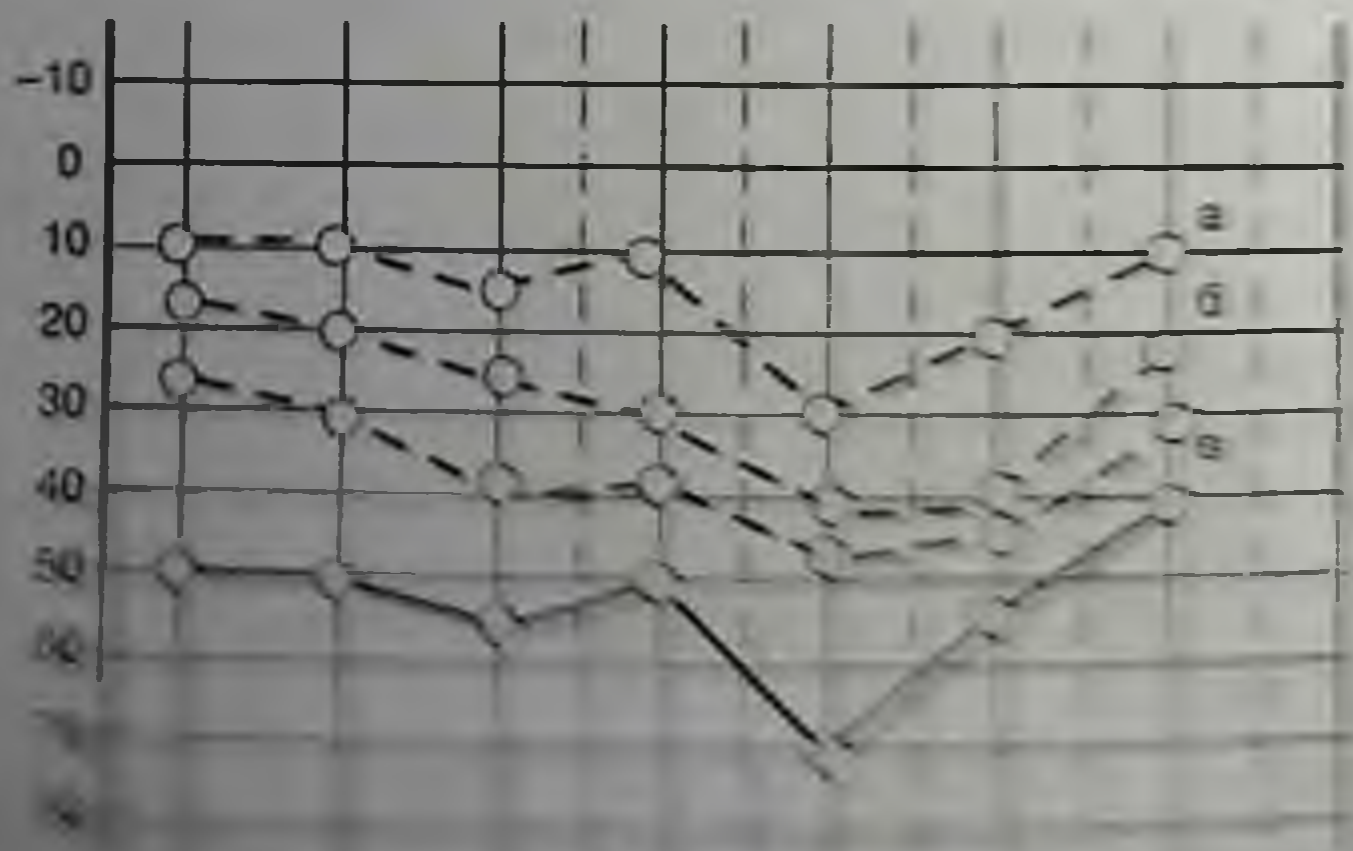


Рис. 6-5. Тональные пороговые аудиограммы при отосклерозе: а) тимпанальной форме; б) смешанной; в) костной.

чину которого возможно улучшить слух во время хирургического вмешательства. При этом можно ожидать значительного улучшения и даже полного восстановления слуха больного, так как нет поражения звуковоспринимающего аппарата. С точки зрения эффективности хирургического лечения эта форма заболевания наиболее благоприятна.

При *смешанной форме отосклероза* повышены пороги и воздушного, и костного проведения. Отмечается смешанная тугоухость. Кривая воздушного проведения снижается до 40–75 дБ, при этом снижена и кривая костного проведения (звукосприятия) до уровня 21–40 дБ (рис. 6-50, б). Костно-воздушный интервал сокращен и находится в пределах 20–30 дБ. Восстановление слуховой функции хирургическим путем в этом случае возможно лишь до уровня порогов костного проведения.

Наконец, *кохлеарная форма отосклероза* отличается более значительным поражением звуковоспринимающего аппарата. Отосклеротический процесс распространяется на внутреннее ухо. Пороги костного проведения на разных частотах превышают 40 дБ (рис. 6-50, в). Костно-воздушный разрыв может достигать 15–20 дБ, однако хирургическое восстановление воздушного звукопроведения до костного, как правило, не может значительно улучшить слух. Вместе с тем улучшение слуха после операции и в этих условиях приносит больному определенное облегчение.

В начале заболевания больной нередко жалуется на понижение слуха на одно ухо, однако уже в этот период при объективном обследовании выявляют двустороннюю тугоухость, которая развивается постепенно, прогрессирует в течение многих лет. Бывают периоды обострений, проявляющиеся резким ухудшением слуха и усилением шума в ушах. Иногда наблюдается неблагоприятная форма заболевания, характеризующаяся быстрым прогрессированием нейросенсорной тугоухости.

Довольно часто наблюдается патогномоничный для отосклероза симптом — парадоксальное улучшение слуха (возрастание разборчивости речи) в условиях вибрационно-шумовых воздействий (*paracusis Willisii*), например, при езде в трамвае или метро. Наиболее вероятное объяснение этого феномена предполагает, что в шумной обстановке люди с нормальным слухом говорят громче, при этом окружающий шум не мешает больному отосклерозом слышать громкий голос. Другое объяснение — улучшение условий звукопроведения при раскачивающем воздействии вибрации на систему слуховых косточек.

При отоскопии у многих больных отосклерозом заметны широкие слуховые проходы, не содержащие серы (симптом Тойнби), нередко



отмечается атрофия кожи наружных слуховых проходов, она легко ранима. Иногда наблюдаются экзостозы наружных слуховых проходов. В большинстве случаев барабанная перепонка имеет нормальный вид, но порой она атрофична, через нее просвечивает гиперемированная слизистая оболочка промоториума (симптом Шварце), что служит косвенным признаком активного отосклеротического процесса. Кроме того, возможны сухость кожного покрова тела, ломкость ногтей и голубизна склер.

Обычно у большинства больных отосклерозом опыт Ринне отрицателен, также как и опыты Желле и Федериче. При опыте Вебера латерализация звука происходит в сторону с большей фиксацией стремени (хуже слышащее ухо), при его одинаковой фиксации — в сторону с лучшей функцией кохлеарного аппарата.

В дифференциальной диагностике отосклероза и нейросенсорной тугоухости определенную роль играет исследование слуха с помощью ультразвука (по Б.М. Сагаловичу). При отосклерозе воспринимается ультразвук той же интенсивности, что и в норме, или незначительно большей, тогда как при нейросенсорной тугоухости восприятие ультразвука ухудшается в 2–3 раза по сравнению с нормой.

## Лечение

Лечение отосклероза обычно хирургическое. Цель операции — улучшить передачу звуковых колебаний со слуховых косточек на перилимфу. При решении вопроса о целесообразности операции первостепенное значение имеет состояние костной проводимости («резерв» улитки), оцениваемое по костно-воздушному интервалу тональной аудиограммы. Кандидатами на операцию считают лиц с потерей слуха по костной проводимости до 25–30 дБ, а по воздушной — до 50 дБ. Противопоказанием к хирургическому лечению служит активное течение отосклеротического процесса, в том числе «красный отосклероз» (отосклеротический очаг кровенаполнен).

Известны три типа операций для улучшения слуха больных отосклерозом:

- фенестрация лабиринта;
- мобилизация стремени;
- стапедэктомия со стапедопластикой.

В настоящее время стапедэктомия полностью вытеснила применяемые ранее методы хирургического лечения и позволяет добиться значительного и стойкого улучшения слуха у 80–90% больных. Наиболее часто используют *стапедопластику поршневым методом*. В основе этих

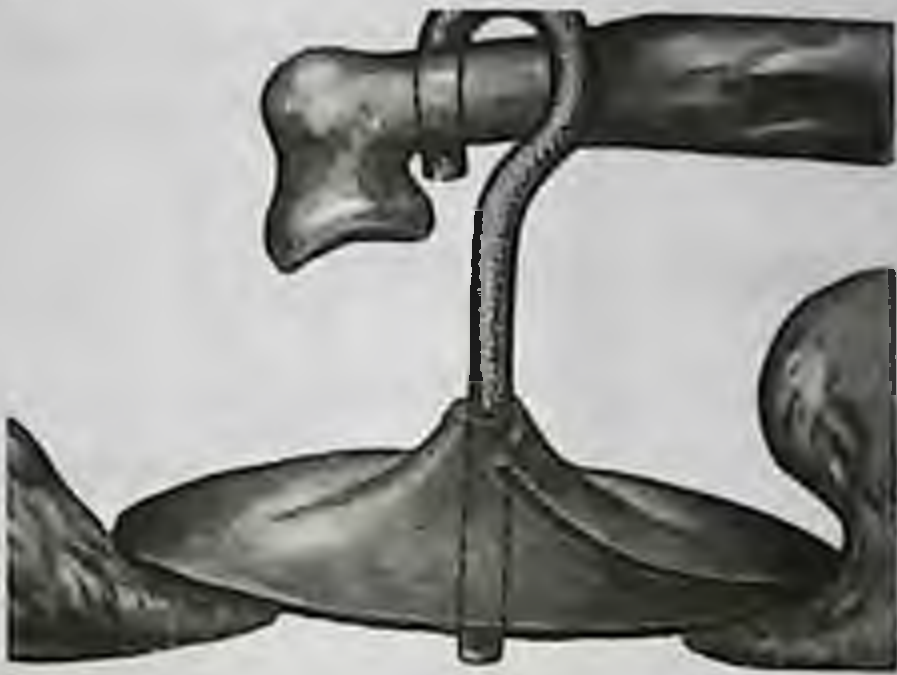

Рис. 6-51. Схема поршневой стапедопластики по В.Т. Пальчуну

методик лежит предложение проводить фенестрацию основания стремени или стапедэктомию и устанавливать синтетический протез между длинным отростком наковальни и окном преддверия.

При установке тефлонового (или полиэтиленового) протеза на стенку вены, закрывающую окно преддверия после удаления стремени, нередко возникает пролежень в месте давления протеза на вену, что ведет к глубокому пора-

жению функций рецепторов. Учитывая это, В.Т. Пальчун (1969, авторское свидетельство) предложил другой метод закрытия окна преддверия: после укрепления тефлонового протеза на длинном отростке наковальни и введения его второго конца в окно преддверия (стремя удалено) полоску вены укладывают в виде шарфа вокруг протеза, закрывая просвет между ним и краем окна (рис. 6-51).

Для изготовления протеза используют аутохрящ или аутокость, применяют также керамические и тефлоновые протезы (рис. 6-52). В настоящее время наиболее популярны титановые и фторопластовые протезы, которые вводят через перфорацию основания стремени (рис. 6-53). Учитывая, что вмешательство на окне преддверия таит серьезные опасности для функции внутреннего уха как в ближайшем, так и в отдаленном периоде, хирургическое вмешательство обычно осуществляют на хуже слышащем ухе. Операцию на другом ухе предпочтительно проводить не ранее чем через 6 мес при хорошем функциональном эффекте первой операции.

У пациентов с кохлеарной и комбинированной формами отосклероза альтернативой хирургическому лечению служит слухопротезирование.

Консервативное лечение отосклероза проводят при кохлеарной и смешанной формах отосклероза, а также в целях снижения активности отосклеротического процесса при подготовке к операции и уменьшения шума в ушах. Для замедления роста отосклеротических очагов, соответственно для стабилизации или некоторого улучшения слуха предложено длительно принимать натрия фторид или современные анти-остеопорозные средства: 2% раствор этидроновой кислоты — ксидифона\*





Рис. 6-52. Виды протезов для стапедопластики

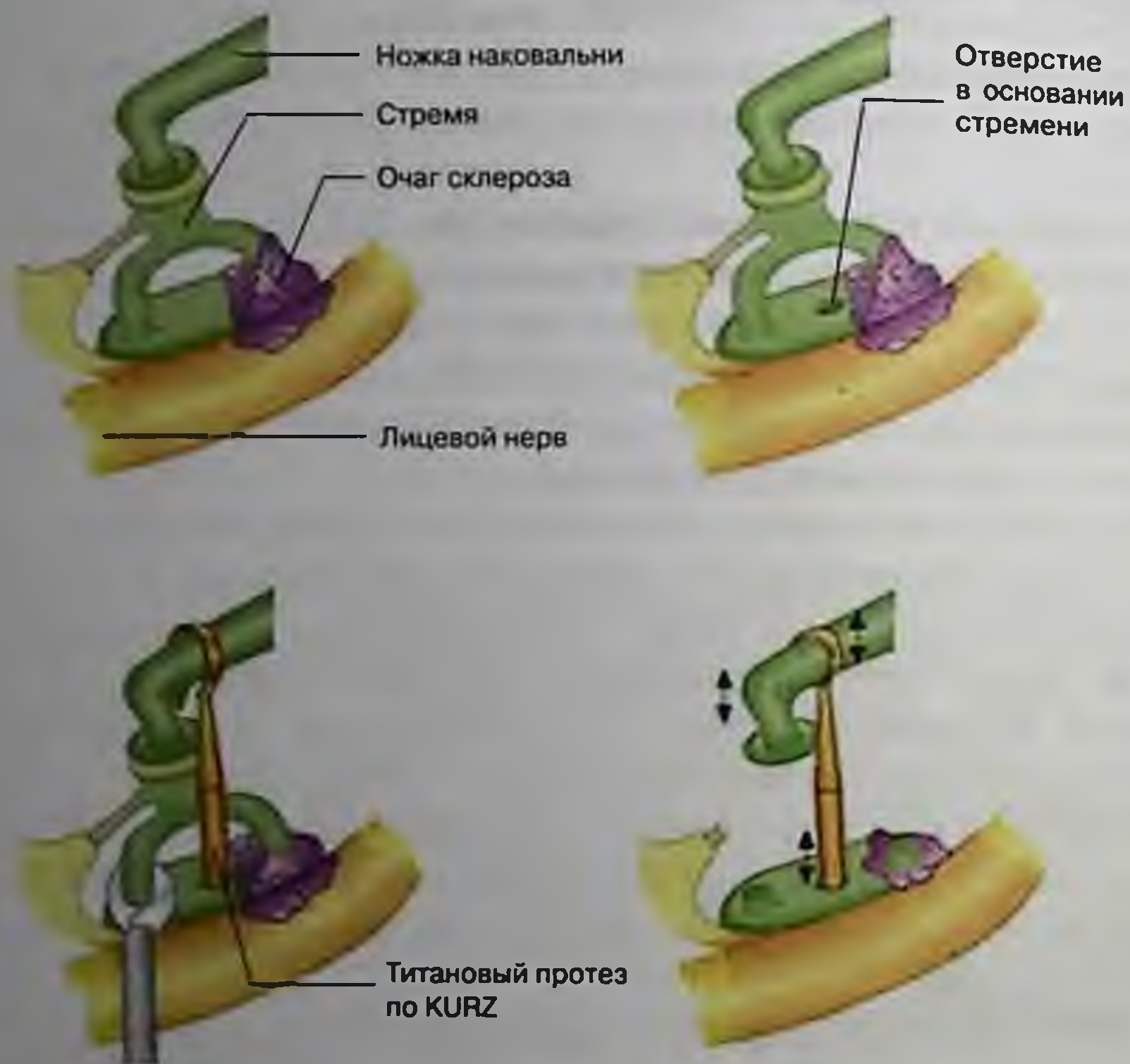


Рис. 6-53. Схема стапедопластики титановым протезом

(Россия) по 1 столовой ложке в день, аледоновую кислоту — фосамакс<sup>®</sup> (США) по 10 мг в день. Указанные препараты принимают в сочетании с витамином D<sup>4</sup> и препаратами кальция. Как доказано экспериментально, такое лечение противодействует деминерализации костной ткани в окружности отосклеротических очагов и ограничивает их разрастание. Натрия фторид в сочетании с сульфатом магния можно вводить в организм также путем эндоаурального фонофореза. Учитывая, что хирург-

гический метод не устраняет развития отосклероза в лабиринте, важно совершенствование консервативных методов лечения.

## 6.6. СЛУХОПРОТЕЗИРОВАНИЕ И КОХЛЕАРНАЯ ИМПЛАНТАЦИЯ

Слухопротезирование — улучшение слуха с использованием слуховых аппаратов. Показаниями к слухопротезированию служат двусторонняя тугоухость II—III степени или глухота на одно ухо и понижение слуха на другое, затрудняющее речевое общение. При повышении порогов восприятия речевых частот (500—4000 Гц) на 40 дБ и более (при этом разговорная речь воспринимается на расстоянии не более 1 м от ушной раковины) больному индивидуально подбирают слуховой аппарат, усиливающий внешние звуки. Слуховые аппараты — электроакустические устройства, предназначенные для приема звуковых сигналов, их преобразования, усиления и передачи к уху человека. Аппарат обычно снабжен регулятором громкости и телефоном (костным или воздушным). Используют различные виды слуховых аппаратов: заушные в очковой оправе или без нее, карманные и внутриушные, миниатюрные, выполненные в виде ушного вкладыша (рис. 6-54). Внутриушные аппараты обеспечивают акустическое усиление в 20—30 дБ, заушные — 40—75 дБ, карманные — 50—80 дБ.

Эффективность слухопротезирования зависит от технического совершенства слухового аппарата (например, автоматической регуляции громкости и сжатия частотного спектра пропускания звуков, типа источника питания и времени его непрерывной работы, габаритов и массы, устройства для подключения к телефонному аппарату). Врач-сурдолог подбирает аппарат индивидуально, лучше в специализированных учреждениях. После подбора слухового аппарата пациент проходит обучение у сурдопедагога, при этом он адаптируется к условиям восприятия окружающих звуков через слуховой аппарат. Наиболее эффективно слухопротезирование у лиц с кондуктивной тугоухостью, менее результативно — при нейро-сенсорной тугоухости. При ней-

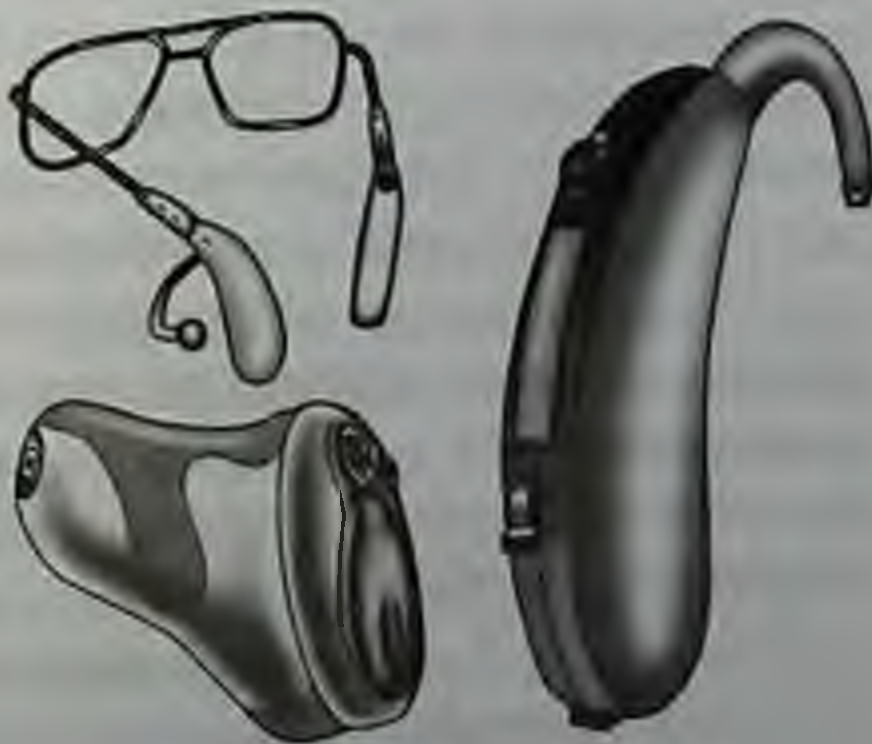

Рис. 6-54. Образцы слуховых аппаратов



росенсорной тугоухости более 80 дБ, а также при выраженном ФУНГ эффективность слухопротезирования резко снижается, так как динамический диапазон слухового поля у больного оказывается значительно суженным. При данной форме тугоухости разрыв между порогом ощущений звука и порогом дискомфорта очень мал. Усиление звука ограничено пределом переносимости, за которым дальнейшее усиление вызывает боль, неприятное ощущение, а с ним — и ухудшение разборчивости. Альтернативой традиционным слуховым аппаратам служит вибрирующий звуковой мост (*Vibrant Soundbridge*), позволяющий улучшить слух при средней и тяжелой степени (до 80 дБ) нейросенсорной тугоухости.

Социальная глухота — потеря тонального слуха на уровне 80 дБ и более, когда человек воспринимает только крик ушной раковины и общение с окружающими становится невозможным. Если слуховой аппарат неэффективен, а общение затруднено или невозможно, то человека обучают чтению с губ и контакту с людьми с помощью мимики и жестов. Одна из отличительных черт тугоухости — ее тесная связь с возникновением речевых расстройств, поскольку слух и речь представляют единый процесс в речевом общении людей. Если у ребенка врожденная глухота или она развилась в период, когда он еще не начал говорить, то он становится глухонемым. Нарушения слуха у детей следует выявлять как можно раньше, до трехлетнего возраста, тогда реабилитация слуха и речи наиболее успешна. Для выявления тугоухости и глухоты в раннем детском возрасте используют, прежде всего, объективные методы: импедансную аудиометрию, регистрацию слуховых вызванных потенциалов и отоакустическую эмиссию.

В последние десятилетия разработан и внедрен в практику новый метод слуховой реабилитации больных с тяжелой степенью тугоухости и глухотой периферического типа — *кохлеарная имплантация*. Это хирургический метод протезирования улитки в целях восстановления утраченной функции восприятия и переработки звуковой информации периферическим отделом слухового анализатора. Звуковой сигнал перерабатывается в электрические импульсы с последующей стимуляцией слухового нерва через электроды, введенные в барабанную лестницу улитки (рис. 6-55).

Показанием к кохлеарной имплантации служит глухота, обусловленная поражением волосковых клеток спирального органа. При поражении спирального ганглия и улиткового корешка преддверно-улиткового нерва кохлеарная имплантация мало перспективна.



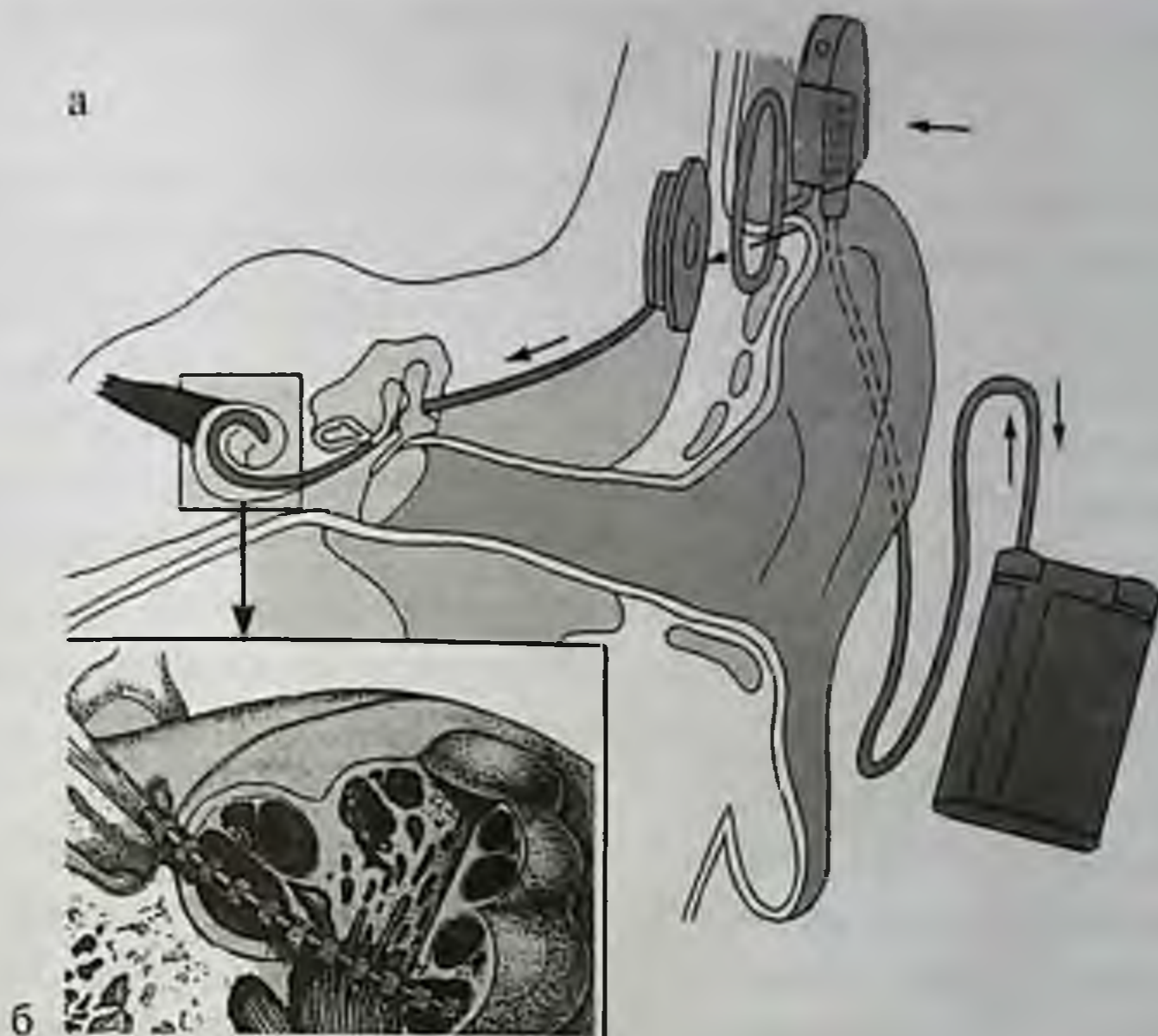


Рис. 6-55. Схема кохлеарной имплантации: а — восприятие и переработка звуковой информации периферическим отделом слухового анализатора; б — расположение электродов в улитке

Кохлеарный имплант состоит из наружной и имплантируемой частей. Наружная часть включает микрофон, речевой процессор и передатчик. Микрофон воспринимает и передает звуковые сигналы в речевой процессор. Здесь осуществляется переработка речевого сигнала в электрические импульсы, по проводу поступающие на передатчик за ухом пациента. Передатчик по радиоканалу передает информацию на приемник. Имплантируемая часть включает приемник и пучок электродов (до 22 шт.). Приемник имплантируют под кожу, в углубление, сделанное в височной кости, а пучок электродов вводят в барабанную лестницу на глубину до 30 мм через отверстие в улитке возле ее окна. Имплантируемая часть не имеет никаких внешних разъемов, ее питание и передача информации происходят по радиоканалу. При переработке звукового сигнала в электрические импульсы используют разные методы кодирования, решая задачу максимального приближения картины электрической стимуляции к частотной, амплитудной и временной структуре речи. После протезирования некоторые пациенты быстро начинают воспринимать живую речь, однако большинство нуждаются в длительных занятиях с сурдопедагогом.



## 6.7. ОТОГЕННЫЕ ВНУТРИЧЕРЕПНЫЕ ОСЛОЖНЕНИЯ И ОТОГЕННЫЙ СЕПСИС

Различные формы отогенных внутричерепных осложнений относят к тяжелым заболеваниям, опасным для жизни, которые могут развиваться как осложнения острого или хронического гнойного среднего отита. Внутричерепные осложнения выявляют примерно у 3,5–4% пациентов с воспалительными заболеваниями уха, госпитализированными в лор-стационар. Несмотря на совершенствование методов диагностики и лечения, летальность при внутричерепных осложнениях остается достаточно высокой и в значительной степени зависит от характера осложнения и своевременно начатого лечения. В структуре летальности в оториноларингологических клиниках эти больные до сих пор занимают первое место.

Среди основных видов отогенных внутричерепных осложнений чаще других встречается менингит, на втором месте — абсцессы мозга и мозжечка, на третьем — синустромбоз и отогенный сепсис. Наиболее распространенное осложнение в раннем и младшем детском возрасте — менингоэнцефалит. Иногда внутричерепные воспалительные процессы развиваются при остром гриппозном среднем отите.

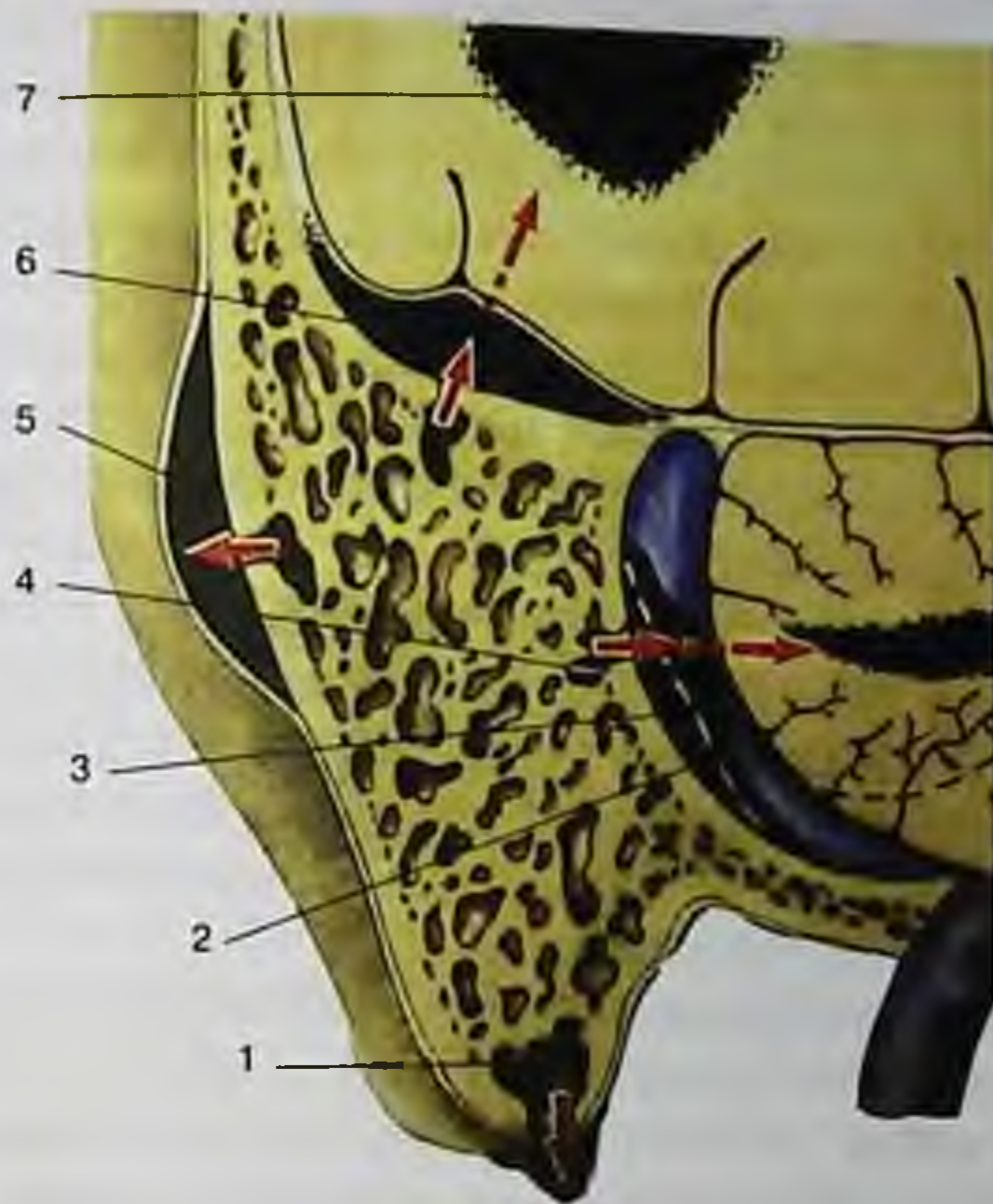
Этиологическим фактором отогенных внутричерепных осложнений служит разнообразная бактериальная микрофлора. При остром отите ведущую роль играют стрептококки и стафилококки, реже — пневмококки. При хроническом гнойном среднем отите наряду с указанными возбудителями при бактериологическом исследовании обнаруживают протей и синегнойную палочку. Нередко выявляют анаэробную и грибковую микрофлору, определенная роль принадлежит микоплазме. Вирулентность инфекции имеет существенное значение в возникновении того или иного отогенного осложнения, однако в их развитии важнейшую роль играет и реактивность организма в целом.

Пути проникновения инфекции из среднего уха в полость черепа различны, при этом важную роль играют анатомо-топографические особенности данной области. Практическое значение имеют следующие основные пути:

- контактный;
- гематогенный;
- преформированный.

Чаще всего инфекция распространяется в полость черепа *контактным путем (per continuitatem)*, или по продолжению (рис. 6-56).





**Рис. 6-56.** Пути распространения инфекции из полостей среднего уха контактным путем: 1 — прорыв гноя под мышцы шеи через верхушку сосцевидного отростка; 2 — абсцесс мозжечка; 3 — перисинуозный абсцесс; 4 — синустромбоз; 5 — субпериостальный абсцесс; 6 — экстрадуральный абсцесс; 7 — абсцесс височной доли

Разрушение верхней стенки барабанной полости или пещеры сосцевидного отростка кариозным или холестеатомным процессом чаще бывает у больных с хроническим гнойным средним отитом и приводит к проникновению инфекции в среднюю черепную ямку. При распространении процесса к задней стенке сосцевидного отростка развиваются тромбоз сигмовидного синуса, сепсис и воспаление в задней черепной ямке.

Выделяют определенные этапы распространения инфекции в полость черепа контактным путем.

- Первый этап — развитие ограниченного воспаления на участке твердой мозговой оболочки, прилежащем к пораженной кариесом костной пластинке — поверхности височной кости, обращенной в полость черепа. Этот начальный этап формирования внутричерепного осложнения обозначают как ограниченный пахименингит.
- Следующий этап — образование экстрадурального (или перидурального) абсцесса, т.е. скопление гноя между внутренней поверх-



ностью височной кости, обращенной в полость черепа, и твердой мозговой оболочкой (*dura mater*). Если такой гнойник локализован в области венозной пазухи, между ее наружной стенкой и костью, то его называют перисинуозным абсцессом. При распространении воспаления на стенку венозного синуса развивается синустромбоз.

- Третий этап — проникновение инфекции между твердой мозговой оболочкой и паутинной (*arachnoidea*) оболочкой с образованием субдурального абсцесса. При отсутствии ограничительного воспалительного вала инфекция распространяется по паутинной (*arachnoidea*) и сосудистой (*pia mater*) мозговым оболочкам, что приводит к развитию разлитого гнойного менингита.
- Наконец, заключительный этап — вовлечение в гнойный процесс вещества мозга, в результате чего развивается первоначально энцефалитическое размягчение вещества мозга, а затем формируется абсцесс мозга или мозжечка.

Последовательность формирования осложнений часто бывает иной. Большое значение в распространении инфекции в заднюю и среднюю черепные ямки имеют так называемые угловые ячейки, расположенные между средней черепной ямкой и сигмовидной бороздой.

**Гематогенный** (метастатический) путь возникновения внутричерепных осложнений чаще реализуется у больных с острым гнойным средним отитом. Инфекция при этом распространяется в глубинные отделы мозга, возможно развитие абсцесса на стороне, противоположной больному уху.

Помимо этого инфекция распространяется по **преформированным путям**:

- костным канальцам кровеносных и лимфатических сосудов;
- периваскулярным пространствам внутреннего слухового прохода;
- водопроводам преддверия и улитки.

Значительная часть лабиринта и стенка костного канала лицевого нерва прилежат к барабанной полости, что делает возможным распространение воспалительного процесса из нее на лабиринт и лицевой нерв. Из лабиринта по ходу сосудисто-нервного пучка инфекция сравнительно легко проникает в заднюю черепную ямку через внутренний слуховой проход. Возможно также распространение инфекции из лабиринта через водопровод преддверия, оканчивающийся эндолимфатическим мешком: при его нагноении на задней поверхности пирамиды развивается интрадуральный абсцесс, и вероятно дальнейшее распространение инфекции на мозжечок. Наконец, инфекция может проникнуть в полость

черепу по водопроводу улитки, через который перилимфатическое пространство лабиринта сообщается с субарахноидальным пространством. Водопровод улитки открывается на нижней грани пирамиды непосредственно у ее задненижнего края. Если инфекция распространяется в полость черепа гематогенно или по преформированным путям, то прилежащие к твердой мозговой оболочке костные стенки среднего уха могут быть не поражены кариезом.

Важное условие, способствующее распространению инфекции в полость черепа, — затруднение оттока гнойного отделяемого из барабанной полости и ячеек сосцевидного отростка в наружный слуховой проход. Так, при эпитимпаните нарушается отток из верхнего этажа барабанной полости в мезотимпанум, при мастоидите важную роль в развитии внутричерепных осложнений играет блок входа в сосцевидную пещеру, при остром гнойном среднем отите нарушается дренирование патологического секрета через слуховую трубу, а самопроизвольное прободение барабанной перепонки затруднено. Таким образом, один из главных патогенетических принципов лечения больного с внутричерепным осложнением — элиминация гнойного очага в ухе.

## Отогенный менингит

Отогенный менингит (*meningitis otogena*) — разлитое гнойное воспаление оболочек головного мозга, развивающееся в результате бактериального инфицирования со стороны полостей среднего уха.

Менингит является тяжелым осложнением хронического, несколько реже — острого гнойного среднего отита. Различают первичный отогенный менингит, развившийся при распространении гнойной инфекции из уха на мозговые оболочки, и вторичный отогенный менингит, возникший как следствие других внутричерепных осложнений: синустромбоза, субдурального или внутримозгового абсцессов.

### Этиология

Этиологическим фактором служит разнообразная микрофлора, высеваемая при хроническом или остром гнойном среднем отите.

Патолого-анатомическая картина заболевания характеризуется гиперемией и отеком мозговых оболочек, инфильтрацией стенок сосудов и присутствием в спинномозговой жидкости гнойного экссудата с примесью фибрина. Как правило, повышено ликворное и внутримозговое давление, мозговые извилины сглажены, развиваются отек и воспаление прилежащих участков мозга.



## Клиническая картина

При отогенном менингите различают *общие симптомы инфекционного заболевания, менингеальные и очаговые симптомы*. По выраженности и скорости развития симптомов выделяют острую, молниеносную, рецидивирующую и стертую (атипичную) формы менингита.

*Общие симптомы.* Состояние больного обычно тяжелое. Чаще он лежит на боку, согнув ноги и запрокинув голову. Отмечается помутненное сознание, переходящее в бред, иногда проявляется резкое психомоторное возбуждение, сменяемое угнетением и сонливостью. Температура тела повышена до 39–40 °С и более, имеет тип *continua* с нерезкими, в пределах до 1 °С, колебаниями в течение суток. Если температурная кривая носит ремиттирующий характер, следует исключить синустромбоз и сепсис. Возможно также начало менингита с субфебрильной, а в редких случаях даже нормальной температурой тела. Чаще это отмечается у пожилых ослабленных больных, больных диабетом и беременных.

Вследствие выраженной интоксикации наблюдается тахикардия, сердечные тоны приглушены; дыхание учащено, но ритмичное. Язык сухой, нередко обложен налетом. Кожные покровы бледные.

К *менингеальным* (оболочечным) симптомам относят головную боль, ригидность затылочных мышц, симптомы Кернига, Брудзинского, скуловой симптом Бехтерева, общую гиперестезию и др.

Причины головной боли — повышение внутричерепного давления, растяжение твердой мозговой оболочки и раздражение окончаний тройничного нерва. Головная боль бывает и при остром среднем отите, и при обострении хронического отита, однако при менингите ее характер меняется — боль становится значительно более интенсивной, диффузной, распирающей. Головная боль усиливается при воздействии различных раздражителей: тактильных, яркого света, резкого звука. Больному следует обеспечить полный покой, исключив такие раздражения. Иногда головная боль иррадирует в шею и вниз по позвоночнику, у 90% больных она сопровождается тошнотой и у 30% — рвотой. Рвота обычно возникает при усилении головной боли и не связана с приемом пищи.

Для первичной диагностики менингита патогномоничными симптомами служат *ригидность затылочных мышц и симптом Кернига*. Ригидность затылочных мышц проявляется резким повышением их тонуса. При попытке пассивно нагнуть голову больного вперед напрягаются задние шейные мышцы — разгибатели головы. Сам больной также не может дотянуться подбородком до грудины. Ригидность вызывает характерное

запрокидывание головы, при этом всякая попытка изменить фиксированное положение головы вызывает резкую, болезненную реакцию.

Симптом Кернига, так же как и ригидность затылочных мышц, выявляется уже в 1-й день заболевания и более четко — в последующие 2–3 дня. Он проявляется невозможностью разогнуть в коленном суставе ногу, ранее согнутую в тазобедренном и коленном суставах.

Верхний симптом Брудзинского — сгибание ног и подтягивание их к животу при попытке пассивного сгибания головы, одновременно может произойти и приподнимание плеч при руках, согнутых в локтевых суставах (симптом вставания). Нижний симптом Брудзинского состоит в том, что при пассивном сгибании одной ноги в коленном и тазобедренном суставах другая нога тоже сгибается. Скуловой симптом Бехтерева заключается в резком усилении боли внутри головы и возникновении блефароспазма при поколачивании молоточком по скуловой дуге.

Обычно первые два симптома (ригидность затылочных мышц и симптом Кернига) свидетельствуют о тяжести менингита и изменениях спинномозговой жидкости. Даже незначительно выраженные менингеальные знаки следует трактовать как менингит и верифицировать его при поясничной пункции.

Среди очаговых симптомов выделяют симптомы поражения вещества мозга и черепных нервов. О развитии энцефалита с поражением двигательных центров коры головного мозга и передних рогов спинного мозга свидетельствуют пирамидные симптомы Бабинского, Оппенгейма, Россолимо, Гордона. Черепные нервы вовлекаются в процесс при базальной локализации менингита. Обычно в первую очередь поражаются глазодвигательные нервы, из них чаще других отводящий (VI нерв), реже — глазодвигательный (III нерв), еще реже — блоковый (IV нерв).

Глазное дно в большинстве случаев отогенного менингита не изменено, лишь у 4–5% больных наблюдаются незначительная гиперемия дисков зрительных нервов, легкая смазанность их границ, расширение вен.

В периферической крови практически всегда наблюдается выраженный нейтрофильный лейкоцитоз, превышающий  $15-25 \times 10^9$ /л. Изменена лейкоцитарная формула: отмечается сдвиг влево, иногда с появлением единичных юных форм. СОЭ увеличена до 40–60 мм/ч, возможна диссоциация между высоким лейкоцитозом и отсутствием значительного увеличения СОЭ.



## Диагностика

В диагностике менингита особое значение имеет исследование ликвора. Поясничную пункцию проводят в положении больного лежа на боку, с согнутой спиной и сильно подтянутыми к животу ногами, между III и IV поясничным позвонком. Ориентиром служит поперечная линия, соединяющая гребни подвздошных костей. При менингите спинномозговая жидкость вытекает под давлением, она мутная, иногда зеленовато-желтая, гнойная. В норме ликвор вытекает из иглы со скоростью 60 капель в минуту, давление по манометру — 150–200 мм вод. ст. Увеличивается количество клеточных элементов (норма составляет 3–6 кл./мкл); цитоз свыше 300–500 кл./мкл свидетельствует о гнойном менингите. Иногда цитоз достигает нескольких тысяч и даже десятков тысяч клеточных элементов в микролитре. Во всех случаях преобладают нейтрофилы (80–90%). Повышается содержание белка (норма — 150–450 мг/л), уменьшается количество сахара и хлоридов (норма концентрации сахара — 2,5–4,2 ммоль/л, хлоридов — 118–132 ммоль/л). Значительное снижение содержания сахара в ликворе, а также низкий плеоцитоз при тяжелом состоянии больного служат прогностически неблагоприятным признаком. Микробиологическое исследование спинномозговой жидкости иногда позволяет выявить возбудителя, облегчая выбор соответствующего антибиотика.

## Дифференциальная диагностика

Отогенный менингит необходимо дифференцировать с туберкулезным, эпидемическим цереброспинальным и серозным вирусным менингитом. Туберкулезный менингит чаще бывает у детей, для него характерно вялое и медленное течение, туберкулезным процессом нередко поражены другие органы, в первую очередь легкие. При поясничной пункции спинномозговая жидкость чаще прозрачная, вытекает под давлением, цитоз не выражен, ликвор содержит большое количество лимфоцитов (до 80%). При сохранении спинномозговой жидкости в пробирке через сутки образуется фибриновая пленка.

Эпидемический цереброспинальный менингит протекает бурно, его началу нередко предшествует катар верхних дыхательных путей, наблюдаются петехии на коже, герпетические высыпания на губах. При постановке диагноза учитывают эпидемиологическую обстановку. Диагноз подтверждают обнаружением менингококков в спинномозговой жидкости.

Серозный менингит чаще развивается на фоне острого среднего отита, вызванного вирусной инфекцией, например, в период эпидемии гриппа или массовых заболеваний острой респираторной вирусной ин-

фекцией. Симптомы серозного менингита менее выражены, изменения в ликворе также выражены слабее, чем при гнойном процессе, цитоз (обычно лимфоцитарный) не превышает 200–300 кл./мкл, содержание сахара нормальное.

Широкое применение антибиотиков привело к тому, что основные симптомы менингита, равно как и других отогенных внутричерепных осложнений, стали менее выраженными, все чаще наблюдаются атипичные формы заболевания. При постановке диагноза врач должен быть очень внимательным и учитывать микросимптоматику, помня, что лечение более эффективно, если оно начато в ранние сроки.

### Лечение

Лечение отогенного менингита, как и других отогенных внутричерепных осложнений, комплексное. Его основу составляют *срочная хирургическая элиминация очага инфекции в ухе* и безотлагательная массивная антибактериальная терапия с назначением высоких доз антибиотиков широкого спектра действия.

Элиминация инфекционного очага — обязательная первоочередная мера независимо от состояния больного и распространенности изменений в ухе. Тяжелое состояние больного не следует считать противопоказанием к операции, так как оставленный гнойный очаг служит источником постоянного поступления инфекции в подболобочечное пространство и интоксикации.

Кроме того, зачастую гнойный менингит — не единственное внутричерепное осложнение, нередко он сочетается с экстра- или субдуральным абсцессом, а также тромбозом сигмовидного синуса, что часто выявляется только на операции. Слабовыраженные изменения в ухе, заметные при лор-осмотре, в некоторых случаях не соответствуют действительным обширным деструктивным изменениям, обнаруживаемым во время операции.

Как и при любом отогенном внутричерепном осложнении, обусловленном гнойным воспалением в среднем ухе, при отогенном менингите проводят *расширенную санирующую операцию на височной кости* (при хроническом гнойном среднем отите — радикальную операцию, при остром — антромастоидотомию). Операцию обозначают как *расширенную*, поскольку, помимо обычного объема хирургического вмешательства, она включает обязательное обнажение твердой мозговой оболочки в области крыши сосцевидной пещеры или барабанной полости и сигмовидного синуса.

Одновременно с операцией необходимо начать антибактериальную терапию. Наиболее эффективно массивное, комбинированное введение



антибиотиков в начальной стадии заболевания, поскольку имеется бактериемия, очаги инфекции в оболочках не организовались, и возбудитель более подвержен воздействию антибактериального препарата. При наиболее тяжелом течении заболевания с первых часов назначают одновременно до трех-четырех антибактериальных препаратов различных групп с учетом их фармакологической совместимости.

Среди полусинтетических пенициллинов широкого спектра действия, устойчивых к пенициллиназе, наиболее известны комбинации с ингибиторами  $\beta$ -лактамаз: амоксициллин + клавулановая кислота — аугментин<sup>®</sup>, медоклав<sup>®</sup>; ампициллин + сульбактам — амписид<sup>®</sup>. При тяжелых инфекциях, вызванных сочетанным воздействием аэробных и анаэробных бактерий, особенно при подозрении на поражение синегнойной палочкой, используют антипсевдомонадные пенициллины: тикарциллин + клавулановая кислота — тиментин<sup>®</sup> или пиперациллин + тазобактам — тазоцин<sup>®</sup> (антибиотик в сочетании с ингибитором  $\beta$ -лактамаз).

Если среди возбудителей болезни идентифицированы или предполагаются анаэробные микроорганизмы, то полусинтетические пенициллины сочетают с метронидазолом (внутривенно капельно по 500 мг 3 раза в сутки). Высокая эффективность такой широко применяемой комбинации неоднократно подтверждена.

При лечении внутричерепных осложнений используют и цефалоспорины III–IV поколения. Хорошо зарекомендовали себя такие препараты, как цефтазидим (фортум<sup>®</sup>), цефтибутен (цедекс<sup>®</sup>), цефтриаксон (лифаксон<sup>®</sup>, роцефин<sup>®</sup>), относящиеся к III поколению цефалоспоринов. В частности, цефтазидим, применяемый парентерально по 1–2 г через каждые 8–12 ч, обладает бактерицидным действием в отношении грамотрицательных бактерий (таких, как псевдомонас, клебсиелла, протей, нейссерия, гемофилус, золотистый стафилококк) и анаэробных микроорганизмов и служит препаратом первого выбора при инфицировании синегнойной палочкой. Цефалоспориновый антибиотик IV поколения цефпиром (цефанорм<sup>®</sup>), обладающий широким спектром бактерицидного действия, используют для лечения пациентов с нейтропенией и ослабленным иммунитетом. Цефалоспорины редко комбинируют с другими антибиотиками, однако при очень высокой вирулентности возможны сочетания с семейством ампициллина. При крайне тяжелом течении инфекции добавляют антибиотики интралюмбально. К сожалению, при таких комбинациях повышается риск токсических и аллергических осложнений.



Следует подчеркнуть, что успех антибактериальной терапии при отогенном внутричерепном осложнении в немалой степени зависит от своевременности и эффективности хирургической элиминации гнойного очага в ухе.

### Отогенные абсцессы в полости черепа

Различают *экстрадуральный, субдуральный, а также внутримозговой абсцессы* (рис. 6-57). Их расположение по отношению к оболочкам строения инфекции из полостей среднего уха.

#### Экстрадуральный абсцесс

*Экстрадуральный абсцесс характеризуется ограниченным скоплением гноя между внутренней поверхностью височной кости и твердой мозговой оболочкой. Он возникает в результате распространения воспалительного*



Рис. 6-57. Отогенные абсцессы мозга: а — открытый экстрадуральный абсцесс; б — закрытый экстрадуральный абсцесс; в — субдуральный абсцесс; г — внутримозговой абсцесс



процесса из барабанной полости и сосцевидного отростка в полость черепа и локализован в средней или задней черепной ямке. Если гнойник расположен между наружной стенкой венозного синуса и костью, его обозначают как перисинуозный абсцесс. Экстрадуральный абсцесс может быть осложнением острого среднего отита или обострения хронического гнойного отита, нередко при этом наблюдаются гной в полостях среднего уха, холестеатома, часто — разрушение крыши сосцевидной пещеры или барабанной полости. При экстрадуральном абсцессе, осложняющем острый гнойный отит, возможны клинические симптомы мастоидита.

По анатомо-топографическим, морфологическим и клиническим особенностям к экстрадуральному абсцессу, открытому в среднее ухо, близок ограниченный пахименингит, который, по существу, можно рассматривать как начальную фазу развития абсцесса. Если в месте проникновения инфекции к твердой мозговой оболочке костная стенка среднего уха сохраняется, то образуется закрытый экстрадуральный абсцесс. Если же эта стенка разрушена кариесом, то ограниченного гнойного пространства между костью и твердой мозговой оболочкой не образуется и твердая мозговая оболочка оказывается стенкой гнойного очага в среднем ухе.

**Клиническая картина и диагностика.** Клиническая картина при экстрадуральном абсцессе бедна, его нередко диагностируют лишь во время плановой операции. Общие симптомы маловыражены. Температура тела чаще нормальная или субфебрильная даже при перисинуозном абсцессе. Повышение температуры тела обычно означает развитие менингита или синустромбоза и сепсиса. Частота пульса соответствует температуре тела. Показатели анализов крови часто без отклонений от нормы, СОЭ не увеличена. Лишь при обширном пахименингите наблюдаются небольшие изменения крови.

Головная боль при экстрадуральном абсцессе бывает далеко не всегда. При жалобах на головную боль она обычно постоянная, не очень интенсивная и локализована при перисинуозном абсцессе в затылке и лобных отделах, при абсцессах в средней черепной ямке — в височной, заушной областях и в области козелка. При более глубоком расположении абсцесса с вовлечением гассерова узла или его ветвей возможны тригеминальные боли в области лица. При заднечерепном экстрадуральном абсцессе боли локализованы в шее, иногда при этом из-за боли развивается кривошея. Нередко головная боль сопровождается тошнотой, рвотой, повышенной сонливостью. Общее состояние обычно удов-

летворительное, редко тяжелое. Порой наблюдаются легкая ригидность затылочных мышц, симптом Кернига, более выраженный на стороне абсцесса, ликвор при этом обычно не изменен. Важным признаком экстрадурального абсцесса служит обильное гноетечение из уха. Решающее значение в диагностике принадлежит КТ или МРТ головного мозга, где четко выявляется объемный процесс.

**Лечение.** Лечение экстрадурального абсцесса обязательно хирургическое — расширенная saniрующая операция на среднем ухе. Показаниями к операции служат:

- локальная головная боль;
- ухудшение общего состояния;
- обильное гноетечение из уха;
- появление очаговых симптомов;
- кариозный процесс в аттикоантральной области, выявляемый рентгенологически.

Нередко только во время операции проводят дифференциальную диагностику с внутримозговым и субдуральным абсцессом.

### **Субдуральный абсцесс**

*Субдуральный абсцесс — скопление гноя между твердой мозговой оболочкой и мозгом.* Он развивается как осложнение хронического гнойного среднего отита, значительно реже — острого. Как правило, инфекция распространяется на внутреннюю поверхность твердой мозговой оболочки контактным путем; на месте, соответствующем абсцессу, твердая мозговая оболочка размягчается, расплавляется с образованием большего или меньшего отверстия.

Близость субдурального абсцесса к мягкой мозговой оболочке (которая сразу расплавляется) и веществу мозга иногда приводит к развитию двух групп симптомов: менингеальных и очаговых соответственно локализации абсцесса. При локализации абсцесса в средней черепной ямке очаговые симптомы выражены легкими пирамидными знаками, при локализации в задней черепной ямке — мозжечковыми симптомами (спонтанным нистагмом, промахиванием на стороне поражения при выполнении указательных проб).

Для субдурального абсцесса характерно ремиттирующее течение менингеального синдрома с умеренным плеоцитозом в ликворе. Ввиду частого сочетания субдурального абсцесса с менингитом, внутримозговым абсцессом или синустромбозом весь симптомокомплекс представляет столь сложную мозаику различных клинических признаков, что из



него трудно выделить симптомы, присущие субдуральному абсцессу. Иногда дифференциальная диагностика возможна лишь с помощью КТ или МРТ.

**Лечение.** Лечение субдурального абсцесса обязательно хирургическое. *Выполняют расширенную общеполостную операцию (в редких случаях — антромастотомию) с обязательным обнажением сигмовидного синуса и твердой мозговой оболочки средней черепной ямки.* Чаще всего диагноз можно подтвердить лишь во время операции, когда обнаруживают фистулу в твердой мозговой оболочке, через которую выделяется гной. При отсутствии фистулы твердая мозговая оболочка в месте гнойника желто-белого или желто-зеленого цвета, иногда выпячивается. В этом месте ее обрабатывают настойкой йода и пунктируют толстой иглой. После аспирации гноя шприцем, не вынимая иглы, крестообразным разрезом вскрывают гнойник, вводят тонкий мягкий дренаж, используя для него перчаточную резину. Заушную рану рыхло тампонируют и не зашивают. В послеоперационный период проводят антибактериальную, дегидратирующую и общеукрепляющую терапию.

### **Абсцесс височной доли мозга и мозжечка**

*Внутри мозговой абсцесс — ограниченное скопление гноя в веществе головного мозга, возникающее вторично при источнике инфекции в полостях среднего уха.* Среди отогенных внутри мозговых абсцессов наиболее распространены абсцессы височной доли мозга и мозжечка.

Внутри мозговой абсцесс чаще развивается при хроническом гнойном среднем отите, когда инфекция проникает в вещество мозга контактным путем. Обычно он возникает в непосредственной близости от очага инфекции и расположен довольно поверхностно — на глубине 2—4 см. В височной доле абсцесс, как правило, локализован вблизи крыши барабанной полости и сосцевидной пещеры; промежуточным звеном в развитии абсцесса мозжечка нередко бывают лабиринтит или синустромбоз. При остром среднем отите возможно гематогенное или лимфогенное распространение инфекции, при этом абсцесс может формироваться в участках мозга, отдаленных от первичного очага. Сравнительно редки множественные отогенные абсцессы мозга.

Абсцессы височной доли мозга встречаются приблизительно в 4 раза чаще, чем абсцессы мозжечка, они обычно округлой формы, в то время как в мозжечке — щелевидной. Наиболее благоприятно протекают гладкостенные абсцессы с хорошо выраженной капсулой, которая образует-

ся на 4-й неделе, однако нередко капсула отсутствует и абсцесс окружен воспаленным и размягченным веществом мозга.

### Клиническая картина

Клиническая картина отогенного внутримозгового абсцесса в значительной мере зависит от его локализации, величины, реакции окружающих тканей и стадии процесса. Выделяют четыре стадии течения абсцесса мозга: *начальную, латентную, явную и терминальную.*

*Начальная стадия* длится обычно 1–2 нед и сопровождается легкой головной болью, вялостью, повышением температуры тела до 37,2–37,5 °С, тошнотой и рвотой. Это так называемая энцефалитическая стадия абсцесса. Нередко подобное состояние больного совпадает с обострением хронического отита или с послеоперационным периодом (после санлирующей операции на ухе), поэтому ему не уделяют должного внимания.

*Латентная стадия* болезни (2–6 нед) бедна симптомами. Состояние больного несколько улучшается. Могут отмечаться вялость, бледность кожного покрова, отсутствие аппетита, периодически возникающая головная боль. В этот период температура тела обычно нормальная, формула крови также в пределах нормы. Первые две стадии отогенного абсцесса мозга часто протекают незаметно или их симптомы относят к обострению отита.

Переход в *явную стадию* абсцесса может быть постепенным, но иногда симптомы проявляются внезапно. Продолжительность явной стадии — около 2 нед, налицо картина тяжелого заболевания с тенденцией к быстрому и неуклонному ухудшению состояния больного, хотя в редких случаях наблюдается волнообразное течение болезни с периодами улучшения и ухудшения. Многочисленные симптомы заболевания в этот период объединяют в три группы:

- общие признаки тяжелого инфекционного заболевания;
- общемозговые симптомы;
- очаговые неврологические симптомы, зависящие от локализации абсцесса.

К первой группе относятся симптомы тяжелого инфекционного (нагноительного) процесса. Характерны слабость, разбитость, отсутствие аппетита; больной вял, сонлив, кожный покров бледен, иногда с землистым или желтушным оттенком, выражение лица страдальческое. Язык обычно обложен, появляются неприятный запах изо рта, задержка



стула, изменения в крови, характерные для воспаления. Повышение температуры тела зависит от сопутствующего гнойного отита и других внутричерепных осложнений. Как принято считать, для неосложненных абсцессов мозга характерна нормальная или субфебрильная температура тела.

*Общие мозговые симптомы* (вторая группа) развиваются вследствие повышения внутричерепного давления, дислокации структур мозга, распространения воспалительного процесса или токсического воздействия абсцесса на продолговатый мозг. Головная боль при абсцессе обычна, это очень важный симптом; отсутствие головной боли при абсцессах мозга редко и возможно лишь при наличии плотной капсулы, изолирующей абсцесс от окружающих тканей. Боль постоянная или приступообразная, иногда нестерпимая, обычно соответствует локализации абсцесса и усиливается при постукивании пальцем по покровам черепа над местом абсцесса. Нередко головная боль сочетается с тошнотой и рвотой, как правило, внезапно возникающей на высоте головной боли и не связанной с приемом пищи. Обычно рвота сопровождает диффузную головную боль и служит признаком внутричерепной гипертензии.

Вынужденное положение головы с наклоном набок наблюдается чаще при абсцессах мозжечка. По аналогии с опухолями мозжечка, такое положение, очевидно, способствует свободному току ликвора в IV желудочке. Другое положение головы — резко откинута назад при отсутствии ригидности — признак начинающегося отека мозга. Этот симптом служит противопоказанием к поясничной пункции вследствие опасности ущемления миндалик мозжечка в большом затылочном отверстии.

Для абсцесса характерна брадикардия, иногда до 45 в мин, пульс ритмичный и напряженный, особенно показательно сопоставление пульса с температурной реакцией. Брадикардия объясняется влиянием повышенного внутричерепного давления на продолговатый мозг, распространением на него воспалительного процесса или токсическим воздействием абсцесса на ядра блуждающего нерва.

При отогенном абсцессе мозга почти всегда наблюдаются *менингеальные симптомы*. Они наиболее выражены в ранней стадии абсцесса, до образования капсулы, а при инкапсуляции абсцесса становятся менее выраженными или исчезают. Менингеальный синдром служит показанием к поясничной пункции, обязательной при подозрении на внутричерепное осложнение. Результаты поясничной пункции позволяют диагностировать менингит и отогенную гидроцефалию, но не всегда

помогают исключить другие внутричерепные осложнения, в том числе абсцесс.

Давление спинномозговой жидкости при абсцессе обычно умеренно повышено и составляет 300—350 мм вод.ст. (норма — 70—200 мм вод.ст.), за исключением случаев, осложненных менингитом. Иногда давление ликвора при абсцессах не превышает норму или даже понижено.

При неосложненных абсцессах жидкость прозрачная, иногда опалесцирующая, при осложненных абсцессах — мутная, а при прорыве гноя в субарахноидальное пространство — гнойная. Изменения состава ликвора при абсцессе сводятся к умеренному повышению количества белка и иногда к незначительному плеоцитозу (до 100—300 кл./мкл). При более значительном цитозе абсцесс отличается от гнойного менингита чрезвычайно быстрой санацией ликвора после назначения антибактериальных препаратов. Эту диссоциацию между улучшением ликворологических показателей и ухудшением состояния больного, названную синдромом несоответствия, считают характерной для абсцесса мозга. Глобулиновая реакция Панди при абсцессе почти всегда положительная.

При поясничной пункции следует ограничиться забором 2—3 мл спинномозговой жидкости, учитывая опасность прорыва абсцесса в ликворное пространство, а также тот факт, что у больного с абсцессом мозжечка резкое снижение давления может привести к смещению продолговатого мозга и остановке дыхания.

*Для определения локализации абсцесса мозга наибольшее диагностическое значение имеют очаговые симптомы.* Своим происхождением они обязаны разрушению и дислокации вещества мозга гнойным процессом, развитию перифокального отека и негнойного энцефалита и сдавлению проводящих нервных путей.

При абсцессе височной доли мозга к основным локальным симптомам относятся *афазия* и *гемианопсия*. Самый яркий симптом — афазия при поражении левой височной доли у правшей, наблюдаемая не менее чем в 75—80% случаев абсцесса этой локализации. Отсутствие афазии при левосторонней локализации абсцесса объясняют скрытой леворукостью, отсутствием значительного перифокального воспаления и отека. Для абсцесса левой височной доли у правши наиболее характерна амнестическая афазия, несколько реже наблюдается сенсорная, еще реже — моторная.

*Амнестическая афазия* связана с поражением задних отделов височной и теменной долей, в которых фиксируются сочетания зрительных



и слуховых импульсов. При такой афазии больной владеет произвольной речью и свободно называет предметы, о которых говорит, но если ему показать какой-либо из этих предметов и спросить, как он называется, больной не может ответить и описывает этот предмет (например: карандаш — это то, чем пишут, ложка — то, чем едят).

При *сенсорной афазии*, развиваемой вследствие поражения центра Вернике в заднем отделе верхней височной извилины, больной утрачивает значение слов, как будто с ним говорят на непонятном ему языке. При сохраненном слухе больной не понимает того, что ему говорят, речь его становится непонятной и превращается в бессмысленный набор слов. При поражении центра Вернике часто страдают связанные с ним функции чтения и письма — развиваются алексия и аграфия, т.е. больной «разучивается» читать и писать.

*Гемианопсия* — второй и очень важный симптом абсцесса височной доли мозга. При правосторонней локализации абсцесса она может быть единственным очаговым симптомом. Гемианопсия, чаще гомонимная, с выпадением обеих одноименных полей зрения с двух сторон, объясняется вовлечением в процесс зрительного пути, проходящего через височную долю в затылочную. Отсутствием компактности нервных волокон в зрительном пучке Грасиоле объясняется выпадение не всей половины поля зрения, а только его квадранта, соответственно, возникновение верхне- или нижнеквадрантной гемианопсии (чаще — верхнеквадрантной).

Среди очаговых симптомов, выявляемых при правосторонней локализации абсцесса височной доли мозга у правшей, — височная атаксия, проявляющаяся падением больного влево. Она вызвана поражением пути, связывающего височную долю с противоположным полушарием мозжечка. Кроме того, возможно головокружение, обусловленное нарушением коркового вестибулярного представительства.

Один из очаговых признаков при поражении височной доли мозга — *эпилептиформный синдром*. Иногда именно этот признак первым указывает на формирующийся абсцесс. Пирамидные симптомы при абсцессе височной доли проявляются небольшим повышением мышечного тонуса в контралатеральных конечностях, очень легкой слабостью или неловкостью в них. Двигательные нарушения при абсцессе височной доли всегда выражены на противоположной стороне.

Абсцесс мозжечка отогенной природы отличается нарушением тонуса мышц конечностей, изменением координаторных проб, атакси-

ей и появлением спонтанного нистагма. Менее постоянны дизартрия, парезы конечностей и взора, поражение отводящего и лицевого нервов.

Нарушение тонуса мышц проявляется тем, что при пальценосовой пробе больной не может попасть пальцем руки на стороне поражения в кончик носа, при приближении руки к кончику носа она делает несколько размашистых движений. На стороне поражения типично промахивание и при пальце-пальцевой пробе. При заболеваниях лабиринта также наблюдается промахивание, однако оно совершается обычно одновременно обеими руками и в сторону медленного компонента нистагма. Пяточно-коленную пробу, при которой больной должен пяткой прикоснуться к колену и провести по ребру голени, он выполняет неуверенно, занося ногу на стороне поражения дальше необходимого. Адиадохокинез — невозможность быстро и плавно чередовать пронацию и супинацию — особенно четко выявляется при проверке поочередно в каждой руке.

Нарушение статики и походки в тяжелых случаях трудно проверить. При исследовании в позе Ромберга больного пошатывает во все стороны, но больше назад и в сторону поражения. Для абсцесса мозжечка характерна невозможность фланговой походки в сторону больного уха. В ту же сторону отмечается отклонение при ходьбе по прямой.

Спонтанный нистагм при абсцессе мозжечка чаще горизонтальный, крупноразмашистый, значительно реже — мелко- и среднеразмашистый и только в единичных случаях — вертикальный. Появление вертикального нистагма считают неблагоприятным признаком, свидетельствующим о вовлечении в процесс стволовых структур. Характерно, что с развитием абсцесса спонтанный нистагм становится более интенсивным, а при лабиринтите в стадии выключения функции лабиринта нистагм меняет направление в здоровую сторону, постепенно ослабевает и, наконец, может вовсе исчезнуть.

Возможно поражение лицевого и отводящего нервов на стороне абсцесса мозжечка вследствие их сдавления в мостомозжечковом углу увеличенным и отечным полушарием мозжечка или ограниченного менингита на основании мозга. Парезы конечностей при абсцессах мозжечка обычно отсутствуют, а если бывают, то в терминальной стадии.

К офтальмологическим изменениям следует отнести нарушение остроты зрения, застойные сосочки, неврит зрительного нерва и изменение полей зрения. Наиболее часто исследуют глазное дно, тогда как



определение остроты и полей зрения нередко затруднено вследствие тяжести состояния больного.

Множественные абсцессы мозга отогенного и риногенного генеза редки. Несколько чаще они бывают метастатического и огнестрельного происхождения. Диагностика таких абсцессов крайне сложна, чаще всего их можно распознать лишь с помощью КТ и МРТ.

### Диагностика

Диагностику отогенных абсцессов мозга проводят с учетом рассмотренных клинических признаков, для локализации патологического процесса ведущая роль принадлежит очаговым симптомам. К обязательным методам исследования относят рентгенографию черепа, КТ и МРТ мозга, нередко используют эхоэнцефалографию (смещение М-эха), электроэнцефалографию, ангиографию, пневмо- и вентрикулографию, а также радиоизотопную сцинтиграфию. Эти методы применяют при необходимости, ориентируясь на клиническую картину заболевания.

Лучевые методы исследования черепа и височных костей позволяют определить объем разрушения височной кости, наличие или отсутствие петрозита.

### Лечение

Лечение отогенных абсцессов мозга хирургическое. Оно включает расширенную радикальную операцию уха, поиски и вскрытие абсцесса. При расширенной операции, кроме обычного объема хирургического вмешательства, обнажают твердую мозговую оболочку в области средней и задней черепных ямок, а при необходимости — и в области траутмановского треугольника (медиальной стенки антрума). В зависимости от данных исследования и операционных находок выполняют пункцию височной доли мозга, сигмовидного синуса и мозжечка через траутмановский треугольник и (в редких случаях) через сигмовидный синус, когда он запустел. Как правило, более чем в трех направлениях пункцию не проводят, глубина продвижения иглы в мозг не превышает 4 см. При обнаружении абсцесса иглу оставляют на месте и по ней делают разрез твердой мозговой оболочки, чаще всего крестообразно, после чего по игле вводят ушные шипцы в сомкнутом состоянии в абсцесс мозга. Затем, раскрыв шипцы на 1,5–2 см, выводят их из мозга, формируя ход в вещество мозга до гнойника, в полость абсцесса вводят полоску из перчаточной резины.

Нейрохирурги осуществляют подход к гнойнику не через ухо, а снаружи, через кости черепа, удаляя при этом абсцесс целиком. Санацию

абсцесса посредством пункций и промывания полости в настоящее время не применяют вследствие недостаточной эффективности.

Наряду с хирургическим лечением проводят активную антибактериальную, дегидратационную и дезинтоксикационную терапию, как при гнойном менингите.

Если абсцесс мозга или мозжечка найден и дренирован или удален нейрохирургическим подходом, прогноз в отношении жизни и функций мозга улучшается, в преобладающем большинстве случаев больные выздоравливают. Прогноз ухудшается при распространении энцефалита вокруг гнойника, при прорыве гноя в желудочки мозга или в субарахноидальное пространство, а также при множественных абсцессах мозга.

### **Тромбоз сигмовидного синуса и отогенный сепсис**

Тромбоз сигмовидного синуса (*trombophlebitis sinus sigmoide*) — формирование и последующее инфицирование тромба в просвете венозного синуса вплоть до его полной окклюзии, сопровождаемое воспалением сосудистой стенки.

Наиболее распространен тромбоз сигмовидного и (реже) поперечного синусов. Причиной синустромбоза и следующего за ним сепсиса служит гнойное воспаление среднего уха, особенно при распространении процесса на сосцевидный отросток. Поражение других синусов (каменистого и пещеристого) при воспалительных заболеваниях уха встречается значительно реже и развивается вторично, после поражения сигмовидного синуса.

При контакте с гнойным очагом в височной кости стенка синуса обычно реагирует воспалительной реакцией: развиваются перифлебит и перисинуозный абсцесс. В отличие от других вен, стенки синусов не спадаются, в них отсутствуют клапаны и давление крови очень невысоко. Все эти особенности способствуют образованию тромба в синусе.

При развитии флебита воспаление постепенно захватывает всю толщу стенки, включая и эндотелий. На внутренней стенке синуса откладывается фибрин, что еще больше затрудняет кровоток и ведет к быстрому росту тромба, который постепенно становится обтурирующим. Дальнейшее увеличение тромба возможно в краниальном направлении, где он может распространиться даже на противоположную сторону или по направлению к луковиче и ниже по яремной вене вплоть до безымянной вены (*v. анопута*). Бактерии и их токсины вызывают гнойное



расплавление тромба, а иногда — некроз стенки синуса. Гнойные метастазы и частички тромба, которые отрываются от его концов, попадают в правое предсердие, а оттуда разносятся по малому кругу кровообращения, формируя метастазы в легких. Возможно попадание бактерий в левые отделы сердца и большой круг кровообращения с образованием метастазов на клапанах сердца, в суставах, почках, подкожной клетчатке и в других органах.

### Клиническая картина

Клиническая картина при тромбозе сигмовидного и поперечного синусов включает общие и местные симптомы. Наиболее показательна температурная реакция. Уже в первые часы и дни заболевания у преобладающего большинства больных развивается картина сепсиса и температурная кривая становится гектической, с перепадами на 2–3 °С. Быстрое повышение температуры тела до 39–40 °С, а затем ее критическое понижение сопровождается потрясающим ознобом и проливным потом. Иногда в течение суток температура тела повышается таким образом несколько раз, поэтому у больного следует измерять температуру тела каждые 3 ч, делая исключение на время сна. Безлихорадочное течение синустромбоза нередко связано с применением антибиотиков, а также со сниженной реактивностью организма. Следовательно, по отсутствию значительного подъема температуры не следует делать вывод о благоприятном течении заболевания. У детей гектическая лихорадка с ознобом наблюдается редко, температурная кривая чаще носит постоянный характер.

При синустромбозе нередко отмечают бледность кожного покрова, иногда с землистым оттенком, желтушность кожи и иктеричность склер.

В крови наблюдаются нейтрофильный лейкоцитоз, сдвиг лейкоцитарной формулы влево, токсическая зернистость нейтрофилов, увеличенная СОЭ, нарастающая гипохромная анемия. Обязательно бактериологическое исследование крови. Обнаружение возбудителя подтверждает диагноз сепсиса, однако отрицательный результат бактериологического исследования еще не исключает этого диагноза, так как бактерии появляются в крови не непрерывно. Забор крови необходимо делать в момент повышения температуры тела, во время озноба, связанного с выходом микроорганизмов в кровеносное русло.

При поясничной пункции определяется высокое ликворное давление, но состав ликвора нормальный. Иногда, например при ретроград-

ном распространении тромбоза на вены мозга, получают ксантохромный ликвор вследствие примеси эритроцитов.

Среди местных симптомов тромбоза сигмовидного синуса отмечают отечность и болезненность при пальпации мягких тканей по заднему краю сосцевидного отростка соответственно месту выхода эмиссариев, соединяющих сигмовидный синус с венами мягких тканей отростка (симптом Гризингера).

При тромбозе внутренней яремной вены определяется болезненность в области сосудистого пучка шеи по переднему краю грудиноключично-сосцевидной мышцы (симптом Уайтинга), а иногда при пальпации в этой области определяется так называемый симптом шнура, свидетельствующий о тромбозе яремной вены. При этом голова больного наклонена в сторону поражения. При явлениях перифлебита в области луковицы яремной вены возможны симптомы поражения IX и X черепных нервов, что проявляется замедлением пульса, затруднением глотания и охриплостью.

Как принято считать, для тромбоза поперечного синуса характерен парез мышц, иннервируемых отводящим VI нервом (*n. abducens*), предположительно, обусловленный отеком твердой мозговой оболочки на основании мозга. При синустромбозе, осложненном ограниченным менингитом, возможны парезы и других глазных мышц.

На рентгенограммах височной кости заметны деструктивные изменения сосцевидного отростка, разрушение его клеток и часто признаки холестеатомы.

### Диагностика

Диагностика синустромбоза в типичных случаях не представляет затруднений. При повышении температуры тела больного гнойным средним отитом до 39 °С и выше, а также ремиттирующем характере лихорадки врач должен насторожиться, заподозрив возможность синустромбоза и сепсиса. Диагностика облегчается в присутствии перечисленных признаков заболевания. Затруднения возникают при нетипичной температурной реакции (например, если держится субфебрильная температура тела). Диагноз подтверждают во время операции, сопровождаемой ревизией синуса.

### Лечение

Как и при других внутричерепных отогенных осложнениях, при отогенном тромбозе сигмовидного синуса и сепсисе показано экстренное



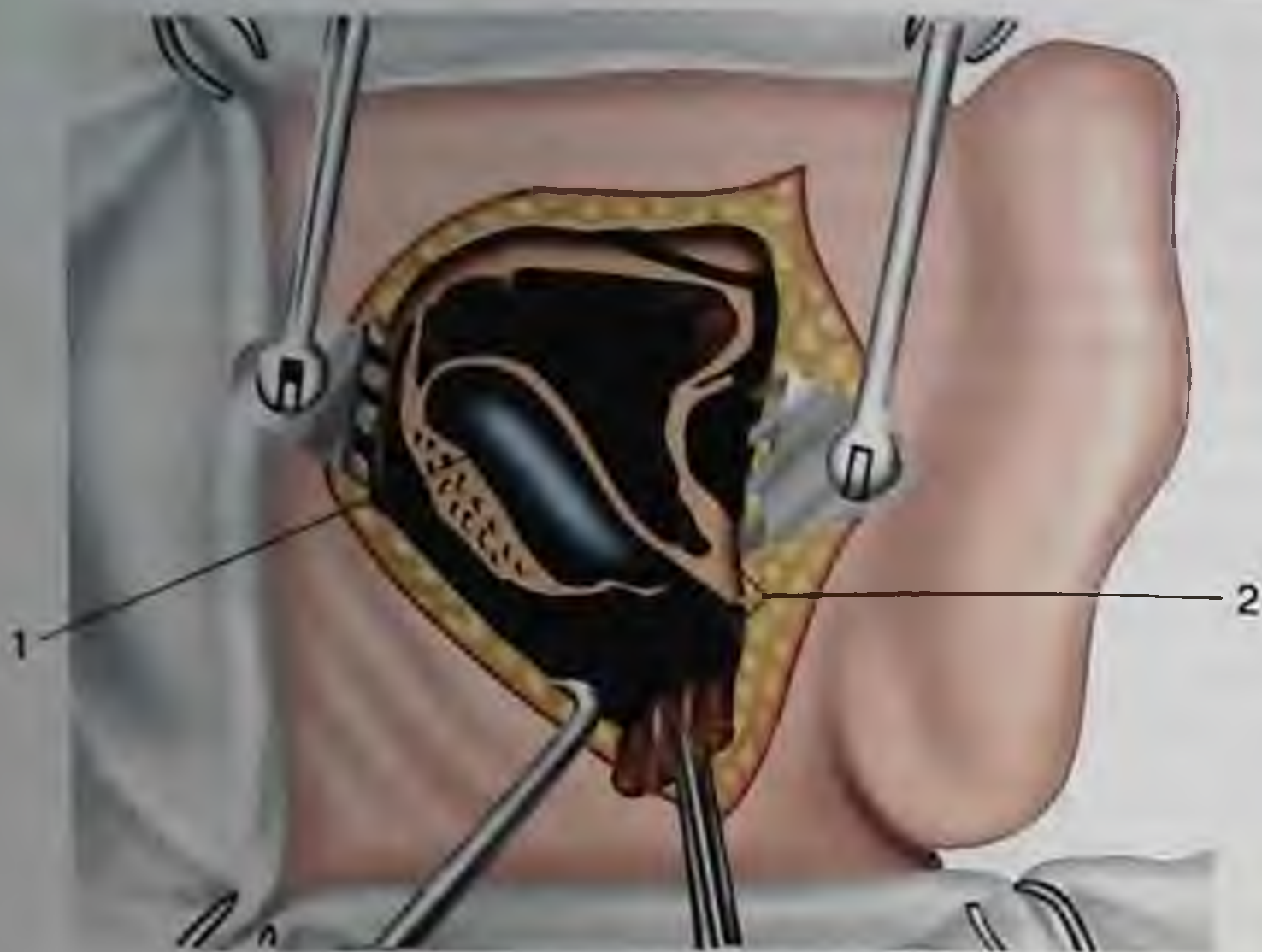

Рис. 6-58. Обнажение сигмовидного синуса и луковицы яремной вены: 1 — сигмовидный синус; 2 — яремная вена

*хирургическое лечение.* Сразу после установления диагноза хронического или острого гнойного среднего отита при синустромбозе и сепсисе выполняют расширенную saniрующую операцию на среднем ухе. В ходе операции обнажают стенку синуса и проводят ее ревизию (рис. 6-58), пунктируют верхнее и нижнее колена сигмовидного синуса. Если через иглу кровь не получена, то скальпелем вскрывают переднюю стенку синуса и удаляют тромб. Иногда тромб распространяется настолько далеко в нижнем и верхнем отделах синуса, что удалить его полностью не удастся. Чаще всего и не следует стремиться этого делать, поскольку достаточно элиминации основного очага в среднем ухе и в центральной части синуса, а также антибактериальной терапии. Лишь в редких случаях, когда септические явления в первые дни после операции не проходят, показаны перевязка внутренней яремной вены или раскрытие поперечного синуса. Антибиотики назначают в максимальных дозах, часто несколько препаратов, подбирая их после получения результатов бактериологического исследования и определения чувствительности микрофлоры к антибиотикам. Помимо этого назначают антикоагулянтную, дезинтоксикационную и дегидратационную, а также симптоматическую терапию.

## Отогенное воспаление и травма лицевого нерва

Отогенное воспаление и травма лицевого нерва сопровождаются парезом или параличом (невритом) с расстройством двигательной иннервации лицевой мускулатуры и, в зависимости от уровня пересечения, иннервации вкусовой, слюнной и слезной желез, а также стременной мышцы. Эти нарушения всегда периферические; центральные поражения присущи различным патологическим процессам в полости черепа, чаще всего опухолевого, сосудистого или воспалительного генеза.

Отогенное поражение лицевого нерва развивается как осложнение воспалительных заболеваний среднего уха или в результате травмы ствола нерва. Воспалительный неврит лицевого нерва наблюдается при остром и хроническом гнойном среднем отите. Горизонтальный отдел лицевого нерва расположен в костном (фаллопиевом) канале на медиальной стенке барабанной полости над верхним краем окна преддверия. Иногда, вследствие значительных дефектов стенки канала, нерв прикрыт лишь слизистой оболочкой барабанной полости. Проникновение бактериальных токсинов через слизистую оболочку при остром среднем отите может привести к отеку периневральных оболочек и сдавлению ствола нерва в замкнутом пространстве костного канала. Не исключено и воздействие токсинов непосредственно на нервные волокна. Таким образом, при остром гнойном среднем отите возможно развитие неврита лицевого нерва вследствие воспалительного отека оболочек нерва в тесном костном канале и в результате неблагоприятного влияния бактериальных токсинов. При этом парез нередко возникает без разрушения стенки канала, содержащего нерв. Вероятность поражения нерва повышается при выраженной воспалительной реакции и нарушении дренирования содержимого полостей среднего уха.

Хронический воспалительный процесс в ухе вызывает парез или паралич лицевого нерва значительно чаще, чем острый, при этом риск поражения нерва при эптитимпаните гораздо выше. Обычно неврит развивается во время обострения процесса в ухе, однако он возможен и в период стойкой ремиссии. При этом костная стенка фаллопиевого канала разрушается кариесом или холестеатомой, возникает механическое сдавление или даже деструкция нервных волокон либо сдавление ствола лицевого нерва вследствие воспалительного отека оболочек нерва в тесном ложе канала, чаще в области верхнего отдела вертикального колена костного канала нерва.



Парез или паралич лицевого нерва может быть одним из проявлений тяжелой черепно-мозговой травмы с переломом основания черепа, когда перелом или трещина проходят через пирамиду височной кости. Поражение лицевого нерва наиболее выражено при поперечном переломе пирамиды, при этом возможен паралич вследствие полного разрыва ствола лицевого нерва во внутреннем слуховом проходе или на участке между преддверием и улиткой. Продольная трещина или перелом пирамиды обычно сопровождаются лишь парезом в результате сдавления нерва при развитии периневрального отека и гематомы.

Отогенные парезы и параличи лицевого нерва могут быть следствием различных вмешательств в области уха: санлирующих операций по поводу мастоидита или хронического гнойного среднего отита, тимпанопластики, удаления из уха полипов, инородных тел или экзостозов. Во время антромастотомии ранение нерва возможно при манипуляциях в области входа в пещеру, при удалении пороговых или ретрофасциальных ячеек, пораженных кариесом. При операции по поводу хронического гнойного среднего отита могут быть повреждены горизонтальный отрезок нерва в пределах барабанной полости и его вертикальная часть в сосцевидном отростке. Вероятно нарушение целостности лицевого нерва при снесении мостика или латеральной стенки аттика, в момент сглаживания шпоры, при удалении кариозно измененных участков кости и грануляций из барабанной полости. Знание топографических взаимоотношений различных структур среднего уха, использование операционной оптики и микроинструментария при выполнении ушных операций значительно уменьшают риск травмирования лицевого нерва даже при его атипичном расположении.

### **Клиническая картина**

Выраженность клинических проявлений при отогенном неврите лицевого нерва различна — от легкого пареза одной из его ветвей до полного паралича всех ветвей (по шкале Хауса Брокмана).

Даже при незначительном поражении нерва визуально определяется асимметрия лица вследствие ограничения подвижности мышц, иннервируемых пораженной ветвью: невозможно наморщить лоб и полностью закрыть глаз, носогубная складка сглажена, бровь и угол рта опущены. Больной не может хмуриться, поднять брови, при зажмуривании веки полностью не смыкаются, глазная щель зияет (лагофтальм), при попытке закрыть глаз глазное яблоко поднимается кверху и отклоняется кнаружи, при надувании щек «парусит» больная сторона. При параличе угол рта опущен, глазная щель раскрыта, бровь опущена, неподвижна.



При центральном параличе сохраняется возможность поднимать бровь и наморщивать кожу лба на стороне, где выражена сглаженность носогубной складки. Это связано с билатеральной корковой иннервацией мышц лба, и при центральном поражении одной из сторон верхняя ветвь лицевого нерва этой стороны остается функционирующей.

Лицевой нерв образует несколько ветвей, что учитывают в топической диагностике: поражение нерва проксимальнее отхождения определенной ветви вызывает потерю соответствующей функции, а при дистальном поражении вышележащие отделы нерва функцию сохраняют. От нерва отходят три основные ветви:

- большой каменистый нерв, дающий волокна к слезной железе;
- стременной нерв, иннервирующий стременную мышцу (*m. stapedius*);
- барабанная струна, обеспечивающая вкусовую иннервацию передних 2/3 языка (рис. 6-59).

При поражении нерва проксимальнее коленчатого узла двигательные расстройства сопровождаются сухостью глаза, гиперacusией и нарушением вкуса на передних 2/3 языка на стороне поражения. При поражении горизонтальной части лицевого нерва (на уровне фаллопиева канала) наблюдаются слезотечение, гиперacusия, нарушение вкуса. Локализация патологических изменений лицевого нерва на отрезке между местом отхождения стременного нерва и барабанной струны про-

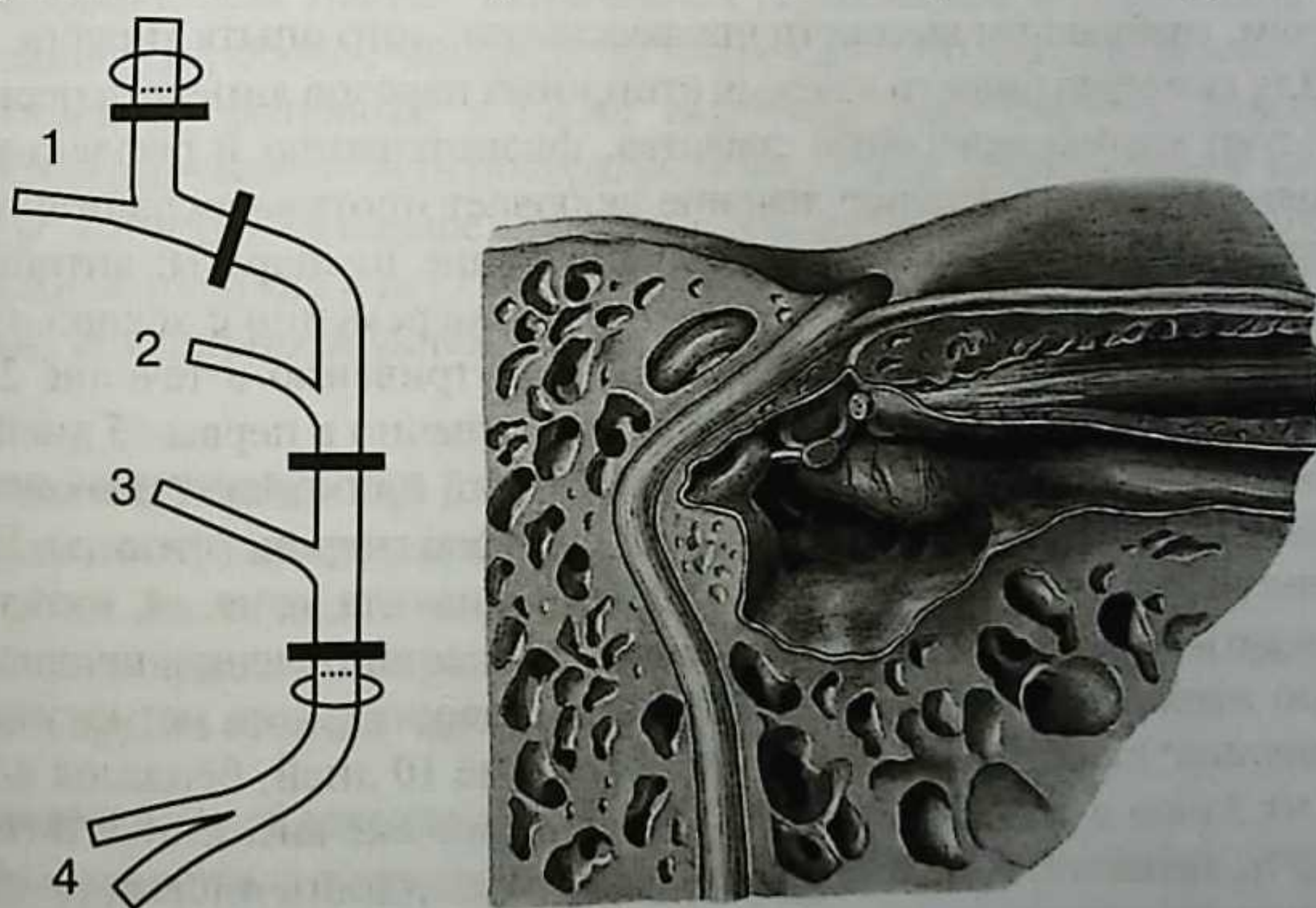


Рис. 6-59. Топография лицевого нерва: 1 — большой каменистый нерв; 2 — стременной нерв; 3 — барабанная струна; 4 — двигательные ветви



является слезотечением и нарушением вкуса; наконец, нарушение дистальнее барабанной струны, наряду с двигательными расстройствами, сопровождается слезотечением. Разумеется, конечные ветви лицевого нерва (*pes anzerinus*) находятся дистальнее перечисленных уровней поражения, в этом случае наступает парез или паралич мышц лица.

### Лечение

Развитие пареза лицевого нерва на фоне острого или хронического воспалительного заболевания среднего уха диктует необходимость срочной санирующей операции на среднем ухе с ревизией канала лицевого нерва. Паралич VII нерва на фоне острого среднего отита допускает вначале консервативное общее и местное лечение. При недостаточной эффективности показано хирургическое вмешательство. Во время операции выполняют *декомпрессию лицевого нерва путем удаления наружной костной стенки канала в области дефекта*. При полном перерыве нерва частичному восстановлению его функции способствует соединение дистального и проксимального отрезков нерва способом «конец в конец»: концы плотно сопоставляют, еще лучше — соединяют швом. Кроме того, применяют пластические операции, при которых периферический конец лицевого нерва соединяют с близлежащим двигательным нервом, чаще для этой цели используют подъязычный и добавочный нервы. Хирургические вмешательства на лицевом нерве относят к сложным операциям, требующим высокого профессионального опыта хирурга.

Для консервативного лечения отогенных парезов лицевого нерва используют медикаментозные средства, физиотерапию и рефлекторные методы. Медикаментозное лечение включает противовоспалительные, дегидратирующие и гипосенсибилизирующие препараты: антибиотики; 40% раствор глюкозы<sup>▲</sup> по 20–40 мл одновременно с аскорбиновой кислотой и тиамином (витамином В<sub>1</sub><sup>▲</sup>) внутривенно в течение 2 нед; фуросемид по 1–2 мл ежедневно внутримышечно в первые 5 дней; для уменьшения отека и воспалительных явлений применяют глюкокортикоиды (преднизолон, дексаметазон, суспензию гидрокортизона). После снятия острых явлений, через 4–5 дней от начала лечения, назначают препараты, ускоряющие регенерацию и восстановление проводимости по нервным волокнам: 0,05% раствор неостигмина метилсульфата (прозерина<sup>▲</sup>) ежедневно подкожно в течение 10 дней, бендазол внутрь по 5 мг 3 раза в сутки в течение 2–3 нед, комплекс витаминов В (милъгамму<sup>▲</sup>), актовегин<sup>▲</sup>, солкосерил<sup>▲</sup>, алоэ древовидного листа, трифосаденин.

Физиотерапевтические методы лечения включают:

- кварцевое УФО;
- УВЧ;
- электрофорез с различными лекарственными средствами;
- лазеротерапию;
- иглорефлексотерапию;
- грязелечение;
- массаж;
- лечебную физкультуру;
- активные мимические упражнения больного перед зеркалом.

### Прогноз

Прогноз при частичном повреждении относительно благоприятный. При полном разрыве нерва обнадеживает хирургическая пластика с другим нервом.

## 6.8. ТРАВМЫ УХА

При травме возможны изолированное повреждение одного из отделов уха (наружного, среднего или внутреннего) и комбинированное повреждение его разных отделов. Причиной повреждения чаще служит механическая травма, встречаются термические и химические повреждения уха, особое место среди повреждающих факторов занимают акутравма, вибротравма, а также перепады атмосферного давления. Повреждение может быть поверхностным, когда травмированы только мягкие ткани уха, без повреждения костей, и глубоким, при котором наблюдаются трещина или перелом пирамиды и других отделов основания черепа, что сопровождается тяжелыми неврологическими симптомами.

### Травмы наружного уха

Травмы наружного уха часто наблюдаются как в мирное, так и в военное время. Различают изолированные травмы ушной раковины и травмы, сочетающиеся с повреждением периаурикулярных тканей, среднего уха или других отделов черепа.

### Повреждения ушной раковины

Поверхностные повреждения ушной раковины возникают в результате ушиба, удара, укуса и других травм. Возможны частичный или полный отрыв ушной раковины. Инфицирование раны ушной раковины



в момент травмы или в результате несвоевременной помощи способно привести к развитию хондроперихондрита с последующими расплавлением хряща и деформацией ушной раковины.

**Лечение.** При поверхностно расположенной ране, без вовлечения в процесс надхрящницы, проводят экономную хирургическую обработку, смазывают края кожи 5% настойкой йода, накладывают первичные швы под местной анестезией. Оптимально наложение швов в возможно ранние сроки, не позднее 2 сут. Вводят подкожно столбнячный анатоксин, назначают антибиотики широкого спектра действия. Ежедневно перевязывают рану, назначают физиотерапию. При отсутствии нагноения рана заживает первичным натяжением, швы снимают через неделю. При нагноении рану лечат по правилам гнойной хирургии (перевязки с нитрофуралом, диоксометилтетрагидропиримидином + хлорамфениколом (левомеколом<sup>\*</sup>) или гипертоническим раствором натрия хлорида). Заживление проходит вторичным натяжением.

При глубоких ранах, включая частичный или полный отрыв ушной раковины, проводят первичную хирургическую обработку, экономно удаляют нежизнеспособные ткани и инородные тела. При частичном отрыве ушной раковины ее фрагменты плотно подшивают, полностью отсеченная раковина после подшивания, как правило, не приживает. В этом случае с тыльной поверхности отсеченной раковины частично отсепааровывают кожу и раневой поверхностью вшивают в разрез в заушной области для отсроченной (через 3—4 нед) косметической пластики. Глубоко проникающие раны (огнестрельные, колотые, резаные, рубленые) нередко сопровождаются травмой костей черепа или барабанной перепонки, поэтому наряду с рентгеновским контролем проводят отоскопию, исследование слуха, проверяют наличие спонтанного нистагма и неврологических симптомов.

### **Повреждения наружного слухового прохода**

Повреждение наружного слухового прохода нередко сочетается с травмой ушной раковины или возникает изолированно при удалении инородного тела или серной пробки, а также при туалете уха. Повреждения костной части слухового прохода часто связаны с травмами скулового и сосцевидного отростков, нижнечелюстного сустава, барабанной полости, а иногда — с поражением внутреннего уха.

Косвенные (непрямые) повреждения костных стенок наружного слухового прохода встречаются сравнительно часто, они возникают при падении на нижнюю челюсть и при ударах в подбородок. При этом про-

исходит перелом передненижней стенки наружного слухового прохода. Такой перелом сопровождается кровотечением из уха и болью при движениях нижней челюсти.

**Диагностика.** Диагноз устанавливают с учетом анамнеза, результатов осмотра раны, зондирования, отоскопии, рентгенографии височных костей и нижнечелюстного сустава, а также исследования слуха и вестибулярной функции.

**Лечение.** Первая помощь заключается в первичной хирургической обработке раны с остановкой кровотечения и промыванием раны дезинфицирующим раствором, а также в введении столбнячного анатоксина по общепринятой схеме. Для предупреждения развития сужения или даже атрезий слухового прохода в результате рубцевания, а также в целях ликвидации воспаления необходимо с первого дня проводить тампонаду слухового прохода турундами, пропитанными диоксометилтетрагидропиримидином + хлорамфениколом (левомеколом\*), синтомициновой мазью и другими лекарственными средствами. При каждой перевязке в слуховой проход вводят 10 капель суспензии гидрокортизона. После стихания воспалительных явлений в наружный слуховой проход вводят трубчатый дилататор из силикона или другого биологически инертного материала. Такое лечение проводят на фоне системной антибиотикотерапии, назначают также физиотерапию (тубусный кварц в слуховой проход, УВЧ, микроволны, лазеротерапию).

При переломах передненижней стенки наружного слухового прохода рекомендуют жидкую пищу, а для предупреждения возможного смещения фрагментированной костной стенки нижнюю челюсть фиксируют повязкой.

### **Отогематома**

Ототгематома — кровоизлияние и образование гематомы между хрящом и надхрящницей ушной раковины (рис. 6-60).

Причинами могут быть тупой удар по уху или длительное сдавление ушной раковины. Ототгематома нередко встречается у борцов и боксеров, ее типичная локализация — передняя поверхность ушной раковины в ее верхней трети. Ототгематома выглядит как гладкая синюшная опухоль, нередко флюктуирующая, иногда кожа над ней имеет нормальный вид. Больного редко беспокоит болезненность, обычно он отмечает лишь ощущение неловкости. В более легких случаях ототгематома может самостоятельно рассосаться, однако при ее длительном существовании возможны нагноение, развитие хондроперихондрита и последующее сморщивание ушной раковины.



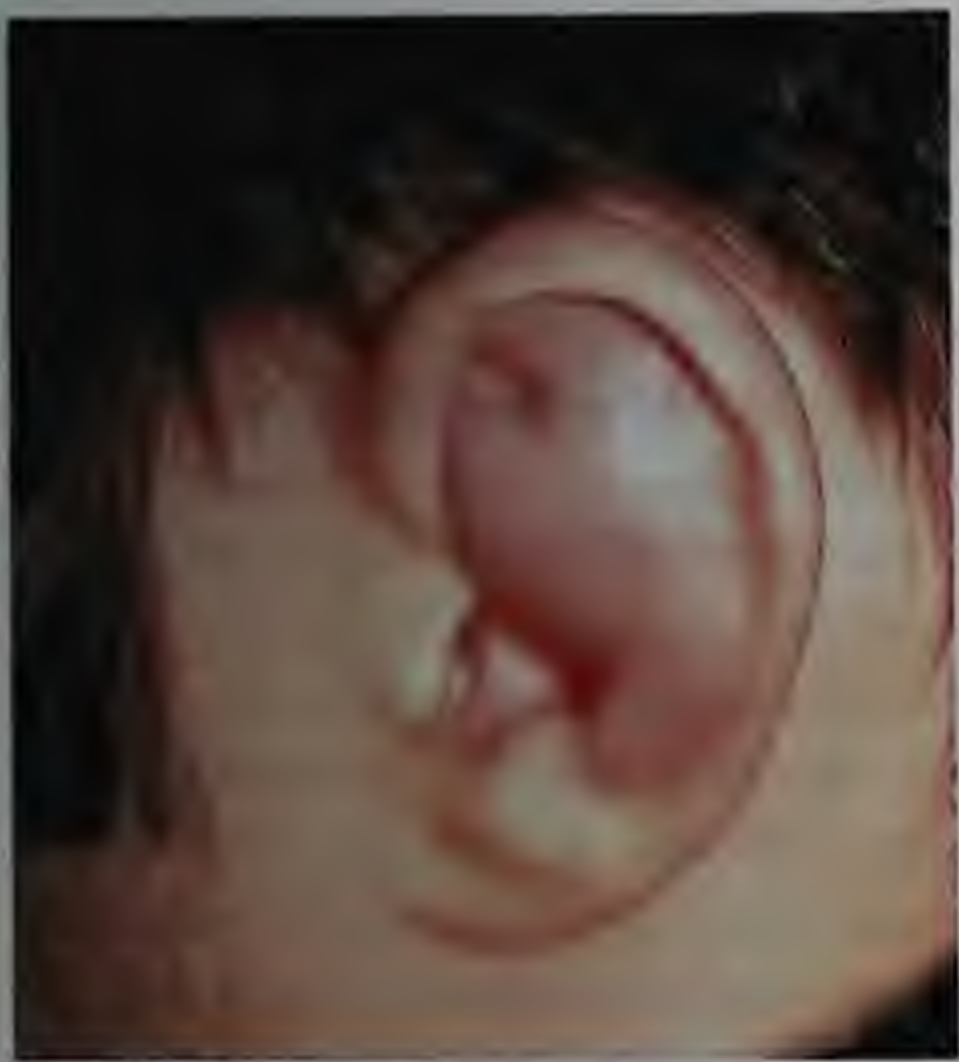

Рис. 6-60. Отогематома

Иногда удается достичь излечения повторными пункциями отогематомы с аспирацией содержимого (обычно это кровянистая жидкость) и последующим наложением давящей повязки. Например, после эвакуации содержимого отгематомы на ушную раковину можно наложить гипсовую повязку на 4–5 дней. При развитии нагноения показано широкое вскрытие отгематомы с выскабливанием полости и удалением некротизированных тканей, рану ведут открытым способом.

### Повреждения барабанной перепонки

При травмах среднего уха у преобладающего большинства больных (90%) выявляется разрыв барабанной перепонки. Он возможен вследствие внезапного повышения или понижения давления в слуховом проходе при ударе по уху, падении на него, игре в снежки или прыжках в воду. Эти повреждения встречаются при нарушении правил компрессии и декомпрессии у водолазов и кессонщиков, в результате действия воздушной волны при взрывах на близком расстоянии. В этих случаях разрыв барабанной перепонки часто ведет к развитию хронического гнойного среднего отита.

Прямое повреждение возможно при манипулировании в ухе различными предметами (например, спичкой или шпилькой), когда внезапный толчок приводит к разрыву барабанной перепонки. Иногда травмирование барабанной перепонки вызвано неумелыми попытками удалить инородное тело из слухового прохода. При отоскопии наблюдают кровоизлияние в барабанную перепонку, гематому в барабанной полости, зачастую заметен дефект барабанной перепонки различных формы и величины. Прободение может быть щелевидным, точечным, округлым, иногда с неровными краями, занимающим один квадрант и более (рис. 6-61). Несколько чаще прободение расположено в передне-нижнем квадранте. При воздействии горячей жидкостью, окалиной или химическими веществами барабанная перепонка разрушается полностью.

Разрыв барабанной перепонки возможен при продольном переломе пирамиды височной кости, когда линия перелома проходит через барабанное кольцо.

Повреждение барабанной перепонки сопровождается болью в ухе, шумом и нарушением слуха. Через образовавшуюся перфорацию при отоскопии иногда видна медиальная стенка барабанной полости, слизистая оболочка которой при свежей травме часто гиперемирована.

**Лечение.** Необходимо соблюдать максимальную осторожность, чтобы через дефект барабанной перепонки не внести инфекцию в среднее ухо. Следует избегать всевозможных манипуляций в ухе, категорически противопоказаны назначение капель в ухо и его промывание. Первая помощь ограничена введением в наружный слуховой проход отжатой стерильной турунды или ватного шарика с борной кислотой. Для предупреждения развития воспаления в среднем ухе внутрь назначают антибиотики, предпринимают меры для сохранения аэрации барабанной полости через слуховую трубу.

Примерно у 55% больных целостность барабанной перепонки восстанавливается самопроизвольно. Возможность спонтанного заживления барабанной перепонки непосредственно зависит от площади перфорации и характера травмы. Наилучшие результаты отмечены при механической травме с щелевидной перфорацией или при размере перфорации до четверти площади барабанной перепонки. При этом всегда выполняют различные виды мирингопластики. Для закрытия дефекта используют разнообразные пластические материалы, например меато-тимпанальный лоскут или фасцию височной мышцы. Широкое применение получила методика закрытия дефекта барабанной перепонки куриным амнионом.

По данным исследования, проведенного в лор-клинике РГМУ, при закрытии посттравматических дефектов барабанной перепонки высокоэффективен метод трансплантации культивированных аллофибробластов человека. Метод используют при обширных перфорациях, занимающих более половины площади барабанной перепонки и не имеющих тенденции к заживлению в течение 2 нед.

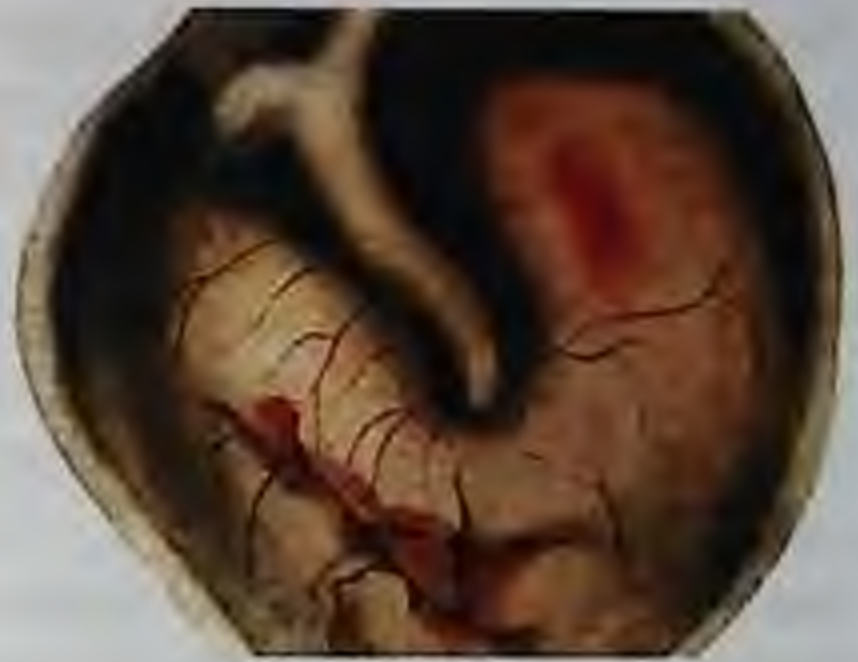

Рис. 6-61. Разрыв барабанной перепонки



## Травматический средний отит и мастоидит

Травматический средний отит и мастоидит — *острое воспаление различных отделов барабанной полости и сосцевидного отростка, обусловленное травмой.*

Наряду с обычной картиной воспаления травматическому среднему отиту присущи особенности, которые следует учитывать в диагностике и лечении: он может сочетаться с повреждением черепа, головного мозга или позвоночника. В этом случае диагностическую и лечебную тактику определяют вместе с невропатологом и нейрохирургом. Симптомы перелома основания черепа или позвоночника указывают на необходимость фиксации головы и тела больного. Травма уха иногда сопровождается разрывом барабанной перепонки, что нередко приводит к вторичному инфицированию барабанной полости и развитию острого среднего отита. При неповрежденной барабанной перепонке инфекция может проникнуть в полость среднего уха через слуховую трубу. Снижение реактивности тканей после травмы служит причиной развития мастоидита. Открытая рана сосцевидного отростка всегда инфицирована, в связи с этим возможно распространение инфекции и в барабанную полость с развитием острого воспаления.

При травме среднего уха возможно повреждение слуховых косточек: перелом молоточка, наковальни, их вывих, смещение и вывих основания стремени и разрывы мембраны окна улитки. Такие изменения наблюдаются и при травмах черепа, нижней челюсти. Диагностировать повреждение слуховых косточек можно при отоскопии и отомикроскопии, а при неповрежденной барабанной перепонке — с помощью импедансометрии, когда выявляется тимпанограмма типа D. Чаще всего характер повреждения и нарушение цепи слуховых косточек распознают при тимпанотомии и тимпанопластике.

**Лечение.** При открытой ране проводят первичную хирургическую обработку. В слуховой проход рыхло вводят турунду с борной кислотой, назначают антибактериальную терапию. При травматическом повреждении цепи слуховых косточек и барабанной перепонки после стихания воспаления выполняют различные варианты тимпаноластики в целях восстановления трансформационного механизма в барабанной полости.

## Повреждения внутреннего уха

Непосредственное повреждение внутреннего уха возможно при проникновении острых предметов (булавки, шпильки) сквозь барабанную перепонку и окна лабиринта. Иногда внутреннее ухо повреждается

вследствие ранения горизонтального полукружного канала или вывиха стремени в окне преддверия при операции на среднем ухе. При переломе основания черепа, сопровождаемом переломом пирамиды височной кости, также страдает внутреннее ухо. В результате такой травмы теряются слуховая и вестибулярная функции на стороне поражения, что сопровождается бурной вестибулярной реакцией (в частности, головокружением, потерей равновесия и тошнотой); кроме того, опасность заключается в возможном развитии внутричерепных осложнений при проникновении инфекции из внутреннего уха в заднюю черепную ямку.

Перелом пирамиды височной кости нередко сопутствует перелому основания черепа и возникает в результате удара по лбу или затылку, а также при падении на подбородок. Отличительная особенность этих переломов — отсутствие смещения костных отломков.

По характеру расположения линии разлома на пирамиде выделяют *продольные* и *поперечные переломы* (рис. 6-62). При продольном переломе пирамиды височной кости нарушается целостность крыши барабанной полости и верхней стенки слухового прохода, при поперечном — трещина проходит поперек всего массива пирамиды.

Каждому виду переломов присущи определенные симптомы. Продольный перелом пирамиды обычно сочетается с поперечным переломом основания черепа. При этом в преобладающем большинстве случаев возникает разрыв барабанной перепонки, через который отме-

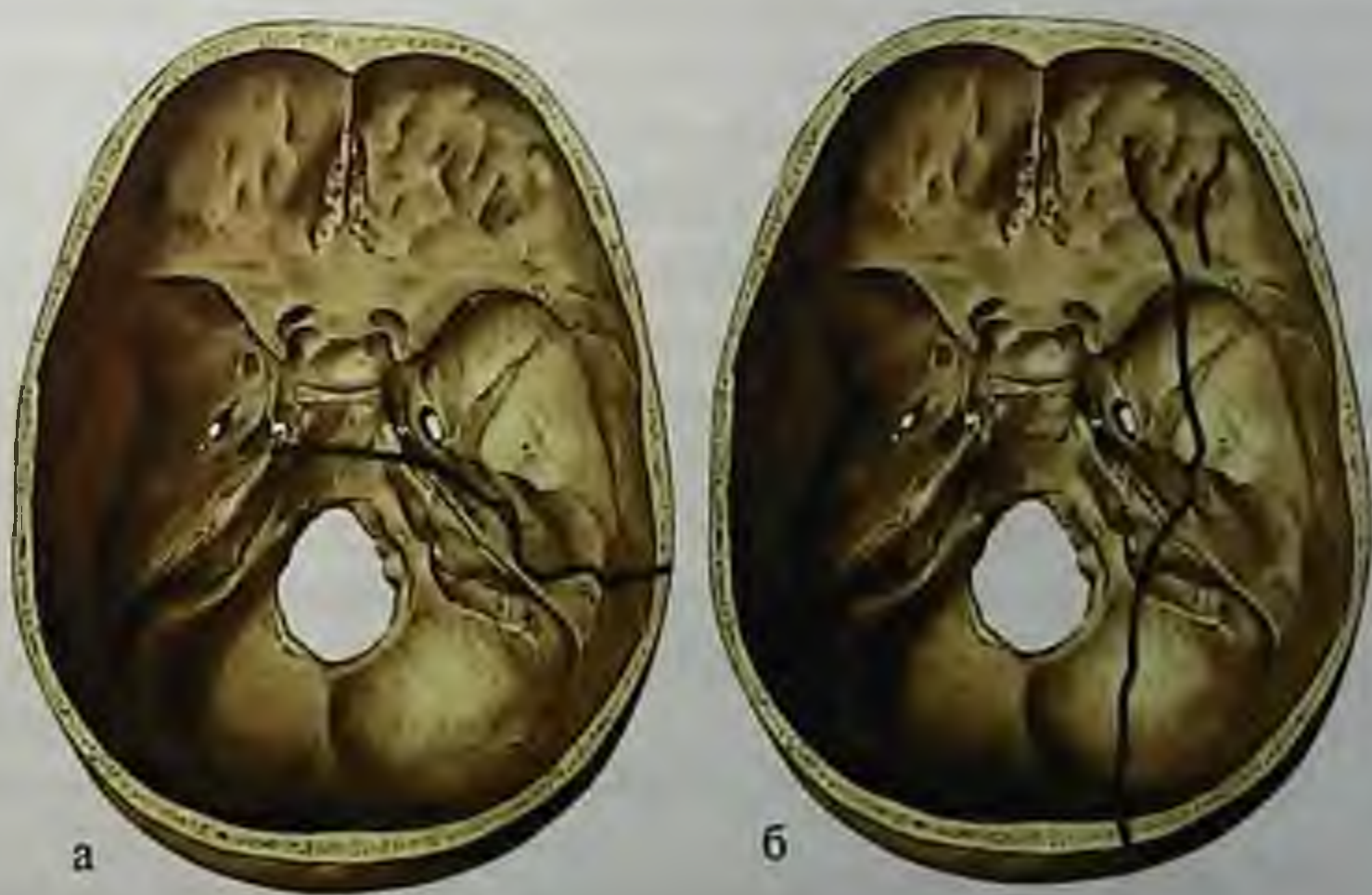

Рис. 6-62. Схема переломов пирамиды височной кости: а — продольного; б — поперечного



чается кровотечение, а нередко — и истечение спинномозговой жидкости. Несмотря на нарушение слуховой и вестибулярной функций, они частично сохранены. Возможен парез лицевого нерва, связанный с компрессией нерва вследствие развития периневрального отека и гематомы.

Поперечный перелом пирамиды сопровождается продольным переломом основания черепа. Как правило, барабанная перепонка не страдает, кровотечение из уха и истечение спинномозговой жидкости при данном переломе обычно отсутствуют. Трещина проходит через массив внутреннего уха, поэтому повреждаются стволы нервов, проходящих во внутреннем слуховом проходе, полностью выпадают слуховая и вестибулярная функции и развивается паралич лицевого нерва.

Особая опасность переломов височной кости состоит в тяжелом сотрясении головного мозга и в возможном развитии гематомы и внутричерепных осложнений (таких, как отогенный менингит, энцефалит) при проникновении инфекции из среднего и внутреннего уха в полость черепа.

Непосредственно после травмы состояние больного тяжелое, наблюдаются спонтанные вестибулярные реакции (головокружение, спонтанный нистагм, отклонение рук, нарушение статического и динамического равновесия, тошнота и рвота). При кровотечении из уха с отоликвореей выявляется симптом «двойного пятна», когда на перевязочном материале вокруг центрального кровянистого пятна образуется характерный светло-желтый ободок. Определяются парез или паралич лицевого нерва, менингеальные и очаговые мозговые симптомы, тугоухость по типу нарушения звуковосприятия на стороне поражения или глухота. При поражении лабиринта звук в опыте Вебера латерализуется в здоровое ухо, а гематотимпанум без повреждения лабиринта проявляется латерализацией звука в больное ухо. При поясничной пункции у больного с переломом основания черепа обнаруживается кровь в ликворе.

Если позволяет состояние больного, проводят рентгенографию черепа для установления характера перелома. Рентгенография височных костей связана с поворотами головы в крайние положения, что опасно в первое время после черепно-мозговых травм. Более информативны КТ и МРТ, позволяющие точно локализовать линию перелома и исключить внутричерепную гематому.

### Лечение

На месте происшествия для остановки кровотечения из уха (если оно есть) выполняют рыхлую тампонаду слухового прохода стерильными турундами или ватой, накладывают асептическую повязку. Для того

чтобы исключить смещение головы больного по отношению к туловищу, транспортируют пострадавшего в положении лежа на спине, обеспечив неподвижность наложением корсета на голову и шею. Следует избегать тряски больного и его поворотов с боку на бок, наклонов или запрокидывания головы. При подозрении на субарахноидальное кровоотечение проводят поясничную пункцию, при внутричерепной гематоме выполняют нейрохирургическое вмешательство. В дальнейшей лечебной тактике учитывают состояние больного, включая неврологический статус.

Ликворея из уха, как правило, прекращается самостоятельно. При продолжающейся ликворее проводят операцию на среднем ухе с обнажением твердой мозговой оболочки и пластикой ее дефекта височной мышцей.

### Прогноз

Прогноз при травме височной кости зависит от характера перелома основания черепа, его давности и неврологических проявлений (повреждения мозговых оболочек и вещества мозга). Обширные повреждения нередко ведут к летальному исходу непосредственно после травмы или в ближайшее время. В первые дни после повреждения смерть может быть вызвана сдавлением мозга гематомой. Полное выздоровление редко, остаются головная боль, головокружение, зачастую присоединяются эпилептиформные припадки.

### Термические и химические травмы уха

Термические и химические травмы уха возникают под воздействием высокой или низкой температуры, кислот или щелочей. Термические поражения наружного уха почти всегда сочетаются с ожогами лица, головы и шеи. При ожоге, как и при отморожении, различают четыре степени повреждений.

Степени ожога:

- I — эритема;
- II — отечность и образование пузырей;
- III — поверхностный некроз кожи;
- IV — глубокий некроз, обугливание.

Степени отморожения:

- I — припухлость и цианоз кожи;
- II — образование пузырей;
- III — некроз кожи и подкожной клетчатки;
- IV — некроз хряща.



**Лечение.** Первую помощь при термических ожогах кожи ушной раковины и наружного слухового прохода осуществляют по правилам общей хирургии. Назначают обезболивающие средства — инъекции морфина, кетопрофена (кетонала<sup>а</sup>). Местное лечение преследует цель уменьшить боль, удалить нежизнеспособные ткани, подавить развитие инфекции в пораженном участке и способствовать эпидермизации ожоговой поверхности. Ожоговую рану необходимо обрабатывать в асептических условиях. После удаления омертвевшего эпидермиса поверхность ожога обильно орошают изотоническим раствором натрия хлорида, высушивают и протирают этанолом. Пузыри прокалывают или надрезают снизу ножницами для эвакуации содержимого. После первичной обработки на обожженную поверхность повязку не накладывают, а пораженные участки кожи смачивают вяжущими веществами (5% раствором танина<sup>а</sup>, розовым раствором калия перманганата) или сушат под специальным ламповым каркасом.

Ожог ушной раковины II степени проходит через 10–12 дней бесследно, однако при лечении необходимо строгое соблюдение асептики. При ожогах III–IV степени иссекают омертвевшие ткани в первые дни с кожной аутооттрансплантацией, вводят столбнячный анатоксин. Наряду с удалением некротических тканей применяют антисептические мази [диоксометилтетрагидропиримидин + хлорамфеникол (левомеколь<sup>а</sup>)] и глюкокортикоидные препараты (суспензию гидрокортизона). Развившийся при ожоге перихондрит лечат по общим принципам хирургии. При глубоких ожогах для предупреждения атрезии слухового прохода удаляют избыточные грануляции в нем и прижигают 10–40% раствором нитрата серебра (ляписа<sup>а</sup>), в наружный слуховой проход для профилактики рубцового стенозирования вводят трубки из биологически инертного материала, оставляя их там до полной эпидермизации.

Первая помощь при отморожениях ушной раковины заключается в согревании ее теплой (37 °С) водой, осторожном обтирании спиртом. При ожоге I степени раковины растирают рукой или мягкой тканью до покраснения, однако следует избегать растирания снегом и грубой тканью, чтобы не травмировать кожу и не вызвать ее инфицирования. При образовании пузырей применяют вяжущие растворы или мази, которые способствуют их подсыханию, или же, соблюдая строгую асептику, пузыри вскрывают и выпускают из них содержимое, а затем накладывают мазевую повязку с антибиотиками.

При некрозе удаляют омертвевшие ткани, накладывают салфетки с мазью Вишневского\*, диоксометилтетрагидропиримидином + хлорамфениколом (левомеколом\*). Больному назначают антибиотики, применяют физиотерапевтические методы (УВЧ, УФО).

Нередко после отморожения чувствительность ушной раковины к воздействию низких и высоких температур чрезмерно повышается. Кожа ушной раковины сразу после отморожения или со временем приобретает красную или синюшную окраску вследствие развития тромбоза вен и стойкого нарушения кровообращения.

Помощь при химических ожогах заключается, прежде всего, в срочном применении нейтрализующих веществ. При ожоге кислотой прибегают к нейтрализации щелочью (2% раствором гидрокарбоната натрия, оксидом магния, мыльной водой), действие щелочей нейтрализуют кислотами (1–2% раствором уксусной\* или лимонной кислоты\*). В дальнейшем лечебная тактика аналогична проводимой при термических ожогах.

### **Акустическая травма уха**

Акустическая травма уха возникает при кратковременном или длительном воздействии на орган слуха сильных звуков (более 120 дБ). Различают острую и хроническую акустическую травму. Острая травма — следствие кратковременного действия сверхсильных и высоких звуков (например, громкого свиста в ухо). Интенсивность этих звуков настолько велика, что ощущение звука, как правило, сопровождается болью. При гистологическом исследовании улитки животных, подвергнутых экспериментальной акустической травме, обнаружено кровоизлияние в улитку, смещение и набухание клеток спирального органа.

В обыденной жизни наиболее распространена хроническая акустическая травма, вызванная утомлением органа слуха при длительном воздействии интенсивных звуков. Нарушения слуха вследствие действия кратковременного шума часто обратимы, но длительные повторные воздействия звука могут привести даже к атрофии кортиева органа. Тяжесть поражения слуха резко возрастает при одновременном длительном воздействии шума и вибрации (например, в ткацких цехах или на кузнечном производстве).

### **Диагностика**

Диагностика основана на данных анамнеза, общего обследования больного и результатах исследования слуха. Обычно при акустической



травме наблюдают дискантовую тугоухость и повышение порогов восприятия звуков по кости.

### Лечение

На начальных стадиях формирования профессиональной тугоухости необходимо решить вопрос о перемене профессии. Лица, работающие на шумном производстве, должны использовать индивидуальные меры защиты от производственного шума. Лечение при развившейся профессиональной тугоухости аналогично таковому при нейросенсорной тугоухости. Назначают общеукрепляющую терапию, прием седативных средств, витамины [витамины группы В, аскорбиновую кислоту, ретинол (витамин А<sup>\*</sup>) и витамин Е], рациональный режим труда и отдыха.

### Профилактика

Профилактика профессиональной тугоухости включает комплекс медицинских и технических мероприятий. На первый план выступает тщательный профессиональный отбор при зачислении на работу, связанную с повышенным уровнем шума на производстве. Используют специальные тесты, позволяющие оценить степень утомляемости слухового анализатора при воздействии сильных звуков. Кандидатов, у которых нормальная острота слуха восстанавливается чрезмерно долго, считают менее устойчивыми к шумовой нагрузке. Важны периодические исследования слуха рабочих. Технические методы предусматривают снижение интенсивности звука на производстве с помощью мер, направленных на звукопоглощение и звукоизоляцию. Громкость низкочастотных звуков не должна превышать 90–100 дБ, среднечастотных — 85–90 дБ, высокочастотных — 75–85 дБ. Индивидуальные средства защиты предполагают использование противошумовых устройств различной конструкции, а также медикаментозной профилактики этилтиобензимидазолом (бемитилом<sup>\*</sup>), который следует принимать по 0,25 г внутрь 2 раза в день в течение четырех циклов по 5 дней с двухдневным перерывом между циклами, повторяя циклы 2 раза в год.

### Вибрационная травма

Вибрационная травма (вибротравма) возникает вследствие вибрационных колебаний (сотрясения), производимых различными механизмами (инструментами, транспортом). Изучение результатов вибрационного воздействия в эксперименте на животных позволило обнаружить дегенеративные изменения в улитке (в верушечном завит-

ке и клетках спирального ганглия), а также в слуховых и вестибулярных ядрах. Характер этих изменений соответствует силе и продолжительности вибрации.

**Лечение.** Аналогично таковому при акустической травме, учитывая их тесную анатомическую взаимосвязь. Следует лишь добавить, что в целях профилактики вибротравм проводят также мероприятия по виброизоляции, виброзаглушению и вибропоглощению.

### **Баротравма**

Баротравма возникает при резком изменении атмосферного давления. Наиболее чувствительны к этому изменению среднее и внутреннее ухо. Различают два вида баротравмы. В первом случае травма развивается при изменении давления только в наружном слуховом проходе, например, при ударе ладонью по уху. Причиной второго вида баротравмы служит разница давления в окружающей среде и барабанной полости, например, при полете в самолете, погружении водолазов или кессонщиков. При взрывах и выстрелах на близком расстоянии баротравма сочетается с акустической травмой. В основе таких нарушений лежат мгновенное повышение атмосферного давления и внезапное действие звука высокой интенсивности, что вызывает контузию органов уха и головного мозга разной степени выраженности.

Отоскопическая картина при баротравме характеризуется гиперемией барабанной перепонки. При этом могут быть разрыв мембраны окна улитки и разрыв цепи слуховых косточек. В первые 2 дня после травмы воспалительные изменения нередко не определяются, затем воспаление становится более заметным. При кровоизлиянии в барабанную полость и сохранной перепонке последняя приобретает темно-синюю окраску.

Помимо этого баротравма сопровождается функциональными нарушениями внутреннего уха и центральной нервной системы. У больного появляются шум и звон в ушах, снижается слух, возникают головокружение и тошнота. Возможна потеря сознания.

Степень нарушения слуха при баротравме зависит от того, в каком отделе слухового анализатора возникли изменения. В детском возрасте баротравма иногда развивается во время полета на самолете, если проходимость слуховых труб нарушена вследствие гипертрофии глоточной миндалины или околотрубного валика.

**Лечение.** Первая помощь при баротравме, сопровождаемой нарушением целостности барабанной перепонки, кровотечением из уха или кровоизлиянием в толщу перепонки, заключается в тщательной, но очень



осторожной очистке слухового прохода от сгустков крови, возможных посторонних примесей (при взрыве может попасть грязь) с помощью стерильной ваты, накрученной на зонд. Промывание уха категорически запрещено, так как это может привести к инфицированию барабанной полости. После удаления содержимого из наружного слухового прохода его кожу осторожно обрабатывают ватой, смоченной этанолом, а затем слегка припудривают раневую поверхность тройным сульфаниламидным порошком (сульфаниламид + сульфадимин + сульфатиазол). При повреждении барабанной перепонки, слуховых косточек, окон внутреннего уха выполняют восстановительную микрооперацию в области травмы, по возможности восстанавливая поврежденные структуры. Для предупреждения инфекции и обеспечения гемостаза в наружный слуховой проход вводят стерильные сухие турунды или назначают капли с антибактериальными препаратами (данцил, нормакс). перевязки выполняют ежедневно.

При нарушениях функций внутреннего уха (таких как головокружение и др.) больной должен соблюдать строгий постельный режим. Назначают общеукрепляющую и противовоспалительную терапию в зависимости от типа поражения того или иного анализатора. Лечение возможно в условиях поликлиники или стационара в зависимости от вида и выраженности травматических повреждений.

Профилактика баротравмы заключается, прежде всего, в мерах предосторожности, обеспечивающих медленное изменение атмосферного давления, и поддержании нормальной функции слуховых труб. Важное профилактическое значение имеет профессиональный отбор лиц, пригодных для летной работы, для кессонных и водолазных работ.

### **Контрольные вопросы и задания**

- Укажите основные отличия строения перепончато-хрящевого и костного отделов наружного слухового прохода.
- Что такое среднее ухо?
- Какие анатомические образования расположены на внутренней стенке барабанной полости?
- Укажите особенности кровоснабжения лабиринта.
- Что может быть причиной одностороннего нарушения слуха?
- Назовите основные свойства слухового анализатора.
- В каких единицах измеряют уровень громкости звука?

- Как графически представить различие кондуктивной и нейросенсорной тугоухости?
- Назовите адекватные раздражители для ампулярных и отолитовых рецепторов.
- Укажите основные типы вестибулярных реакций.
- Как дифференцировать фурункул наружного слухового прохода от мастоидита?
- В каких случаях не рекомендуют удаление серной пробки промыванием?
- Укажите ведущее звено в патогенезе экссудативного среднего отита.
- Назовите наиболее вероятных возбудителей острого среднего отита.
- Когда при остром гнойном среднем отите показан парацентез?
- О чем свидетельствует нависание задневерхней стенки наружного слухового прохода, выявленное при отоскопии у больного с острым средним отитом?
- Как в соответствии с МКБ-10 обозначают две формы хронического гнойного среднего отита?
- В чем принципиальное различие мезотимпанита и эпитимпанита?
- В каких случаях при хроническом гнойном среднем отите наиболее высока вероятность развития внутричерепных осложнений?
- Что необходимо для выполнения эффективной тимпаноластики?
- Какие рецепторы внутреннего уха поражаются при лабиринтите?
- Чем объяснить, что при лабиринтите спонтанный нистагм со временем меняет направление?
- Показана ли госпитализация больному с острой или внезапной нейросенсорной тугоухостью?
- Какие лекарственные препараты являются ототоксичными?
- Какой аудиологический признак характерен для поражения рецепторных клеток спирального органа?
- Как выявляют гидропс лабиринта?
- Какая форма тугоухости наиболее характерна для отосклероза?
- Кому показано аппаратное слухопротезирование?
- Что такое социальная глухота?
- В каких случаях эффективна кохлеарная имплантация?
- Укажите наиболее вероятные пути проникновения инфекции в полость черепа при воспалительных заболеваниях уха, носа и околоносовых пазух.
- Какие факторы способствуют проникновению инфекции в полость черепа?



- Назовите основные менингеальные симптомы.
- Какие изменения ликвора характерны для отогенного и риногенного менингита?
- Как дифференцировать отогенный и туберкулезный менингит?
- На какой глубине чаще расположен внутримозговой абсцесс?
- Назовите наиболее частые очаговые симптомы при абсцессе височной доли мозга.
- Какие очаговые симптомы выявляются у правшей при правосторонней локализации абсцесса височной доли мозга?
- О чем свидетельствуют выявление адиадохокинеза и нарушение фланговой походки у пациента?
- Что лежит в основе лечебной тактики при отогенных и риногенных внутричерепных осложнениях?

## Глава 7

# СПЕЦИФИЧЕСКИЕ ЗАБОЛЕВАНИЯ ЛОР-ОРГАНОВ

Не следует говорить всей правды,  
но следует говорить только правду.  
*Ж. Ренар*

### 7.1. ТУБЕРКУЛЕЗ ЛОР-ОРГАНОВ

Заболевание вызывают микобактерии туберкулеза (бацилла Коха), проникающие в организм чаще через верхние дыхательные пути, реже — через слизистые оболочки и поврежденную кожу. Факторы риска:

- плохие социально-бытовые условия;
- тесный контакт с больным туберкулезом;
- иммуносупрессия (в том числе СПИД, длительный прием глюкокортикоидов).

Как правило, первично поражение легких или туберкулез лимфатических узлов (у детей). Поражение слизистой оболочки верхних дыхательных путей чаще развивается *спутогенным путем* (с мокротой, отхаркиваемой при туберкулезе легких), значительно реже — *гематогенным* или *лимфогенным путями*.

Патоморфологически различают две формы поражения: инфильтрат и язву. Инфильтрат бывает ограниченным и диффузным, редко — опухлевидным. Туберкулезная язва обычно неправильной формы, неглубокая, с неровными краями, на ее дне заметна бледная грануляционная ткань.

### Туберкулез верхних дыхательных путей

#### Туберкулез носа

Как правило, туберкулез носа исходно локализуется в передних отделах полости носа: в преддверии, на перегородке, на слизистой оболочке носовых раковин. Появляется *узелковый инфильтрат*, сравнительно быстро изъязвляющийся, нередко с формированием перфорации хряще-



вой части перегородки носа. При распаде инфильтратов и образовании язв наблюдается гнойное отделяемое с примесью крови. Риноскопически язва определяется как дефект слизистой оболочки, на дне которого расположены вялые грануляции.

**Диагностика.** При туберкулезном поражении легких, гортани и суставов диагностика не представляет затруднений. Необходимо дифференцировать заболевание от сифилитического поражения носа (третичного сифилиса). Для сифилиса характерно поражение не только хрящевого отдела перегородки носа, но и ее костного отдела, возможно также поражение носовых костей (седловидный нос), что сопровождается выраженными болевыми ощущениями в области спинки носа. Определенную помощь в дифференциальной диагностике оказывает серологическая реакция *Вассермана*, реакция *Пирке у детей*. Инфильтрат в полости носа иногда имеет форму опухоли (туберкулемы), для его дифференцирования от опухолевого (саркоматозного) процесса выполняют биопсию и гистологическое исследование.

При туберкулезном поражении глотки возможно образование язв с неровными, фестончатыми, подрытыми краями на нёбных дужках и слизистой оболочке задней стенки глотки. Характерна резкая болезненность при глотании не только твердой пищи, но и воды. Присоединение вторичной инфекции приводит к появлению неприятного, гнилостного запаха изо рта. Язвы могут увеличиваться, захватывая большие участки слизистой оболочки и распространяясь в глубину.

Необходимо обращать внимание на состояние легких, в более поздней стадии диагноз ставят на основании клинической картины заболевания, результатов туберкулинодиагностики (реакция Манту, Диаскинтест, проба Пирке), микроскопического исследования грануляций из области язвы и данных общего обследования больного.

### **Туберкулез гортани**

Туберкулез гортани — наиболее частая локализация туберкулезного процесса верхних дыхательных путей. В развитии туберкулезного процесса в гортани различают три стадии:

- образование инфильтрата;
- формирование язвы;
- поражение хрящей.

Поражаются обычно задние отделы гортани: межчерпаловидное пространство, черпаловидные хрящи и прилежащие к ним участки голосовых складок. Инфильтрация проявляется утолщением слизистой



оболочки и появлением бугорков, схожих с папилломами. При дальнейшем развитии процесса образуется туберкулема с последующим изъязвлением. Неблагоприятное течение заболевания и присоединение вторичной инфекции сопровождаются вовлечением в процесс надхрящницы и хряща.

**Клиническая картина.** Характерны жалобы на боль при глотании, наиболее выраженную при локализации процесса на черпаловидном хряще, в области надгортанника и на черпалонадгортанных складках. При образовании инфильтратов в подголосовом пространстве иногда наблюдается нарушение дыхания.

Ларингоскопическая картина при туберкулезе гортани соответствует стадии развития процесса (рис. 7-1). Сначала появляются гиперемия и инфильтрация на отдельных участках голосовых складок, преимущественно в задних отделах. Затем инфильтрат изъязвляется, в результате образуется чечевицеобразная язва с бледно-серым дном. Возможно краевое изъязвление голосовых складок, в этом случае их края неровные, как бы изъеденные. При локализации туберкулезного процесса в межчерпаловидном пространстве там формируются инфильтраты с сосочковыми разрастаниями грануляций, которые могут достигать больших размеров, имея вид опухоли — туберкулемы, вдающейся в голосовую щель. Вестибулярные складки при развитии туберкулезных инфильтратов приобретают подушкообразную форму, их поверхность гладкая или бугристая. При распаде инфильтратов образуются глубокие изъязвления. Пораженный туберкулезным процессом надгортанник резко увеличивается и в виде опухоли с отежной слизистой оболочкой нависает над входом в гортань.

Типичные туберкулезные язвы, прогрессируя, углубляются и поражают надхрящницу и хрящ. Однако некроз и секвестрация хрящей гортани — редкие осложнения туберкулеза гортани. Туберкулезный

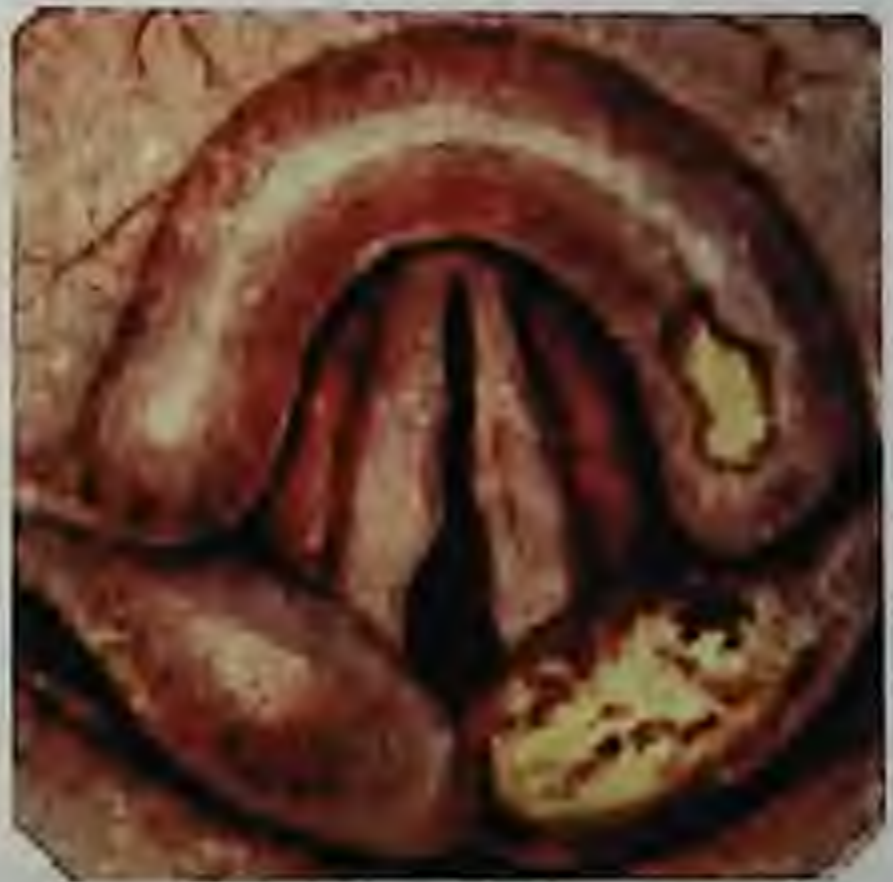

Рис. 7-1. Туберкулез гортани. Изъязвления в области правого черпаловидного хряща, голосовой складки и надгортанника



процесс в гортани больного легочным туберкулезом протекает значительно тяжелее, чем при другой локализации основного очага. При ликвидации туберкулезного процесса в гортани (обычно в стадии инфильтрации) восстанавливается и голосовая функция.

**Диагностика.** Для туберкулезного ларингита характерны одностороннее поражение, гиперемия или инфильтрация голосовой складки. Однако при такой картине возможен и опухолевый процесс. В таких случаях основой дифференциальной диагностики служат результаты биопсии. При неспецифическом воспалении гортани обычно наблюдается ее двустороннее поражение, возможное и при сифилитическом поражении гортани. К причинам позднего распознавания туберкулеза гортани причисляют недооценку оториноларингологом и фтизиатром данных анамнеза и ранних субъективных признаков, характерных для специфического поражения, а также несвоевременное исследование мокроты на микобактерии туберкулеза и рентгенологическое исследование органов грудной клетки. При необходимости выполняют биопсию из участка поражения гортани.

### Туберкулез уха

Туберкулез уха встречается относительно редко, возникает обычно при гематогенном диссеминированном туберкулезе легких. В раннем детском возрасте возможно поражение сосцевидного отростка без предшествующего воспаления в барабанной полости. В развитии туберку-

лезного среднего отита важная роль принадлежит вторичному инфицированию гноеродными микроорганизмами.

При поражении барабанной перепонки в ее толще возникают изолированные очаги в виде бугорков, распад которых в дальнейшем ведет к образованию множественных перфораций (рис. 7-2). Распространение процесса на кость приводит к разрушению костной ткани.

Начало туберкулезного отита обычно безболезненное, с образованием множественных перфора-



Рис. 7-2. Туберкулез уха. Множественные перфорации барабанной перепонки

ций барабанной перепонки, которые, сливаясь, приводят к ее быстрому распаду. Лишь в редких случаях прободение барабанной перепонки единичное. Выделения из уха сначала скудные, затем становятся обильными, с резким гнилостным запахом. При вовлечении в процесс височной кости возникают обширные некрозы в барабанной полости и соседнем отростке с обильными гнойными зловонными выделениями и резким понижением слуха. При этом наблюдаются распространенный кариез кости, образование секвестров и симптомы пареза или паралича лицевого нерва.

### Лечение

При туберкулезе ЛОР органов проводят системную противотуберкулезную терапию в специализированном учреждении.

Симптоматическая местная терапия ЛОР органов заключается в применении антисептиков, прижигании, дезодорации язвенных образований слизистой гортаноглотки. При кариозно-грануляционном процессе в ухе выполняют общеполостную санирующую операцию на ухе, как правило, на фоне общей противотуберкулезной терапии. В послеоперационном периоде местно применяют противотуберкулезные препараты.

### Прогноз

Прогноз при туберкулезном поражении верхних дыхательных путей и уха обычно благоприятный: в большинстве случаев при успешном лечении основного заболевания наступает выздоровление.

## 7.2. СИФИЛИС ВЕРХНИХ ДЫХАТЕЛЬНЫХ ПУТЕЙ И УХА

При сифилисе возможно поражение и лор-органов. Заражение происходит в результате проникновения бледной трепонемы через микроскопические повреждения слизистой оболочки и кожи.

Инкубационный период составляет в среднем 3 нед, затем на месте внедрения инфекции появляется красноватое пятно, или папула, которое в течение нескольких дней увеличивается и уплотняется — формируется первичный сифилид (твердый шанкр), в его центре образуется язва. Через 5—7 дней после появления твердого шанкра увеличиваются регионарные лимфатические узлы; бледные трепонемы, интенсивно размножаясь, распространяются по всей лимфатической системе, в результате чего развивается полиаденит.



## Сифилис носа

### Клиническая картина

В зависимости от стадии сифилис носа выражен в виде *твердого шанкра, вторичных и третичных проявлений*. Твердый шанкр носа (первичный сифилис) встречается редко и может локализоваться у входа в нос, на его крыльях и кожной части перегородки носа. При осмотре определяется гладкая, безболезненная эрозия размером 0,2–0,3 см, красного цвета. Края эрозии валикообразно утолщены, дно покрыто салыным налетом, в основании пальпируется плотный инфильтрат.

Через 6–7 нед после развития твердого шанкра появляются признаки вторичного сифилиса — специфические сифилитические высыпания: розеолезные, папулезные и пустулезные образования на коже и слизистых оболочках. Вторичные сифилиды в области носа представлены эритемой и папулами. Эритема сопровождается припухлостью слизистой оболочки и появлением кровянисто-серозного или слизистого секрета. Папулезные высыпания появляются позже и локализуются на коже входа в нос, реже — в полости носа. При распаде папул слизистый секрет постоянно раздражает язвенную поверхность, препятствуя заживлению. Появление у новорожденных и детей раннего возраста упорного насморка с густыми выделениями, склонными к образованию корок, должно вызвать подозрение на врожденный сифилис.

Третичную форму сифилиса носа диагностируют чаще, чем две предыдущие. Она характеризуется образованием диффузных инфильтратов, или гуммы, с распадом. Гумма локализована в слизистой оболочке, кости, надкостнице и хряще, при этом происходит некроз костной ткани с образованием секвестров. Наиболее часто процесс при третичном сифилисе развивается в костном отделе перегородки и дне носа. В последнем случае при распаде гуммы нередко возникает сообщение с полостью рта. В третичный период сифилиса характерен болевой синдром. При костном поражении к болевым ощущениям присоединяется зловонный запах, а в отделяемом из носа нередко обнаруживаются костные секвестры. Нос нередко приобретает седловидную форму.

### Диагностика

Твердый шанкр преддверия носа следует дифференцировать от фурункула. При фурункулезе носа определяются болезненные ограниченные гнойнички с распадом в центре. Для вторичного сифилиса типично появление папул на губах, в области рта и заднего прохода. В третич-

ной стадии развития процесса основой диагноза служит серологическое исследование (положительная реакция Вассермана), учитывают также результат гистологического исследования. Необходимо помнить, что в начальный период первичного сифилиса серологические реакции отрицательны, вследствие чего его обозначают как серонегативный.

### **Сифилис глотки и гортани**

Сифилис глотки и гортани возможен в любой стадии процесса. Твердый шанкр проявляется в виде эритематозной, эрозивной и язвенной форм. Процесс в глотке, как правило, односторонний и сочетается с односторонним лимфаденитом.

Во второй стадии сифилиса поражение слизистой оболочки глотки и гортани нередко сопровождается кожными высыпаниями в виде розеол и папул. Вторичные сифилиды обычно субъективно не проявляются, поэтому могут остаться незамеченными, и больной продолжительное время выступает источником заражения.

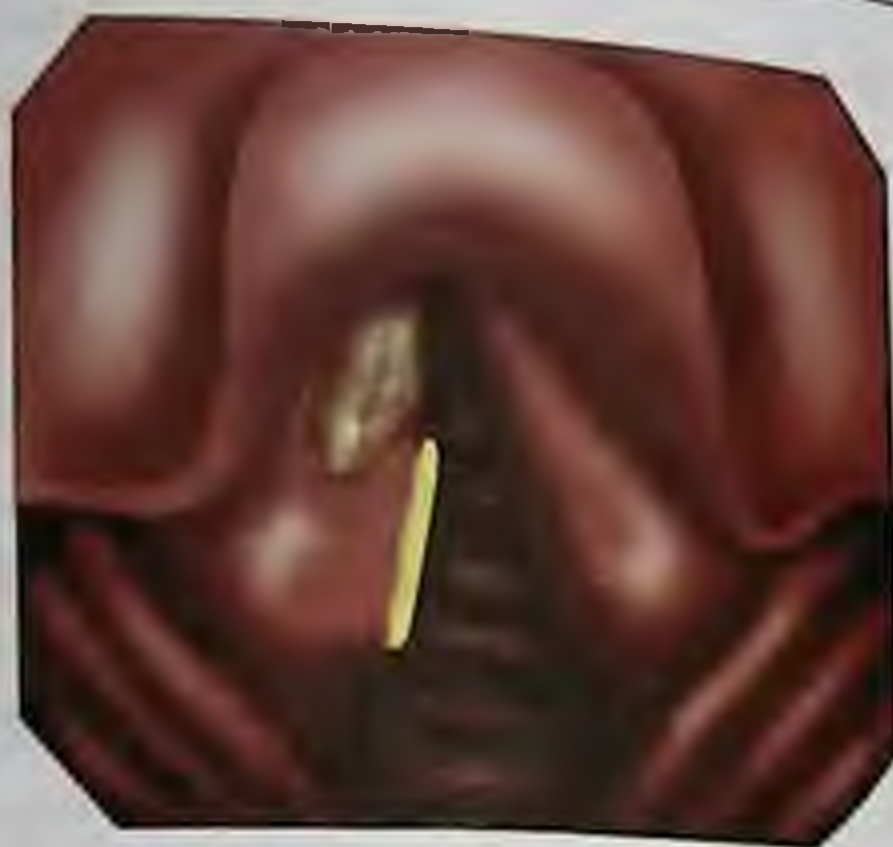Специфический процесс в нёбной миндалине отличается от банальной ангины нормальной или незначительно повышенной температурой тела и отсутствием болезненности при глотании. При фарингоскопии вторичный сифилис глотки характеризуется разлитой припухлостью на фоне гиперемии медно-красного цвета, которая распространяется на нёбные дужки, слизистую оболочку мягкого и твердого нёба. В гортани вторичная стадия проявляется эритемой, симулирующей катаральный ларингит с вовлечением в процесс голосовых складок, черпаловидных хрящей и надгортанника. Возможно также образование папул, которые представляют собой серовато-белые высыпания округлой или овальной формы, возвышающиеся над поверхностью и окруженные по краю красной каймой. Такие высыпания или бляшки, нередко с изъязвленной поверхностью, расположены на кончике языка и по его краям, на слизистой оболочке щек и твердого нёба, на голосовых, вестибулярных, черпалонадгортанных складках и на надгортаннике (рис. 7-3, а).

Третичный сифилис проявляется ограниченной гуммозной опухолью, причем гуммы в глотке локализованы в основном в области твердого и мягкого нёба, а в гортани — на надгортаннике, реже — в межчерпаловидном пространстве и на вестибулярных складках. Располагаясь в подголосовой области, гумма приобретает вид инфильтрата (рис. 7-3, б, в), при ее распаде появляется язва с ровными краями и сальным





а



б



в

Рис. 7-3. Сифилис гортаноглотки: а — сифилитическое воспаление мягкого нёба; б — кондилома на голосовой складке; в — гуммозно-язвенный ларингит

дном, покрытая некротическим налетом. Присоединение вторичной инфекции сопровождается выраженной воспалительной реакцией с отеком, развитием флегмоны и хондроперихондрита.

Специфическое воспаление хрящей вызывает образование эндоларингеальных свищей, последующее рубцевание в глотке приводит к сращениям мягкого нёба с задней стенкой, а в гортани — к деформации, вызывающей стенозирование. Процесс в гортани сопровождается охрип-лостью или афонией, при развитии рубцового процесса затрудняется дыхание.

### Диагностика

Поражение глотки и гортани сифилисом распознают на основании:

- данных осмотра;
- положительной серологической реакции Вассермана;
- обнаружения бледной спирохеты в отделяемом язв.

При вторичном сифилисе глотки проводят дифференциальную диагностику с катаральной, фолликулярной, язвенно-пленчатой ангиной, туберкулезом и лейкоплакией. Лейкоплакия — ограниченное уплотнение эпителия серовато-белого цвета, расположенное на слизистой оболочке щек и языка, возникает в результате длительного воздействия неспецифических раздражителей (например, курения). Третичный сифилис гортани следует дифференцировать от туберкулеза и злокачественной опухоли. В этом случае определенную помощь оказывают обследование больного на туберкулез, реакция Вассермана, гистологическое исследование образца ткани из пораженного участка.

### Сифилис уха

Локализация сифилитического процесса в среднем и во внутреннем ухе отличается своеобразными клиническими проявлениями. При врожденной форме сифилиса поражение внутреннего уха обнаруживается в возрасте 10—12 лет и проявляется триадой симптомов (триадой Гетчинсона):

- особой формой зубов;
- паренхиматозным кератитом;
- нейросенсорной тугоухостью.

При этом поражение слуха (всегда двустороннее) играет первостепенную роль. Нередко при сифилисе наблюдается положительный фистульный симптом при отсутствии гнойного процесса в ухе. Иногда сифилис уха проявляется внезапно: возникает головокружение, появляются нистагм, шум в ушах и тугоухость. Кохлеовестибулярные расстройства могут быть признаком не только позднего, но и раннего сифилиса: первичного, вторичного свежего и вторичного рецидивного. Они обусловлены, как правило, двусторонним поражением лабиринта и имеют определенное сходство с поражением внутреннего уха при болезни Меньера и серозном лабиринтите.

### Диагностика

Диагностика основана на данных анамнеза, клинической картины, результатах лабораторного и рентгенологического исследований.



## Лечение

Специфическое противосифилитическое лечение проводят в кожно-венерологических учреждениях. Рекомендуется местная терапия антисептиками, промывания полости носа слабыми солевыми растворами, симптоматическая терапия. Деформацию наружного носа ликвидируют посредством пластической операции после полного излечения сифилиса.

### 7.3. СКЛЕРОМА ВЕРХНИХ ДЫХАТЕЛЬНЫХ ПУТЕЙ

Склерома верхних дыхательных путей — *хроническое инфекционное заболевание, проявляющееся в виде ограниченных или диффузных инфильтратов на фоне атрофии слизистой оболочки, на месте которых в последующем формируется рубцовая ткань, приводящая к сужению различных отделов дыхательного тракта.*

Склерома вызывается капсульным диплококком — клебсиеллой склеромы (палочкой Волковича–Фриша). Это эндемическое заболевание, наиболее распространенное в Западной Белоруссии и на Украине, в Польше, Италии и Германии, очаги склеромы отмечены также в Индонезии, Бразилии, Мексике и некоторых других странах. Существуют данные о возможной контагиозности склеромы.

Патоморфологическим субстратом заболевания служит инфильтрат, состоящий из фиброзной соединительной ткани с большим количеством плазматических клеток и сосудов. Среди этих образований находятся специфические для склеромы клетки Микулича, содержащие палочки Волковича–Фриша в вакуолях и цитоплазме. Кроме того, в инфильтрате встречаются гиалиновые шары — тельца Русселя. В рубцовой ткани отмечается большое количество фиброзных волокон, среди которых встречаются плазматические клетки и единичные клетки Микулича, бактерии здесь отсутствуют, гиалиновых шаров нет, сосудов мало.

Инкубационный период заболевания длительный, при внедрении инфекции возникают катаральные явления, а через 5–10 лет обнаруживаются признаки заболевания, причем у молодых этот период короче, чем у людей старшего возраста.

Наиболее частая локализация поражения при склероме:

- передние отделы носа;
- область хоан;

- подголосовое пространство гортани;
- бифуркации трахеи и бронхов.

### Клиническая картина

Заболевание развивается медленно, с самого начала принимая хроническое течение, без болей и повышения температуры тела; специфические склеромные инфильтраты расположены, как правило, симметрично и не проявляют склонности к распаду и изъязвлению, а подвергаются рубцеванию. Различают три основные формы склеромы, которые в определенной степени отражают стадийность патологического процесса:

- атрофическую;
- инфильтративную;
- рубцовую, или регрессивную.

Кроме того, наблюдают смешанную и атипичную формы склеромы.

В настоящее время атрофическая форма наблюдается у 70% больных склеромой. Начало заболевания характеризуется атрофией слизистой оболочки носа. На ее поверхности появляется вязкая слизь, которая, подсыхая, образует плотные корки. Корки и вязкая слизь приводят к сужению просвета носовых ходов, что сопровождается нарушением дыхания. Одновременно снижается обоняние и появляется нерезкий специфический запах из носа, напоминающий запах гнилых фруктов. Атрофия распространяется на слизистую оболочку задней стенки глотки, которая истончается и выглядит как лакированная, покрытая вязкой слизью и корками. В этот период реакция связывания компонента со склеромным антигеном обычно положительная, при бактериологическом исследовании часто обнаруживают клебсиеллу склеромы.

При инфильтративной форме склеромы в верхних дыхательных путях наблюдаются ограниченные или распространенные инфильтраты, чаще всего по дну полости носа, в области передних концов нижних носовых раковин и перегородки носа. Инфильтраты имеют вид плоских или бугристых возвышений, безболезненных при прикосновении, они суживают просвет полости носа, вход в нос, хоаны, просвет носоглотки и гортани, а несколько позже — трахею в области бифуркации и бронхи у разветвлений. Следует отметить, что склеромные инфильтраты возникают главным образом в местах физиологических сужений (рис. 7-4).



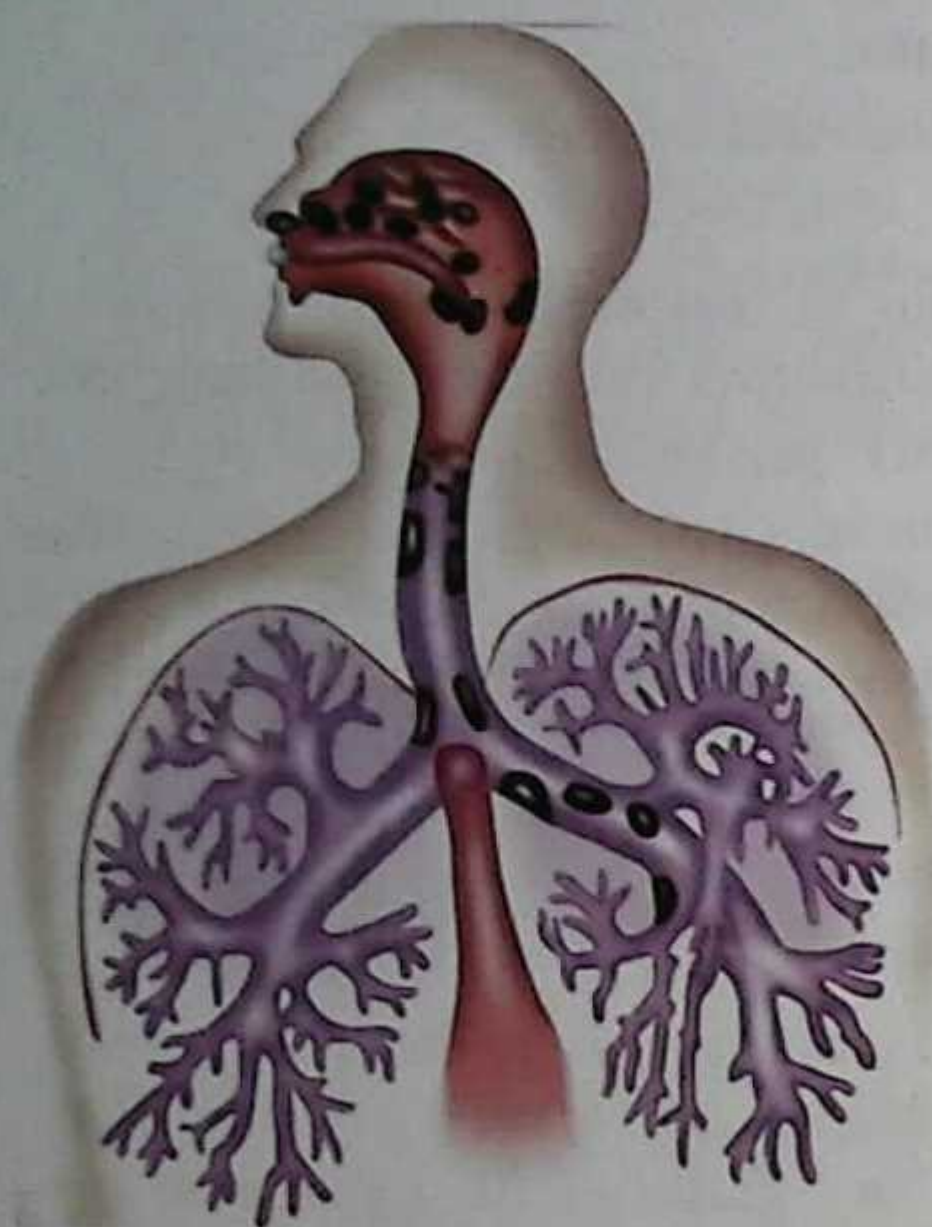


Рис. 7-4. Типичные участки локализации склеромных очагов

При рубцовой форме на местах инфильтратов постепенно развивается плотная рубцовая ткань, которая, стягивая окружающие ткани, приводит к сужению различных отделов дыхательных путей.

При смешанной форме склеромы клиническая картина отличается полиморфизмом. Наряду с атрофией слизистой оболочки и обилием корок при их удалении можно обнаружить узелки красного цвета, рубцовое concentрическое сужение на границе преддверия и полости носа. В гортани наряду с подскладочными инфильтратами выявляется рубцовая ткань с формированием диафрагмы, приводящей к нарушению дыхания (рис. 7-5), т.е. наблюдается сочетание различных форм склеромы.

### Диагностика

При соответствующих анамнестических данных и характерной эндоскопической картине диагноз установить нетрудно. Определенную по-

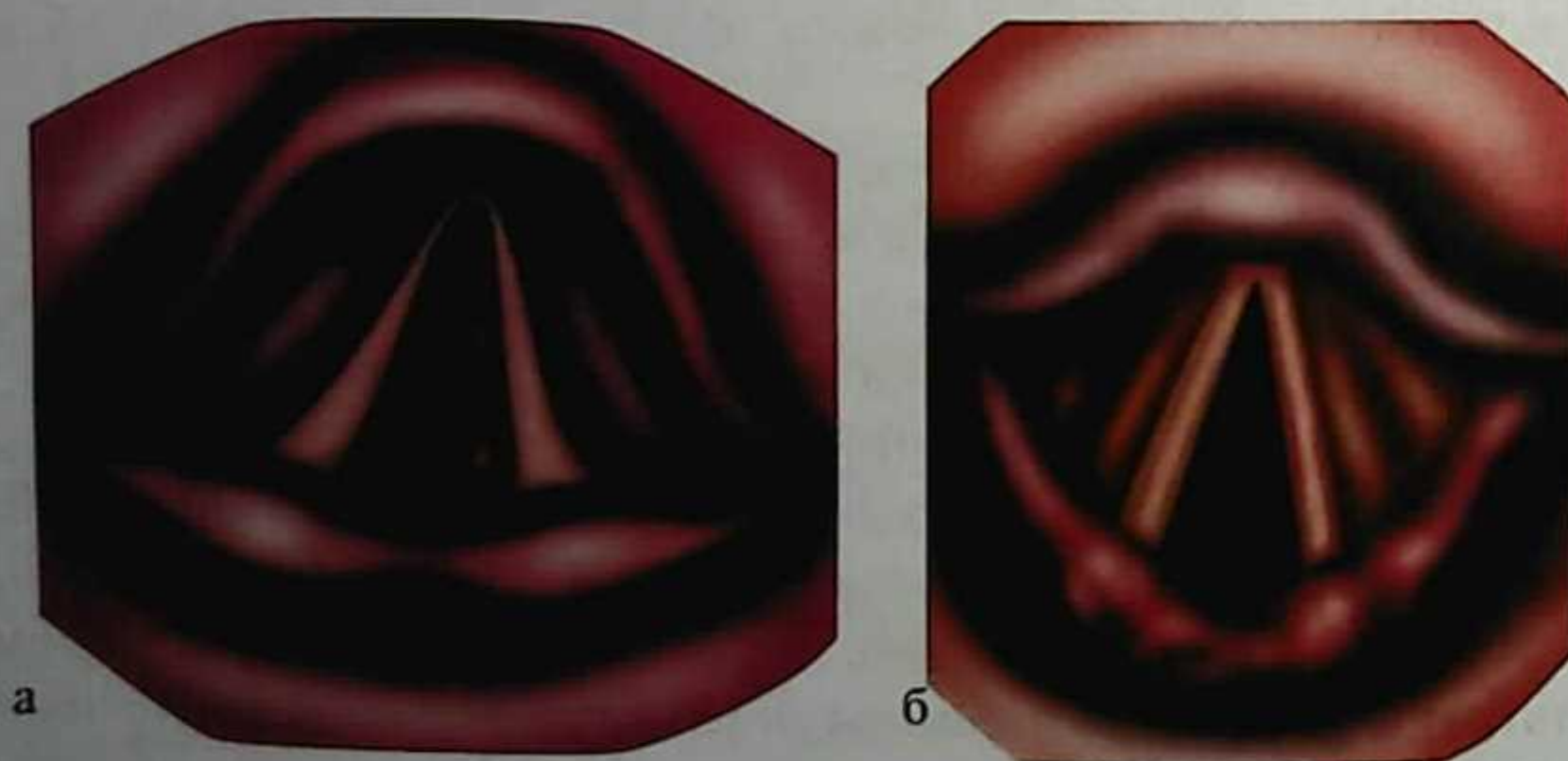


Рис. 7-5. Склерома подголосового пространства: а — инфильтративный процесс; б — рубцовая диафрагма гортани, суживающая ее просвет



мощь в диагностике оказывает трахеобронхоскопия. Обычно прибегают к постановке серологических реакций Вассермана и Борде—Жангу со склеромным антигеном. Подспорьем в диагностике служит гистологическое исследование удаленного инфильтрата, в ткани которого обнаруживают бациллы Волковича—Фриша и клетки Микулича. На слизистой оболочке верхних дыхательных путей наряду с инфильтратами заметна рубцовая ткань.

### Лечение

Лечение консервативное и хирургическое. Среди средств этиотропной терапии ведущее место занимает стрептомицин, его применяют внутримышечно по 500 000 ЕД 2 раза в сутки, на курс — 40–80 г. Назначают и другие антибиотики [хлорамфеникол (левомицетин<sup>а</sup>), фторхинолоны]. Для лучшего проникновения антибиотика в глубь пораженных тканей антибактериальные средства сочетают с препаратами гиалуроновой кислоты: гиалуронидазой (лидазой<sup>а</sup>, ронидазой<sup>а</sup>). Оправданно применение местных иммунокорректоров [например, лизатов микроорганизмов (имудона<sup>а</sup>), дезоксирибонуклеата натрия (дерината<sup>а</sup>)].

Для удаления корок и увлажнения слизистой оболочки назначают масляные капли (например, оливковое, шиповниковое масло), смазывание Люголем<sup>а</sup> (йод + калия йодид + глицерол), ингаляции растворами протеолитических ферментов и щелочными растворами.

Хирургическое лечение заключается в иссечении инфильтратов и рубцов, их удалении путем электрокоагуляции, лазерного воздействия или криодеструкции жидким азотом. При стенозах иногда применяют бужирование гортани.

### Гранулематоз Вегенера

Гранулематоз Вегенера — *системный некротический гранулематозный васкулит с преимущественным первичным поражением верхних дыхательных путей и последующим вовлечением в процесс висцеральных органов* (чаще — легких и почек). Заболевание одинаково часто встречается у мужчин и женщин, средний возраст больных — около 40 лет.

### Этиология

Этиология болезни Вегенера изучена недостаточно, предполагают важную роль хронической инфекции, в частности вирусов или золотистого стафилококка, первоначально фиксированных на слизистой



оболочке дыхательных путей. Сенсibilизация к бактериальным токсинам, нередко выявляемая у этих больных, может вызвать патологические изменения в стенках кровеносных сосудов, способствуя образованию аутоаллергенов. Их появление приводит к выработке антител не только к измененным, но и к нормальным белковым компонентам. В патогенезе болезни Вегенера доказаны иммунные механизмы, гиперчувствительность замедленного типа бактериального, медикаментозного и другого происхождения.

### Патоморфология

При болезни Вегенера своеобразно поражены сосуды среднего и мелкого калибра. Гранулезные узелки, охватывающие сосуды наподобие муфт, отличаются клеточным полиморфизмом. Наряду с лимфоидными, эпителиоидными и плазматическими клетками там присутствуют гистиоциты, эозинофилы и нейтрофилы. Важная специфическая особенность этих гранулезных узелков — гигантские многоядерные клетки типа Пирогова—Лангханса, беспорядочно расположенные по их периферии. Такие гранулезные узелки склонны к развитию некрозов ишемического типа.

### Клиническая картина

В зависимости от темпов нарастания клинических проявлений болезни Вегенера различают *острое, подострое и хроническое течение* заболевания. Обычно чем острее начало заболевания, тем тяжелее его дальнейшее течение, быстрее наступает генерализация процесса.

Наиболее частый симптом болезни Вегенера на ранней стадии — образование гнойно-кровянистых корок на слизистой оболочке носа. Корки имеют буро-коричневый цвет и удаляются из полости носа в виде слепков. Слизистая оболочка после удаления корок истончена, красносинюшного цвета, в отдельных местах покрыта кровотокающими грануляциями.

Характерна изъязвленная слизистая оболочка в передних отделах перегородки носа, нередко здесь возникает перфорация с поражением хрящевого, а затем и костного отделов перегородки, развивается седловидная деформация носа. В процесс вовлекаются и околоносовые пазухи, чаще — верхнечелюстная пазуха на стороне поражения. Костная стенка между полостью носа и пазухой, а также носовые раковины нередко разрушаются, и образуется единая полость, стенки которой по-

крыты некротизированной слизистой оболочкой и корками. Следует отметить, что при гранулематозе Вегенера деструктивный процесс с перегородки не распространяется на твердое нёбо, как это наблюдается при сифилисе и наиболее выражено при летальной срединной гранулематозе Стюарта.

Общие симптомы типичны для развернутой стадии гранулематоза Вегенера и проявляются нередко лишь через несколько месяцев, а у отдельных больных — через несколько лет после первых местных признаков заболевания. Появляется лихорадка, больной отмечает слабость, недомогание, похудение, развиваются артралгии и миалгии, реже — артриты.

При вовлечении в процесс легких (что наблюдается более чем у 80% больных) возникают кашель, одышка, боль в груди и кровохарканье. Характерна диссоциация между скудными аускультативными данными и выраженными рентгенологическими изменениями. Рентгенологические признаки поражения легких весьма многообразны: одиночные или множественные инфильтраты, образование полостей, очаговые ателектазы, экссудативный плеврит и пневмоторакс.

Поражение почек наблюдается у 80–90% больных, причем соответствующие симптомы нередко оказываются признаком генерализации болезни. Изменения в анализах мочи соответствуют таковым при остром гломерулонефрите (гематурия, протеинурия). У некоторых больных гломерулонефрит быстро прогрессирует с развитием азотемии и нарушением функций почек.

Помимо указанных проявлений заболевания, отмечается кожный васкулит в виде язвенно-геморрагических высыпаний; поражение периферической нервной системы носит характер асимметричной полинейропатии. Больные гранулематозом Вегенера погибают от азотемической уремии, при нарастающих явлениях легочной недостаточности и от септических осложнений.

### Диагностика

Среди лабораторных исследований большое значение для диагностики гранулематоза Вегенера имеет определение *антинейтрофильных цитоплазматических антител (АНЦА)*, которые обнаруживают у 40–99% больных, чаще — у больных с активным генерализованным процессом, реже — в период ремиссии при локализованной форме заболевания.



Нередко информативны *результаты гистологического исследования грануляционной ткани*, биопсированной с поверхности слизистой оболочки верхних дыхательных путей. Основой гистологического диагноза при этом служит сочетание признаков некротического васкулита и гранулематозного воспаления.

Необходимо дифференцировать гранулематоз Вегенера от заболеваний, относящихся к системным аллергическим васкулитам (например, системной красной волчанки, геморрагического васкулита, узелкового периартериита), при появлении перфорации в хрящевом отделе — от туберкулеза, а в костно-хрящевом отделе — от сифилиса. Дальнейшее прогрессирование язвенно-некротического процесса в полости носа и околоносовых пазухах вызывает необходимость дифференциальной диагностики со злокачественными новообразованиями.

### Лечение

Основу терапии гранулематоза Вегенера составляет применение цитостатиков. Назначают циклофосфамид в суточной дозе 2 мг/кг в течение около 4 нед, затем дозу препарата постепенно снижают в течение 1–2 мес и переводят больного на альтернирующий прием препарата (по 60 мг через день). Лечение циклофосфамидом продолжают не менее года после достижения стойкой ремиссии, затем его дозу снижают на 25 мг каждые 2–3 мес. У больных с быстро прогрессирующей формой заболевания препарат в первые дни после начала лечения вводят внутривенно. Как правило, прием циклофосфамида сочетают с назначением преднизолона в дозе 1 мг/кг в день, после явного улучшения дозу преднизолона постепенно снижают с попыткой последующей отмены. Для лечения гранулематоза Вегенера в качестве базисной терапии используют также метотрексат в дозе 0,15–0,3 мг/кг в неделю.

### Прогноз

При отсутствии лечения средняя продолжительность жизни составляет 5 мес, а летальность в течение первого года достигает 80%. Прогноз значительно улучшается при рано начатой терапии заболевания. На фоне сочетанного лечения циклофосфамидом и преднизолоном более чем у 90% больных отмечалась стойкая ремиссия продолжительностью около 4 лет, а у некоторых — до 10–15 лет.

## 7.4. ПОРАЖЕНИЕ ЛОР-ОРГАНОВ ПРИ ВИЧ-ИНФЕКЦИИ

ВИЧ-инфекция (*Human Immunodeficiency Virus Infection*) — медленно прогрессирующее инфекционное заболевание, характеризующееся специфическим поражением иммунной системы с развитием тяжелого синдрома приобретенного иммунодефицита (СПИДа), который проявляется оппортунистическими (вторичными) инфекциями, возникновением злокачественных новообразований и аутоиммунных процессов, приводящих к гибели человека.

Возбудителем заболевания служат вирусы иммунодефицита человека (ВИЧ), относящиеся к семейству ретровирусов и сохраняющие жизнеспособность в крови и других биологических средах. Вирусы постоянно репродуцируются и используют в качестве резервуара лимфоидные ткани, микроглию нервной ткани и эпителий кишечника.

Источник инфекции — человек в любой стадии инфекционного процесса. Вирус содержится в крови, сперме, влагалищном секрете, материнском молоке. Пути передачи:

- половой;
- парентеральный;
- трансплацентарный;
- через материнское молоко.

От человека к человеку инфекция передается через кровь (при инъекциях, особенно у наркоманов, при повторном использовании шприца разными людьми), через слизистые оболочки при сексуальных контактах (как гомо-, так и гетеро-), через плаценту от матери к ребенку.

Период между заражением и проявлением клинических симптомов сильно варьирует у разных людей. В среднем между выявлением в крови антител, специфичных к ВИЧ (как признака данной инфекции), и развитием клинических симптомокомплексов СПИДа проходит 7–11 лет, однако возможно развитие заболевания уже в первые 3 года.

Для прогноза характера и тяжести течения ВИЧ-инфекции решающее значение имеют концентрация CD4<sup>+</sup>-Т-лимфоцитов и вирусная нагрузка — содержание вируса в 1 мл плазмы крови, определенное методом полимеразной цепной реакции (ПЦР). По мере падения числа



клеток CD4' и ослабления иммунного ответа вирусная нагрузка растет, что сопровождается прогрессированием заболевания.

### Клиническая картина

Различные поражения лор-органов бывают практически при всех клинических формах заболевания и имеют особое диагностическое и прогностическое значение.

Клиническая классификация ВИЧ-инфекции, принятая у нас в стране, предполагает деление на четыре стадии, последовательно сменяющие друг друга:

- I — стадия инкубации;
- II — стадия первичных проявлений:
  - бессимптомная;
  - острая ВИЧ-инфекция без вторичных заболеваний;
  - острая ВИЧ-инфекция с вторичными заболеваниями;
- III — латентная стадия (субклиническая);
- IV — стадия вторичных заболеваний, также состоящая из трех фаз (А, Б, В), которые отражают нарастание и генерализацию различных инфекционных и опухолевых процессов;
- V — терминальная стадия.

*Стадия инкубации (I)* — период от момента заражения до реакции организма в виде острой инфекции и (или) появления антител. Продолжительность этой стадии варьирует от 2–4 нед до 3 мес (в среднем около 1 мес). На 6–8-й неделе после инфицирования развивается II стадия — первичных признаков ВИЧ-инфекции.

Клиническая картина *острого начала ВИЧ-инфекции* обычно неспецифична и включает моноклеозоподобный (наиболее часто) или гриппоподобный синдром, полиаденит и поражение нижних отделов дыхательного тракта. Кроме того, возможны гастроэнтерит, серозный менингит, энцефалопатия, нефропатия и тромбоцитопеническая пурпура. Проявления моноклеозоподобного или гриппоподобного синдрома при физикальном обследовании больного трудно отличить от соответствующих заболеваний. Моноклеозоподобный синдром протекает с повышением температуры тела до 38–39,5 °С, ангиной по типу моноклеарной, увеличением лимфатических узлов, гепато- и спленомегалией, нередко наблюдаются артралгия, миалгия и диарея. В этот период могут появиться эритематозная макулопапулезная сыпь с локализацией на туловище и отдельными элементами на лице и шее, гемор-

рагические пятна диаметром до 3 мм, напоминающие высыпания при геморрагическом аллергическом васкулите.

Для гриппоподобного синдрома характерны внезапное начало, высокая лихорадка с ознобом, выраженными признаками интоксикации с головной болью, миалгией, артралгией и анорексией, нередко наблюдают полиаденопатию, спленомегалию и экссудативный фарингит. Слизистая оболочка глотки умеренно гиперемирована, пастозна, миндалины гиперемированы. Возможно волнообразное течение гриппоподобного синдрома, напоминающее аденовирусную инфекцию. При II стадии ВИЧ-инфекции могут возникать вирусные поражения кожного покрова лица и шеи — герпетическая инфекция.

На начальных стадиях заболевания в организме вырабатываются вируснейтрализующие антитела, которые подавляют свободно циркулирующие вирусы, но не влияют на вирусы внутри клеток. Со временем (обычно через 5—7 лет) защитные возможности иммунной системы истощаются, свободные вирусы накапливаются в крови, возрастает так называемая вирусная нагрузка. Важнейшие прогностические показатели возникновения оппортунистических инфекций — количество CD4<sup>+</sup> лимфоцитов и вирусная нагрузка.

Оппортунистической называют инфекцию, возбудителем которой служат условно-патогенные микроорганизмы, не представляющие угрозы для лиц с нормальной иммунной системой, но вызывающие тяжелое заболевание в условиях иммунного дефицита. Наиболее распространенная оппортунистическая инфекция, поражающая лор-органы, — кандидоз глотки и пищевода. При стойком фарингомикозе у молодых людей, никогда ранее не принимавших антибиотики, глюкокортикостероиды или цитостатики, врач должен насторожиться, заподозрив возможную ВИЧ-инфекцию.

Крайне тяжелая оппортунистическая инфекция при ВИЧ — пневмоцистная пневмония, развившаяся на фоне резкого подавления иммунной защиты организма. Пневмоцитоз легких поражает до 2/3 больных СПИДом, гораздо реже встречается заболевание среднего уха.

Важным признаком СПИДа служит герпетическая инфекция, поражающая слизистую оболочку полости рта и глотки, а также кожу, развившаяся при отсутствии других причин иммунодепрессии и длящаяся более 1 мес. Простой герпес, начавшийся с высыпаний на лице (например, лабиальная форма), может приобретать диссеминированный



характер. Возможно развитие *Herpes zoster oticus* с герпетическими высыпаниями в наружном слуховом проходе, резкими болями пораженной половины лица, поражением лицевого (VII) и преддверно-улиткового (VIII), реже — тройничного (V), блуждающего (X) и добавочного (XI) черепных нервов.

У больных СПИДом отмечается так называемая волосатая лейкоплакия с типичной локализацией по краю языка и на слизистой оболочке щек в виде утолщенной слизистой оболочки белого цвета с неровной, сморщенной поверхностью. Это заболевание вызывается вирусами Эпштейна—Барр или папилломавирусами.

Цитомегаловирусная инфекция у больных СПИДом приводит к развитию эзофагита, колита, гастрита и энтерита. Наряду с желудочно-кишечным трактом цитомегаловирус поражает глаза (хориоретинит), центральную нервную систему и легкие.

Разнообразные острые и хронические гнойные заболевания лор-органов обусловлены активацией пиогенной инфекции на фоне резкого снижения иммунитета. Характерная особенность данной патологии — отсутствие должного эффекта от проводимого лечения, переход синусита или отита в хроническую форму с частыми обострениями. Нередко у больных СПИДом развиваются фурункулы и карбункулы, локализованные в области головы и шеи. Течение воспалительного процесса обычно длительное, лечение малоэффективно.

Среди опухолевых проявлений СПИДа наиболее распространена саркома Капоши — злокачественная опухоль кровеносных сосудов. На коже головы появляются красные или гиперпигментированные пятна, которые в последующем трансформируются сначала в папулы и бляшки, а затем сливаются и образуют инфильтраты. Как правило, образование локализовано в области ушных раковин и заушных складок, в полости рта на твердом и мягком нёбе, слизистой оболочке щек, миндалинах и в гортани, что сопровождается осиплостью.

### Диагностика

Диагностика ВИЧ-инфекции всегда лабораторная, а не клиническая. Вторичные или сопутствующие заболевания, выявляемые клинически, позволяют определить тяжесть состояния и показания к госпитализации, а также выработать тактику лечения.

Методы лабораторной диагностики ВИЧ-инфекции основаны на определении *специфических анти-ВИЧ антител в биологических жидкостях организма*. В качестве стандартной и наиболее доступной

процедуры применяют выявление антител к ВИЧ серологическим методом в реакции иммуноферментного анализа (ИФА) с последующим подтверждением их специфичности в реакции иммуноблоттинга. Антитела к ВИЧ появляются в период от 2 нед до 3 мес с момента заражения.

В последнее время для диагностики ВИЧ-инфекции стали применять метод ПЦР, позволяющий оценить вирусную нагрузку (концентрацию вирусной РНК), которая резко возрастает по мере прогрессирования заболевания.

### Лечение

Средств, позволяющих радикально излечивать больных ВИЧ-инфекцией, в настоящее время не существует. Лечебные мероприятия направлены на предупреждение или замедление прогрессирования болезни. Основу составляют специфические противовирусные препараты, в том числе антиретровирусные — например, *зидовудин*, *диданозин*, *ритонавир*, *индинавир*. Лечение антиретровирусными препаратами необходимо начать до развития сколько-нибудь существенного иммунодефицита и проводить пожизненно. Эффективность лечения контролируют систематическим измерением величины вирусной нагрузки и динамикой количества CD4<sup>+</sup>-Т-лимфоцитов.

Кроме того, применяют разнообразные средства для лечения оппортунистических инфекций, болезней крови, опухолей и других заболеваний. Лечение вторичных инфекций лор-органов у ВИЧ-инфицированных отличается некоторыми особенностями. Назначают большие дозы противовирусных препаратов, увеличивают срок их применения, проводят профилактический прием. Нельзя назначать иммуностимулирующие и иммунодепрессивные средства.

Поскольку при ВИЧ-инфицировании прогноз в целом неблагоприятный, то наиболее важна общественная и индивидуальная профилактика заболевания. Своевременно начатая комплексная терапия позволяет отсрочить манифестацию патологических проявлений в виде СПИДа иногда на десятилетие и более.

### Контрольные вопросы и задания

- Чем отличаются перфорации перегородки носа туберкулезного и сифилитического генеза?
- Какие отделы гортани чаще поражаются при туберкулезе?



- Укажите наиболее характерные признаки туберкулезного поражения уха.
- Возможно ли при сифилисе поражение костей лицевого скелета?
- Какие отделы дыхательной системы чаще поражаются при склероме?
- Что такое гранулематоз Вегенера?
- Почему в ранней диагностике болезни Вегенера важна роль оториноларинголога?
- От чего зависят и как определяются прогноз и тяжесть течения ВИЧ-инфекции?
- Что такое мононуклеозоподобный синдром?
- Дайте определение оппортунистической инфекции.

## Глава 8

# НОВООБРАЗОВАНИЯ ВЕРХНИХ ДЫХАТЕЛЬНЫХ ПУТЕЙ И УХА

Окружи больного любовью и разумным утешением,  
но главное, оставь его в неведении того, что ему предстоит,  
и особенно того, что угрожает.

*Гиппократ*

Новообразования верхних дыхательных путей и уха встречаются сравнительно часто и составляют около 6–8% всех новообразований человека. Особенности клинического течения, диагностика, эффективность лечения и прогноз заболевания зависят от локализации и распространенности новообразования. В соответствии с Международной классификацией, основанной на гистологических различиях и особенностях клинических проявлений, среди новообразований верхних дыхательных путей и уха различают доброкачественные и злокачественные опухоли. Помимо этого некоторые авторы выделяют опухолеподобные образования.

Клинические проявления раскрывают особенности роста новообразования, его способность метастазировать, прорастать в окружающие ткани, однако окончательное суждение о характере образования обычно выносят лишь с учетом результатов гистологического исследования. Опухоли могут исходить из эпителиальной, соединительной, мышечной и нервной тканей. Наиболее частая локализация опухолей лор-органов — гортань, несколько реже их обнаруживают в области носа и околоносовых пазух, затем следует глотка и сравнительно редко выявляют опухоли уха. Ниже представлены наиболее распространенные новообразования лор-органов.

### 8.1. НОВООБРАЗОВАНИЯ НОСА И ОКОЛОНОСОВЫХ ПАЗУХ

Как и в других отделах верхних дыхательных путей, в полостях носа и околоносовых пазух встречаются *опухолеподобные образования, доброкачественные и злокачественные опухоли*. Эти заболевания, отраженные



в Международной классификации, по частоте уступают лишь новообразованиям гортани. Новообразования носа и околоносовых пазух, имеющие наибольшее клиническое значение, рассмотрены в следующих разделах.

### **Опухолеподобные образования носа и пазух**

Опухолеподобные процессы носа и околоносовых пазух довольно разнообразны, их необходимо отличать от опухолей.

*Фиброзная дисплазия* — своеобразный порок развития, представленный самоотграничивающимся неинкапсулированным образованием, состоящим из фиброзной соединительной ткани, которая развивается взамен нормальной костной. Фиброзная дисплазия редка, поражает чаще костные структуры верхней челюсти. У больного появляется безболезненная плотная припухлость в области щеки, которая медленно увеличивается. Распространение образования на боковую стенку носа проявляется затруднением носового дыхания, вследствие нарушения оттока из этой пазухи возможно развитие хронического гайморита. Рентгенологически наряду со снижением пневматизации верхнечелюстной пазухи нередко выявляются дефекты костной ткани. Окончательный диагноз устанавливают на основании результатов гистологического исследования материала, полученного при вскрытии пазухи. Лечение хирургическое, совместно со стоматологом.

*Ангиогранулема* (кровооточащий полип перегородки носа) — медленно растущее образование, локализованное чаще в хрящевом отделе перегородки носа, имеет широкое основание, неровную, бугристую поверхность, легко кровоточит при прикосновении. Ангиогранулема чаще встречается у женщин, особенно в период беременности, проявляется частыми кровотечениями из носа, обычно небольшими порциями. Диагноз подтверждают результатами гистологического исследования удаленного новообразования. Во избежание рецидива новообразование необходимо удалить с подлежащим участком надхрящницы и хряща. Эффективно применение электрокоагуляции или крио- и лазеродеструкции гранулемы.

### **Доброкачественные опухоли носа и околоносовых пазух**

К доброкачественным опухолям носа и околоносовых пазух относят:

- папилломы;
- фибромы;

- ангиомы;
- хондромы и остеомы;
- невромы;
- невусы (пигментные опухоли);
- бородавки.

### Папиллома

Папиллома — сравнительно редкая опухоль, одинаково часто выявляется у мужчин и женщин в возрасте старше 50 лет, однако бывает и в более раннем возрасте. Различают *грибовидные, инвертированные и переходно-клеточные папилломы*. Грибовидная форма локализована в преддверии носа (перегородке носа, дне, внутренней поверхности крыльев носа) и по внешнему виду напоминает цветную капусту. Инвертированная и переходно-клеточная папилломы, исходящие из слизистой оболочки глубоко расположенных отделов полости носа, чаще развиваются на боковой стенке. Поверхность такой опухоли гладкая, и при осмотре новообразование можно принять за обыкновенный полип. Два последних типа папилломы способны разрушать мягкие ткани и костные стенки, проникая в околоносовые пазухи и даже за их пределы. Инвертированная и переходно-клеточная папилломы склонны к малигнизации, которая отмечается у 4—5% больных. По мнению некоторых авторов, малигнизации доброкачественных опухолей, в том числе папиллом, способствует облучение.

**Лечение.** Лечение хирургическое. После эксцизии грибовидной папилломы проводят криовоздействие или электрокаустическое иссечение исходного места опухоли. Инвертированную и переходно-клеточную папиллому удаляют с комбинацией эндоскопических методов и радикальными хирургическими вмешательствами с полным удалением патологического процесса и слизистой оболочкой околоносовых пазух, с широким вскрытием клеток решетчатого лабиринта, с использованием доступа по Денкеру, а при необходимости — и по Муру, при этом следует стремиться к полному удалению опухоли.

### Сосудистые опухоли полости носа

Сосудистые опухоли полости носа (капиллярная и кавернозная гемангиомы, лимфангиомы) встречаются относительно редко, развиваются на перегородке носа, нижних носовых раковинах, в области свода полости носа. Они медленно растут, периодически кровоточат, постепенно увеличиваются и могут заполнять полость носа, прорасти в решетчатый лабиринт, глазницу и верхнечелюстную пазуху. Как правило,



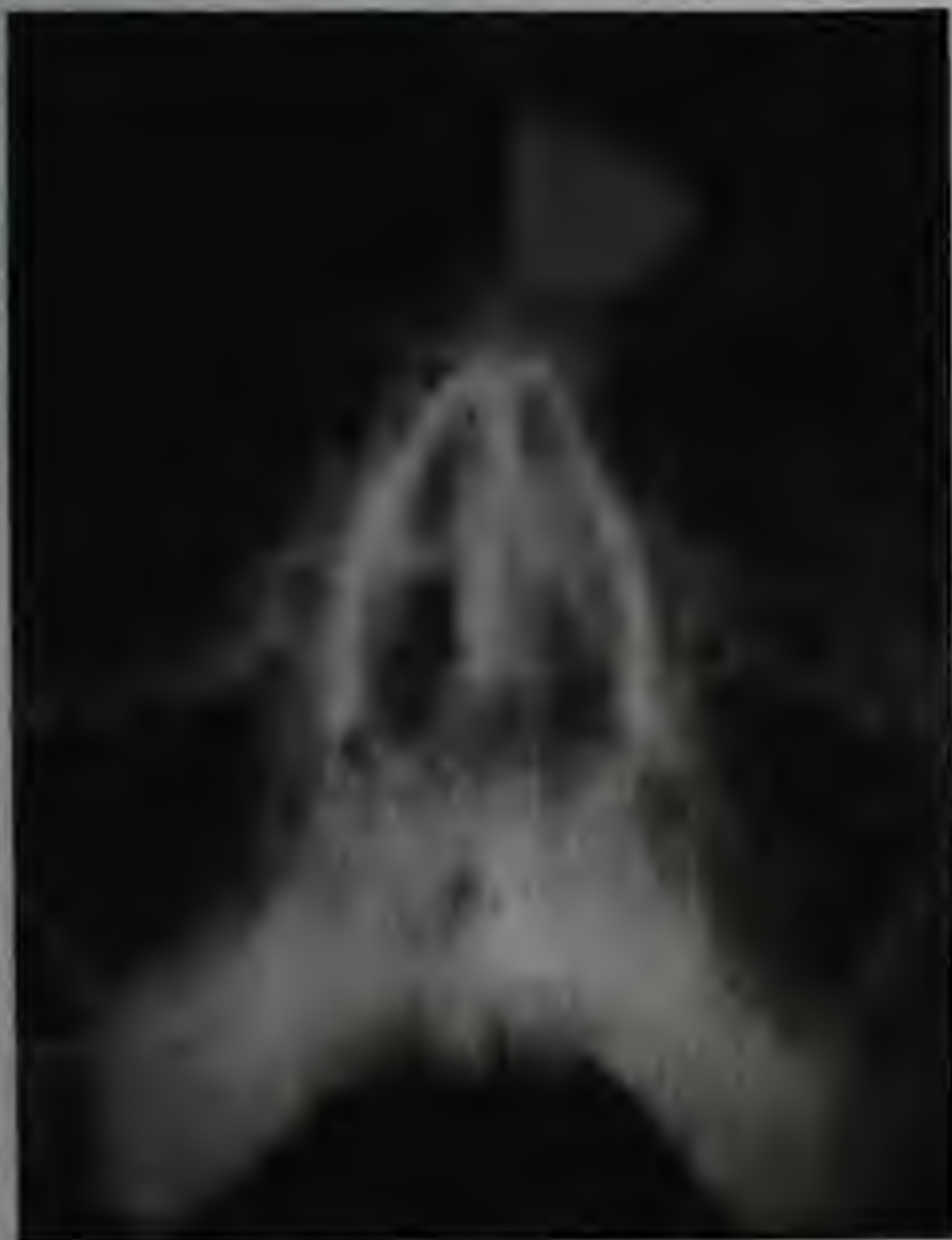

Рис. 8-1. Рентгенограмма околоносовых пазух. Остеома левой лобной пазухи

нограмме околоносовых пазух. При отсутствии функциональных, косметических и иных нарушений показаний к немедленному хирургическому удалению остеомы нет. В таком случае больного длительно наблюдают, заметный рост остеомы служит показанием к ее удалению. Следует отметить, что иногда маленькие остеомы, особенно на церебральной стенке лобной пазухи, служат причиной упорной головной боли. После исключения других причин головной боли показано удаление такой остеомы. Иногда остеомы достигают больших размеров, распространяются в полость черепа, орбиту, деформируют лицевой скелет и вызывают мозговые расстройства, головную боль, понижение зрения, нарушение носового дыхания и обоняния. Лечение хирургическое: проводят радикальную операцию на лобной пазухе с удалением новообразования. Остеомы средних и больших размеров подлежат полному удалению даже при отсутствии тяжелых симптомов.

### **Злокачественные опухоли носа и околоносовых пазух**

Рак и саркома носа и околоносовых пазух сравнительно редки, они составляют 1–3% злокачественных опухолей всех локализаций. Пер-

образования имеют вид округлой, бугристой, синюшной опухоли. Следует иметь в виду повышенную склонность к малигнизации гемангиом, расположенных на латеральной стенке полости носа. Лечение хирургическое — удаление опухоли вместе с подлежащей слизистой оболочкой.

### **Остеома**

Остеома — доброкачественная опухоль, исходящая из костной ткани и отличающаяся медленным ростом (рис. 8-1). Остеомы чаще выявляют в лобных пазухах и решетчатой кости, реже — в верхнечелюстных пазухах.

Мелкие остеомы часто остаются незамеченными, и их обнаруживают случайно на рентге-

вичный злокачественный процесс чаще поражает верхнечелюстные, несколько реже — решетчатые пазухи, третье место занимает полость носа, затем — лобные и клиновидные пазухи.

Рак — наиболее распространенная эпителиальная злокачественная опухоль носа и околоносовых пазух. В области наружного носа чаще развивается базально-клеточный рак, в полости носа — плоскоклеточный ороговевающий рак, реже в этой области встречается аденокарцинома.

Опухоли околоносовых пазух относительно быстро прорастают в соседние органы и ткани: в основание черепа, крылонёбную ямку, глазницу и полость рта. Метастазирование обычно наступает поздно, сначала — в затылочные и подчелюстные лимфатические узлы, а затем — и в шейные, хорошо определяемые пальпаторно. В зависимости от распространенности выделяют четыре стадии развития злокачественных опухолей полости носа:

- I — новообразования, не выходящие за пределы полости носа, при отсутствии метастазов;
- II — опухоли, прорастающие в стенки полости носа или имеющие единичные подвижные регионарные метастазы;
- III — опухоли, прорастающие к основанию черепа, с метастазами в регионарные лимфатические узлы;
- IV — опухоли, имеющие отдаленные метастазы или прорастающие в полость черепа.

### Клиническая картина

Выраженность симптомов при опухоли носа нарастает постепенно, сначала они носят неопределенный характер. Больных беспокоят постепенно усиливающееся затруднение дыхания через половину носа, головная боль различной интенсивности и ощущение тяжести в половине лица. Выделения из носа первоначально слизистые, затем — с примесью крови, позже возможны носовые кровотечения, заложенность уха, оталгия. Опухоль в полости носа бугристая, иногда полиповидная. Удаление таких полипов сопровождается обильной кровоточивостью, что должно насторожить хирурга; гистологическое исследование помогает установить точный диагноз. Прорастание опухоли через решетчатый лабиринт в глазницу вызывает экзофтальм и смещение глазного яблока, распространение к основанию черепа и в лобную пазуху также сопровождается соответствующими симптомами. Опухоли, локализованные в задних отделах полости носа, быстро проникают в носоглотку, нарушая носовое



дыхание. При этом часто отмечаются гнойные выделения с примесью крови, возможны профузные носовые кровотечения, понижается слух на стороне поражения.

Для опухоли, исходно локализованной в верхнечелюстной пазухе, характерно длительное отсутствие клинических проявлений. Первыми признаками нередко служат невралгические боли, вторичный воспалительный процесс в пазухе, экзофтальм и деформация контуров лица. Поражение задней и наружной стенок верхнечелюстной пазухи сопровождается невралгией тройничного нерва. Из верхнечелюстной пазухи опухоль может прорасти через соустье в полость носа и решетчатую кость, а затем — и в основание черепа. По распространенности опухоли и метастазов также выделяют четыре стадии развития заболевания.

Первичное поражение опухолью лобных и клиновидных пазух встречается редко, возникающие при этом симптомы соответствуют локализации опухоли. На первый план обычно выступают неврологические проявления. При распространенных, распадающихся новообразованиях развиваются общие признаки воспаления: повышение температуры тела, снижение аппетита, изменение состава крови.

### Диагностика

Раннее выявление злокачественных опухолей носа и околоносовых пазух представляет значительные затруднения. Проявляя онкологическую настороженность, всякий объемный процесс в области верхних дыхательных путей следует оценивать с точки зрения возможности развития злокачественного заболевания. Опухоли этой локализации очень часто проявляются симптомами обычных, неопухолевых заболеваний. Лишь тщательное выявление точных и полных причин того или иного симптома поможет заподозрить опухоль и не пропустить ранние стадии ее развития. Если опухоль заподозрена, ее нетрудно распознать с помощью общепринятых диагностических методик.

Помимо эндоскопических методов, для диагностики применяют пункцию и зондирование околоносовых пазух с аспирацией содержимого и введением в них контрастного вещества, рентгенографию в различных проекциях, КТ и МРТ пазух. В целях определения границ злокачественного опухолевого процесса используют радионуклидную диагностику, ангиографию и термографию в сочетании с ультразвуковой биолокацией. Для окончательного уточнения диагноза проводят биопсию и гистологическое исследование ткани, подозрительной на опу-

холь. Для биопсии тканей верхнечелюстных пазух удобна микрогайморотомия.

### Лечение

При злокачественных опухолях носа и околоносовых пазух используют *хирургический, лучевой и химиотерапевтический методы лечения, чаще в комбинации*. В последние годы в практику входит новый прогрессивный метод — фотодинамическая терапия (ФДТ) злокачественных опухолей.

При ограниченных новообразованиях полости носа применяют наиболее щадящий хирургический доступ при операции по Денкеру. При более распространенных опухолях этот доступ не может обеспечить необходимой широты обзора и свободы действий хирурга. В этих случаях проводят вмешательства с наружным подходом, через разрезы на лице. Используют разнообразные доступы, в частности челюстно-носовой, нёбный, нёбно-альвеолярный и лицевой. Операцию проводят под интубационным наркозом. Затем косметические дефекты лица устраняют с помощью пластических операций и индивидуальных протезов.

Прорастание опухоли в основание черепа, а также глубоко в крылонёбную ямку делает невозможным радикальное иссечение опухоли. Таким больным проводят лучевое лечение, общую или регионарную химиотерапию.

## 8.2. НОВООБРАЗОВАНИЯ ГЛОТКИ

Среди всех новообразований верхних дыхательных путей новообразования глотки занимают третье место по частоте после опухолей гортани и носа. Выделяют опухолеподобные образования, доброкачественные и злокачественные опухоли носо-, рото- и гортаноглотки.

### Опухолеподобные заболевания глотки

Опухолеподобные заболевания глотки представлены, в частности, доброкачественной лимфоидной гиперплазией носоглотки — аденоидами, часто в сочетании с гиперплазией и нёбных миндалин. Эти образования, состоящие из гиперплазированной лимфаденоидной ткани, встречаются преимущественно в детском возрасте и рассмотрены в соответствующих разделах.



Кисты глотки развиваются в ее разных отделах, чаще в миндалинах — фолликулярные, или ретенционные, кисты, заполненные гноевидным отделяемым. В отличие от фолликулярных, интрамуральные (истинные) кисты имеют внутреннюю эпителиальную выстилку и заполнены светлым слизистым отделяемым. Как правило, истинные кисты локализованы на мягком нёбе или нёбных миндалинах, они небольшие, поэтому особого беспокойства обычно не вызывают, однако иногда появляется ощущение инородного тела в глотке.

### Диагностика

Диагностика кисты не вызывает особых затруднений. При осмотре определяется округлое эластичное образование с гладкой поверхностью. При пункции можно получить жидкость, как правило, янтарного цвета.

### Лечение

Лечение хирургическое: электрокоагулятором или скальпелем удаляют кисту с фрагментом подлежащей слизистой оболочки. Необходимо гистологическое исследование удаленной ткани.

## Доброкачественные опухоли глотки

Наиболее распространены:

- папиллома;
- ювенильная (юношеская) ангиофиброма;
- ангиома.

### Папиллома

Папилломы обычно мягкие, чаще расположены на нёбе и нёбных дужках, иногда — на задней или боковой стенках глотки и язычной поверхности надгортанника. Обычно они мало беспокоят больного. Папилломы имеют характерный вид: образование серовато-розового цвета, на широком основании или на ножке.

**Диагностика.** Диагностика не представляет затруднений, диагноз устанавливают по внешнему виду опухоли и данным гистологического исследования.

**Лечение.** Лечение заключается в удалении одиночных папиллом с последующей гальваноакустикой, возможно криовоздействие на участки папилломатозного перерождения. Иногда папилломы удаляют с помощью разнородной хирургии (Сургитрон), или хирургического лазера. При рецидиве папиллом показано повторное удаление,

после чего — аппликации 30% проспидия хлорида (проспидина мази<sup>а</sup>) на раневую поверхность ежедневно в течение 10–15 дней.

### Юношеская ангиофиброма

Юношеская (ювенильная) ангиофиброма — опухоль носоглотки, исходящая из ее купола или области крылонёбной ямки. По гистологическому строению опухоль доброкачественная, однако клинически проявляется как злокачественное образование (рис. 8-2): типичны деструирующий рост, сильные кровотечения, частые рецидивы после операции, прорастание в околоносовые пазухи и даже в полость черепа.

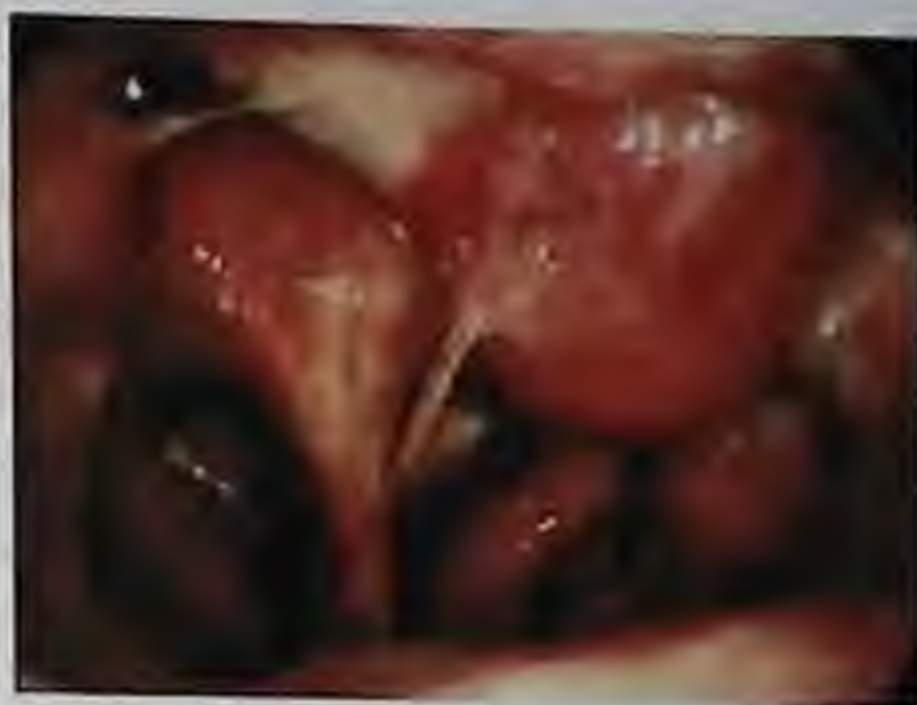

Рис. 8-2. Юношеская ангиофиброма. Эндоскопическая картина носоглотки

Как правило, ангиофиброма встречается у юношей в возрасте 10–18 лет, поэтому ее называют юношеской, после 20 лет она обычно претерпевает обратное развитие. Как принято считать, фиброма носоглотки возникает из остатков мезенхимальной ткани, аномально отшнуровавшихся в эмбриональном периоде. Строма фибромы состоит из разнообразно расположенных соединительнотканых волокон и очень большого количества кровеносных сосудов. В зависимости от источника роста опухоли различают три типа фибромы:

- сфеноэтмоидальный;
- базальный;
- птеригомаксиллярный.

Источником роста опухоли сфеноэтмоидального типа выступает тело клиновидной кости, глоточно-основная фасция и задние клетки решетчатой кости. Отсюда опухоль может прорасти в решетчатый лабиринт, клиновидную пазуху, полость носа, глазницу и верхнечелюстную пазуху. Фиброма базального типа, растущая из области свода носоглотки, прорастает по направлению к ротоглотке. Источник роста фибромы птеригомаксиллярного типа находится в области крыловидного отростка клиновидной кости, и такая опухоль способна прорасти в ретромаксиллярное пространство, крылонёбную ямку, внутрь черепа, орбиту и полость носа. В соответствии с направлением роста фибромы возникает асимметрия лица, сдавливаются и деформируются окружающие костные и мягкие ткани, что может привести к смещению



глазного яблока, нарушению кровоснабжения различных отделов мозга и сдавлению нервных образований.

**Клиническая картина.** Клиническая картина зависит от стадии распространения процесса. В практической работе удобна следующая классификация юношеских ангиофибром (Погосов В.С. и др., 1987):

- I стадия — опухоль занимает носоглотку и (или) полость носа, костная деструкция отсутствует;
- II стадия — опухоль соответствует I стадии, распространяется в крыловидную ямку, околоносовые пазухи, возможна костная деструкция;
- III стадия — опухоль распространяется в глазницу и головной мозг;
- IV стадия — опухоль соответствует III стадии, но распространяется в пещеристый синус, зрительный перекрест и гипофизарную ямку.

В начале заболевания больной отмечает небольшое затруднение носового дыхания, першение в горле и незначительные катаральные явления. В дальнейшем дыхание через одну половину носа полностью прекращается, а через другую — затрудняется, нарушается обоняние, появляется гнусавость, изменяется голос, лицо приобретает вид аденоидного. Наиболее тяжелый и частый симптом — рецидивирующие носовые кровотечения, вызывающие анемию и ослабление организма. Опухоль может сопровождаться гнойным синуситом или гнойным средним отитом, что затрудняет своевременную диагностику.

При передней и задней риноскопии заметна округлая, гладкая или бугристая опухоль ярко-красного цвета, плотная при пальцевом исследовании или ощупывании зондом. Фиброма обычно заполняет носоглотку и может свисать в средний отдел глотки. При пальпации опухоль нередко обильно кровоточит, ее основание определяется в верхнем отделе носоглотки.

**Диагностика.** Диагностику проводят на основании отмеченных симптомов с учетом данных эндоскопического (в том числе с использованием фиброэндоскопа), рентгенологического, а иногда и ангиографического исследований. При определении распространения опухолевого процесса решающая роль принадлежит КТ и МРТ (рис. 8-3). Юношескую ангиофибром следует дифференцировать от аденоидов, хоанального полипа, папилломы, саркомы, раковой опухоли и аденомы. Окончательный диагноз устанавливают на основании биопсии, которая представляет определенные затруднения; процедуру следует проводить только в условиях лор-стационара, где обеспечены все условия для остановки кровотечения.

**Лечение.** Лечение только хирургическое и желательно радикальное, так как возможны рецидивы. Учитывая быстрый рост опухоли, операция необходима как можно раньше. Вмешательство выполняют под наркозом, используют *эндооральный, эндоназальный и трансмаксиллярный хирургические подходы*. Применяют *модификации радикальных операций по Муру, Денкеру*. Во время операции обычно возникает сильное кровотечение, ввиду чего необходимо массивное переливание крови. Перед удалением опухоли часто перевязывают

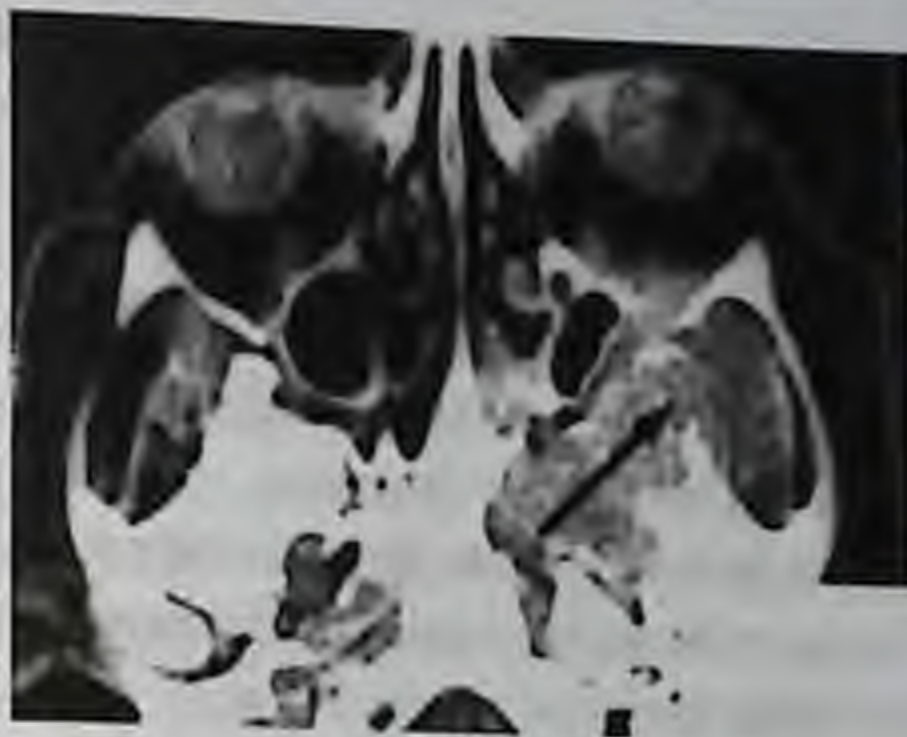


Рис. 8-3. Компьютерная томограмма черепа больного с юношеской ангиофибромой (указана стрелкой). Прорастание опухоли в глазницу, верхнечелюстную пазуху и решетчатые ячейки

наружную сонную артерию, что значительно уменьшает кровопотерю. В последнее время ангиофибромю удаляют с применением эндоскопических методов, что значительно уменьшает травматичность операции.

В послеоперационном периоде назначают трансфузионную, гемостатическую и антибактериальную терапию, при необходимости — лучевую дистанционную гамма-терапию. В неоперабельных случаях во ВТЭК по месту жительства оформляют группу инвалидности. Прогноз при своевременном удалении опухоли благоприятный.

### **Злокачественные опухоли глотки**

В глотке чаще развиваются карциномы и саркомы, реже — лимфоэпителиомы, цитобластомы, ретикулоцитомы и смешанные опухоли. Мужчины болеют чаще, чем женщины, обычно в среднем возрасте.

Ранние проявления злокачественных опухолей глотки скудны и неспецифичны. Появляются легкое ощущение неловкости или инородного тела в горле, першение, иногда распирание. В более поздних стадиях заболевания симптомы зависят от локализации опухоли: если опухоль в носоглотке, то отмечается нарушение носового дыхания и заложенность уха; в ротоглотке — ощущение инородного тела и затруднение проглатывания пищи, а затем и слюны; в гортаноглотке — нарушение проходимости сначала густой, а затем и жидкой пищи, а также нарушение дыхания. Сначала больной расценивает эти явле-



ния как малозначащие, а врач нередко приписывает их хроническому фарингиту или неврозу.

### **Опухоли носоглотки**

Среди ранних симптомов опухоли носоглотки часто наблюдается гиперсекреция слизи с сукровичной примесью, выделения возможны через ротоглотку или нос. Из носоглотки опухоль нередко дает регионарные метастазы, прорастает в полость черепа, что сопровождается болями в челюсти, зубах и ухе одноименной стороны, появлением двоения в глазах и косоглазия. При распаде опухоли возникают сильные носовые кровотечения.

**Диагностика.** Диагноз опухоли носоглотки устанавливают на основании отмеченных признаков, гистологического исследования биоптата и данных эндоскопического, пальпаторного и рентгенологического исследований.

**Лечение.** Хирургическое лечение злокачественных опухолей носоглотки эффективно только на ранних стадиях, быстрый рост опухоли ограничивает возможности операции, эффективность лучевого и химиотерапевтического воздействия зависит от чувствительности к ним опухоли.

### **Опухоли среднего отдела глотки**

Опухоли среднего отдела глотки растут из лимфаденоидной ткани:

- лимфоэпителиома (опухоль Шминке);
- цитобластома;
- ретикулосаркома.

Эти опухоли относят к высокозлокачественным и малодифференцированным. Они чувствительны к лучевой терапии, но хирургическое лечение этих опухолей нередко приводит к генерализации процесса.

Выраженность симптомов зависит от величины опухоли и расположения, а также степени ее распада. Ранние проявления скудны: появляется ощущение инородного тела в глотке, препятствующее глотанию пищи, а затем и слюны. Появление болевых ощущений, дисфагии и поперхивания пищей, а также гнилостный запах изо рта служат признаком поздней стадии опухоли. Метастазирование такого новообразования (нередко сразу двустороннее) наступает рано.

**Диагностика.** Злокачественную опухоль среднего отдела глотки нужно дифференцировать:

- от доброкачественных новообразований;
- паратонзиллита;

- ангины при заболеваниях крови;
- ангины Симановского—Плаута—Венсана.

**Лечение.** Лечение в раннем периоде комбинированное: хирургическое и лучевое, на поздних стадиях — только лучевое и химиотерапия.

### **Опухоли гортаноглотки**

Гортаноглотка поражается злокачественными опухолями чаще, чем вышележащие отделы глотки. Здесь обычно развиваются эпителиальные новообразования (плоскоклеточный рак), иногда — смешанные опухоли. Первыми признаками опухоли гортаноглотки нередко выступают различные неприятные ощущения в глотке; при осмотре можно отметить застой слюны в одном из грушевидных синусов. Относительно быстро возникает дисфагия, что служит показанием для прямой гипофарингоскопии и рентгеноконтрастного исследования. Если опухоль сдавливает черпаловидные хрящи и закрывает часть входа в гортань, то появляются грубые признаки дисфагии, нарушение голоса, а иногда и дыхания. Рак гортаноглотки рано изъязвляется, примесь крови в мокроте указывает на распад новообразования.

**Лечение.** При лечении опухолей гортаноглотки предпочтение отдают комбинированной терапии, при этом на первое место выступает хирургическое удаление опухоли и дальнейшее лучевое воздействие на пути лимфооттока. Подходы к опухоли осуществляют посредством боковой или передней фаринготомии. При значительном поражении опухолью передней стенки гортаноглотки иногда приходится удалять и гортань.

## **8.3. НОВООБРАЗОВАНИЯ ГОРТАНИ**

В гортани часто обнаруживают различные опухоли, как доброкачественные, так и злокачественные. Клинические проявления новообразований гортани зависят, прежде всего, от их локализации: в преддверии гортани, области голосовой щели или подголосовом отделе. Эффективность лечения определяется ранней диагностикой.

### **Опухолеподобные образования гортани**

#### **Полипы голосовых складок и диффузные полипозные образования**

Полипы голосовых складок и диффузные полипозные образования отличаются значительным разнообразием формы, размеров и локали-



защиты. Чаще они двусторонние, расположены на голосовых складках. Происхождение таких полипов объясняется особой формой воспаления субэпителиального пространства голосовых складок. Это пространство между эпителием и краем эластического конуса голосовой складки, впервые описанное Рейнке (Reinke) в 1895 г., выполнено рыхлой соединительной тканью. При отеке этой ткани эпителий не в состоянии ограничить его, отек края голосовой складки постепенно увеличивается, и развивается полип. Заболевание представляет собой своеобразный полипозный ларингит, описанный М. Гаеком. Полипы, как правило, двусторонние, расположены по свободному краю голосовых складок от передней комиссуры до голосового отростка черпаловидного хряща, на него обычно не распространяясь. Чаще встречаются у женщин-курильщиц среднего возраста. Нередко полипы достигают больших размеров, вызывая стеноз гортани разной степени.

**Диагностика.** Диагностика диффузных полипозных образований обычно не представляет затруднений.

**Лечение.** Лечение хирургическое, наиболее эффективно эндоларингеальное удаление полипов под микроскопическим контролем. Иногда при стенозе гортани перед удалением полипов необходима трахеостомия.

#### Узелки голосовых складок (узелки певцов)

Различают ложные и истинные «узелки певцов». Те и другие проявляются охрипостью, располагаются обычно на границе передней и средней трети голосовых складок, чаще бывают парными, размер их от 0,1



Рис. 8-4. Истинные узелки голосовых складок (певческие узелки)

до 1,0 мм. Ложные узелки имеют вид маленьких пузырьков или гранул, возникают нередко у женщин при резком напряжении голоса в период менструаций. При полном голосовом покое ложные узелки могут исчезнуть через 2–3 дня, но иногда держатся несколько недель и нуждаются в медикаментозном лечении. Истинные узелки голосовых складок – небольшие плотные образования конической или овальной формы, локализующиеся на свободном крае голосовых складок (рис. 8-4). Цвет молодых узелков розовый, длительно суще-

ствующие имеют белесоватый цвет. Лечение может быть консервативным и хирургическим. Назначают поливитамины, антигистаминные, противовоспалительные препараты, вливания в гортань кортикостероидов, смазывание узелков 1–2% раствором нитрата серебра. Если узелки не исчезают под влиянием консервативного лечения, то их следует удалять хирургически.

### Кисты гортани

Кисты гортани встречаются нечасто, обычно они локализованы на гортанной поверхности надгортанника по его краю, в области валлекул, а также вестибулярных и голосовых складок (рис. 8-5). По происхождению кисты гортани преимущественно ретенционные. Их клинические проявления зависят от локализации. Так, киста надгортанника некоторое время не причиняет больному никаких неприятностей, часто ее выявляют случайно во время диспансерного осмотра. Лишь по достижении определенного размера она вызывает ощущение инородного тела в глотке. Первым признаком кисты голосовой складки служит нарушение голоса. При осмотре киста выглядит как образование шаровидной формы, с гладкой поверхностью, чаще розового цвета с желтоватым оттенком.

Ларингоцеле — воздушная киста гортани, развивающаяся в слепом отростке гортанного желудочка при наличии клапанного механизма у входа в этот отросток.

При кашле, чиханье или натуживании воздух поступает в просвет гортанного желудочка. Если вследствие воспалительных процессов или опухолей вход в желудочек сужен, то отток воздуха нарушается и желудочек постепенно растягивается, таким образом формируется ларингоцеле. Различают внутренние, наружные и комбинированные воздушные

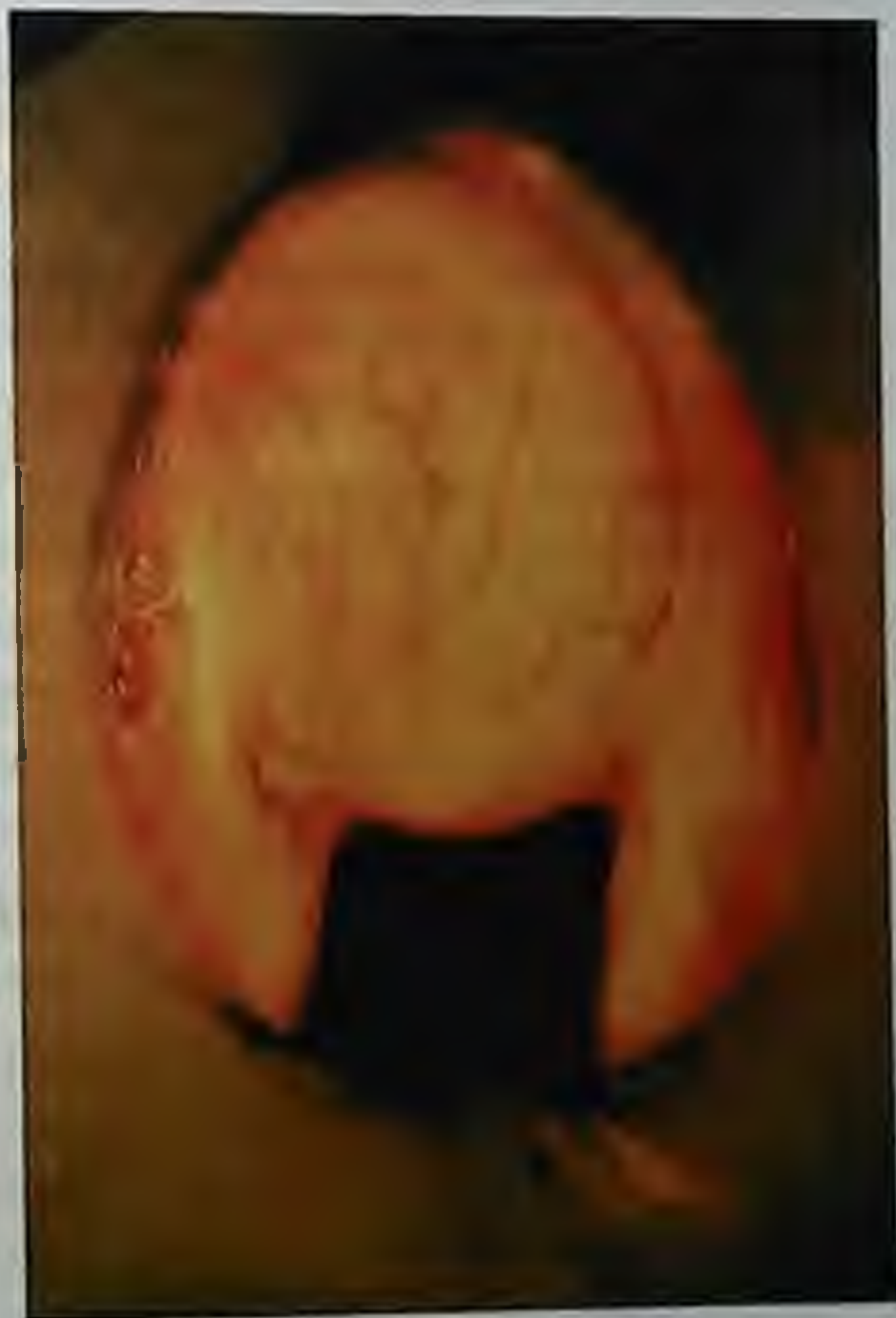

Рис. 8-5. Киста гортани в области вестибулярных складок



кисты гортани. Внутренняя киста локализована в толще преддверной складки и видна в просвете гортани. Увеличиваясь, киста достигает щитоподъязычной мембраны, расслаивает ее и появляется на боковой поверхности шеи, формируя наружную воздушную кисту гортани. При смешанной форме ларингоцеле определяется и в просвете гортани, и на поверхности шеи.

**Клиническая картина.** Клинические проявления ларингоцеле зависят от его локализации. При внутренней кисте больной жалуется на слабость голоса, охриплость, а при увеличении кисты возможно затруднение дыхания, опасное для жизни. При наружной локализации кисты больной отмечает припухлость на боковой поверхности шеи, которая увеличивается при натуживании, а при надавливании, как правило, исчезает. Возможно полное нарушение связи воздушной кисты с гортанным желудочком, полость кисты заполняется жидкостью и может нагнаиваться.

**Диагностика.** Диагностика ларингоцеле обычно не представляет сложностей. При непрямой ларингоскопии в области преддверной складки определяется шарообразное выпячивание на широком основании с гладкой поверхностью, покрытое неизменной слизистой оболочкой. При наружной локализации ларингоцеле никаких изменений в гортани не выявляют. На рентгенограммах и КТ в прямой и боковой проекциях воздушная киста имеет вид четко очерченного просветления в проекции вестибулярной складки или на боковой поверхности шеи.

**Лечение.** Лечение кист гортани хирургическое. Тактика хирурга зависит от величины, характера и локализации кисты. Мелкие кисты на свободном крае голосовой или вестибулярной складках удаляют эндоларингеально с помощью гортанного выкусывателя. Кисты валлекул или язычной поверхности надгортанника удаляют при непрямой ларингоскопии под местным обезболиванием. Кисту захватывают длинным изогнутым зажимом и срезают ножницами у основания.

Крупные кисты гортани, особенно воздушные, удаляют под наркозом с использованием как эндоларингеального, так и наружного хирургического подхода через ларингофиссуру. Кроме того, выполняют боковую (иногда — поперечную) фаринготомию.

### **Доброкачественные опухоли гортани**

Среди доброкачественных опухолей гортани наиболее распространены папилломы и сосудистые опухоли.



**Папиллома**

Папиллома — доброкачественная фиброэпителиальная опухоль верхних дыхательных путей, это одиночные или чаще множественные сочковые выросты, напоминающие цветную капусту (папилломатоз). Ведя к нарушению голосообразовательной и дыхательной функций, папилломатоз часто рецидивирует.

**Этиология.** Этиологическим фактором папилломатоза служит вирус папилломы человека из семейства паповавирусов; в настоящее время определено более 70 типов этого вируса, однако при папилломатозе чаще обнаруживают типы 6, 11 или их сочетание. Заболевание встречается у детей до 10-летнего возраста, но обычно — на 2–5-м году жизни. Как и многие другие доброкачественные опухоли, папиллома растет неравномерно: этапы интенсивного роста сменяются периодами относительного спокойствия. При половом созревании рост папиллом нередко прекращается, однако если опухоль сохраняется у взрослого, то вероятность ее малигнизации резко возрастает и составляет 15–20%.

Гистологически папилломы состоят из соединительнотканной стромы и многослойного плоского эпителия, четко отграниченных друг от друга базальной мембраной. В зависимости от количества соединительной ткани в строме опухоли различают твердые и мягкие папилломы. Обычно папилломы имеют широкое основание и лишь изредка — небольшую ножку. Как правило, они локализованы в области комиссуры и передней трети голосовых складок, но могут распространяться на всю гортань и за ее пределы. По форме и виду поверхность папилломы напоминает тутовую ягоду или цветную капусту, обычно бледно-розового цвета, иногда с сероватым оттенком (рис. 8-6).

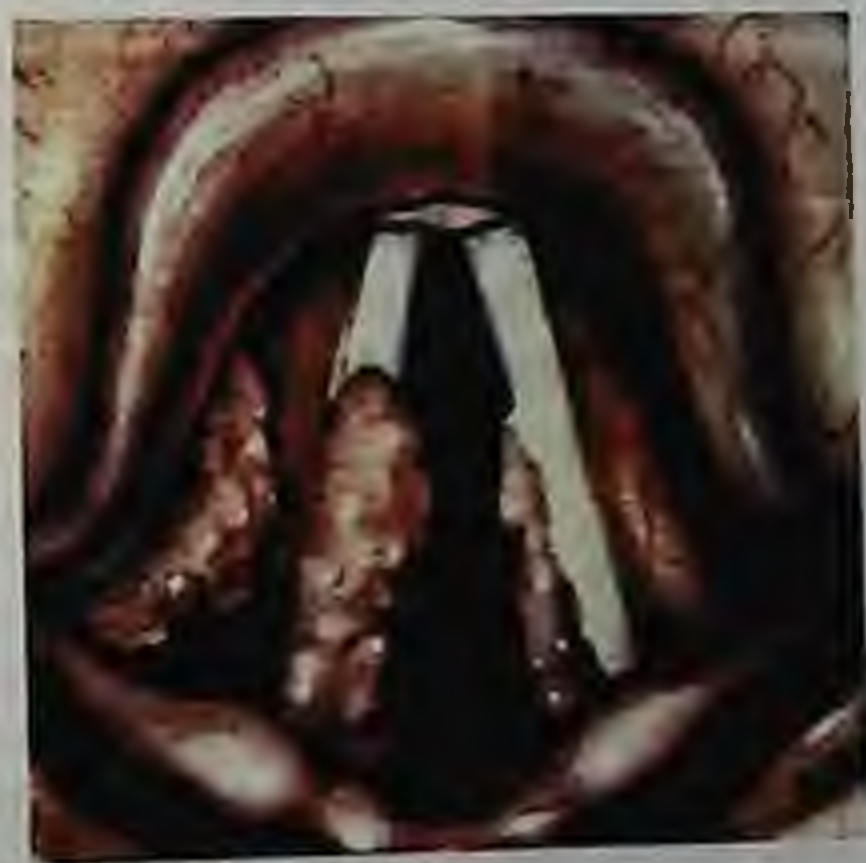

Рис. 8-6. Папилломатоз гортани

**Клиническая картина и диагностика.** Основные симптомы заболевания: охриплость,ходящая до афонии, и постепенное затруднение дыхания, которое может перейти в удушье в результате обтурации просвета гортани опухолью.

Диагностика основана на характерной эндоскопической картине и результатах гистологического исследования биоптата. Осмотр



и манипуляции в гортани детей выполняют под наркозом при прямой ларингоскопии, у взрослых основным методом осмотра служит непрямая ларингоскопия. К высокоинформативным методам исследования гортани относится микроларингоскопия.

**Лечение.** Взрослым папилломы можно удалить под местной анестезией эндоларингеально при непрямой ларингоскопии, у детей — обязательно под наркозом с использованием прямой микроларингоскопии с последующим гистологическим исследованием. Иногда при поражении всех отделов гортани не удается за один раз удалить опухоль полностью, поэтому вмешательство проводят в несколько этапов. Следует стремиться к своевременному вмешательству в гортани, до появления необходимости наложения трахеостомы, поскольку канюленосительство способствует распространению папиллом на трахею и даже бронхи.

Эффективной является также лазерная фотодеструкция, для которой применяют хирургический CO<sub>2</sub>-лазер, ИАГ-неодимовый и ИАГ-гольмиевый лазеры. Отмечены высокая точность воздействия луча лазера, возможность удаления папиллом из труднодоступных отделов гортани, малая кровоточивость и хороший функциональный эффект.

Для снижения риска рецидивов папилломатоза используют довольно значительный арсенал лечебных средств, в частности: проспидия хлорид внутримышечно, внутривенно и местно в виде мази; препараты интерферона-альфа-2 (реаферон<sup>а</sup>, виферон<sup>а</sup>), интерферона-альфа-2b (интрон А<sup>а</sup>); молграмостим, ацикловир (зовиракс<sup>а</sup>), дискретный плазмаферез.

### **Ангиома**

*Ангиома — доброкачественная сосудистая опухоль гортани, формирующаяся из расширенных кровеносных (гемангиомы) или лимфатических сосудов (лимфангиомы), локализованная на поверхности голосовых складок, в вестибулярных или черпалонадгортанных складках.*

Ангиома растет медленно, обычно это единичное образование небольших размеров. Цвет гемангиомы синюшный или красный, лимфангиома имеет бледно-желтую окраску. Различают диффузные и инкапсулированные гемангиомы.

**Клиническая картина.** Клинические проявления ангиомы зависят от локализации и распространенности опухоли. При локализации в верхнем отделе гортани больного беспокоит ощущение инородного тела, иногда покашливание. Постепенно, в течение нескольких лет, выражен-



ность симптомов нарастает: появляются охриплость, болезненность, а затем и примесь крови в мокроте. Если опухоль исходит из голосовой складки, то первым симптомом служит постепенное изменение голоса — от незначительной слабости до афонии. Нарушение дыхания характерно для крупных опухолей, исходящих из нижнего отдела гортани.

**Лечение.** Лечение ангиом хирургическое, операцию чаще выполняют эндоларингеальным доступом. Следует учитывать возможность интраоперационного кровотечения. Распространенные гемангиомы удаляют при наружном доступе с предварительной трахеостомией.

### **Злокачественные опухоли гортани**

Среди злокачественных опухолей верхних дыхательных путей и уха (рака и саркомы) наиболее распространен *рак гортани* — злокачественное новообразование эпителиального происхождения, поражающее различные отделы гортани, способное к экзофитному или инфильтративному росту, в процессе развития дающее регионарные и отдаленные метастазы.

Рак гортани составляет 2—8% злокачественных образований всех локализаций и до 2/3 всех злокачественных образований лор-органов. Чаще эта опухоль бывает в возрасте 60—70 лет, но возможно ее появление и в детском, и в старческом возрасте. У мужчин рак гортани встречается в 10 раз чаще, чем у женщин, однако у курящих женщин частота поражения увеличивается. Городские жители болеют несколько чаще жителей села.

Среди факторов, способствующих развитию рака гортани, в первую очередь следует отметить курение, некоторые производственные вредности (такие, как загазованность и запыленность воздуха), определенное значение имеют голосовая нагрузка и злоупотребление алкоголем. Нередко раковая опухоль развивается на фоне разнообразных патологических процессов и состояний. Так, у 60% больных возникновению рака гортани предшествовал хронический ларингит, чаще гиперпластический.

Понятием «предрак» обозначают патологические состояния, способные дать начало развитию злокачественной опухоли. Принято различать факультативные и облигатные предраковые опухоли. К факультативной форме предрака относят опухоли, малигнизация которых редка, а к облигатной — новообразования, часто переходящие в рак (не менее чем в 15% наблюдений). Так, к облигатному предраку относят твердую папиллomu, которая озлокачивается у 15—20% больных. По гистологическому строению рак гортани представлен, как правило,



ороговевающим или неороговевающим плоскоклеточным эпителием. Реже встречается аденокарцинома, крайне редко — злокачественная опухоль из соединительной ткани — саркома (0,4%). Раковая опухоль может развиваться по типу зрелой, дифференцированной (ороговевающей) формы, и незрелой, малодифференцированной и более злокачественной (неороговевающей) формы.

Рост и метастазирование раковой опухоли непосредственно зависят от ее дифференциации. Более дифференцированная опухоль растет медленнее, метастазирует реже и позже. Плоскоклеточный неороговевающий малодифференцированный рак распространяется быстро и метастазирует рано, в то время как плоскоклеточный ороговевающий дифференцированный рак растет медленно и метастазирует позже.

По локализации различают *рак верхнего, среднего и нижнего отделов гортани*. Чаще всего поражается верхний отдел гортани, реже — сред-



Рис. 8-7. Рак гортани. Вестибулярная локализация

ний, еще реже — ее нижний отдел. С учетом возможностей распространения раковой опухоли в гортани и за ее пределами, а также метастазирования по регионарным лимфатическим путям наиболее неблагоприятной в прогностическом отношении считают *верхнюю (вестибулярную) локализацию рака гортани* (рис. 8-7).

*Вестибулярная область наиболее богата рыхлой клетчаткой, жировой тканью, лимфатической сетью, широко связанной с яремными и надключичными лимфатическими узлами.* При раковой опухоли преддверия

гортани наблюдается наиболее раннее и обширное метастазирование. Следует учесть также, что формирование опухоли преддверия гортани сопровождается на ранних стадиях весьма скудными субъективными симптомами, напоминающими проявления банального катара глотки (фарингита), и это приводит к тому, что заболевание нередко распознают лишь на более поздних стадиях.

*Рак нижнего отдела гортани* встречается реже, чем верхнего и среднего отделов (рис. 8-8). Нижний отдел гортани значительно менее богат лимфатическими сосудами, связанными с предгортанными, претрахеальными и надключичными лимфатическими узлами, из которых отток осущест-



вляется в глубокую яремную лимфатическую сеть. Для опухолей нижнего отдела характерен эндофитный рост, они почти не возвышаются над слизистой оболочкой. Еще одно отличие от новообразований верхнего и среднего отделов, склонных расти вперед и вверх, состоит в том, что опухоли нижнего отдела чаще растут вниз.

По частоте *рак среднего отдела* гортани уступает лишь раку ее верхнего отдела (рис. 8-9). Это наиболее благоприятная для излечения локализация рака гортани. Чаще опухоль возникает в передних 2/3 голосовой складки, поражая ее верхнюю поверхность и свободный край. На голосовой складке возможны экзофитные и инфильтративные формы рака, последние встречаются несколько реже. В процессе роста опухоль сначала ограничивает подвижность голосовой складки, а затем полностью иммобилизует ее. Опухоль, как правило, плотная, бугристая, чаще бледно-розового цвета. На поздних стадиях наступает изъязвление, которое покрывается беловатым фибринозным налетом. Экзофитно растущая раковая опухоль постепенно уменьшает ширину просвета гортани, приводя к стенозу. В области голосовых складок расположены всего один или два лимфатических капиллярных сосуда, поэтому метастазирование здесь наблюдается значительно реже и позже, чем при других локализациях рака гортани.

В отличие от рака других локализаций, рак гортани метастазирует в отдаленные органы и ткани сравнительно редко и, как правило, лишь в поздних стадиях (рис. 8-10). Возможно метастазирование в область лимфатических узлов трахеи и корня легкого, очень редко — в печень, позвоночник, почки и желудок. Метастазирование зависит не только от дифференциации злокачественной опухоли, ее экзофитного или

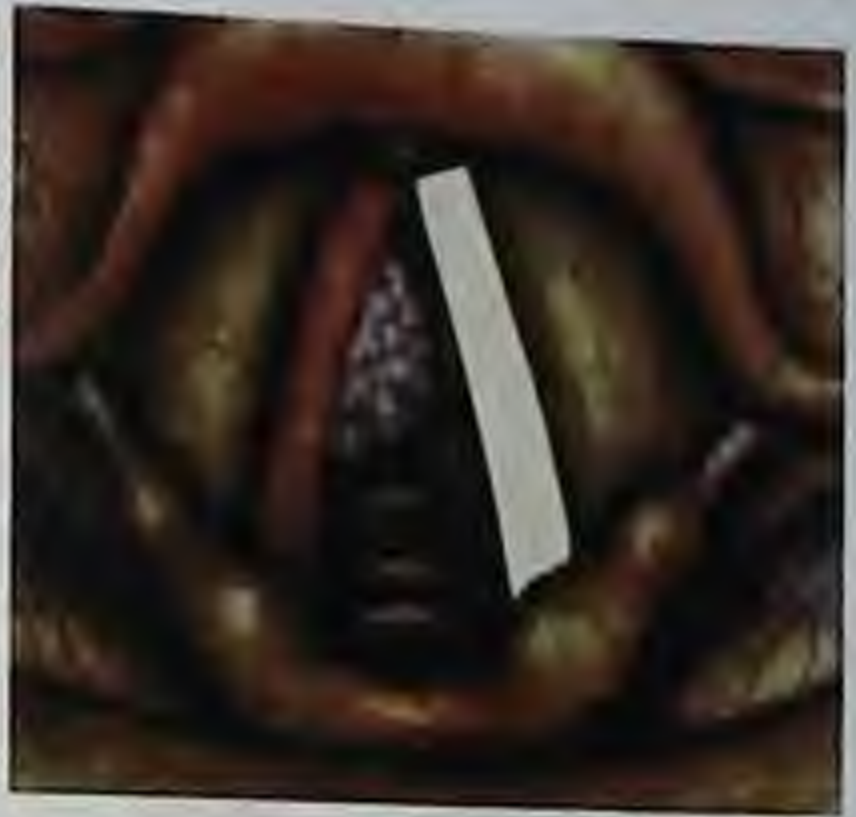

Рис. 8-8. Рак гортани. Подскладочная локализация



Рис. 8-9. Рак голосовой складки





**Рис. 8-10.** Пути распространения раковой опухоли гортани в зависимости от первичной локализации

ненности в пределах той или иной области. Для этого каждый орган, в том числе гортань, разделен на анатомические элементы. Применительно к системе TNM выделяют следующие анатомические части гортани:

- а — гортанная поверхность лепестка надгортанника;
- б — петиолюс;
- в — гортанная поверхность черпаловидного хряща;
- г — гортанная поверхность черпалонадгортанной складки;
- д — вестибулярная складка;
- е — голосовая складка;
- ж — межчерпаловидное пространство;
- з — подголосовая полость.

Первичную опухоль характеризуют следующим образом:

- $T_1$  — опухоль ограничивается одним анатомическим элементом гортани, не доходя до его границ;
- $T_2$  — опухоль полностью занимает один анатомический элемент и доходит до его границы;
- $T_3$  — опухоль распространяется за пределы одного анатомического элемента;

эндофитного роста и локализации, но и от возраста больного, вторичного инфицирования, различных вмешательств (таких, как биопсия и другие манипуляции в гортани). Обычно у молодых пациентов опухоль растет и метастазирует быстрее, чем у пожилых.

Существует Международная классификация рака гортани по стадиям (TNM), где:

T (лат. *tumor*) — величина, степень распространения первичного процесса;

N (лат. *nodus* — «узел») — регионарные метастазы;

M (греч. μεταστάσις — перемещение) — отдаленные метастазы (эта классификация неприменима для саркомы).

Рост (величину) первичной опухоли оценивают по ее распростра-



- $T_4$  — опухоль распространяется за пределы гортани или имеются отдаленные метастазы.

Поражение регионарных лимфатических узлов:

- $N_0$  — узлы не увеличены и не пальпируются;
- $N_1$  — обнаружены увеличенные односторонние смещаемые узлы;
- $N_2$  — пальпируются увеличенные односторонние фиксированные лимфатические узлы или односторонние крупные пакеты узлов, прорастающих в окружающие ткани.

На основании перечисленных критериев определяют стадию рака гортани (так же как и рака верхних дыхательных путей иной локализации):

I —  $T_1N_0M_0$ ;

II —  $T_1N_1M_0$  или  $T_2N_0M_0$ ;

III —  $T_1N_2M_0$ , или  $T_2N_1-N_3M_0$ , или  $T_3-T_4N_0-N_2M_0$ ;

IV —  $T_{1-3}N_3M_0$  или  $T_1-T_3N_0-N_3M$ .

### Клиническая картина

Рак гортани долгое время может развиваться бессимптомно или симптомы выражены так слабо, что больной не придает им должного значения и не обращает на них внимания. Клинические проявления рака каждого отдела гортани отличаются некоторыми особенностями.

При локализации опухоли в верхнем отделе гортани клинические проявления заболевания довольно скудны. Ранняя диагностика основана не на патогномичных и постоянных симптомах, а на сочетании нескольких неспецифических признаков, которые позволяют заподозрить опухоль. Например, у многих больных в течение нескольких месяцев до установления диагноза отмечается сухость, першение, ощущение инородного тела в глотке. Несколько позже появляется утомляемость и глухота голоса, неловкость при глотании, а затем и болезненность. Сначала боли возникают только по утрам при глотании слюны, затем они усиливаются, становятся постоянными, могут иррадиировать в ухо. Сходство указанных симптомов с признаками хронического фарингита или ларингита нередко служит причиной диагностической ошибки. Эти и другие, так называемые малые признаки заставляют врача насторожиться и заподозрить опухоль в самом раннем периоде.

Опухоль среднего отдела гортани уже в начальной стадии проявляется нарушением голосообразования, возникают слабость голоса, легкая утомляемость при голосовой нагрузке, затем — охриплость и позже — афония. При локализации процесса в среднем отделе гортани сравнительно часто развивается затруднение дыхания. Изъязвление опухолей



среднего отдела отмечается реже, чем при вестибулярной локализации, поэтому появление кровянистой примеси в мокроте и гнилостного запаха изо рта при поражении голосовых складок наблюдается обычно на более поздних стадиях. Дисфагия при поражении среднего отдела гортани обычно свидетельствует о распространении опухоли на верхний отдел гортани или об ее прорастании на переднюю поверхность шеи.

Рак нижнего отдела гортани на ранней стадии проявляется довольно скудно. Первым симптомом может быть приступообразный кашель с кратковременным затруднением дыхания. Частота таких приступов постепенно нарастает, затруднение дыхания усиливается и становится постоянным. Нередко такие проявления принимают за симптомы воспалительного заболевания, больного обследуют и в течение нескольких месяцев лечат по поводу бронхита или астмы.

При локализации опухоли в нижнем отделе гортани, вблизи нижней поверхности голосовой складки возможно появление охриплости уже на начальной стадии заболевания. При данной локализации рака явления дисфагии развиваются лишь при распространении новообразования на все отделы гортани.

Нарушение дыхания чаще связано с разрастанием опухоли в области голосовых складок, однако большие опухоли вестибулярного отдела гортани, черпаловидных хрящей и надгортанника также способны привести к стенозированию гортани. Нередко опухоль нарушает двигательную иннервацию, что вызывает паралич соответствующей половины гортани, а при опухоли в ее просвете ведет к стенозу. На поздних стадиях заболевания у больного развивается апатия, ухудшается аппетит, нарастает кахексия.

Наружные изменения гортани зависят от распространенности ракового процесса. Болевые ощущения при пальпации возникают в связи с перихондритом гортани. Нередко исчезает хруст хрящей гортани, определяемый в норме при ее смещении в стороны. Увеличение и подвижность регионарных лимфатических узлов (шейных, подбородочных, надключичных) выявляется пальпаторно.

Основным ларингоскопическим признаком рака гортани служит опухоль на ее стенках (часто говорят «плюс-ткань»). Величина и расположение опухоли различны. Характерна бугристая опухоль, однако при эндофитном росте слизистая оболочка может быть гладкой и неизменной, лишь ее инъецированность сосудами иногда свидетельствует о злокачественном процессе. На более поздней стадии на поверхности опухоли нередко видны блюдцеобразные углубления, порой покрытые

белесоватым налетом, — распад опухоли в виде изъязвлений. При фонации можно наблюдать ограничение подвижности голосовой складки либо всей половины гортани вплоть до полной неподвижности.

### Диагностика

Поскольку начальные формы рака хорошо излечиваются, то усилия врача должны быть направлены на раннее выявление злокачественной опухоли гортани. Очень важно тщательное выяснение жалоб, сбор анамнеза и правильная оценка ранних признаков заболевания. Охриплость, изменение голоса, неприятные ощущения в горле, кашель — все эти признаки, особенно в сочетании, бывают при раке гортани. Однако те же симптомы наблюдаются и при других заболеваниях верхних дыхательных путей, поэтому при обследовании больного следует определенно установить причину той или иной жалобы и при оценке эндоскопической картины необходимо исключить опухоль.

В раннем распознавании опухоли важна оценка ларингоскопической картины, поэтому необходим тщательный осмотр гортани. Иногда непрямая ларингоскопия затруднена вследствие повышенного рвотного рефлекса или анатомических особенностей, чаще всего — надгортанника: его лепесток отклонен кзади или свернут в трубку. В этом случае проводят поверхностную анестезию слизистой оболочки корня языка, задней стенки глотки и верхнего отдела гортани. Если надгортанник закрывает поле зрения, то гортанным зондом с накрученной на него ваткой или специальной гортанной ложкой надгортанник оттягивают вперед, прижимают к корню языка и в этот момент проводят ларингоскопию.

В некоторых случаях, особенно при локализации опухоли в подголосовом отделе, а также если непрямая ларингоскопия не позволяет получить четкого представления о состоянии органа, возникает необходимость прямой ларингоскопии. Для этой цели используют бронхоэзофагоскоп или гибкую оптику. С помощью фиброскопа можно исследовать гортанные желудочки и нижний отдел гортани, определив распространение опухоли книзу.

Ценным вспомогательным методом ранней диагностики опухолей служит микроларингоскопия, для чего используют микроскопы с фокусным расстоянием 300—400 мм. Непрямую микроларингоскопию применяют преимущественно с диагностической целью. Если предполагают необходимость какого-либо вмешательства, проводят прямую микроларингоскопию.



При исследовании гортани широко применяют КТ и МРТ гортани. КТ, в отличие от обычной томографии, позволяет исследовать горизонтальные срезы гортани и оценить состояние не только передней и боковой стенок гортани, но и гортаноглотки и шейного отдела пищевода.

*Гистологическое исследование имеет решающее значение при установлении диагноза злокачественной опухоли.* Биопсию желательно проводить непосредственно перед началом лечения, для исследования берут кусочек на видимой границе здоровой и опухолевой ткани. При несоответствии клинической картины и данных гистологического исследования биопсию повторяют. Метастазы рака гортани в регионарные лимфатические узлы определяют пальпаторно — факт увеличения этих лимфатических узлов необходимо расценивать как метастазирование. Пальпаторно стараются определить величину, форму, консистенцию, подвижность и болезненность узла. Метастатический лимфатический узел увеличивается медленно и неуклонно, он безболезнен, округлой формы, сначала подвижный, а по мере роста его подвижность уменьшается вплоть до полной фиксации.

### **Дифференциальная диагностика**

Папилломатоз гортани отличается от рака тем, что опухоль имеет сочковую поверхность, напоминающую цветную капусту, разрастается по поверхности без изъязвлений и инфильтрации подлежащей ткани. Раку более свойственна бугристая поверхность, гладкая и ровная характерна для относительно редкого эндофитного роста.

Гиперпластический ларингит, как правило, симметрично поражает обе половины гортани, а рак обычно локализован в одном участке. При подозрении на озлокачествление гиперплазированной ткани показана биопсия.

Пахидермия представляет разрастание и ороговение плоского эпителия обычно в межчерпаловидном пространстве и является, по существу, ограниченным гиперпластическим ларингитом. Поверхность пахидермии, как правило, плоская, при появлении значительных утолщений возникает подозрение на озлокачествление, поэтому необходима биопсия. Такому больному необходимо диспансерное наблюдение.

При осмотре не всегда просто дифференцировать рак от туберкулеза и сифилиса. Правильной диагностике помогут тщательно собранный анамнез и соответствующие лабораторные исследования, включая биопсию.

## Лечение

Основные методы лечения рака гортани:

- хирургический;
- лучевой;
- химиотерапевтический.

Первые два метода применяют самостоятельно, химиотерапию — лишь в качестве вспомогательного. В последнее время разработан и внедряется в практику метод фотодинамической терапии (ФДТ). Выбор метода лечения зависит от стадии заболевания, гистологического строения раковой опухоли и в определенной степени от ее локализации.

В I стадии многие предпочитают лучевой метод, однако более эффективно эндоларингеальное удаление, а затем — лучевое воздействие. Во II стадии заболевания наиболее обоснованно сочетание хирургического и лучевого методов, хотя возможно и их изолированное применение. Опухоль удаляют в пределах здоровых тканей и затем осуществляют лучевое воздействие на пути лимфооттока. В III стадии ведущим служит комбинированный метод: сначала проводят хирургическое лечение, а затем — лучевое. При лучевом воздействии поражаются отдельные раковые клетки и их небольшие скопления, в то время как крупные раковые образования под влиянием актинотерапии обычно не подвергаются полной резорбции. Иногда предпочитают начинать с лучевого лечения, после которого проводят операцию, хотя заживление после лучевого лечения ухудшается.

При хирургическом лечении больных раком гортани применяют три основных вида операций:

- полное удаление гортани (ларингэктомия);
- различные варианты резекции (удаление части гортани);
- реконструктивные вмешательства.

Тактика хирургического лечения зависит от стадии рака гортани, локализации и гистологического строения опухоли, а также общего состояния больного. Основные принципы, которыми руководствуется хирург: обязательная абластичность удаления опухоли и максимальное сохранение органа. Во II—III стадии заболевания врач, ориентируясь по ларингоскопической картине, оценивает возможность абластичного удаления не всей гортани, а ее части (резекции), чтобы сохранить дыхательную и голосовую функции органа.

Операции на гортани проводят, как правило, под интубационным наркозом. В послеоперационном периоде назначают активную антибактериальную терапию, местное и общее лечение.



Реконструктивные операции на гортани представляют довольно сложные, часто многоэтапные пластические операции разного типа, выполняемые после объемных резекций, а иногда — и после экстирпации гортани. При этом преследуют цель восстановления естественного дыхания, голосообразовательной функции и глотания (рис. 8-11).

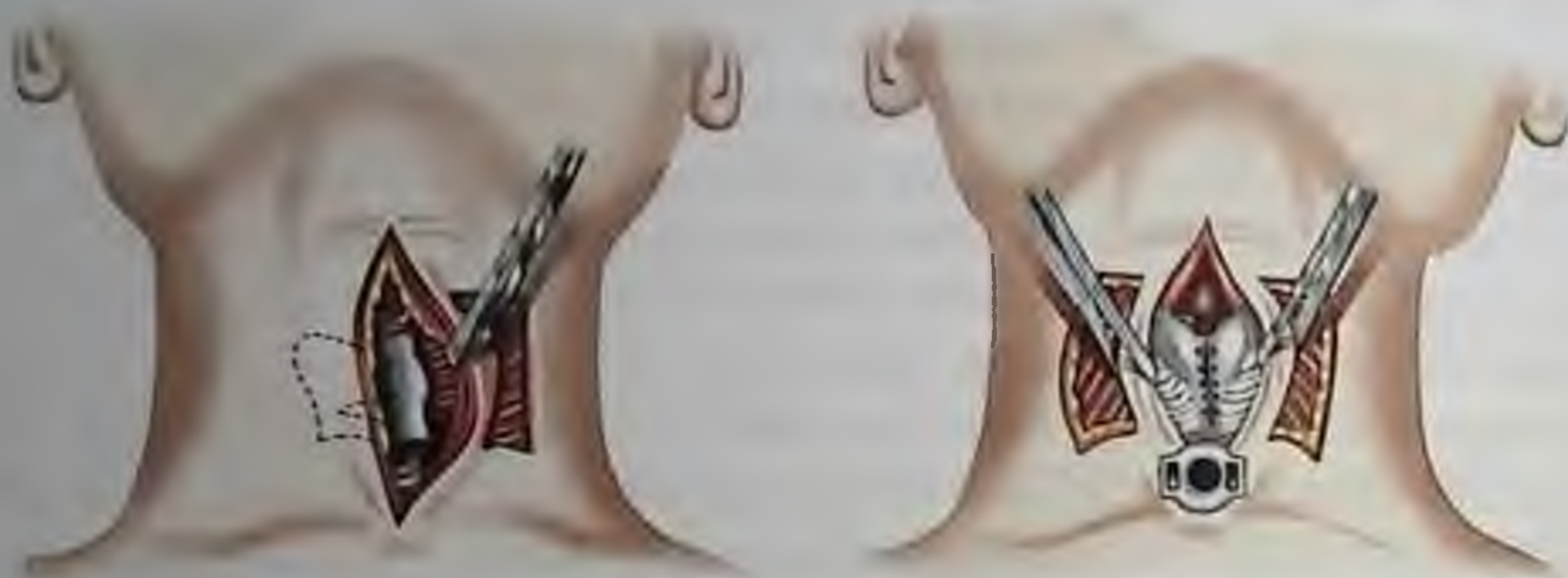

Рис. 8-11. Пластика боковой стенки гортани по Пальчуну В.Т.

### Прогноз

Прогноз жизненный и функциональный (выживаемость — более 5 лет) при ранней диагностике (I и II стадии) и своевременном лечении рака гортани у подавляющего большинства больных благоприятный. В III стадии заболевания прогноз благополучный более чем у половины больных, в IV стадии для многих больных возможно продление жизни.

## 8.4. НОВООБРАЗОВАНИЯ УХА

Различают опухолеподобные образования, доброкачественные и злокачественные опухоли наружного, среднего и внутреннего уха. Опухолеподобные образования включают невус, келоиды и кожный рог, некоторые авторы относят к ним кисты, свищи, полипы и атеромы. Доброкачественные опухоли отличаются большим разнообразием, наиболее распространены папилломы, фибромы, остеомы и гемангиомы. Самая частая доброкачественная опухоль внутреннего уха — *невринома VIII черепного нерва*. Из злокачественных опухолей уха чаще всего встречаются плоскоклеточный и базально-клеточный рак. Редко наблюдаются саркомы, меланомы и гемангиоэндотелиомы.



## Опухолеподобные образования уха

Наиболее распространены *невусы*. Их происхождение связывают с пороками развития меланобластов дермы или шванновской оболочки нервов, расположенных в дерме. Клинические проявления и гистологическое строение невусов отличаются большим разнообразием. Невусы бывают врожденными и приобретенными. Врожденные образования малигнизируются редко, но прогноз при их озлокачествлении тяжелый. Приобретенные невусы перерождаются значительно чаще, чем врожденные. Поскольку возможно озлокачествление, предпочтительно избегать хирургического воздействия.

*Келоид* — соединительнотканное опухолеподобное образование, относимое к фиброматозам, развивается после механической травмы или ожога. Келоид представлен избыточным разрастанием рубцовой ткани в дерме и глубже лежащих тканях с гиалинозом пучков коллагеновых волокон. Причины развития келоидов не выяснены. По-видимому, кроме травмы и воспаления, имеет значение индивидуальная склонность тканей к гиперплазии. Хирургическое лечение применяют с осторожностью — возможно повторное разрастание келоида.

*Кожный рог* — образование эпидермального происхождения, состоящее из массы ороговевших клеток (очаговый гиперкератоз). Кожный рог обычно рассматривают как облигатный предрак.

*Атеромы* чаще бывают на мочке уха или на задней поверхности ушной раковины (рис. 8-12). Они возникают в результате закупорки сальных желез и представляют круглые, мягкие, четко отграниченные образования. Кожа над атеромой обычно спаяна с ее капсулой и не смещается. Врожденные околоушные кисты и свищи чаще локализованы спереди и выше козелка на уровне ножки завитка ушной раковины и развиваются из остатков незаращенной первой жаберной щели. Лечение хирургическое.

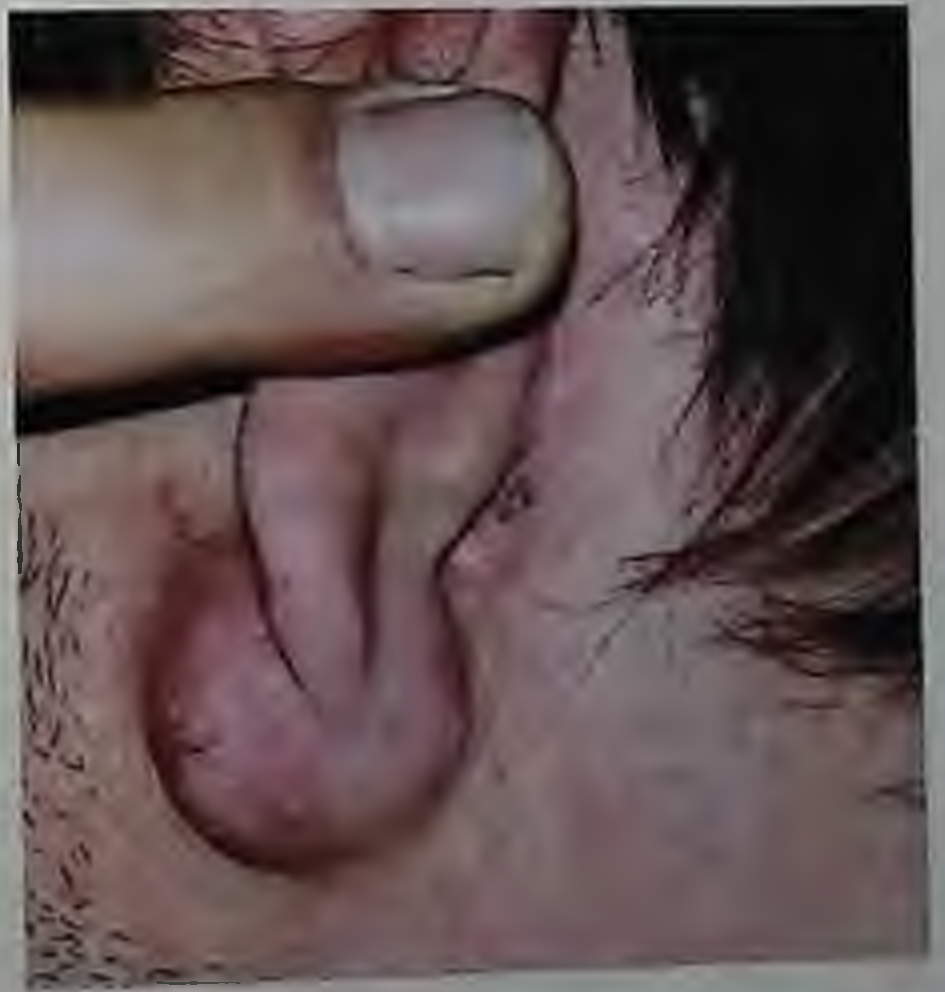

Рис. 8-12. Атерома в области мочки ушной раковины



## Доброкачественные опухоли уха

Среди доброкачественных новообразований наружного уха изредка встречается *папиллома* — опухоль эпителиального происхождения, расположенная обычно на коже наружного слухового прохода и на ушной раковине. Растет папиллома медленно, редко достигает больших размеров. Лечение хирургическое, диатермокоагуляция, крио- или лазерная деструкция.

*Остеома* локализована в костном отделе наружного слухового прохода, развивается из компактного слоя задней, реже верхней или нижней стенок. Она может выглядеть как экзостоз на тонкой ножке, распознавание и удаление которого обычно не представляет сложности. В других случаях это гиперостоз, имеющий широкое, плоское основание, частично или полностью закрывающий просвет наружного слухового прохода, иногда гиперостоз расположен в области барабанного кольца (*annulus tympanicus*) и даже распространяется на стенки барабанной полости. В этих случаях его удаляют хирургически, используя заушный доступ. Возможен эндофитный рост остеомы в толщу сосцевидного отростка.

*Гемангиомы* в области уха встречаются нечасто. Они могут локализоваться в любом отделе уха, однако несколько чаще возникают в наружном ухе. Сосудистые опухоли среднего уха растут медленно, способны разрушать окружающие ткани и выходить далеко за пределы уха. Некоторые из них изъязвляются и сопровождаются интенсивным кровотечением. Лечение хирургическое.

Среди доброкачественных опухолей среднего уха заслуживает внимания *хемодектома* (рис. 8-13), которая развивается из гломусных телец, содержащихся в слизистой оболочке барабанной полости и расположенных по ходу нервных волокон и сосудов. Гломусные скопления локализованы в адвентиции верхней луковичи внутренней яремной вены и в толще пирамиды височной кости. Если хемодектома развивается из гломусных телец барабанной полости, то она уже на ранней стадии субъективно проявляется пульсирующим шумом в ухе и понижением слуха, и эти симптомы быстро нарастают. По мере роста хемодектомы постепенно заполняет среднее ухо и просвечивает через барабанную перепонку, затем может разрушить ее и в виде ярко-красного «полипа» появляется в наружном слуховом проходе. Следует отметить, что начальные признаки гемангиомы и хемодектомы барабанной полости во многом сходны, однако при гемангиомах отмечаются кровотечения из уха, а для хемодектомы они нехарактерны. Опухоли способны разрушить костные стенки барабанной полости, распространиться на ос-



нование черепа или проникнуть в его полость. О распространении опухоли в полость черепа свидетельствует появление признаков раздражения мозговых оболочек и поражения IX, X и XI черепных нервов. Если опухоль первично возникает в области яремной ямки (из яремных гломусов), то эти признаки появляются довольно рано.

При гемангиомах и хемодектомах описана положительная проба Брауна: повышение давления воздуха в наружном слуховом проходе сопровождается пульсацией опухоли, а больной при этом отмечает появление или усиление пульсирующего шума в ухе. При сдавлении сосудов на шее пульсирующий шум уменьшается или прекращается, при этом гемангиома иногда бледнеет и уменьшается. Селективную ангиографию используют как дополнительный метод диагностики указанных опухолей. Она позволяет уточнить границы опухоли, оценить состояние яремной вены и выявить сосуды, снабжающие опухоль кровью. Надежными методами диагностики служат КТ и МРТ.

Лечение больных с доброкачественными опухолями среднего уха в основном хирургическое. Своевременное удаление этих новообразований следует рассматривать как эффективную меру профилактики их малигнизации.

### **Злокачественные опухоли уха**

Среди злокачественных опухолей наружного уха чаще встречаются плоскоклеточный или базально-клеточный рак. В том и другом случае новообразование сначала имеет вид пятнышка или прыщика и постепенно увеличивается, в течение нескольких месяцев не причиняя больному каких-либо беспокойств. Затем опухоль изъязвляется, образуется неглубокая язвочка, прикрытая сухой корочкой, после удаления которой появляется капелька крови. Опухолевому процессу

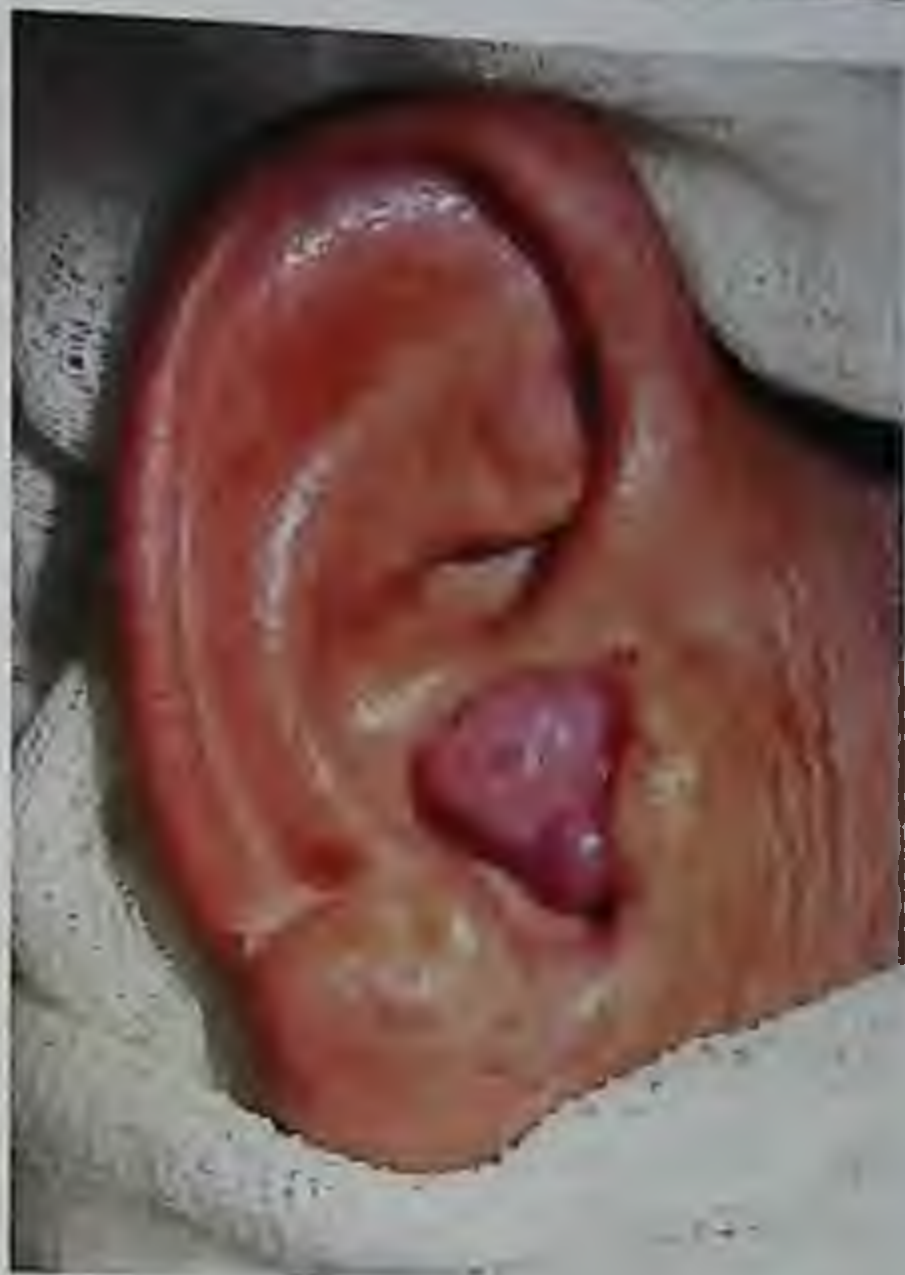

Рис. 8-13. Хемодектома барабанной полости с прорастанием в наружный слуховой проход



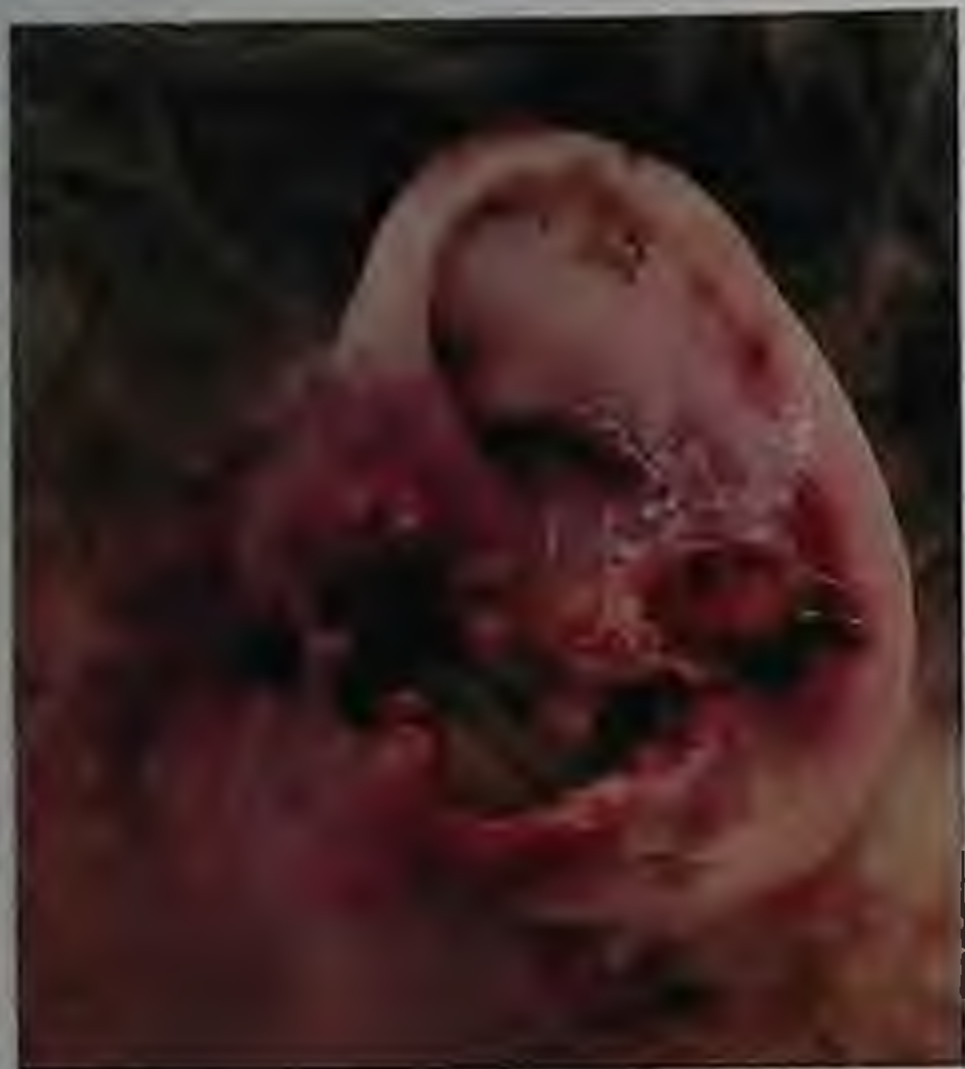

Рис. 8-14. Базально-клеточный рак наружного уха

сопутствуют воспаление, поражение надхрящницы и хряща, что сопровождается хондроперихондритом, появляется боль, интенсивность которой постепенно усиливается. Надхрящница и хрящ препятствуют проникновению опухоли вглубь, поэтому она распространяется в основном по поверхности (рис. 8-14). Плоскоклеточный рак растет быстрее, чем базально-клеточный, и склонен к метастазированию.

Злокачественную опухоль в наружном слуховом проходе диагностировать труднее. Иногда ее первым признаком служит понижение слуха вследствие obturации наружного слухового прохода, позже появляются гнойные выделения, нередко с примесью крови. Через санториниевы щели новообразование нижней стенки слухового прохода может распространяться на околоушную слюнную железу, а опухоль костного отдела быстро прорастает в барабанную полость. Иногда определить первичную локализацию процесса очень трудно или просто невозможно. Диагноз устанавливают на основании результатов гистологического исследования.

Злокачественную опухоль в наружном слуховом проходе диагностировать труднее. Иногда ее первым признаком служит понижение слуха вследствие obturации наружного слухового прохода, позже появляются гнойные выделения, нередко с примесью крови. Через санториниевы щели новообразование нижней стенки слухового прохода может распространяться на околоушную слюнную железу, а опухоль костного отдела быстро прорастает в барабанную полость. Иногда определить первичную локализацию процесса очень трудно или просто невозможно. Диагноз устанавливают на основании результатов гистологического исследования.

Злокачественные опухоли среднего уха чаще развиваются у больных, длительно страдающих хроническим гнойным средним отитом с явлениями пролиферации. Наиболее распространенный вид опухоли височной кости у взрослых — рак, у детей — саркома. Ранняя диагностика таких опухолей чрезвычайно сложна. Симптомы сходны с таковыми при обострении хронического отита: больной отмечает усиление гнойного течения из уха, постепенно нарастают болевые ощущения, в гнойных выделениях появляется примесь крови. Затем может развиваться парез лицевого нерва, возможны головокружение и приступообразная головная боль. С распространением опухоли на основание черепа в процесс вовлекаются IX, X и XI черепные нервы. Все эти симптомы развиваются в течение нескольких месяцев.



### Диагностика

При отоскопии у большинства больных злокачественную опухоль первоначально принимают за грануляции или полипы. При постановке диагноза учитывают форму хронического гнойного среднего отита, неуклонное нарастание выраженности симптомов независимо от проводимого лечения. Рентгенография и КТ височных костей позволяют определить границы процесса в пределах костных структур черепа, подспорьем в диагностике служат радионуклидное исследование и ангиография. Окончательный диагноз устанавливают на основании результатов гистологического исследования, нередко опухолевые клетки удается выявить лишь после повторных биопсий.

Вследствие сложности диагностики злокачественные опухоли среднего уха в раннем периоде выявляют в поликлинике менее чем у 10% больных, и большинство поступают в стационар с распространенным опухолевым процессом (III–IV стадии).

### Лечение

Лечение больных со злокачественными опухолями наружного уха — хирургическое и лучевое, а также их комбинация. Лучевой метод успешно применяют при поражении ушной раковины, опухоли наружного слухового прохода плохо поддаются лучевому воздействию, в этом случае высокой эффективностью отличается хирургический метод. Даже при опухолях I–II стадии с поражением хрящевого отдела слухового прохода этот отдел желательно удалить полностью, а при локализации процесса на нижней и передней стенках показана резекция прилежащей части околоушной слюнной железы. Если опухоль переходит на кожу костного отдела слухового прохода, следует провести общеполостную операцию.

У больных со злокачественными опухолями среднего уха выполняют радикальное вмешательство, при котором удаляют большую часть височной кости (за исключением внутренней части пирамиды) и прилегающей к ней чешуи затылочной кости, околоушную слюнную железу, височно-нижнечелюстной сустав и клетчатку бокового отдела шеи с глубокими шейными лимфатическими узлами. Через 2 нед после операции проводят облучение. Излечение или продление жизни возможно у части больных в незапущенных случаях.

### Невринома преддверно-улиткового (VIII) нерва

Заболевание составляет до 13% всех опухолей головного мозга, чаще развивается у женщин среднего возраста. По гистологическому строению



это опухоль доброкачественная, исходящая из шванновской оболочки вестибулярной порции VIII нерва, обычно она имеет капсулу и поэтому сдавливает окружающие ткани, но не инфильтрирует их. На поздних стадиях невринома достигает больших размеров и вызывает тяжелые церебральные осложнения.

### Клиническая картина

Ранним проявлением невриномы служит одностороннее постепенное понижение слуха вплоть до глухоты. Тугоухость иногда развивается незаметно для больного, и ее обнаруживают случайно, когда слух уже отсутствует. Нередко у больного диагностируют одностороннюю нейросенсорную тугоухость, и в течение 5–6 лет он сохраняет трудоспособность. Во всех случаях, подозрительных на невриному, необходимы КТ и МРТ (рис. 8-15).



Рис. 8-15. Невринома преддверно-улиткового нерва (магнитно-ядерная томография)

Выраженность симптомов при невриноме зависит от размеров опухоли, соответственно, различают три стадии заболевания. В начальной, I стадии болезни, называемой оториноларингологической, диаметр опухоли не превышает 1,5 см. Типичны нейросенсорная тугоухость или глухота на одно ухо, сопровождаемая отсутствием ФУНГ. Характерным признаком невриномы служит четкая латерализация ультразвука в здоровую сторону. Обращает на себя внимание тонально-речевая диссоциация: полностью или почти полностью утрачивается разборчивость речи, в то время как чистые тоны, в том числе на речевых частотах, еще воспринимаются. Одновременно наблюдаются нарушение или выпадение вестибулярной возбудимости и

вкусового восприятия на передних 2/3 языка, снижение чувствительности роговицы (в 90% случаев), слизистой оболочки носа, полости рта и глотки на стороне поражения.



Во II стадии (отоневрологической) размер невриномы составляет 1,5–4 см. В связи с давлением на ствол мозга выявляется множественный спонтанный нистагм, ослабевает оптокинетический нистагм во всех направлениях, нарушается статика. Появляются признаки сдавления ствола лицевого нерва во внутреннем слуховом проходе. Внутричерепная гипертензия в этой стадии выражена нерезко, так как ликворные пути расположены латеральнее, но отек зрительного нерва уже возможен. В этой стадии больной еще операбелен.

В III стадии (неврологической) диаметр невриномы уже превышает 4 см. Клинические проявления обусловлены резким сдавлением мозга и окклюзией силвиева водопровода. Выявляется грубый, тоничный множественный спонтанный нистагм, возникающий вследствие давления невриномы на ствол мозга; гидроцефалия вызывает нарушение психики, может наступить слепота в связи со сдавлением зрительных нервов. Больные в этой стадии обычно неоперабельны.

Проявления невриномы зависят и от направления роста опухоли. Так, при преимущественно каудальном росте возникает одностороннее поражение ядра блуждающего нерва (*n. vagi*), которое проявляется, в частности, парезом голосовой складки и соответствующей половины мягкого нёба, а также нарушением глотания.

### Лечение

Лечение в I и II стадии хирургическое. Удаление опухоли, как правило, приводит к выздоровлению или значительному улучшению с восстановлением трудоспособности. В III стадии возможно лишь паллиативное воздействие, направленное на снижение выраженности гипертензионного синдрома.

### Контрольные вопросы и задания

- Какова врачебная тактика при остеоме лобной пазухи?
- Какая злокачественная опухоль чаще встречается в области наружного носа?
- Как диагностируют юношескую ангиофиброду носоглотки?
- Каков механизм развития ларингоцеле?
- У кого чаще выявляют папилломатоз гортани, и что служит этиологическим фактором этого заболевания?
- Какая локализация рака гортани наиболее неблагоприятна и почему?



Во II стадии (отоневрологической) размер невриномы составляет 1,5–4 см. В связи с давлением на ствол мозга выявляется множественный спонтанный нистагм, ослабевает оптокинетический нистагм во всех направлениях, нарушается статика. Появляются признаки сдавления ствола лицевого нерва во внутреннем слуховом проходе. Внутричерепная гипертензия в этой стадии выражена нерезко, так как ликворные пути расположены латеральнее, но отек зрительного нерва уже возможен. В этой стадии больной еще операбелен.

В III стадии (неврологической) диаметр невриномы уже превышает 4 см. Клинические проявления обусловлены резким сдавлением мозга и окклюзией силвиева водопровода. Выявляется грубый, тоничный множественный спонтанный нистагм, возникающий вследствие давления невриномы на ствол мозга; гидроцефалия вызывает нарушение психики, может наступить слепота в связи со сдавлением зрительных нервов. Больные в этой стадии обычно неоперабельны.

Проявления невриномы зависят и от направления роста опухоли. Так, при преимущественно каудальном росте возникает одностороннее поражение ядра блуждающего нерва (*n. vagi*), которое проявляется, в частности, парезом голосовой складки и соответствующей половины мягкого нёба, а также нарушением глотания.

### Лечение

Лечение в I и II стадии хирургическое. Удаление опухоли, как правило, приводит к выздоровлению или значительному улучшению с восстановлением трудоспособности. В III стадии возможно лишь паллиативное воздействие, направленное на снижение выраженности гипертензионного синдрома.

### Контрольные вопросы и задания

- Какова врачебная тактика при остеоме лобной пазухи?
- Какая злокачественная опухоль чаще встречается в области наружного носа?
- Как диагностируют юношескую ангиофиброду носоглотки?
- Каков механизм развития ларингоцеле?
- У кого чаще выявляют папилломатоз гортани, и что служит этиологическим фактором этого заболевания?
- Какая локализация рака гортани наиболее неблагоприятна и почему?



Во II стадии (отоневрологической) размер невриномы составляет 1,5–4 см. В связи с давлением на ствол мозга выявляется множественный спонтанный нистагм, ослабевает оптокинетический нистагм во всех направлениях, нарушается статика. Появляются признаки сдавления ствола лицевого нерва во внутреннем слуховом проходе. Внутричерепная гипертензия в этой стадии выражена нерезко, так как ликворные пути расположены латеральнее, но отек зрительного нерва уже возможен. В этой стадии больной еще операбелен.

В III стадии (неврологической) диаметр невриномы уже превышает 4 см. Клинические проявления обусловлены резким сдавлением мозга и окклюзией силвиева водопровода. Выявляется грубый, тоничный множественный спонтанный нистагм, возникающий вследствие давления невриномы на ствол мозга; гидроцефалия вызывает нарушение психики, может наступить слепота в связи со сдавлением зрительных нервов. Больные в этой стадии обычно неоперабельны.

Проявления невриномы зависят и от направления роста опухоли. Так, при преимущественно каудальном росте возникает одностороннее поражение ядра блуждающего нерва (*n. vagi*), которое проявляется, в частности, парезом голосовой складки и соответствующей половины мягкого нёба, а также нарушением глотания.

### Лечение

Лечение в I и II стадии хирургическое. Удаление опухоли, как правило, приводит к выздоровлению или значительному улучшению с восстановлением трудоспособности. В III стадии возможно лишь паллиативное воздействие, направленное на снижение выраженности гипертензионного синдрома.

### Контрольные вопросы и задания

- Какова врачебная тактика при остеоме лобной пазухи?
- Какая злокачественная опухоль чаще встречается в области наружного носа?
- Как диагностируют юношескую ангиофиброду носоглотки?
- Каков механизм развития ларингоцеле?
- У кого чаще выявляют папилломатоз гортани, и что служит этиологическим фактором этого заболевания?
- Какая локализация рака гортани наиболее неблагоприятна и почему?



Во II стадии (отоневрологической) размер невриномы составляет 1,5–4 см. В связи с давлением на ствол мозга выявляется множественный спонтанный нистагм, ослабевает оптокинетический нистагм во всех направлениях, нарушается статика. Появляются признаки сдавления ствола лицевого нерва во внутреннем слуховом проходе. Внутрочерепная гипертензия в этой стадии выражена нерезко, так как ликворные пути расположены латеральнее, но отек зрительного нерва уже возможен. В этой стадии больной еще операбелен.

В III стадии (неврологической) диаметр невриномы уже превышает 4 см. Клинические проявления обусловлены резким сдавлением мозга и окклюзией силвиева водопровода. Выявляется грубый, тоничный множественный спонтанный нистагм, возникающий вследствие давления невриномы на ствол мозга; гидроцефалия вызывает нарушение психики, может наступить слепота в связи со сдавлением зрительных нервов. Больные в этой стадии обычно неоперабельны.

Проявления невриномы зависят и от направления роста опухоли. Так, при преимущественно каудальном росте возникает одностороннее поражение ядра блуждающего нерва (*n. vagi*), которое проявляется, в частности, парезом голосовой складки и соответствующей половины мягкого нёба, а также нарушением глотания.

### Лечение

Лечение в I и II стадии хирургическое. Удаление опухоли, как правило, приводит к выздоровлению или значительному улучшению с восстановлением трудоспособности. В III стадии возможно лишь паллиативное воздействие, направленное на снижение выраженности гипертензионного синдрома.

### Контрольные вопросы и задания

- Какова врачебная тактика при остеоме лобной пазухи?
- Какая злокачественная опухоль чаще встречается в области наружного носа?
- Как диагностируют юношескую ангиофиброду носоглотки?
- Каков механизм развития ларингоцеле?
- У кого чаще выявляют папилломатоз гортани, и что служит этиологическим фактором этого заболевания?
- Какая локализация рака гортани наиболее неблагоприятна и почему?

- На чем основана ранняя диагностика рака гортани?
- Какой метод исследования наиболее информативен при установлении диагноза злокачественной опухоли?
- Назовите основные методы лечения злокачественной опухоли.
- Какой признак позволяет заподозрить невриному преддверно-улиткового нерва на ранней стадии?



## Глава 9

# ОСНОВНЫЕ ЛЕКАРСТВЕННЫЕ СРЕДСТВА, ПРИМЕНЯЕМЫЕ В ОТОРИНОЛАРИНГОЛОГИИ

Некоторые лекарства опаснее самих болезней.  
*Сенека*

### Биосинтетические пенициллины

Феноксиметилпенициллин — таблетки по 250 мг.

### Полусинтетические пенициллины

Ампициллин (ампициллина тригидрат\*) — таблетки по 250 мг; капсулы по 250 мг; гранулы во флаконе для приготовления суспензии для приема внутрь.

Амоксициллин (амоксициллин\*, флемоксин солютаб\*, оспамокс\*) — капсулы по 250, 500 мг; порошок во флаконе для приготовления суспензии для приема внутрь, 250 мг в 5 мл.

Амоксициллин + клавулановая кислота (амоксиклав\*, аугментин\*, флемоклав солютаб\*) — таблетки по 375, 675 мг; порошок во флаконе для приготовления суспензии для приема внутрь 312 мг в 5 мл; лиофилизированный порошок во флаконе для инъекций 600 мг, 1,2 г; аугментин — таблетки по 250 мг + 125 мг, 500 мг + 125 мг, 800 мг + 125 мг; порошок во флаконе для приготовления сиропа 125 мг + 31,5 мг в 5 мл; порошок во флаконе для инъекций 500 мг + 100 мг, 1 г + 200 мг.

Пиперациллин + тазобактам (тазоцин\*) — лиофилизированный порошок для инъекций во флаконе 2,25 г (2 г + 250 мг); во флаконе 4,5 г (4 г + 500 мг).

Ампициллин + сульбактам (сультасин\*, амписид\*) — порошок для инъекций 500 мг + 250 мг, 1 г + 500 мг, 2 г + 1 г.

Тикарциллин + клавулановая кислота (тиментин\*) — лиофилизированный порошок для приготовления раствора для инфузий во флаконе по 1,6 г (1,5 г + 100 мг), во флаконе по 3,2 г (3 г + 200 мг).

## Цефалоспорины

### Цефалоспорины I поколения

Цефазолин (золин<sup>•</sup>, цефазолин<sup>•</sup>, цефамезин<sup>•</sup>) — порошок во флаконе для инъекций по 500 мг, 1 г.

### Цефалоспорины II поколения

Цефуроксим (зинацеф<sup>•</sup>, зиннат<sup>•</sup>) — порошок во флаконе для инъекций по 250 мг, 750 мг, 1,5 г; таблетки, покрытые оболочкой, по 125, 250, 500 мг; гранулы во флаконе для приготовления суспензии для приема внутрь по 125 мг в 5 мл.

Цефаклор (цефаклор Штада<sup>•</sup>) — капсулы по 500 мг для приема внутрь.

### Цефалоспорины III поколения

Цефиксим (панцеф<sup>•</sup>) — капсулы для приема внутрь по 100, 200 и 400 мг.

Цефтибутен (цедекс) — таблетки для приема внутрь по 400 мг.

Цефдиторен (спектрацеф) — таблетки для приема внутрь по 200 мг.

Цефтаксим (клафоран<sup>•</sup>) — порошок во флаконе для инъекций по 1 и 1,2 г.

Цефтриаксон (роцефин<sup>•</sup>) — порошок во флаконе для инъекций по 250, 500 мг, 1 г в комплекте с растворителем; порошок во флаконе для инъекций по 1,2 г.

### Цефалоспорины IV поколения

Цефепим (максипим<sup>•</sup>) — порошок во флаконе для инъекций по 500 мг, 1 г.

Цефпиром (цефанорм<sup>•</sup>) — порошок во флаконе для инъекций по 1,2 г в комплекте с растворителем.

## Фторхинолоны

Ципрофлоксацин (ципробай<sup>•</sup>, ципролет<sup>•</sup>, ципромед<sup>•</sup>) — таблетки, покрытые оболочкой, по 100, 250 и 500 мг; раствор во флаконах для инфузий по 10 мг в 5 мл, по 2 мг в 1 мл.

Пефлоксацин (абактал<sup>•</sup>, пефлоксабол<sup>•</sup>) — таблетки по 400 мг для приема внутрь; раствор для инъекций в ампулах по 5 мл — 100 мг.

Офлоксацин (таривид<sup>•</sup>, офлокс<sup>•</sup>, офлоксацин<sup>•</sup>) — таблетки по 0,2 и 0,4 г; раствор для инфузий (в 0,9% растворе натрия хлорида) 100 мл.

Левифлоксацин (таваник<sup>•</sup>, левофлаксабол<sup>•</sup>) — таблетки по 0,25 и 0,5 г.

Моксифлоксацин (авелокс<sup>•</sup>) — таблетки, покрытые оболочкой, по 0,4 г; раствор для инфузий по 1,6 мг/мл (флакон 250 мл).



**Макролиды**

Азитромицин (сумамед\*) — таблетки по 125, 500 мг, капсулы по 250 мг; порошок во флаконе для приготовления суспензии для приема внутрь по 100 мг в 5 мл, по 200 мг в 5 мл.

Рокситромицин (рулид\*) — таблетки по 150 мг; таблетки, покрытые оболочкой, по 50, 100, 300 мг.

Спирамицин (ровамицин\*) — таблетки по 1,5, 3 млн МЕ; лиофилизированный порошок во флаконах для внутривенного введения по 1,5 млн МЕ; гранулы в пакетики для приготовления суспензии для приема внутрь для детей по 375, 750 тыс. МЕ, 1 млн МЕ.

Кларитромицин (клацид) — таблетки по 250, 500 мг.

Джозамицин (вильпрафен) — таблетки по 500 мг.

**Карбапенемы (тиенамицины)**

Имипенем + циластин (тиенам\*) — порошок во флаконах для приготовления раствора для внутривенного введения, по 500 мг + 500 мг; порошок во флаконе для приготовления раствора для внутримышечного введения по 500 мг + 500 мг.

Меропенем (меронем\*) — лиофилизированный порошок во флаконе для приготовления раствора для внутривенного введения по 500 мг, 1 г.

**Тетрациклины**

Доксициклин (доксициклина гидрохлорид\*) — капсулы по 50, 100 мг.

**Имидазолы**

Метронидазол (бацимекс\*) — 0,5% раствор для инфузий по 20 мл в ампуле; 0,5% раствор для внутривенного введения по 100 мл во флаконе; таблетки по 250 мг.

**Антибактериальные препараты местного действия**

Фрамицетин (изофра\*) — спрей назальный по 15 мл.

Дексаметазон + неомицин + полимиксин В + фенилэфрин (полидекса с фенилэфрином\*) — спрей назальный по 15 мл.

**Противогрибковые средства**

Флуконазол (дифлюкан\*) — капсулы по 50, 100, 150 и 200 мг; раствор для инфузий во флаконе по 50, 100 и 200 мл, по 2 мг/мл.

Кетоконазол (низорал\*) — таблетки по 200 мг.

Итраконазол (орунгал<sup>•</sup>) — капсулы по 100 мг.

Амфотерицин В (амфотерицин В<sup>•</sup>) — порошок во флаконе по 50 тыс. ЕД, по 50 мг в комплекте с растворителем.

Нистатин (нистатин<sup>•</sup>) — таблетки по 250, 500 тыс. ЕД.

## Глюкокортикоиды

### Глюкокортикоиды системного действия

Бетаметазон (дипроспан<sup>•</sup>, флостерон<sup>•</sup>) — раствор для инъекций в ампулах по 1 мл.

Дексаметазон (дексазон<sup>•</sup>, дексамед<sup>•</sup>) — таблетки по 0,5 мг; раствор для инъекций по 4 мг/мл (ампулы по 1 и 2 мл).

Преднизолон (медопред<sup>•</sup>) — таблетки по 5 мг; раствор для внутривенного и внутримышечного введения в ампулах по 1 мл — 30 мг.

Гидрокортизон (кортеф<sup>•</sup>, латикорт<sup>•</sup>) — суспензия для внутримышечного и внутрисуставного введения во флаконе по 5 мл.

### Глюкокортикоиды топического действия

Беклометазон (альдецин<sup>•</sup>, насобек<sup>•</sup>) — аэрозоль во флаконе по 200 доз, доза по 50 мкг.

Мометазона фуруат (назонекс<sup>•</sup>) — спрей назальный дозированный, во флаконе по 120 доз, доза по 50 мкг.

Флутиказона фуруат (фликсоназе<sup>•</sup>, назарел<sup>•</sup>) — спрей назальный дозированный, во флаконе по 120 доз, доза по 50 мкг.

## Антигистаминные препараты

### Антигистаминные препараты системного действия

#### Антигистаминные препараты системного действия I поколения

Фузафунгин (биопарокс<sup>•</sup>) — аэрозоль, 400 доз во флаконе по 20 мл.

Дифенгидрамин (димедрол<sup>•</sup>) — таблетки по 50 мг; раствор для внутривенного и внутримышечного введения в ампулах по 2 мл — 2 мг.

Клемастин (тавегил<sup>•</sup>) — таблетки по 1 мг; раствор для внутривенного и внутримышечного введения в ампулах по 2 мл — 2 мг.

Хлоропирамин (супрастин<sup>•</sup>) — таблетки по 25 мг; раствор для внутривенного и внутримышечного введения в ампулах по 1 мл — 20 мг.

#### Антигистаминные препараты системного действия II поколения

Цетиризин (зиртек<sup>•</sup>) — таблетки, покрытые оболочкой, по 10 мг; капли для приема внутрь во флаконах по 120 мл, по 10 мг/мл.



Лоратадин (кларитин<sup>•</sup>) — таблетки по 10 мг; сироп во флаконах по 120, 5 мл — 5 мг.

Эбастин (кестин<sup>•</sup>) — таблетки, покрытые оболочкой, по 10 мг.

#### Антигистаминные препараты системного действия III поколения

Дезлоратадин (эриус<sup>•</sup>) — таблетки по 5 мг; сироп во флаконе по 60 и 120 мл, по 0,5 мг/мл.

Фексофенадин (телфаст<sup>•</sup>) — таблетки, покрытые оболочкой, по 120, 180 мг.

#### Антигистаминные препараты топического действия

Левакабастин (реактин<sup>•</sup>) — спрей назальный по 10 мл во флаконе, 500 мкг/мл.

Азеластин (аллергодил<sup>•</sup>) — спрей назальный по 10 мл во флаконе, 1 мг/мл.

#### Стабилизаторы мембран тучных клеток

Кромоглициевая кислота (кромоглин<sup>•</sup>, интал<sup>•</sup>, лекролин<sup>•</sup>) — спрей назальный по 10 мл во флаконе, 20 мг/мл.

#### Иммуномодулирующие препараты, вакцины

Лизаты бактерий (ИРС 19<sup>•</sup>) — спрей во флаконах по 20 мл, 60 доз.

Лизаты микроорганизмов (имудон<sup>•</sup>) — таблетки для рассасывания.

Тилорон (амиксин<sup>•</sup>) — таблетки, покрытые оболочкой, по 125 мг.

Римантадин (ремантадин<sup>•</sup>) — таблетки по 50 мг.

Азоксимера бромид (полиоксидоний<sup>•</sup>) — лиофилизат для приготовления раствора для инъекций и местного применения, в ампулах по 0,003 г (0,006 г).

Рибомунил<sup>•</sup> — таблетки по 12 шт. в упаковке.

#### Гомеопатические средства

Циннабсин<sup>•</sup> — таблетки для рассасывания.

Эуфорбиум композитум Назентропфен С<sup>•</sup> — спрей назальный гомеопатический, по 20 мл во флаконе.

Эдас-106<sup>•</sup> — капли для приема внутрь гомеопатические, по 25 мл во флаконе.

## Муколитические средства

Ацетилцистеин (АЦЦ<sup>•</sup>, АЦЦ-100<sup>•</sup>, АЦЦ-200<sup>•</sup>, АЦЦ Лонг<sup>•</sup>, флуимуцил<sup>•</sup>) — растворимые таблетки по 100, 200, 600 мг; флуимуцил<sup>•</sup> — пакеты с гранулами по 200 мг; ампулы с 10% раствором по 3,0 мл для промывания пазух.

Синупрет<sup>•</sup> — комбинированный растительный препарат; драже для приема внутрь; капли во флаконах по 100 мл.

Синуфорте<sup>•</sup> — препарат растительного происхождения (лиофилизат сока и экстракта клубней цикламена) для приготовления раствора для интраназального введения; флаконы по 50 мг.

Карбоцистеин (бронхобос<sup>•</sup>, флуифорт<sup>•</sup>) — капсулы по 375 мг, сироп во флаконах по 200 мл.

Миртол (геломиртол форте<sup>•</sup>) — комбинированный препарат, капсулы для приема внутрь.

## Сосудосуживающие средства для местного применения

Нафазолин (нафтизин<sup>•</sup>, санорин<sup>•</sup>) — 0,05; 0,1% раствор, капли назальные; эмульсия для интраназального применения во флаконе по 10 мл, 1 мл — 1 мг.

Ксилометазолин (галазолин<sup>•</sup>, отривин<sup>•</sup>) — 0,05; 0,1% раствор, капли назальные во флаконах по 10 мл.

Оксиметазолин (називин<sup>•</sup>) — спрей назальный по 20, 1 мл — 500 мкг; 0,01; 0,025; 0,05% раствор, капли назальные во флаконах по 10 мл.

## Ферментные препараты

Трипсин (трипсин кристаллический<sup>•</sup>) — ампулы или флакон по 5 или 10 мг.

Химотрипсин — ампулы или флакон по 5 или 10 мг.

Гиалуронидаза (лидаза<sup>•</sup>) — ампулы или флакон по 5 или 10 мг.

## Ушные капли

Борная кислота — 3% спиртовой раствор по 10 мл во флаконе.

Дексаметазон + неомицин + полимиксин В (полидекса<sup>•</sup>) — капли ушные по 10,5 мл во флаконе с пипеткой.

Рифамицин (отофа<sup>•</sup>) — капли ушные по 10 мл во флаконе с пипеткой.

Лидокаин + феназон (отипакс<sup>•</sup>) — капли ушные по 16 мл во флаконе.



Норфлоксацин (нормакс<sup>а</sup>) — капли глазные и ушные по 5 мл во флаконе с капельницей.

Спиртоглицериновая смесь<sup>р</sup> (этанол 70°, глицерола — поровну) — по 20 мл во флаконе.

### **Комбинированные препараты системного действия для лечения различных форм ринита и синусита**

Ибупрофен (нурофен<sup>а</sup>) — таблетки по 0,23 г.

Карбиноноксамин + фенилэфрин (ринопронт<sup>а</sup>) — капсулы по 24 мг, сироп по 90 мл во флаконе.

### **Комбинированные препараты местного действия для лечения различных форм ринита и синусита**

Диметинден + фенилэфрин (виброцил<sup>а</sup>) — капли назальные по 15 мл во флаконе.

Дексаметазон (дексона<sup>а</sup>) — капли глазные и ушные.

Дексаметазон + неомицин (дексона<sup>а</sup>) — капли глазные и ушные.

Дексаметазон + неомицин + полимиксин В (полидекса<sup>а</sup>) — капли глазные, капли ушные во флаконе по 15 мл.

Дексаметазон + неомицин + полимиксин В + фенилэфрин (полидекса с фенилэфрином<sup>а</sup>) — спрей назальный по 15 мл.

### **Местные анестетики**

Лидокаин (версатис<sup>а</sup>) — 2% раствор для инъекций в ампулах по 2 мл; 10% раствор для инъекций в ампулах по 2 мл; аэрозоль для местного применения (10% раствор во флаконе, 650 доз).

Артикаин (ультракаин Д<sup>а</sup>) — раствор для инъекций по 1,7 мл, по 100 шт. в картридже; раствор для инъекций по 2 мл в ампулах, по 10 шт. в упаковке.

Прокаин (новокаин<sup>а</sup>) — 0,25, 0,5; 1, 2, 5% раствор для инъекций в ампулах по 5 мл, флаконы по 50, 100 мл.

# ПРИЛОЖЕНИЕ

## ПЕРЕЧЕНЬ ВОПРОСОВ ДЛЯ ПОДГОТОВКИ СТУДЕНТОВ К ЭКЗАМЕНУ И ЗАЧЕТУ

### Общие вопросы специальности

Анатомические, функциональные и методологические основы формирования оториноларингологии как единой специальности.

### Ухо

Клиническая анатомия и физиология слухового анализатора. Характеристика звукового поля по громкости и частоте. Адаптация, утомление слуха, ототопика.

Методы исследования вестибулярного анализатора. Индуцированные вестибулярные реакции, методы их регистрации.

Характеристики вестибулярного нистагма, методы его регистрации. Вестибулярные реакции при остром лабиринтите.

Методы исследования функции отолитового аппарата.

Спонтанный нистагм. Методы его выявления и регистрации. Свищевой (фистульный, прессорный) симптом, его диагностическое значение.

Дифференциальная диагностика кондуктивной и нейросенсорной тугоухости.

Острый и хронический тубоотит (сальпингоотит, евстахиит). Этиология, патогенез, причины нарушения функции слуховой трубы, симптомы и лечение.

Острый средний отит. Этиология, патогенез, клиническая картина, лечение, показания к парацентезу и техника его выполнения, исходы, профилактика.

Мастоидит. Этиология, патогенез, клиническая картина, методы диагностики. Лечение, профилактика.

Хронический гнойный средний отит. Этиология, патогенез, клиническая картина, классификация, диагностика, лечебная тактика.

Эпитимпанит. Клиническая картина, методы исследования, прогноз, лечение.

Отогенные внутричерепные осложнения (перечислить, охарактеризовать пути распространения инфекции из среднего уха в полость черепа). Врачебная тактика при отогенных внутричерепных осложнениях.



Отогенный менингит. Этиология, патогенез, пути распространения инфекции, клиническая картина, диагностика, методы обследования больного, лечение.

Отогенные абсцессы мозга. Классификация, пути распространения инфекции, методы диагностики, лечение.

Отогенный абсцесс мозжечка. Пути проникновения инфекции, патогенез, симптомы, диагностика, лечение.

Методы реабилитации больных со стойким нарушением слуха (стапедэктомия со стапедопластикой, тимпаноластика, слухопротезирование, кохлеарная имплантация).

Ототоксические лекарственные препараты. Факторы, повышающие риск ототоксического воздействия.

Отосклероз. Патогенез, особенности анамнеза и жалоб. Аудиологическая картина, клиническая картина. Хирургическое лечение.

Болезнь Меньера. Этиология, патогенез, клиническая картина, диагностика заболевания.

Болезнь Меньера. Методы консервативной терапии, хирургическое лечение.

### **Нос и околоносовые пазухи**

Топография околоносовых пазух. Клиническое значение топографических особенностей околоносовых пазух.

Нарушение носового дыхания у детей и взрослых и основные его причины. Дифференциальная диагностика, лечебная тактика.

Гематома и абсцесс перегородки носа: этиология, клиническая картина, течение, местные и общие осложнения, лечение.

Гематома и абсцесс перегородки носа. Патогенез, клиническая картина, диагностика, возможные осложнения, лечение.

Носовое кровотечение. Этиология, патогенез, обследование больного, диагностика. Методы остановки носового кровотечения.

Фурункул носа. Симптомы, методы обследования больного, клиническая картина, осложнения, консервативное и хирургическое лечение, профилактика.

Острый гнойный гайморит. Этиология, патогенез, методы диагностики, лечебная тактика.

Функциональная хирургия носа и околоносовых пазух — современные представления.

Полипозный риносинусит. Этиология, патогенез, клиническая картина, диагностика, современные методы лечения, профилактика рецидивов.

## Глотка

Аденоиды. Методы определения наличия и величины глоточной (III) миндалины. Клиническая картина, лечение.

Гипертрофия глоточной (носоглоточной, III) миндалины, степени ее увеличения. Аденоидит: симптомы, методы диагностики, лечение.

Гипертрофия небных миндалин. Классификация, клиническая картина, лечебная тактика.

Острый и хронический фарингит. Этиология, фарингоскопическая картина, симптомы, лечение.

Ангина Симановского—Плаута—Венсана. Этиология, патогенез, фарингоскопическая картина, методы лечения.

Лакунарная ангина. Этиология, патогенез, симптомы, диагностика, лечение, профилактика.

Паратонзиллит. Этиология, патогенез, клиническая картина, осложнения, лечебная тактика.

Ретрофарингеальный абсцесс. Клиническая картина, возможные осложнения, лечение.

## Гортань

Внутренние мышцы гортани, их иннервация. Нарушение функций гортани при поражении этих мышц. Заболевания, вызывающие нарушение функций мышц гортани.

Методы исследования гортани, трахеи, бронхов. Показания к применению этих методов, их диагностические и лечебные возможности, эндоскопическая картина, способы обезболивания.

Острый стеноз гортани. Этиология, патогенез, симптомы, диагноз, лечебная тактика при различных стадиях.

Коникотомия. Осложнения во время операции и после нее.

Методы лечения злокачественных опухолей гортани (перечислить и охарактеризовать каждый метод).

Склерома: диагностика, клиническая картина, лечение.



## СПИСОК ЛИТЕРАТУРЫ

- Атлас оперативной оториноларингологии / под ред. В.С. Погосова. — М.: Медицина, 1983. — 415 с.
- Бабияк В.И., Гофман В.Р., Накатис Я.А. Нейрооториноларингология: руководство для врачей. — СПб: Гиппократ, 2002. — С. 537–875.
- Бабияк В.И., Янов Ю.К. Вестибулярная функциональная система. — СПб: Гиппократ, 2007. — 420 с.
- Благовещенская Н.С. Отоневрологические симптомы и синдромы. — М.: Медицина, 1990. — 318 с.
- Бобошко М.Ю., Лопотко А.И. Слуховая труба. — СПб: СпецЛит, 2003. — 353 с.
- Богомильский М.Р., Чистякова В.Р. Детская оториноларингология. — М.: Медицина, 2001. — 432 с.
- Волков А.Г., Бойко Н.В., Киселев В.В. Носовые кровотечения. — М.: АПП «Джангар», 2002. — 276 с.
- Зенгер В.Г., Наседкин А.Н., Паршин В.Д. Хирургия повреждений гортани и трахеи. — М.: Медкнига, 2007. — 360 с.
- Лопатин А.С. Ринит. — М.: ГЭОТАР-Медиа, 2010. — 240 с.
- Лопотко А.И., Бобошко М.Ю., Журавский С.Г., Лавренова Г.В. Фармакотерапевтический справочник сурдолога-оториноларинголога. — СПб, 2004. — 392 с.
- Лузихин Л.А. Оториноларингология с курсом видео- и медиалекций / под ред. В.Т. Пальчуна. — М.: ЭКСМО, 2008. — 319 с.
- Лузихин Л.А. Болезни уха, горла и носа: справочник. — 2-е изд. / под ред. В.Т. Пальчуна. — М.: ЭКСМО, 2010. — 445 с.
- Оториноларингология: Национальное руководство / под ред. В.Т. Пальчуна. — М.: ГЭОТАР-Медиа, 2008. — С. 644–651.
- Пальгун В.Т., Магомедов М.М., Лузихин Л.А. Оториноларингология: Учебник для вузов. — 2-е изд. — М.: ГЭОТАР-Медиа, 2008. — 649 с.
- Пальгун В.Т., Лапченко А.С., Муратов Д.Л. Воспалительные заболевания гортани и их осложнения. — М.: ГЭОТАР-Медиа, 2010. — 265 с.
- Пальгун В.Т., Лузихин Л.А., Крюков А.И. Воспалительные заболевания глотки. — М.: ГЭОТАР-Медиа, 2007. — 280 с.
- Пальгун В.Т., Лузихин Л.А. ЛОР-болезни — учиться на чужих ошибках. — М.: ЭКСМО, 2009. — 415 с.
- Плужников М.С., Лавренова Г.В. и др. Хронический тонзиллит, клиника и иммунологические аспекты. — СПб: Диалог, 2005. — 206 с.

Пискунов Г.З., Пискунов С.З., Козлов В.С., Лопатин А.С. Заболевания носа и околоносовых пазух: эндомикрохирургия. — М.: Коллекция «Совершенно секретно», 2003. — 255 с.

Рязанцев С.В., Науменко Н.Н., Захарова Г.П. Принципы этиопатогенетической терапии острых синуситов: методические рекомендации. — СПб, 2006. — 42 с.

Стратиева О.В., Ланцов А.А., Арефьева Н.А. Экссудативный средний отит. — Уфа, 1998. — С. 320.

Страгунский Л.С., Козлов С.Н. Современная антимикробная химиотерапия: руководство для врачей. — М.: Боргес, 2002. — С. 340.

Федеральное руководство по использованию лекарственных средств / под ред. А.Г. Чучалина. Вып. XII. — М., 2011. — 950 с.

Шеврыгин Б.В., Мзедлидзе Г.П. Справочник по оториноларингологии. — М.: Триада-Х, 1998. — 446 с.

Arimand E.M., Lusk R.P. Management of recerrent and chronic sinusitis in children (Revienv) // Am. J. Otolar. — 1995. — Vol. 16. — P. 367–382.

Barnes J., John W. Everson, Peter Reichart, Sindransky D. Pathology and Genetics of Head and Neck Tumours // LAPC Press. — Lyon, 2005. — P. 350–378.

Bayonne E., Kania R., Tran P. et al. Intracranial complications of rhinosinusitis. A review, typical imaging data and algorithm of management // Rhinology. — 2009. — Mar, 47 (1). — P. 59–65.

Browning G.G., Rovers M.M., Williamson I. et al. Grommets (ventilation tubes) for hearing loss associated with otitis media with effusion in children // Cochrane Database Syst. Rev. — 2010. — 6. — 10: CD001801.

Claes J., Van de Heyning P.H. A review of medical treatment for Meniere's disease // Acta Otolaryngol. Suppl. — 2000. — 544. — P. 34–39.

Giles T.L., Lasserson T.J., Smith B.H. et al. Continuous positive airways pressure for obstructive sleep apnoea in adults // Cochrane Database Syst. Rev. — 2006. — (1): CD001106.

Lee N., Ban J., Lee K., Kim S. Benign paroxysmal positional vertigo secondary to inner ear disease // Otolaryngol Head Neck Surg. — 2010. — 143 (3). — P. 413–417.

Pullens B., Giard J.L., Verschuur H.P., van Benthem P.P. Surgery for Meniere's disease // Cochrane Database Syst. Rev. — 2010. — 20 (1): CD005395.

Teixeira L., Machado J., Braz J. Maneuvers for the treatment of benign positional paroxysmal vertigo: a systematic review // Otorhinolaryngol. — 2006. — 72 (1). — P. 130–139.



# ДЛЯ ЗАМЕТОК



**ДЛЯ ЗАМЕТОК**

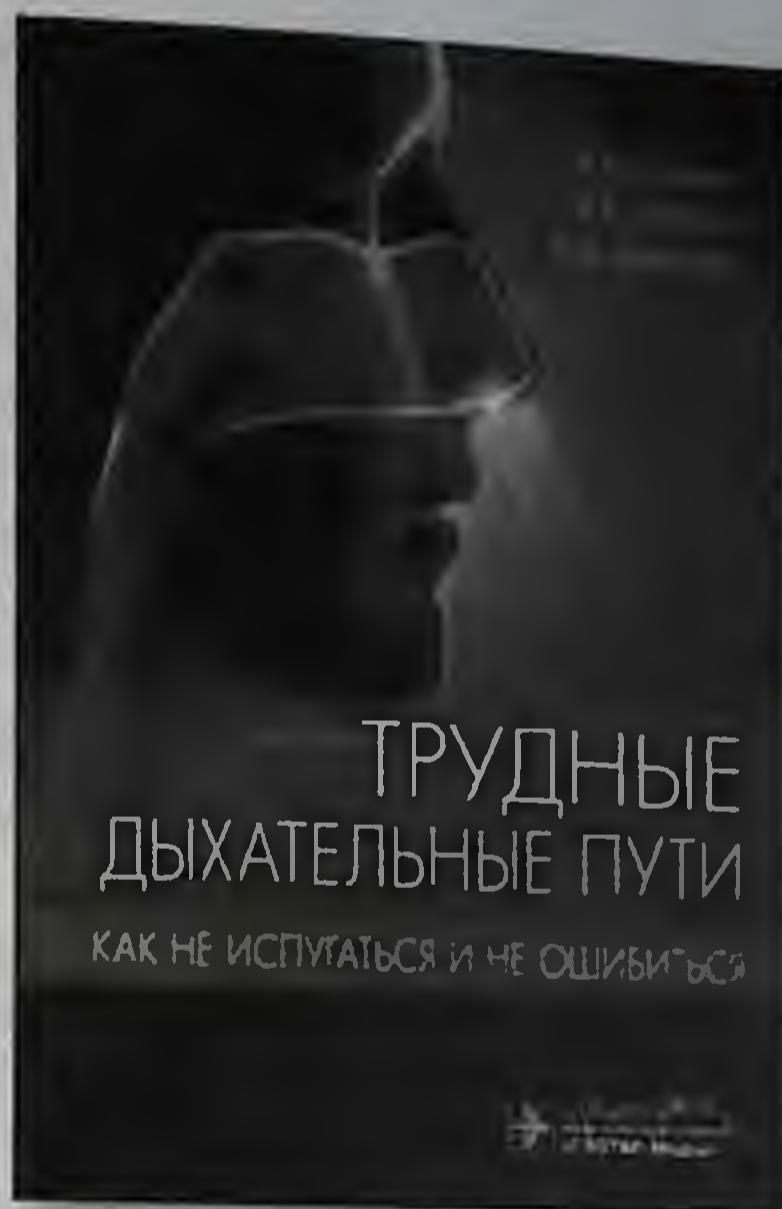---




# Трудные дыхательные пути.

Как не испугаться  
и не ошибиться

- В книге представлены данные о методах поддержания проходимости дыхательных путей в периоперационном периоде у пациентов в челюстно-лицевой хирургии, основанные на отечественных и зарубежных клинических рекомендациях, а также многолетнем опыте авторов.
- В работе дан авторский анализ понятию «трудные дыхательные пути», приведены методы оценки трудных дыхательных путей, а также впервые представлена концепция «скрытой угрозы» — состояния, при котором риск развития трудной интубации связан с невидимыми при рутинном осмотре анатомическими деформациями или функциональными изменениями. Показаны устройства для поддержания проходимости дыхательных путей — от классических до самых современных, в том числе основанных на видеовизуализации. Информация дополнена исторической справкой. Текст снабжен наглядным иллюстративным материалом.
- Издание предназначено практикующим анестезиологам-реаниматологам, челюстно-лицевым и ЛОР-хирургам, студентам старших курсов медицинских вузов.




Научно-практическое  
издание



А.Ю. Зайцев  
В.А. Светлов  
К.В. Дубровин



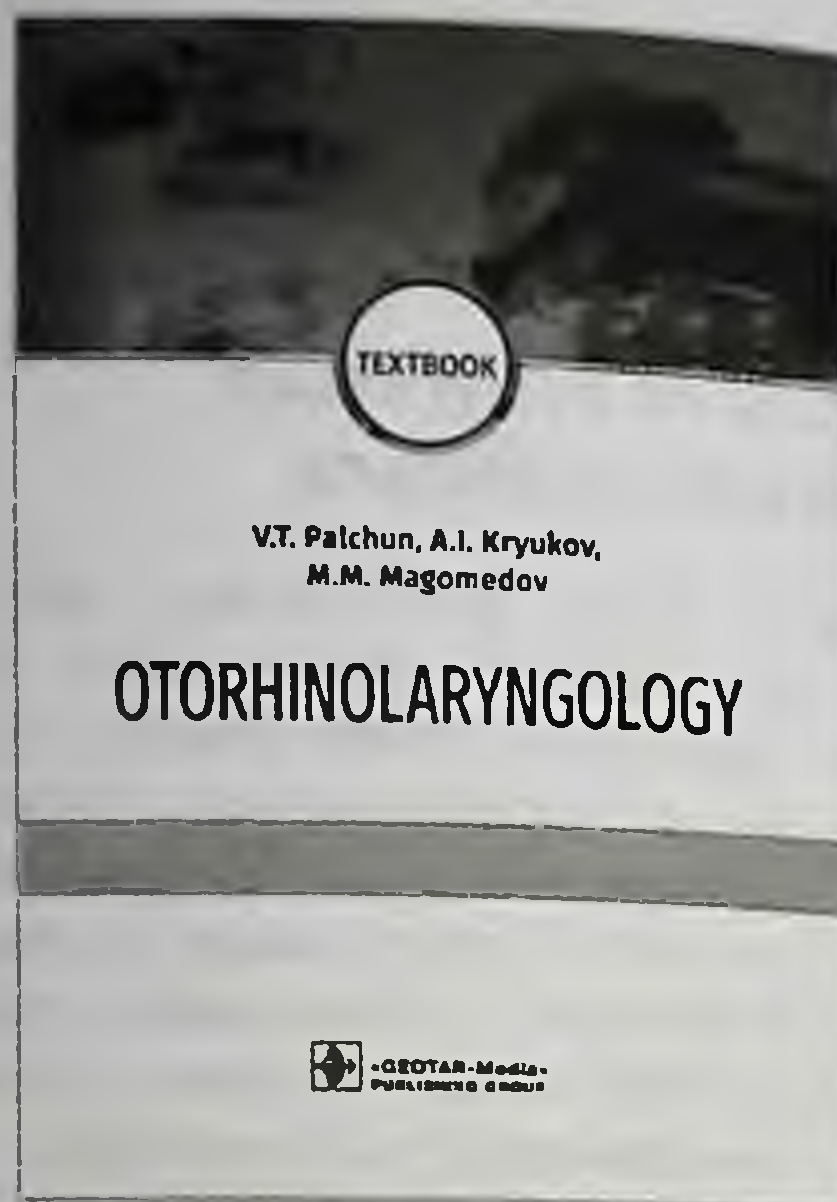
2020 г., 128 с.




ИЗДАТЕЛЬСКАЯ ГРУППА  
«ГЗОТАР-Медиа»  
geotar.ru

# Otorhinolaryngology

- The textbook provides a brief introduction to the fundamental basics of etiology, pathogenesis, diagnosis and treatment of upper respiratory tract and ear diseases, as well as the latest scientific and practical information in this field. Updated materials on endonasal microendoscopic diagnostics and surgery are included. Modern rationale for methods of choice in diagnostics and treatment of the main ENT organ diseases are presented, generalizing data on the use of drugs is given. Becoming more common lesions of ENT organs in HIV infection, Wegener's disease, tuberculosis, sexually transmitted diseases and etc. are described. The issues of urgent conditions in the specialty are covered.
- The textbook is intended for students of medical universities, interns, residents, postgraduates.



**Textbook**



**V.T. Palchun  
A.I. Kryukov  
M.M. Magomedov**



**2020 г., 560 с.**



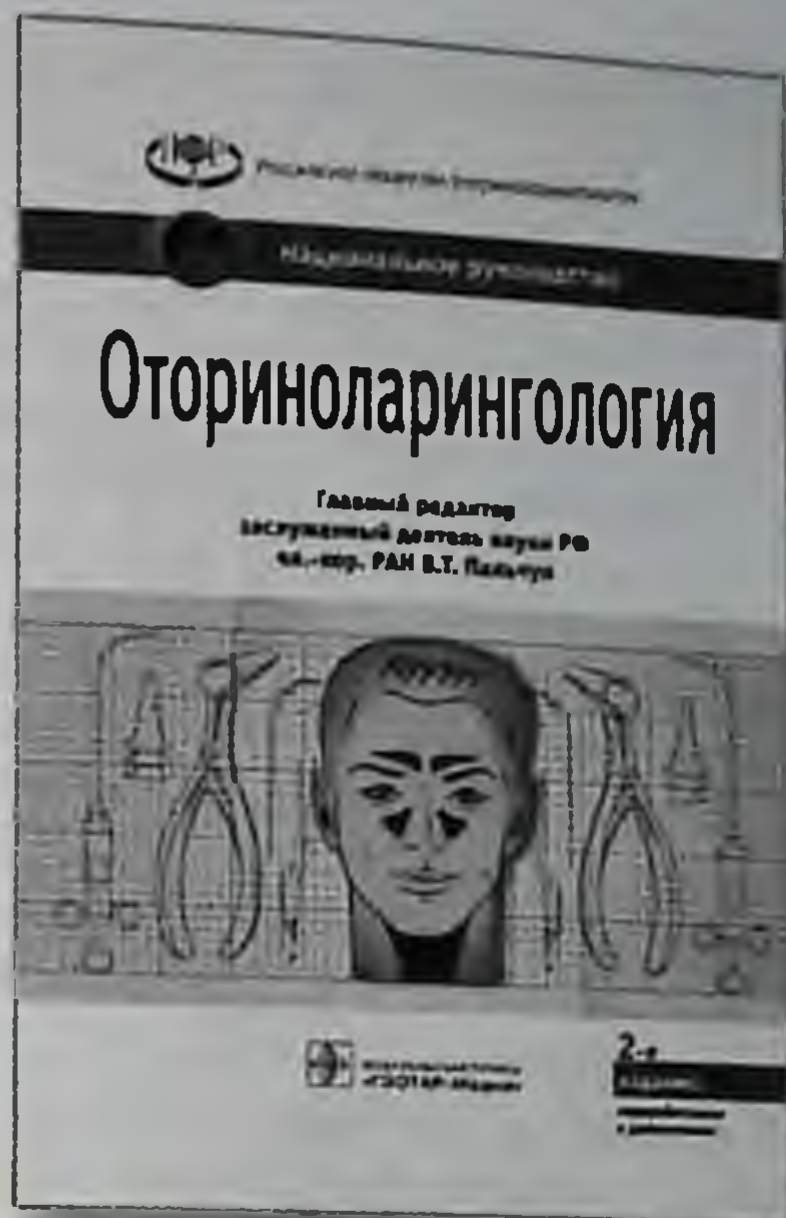**ИЗДАТЕЛЬСКАЯ ГРУППА  
«ГЭОТАР-Медиа»  
geotar.ru**




# Оториноларингология Национальное руководство

2-е издание,  
переработанное и дополненное

- Второе издание дополнено новыми главами о наследственных нарушениях слуха, полипозных риносинуситах, грибковых заболеваниях уха и глотки. Существенно переработаны разделы, касающиеся современных методов диагностики и лечения отосклероза, тотальной глухоты, болезней вестибулярного аппарата, гнойных заболеваний головы и шеи.
- В подготовке руководства принимали участие ведущие специалисты — сотрудники ФГБОУ ВО «Российский национальный исследовательский медицинский университет им. Н.И. Пирогова» Минздрава России, ФГБОУ ДПО «Российская медицинская академия непрерывного профессионального образования» Минздрава России, ФГБУ «Санкт-Петербургский научно-исследовательский институт уха, горла, носа и речи» Минздрава России, ФГАОУ ВО «Первый Московский государственный медицинский университет им. И.М. Сеченова» Минздрава России (Сеченовский Университет), ГБУЗ «Научно-исследовательский клинический институт оториноларингологии им. Л.И. Свержевского» Департамента здравоохранения г. Москвы, ФГБУН «Российский научно-практический центр аудиологии и слухопротезирования» ФМБА России.
- Руководство предназначено оториноларингологам, студентам старших курсов медицинских вузов, интернам, ординаторам, аспирантам.



Серия «Национальные  
руководства»



Под редакцией  
В.Т. Пальчуна



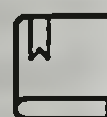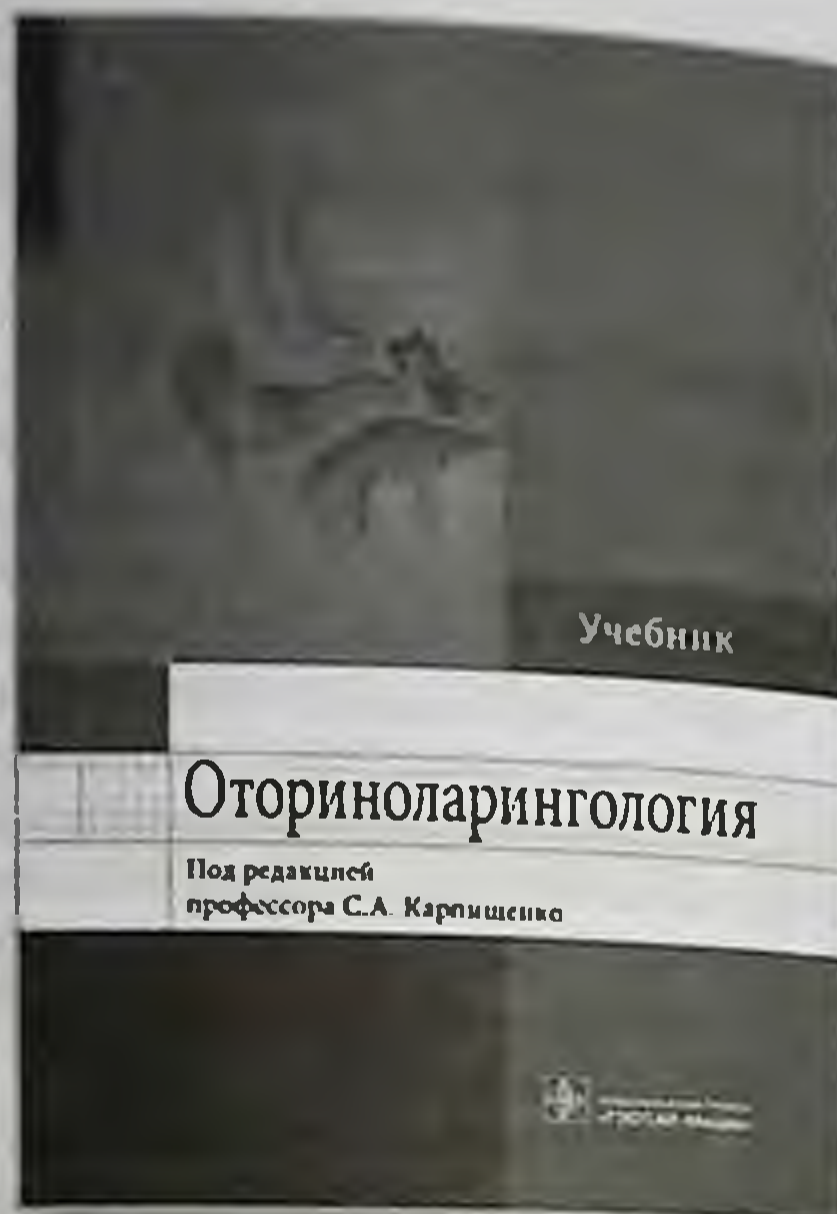
2020 г., 1024 с.




ИЗДАТЕЛЬСКАЯ ГРУППА  
«ГЭОТАР-Медиа»  
geotar.ru

# Оториноларингология

- Как известно, ФГОС нового поколения полностью меняет систему образования студентов-медиков. Основная методологическая компонента новых ФГОС — компетентностный подход. Модель медицинского образования заключается в повышении уровня знаний студентов за счет смещения акцента с теории на практическую подготовку и профессиональные дисциплины. Эти факторы меняют требования к учебным пособиям для медицинских вузов.
- Коллектив авторов поставил задачу создать компактный учебник с упором на практическую значимость болезней уха, горла и носа. Современный уровень развития оториноларингологии связан с появлением совершенно новых направлений, имеющих междисциплинарный характер (кохлеарная имплантация, синдром ночного апноэ, хирургия основания черепа), поэтому авторы постарались дать только общее представление материала по этим разделам. Особое внимание уделено современным методам осмотра и рентгенологическим методикам обследования. Многие разделы учебника посвящены вопросам urgentных состояний в оториноларингологии. Выделена целая глава по фармакотерапии с учетом общих принципов и подходов к лечению наиболее распространенных оториноларингологических заболеваний.
- Учебник предназначен студентам лечебных факультетов высших медицинских учебных заведений.



**Учебное издание**



**Под редакцией  
С.А. Карпищенко**



**2018 г., 464 с.**



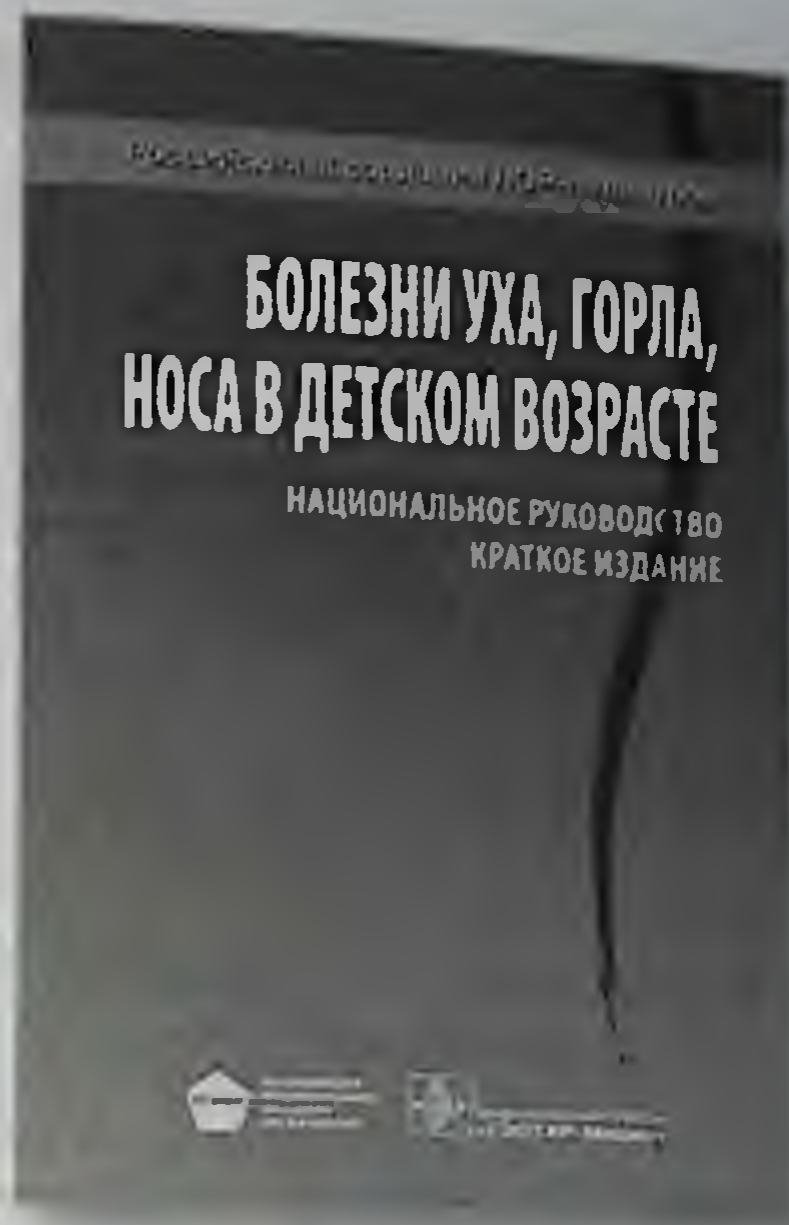**ИЗДАТЕЛЬСКАЯ ГРУППА  
«ГЭОТАР-Медиа»  
geotar.ru**




# Болезни уха, горла, носа в детском возрасте

## Национальное руководство Краткое издание


- Издание представляет собой сокращенную версию книги «Болезни уха, горла, носа в детском возрасте. Национальное руководство», также вышедшей под эгидой Российской ассоциации ЛОР-педиатров и Ассоциации медицинских обществ по качеству. Руководство содержит современную и актуальную информацию о диагностике и лечении основных заболеваний ЛОР-органов у детей. Отдельный раздел посвящен диагностическим методам, применяемым в оториноларингологии.
- В подготовке настоящего издания в качестве авторов-составителей и рецензентов принимали участие ведущие специалисты-оториноларингологи. Все рекомендации прошли этап независимого рецензирования.
- Предназначено оториноларингологам, семейным врачам, врачам общей практики, студентам старших курсов медицинских вузов, интернам, ординаторам, аспирантам.



Серия «Национальные  
руководства»



Под редакцией  
М.Р. Богомильского,  
В.Р. Чистяковой



2016 г., 544 с.

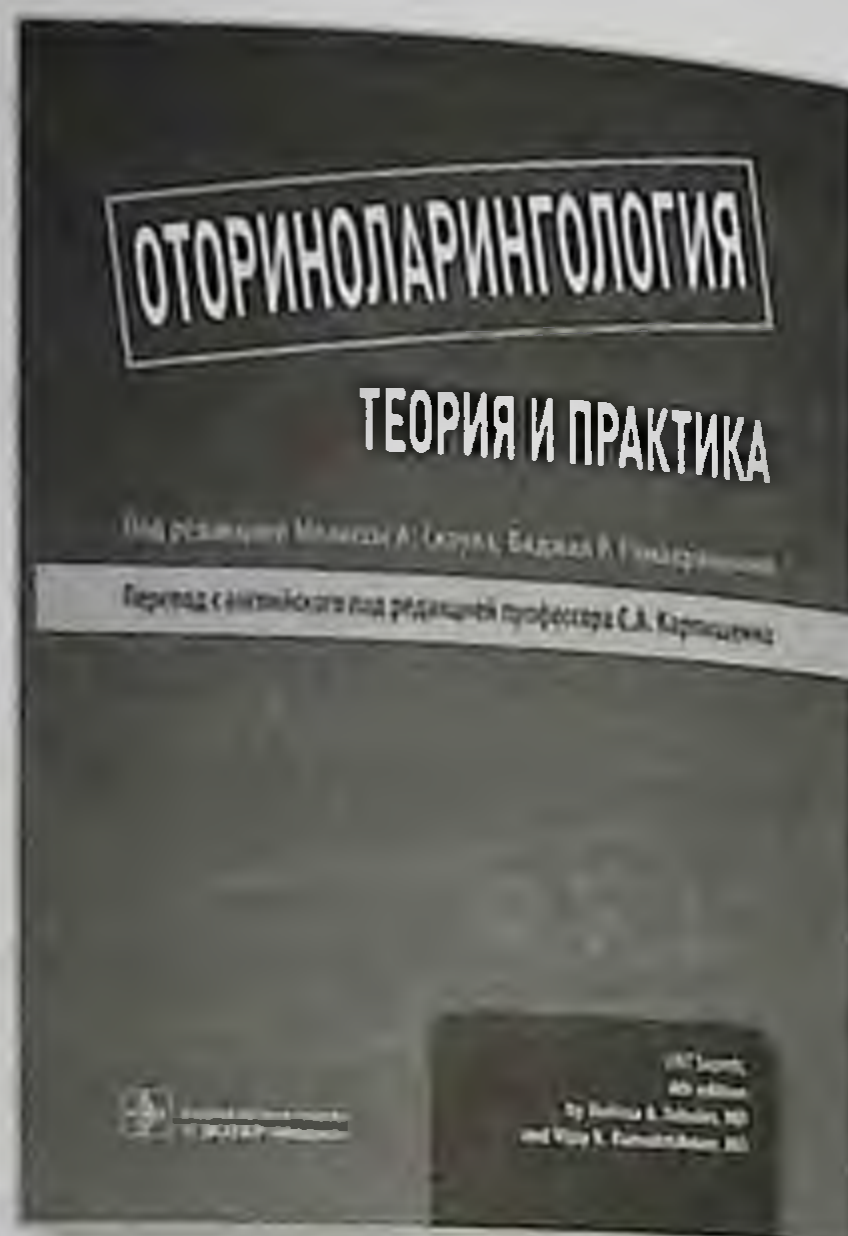


ИЗДАТЕЛЬСКАЯ ГРУППА  
«ГЭОТАР-Медиа»  
geotar.ru


# Оториноларингология

## Теория и практика

- Книга представляет собой всеобъемлющее практическое руководство по оториноларингологии, написанное на современном уровне группой практикующих врачей из США. Материал изложен в нетрадиционной форме — в виде вопросов и ответов: на каждый поставленный вопрос дается конкретный развернутый ответ. Обсуждаются проблемы общей анатомии и эмбриологии, подходы к лечению заболеваний полости рта, ротоглотки, гортани, полости носа и околоносовых пазух, слюнных, щитовидных и паращитовидных желез. Рассмотрена природа опухолей, поражающих эти области. Затронуты причины снижения слуха и варианты его восстановления с помощью слуховых аппаратов и имплантируемых устройств. Особо выделены проблемы, возникающие в педиатрической оториноларингологии. Приведены «рецепты» в области пластической хирургии лица и его реконструкции. Сформулированы рекомендации, основанные на многолетней клинической практике, для большинства видов амбулаторных хирургических вмешательств и процедур.
- Руководство предназначено специалистам в области оториноларингологии, челюстно-лицевой хирургии, нейрохирургии, офтальмологии, пластической и общей хирургии, онкологии, анестезиологии, а также может быть полезно студентам старших курсов медицинских вузов и ординаторам.



**Научно-практическое издание**



Под редакцией  
**М.А. Скоулз**  
**В.Р. Рамакришнана**  
Перевод с английского  
под редакцией  
**С.А. Карпищенко**



**2018 г., 704 с.**



ИЗДАТЕЛЬСКАЯ ГРУППА  
**«ГЭОТАР-Медиа»**  
[geotar.ru](http://geotar.ru)



# ГДЕ И КАК КУПИТЬ КНИГИ

115035, Москва, ул. Садовническая, д. 11, стр. 12

## Отдел оптовых продаж

Тел.: (495) 921-39-07  
(доб. 109, 112, 192, 143, 152);  
моб.: (916) 876-90-59;  
e-mail: [opt@geotar.ru](mailto:opt@geotar.ru),  
[iragor@geotar.ru](mailto:iragor@geotar.ru), [sa@geotar.ru](mailto:sa@geotar.ru)

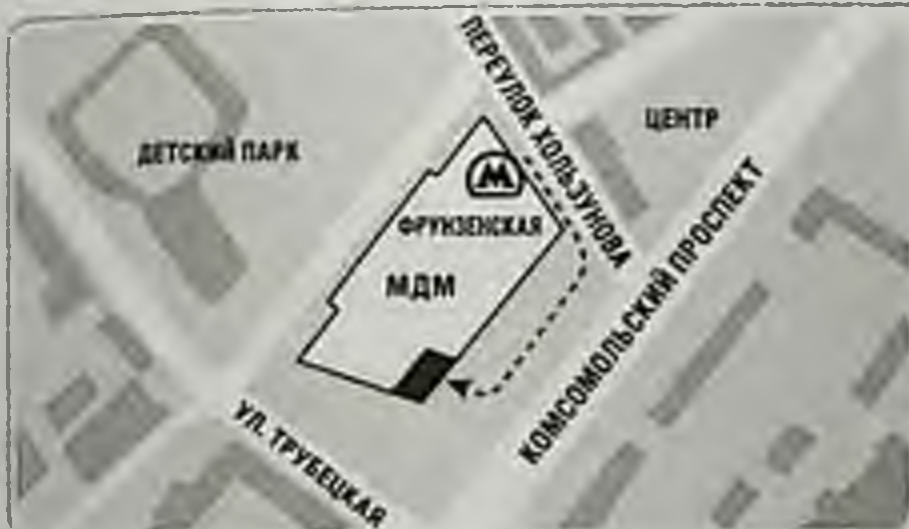## Отдел розничных продаж и выставок

Тел./факс: (495) 921-39-07  
(доб. 255, 280); моб.: (926) 168-42-16;  
e-mail: [bobyleva@medknigaservis.ru](mailto:bobyleva@medknigaservis.ru),  
[gnezdilov@medknigaservis.ru](mailto:gnezdilov@medknigaservis.ru)

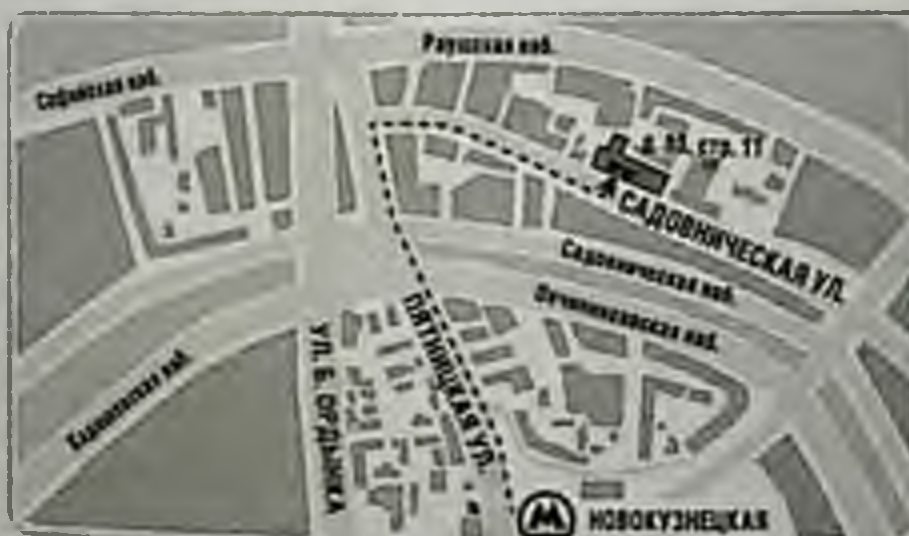## Интернет-магазин «Медкнигасервис»

Тел.: 8 (800) 555-99-92;  
[www.medknigaservis.ru](http://www.medknigaservis.ru);  
e-mail: [bookpost@medknigaservis.ru](mailto:bookpost@medknigaservis.ru);  
доставка по всей России

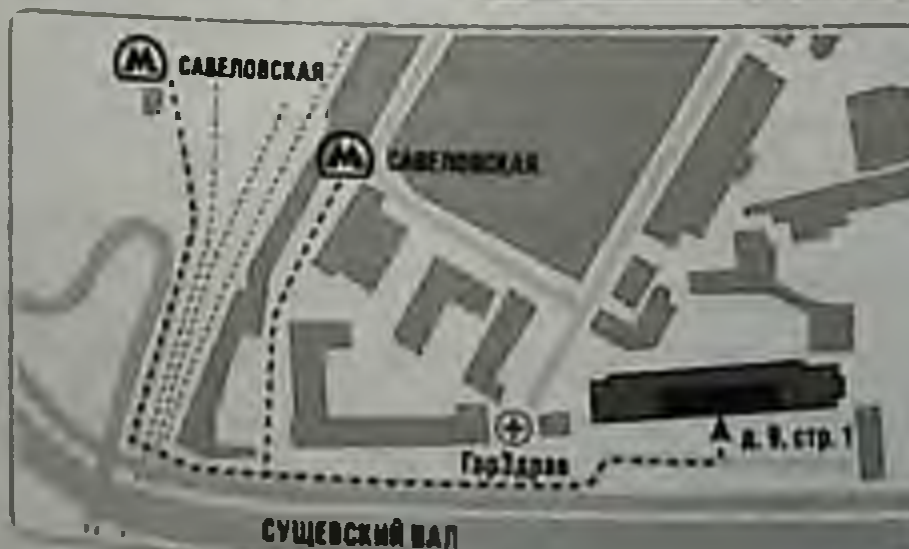## Фирменные магазины (Москва)



**М. «ФРУНЗЕНСКАЯ»**,  
Комсомольский пр-т, д. 28, под. 3  
(здание Московского дворца  
молодежи, вход в магазин со стороны  
Комсомольского пр-та).  
Ежедневно с 9 до 20 ч.  
Тел.: (499) 685-12-47;  
моб.: (916) 877-06-84



**М. «НОВОКУЗНЕЦКАЯ»**,  
**«ТРЕТЬЯКОВСКАЯ»**,  
ул. Садовническая, д. 13, стр. 11.  
Ежедневно с 9 до 20 ч.  
Тел.: (495) 921-39-07  
(доб. 602, 603)



**М. «САВЕЛОВСКАЯ»**,  
ул. Сущёвский Вал, д. 9, стр. 1  
(вход справа от Мебельного центра).  
Ежедневно с 9 до 20 ч.  
Тел.: (495) 921-39-07 (доб. 729);  
моб.: (985) 387-14-57



**Москва**

Дом книги «Молодая гвардия»:  
ул. Б. Полянка, 28, стр. 1;  
тел.: (495) 780-33-70,  
238-50-01

Торговый дом «Библио-Глобус»:

ул. Мясницкая, 6/3, стр. 1;  
тел.: (495) 781-19-00;  
факс: (495) 628-87-58

**Смоленск**

СГМУ, магазин «Пульс»:  
ул. Крупской, 28;  
тел.: (4812) 31-09-25

**Рязань**

Супермаркет «Книги»:  
Московское ш., 5А,  
ТД «БАРС-1»;  
тел.: (4912) 93-29-54

**Воронеж**

ИП Собацкий Б.Н.,  
«Медицинская книга»:  
ул. Кольцовская, 6;  
тел.: (4732) 40-59-56

**Краснодар**

ИП Мирзоян А.А.  
(«Медицинская книга»):  
ул. Седина, 6/1;  
тел.: (918) 075-98-86

ИП Белик Е.Н.:

ул. Седина, 4;  
тел.: (918) 330-08-73

**Ставрополь**

«Мир Знаний»:  
ул. Лермонтова, 191, корп. 43;  
тел.: (8652) 24-28-77;  
e-mail: mz@kavkazinterpress.ru

**Санкт-Петербург**

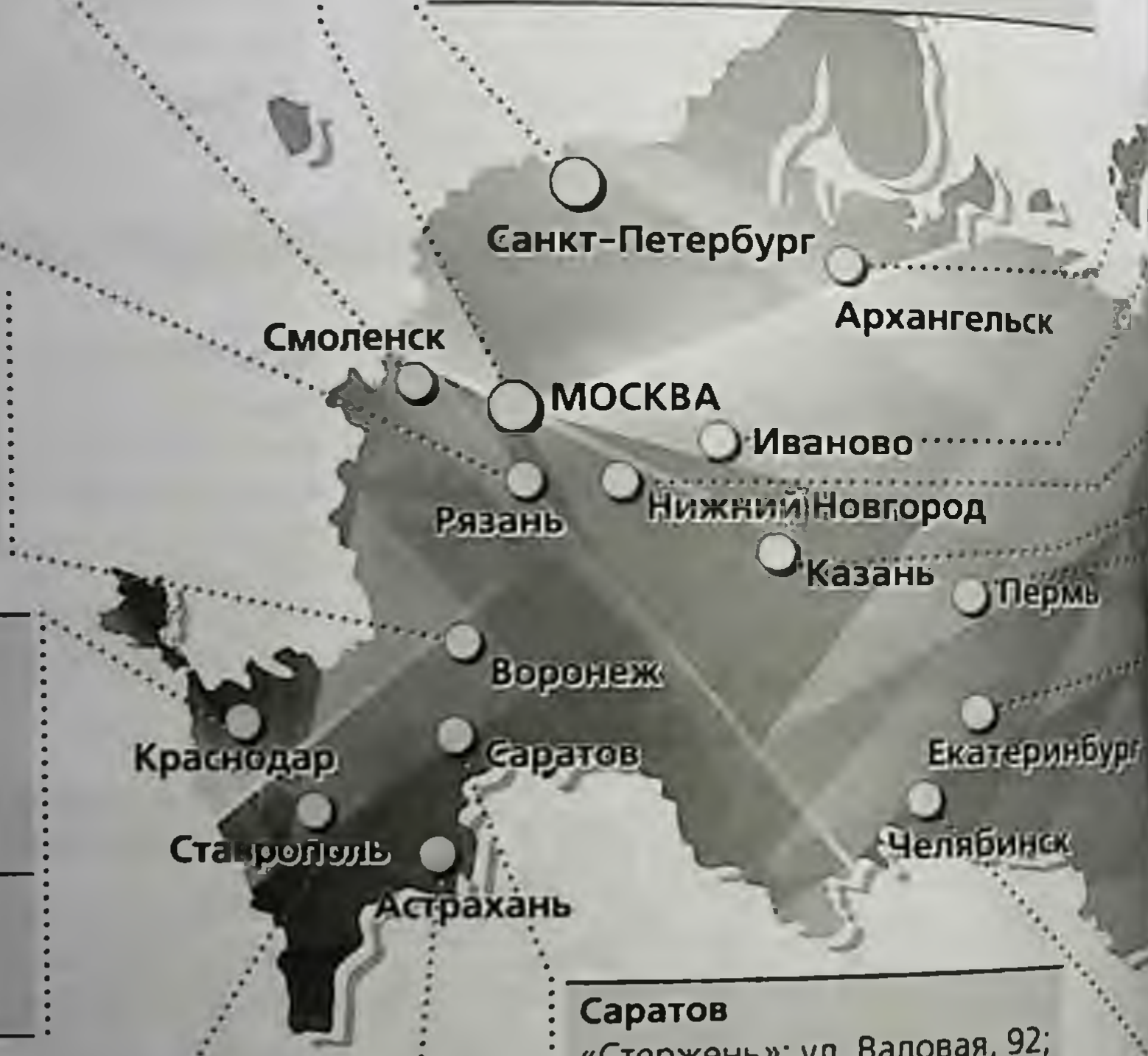«Санкт-Петербургский дом книги»:  
Невский пр-т, 28,  
тел.: (812) 318-49-15, 312-01-84

ИП Кузьменок И.В. (медицинская и ветеринарная литература):

ДК им. Крупской, 2-й этаж,  
место № 54, 80; тел.: (962) 708-77-64  
(место № 54), (911) 24-22-54  
(место № 80);

<http://krupaspb.ru/uchastniki/>;  
e-mail: personal/medkniga.htm

Магазин «Медицинская литература»:  
ул. Боткинская, 3,  
ТК «Тукан», 2-й этаж;  
тел.: (812) 642-24-67;  
e-mail: Medbook-spb@bk.ru,  
Medbook.shop

**Саратов**

«Стержень»: ул. Валовая, 92;  
тел.: (8452) 23-46-44;  
факс: (8452) 23-56-99

**Астрахань**

«Медицинская книга»:  
ул. Бакинская, 121 / ул. Кирова, 51  
(около Медицинского университета);  
тел.: (8512) 60-87-06,  
(917) 170-25-22;  
факс: (8512) 25-87-06



Книги Издательской группы «ГЭОТАР-Медиа»  
вы можете приобрести у следующих  
региональных представителей:

**Архангельск**  
«АВФ-книга»:  
ул. Ленина, 3;  
тел.: (8182) 65-38-79

**Иваново**  
«Новая мысль»:  
пр-т Ленина, 5;  
тел.: (4932) 41-64-16

**Нижний Новгород**  
«Дом книги»:  
ул. Советская, 14;  
тел.: (831) 246-22-92,  
246-22-73, 277-52-07;  
e-mail: kniga@kis.ru

**Казань**  
Магазин «Медкнига»:  
ул. Бутлерова, 35/15;  
тел.: (843) 238-82-39,  
(962) 557-83-37;  
ул. Бутлерова, 36, КГМА;  
тел.: (952) 038-11-12

**Пермь**  
Книжный магазин «Пермкнига»:  
ул. Лодыгина, 6;  
тел.: (342) 278-33-23,  
242-84-90, 242-72-74

**Екатеринбург**  
Магазин «Медицинская книга»:  
ул. Волгоградская, 184;  
тел./факс: (343) 338-77-25;  
<http://www.mmbbook.ru/>;  
торговый представитель: Тюмень,  
ул. Одесская, 59. Магазин «Милан»,  
отдел «Медкнига»

**Хабаровск**  
«Деловая книга»:  
ул. Промышленная, 20Д/1;  
тел.: (4212) 45-06-65,  
46-95-31, 45-06-64

Новосибирск

Иркутск

**Новосибирск**  
«Книги Сибири»:  
ул. Часовая, 6/2;  
тел.: (383) 335-61-63

**Иркутск**  
Магазин «Медкнига»:  
ул. К. Либкнехта, 157;  
тел.: (3952) 20-06-68,  
(914) 910-53-48

**Челябинск**  
ЧП Луговых А.Ю.,  
Южно-Уральский ГМУ  
(главный корпус, 1-й этаж):  
ул. Воровского, 64;  
тел.: (351) 775-77-47,  
(912) 895-26-36



**Фирменные магазины «Медкнига»  
(Республика Татарстан)**

г. Казань, ул. Бутлерова, д. 35/15.  
Тел.: +7 (843) 238-82-39, +7 (962) 557-83-3;  
e-mail: [gafurovan@mail.ru](mailto:gafurovan@mail.ru), [kazanmedkniga@mail.ru](mailto:kazanmedkniga@mail.ru)  
Время работы: ежедневно с 8.00 до 19.00.  
г. Казань, ул. Бутлерова, 36, КГМА, 1-й этаж.  
Тел.: +7 (952) 038-11-12  
Время работы: пн.-пт. с 9.00 до 16.30

**РЕАЛИЗАЦИЯ МЕДИЦИНСКОЙ ЛИТЕРАТУРЫ В СНГ  
(ПРЕДСТАВИТЕЛЬСТВА ИЗДАТЕЛЬСТВА,  
ФИЛИАЛЫ, ДИЛЕРЫ, МАГАЗИНЫ)**

**Дистрибьютор в Республике Казахстан  
ТОО «ГЭОТАР-НС»**

Республика Казахстан, 010000, г. Нур-Султан, пр-т Республики, д. 42.  
[geotarns@bk.ru](mailto:geotarns@bk.ru)  
Тел.: 8 (7172) 20-51-20

**Дилер Издательской группы «ГЭОТАР-Медиа»  
в Республике Беларусь  
ЧПТУП «Дар-Ника»**

Республика Беларусь, 247760, г. Мозырь, ул. Ленинская, д. 9/10.  
Тел.: (37529) 662-46-51, (37529) 730-13-66

**Дилер Издательской группы «ГЭОТАР-Медиа»  
в Республике Беларусь  
ООО «Лебенскрафт»**

Республика Беларусь, 210024, г. Витебск, пр-т Победы, д. 7/1, комн. 112.  
Тел.: (37529) 718-41-51



## **ПРИГЛАШЕНИЕ К СОТРУДНИЧЕСТВУ**

Издательская группа «ГЭОТАР-Медиа» приглашает к сотрудничеству авторов и редакторов медицинской литературы.

**ИЗДАТЕЛЬСТВО СПЕЦИАЛИЗИРУЕТСЯ НА ВЫПУСКЕ**  
учебной литературы для вузов и колледжей, атласов,  
руководств для врачей, переводных изданий.

По вопросам издания рукописей обращайтесь в отдел по работе с авторами  
Тел : 8 (495) 921-39-07

*Учебное издание*

**Пальчун Владимир Тимофеевич**  
**Крюков Андрей Иванович**  
**Магомедов Магомед Маллаевич**

## **ОТОРИНОЛАРИНГОЛОГИЯ**

4-е издание, переработанное и дополненное

Главный редактор *О.В. Агафонова*  
Зав. редакцией *А.В. Андреева*  
Менеджер проекта *А.М. Страхова*  
Выпускающие редакторы *О.С. Шевченко, И.А. Клепикова*  
Редактор *Т.Л. Березинская*  
Корректоры *Н.Н. Ширяева, М.Ю. Никитина*  
Компьютерная верстка *С.И. Евдокимов, Е.Ю. Назарова*  
Дизайн обложки *Д.Т. Халмурзина*  
Главный технолог *О.А. Ильина*

Подписано в печать 04.05.2022. Формат 60×90 1/16.  
Бумага офсетная. Печать офсетная. Объем 37 усл. печ. л.  
Доп. тираж 1000 экз. Заказ № 0890.

ООО Издательская группа «ГЭОТАР-Медиа».  
115035, Москва, ул. Садовническая, д. 11, стр. 12.  
Тел.: 8 (495) 921-39-07.  
E-mail: info@geotar.ru, <http://www.geotar.ru>.

Отпечатано в ООО «Типография «Перфектум».  
428000, г. Чебоксары, ул. К. Маркса, д. 52.

ISBN 978-5-9704-7198-2



9 785970 471982 >



В.Т. Пальчун, А.И. Крюков,  
М.М. Магомедов

# ОТОРИНОЛАРИНГОЛОГИЯ

В четвертом издании учебника кратко изложены как фундаментальные знания по этиологии, патогенезу, диагностике и лечению заболеваний верхних дыхательных путей и уха, так и новейшие научные и практические сведения в этой области. Существенные обновления внесены в разделы медикаментозной терапии заболеваний лор-органов, в клиническую оценку и лечебную тактику при распространенных заболеваниях уха, горла и носа. Представлены современные обоснования методов выбора в диагностике и лечении основных заболеваний лор-органов даны обобщающие сведения по очаговой инфекции, вопросам ургентной патологии в специальности и др.

Учебник предназначен студентам медицинских вузов, интернам, ординаторам, аспирантам и практикующим врачам

Дополнительные учебные и информационные материалы к учебнику (видеоматериалы, образцы экзаменационных билетов по специальности, материалы по оформлению истории болезни со ссылками на соответствующие приказы Минздрава России) размещены в составе электронной библиотечной системы «Консультант студента Электронная библиотека медицинского вуза» ([www.studmedlib.ru/extra](http://www.studmedlib.ru/extra)).

УЧЕБНИК



ISBN 978-5-9704-7198-2



Оториноларингология

[ [www.geotar.ru](http://www.geotar.ru)  
[ [www.medknigaservis.ru](http://www.medknigaservis.ru)