

Р.Д. СИНЕЛЬНИКОВ
Я.Р. СИНЕЛЬНИКОВ

АТЛАС
АНАТОМИИ
ЧЕЛОВЕКА

1

Р.Д. СИНЕЛЬНИКОВ
Я.Р. СИНЕЛЬНИКОВ

АТЛАС АНАТОМИИ ЧЕЛОВЕКА

В 4-х томах

*Допущено Главным управлением учебных заведений
Министерства здравоохранения СССР
в качестве учебного пособия
для студентов медицинских институтов*




Москва
«Медицина»
1989

Р.Д. СИНЕЛЬНИКОВ
Я.Р. СИНЕЛЬНИКОВ

АТЛАС АНАТОМИИ ЧЕЛОВЕКА

1^{ТОМ}

*Учение о костях,
соединении костей
и мышцах*



Москва
«Медицина»
1989

ББК 28.8
С38
УДК 611(084.42)

Рецензенты:

А. П. Сорокин, д-р мед. наук, проф., зав. кафедрой анатомии человека Горьковского медицинского института им. С. М. Кирова,

В. Г. Ковешников, д-р мед. наук, проф., зав. кафедрой анатомии человека Ворошиловградского медицинского института,

В. И. Зяблов, д-р мед. наук, проф., зав. кафедрой анатомии человека Крымского медицинского института.

Синельников Р. Д., Синельников Я. Р.

С38 Атлас анатомии человека: Учеб. пособие в 4-х томах. Т. I. – М.: Медицина, 1989. – 344 с.: ил. – (Учеб. лит. Для студ. мед. ин-тов)
ISBN 5-225-01497-6

Первый том Атласа состоит из трех разделов: 1) учение о костях; 2) учение о соединениях костей; 3) учение о мышцах. Отражено взаимоотношение между костными образованиями и прикрепляющимися к ним мышцами, что позволяет раскрыть скелетологию особенно сложных мышечных комплексов. Иллюстративный материал представлен рисунками препаратов, специально подготовленных для атласа, и рентгенограммами. Все анатомические термины даны в соответствии с Международной анатомической номенклатурой, 4-е издание (Медицина, 1980). Внесены отдельные изменения по 5-му изданию номенклатуры (Мексиканская ревизия, 1983).

С $\frac{1909000002-000}{039(01)-89}$ 00-89

ББК 28.8

ISBN 5-225-01497-6

© Издательство «Медицина», Москва, 1989

СОДЕРЖАНИЕ	Предисловие
	9

Список сокращений
10

УЧЕНИЕ О КОСТЯХ – ОСТЕОЛОГИЯ – OSTEOLOGIA

11

Кости осевого скелета – Ossa skeletum axialis

15

Кости туловища

15

Позвоночный столб

15

Позвонки

15

Шейные позвонки (19). Грудные позвонки (21).
Поясничные позвонки (22). Крестец (23). Копчик
(26)

Кости грудной клетки

26

Ребра

26

Грудина

26

Грудная клетка

28

Череп

32

Кости черепа

32

Затылочная кость

37

Теменная кость

39

Лобная кость

41

Клиновидная кость

44

Височная кость

47

Решетчатая кость

54

Кости лица

55

Нижняя носовая раковина

55

Носовая кость

57

Слезная кость

57

Сошник

58

Верхняя челюсть

58

Небная кость

61

Скуловая кость

62

Нижняя челюсть

63

Подъязычная кость

67

Топография черепа

67

Вертикальная норма (свод черепа)

68

Основание черепа

72

Полость носа

74

Костное небо

77

Глазница

78

Височная ямка

81

Подвисочная ямка

81

Крыловидно-небная ямка

81

Кости добавочного скелета – Ossa skeletum appendiculare

82

Кости верхней конечности

82

Пояс верхней конечности (плечевой пояс)

82

<i>Лопатка</i>	82	Свободная часть нижней конечности	110
<i>Ключица</i>	83	<i>Кости бедра</i>	110
Свободная часть верхней конечности	84	Бедренная кость (110). Надколенник (111)	
<i>Плечевая кость</i>	84	<i>Кости голени</i>	110
<i>Кости предплечья</i>	90	Большеберцовая кость (110). Малоберцовая кость (116)	
Локтевая кость (90). Лучевая кость (91)		<i>Кости стопы</i>	116
<i>Кости кисти</i>	93	Кости предплюсны (116). Плюсовые кости (121). Кости пальцев (фаланги) (122)	
Кости запястья (93). Пястные кости (98). Кости пальцев (фаланги) (99)		<i>Развитие и возрастные особенности костей</i>	122
<i>Кости нижней конечности</i>	100	Осевой скелет	124
Пояс нижней конечности (тазовый пояс)	100	<i>Скелет туловища</i>	124
<i>Тазовая кость</i>	100	<i>Кости черепа</i>	126
Подвздошная кость (100). Седалищная кость (103). Лобковая кость (104)		Добавочный скелет	131
<i>Таз</i>	108	<i>Кости верхней конечности</i>	131
		<i>Кости нижней конечности</i>	132

УЧЕНИЕ О СОЕДИНЕНИЯХ КОСТЕЙ – АРТРОЛОГИЯ – ARTROLOGIA

133

Фиброзные соединения

134

Синовиальные соединения (суставы)

135

Соединения костей туловища и черепа

136

Соединения костей туловища

136

Соединения позвоночного столба

136

Межпозвоночный симфиз (137). Дугоотростчатые суставы (139). Связки позвоночного столба (140). Пояснично-крестцовый сустав (143). Крестцово-копчиковый сустав (143)

Синовиальные соединения черепа с атлантом и атланта с осевым позвонком

145

Суставы грудной клетки

146

Реберно-позвоночные суставы (147). Грудино-реберные суставы (148)

Синовиальные соединения черепа

149

Височно-нижнечелюстной сустав

150

Суставы верхней конечности

151

Суставы пояса верхней конечности

151

Грудино-ключичный сустав

151

Акромиально-ключичный сустав

151

Суставы свободной верхней конечности

152

Плечевой сустав

152

Локтевой сустав

154

Дистальный лучелоктевой сустав
158

Лучезапястный сустав
159

Суставы кисти
160

Суставы запястья (160). Запястно-пястные суставы (161). Межпястные суставы (161). Пястно-фаланговые суставы (161). Межфаланговые суставы кисти (161)

Суставы нижней конечности
162

Суставы пояса нижней конечности
162

Крестцово-подвздошный сустав
162

Лобковый симфиз
163

Суставы свободной нижней конечности
164

Тазобедренный сустав
164

Коленный сустав
167

Соединения костей голени
173

Голеностопный сустав (175)

Суставы стопы
178

Межпредплюсневые суставы (180). Предплюсневые суставы (181). Межплюсневые суставы (182). Плюснефаланговые суставы (182). Межфаланговые суставы стопы (182)

Развитие и возрастные особенности соединения костей
182

УЧЕНИЕ О МЫШЦАХ – МИОЛОГИЯ – Myologia

185

Мышцы туловища, шеи и головы
190

Мышцы и фасции туловища
190

Мышцы и фасции спины
191

Области спины
191

Мышцы спины
192

Поверхностные мышцы спины (192). Мышцы позвоночника (197)

Фасции спины
202

Мышцы и фасции груди
203

Области груди
203

Мышцы груди
206

Поверхностные мышцы груди (206). Глубокие мышцы груди (210)

Фасции груди
214

Диафрагма
216

Мышцы и фасции живота
218

Области живота
218

Мышцы живота
218

Мышцы боковой стенки живота (218). Мышцы передней стенки живота (221). Мышца задней стенки живота (222)

Апоневрозы и фасции живота
222

Влагалище прямой мышцы живота (222). Белая линия живота (223). Фасции живота (224). Паховый канал (226)

Мышцы и фасции шеи
227

Области шеи
227

Мышцы шеи
227

Поверхностные мышцы шеи (228). Глубокие мышцы шеи (234)

Треугольники шеи
235

Фасции шеи
237

Мышцы и фасции головы
237

Области головы
237

Области лица
237

Мышцы головы
237

Мышцы свода черепа
238

Мышцы, окружающие слуховое отверстие
239

Мышцы, окружающие глазную щель
240

Мышцы, окружающие ротовую щель
240

Мышцы окружности ноздрей
241

Жевательные мышцы
241

Подзатылочные мышцы
243

Фасции головы	244	Мышцы нижней конечности	284
<i>Клетчаточные пространства головы</i>	245	<i>Мышцы пояса нижней конечности (мышцы таза)</i>	284
<i>Мышцы и фасции верхней конечности</i>	248	Внутренняя группа (284). Наружная группа (286)	
Области верхней конечности	248	<i>Мышцы свободной нижней конечности</i>	289
Мышцы верхней конечности	248	Мышцы бедра (289). Мышцы голени (302). Мышцы стопы (310). Приводящий канал (318). Подколенная ямка (319). Голениподколенный канал (320)	
<i>Мышцы пояса верхней конечности</i>	248	Фасции нижней конечности	320
<i>Мышцы свободной верхней конечности</i>	253	Бедренный канал (325)	
Мышцы плеча (253). Мышцы предплечья (261). Мышцы кисти (275)		Синовиальные влагалища сухожилий мышц на стопе	327
Фасции верхней конечности	280	<i>Развитие и возрастные особенности мышц</i>	328
Синовиальные влагалища сухожилий мышц на кисти	281	Предметный указатель	330
Подмышечная ямка (281). Локтевая ямка (282)		Index terminorum	337
<i>Мышцы и фасции нижней конечности</i>	283		
Области нижней конечности	283		

ПРЕДИСЛОВИЕ *Задачи, стоящие перед советским здравоохранением, требуют дальнейшего совершенствования подготовки высококвалифицированных медицинских кадров. Этим определяется значение пособий, предназначенных для использования как в ходе учебного процесса, так и в лечебной практике. Одним из таких пособий является „Атлас анатомии человека“.*

Идея создания первого отечественного анатомического атласа принадлежала акад. В. П. Воробьеву, который более полувека тому назад вместе со своими учениками положил начало этой работе, завершённой после его смерти.

В 1952–1958 гг. вышел в свет „Атлас анатомии человека“ ученика и соавтора В. П. Воробьева проф. Р. Д. Синельникова. Атлас выдержал 5 изданий. Он привлек к себе внимание за рубежом и был переведен на английский, испанский, чешский и арабский языки. На протяжении трех десятилетий, миновавших со времени выхода в свет первого издания атласа, велась систематическая работа по дополнению и совершенствованию материала, а также способов его подачи. До 1981 г. она осуществлялась Р. Д. Синельниковым при участии Я. Р. Синельникова, а в последние годы – Я. Р. Синельниковым. Результат этой работы – настоящее издание „Атласа анатомии человека“.

Значительное большинство рисунков атласа усовершенствовано, некоторые заменены более демонстративными, включены новые рисунки (около 200), специально изготовленные для настоящего издания с целью приближения фундаментальной теоретической дисциплины, какой является нормальная анатомия человека, к клинической практике. Важное место среди иллюстраций занимают рентгенограммы.

Экспликации рисунков и текстовая терминология переработаны в соответствии с 4-м изданием Международной анатомической номенклатуры на латинском языке, с учетом списка русских эквивалентов под ред. проф. С. С. Михайлова (М.: Медицина, 1980). В настоящее издание Атласа вошли все термины, приведенные в 5-м издании номенклатуры (Мексиканская ревизия, 1983), официальный список русских терминов которой был утвержден на X Всесоюзном съезде анатомов, гистологов и эмбриологов в 1986 г. Новая редакция номенклатуры обусловила необходимость значительных изменений не только текста, но и иллюстраций, перестройки распределения материала, расширения прежде существовавших разделов и написания новых.

Для удобства изучения латинские анатомические термины и их русские эквиваленты в тексте выделены курсивом.

Построенный в соответствии с программой, утвержденной Министерством здравоохранения СССР, Атлас призван содействовать освоению теоретического курса и закреплению знаний студентов во время практических занятий и самостоятельной работы в учебном анатомическом музее. Вместе с тем им могут пользоваться специалисты различного медицинского профиля в свете практической и научной деятельности.

В настоящем издании материал распределен следующим образом. В первый том вошли разделы: остеология, артрология и миология. Второй том посвящен спланхнологии, третий – ангиологии, четвертый том включает описание нервной системы и органов чувств. Материал излагается в соответствии с диалектическим принципом рассмотрения организма как единого целого, с учетом всех связей составляющих его систем.

Заново написаны вступительные части к каждой системе. Значительно расширены и дополнены новыми иллюстрациями (насколько позволяет объём атласа) разделы по возрастной анатомии.

Обращено особое внимание на данные макромикроскопической анатомии.

Новые рисунки к настоящему изданию изготовлены художником А. А. Алексеевым, которым проделана значительная работа по усовершенствованию рисунков прошлых изданий, выполненных как им самим, так и другими художниками: Н. А. Вележевой, Ф. К. Ковбасой, В. П. Коняшевым, В. Л. Мокрожицким и др.

В процессе работы над настоящим изданием Атласа консультативную помощь оказали: проф. В. В. Бобин, доц. М. П. Бурых, проф. С. Ю. Масловский, проф. С. С. Михайлов, доц. В. П. Поляков, доц. Н. Н. Сак, доц. А. Г. Цыбулькин, доц. И. И. Шапуро.

Новые препараты для настоящего издания изготовлены на кафедре анатомии и физиологии Харьковского педагогического института.

В подготовке книги к печати принимали участие Т. К. Вытыщенко, И. М. Сидорова и А. Я. Синельников.

Всем указанным лицам выражаю искреннюю благодарность.

Проф. Я. Р. Синельников

СПИСОК СОКРАЩЕНИЙ

A., a.	– arteria	– артерия	C _I , C _{II} , C _{III} ...	– nervus cervicalis I, II, III ...
Aa., aa.	– arteriae	– артерии	Th _I , Th _{II} , Th _{III} ...	– nervus thoracicus I, II, III ...
V., v.	– vena	– вена	L _I , L _{II} , L _{III} ...	– nervus lumbalis I, II, III ...
Vv., vv.	– venae	– вены	S _I , S _{II} , S _{III} ...	– nervus sacralis I, II, III ...
M., m.	– musculus	– мышца		
Mm., mm.	– musculi	– мышцы		
N., n.	– nervus	– нерв		
Nn., nn.	– nervi	– нервы		
R., r.	– ramus	– ветвь		
Rr., rr.	– rami	– ветви		
Lig., lig.	– ligamentum	– связка		
Ligg., ligg.	– ligamenta	– связки		
Gl., gl.	– glandula	– железа		
Gll., gll.	– glandulae	– железы		
s.	– seu, sive	– или		

Постоянные нервные сегменты заключены в круглые скобки, например (C_I, C_{II}), (Th_I, Th_{II}).

Непостоянные нервные сегменты заключены в круглые скобки внутри квадратных, например [C_I(C_{II}) – C_{VII}(C_{VIII})].

1 УЧЕНИЕ О КОСТЯХ ОСТЕОЛОГИЯ

Кости осевого скелета – *Ossa skeleti axialis*

15

Кости туловища

15

Череп

32

Кости добавочного скелета – *Ossa skeleti appendicularis*

82

Кости верхней конечности

82

Кости нижней конечности

100

Развитие и возрастные особенности костей

122

Кости, ossa, являются твердой опорой мягких тканей тела и образуют рычаги, перемещающиеся силой сокращения мышц.

В теле кости образуют *систему скелета* (рис. 1, 2), *systema skeletale*, которая включает *осевой скелет, skeleton axiale*, и *добавочный скелет, skeleton appendiculare*. К осевому скелету относятся *череп, cranium*, *позвоночный столб, columna vertebralis*, и *кости грудной клетки, ossa thoracis*. Добавочный скелет

объединяет *кости верхней конечности, ossa membri superioris*, и *кости нижней конечности, ossa membri inferioris*.

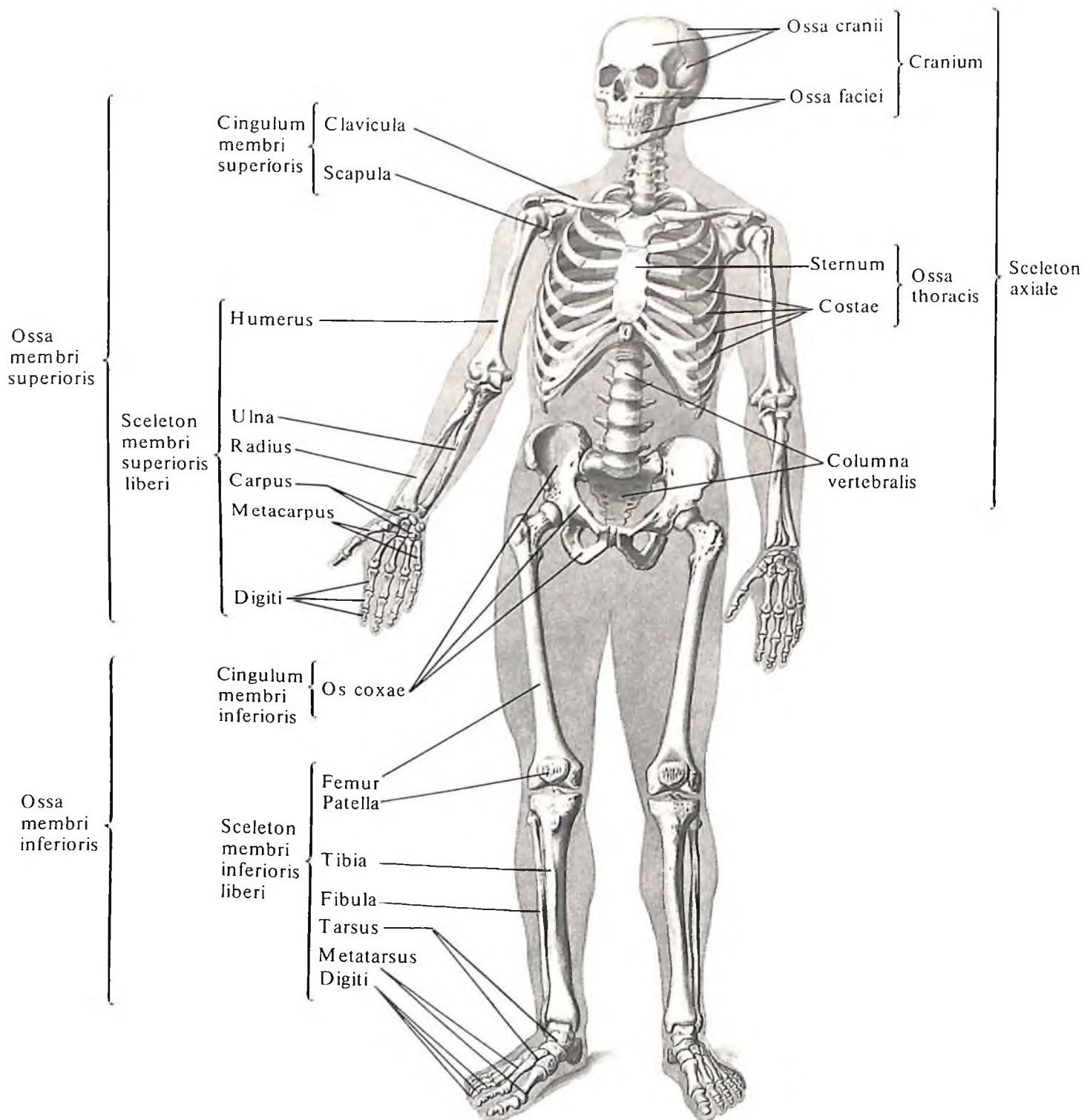
Система скелета включает более 200 костей, из них 85 парных.

Каждая кость – это орган, построенный из различных видов соединительной ткани, содержащий костный мозг, снабженный сосудами и нервами.

В системе скелета выделяют *костную*

часть, pars ossea, и *хрящевую часть, pars cartilaginosa*. Основной в системе скелета является костная часть. В хрящевую часть системы скелета входят *суставные хрящи, cartilaginee articulares*, *эпифизарные хрящи, cartilaginee epiphysiales*, и *реберные хрящи, cartilaginee costales*.

Снаружи кость покрывает тонкая соединительнотканная оболочка – *надкостница, periosteum* (рис. 3), в которой различают во-



1. Система скелета, *systema skeletale*; вид спереди.

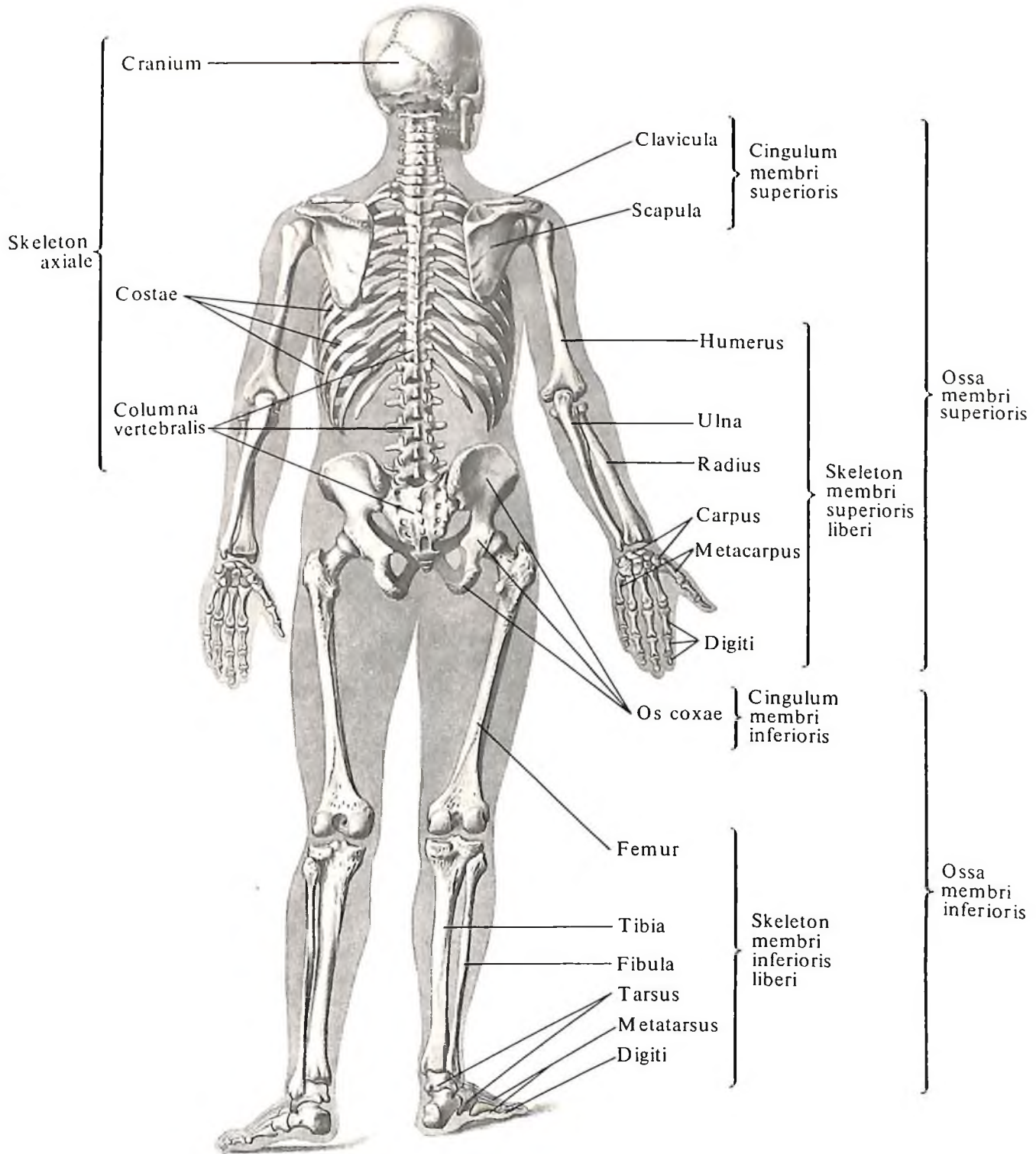
локнистый и остеогенный слой. Поверхностно расположенный волокнистый слой соединяется с костью проникающими в нее волокнами (прободающие волокна), содержит кровеносные и лимфатические сосуды, нервы. Отсюда сосуды и нервы проходят в кость через *питательные отверстия*, *foramina nutriticia*, и далее через *питательный канал*, *canalis nutriticus*, в костный мозг. Внутренний, остеогенный, слой (рис. 4) вклю-

чает костеобразующие клетки (остеобласты), участвующие в процессах развития и перестройки костной ткани, в том числе после травм и переломов. На границе с суставным хрящом, покрывающим концы кости, надкостница переходит в *надхрящницу*, *perichondrium*. В результате кость оказывается окутанной непрерывной соединительнотканной оболочкой. Эта оболочка покрывает поверхность кости и все находящиеся

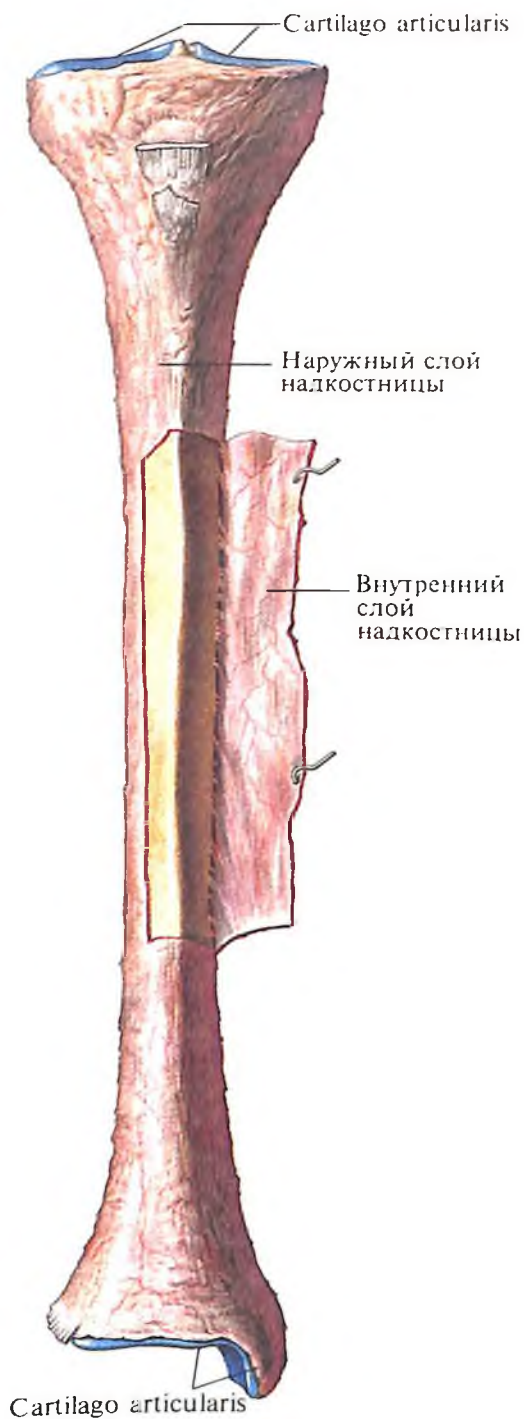на ней образования: *отростки*, *processus*; *остии*, *spinae*; *гребни*, *cristae*; *бугры*, *tuberi*; *бугорки*, *tuberculi*; *шероховатые линии*, *liniae asperae*; *углубления*, *foveae*; *ямки*, *fossae*, и т. д.

Более тонкая оболочка – *эндост*, *endosteum*, – выстилает кость изнутри.

По форме различают кости *длинные*, *ossa longi*, *короткие*, *ossa brevia*, и *плоские*, *ossa plana* (рис. 5). Некоторые кости внутри имеют наполненные воздухом полости; та-



2. Система скелета, systema skeletale; вид сзади.



3. Большеберцовая кость, tibia, правая; вид спереди. (В средних отделах кости надкостница, periosteum, разрезана и отвернута.)

кие кости называются воздухоносными, ossa pneumatica. Кроме того, некоторые кости относят к ненормальным (смешанным) костям, ossa irregularea, которые состоят из частей, имеющих разные форму и строение.

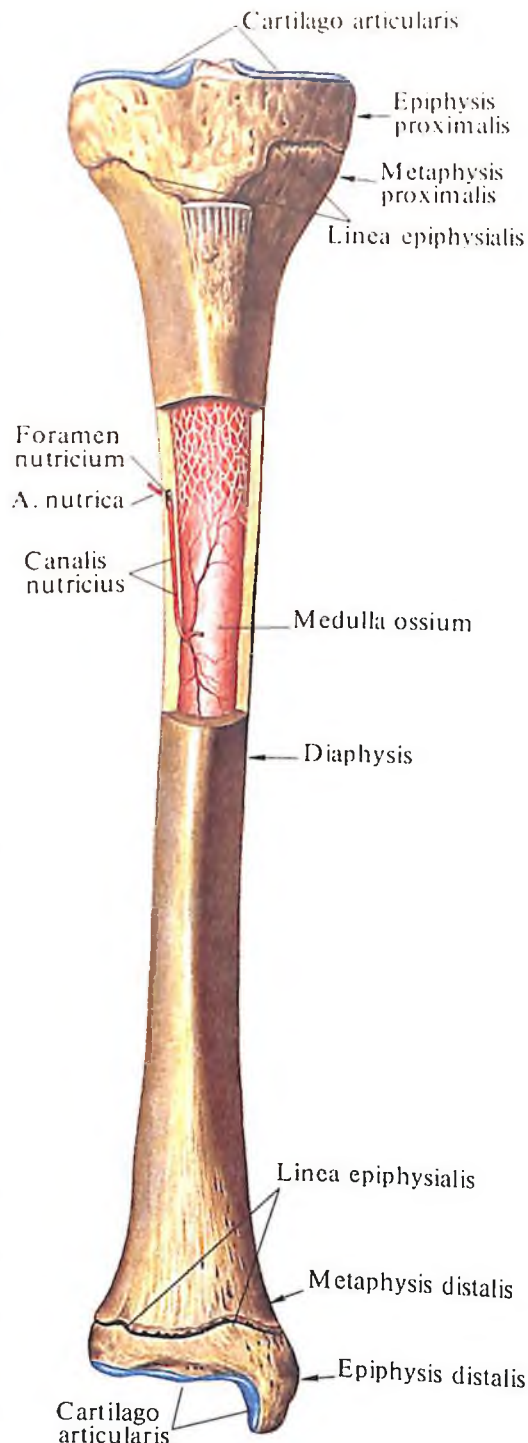
В длинных костях (плечевой, ключице, пястных, фалангах и др.) различают среднюю часть – диафиз, diaphysis, и два концевых отдела – эпифизы, epiphyses. Эпифиз, расположенный ближе к осевому скелету, называют проксимальным, epiphysis proximalis, а эпифиз той же кости, занимающий более отдаленное от осевого скелета положение, – дистальным, epiphysis distalis. Участки длинных костей, находящиеся на границе диафиза и эпифизов, носят название метафизов, metaphyses (см. рис. 4). Сама граница заметна только в костях у детей и подростков, пока между диафизом и эпифизами сохраняется прослойка хряща – эпифизарный хрящ, cartilago epiphysialis. За счет этого хряща кость интенсивно растет в длину. Затем эпифизарный хрящ заменяется костной тканью, формирующей эпифизарную линию, linea epiphysialis, которая с возрастом становится почти неразличимой.

На распиле длинной кости (рис. 6) можно различить компактное вещество, substantia compacta, формирующее наружные слои кости, и губчатое (трабекулярное) вещество, substantia spongiosa, расположенное внутри от компактного вещества, преимущественно в эпифизах и метафизах. В диафизе длинных костей компактное вещество окружает костномозговую полость, cavitas medullaris, имеющую форму трубки.

В коротких костях на распиле у поверхности определяется тонкий слой компактного вещества, окружающий перекладки губчатого вещества, которое формирует большую часть кости. Трабекулы губчатого вещества образуют сложную ячеистую сеть. Они располагаются в каждой кости в строгом соответствии с ее функциональными нагрузками.

В плоских костях, напротив, губчатое вещество обычно формирует тонкий слой кости и с двух сторон окружено пластинками компактного вещества. В костях свода черепа губчатое вещество называется диплоэ, diploe (двойное); оно залегает между наружной и внутренней пластинками компактного вещества, laminae externa et interna. В толще губчатого вещества костей свода черепа проходят диплоические каналы, canales diploici, проводящие венозные сосуды.

Некоторые кости черепа (лобная, решетчатая, клиновидная, верхняя челюсть) содержат воздухоносные пазухи, сообщающиеся с полостью носа. В то же время ряд участков костей черепа образует утолще-



4. Большеберцовая кость, tibia, правая; вид спереди. (Надкостница удалена. Вскрыта часть костномозговой полости. Эпифизы не сращены с диафизом.)

ния – контрфорсы (лобно-носовой, альвеолярно-скуловой, крыловидно-небный, нижнечелюстной), являющиеся опорными местами этих костей (см. рис. 6, Д). Благодаря контрфорсам ослабляются механические толчки, испытываемые черепом.

В ячейках губчатого вещества кости и в костномозговой полости содержится *костный мозг, medulla ossium*. Различают *красный костный мозг, medulla ossium rubra*, и *желтый костный мозг, medulla ossium flava*.

Красный костный мозг обладает высокой функциональной активностью и способен формировать элементы крови. По мере развития и роста организма красный костный мозг постепенно замещается желтым. Желтый костный мозг менее активен, выполняет резервную роль, но может активизироваться при определенных условиях, частично превращаясь в красный.

КОСТИ ОСЕВОГО СКЕЛЕТА OSSA SKELETI AXIALIS

Осевой скелет, skeleton axiale, представлен костями черепа, позвоночного столба и грудной клетки. Последние два отдела составляют кости туловища.

КОСТИ ТУЛОВИЩА

Кости туловища, ossa trunci, объединяют *позвоночный столб, columna vertebralis*, и *кости грудной клетки, ossa thoracis*.

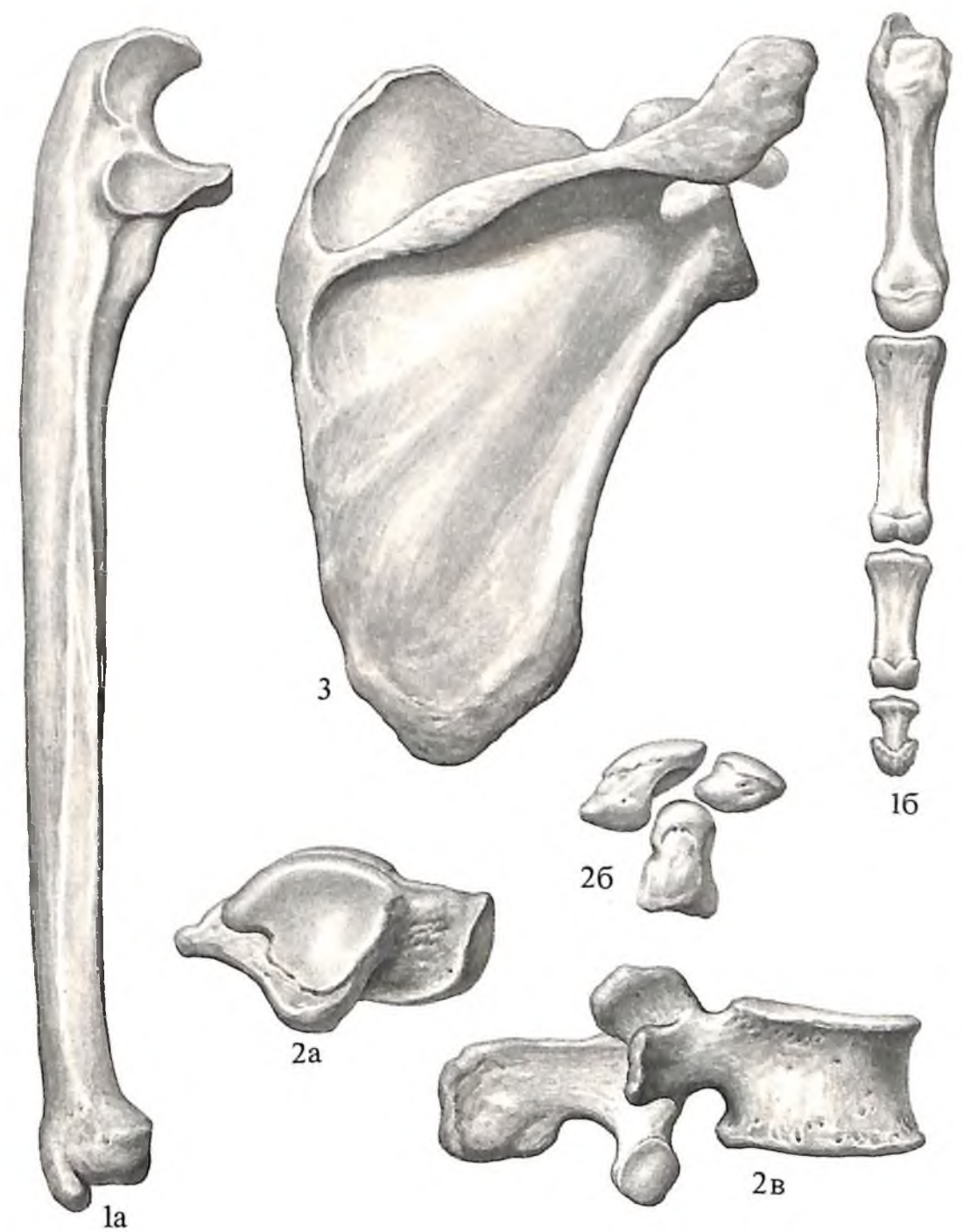
ПОЗВОНОЧНЫЙ СТОЛБ

Позвонки, vertebrae, числом 33–34, в виде налагающихся друг на друга колец складываются в одну колонну – *позвоночный столб, columna vertebralis* (рис. 7).

В позвоночном столбе различают *шейные позвонки, vertebrae cervicales* (7), *грудные позвонки, vertebrae thoracicae* (12), *поясничные позвонки, vertebrae lumbales* (5), *крестец, os sacrum* (5), и *копчик, os coccygis* (4 или 5 позвонков).

Позвоночный столб взрослого человека образует в сагиттальной плоскости четыре *изгиба, curvaturae*: шейный, грудной, поясничный (брюшной) и крестцовый (тазовый). При этом шейный и поясничный изгибы выпуклостью обращены кпереди (лордоз), а грудной и тазовый изгибы – кзади (кифоз).

Все позвонки делят на две группы: так называемые истинные и ложные позвонки. В первую группу входят шейные, грудные и поясничные позвонки, во вторую – крестцовые позвонки, сросшиеся в крестец, и копчиковые, сросшиеся в копчик.

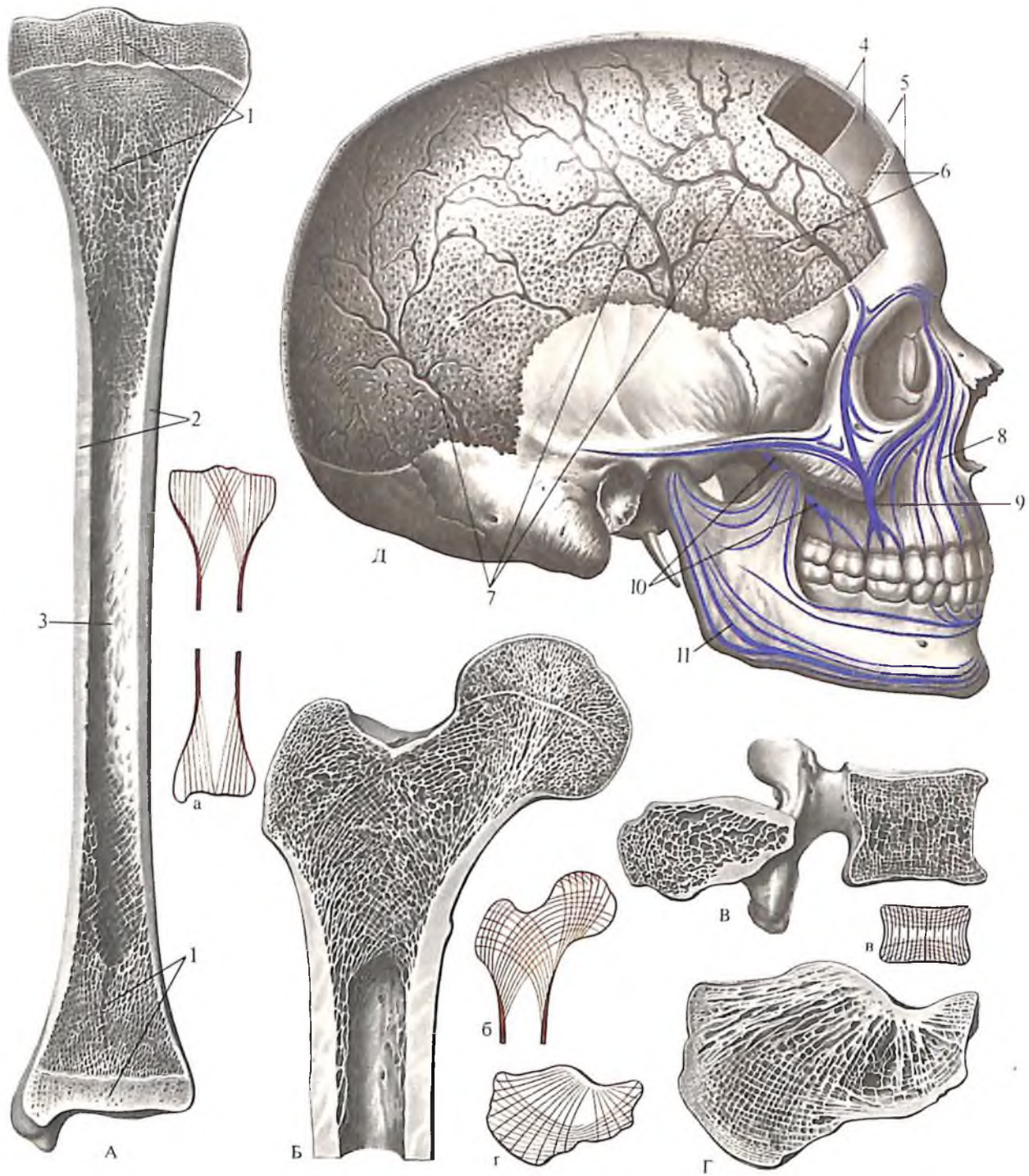


Позвонки

Позвонок, vertebra (рис. 8), имеет тело, дугу и отростки. *Тело позвонка, corpus vertebrae (vertebralis)*, представляет собой переднюю утолщенную часть позвонка. Сверху и снизу оно ограничено поверхностями, обращенными соответственно к выше- и нижележащему позвонкам, спереди и с боков – несколько вогнутой поверхностью, а сзади – уплощенной. На теле позвонка, особенно на его задней поверхности, имеется множество *питательных отверстий, foramina nutriticia*, – следы прохождения сосудов и нервов в вещество кости. Тела позвонков соединены между собой межпозвоночными дисками (хрящами) и образуют

5. Кости, ossa, разные по форме.

Длинные кости, *ossa longi*: 1а – локтевая кость, *ulna*; 1б – пястная кость и фаланги, *os metacarpale et phalanges*. Короткие кости, *ossa brevia*: 2а – таранная кость, *talus*; 2б – кости запястья, *ossa carpi*; 2в – позвонок, *vertebra*; 3 – плоская кость, *os planum* (лопатка, *scapula*).



6. Структура различных по форме костей (А, Б, В, Г, Д), силовые линии в губчатом веществе (а, б, в, г) и контрфорсы челюстей.

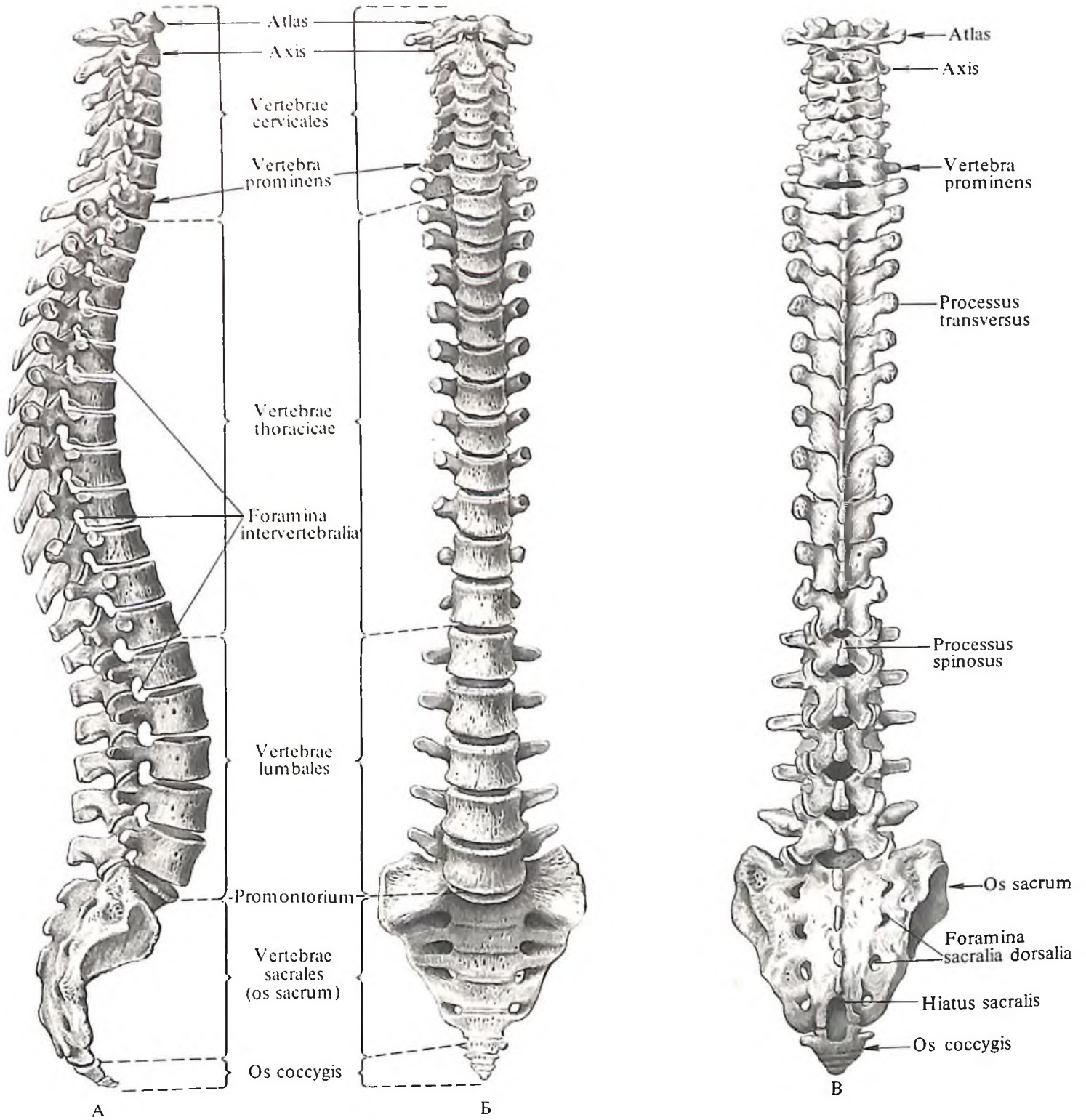
А,а – большеберцовая кость; Б,б – проксимальный эпифиз бедренной кости; В,в – поясничный позвонок; Г,г – пяточная кость; Д – череп.

1 – губчатое вещество, *substantia spongiosa*; 2 – компактное вещество, *substantia compacta*; 3 – костномозговая полость, *cavitas medullaris*; 4 – внутренняя пластинка, *lamina interna*; 5 – наружная пластинка, *lamina externa*; 6 –

диплоэ, *diploë*; 7 – диплоические каналы, *canales diploici*; контрфорсы: 8 – лобно-носовой, 9 – альвеолярно-скуловой, 10 – крыловидно-небный, 11 – нижнечелюстной.

весьма гибкую колонну – *позвоночный столб, columna vertebralis* (см. рис. 7).

Дуга позвонка, *arcus vertebrae (vertebralis)*, ограничивает сзади и с боков *позвоночное отверстие, foramen vertebrale*; располагаясь одно над другим, отверстия образуют *позвоночный канал, canalis vertebralis*, в котором залегает спинной мозг. От заднебоковых граней тела позвонка дуга начинается суженным отрезком – это *ножка дуги позвонка, pediculus arcus vertebrae (vertebralis)*, переходящая в *пластинку дуги позвонка, lamina arcus vertebrae (vertebralis)*. На верхней и нижней



поверхностях ножки имеются *верхняя позвоночная вырезка, incisura vertebralis superior*, и *нижняя позвоночная вырезка, incisura vertebralis inferior*. Верхняя вырезка одного позвонка, прилегая к нижней вырезке верхнего позвонка, образует *межпозвоночное отверстие, foramen intervertebrale*, для прохождения спинномозгового нерва и сосудов.


Отростки позвонка, processus vertebrae, в количестве семи, выступают на дуге позвонка. Один из них, непарный, направлен от середины дуги кзади – это *остистый отросток, processus spinosus*. Остальные от-

ростки парные. Одна пара – *верхние суставные отростки, processus articulares superiores*, располагается со стороны верхней поверхности дуги, другая пара – *нижние суставные отростки, processus articulares inferiores*, выступает со стороны нижней поверхности дуги и третья пара – *поперечные отростки, processus transversi*, отходит со стороны боковых поверхностей дуги.

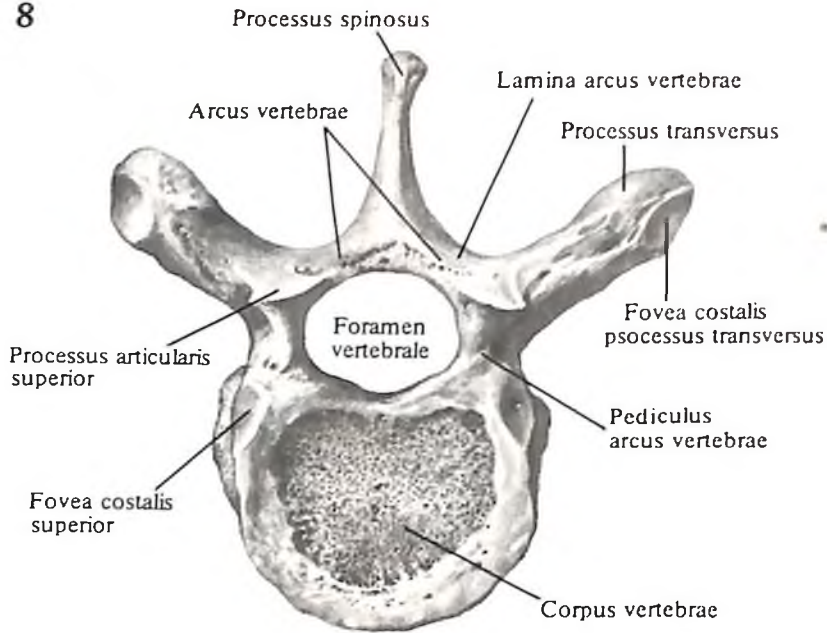
На суставных отростках имеются *суставные поверхности, facies articulares*. Этими поверхностями каждый вышележащий позвонок сочленяется с нижележащим.

7. Позвоночный столб, columna vertebralis.

А – вид справа; Б – вид спереди; В – вид сзади.



8

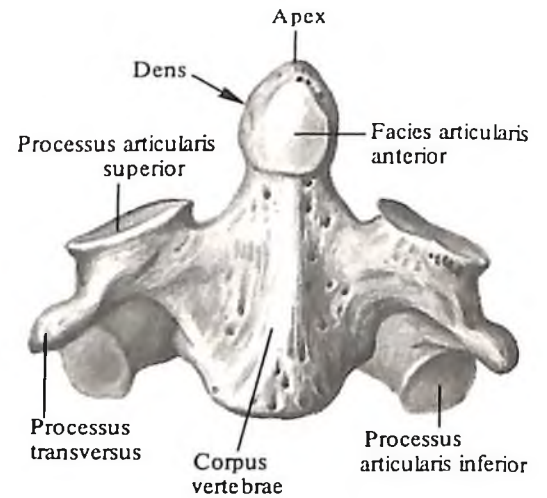
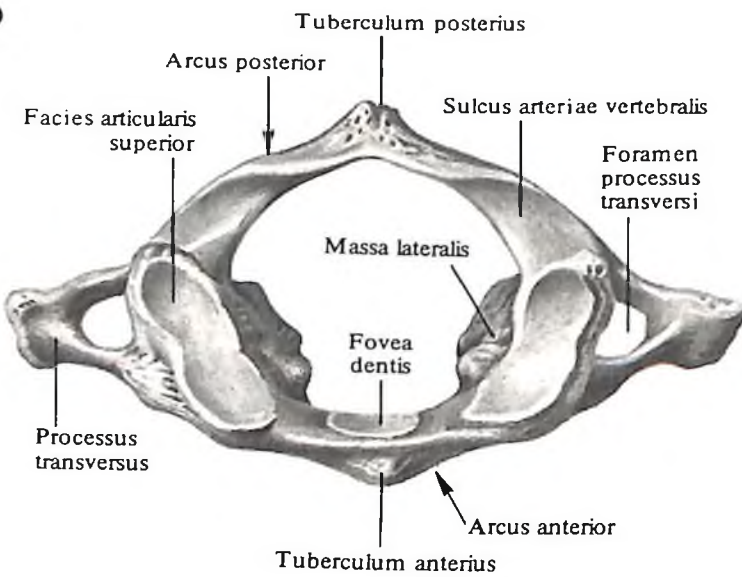


8. Восьмой (VIII) грудной позвонок, vertebra thoracica VIII; вид сверху.

9. Первый (I) шейный позвонок, атлант, atlas; вид сверху.

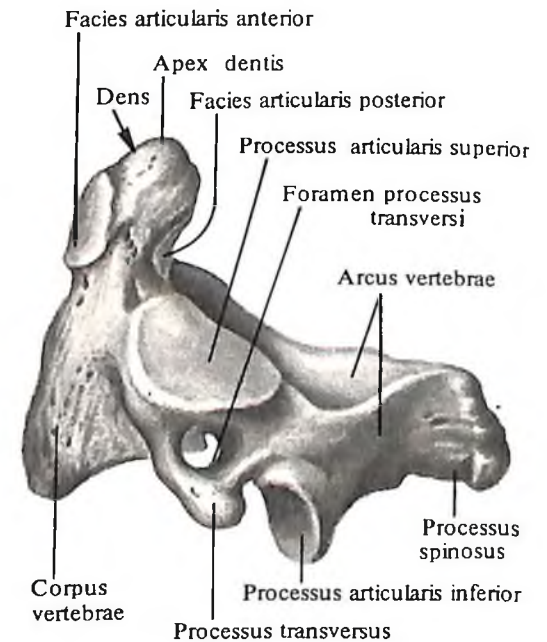
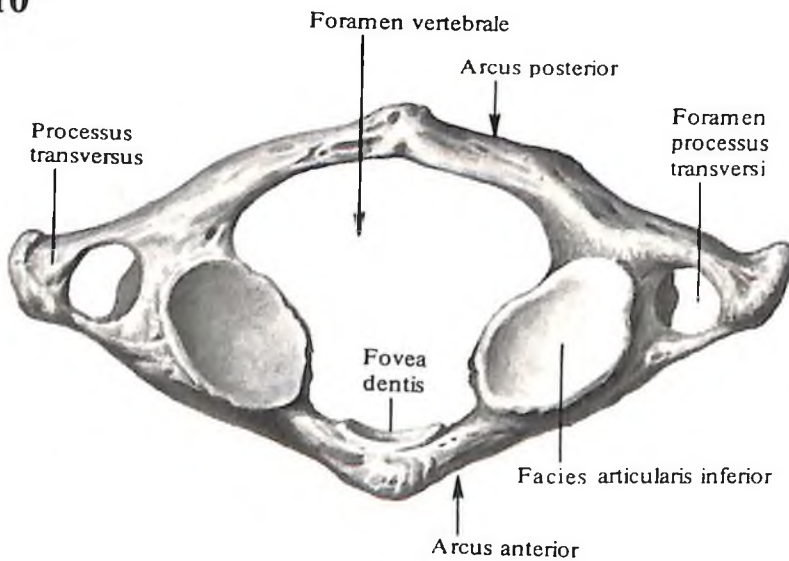
10. Первый (I) шейный позвонок, атлант, atlas; вид снизу.

9



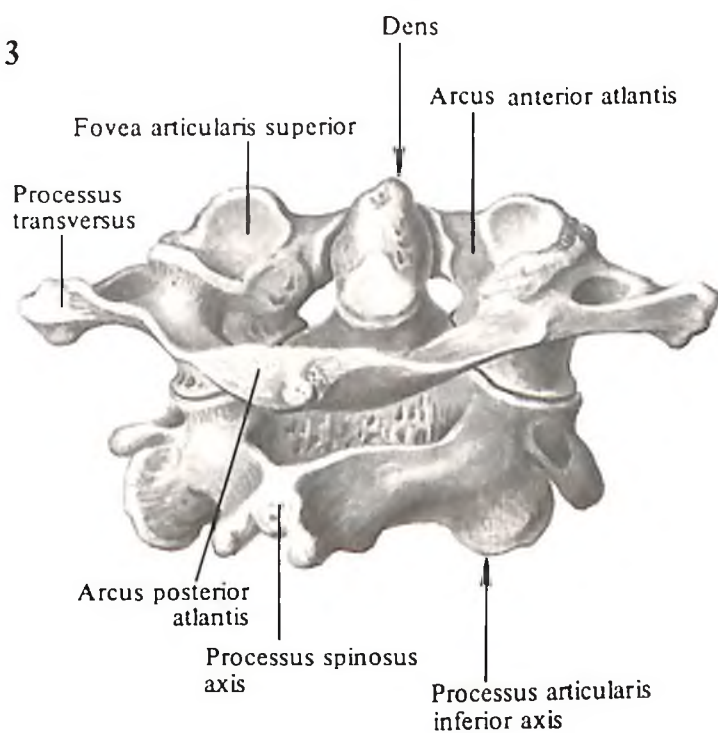
11. Второй (II) шейный, осевой, позвонок, axis; вид спереди.

10



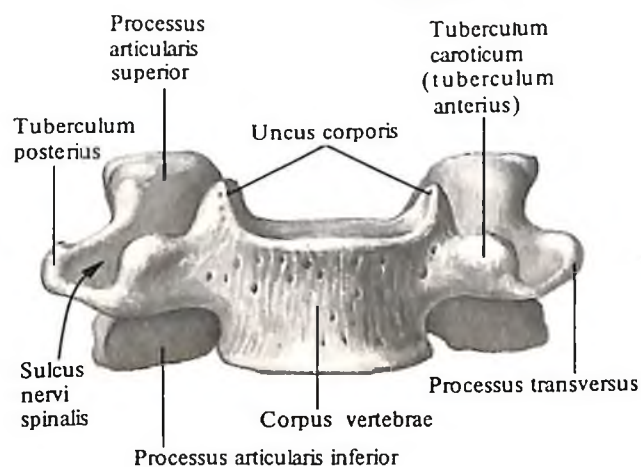
12. Второй (II) шейный, осевой, позвонок, axis; вид слева.

13



13. Первый (I) и второй (II) шейные позвонки; вид сзади и справа.

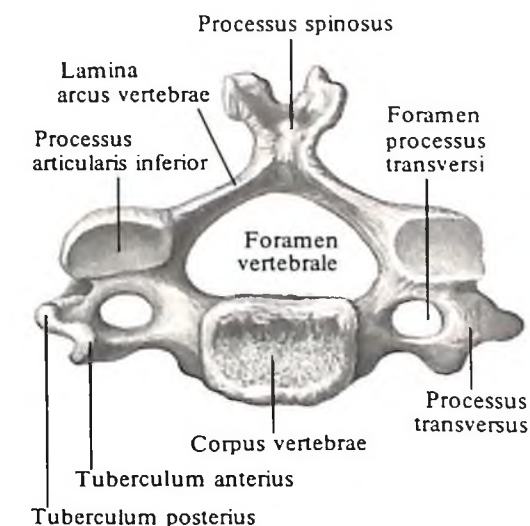
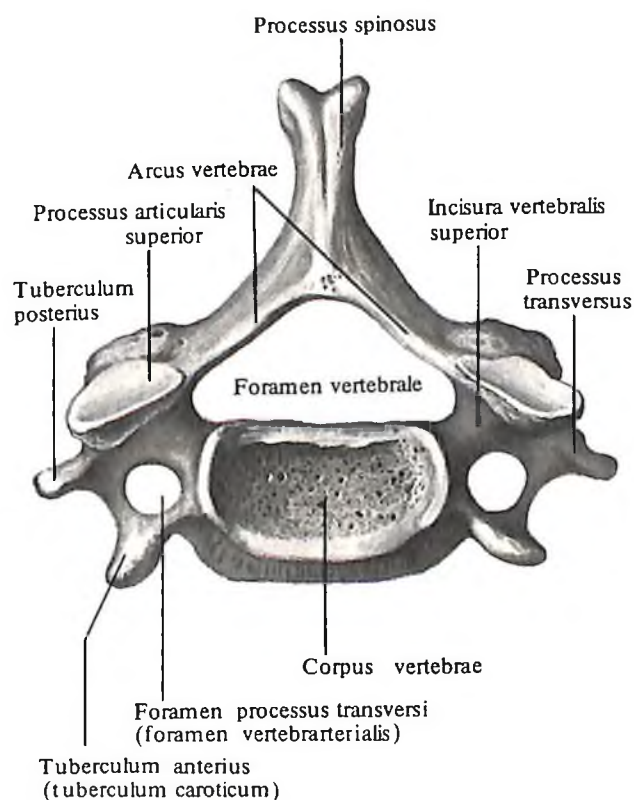
14



14. Шестой (VI) шейный позвонок, vertebra cervicalis VI; вид спереди.

15. Шестой (VI) шейный позвонок, vertebra cervicalis VI; вид сверху.

15



16. Четвертый (IV) шейный позвонок, vertebra cervicalis IV; вид снизу.

Шейные позвонки

Шейные позвонки, *vertebrae cervicales* (рис. 9–20), числом 7 (C_1 – C_{VII}), за исключением первых двух, характеризуются небольшими низкими телами, постепенно расширяющимися по направлению к последнему, VII, позвонку. Верхняя поверхность тела слегка вогнута справа налево, а нижняя вогнута спереди назад. На верхней поверхности тел III–VI шейных позвонков заметно возвышаются боковые края, образуя *крючок тела, uncus corporis* (см. рис. 14, 15).

Позвоночное отверстие, *foramen vertebrale*, широкое, близкое по форме к треугольному.

Суставные отростки, *processus articulares*, сравнительно короткие, стоят косо, их суставные поверхности плоские или слегка выпуклые.

Остистые отростки, *processus spinosi*, от II до VII позвонка постепенно увеличиваются в длину. До VI позвонка включительно они расщеплены на концах и имеют слабо выраженный наклон книзу.

Поперечные отростки, *processus transversi*, короткие и направлены в стороны. По верх-

ней поверхности каждого отростка проходит глубокая борозда спинномозгового нерва, *sulcus nervi spinalis* (см. рис. 15). – след прилегания шейного нерва. Она разделяет *передний и задний бугорки, tuberculum anterius et tuberculum posterius*, расположенные на конце поперечного отростка.

На VI шейном позвонке передний бугорок особенно развит. Впереди и близко от него проходит общая сонная артерия, *a. carotis communis*, которую при кровотоке прижимают к этому бугорку; отсюда бугорок и получил название *сонного, tuberculum caroticum* (см. рис. 15).

У шейных позвонков поперечный отро-

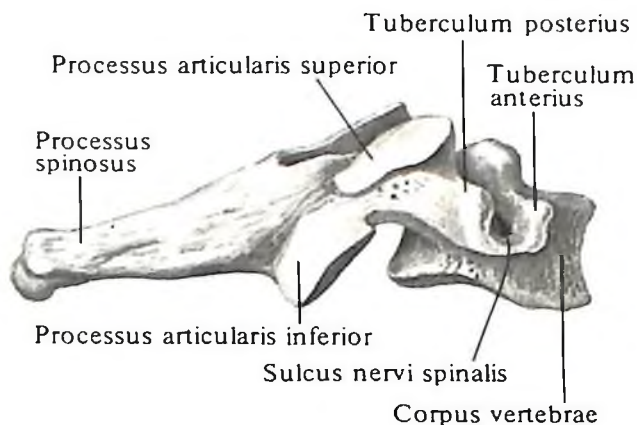
сток образуется двумя отростками. Передний из них является рудиментом ребра, задний – собственно поперечный отросток. Оба отростка вместе ограничивают *отверстие поперечного отростка, foramen processus transversi*, через которое проходят позвоночные артерия, вена и сопровождающее их нервное симпатическое сплетение, в связи с чем это отверстие называют также *позвоночно-артериальным (foramen vertebra-artiale)*.

От общего типа шейных позвонков отличаются *C_I – атлант, atlas, C_{II} – осевой позвонок, axis*, и *C_{VII} – выступающий позвонок, vertebra prominens*.

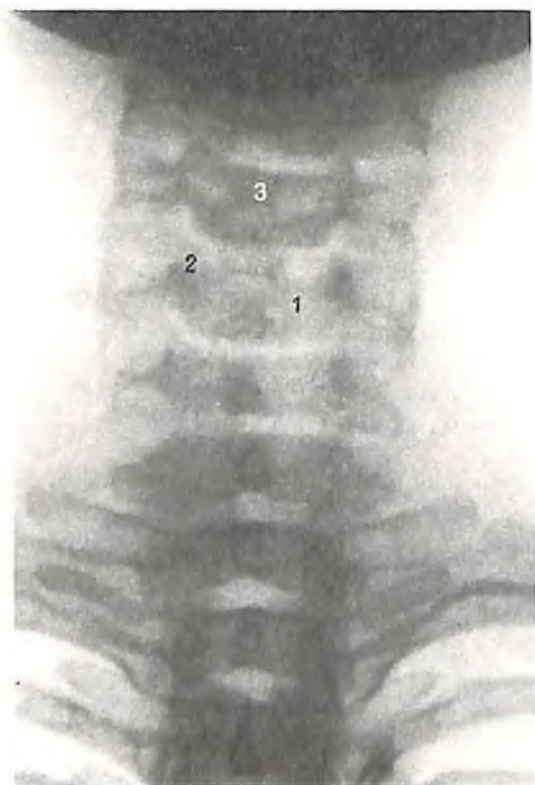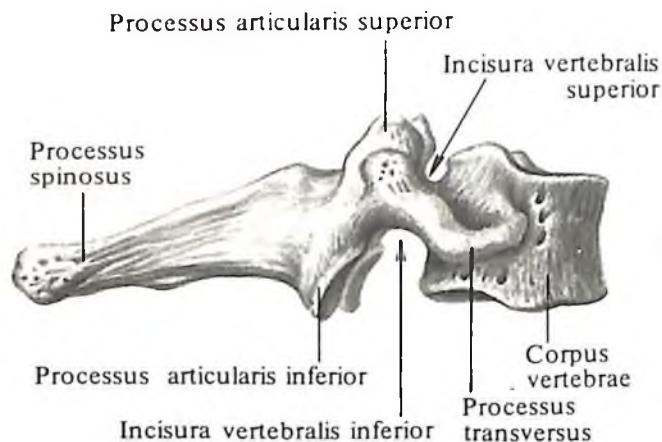
Первый (I) шейный позвонок, *атлант, atlas* (см. рис. 9, 10, 13), не имеет тела и остистого отростка, а представляет собой кольцо, образуемое из двух дуг – *передней и задней, arcus anterior et arcus posterior*, соединенных между собой двумя более развитыми частями – *латеральными массами, massae laterales*. Каждая из них имеет сверху овальную вогнутую *верхнюю суставную поверхность, facies articularis superior*, – место сочленения с затылочной костью, а снизу – почти плоскую *нижнюю суставную поверхность, facies articularis inferior*, сочленяющуюся со II шейным позвонком.

Передняя дуга, arcus anterior, имеет на

17



18



17. Шестой (VI) шейный позвонок, *vertebra cervicalis VI*; вид справа.

18. Седьмой (VII) шейный, выступающий, позвонок, *vertebra prominens VII*; вид справа.

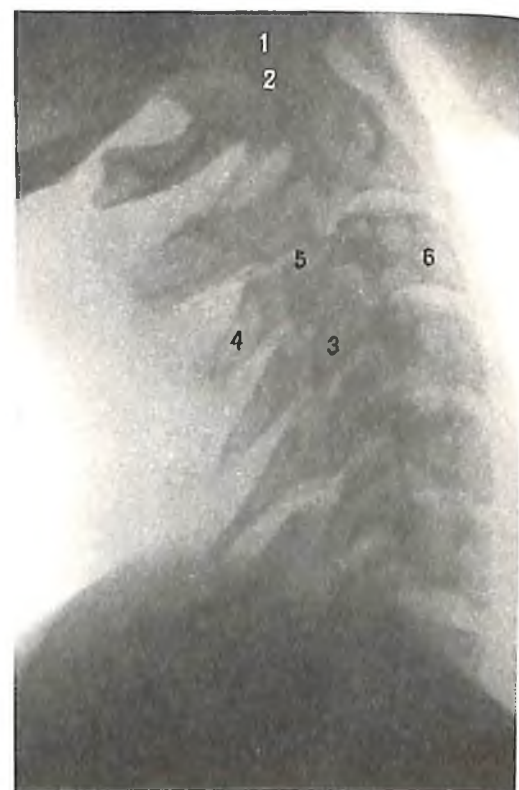19. Шейная часть позвоночного столба; вид спереди (рентгенограмма).

1 – тело V шейного позвонка; 2 – суставной отросток; 3 – остистый отросток.

20. Шейная часть позвоночного столба; вид сбоку (рентгенограмма).

1 – I шейный позвонок; 2 – II шейный позвонок; 3 – поперечный отросток; 4 – остистый отросток; 5 – суставной отросток; 6 – тело позвонка.

19



20

своей передней поверхности *передний бугорок, tuberculum anterius*, на задней – небольшую суставную площадку – *ямку зуба, fovea dentis*, сочленяющуюся с зубом II шейного позвонка.

Задняя дуга, arcus posterior, на месте остистого отростка имеет *задний бугорок, tuberculum posterius*. На верхней поверхности задней дуги проходит *борозда позвоночной артерии, sulcus arteriae vertebralis*, которая иногда превращается в канал.

Второй (II) шейный позвонок, или *осевой позвонок, axis* (см. рис. 11–13), имеет направляющийся вверх от тела позвонка *зуб, dens*, который оканчивается *верхушкой, apex*. Во-

Грудные позвонки

Грудные позвонки, vertebrae thoracicae (рис. 21–23; см. рис. 7, 8), числом 12 (Th_I–Th_{XII}), значительно выше и толще шейных; размер их тел постепенно увеличивается по направлению к поясничным позвонкам.

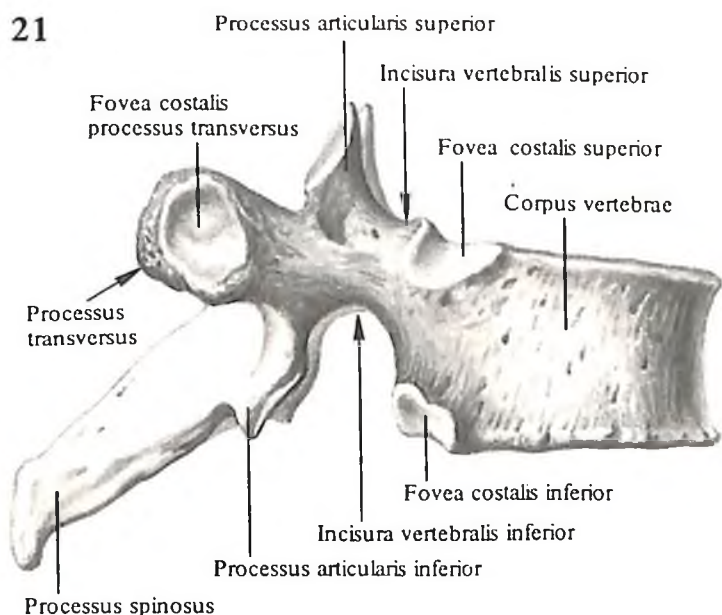
На заднебоковой поверхности тел находятся две фасетки: *верхняя реберная ямка, fovea costalis superior*, и *нижняя реберная ямка, fovea costalis inferior*. Нижняя реберная ямка одного позвонка образует с верхней реберной ямкой нижележащего позвонка полную суставную ямку – место сочленения с головкой ребра.

Исключение составляет тело I грудного позвонка, которое имеет сверху полную реберную ямку, сочленяющуюся с головкой I ребра, и снизу – полуямку, сочленяющуюся с головкой II ребра. На X позвонке одна полуямка, у верхнего края тела; тела XI и XII позвонков имеют только по одной полной реберной ямке, расположенной посредине каждой боковой поверхности тела позвонка.

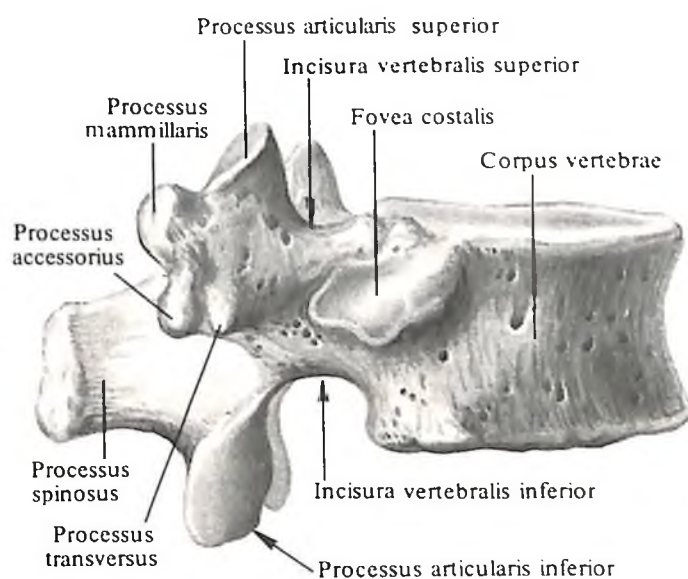
Дуги грудных позвонков образуют округлой формы позвоночные отверстия, но сравнительно меньшие, чем у шейных позвонков.

Поперечный отросток направлен кна-

21



22

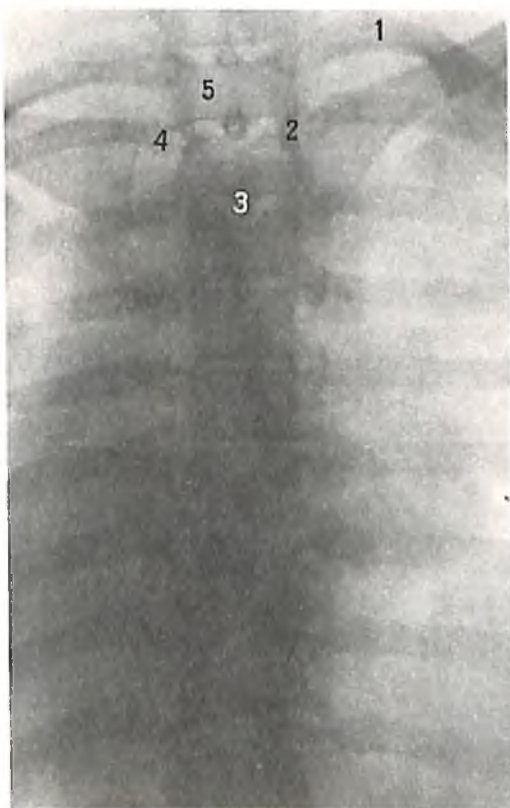


круг этого зуба, как вокруг оси, вращается атлант вместе с черепом.

На передней поверхности зуба имеется *передняя суставная поверхность, facies articularis anterior*, с которой сочленяется ямка зуба атланта, на задней поверхности – *задняя суставная поверхность, facies articularis posterior*, к которой прилежит *поперечная связка атланта, lig. transversum atlantis*. На поперечных отростках отсутствуют передний и задний бугорки и борозда спинномозгового нерва.

Седьмой шейный позвонок, или *выступающий позвонок, vertebra prominens* (C_{VII}) (см. рис. 18), отличается длинным и нераздвоенным остистым отростком, который легко прощупывается через кожу, в связи с этим позвонок получил название выступающего. Кроме того, он имеет длинные поперечные отростки; поперечные отверстия его очень малы, иногда они могут отсутствовать.

На нижнем крае боковой поверхности тела нередко находится фасетка, или *реберная ямка, fovea costalis*, – след сочленения с головкой I ребра.



21. Восьмой (VIII) грудной позвонок, *vertebra thoracica VIII*; вид справа.

22. Двенадцатый (XII) грудной позвонок, *vertebra thoracica XII*; вид справа.

23. Грудная часть позвоночного столба; вид спереди (рентгенограмма).

1 – I ребро; 2 – реберная ямка; 3 – остистый отросток; 4 – поперечный отросток; 5 – тело I грудного позвонка.

23

ружи и несколько кзади и имеет небольшую *реберную ямку поперечного отростка, fovea costalis processus transversus*, сочленяющуюся с бугорком ребра.

Суставная поверхность суставных отростков лежит во фронтальной плоскости и направлена у верхнего суставного отростка кзади, а у нижнего – кпереди.

Остистые отростки длинные, трехгранные, остроконечные и обращены книзу. Остистые отростки средних грудных позвонков располагаются один над другим черепицеобразно.

Нижние грудные позвонки по форме приближаются к поясничным позвонкам. На задней поверхности поперечных отростков XI–XII грудных позвонков имеются *добавочный отросток, processus accessorius*, и *сосцевидный отросток, processus mamillaris*.

Поясничные позвонки

Поясничные позвонки, vertebrae lumbales (рис. 24–27; см. рис. 7), числом 5 (L_1-L_5), отличаются от прочих своей массивностью. Тело бобовидное, дуги сильно развиты, позвоночное отверстие больше, чем у грудных позвонков, и имеет неправильно-треугольную форму.

Каждый поперечный отросток, располагаясь впереди суставного, удлинен, сжат спереди назад, идет латерально и несколько кзади. Его большая часть – *реберный отросток, processus costalis*, – представляет рудимент ребра. На задней поверхности основания реберного отростка имеется слабо выраженный *добавочный отросток, processus accessorius*, – рудимент поперечного отростка.

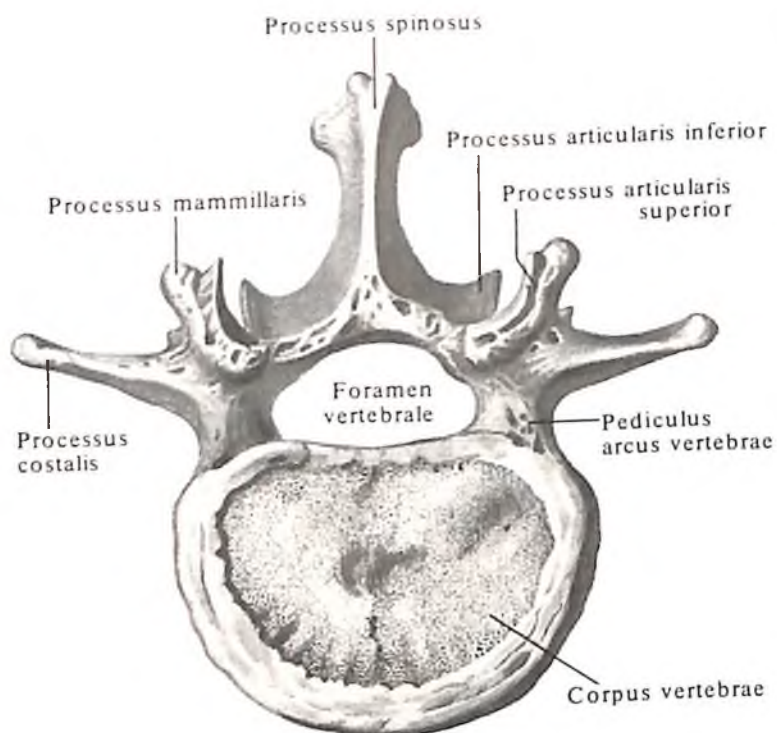
Остистый отросток короткий и широкий, утолщен и закруглен на конце. Суставные отростки, начинаясь от дуги, направляются кзади от поперечного и располагаются почти вертикально. Суставные поверхности залегают в сагиттальной плоскости, при этом верхняя вогнутая и обращена медиально, а нижняя выпуклая и направлена латерально.

При сочленении двух соседних позвонков верхние суставные отростки одного позвонка охватывают с боков нижние сустав-

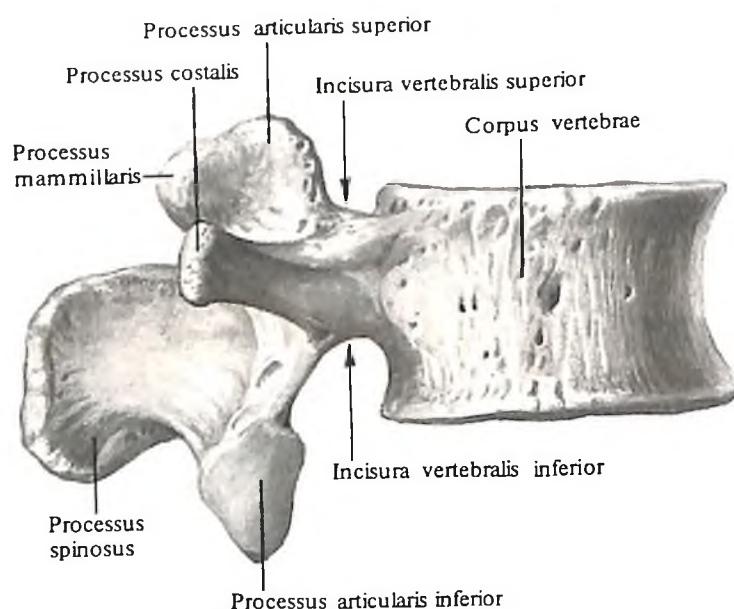
24. Третий (III) поясничный позвонок, *vertebra lumbalis III*; вид сверху.

25. Третий (III) поясничный позвонок, *vertebra lumbalis III*; вид справа.

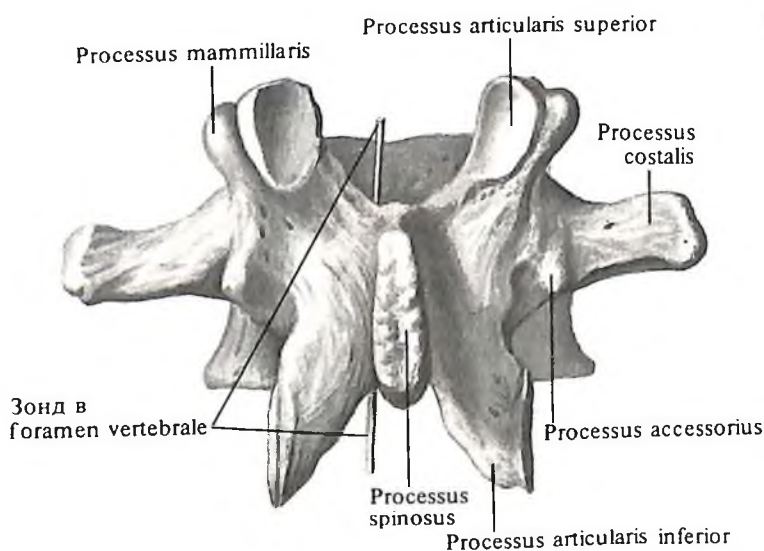
26. Третий (III) поясничный позвонок, *vertebra lumbalis III*; вид сзади.



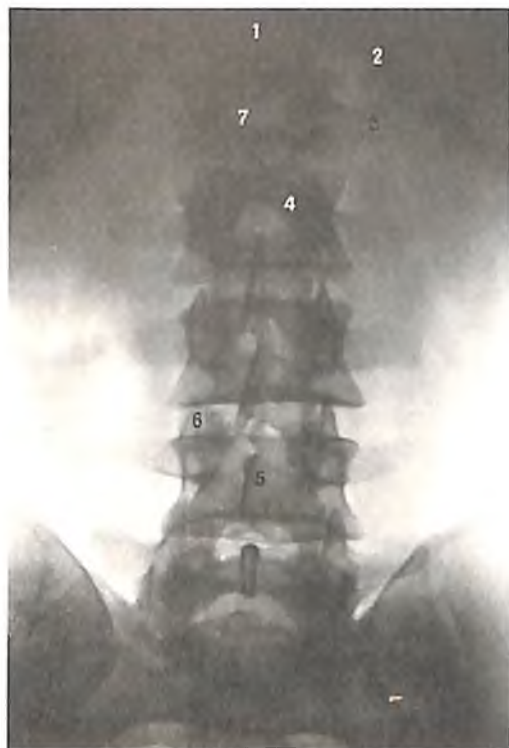24



25



26



27. Поясничная часть позвоночного столба; вид спереди (рентгенограмма).

1 – XII грудной позвонок; 2 – XII ребро; 3 – реберный отросток; 4 – суставной отросток; 5 – остистый отросток; 6 – суставной отросток; 7 – I поясничный позвонок.

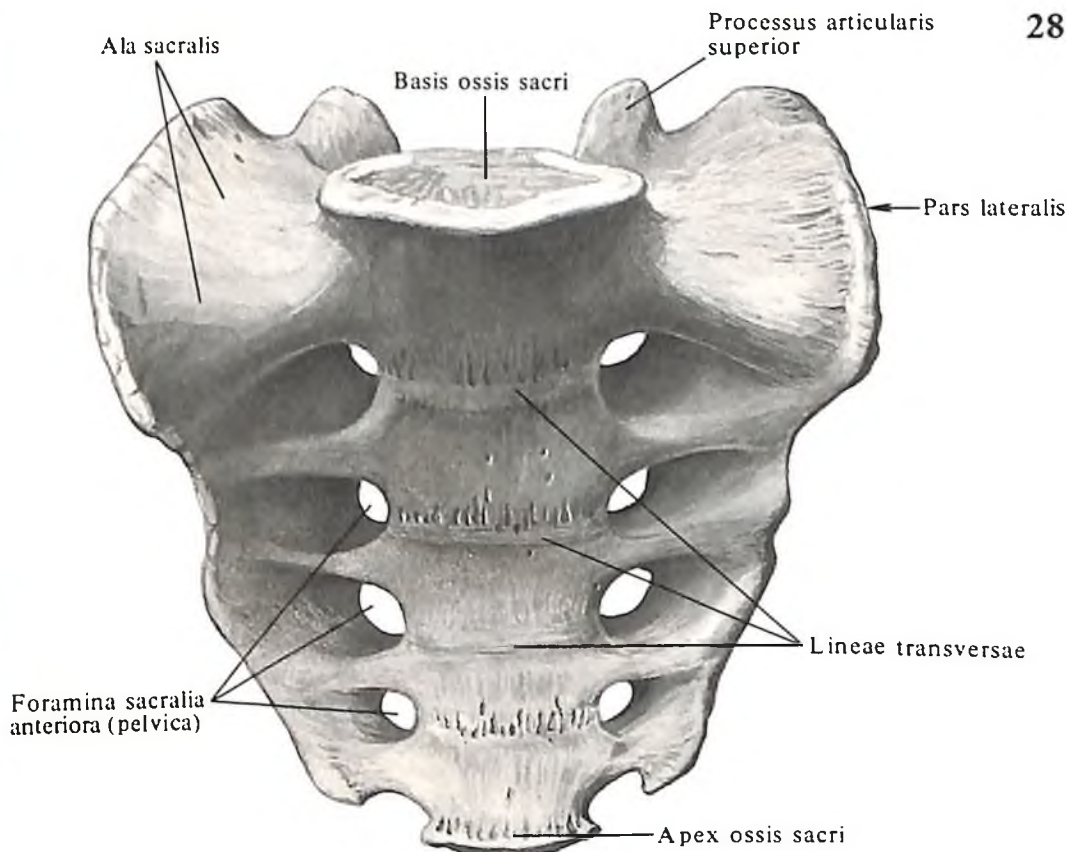
ные отростки другого. На задненаружном крае верхнего суставного отростка имеется небольшой *сосцевидный отросток, processus mamillaris*, – след прикрепления мышц.

Крестец

Крестцовые позвонки, *vertebrae sacrales*, числом 5, срастаются у взрослого в единую кость – крестец.

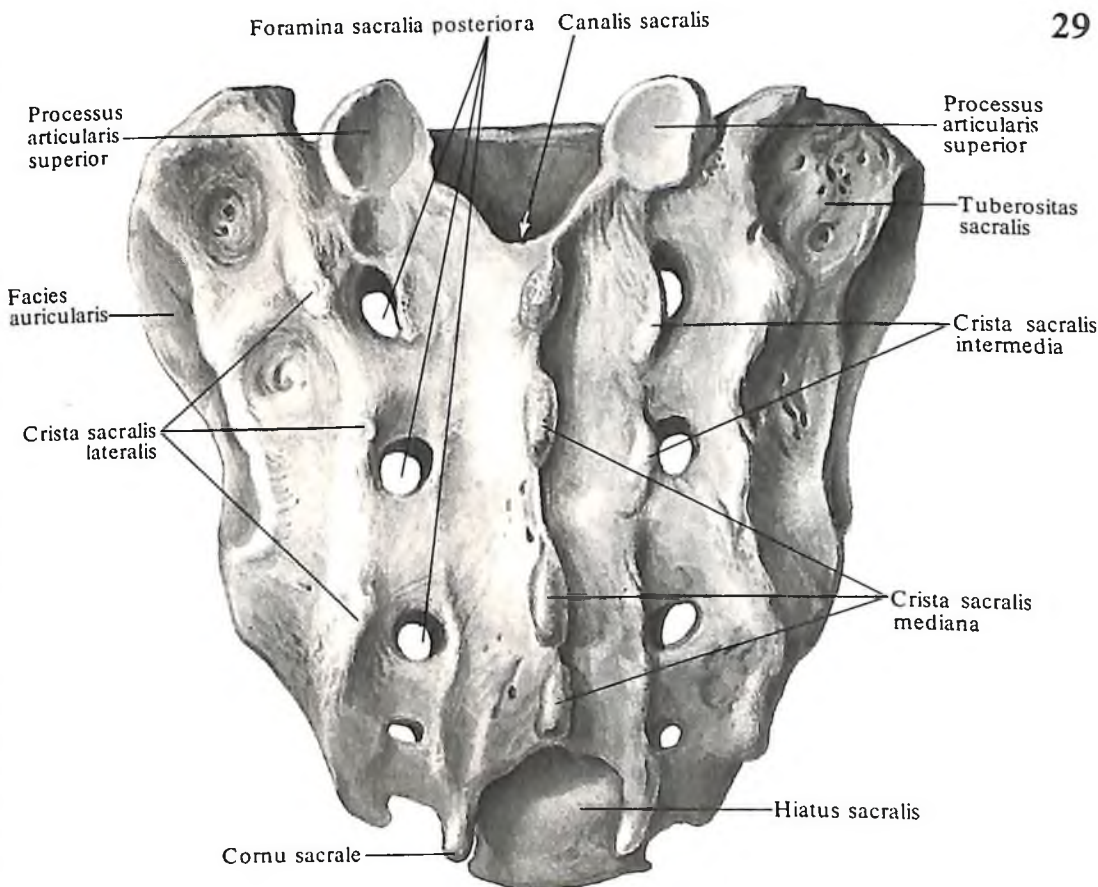
Крестец, os sacrum (sacrale) (рис. 28–33; см. рис. 7), имеет форму клина, располагается под последним поясничным позвонком и участвует в образовании задней стенки малого таза. В кости различают тазовую и дорсальную поверхности, две латеральные части, основание (широкая часть, обращенная вверх) и вершину (узкая часть, направленная вниз).

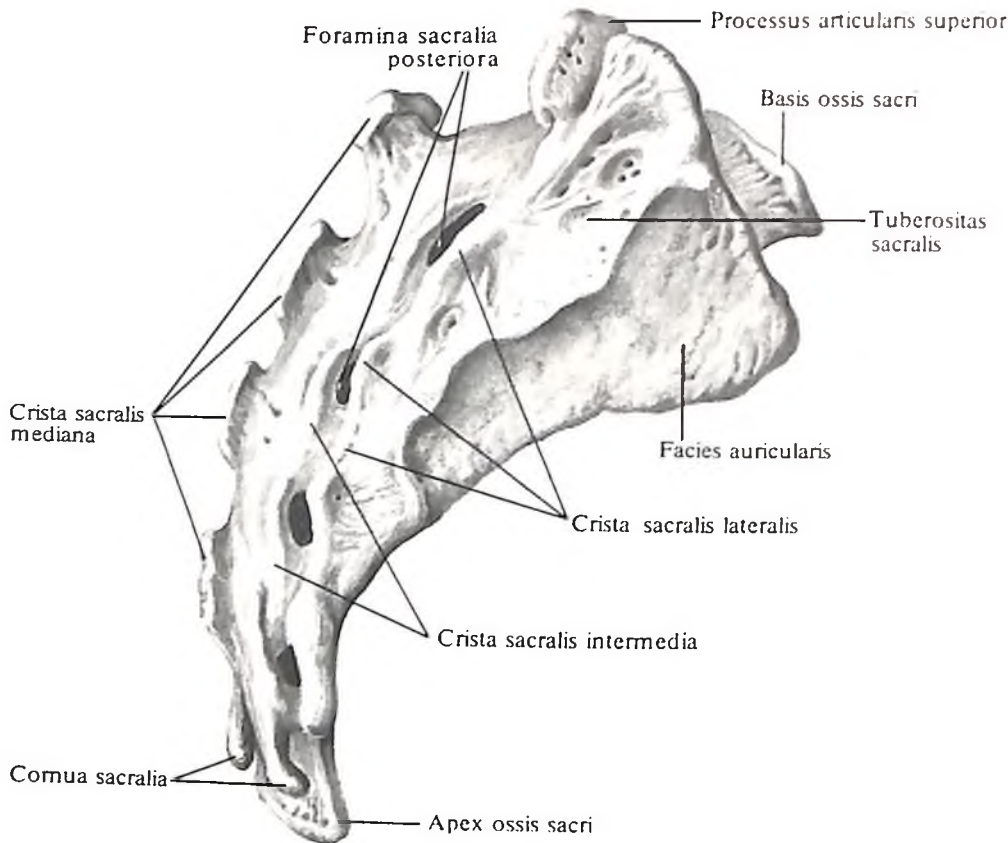
Передняя поверхность крестца гладкая, вогнутая, обращена в полость таза – это тазовая поверхность, *facies pelvica* (см. рис. 28). Она сохраняет следы сращения тел пяти крестцовых позвонков в виде четырех параллельно идущих *поперечных линий, lineae transversae*. Кнаружи от них с каждой стороны находится по четыре *передних тазовых крестцовых отверстия, foramina sacralia*



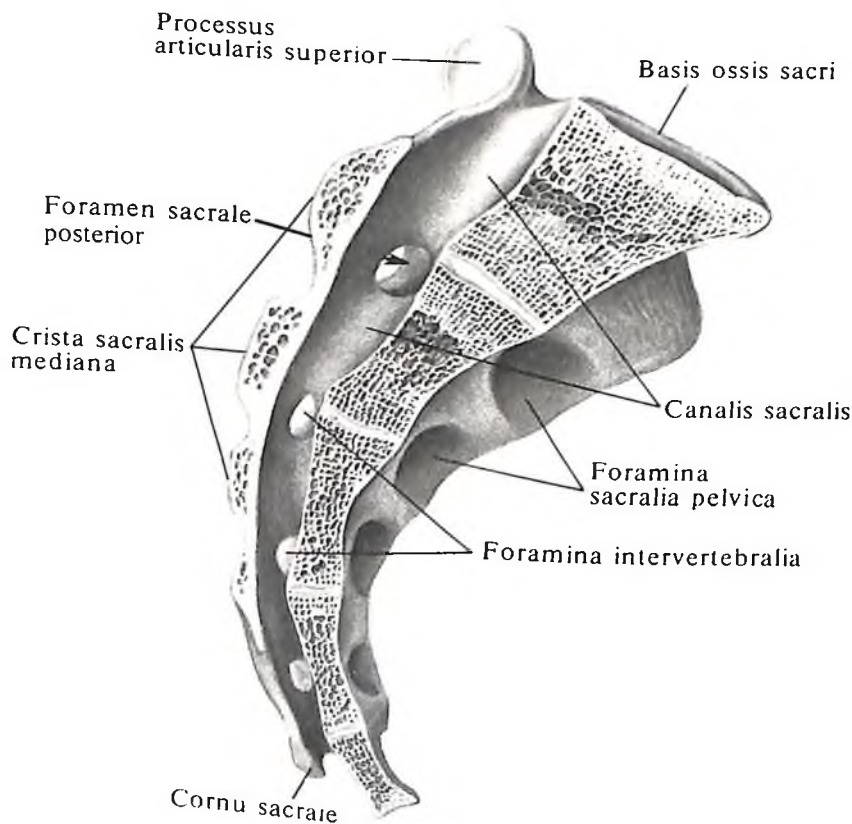
28. Крестец, os sacrum; вид спереди. (Тазовая поверхность, *facies pelvica*.)

29. Крестец, os sacrum; вид сзади. (Дорсальная поверхность, *facies dorsalis*.)





30. Крестец, os sacrum; вид справа.



31. Крестец, os sacrum; вид справа. (Срединно-продольный распил.)

anteriora (pelvica) (через них проходят передние ветви крестцовых спинномозговых нервов и сопровождающие их сосуды).

Дорсальная поверхность крестца, facies dorsalis sacri (см. рис. 29), выпуклая в продольном направлении, уже передней и шероховатая. На ней расположены пять рядом идущих сверху вниз костных гребней, образовавшихся в результате слияния между собой остистых, поперечных и суставных отростков крестцовых позвонков.

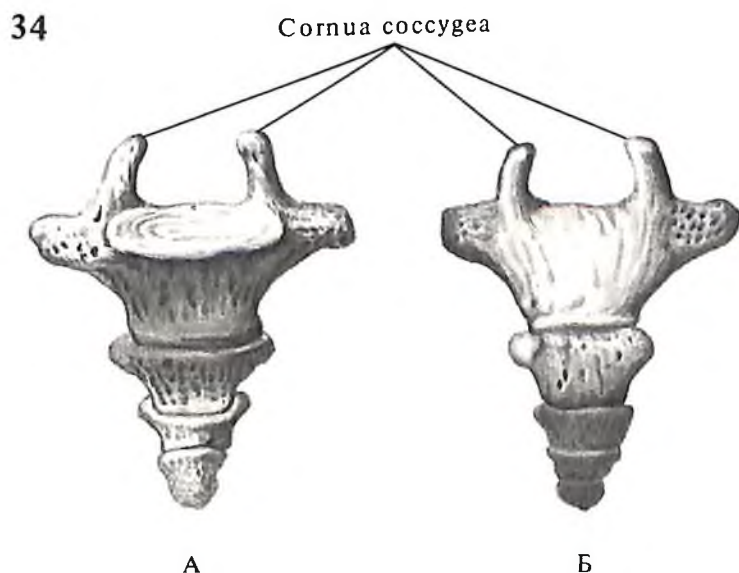
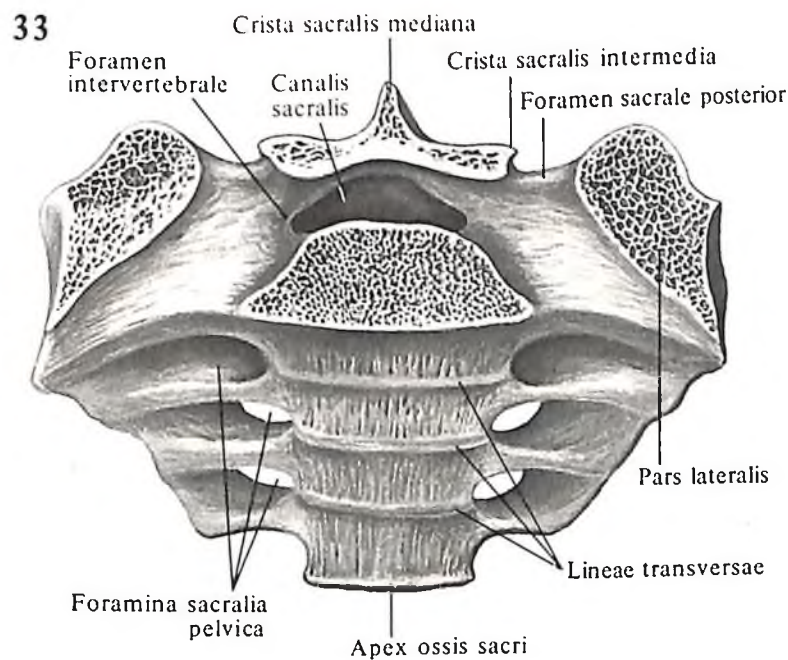
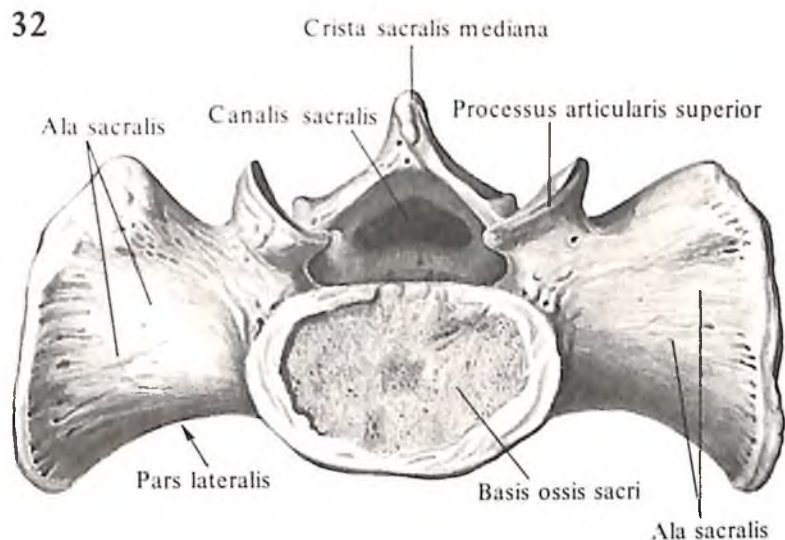
Срединный крестцовый гребень, crista sacralis mediana, образовался из слияния остистых отростков крестцовых позвонков и представлен четырьмя расположенными один над другим бугорками, иногда сливающимися в один шероховатый гребень.

С каждой стороны от срединного крестцового гребня, почти параллельно ему, имеется один слабо выраженный *промежуточный крестцовый гребень, crista sacralis intermedia*. Гребни образовались в результате слияния верхних и нижних суставных отростков. Кнаружи от них располагается хорошо выраженный ряд бугорков – *латеральный крестцовый гребень, crista sacralis lateralis*, который образуется путем слияния поперечных отростков. Между промежуточными и латеральными гребнями залегает по четыре *задних крестцовых отверстия, foramina sacralia posteriora*; они несколько меньше соответствующих передних крестцовых отверстий (через них проходят задние ветви крестцовых нервов).

По всему длиннику крестца следует *крестцовый канал, canalis sacralis*, изогнутой формы, расширенный вверху и суженный внизу; он является непосредственным продолжением книзу позвоночного канала. Крестцовый канал сообщается с крестцовыми отверстиями посредством имеющих внутри кости *межпозвоночных отверстий, foramina intervertebralia* (см. рис. 31).

Основание крестца, basis ossis sacri (см. рис. 28, 33), имеет поперечно-овальной формы углубление – место соединения с нижней поверхностью тела V поясничного позвонка. Передний край основания крестца в месте соединения с V поясничным позвонком образует выступ – *мыс, promontorium* (см. рис. 7), сильно выступающий в полость таза. От заднего отдела основания крестца отходят вверх *верхние суставные отростки, processus articulares superiores*, I крестцового позвонка. Их *суставные поверхности, facies articulares*, направлены назад и медиально и сочленяются с нижними суставными отростками V поясничного позвонка. Задний край основания (дуги) крестца с выступающими над ним верхними суставными отростками ограничивает вход в крестцовый канал.

Вершина крестца, apex ossis sacri, узкая,



тупая и имеет небольшую овальную площадку – место соединения с верхней поверхностью копчика; здесь образуется крестцово-копчиковый сустав, articulatio sacrococcygea (см. рис. 224), хорошо выраженный у молодых людей, особенно у женщин.

Позади вершины, на задней поверхности крестца, промежуточные гребни заканчиваются направленными вниз двумя небольшими выступами – *крестцовыми рогами, cornua sacralia*. Задняя поверхность вершины и крестцовые рога ограничивают выходное отверстие крестцового канала – *крестцовую щель, hiatus sacralis*.

Верхненаружный отдел крестца – *латеральная часть, pars lateralis*, образовался путем слияния поперечных отростков крестцовых позвонков.

Верхняя, уплощенная, треугольной

32. Крестец, os sacrum; вид сверху.

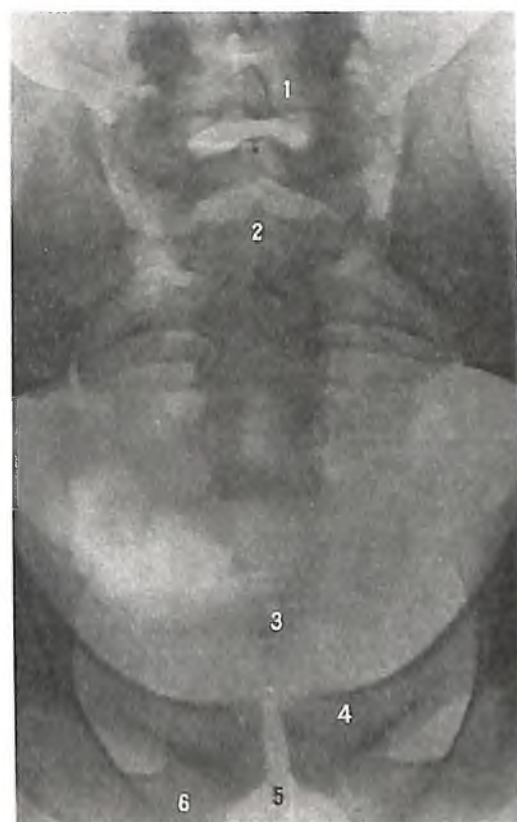33. Крестец, os sacrum. (Горизонтальный распил на уровне II крестцового позвонка.)

34. Копчик, os coccygis.

А – вид спереди; Б – вид сзади.

35. Крестцовая и копчиковая части позвоночного столба (рентгенограмма).

1 – V поясничный позвонок; 2 – крестец; 3 – копчик; 4 – лобковая кость; 5 – лобковая дуга; 6 – седалищная кость.



формы поверхность латеральной части крестца, передний край которой переходит в пограничную линию, носит название *крестцового крыла, ala sacralis* (см. рис. 28, 32).

Латеральная поверхность крестца – суставная *ушковидная поверхность, facies auricularis* (см. рис. 30), сочленяется с одноименной поверхностью подвздошной кости (см. „Пояс нижней конечности“).

Кзади и медиально от ушковидной поверхности располагается *крестцовая бугристость, tuberositas sacralis*, – след прикрепления крестцово-подвздошных межкостных связок.

Крестец у мужчин длиннее, уже и более изогнут, чем у женщин.

Копчик

Копчик, os coccygis (рис. 34, 35; см. рис. 7), представляет собой кость, сросшуюся у взрослого человека из 4–5, реже из 3–6 позвонков.

Копчик имеет форму изогнутой пирамиды, основание которой обращено вверх, а верхушка – вниз. Образующие ее позвонки имеют только тела. На I копчиковом позвонке с каждой стороны располагаются остатки верхних суставных отростков в виде небольших выступов – *копчиковые рога, cornua coccygea*, которые направлены вверх и соединяются с крестцовыми рогами.

Верхняя поверхность копчика несколько вогнута, соединяется с верхушкой крестца посредством крестцово-копчикового сустава.

КОСТИ ГРУДНОЙ КЛЕТКИ

Ребра

Ребра, costae (рис. 36–39), 12 пар, – узкие, различной длины изогнутые костные пластинки, симметрично располагаются по бокам грудного отдела позвоночного столба.

В каждом ребре различают более длинную *костную часть ребра, os costale*, короткую хрящевую – *реберный хрящ, cartilago costalis*, и два конца – передний, обращенный к груди, и задний, обращенный к позвоночному столбу.

Костная часть ребра имеет головку, шейку и тело. *Головка ребра, capit costae*, располагается на его позвоночном конце. На ней имеется *суставная поверхность головки ребра, facies articularis capitis costae*. Эту поверхность на II–X ребрах разделяет горизонтально идущий *гребень головки ребра, crista capitis costae*, на верхнюю, меньшую, и нижнюю, большую. Части, каждая из кото-

рых соответственно сочленяется с реберными ямками двух соседних позвонков.

Шейка ребра, collum costae, – наиболее суженная и округлая часть ребра, несет на верхнем крае *гребень шейки ребра, crista colli costae* (I и XII ребра этого гребня не имеют).

На границе с телом у 10 верхних пар ребер на шейке имеется небольшой *бугорок ребра, tuberculum costae*, на котором находится *суставная поверхность бугорка ребра, facies articularis tuberculi costae*, сочленяющаяся с поперечной реберной ямкой соответствующего позвонка.

Между задней поверхностью шейки ребра и передней поверхностью поперечного отростка соответствующего позвонка образуется *реберно-поперечное отверстие, foramen costotransversarium* (см. рис. 44).

Тело ребра, corpus costae, простираясь от бугорка до грудинного конца ребра, является наиболее длинным отделом костной части ребра. На некотором расстоянии от бугорка тело ребра, сильно изгибаясь, образует *угол ребра, angulus costae*. У I ребра (см. рис. 36, А) он совпадает с бугорком, а на остальных ребрах расстояние между этими образованиями увеличивается (вплоть до XI ребра); тело XII ребра угла не образует. На всем протяжении тело ребра уплощено. Это позволяет различать в нем две поверхности: внутреннюю, вогнутую, и наружную, выпуклую, и два края: верхний, округлый, и нижний, острый. На внутренней поверхности вдоль нижнего края проходит *борозда ребра, sulcus costae* (см. рис. 37), где залегают межреберные артерия, вена и нерв. Край ребер описывают спираль, поэтому ребро перекручено вокруг своей длинной оси.

На переднем грудинном конце костной части ребра имеется ямка с небольшой шероховатостью; к ней прикрепляется реберный хрящ.

Реберные хрящи, cartilagine costales (их также 12 пар), являются продолжением костных частей ребер. От I до II ребра они постепенно удлиняются и соединяются непосредственно с грудиной. Верхние 7 пар ребер – *истинные ребра, costae verae*, нижние 5 пар ребер – *ложные ребра, costae spuriae*, а XI и XII ребра – *колеблющиеся ребра, costae fluitantes*. Хрящи VIII, IX и X ребер непосредственно к груди не подходят, но каждый из них присоединяется к хрящу вышележащего ребра. Хрящи XI и XII ребер (иногда X) не достигают грудины и своими хрящевыми концами лежат свободно в мышцах брюшной стенки.

Некоторые особенности имеют две первые и две последние пары ребер. *Первое ребро, costa prima* (I) (см. рис. 36, А), короче, но шире остальных, имеет почти горизонтально расположенные верхнюю и нижнюю поверхности (вместо наружной и вну-

тренней у других ребер). На верхней поверхности ребра, в переднем отделе, имеется *бугорок передней лестничной мышцы, tuberculum m. scaleni anterioris* (место прикрепления указанной мышцы). Кнаружи и кзади от бугорка лежит неглубокая *борозда подключичной артерии, sulcus a. subclaviae* (след пролегающей здесь одноименной артерии. а. subclavia), кзади от которой находится небольшая шероховатость (место прикрепления средней лестничной мышцы, m. scalenus medius). Кпереди и кнутри от бугорка имеется слабо выраженная *борозда подключичной вены, sulcus v. subclaviae*. Суставная поверхность головки I ребра не разделена гребнем; шейка длинная и тонкая; реберный угол совпадает с бугорком ребра.

Второе ребро, costa secunda (II) (см. рис. 36, Б), имеет на наружной поверхности шероховатость – *бугристость передней зубчатой мышцы, tuberositas m. serrati anterioris* (место прикрепления зубца указанной мышцы).

Одиннадцатое и двенадцатое ребра, costa XI et costa XII (см. рис. 39), имеют не разделенные гребнем суставные поверхности головки. На XI ребре угол, шейка, бугорок и реберная борозда выражены слабо, а на XII они отсутствуют.

Грудина

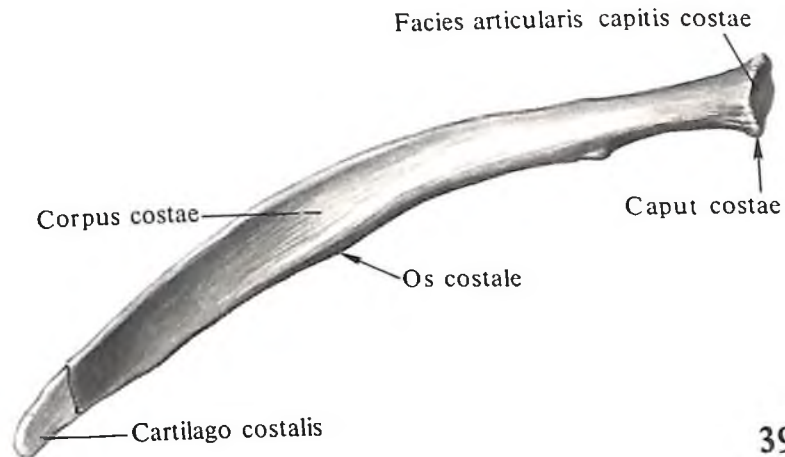
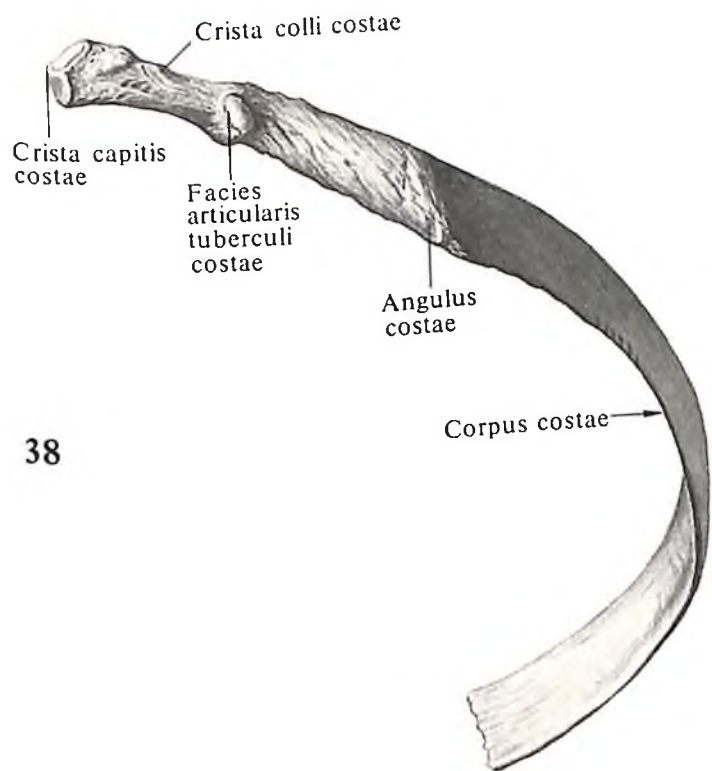
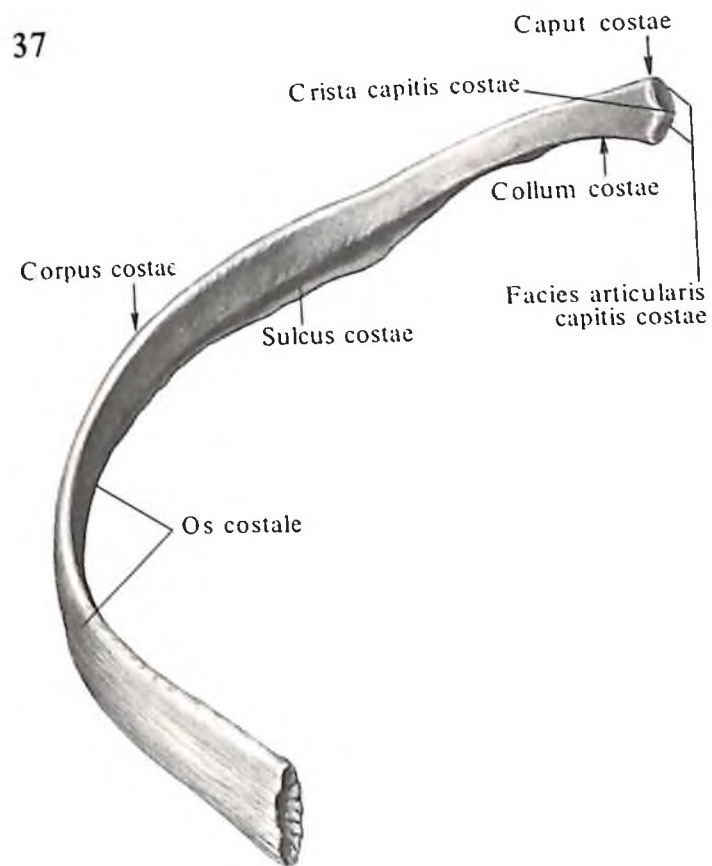
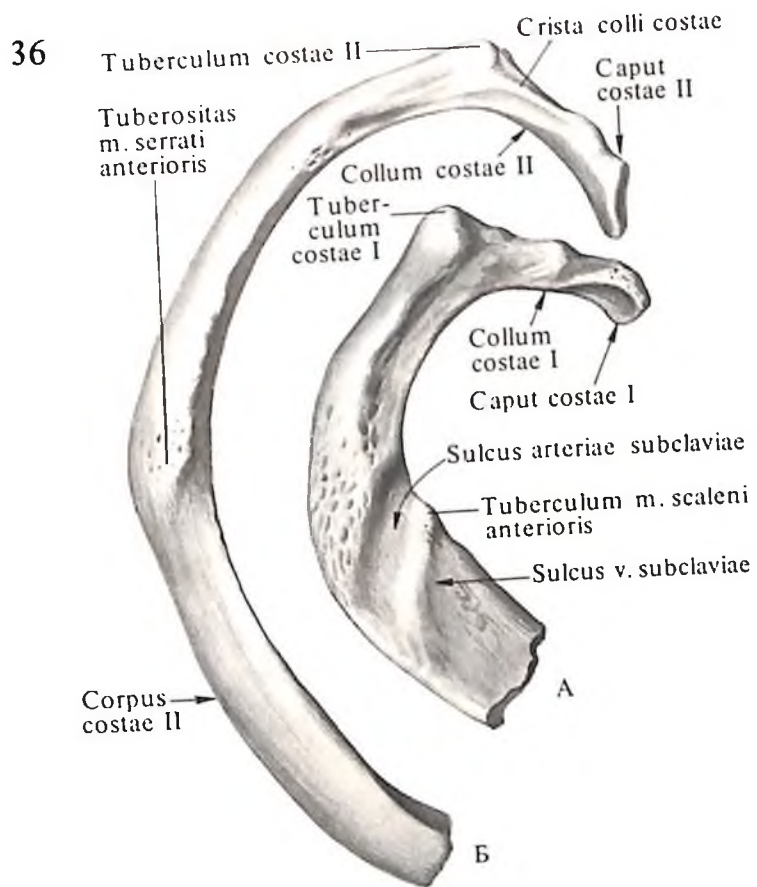
Грудина, sternum (рис. 40, 41), – непарная кость удлинённой формы с несколько выпуклой передней поверхностью и соответственно вогнутой задней поверхностью. Грудина занимает отдел передней стенки грудной клетки. На ней различают рукоятку, тело и мечевидный отросток. Все эти три части соединяются между собой хрящевыми прослойками, которые с возрастом окостеневают.

Рукоятка грудины, manubrium sterni, – наиболее широкая часть, толстая сверху, тоньше и уже внизу, имеет на верхнем крае *ямчатую вырезку, incisura jugularis*, легко прощупываемую через кожу. По бокам ямчатой вырезки располагаются *ключичные вырезки, incisurae clavicales*, – места сочленения грудины с грудинными концами ключиц.

Несколько ниже, на боковом крае, находится *вырезка I ребра, incisura costalis I*, – место сращения с хрящом I ребра. Еще ниже имеется небольшое углубление – верхний участок реберной вырезки II ребра; нижний участок этой вырезки находится на теле грудины.

Тело грудины, corpus sterni, почти в 3 раза длиннее рукоятки, но уже ее. Тело грудины у женщин короче, чем у мужчин.

Передняя поверхность грудины имеет следы слияния ее частей в процессе эм-



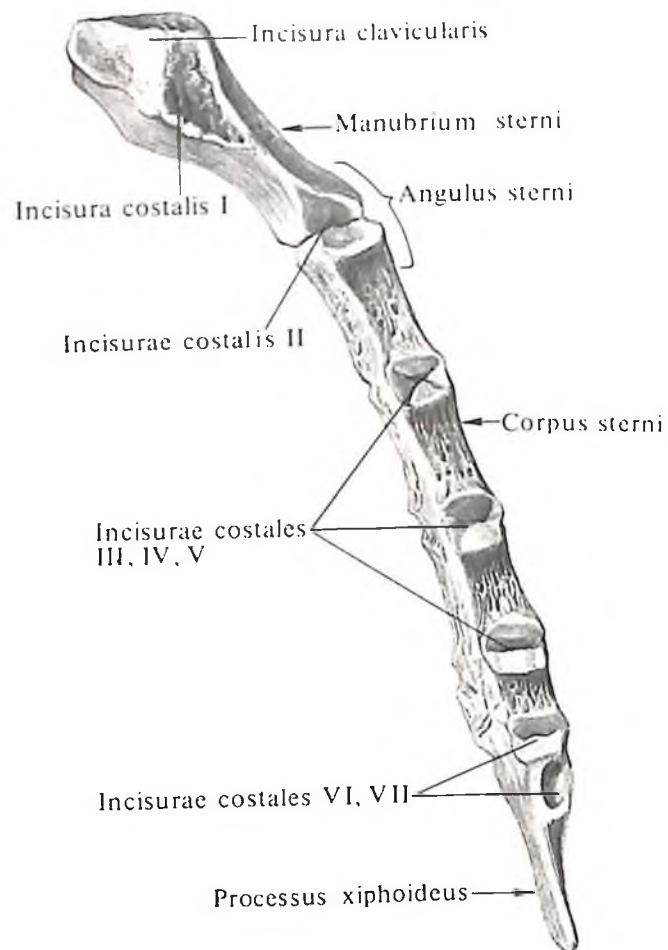
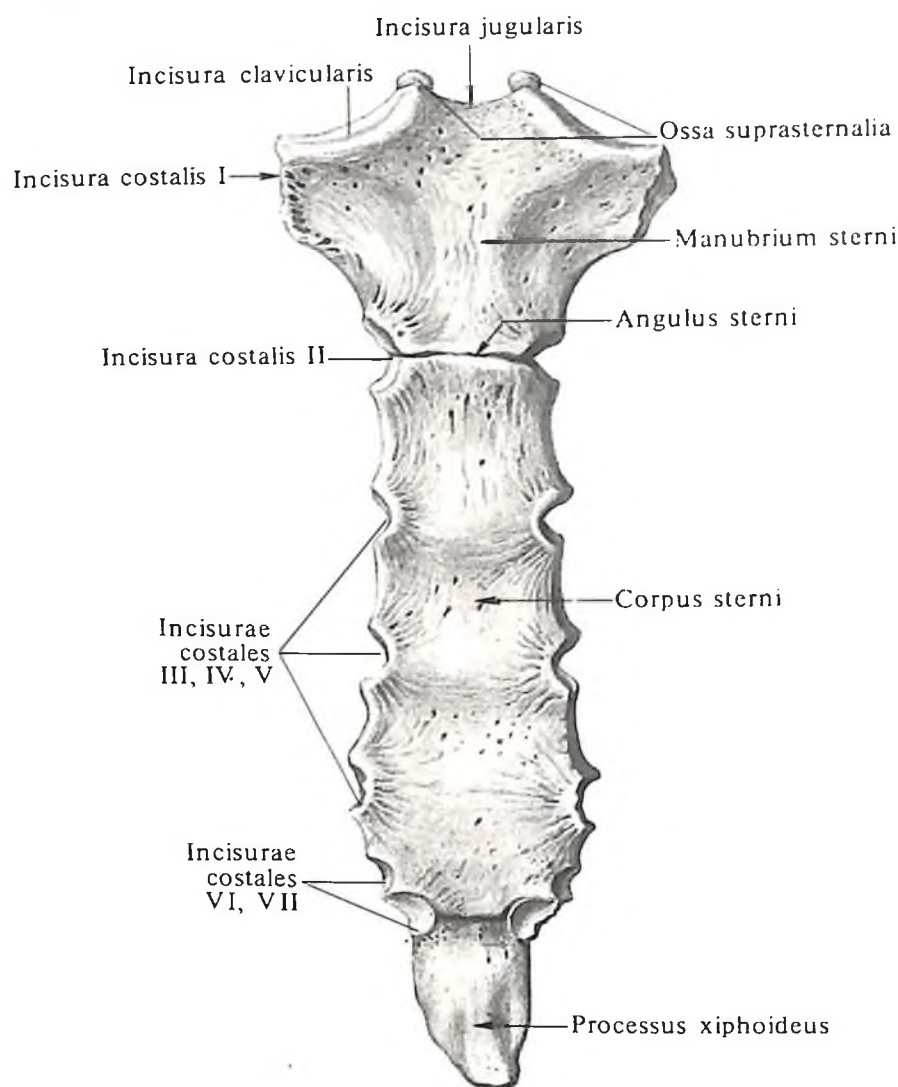
36. Ребра, costae, правые; вид сверху.

А – I ребро; Б – II ребро.

37. Восьмое (VIII) ребро, costa VIII, правое. (Внутренняя поверхность.)

38. Восьмое (VIII) ребро, costa VIII, правое. (Наружная поверхность.)

39. Двенадцатое (XII) ребро, costa XII, правое. (Внутренняя поверхность.)



брионального развития в виде слабо выраженных поперечно идущих линий.

Хрящевое соединение верхнего края тела с нижним краем рукоятки получило название *синхондроза рукоятки грудины*, *synchondrosis manubriosternalis* (см. рис. 235), при этом тело и рукоятка сходятся, образуя тупой, открытый кзади угол *грудины*, *angulus sterni*. Этот выступ находится на уровне сочленения II ребра с грудиной и легко прощупывается через кожу.

На боковом крае тела грудины различают четыре полные и две неполные *реберные вырезки*, *incisurae costales*, – места сочленения грудины с хрящами II–VII ребер. Одна неполная вырезка находится вверху бокового края грудины и соответствует хрящу II ребра, другая – внизу бокового края и соответствует хрящу VII ребра; четыре полные вырезки залегают между ними и соответствуют III–VI ребрам.

Участки боковых отделов, лежащие между двумя соседними реберными вырезками, имеют форму полулунных углублений.

40. Грудина, sternum; вид спереди.

41. Грудина, sternum; вид справа.

Мечевидный отросток, *processus xiphoideus*, – самая короткая часть грудины, может быть различным по величине и форме, с раздвоенной верхушкой или с отверстием посередине. Острая или притупленная верхушка обращена либо кпереди, либо кзади. В верхнебоковом отделе мечевидного отростка имеется неполная вырезка, сочленяющаяся с хрящом VII ребра.

Мечевидный отросток образует с телом грудины *синхондроз мечевидного отростка*, *synchondrosis xiphosternalis* (см. рис. 235). К старости мечевидный отросток, окостеневающая, срастается с телом грудины.

Иногда выше рукоятки грудины, в толще подподъязычной группы мышц или в медиальной ножке грудино-ключично-сосцевидной мышцы, располагаются 1–3 *нагрудные кости*, *ossa suprasternalia*. Они сочленяются с рукояткой грудины.

ГРУДНАЯ КЛЕТКА

Грудную клетку, *compages thoracis* (рис. 42–45), составляют грудной отдел позвоночного столба, ребра (12 пар) и грудина.

Грудная клетка образует *грудную полость*, *cavitas thoracis*, имеющую форму усеченного конуса, обращенного широким основанием книзу, а усеченной верхушкой – кверху. В грудной клетке различают переднюю, заднюю и боковые стенки, верхнее и нижнее отверстие, которые ограничивают грудную полость.

Передняя стенка короче остальных стенок, образуется грудиной и хрящами ребер. Располагаясь косо, она больше выступает кпереди своими нижними отделами, чем верхними. Задняя стенка длиннее передней, образована грудными позвонками и участками ребер от головок до углов; ее направление почти вертикально.

На наружной поверхности задней стенки грудной клетки, между остистыми отростками позвонков и углами ребер, с обеих

сторон образуется два желоба – спинные борозды; в них залегают глубокие мышцы спины. На внутренней поверхности грудной клетки, между выступающими телами позвонков и углами ребер, также образуется два желоба – *легочные борозды, sulci pulmonales*; к ним примыкают позвоночной частью реберной поверхности легкие (см. рис. 44).

Боковые стенки длиннее передней и задней, образованы телами ребер и бывают более или менее выпуклыми.

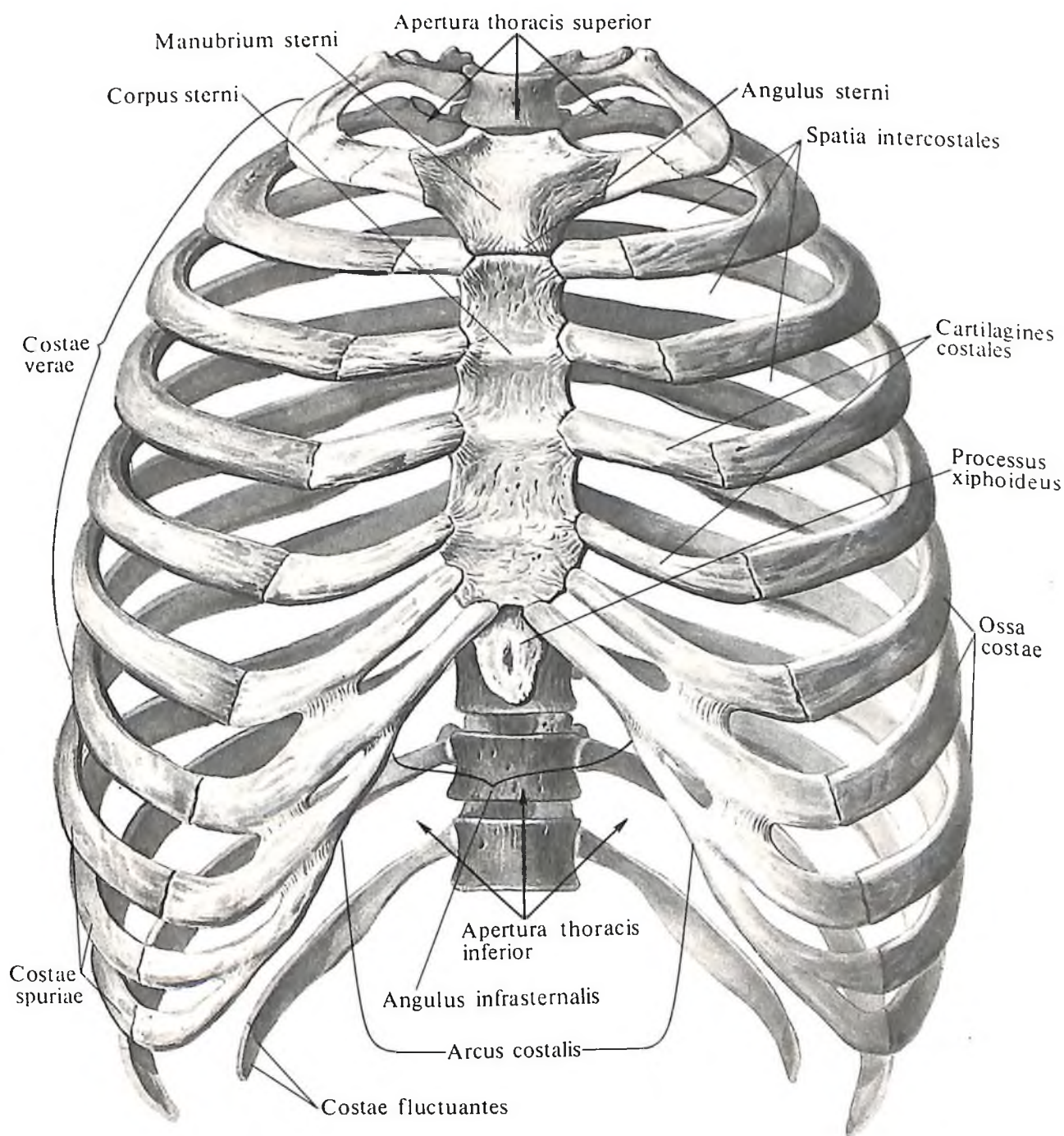
Пространства, ограниченные сверху и снизу двумя соседними ребрами, спереди – боковым краем грудины и сзади – позвонками, называют *межреберьями, spatia intercostalia*; они выполнены связками, межреберными мышцами и мембранами.

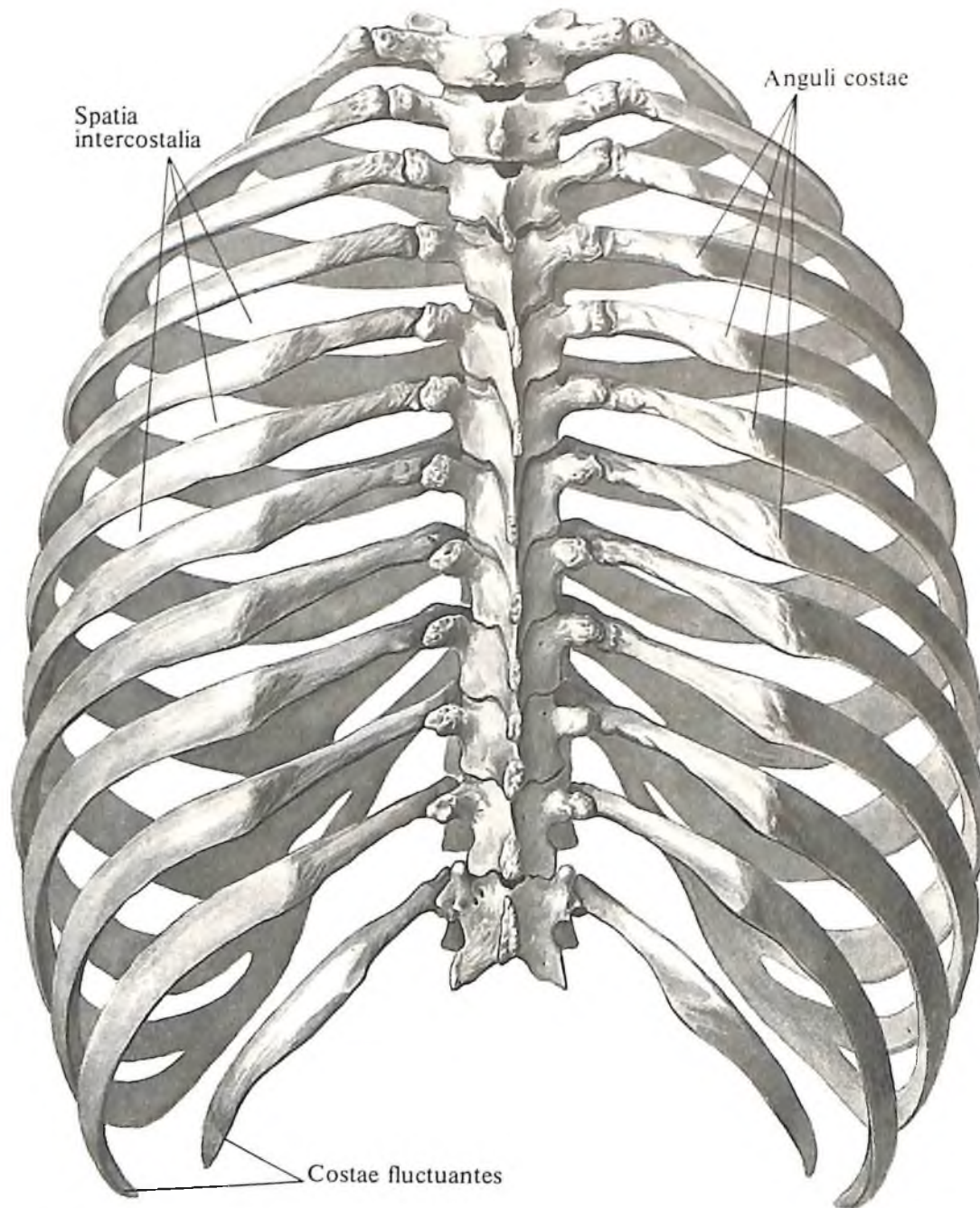
Грудная клетка, compages thoracis, ограниченная указанными стенками, имеет два отверстия – верхнее и нижнее, которые называются апертурами.

Верхняя апертура грудной клетки, apertura thoracis superior (см. рис. 133), меньше нижней, ограничена спереди верхним краем рукоятки, с боков – первыми ребрами и сзади – телом I грудного позвонка. Она имеет поперечно-овальную форму и расположена в плоскости, наклоненной сзади наперед и книзу.

Верхний край рукоятки грудины находится на уровне промежутка между II и III грудными позвонками.

42. Грудная клетка, compages thoracis; вид спереди.





43. Грудная клетка, *compages thoracis*; вид сзади.

Нижняя апертура грудной клетки, *apertura thoracis inferior*, ограничена спереди мечевидным отростком и образованной хрящевыми концами ложных ребер реберной дугой, с боков – свободными концами XI и XII ребер и нижними краями XII ребер, сзади – телом XII грудного позвонка.

Реберная дуга, *arcus costalis*, у мечевидного отростка образует открытый книзу подгрудный угол, *angulus infrasternalis* (см. рис. 42).

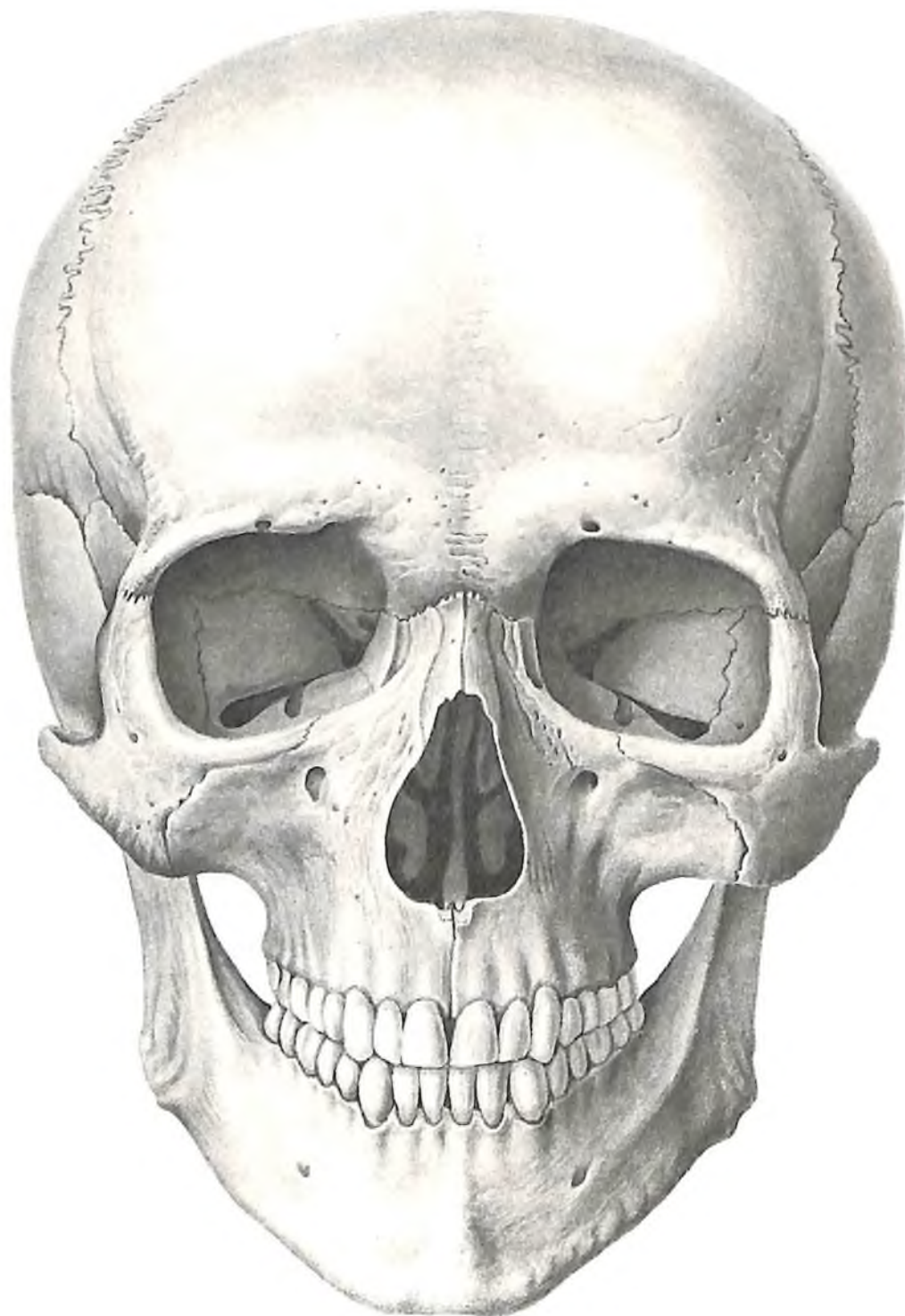
Форма грудной клетки у различных людей разная (плоская, цилиндрическая или коническая). У лиц с узкой грудной клеткой подгрудный угол острее и межреберья шире, а сама грудная клетка длиннее, чем у лиц с широкой грудной клеткой. Грудная клетка у мужчин длиннее, шире и более конусообразна, чем у женщин. Форма грудной клетки зависит также от возраста.

ЧЕРЕП

Череп, *cranium*, состоит из двух отделов – кости черепа, *ossa cranii*, и кости лица, *ossa faciei*.

КОСТИ ЧЕРЕПА

Скелетом головы является череп, *cranium* (рис. 46–51), отдельные кости которого подразделяются на кости мозгового отдела че-



46. Череп, *cranium*; вид спереди. (Лицевая норма, *norma facialis*.)

рена, которые образуют полость черепа, *cavitas cranii*, – вместилище для головного мозга и *кости лица, ossa faciei*. Череп служит вместилищем для головного мозга (мозговой череп) и некоторых органов чувств (органы зрения, слуха и обоняния).

Кости лица (лицевой отдел черепа) составляют остов лица, начальных отделов пищеварительной и дыхательной систем.

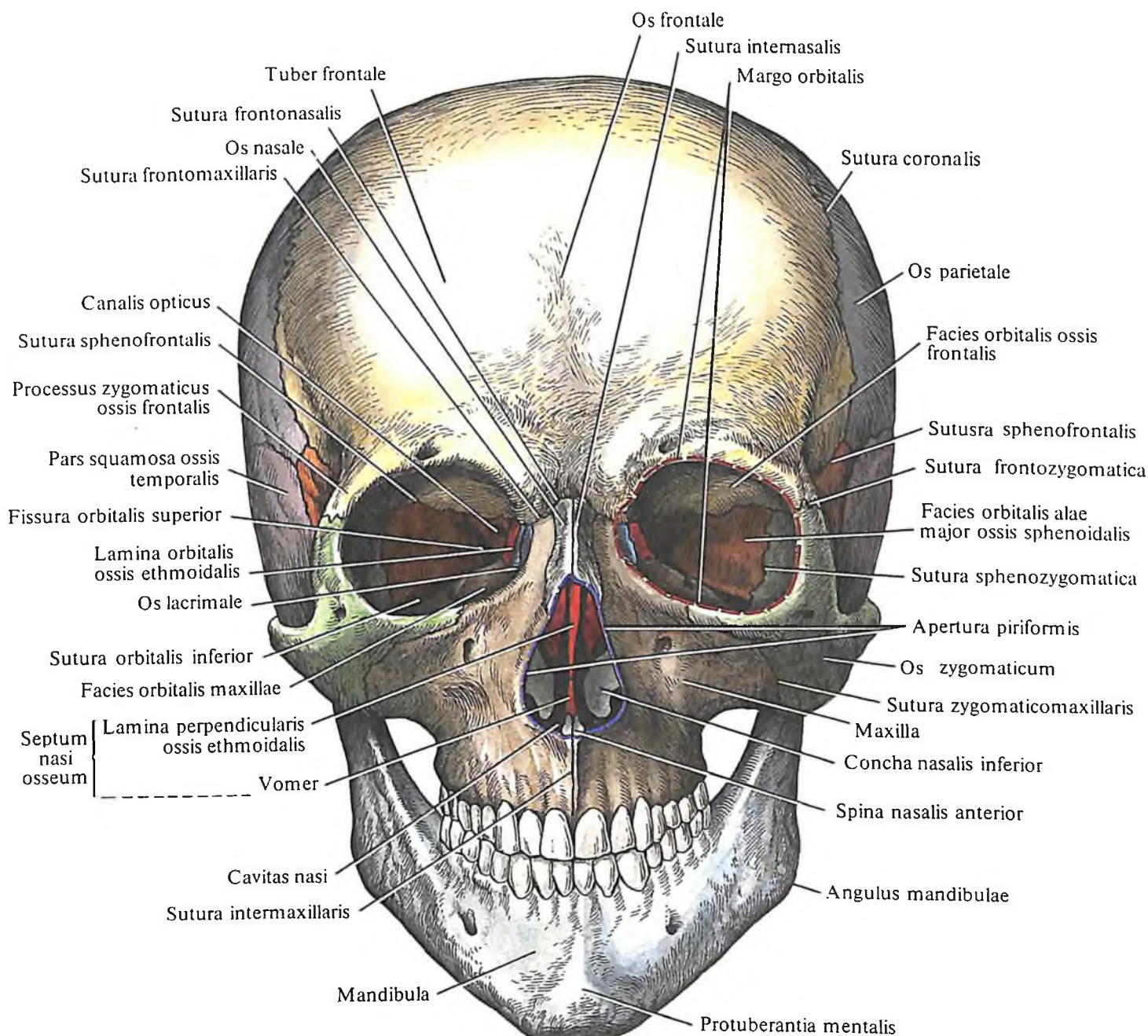
Оба отдела черепа образуются из отдель-

ных костей, соединенных между собой неподвижно при помощи швов, *suturae*, и хрящевых соединений, *synchondroses*, за исключением нижней челюсти, соединенной с черепом подвижно посредством височно-нижнечелюстного сустава, *articulatio temporomandibularis*.

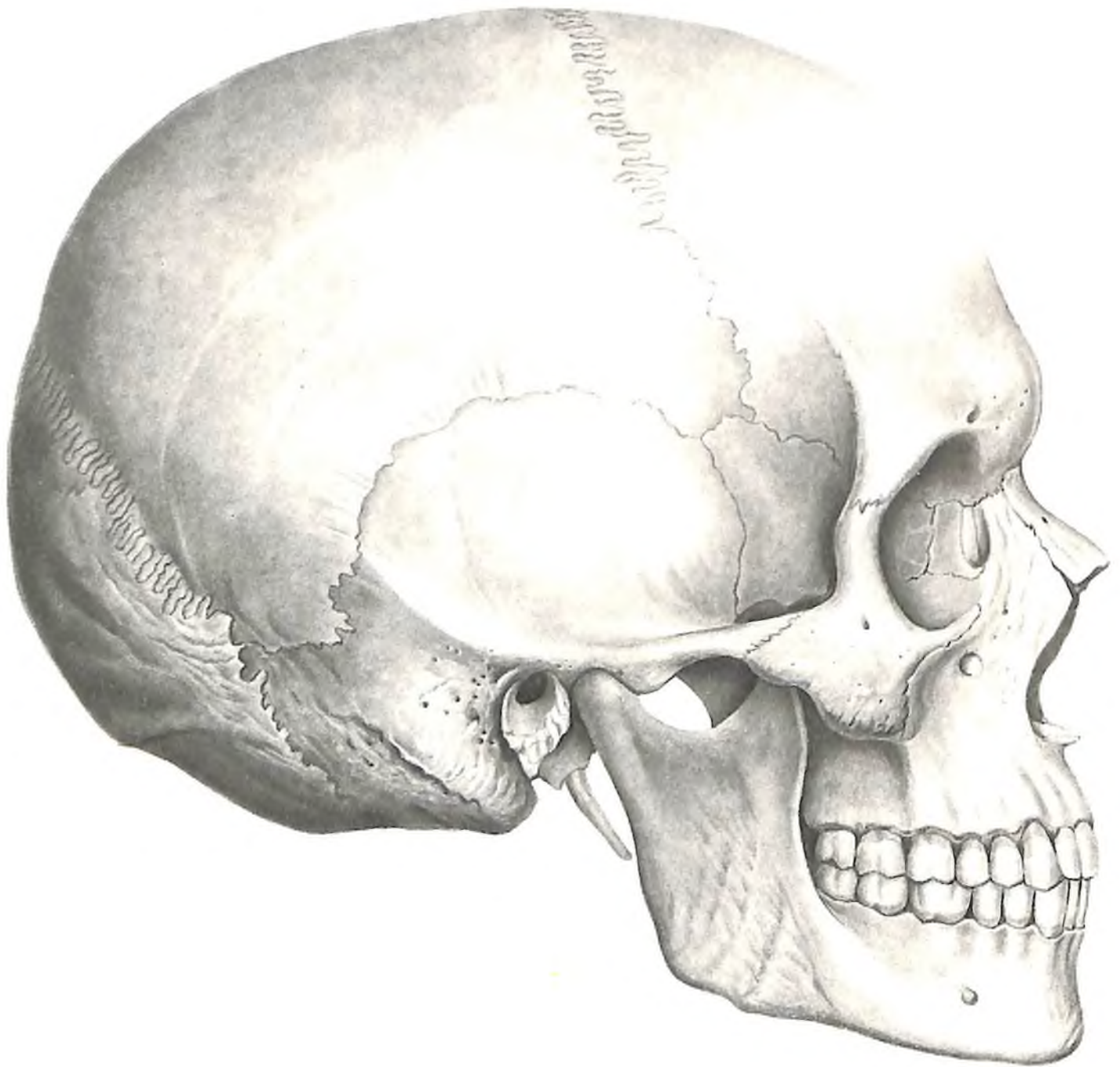
К костям мозгового черепа на основании данных о его развитии относятся непарные кости: *затылочная, клиновидная, лоб-*

ная, решетчатая, сошник – и парные кости: *височная, теменная, нижняя носовая раковина, слезная, носовая*.

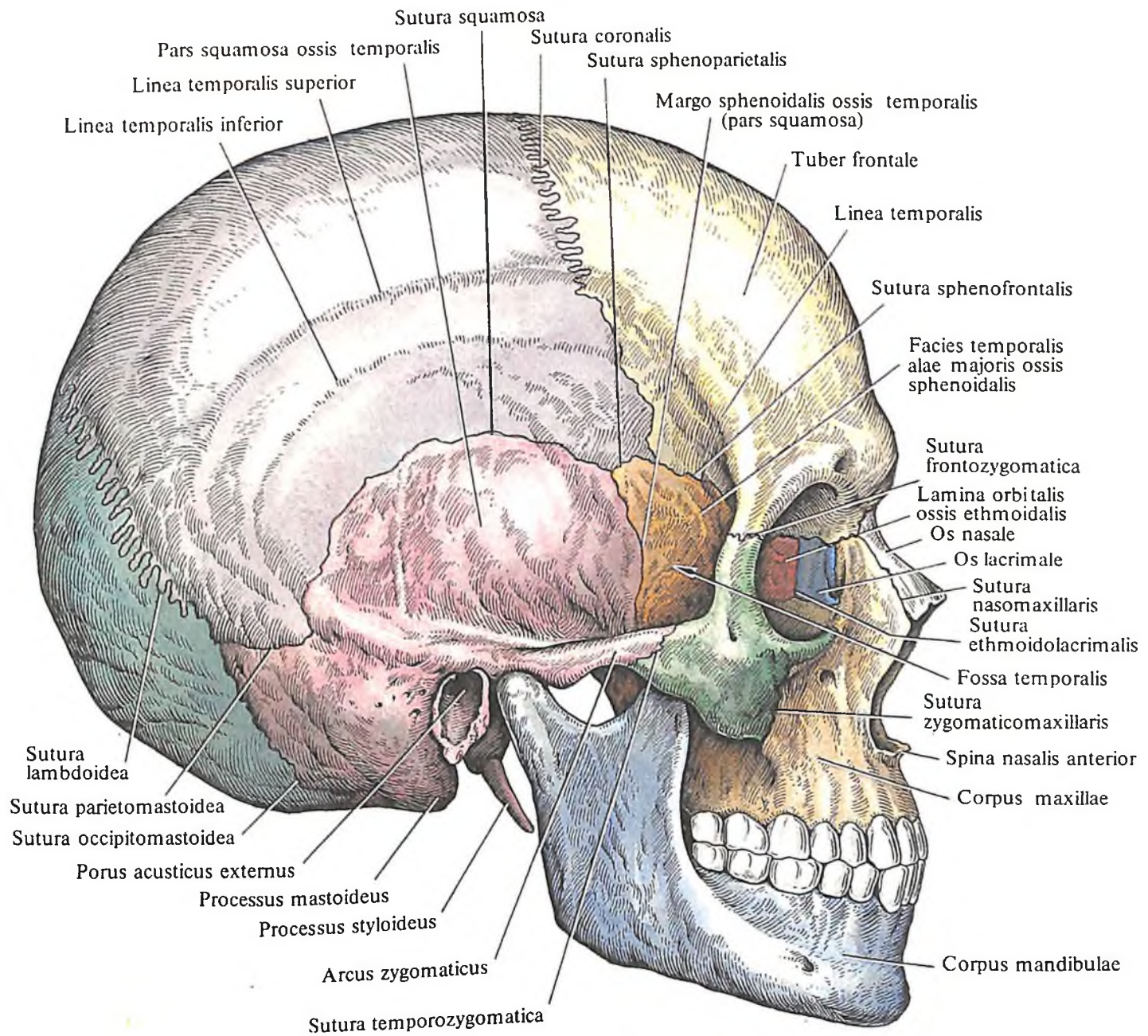
К костям лица относятся парные кости: *верхняя челюсть, небная кость, скуловая кость* – и непарные кости: *нижняя челюсть и подъязычная кость*. Последняя хотя и располагается в области шеи, развивается как кость лицевого отдела черепа и описывается вместе с ним.



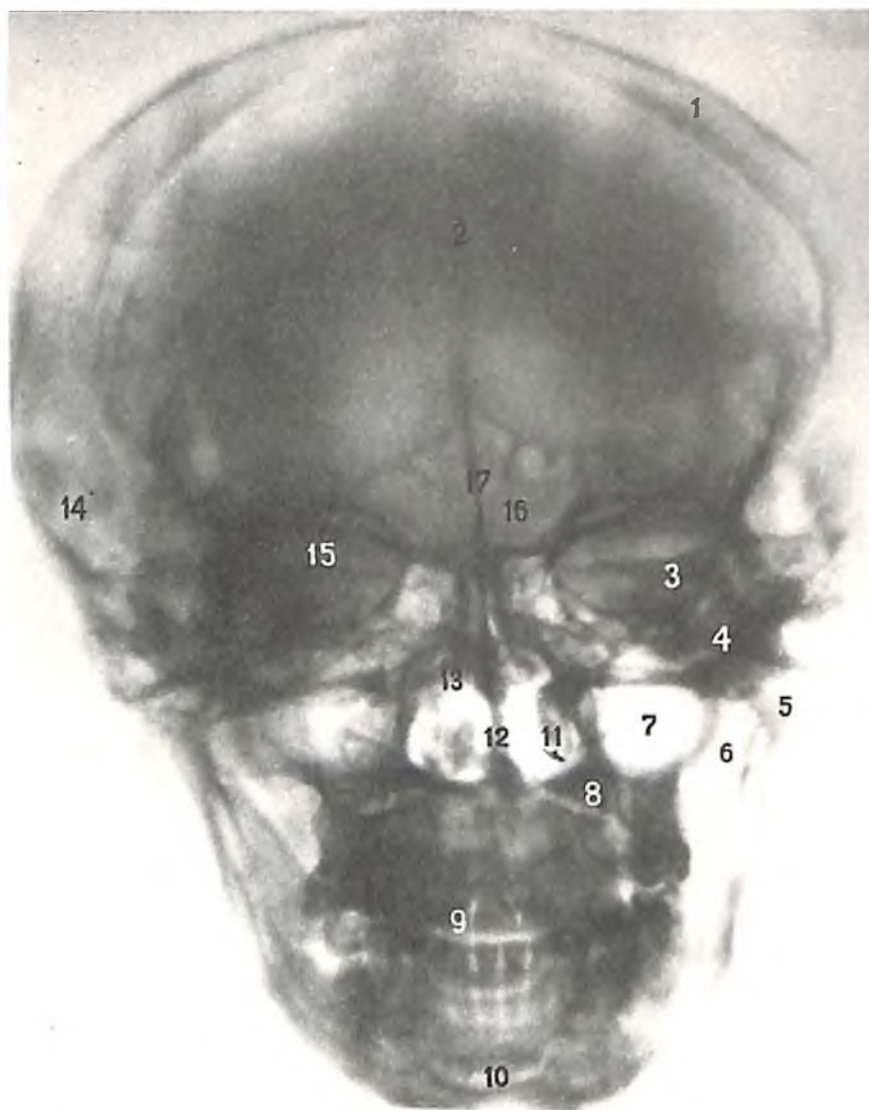
47. Череп, *cranium*; вид спереди (полусхематично).



48. Череп, сканіум; вид справа.
(Латеральная норма, норма
lateralis.)

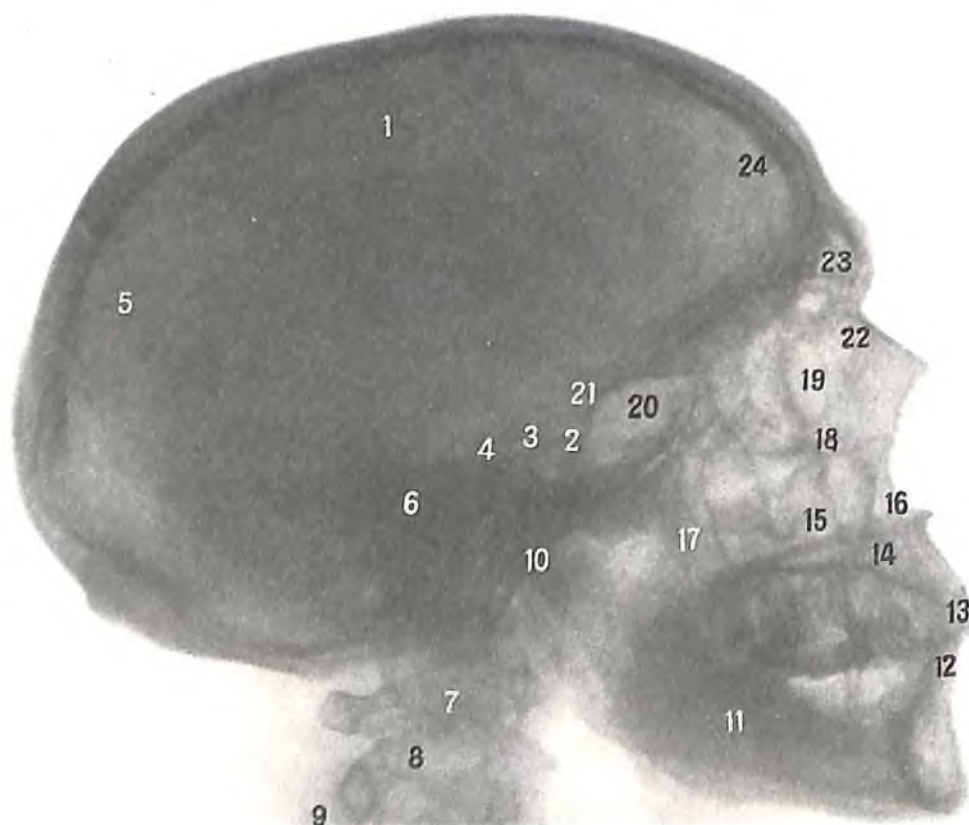


49. Череп, cranium; вид справа (полусхематично).



50. Череп (рентгенограмма, заднепередняя проекция).

1 – теменная кость; 2 – лобная кость; 3 – височная кость (каменистая часть); 4 – скуловая кость; 5 – мыщелковый отросток нижней челюсти; 6 – венечный отросток нижней челюсти; 7 – верхнечелюстная пазуха; 8 – верхняя челюсть; 9 – зуб (верхний латеральный резец); 10 – нижняя челюсть; 11 – нижняя носовая раковина; 12 – костная перегородка носа; 13 – средняя носовая раковина; 14 – височная кость; 15 – глазница; 16 – лобная пазуха; 17 – перегородка лобных пазух.



51. Череп (рентгенограмма, боковая проекция).

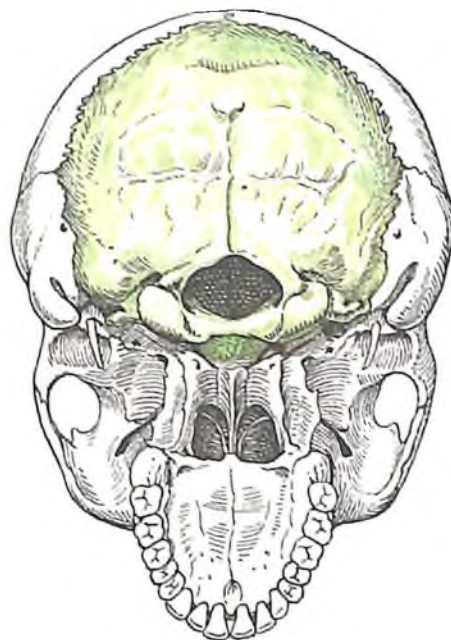
1 – теменная кость; 2 – турецкое седло; 3 – спинка седла; 4 – скат; 5 – затылочная кость; 6 – височная кость (каменистая часть); 7 – II шейный позвонок; 8 – поперечный отросток; 9 – остистый отросток; 10 – мыщелковый отросток нижней челюсти; 11 – нижняя челюсть; 12 – резцы нижней челюсти; 13 – резцы верхней челюсти; 14 – верхняя челюсть; 15 – верхнечелюстная пазуха; 16 – передняя носовая ость; 17 – венечный отросток нижней челюсти; 18 – подглазничный край; 19 – глазница; 20 – клиновидная пазуха; 21 – передний наклоненный отросток; 22 – носовая кость; 23 – лобная пазуха; 24 – лобная кость.

Топографически нижняя носовая раковина, сошник, слезная и носовая кости принадлежат скелету лица.

Затылочная кость

Затылочная кость, os occipitale (рис. 52–55; см. рис. 48, 49), непарная, образует задне-нижний отдел черепа. Ее наружная поверхность выпуклая, а внутренняя, мозговая, вогнутая. В передне-нижнем ее отделе находится *большое (затылочное) отверстие, foramen magnum*, соединяющее полость черепа с позвоночным каналом. Это отверстие окружено неглубокой бороздой затылочного синуса, *sulcus sinus occipitalis*. На основании данных о процессе развития затылочной кости в ней различают четыре части, окружающие большое (затылочное) отверстие: *базиллярную часть* – впереди большого (затылочного) отверстия, *парные латеральные части* – по бокам от него и *затылочную часть*, расположенную сзади.

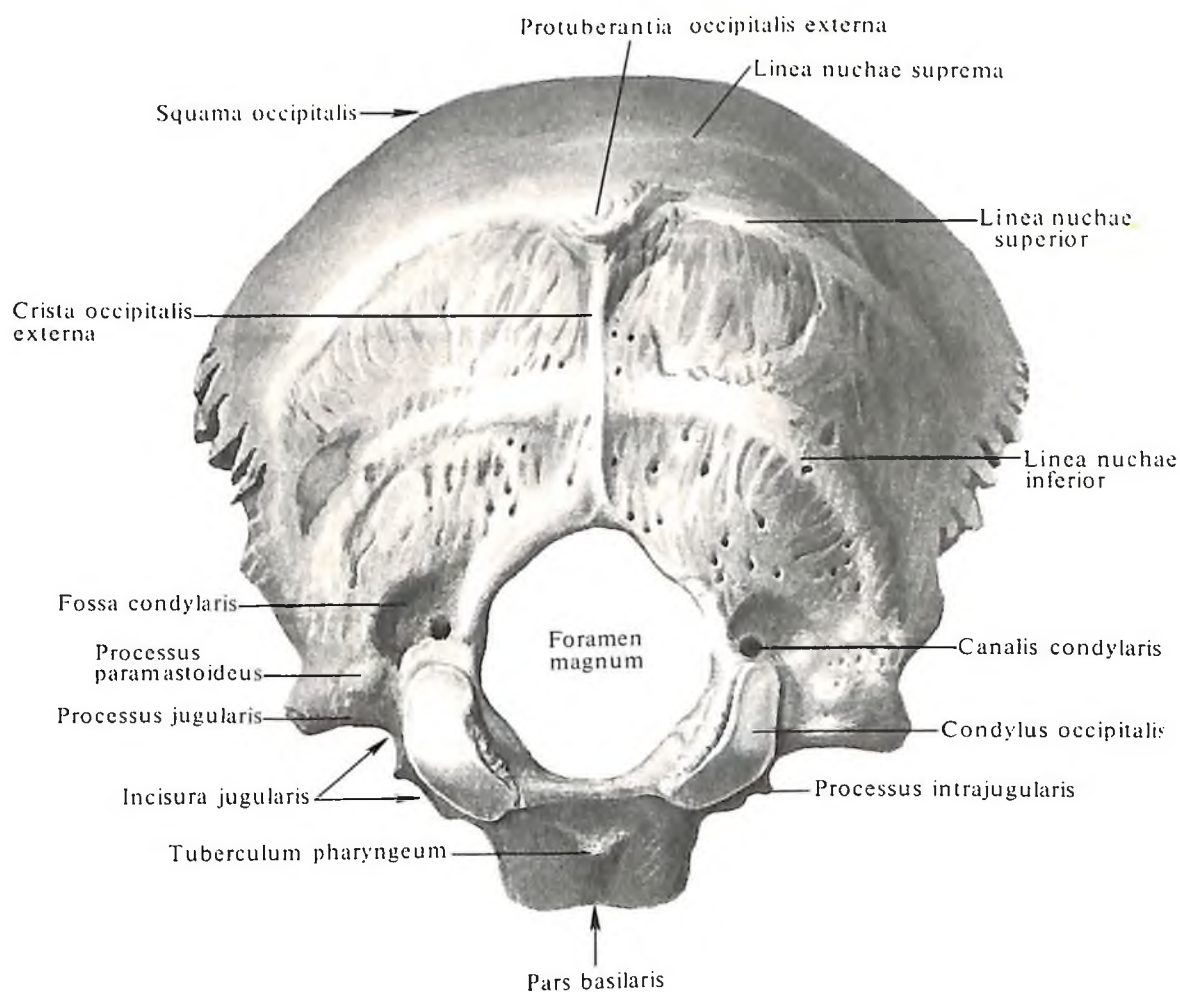
Базиллярная часть, pars basilaris, короткая,



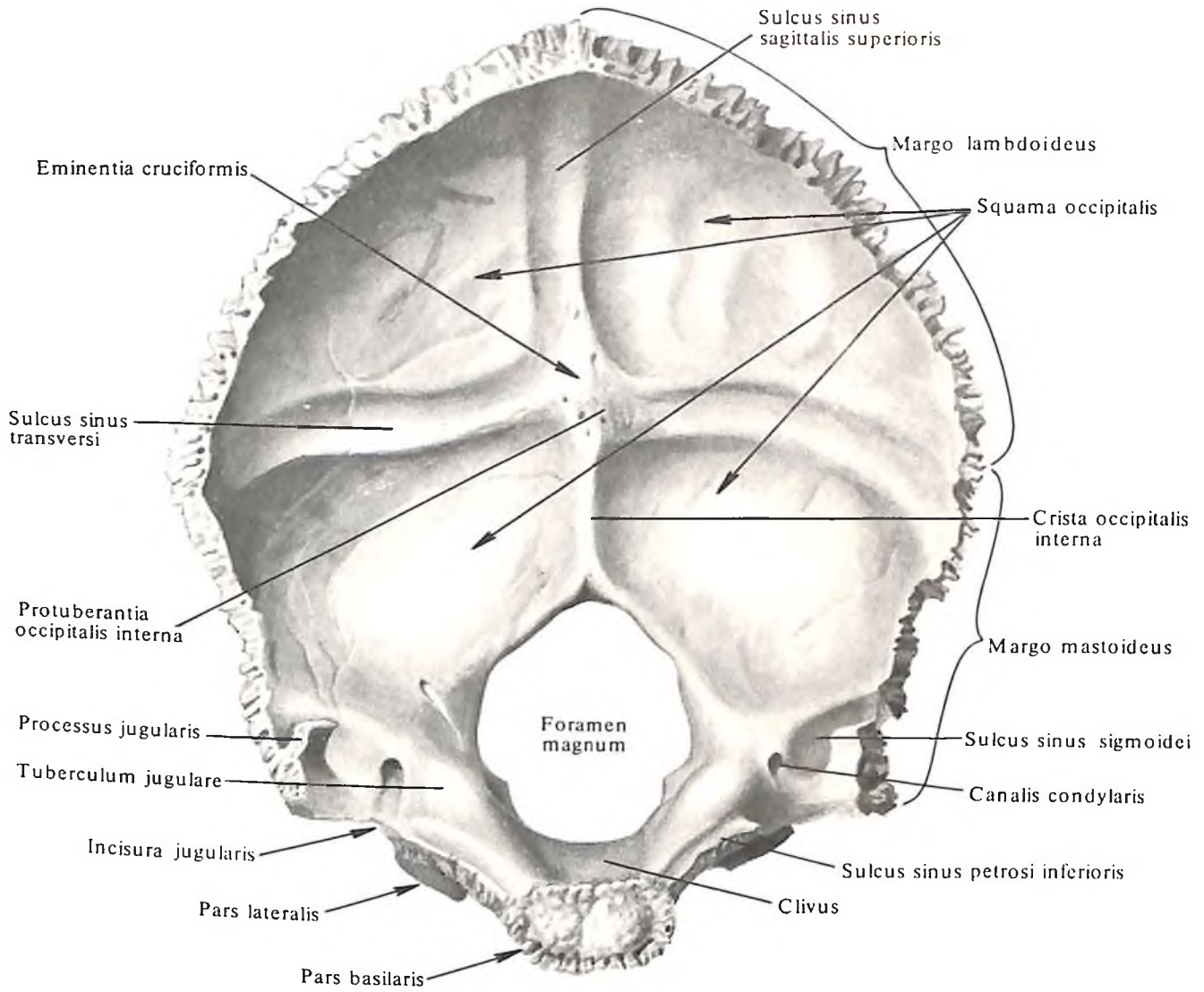
52. Топография затылочной кости.

толстая, четырехугольная; ее задний край свободный, гладкий и слегка заостренный, ограничивает спереди большое (затылочное) отверстие; передний край утолщенный и шероховатый, соединяется с телом клиновидной кости посредством хряща, образуя *клиновидно-затылочный синхондроз, synchondrosis sphenoccipitalis*.

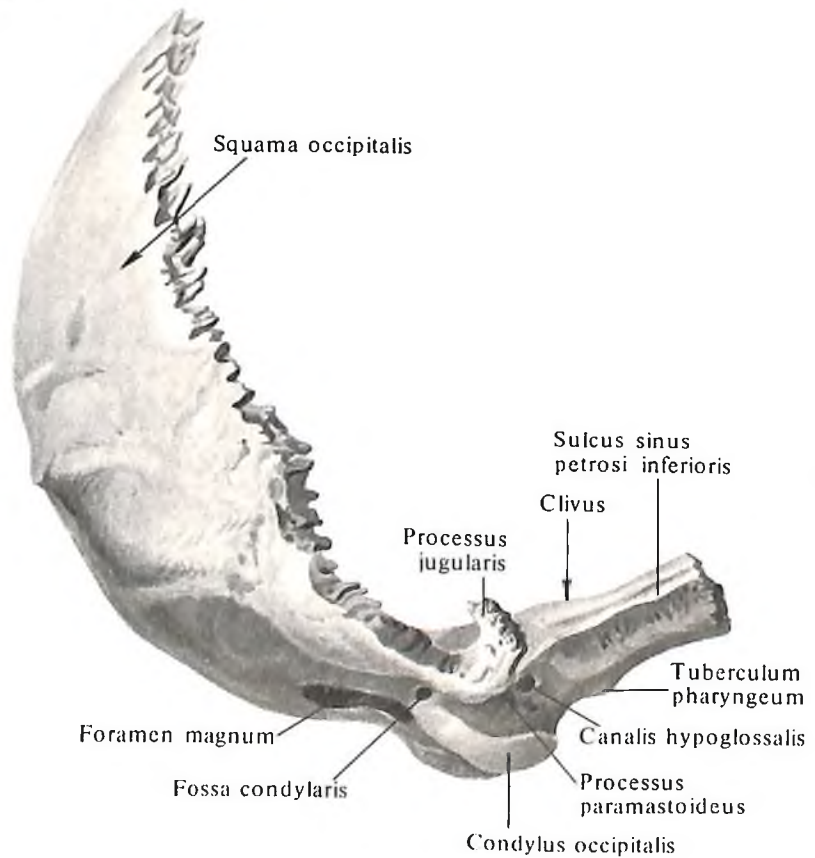
В юношеские годы хрящ заменяется костной тканью и обе кости сливаются в одну. Верхняя поверхность базиллярной части, обращенная в полость черепа, гладкая и немного вогнутая. Она составляет с находящейся впереди от нее частью тела клиновидной кости *скат, clivus*, направленный к большому (затылочному) отверстию (на нем лежат продолговатый мозг, мост и базиллярная артерия мозга с ветвями). На середине нижней, наружной, слегка выпуклой поверхности базиллярной части находится небольшой *глочный бугорок, tuberculum pharyngeum* (место прикрепления передней продольной связки и фиброзной оболочки глотки), и шероховатые линии



53. Затылочная кость, os occipitale; вид снаружи.



54. Затылочная кость, *os occipitale*; вид изнутри.



55. Затылочная кость, *os occipitale*; вид справа.

(следы прикрепления прямой передней и длинной мышц головы).

Наружный, слегка неровный край базилярной части и латеральных частей затылочной кости примыкает к заднему краю каменистой части височной кости. Между ними образуется *каменисто-затылочная щель, fissura petrooccipitalis*; на немацерированном черепе она выполнена хрящом, образующим *каменисто-затылочный синхондроз, synchondrosis petrooccipitalis*, который как остаток хрящевого черепа окостеневает с возрастом.

Латеральные части, partes laterales, несколько удлиненной формы, в задних отделах утолщены, а в передних несколько сужены; они образуют боковые стороны большого (затылочного) отверстия, срастаясь спереди с базилярной частью, а сзади – с затылочной чешуей.

На мозговой поверхности латеральной части (см. рис. 54), у наружного ее края, имеется узкая *борозда нижнего каменистого синуса, sulcus sinus petrosi inferioris*, которая прилегает к заднему краю каменистой части височной кости, образуя с одноименной бороздой височной кости канал, где залегает венозный *нижний каменистый синус, sinus petrosus inferior*.

На нижней, наружной, поверхности каждой латеральной части находится продолговато-овальной формы выпуклый суставной отросток – *затылочный мыщелок, condylus occipitalis*. Их суставные поверхности спереди сближаются, сзади расходятся; они сочленяются с верхними суставными ямками атланта. Позади затылочного мыщелка имеется *мышцелковая ямка, fossa condylaris*, а на дне ее – отверстие, ведущее в непостоянный *мышцелковый канал, canalis condylaris*, являющийся местом залегания мышцелковой эмиссарной вены, *v. emissaria condylaris*.

На наружном крае латеральной части располагается большая, с гладкими краями *яремная вырезка, incisura jugularis*, на которой выступает маленький *внутрияремный отросток, processus intrajugularis*.

Яремная вырезка с одноименной ямкой каменистой части височной кости образует *яремное отверстие, foramen jugulare*.

Внутрияремные отростки обенх костей разделяют это отверстие на две части: большую заднюю, в которой залегает *верхняя луковица внутренней яремной вены, bulbus v. jugularis superior*, и меньшую переднюю, через которую проходят черепные нервы: *языкоглоточный, n. glossopharyngeus*, *блуждающий, n. vagus*, и *добавочный, n. accessorius*.

Сзади и снаружи яремную вырезку ограничивает *яремный отросток, processus jugularis*. На наружной поверхности его основания имеется маленький *околососцевидный*

отросток, processus paramastoideus (место прикрепления прямой боковой мышцы головы, *m. rectus capitis lateralis*) (см. рис. 53).

Позади яремного отростка, со стороны внутренней поверхности черепа, проходит широкая *борозда сигмовидного синуса, sulcus sinus sigmoidei*, которая является продолжением одноименной борозды височной кости. Кпереди и медиальнее лежит гладкий *яремный бугорок, tuberculum jugulare*. Кзади и книзу от яремного бугорка, между яремным отростком и затылочным мыщелком, в толще кости проходит *подъязычный канал, canalis hypoglossalis* (в нем залегает *подъязычный нерв, n. hypoglossus*).

Затылочная чешуя, squama occipitalis, ограничивает сзади большое (затылочное) отверстие и составляет большую часть затылочной кости. Это широкая изогнутая пластинка треугольной формы с вогнутой внутренней (мозговой) поверхностью и выпуклой наружной.

Боковой край чешуи делится на два отдела: *большой верхний, сильно зазубренный лямбдовидный край, margo lambdoideus*, который, вступая в соединение с затылочным краем теменных костей, образует *лямбдовидный шов, sutura lambdoidea*, и *меньший нижний, слабо зазубренный сосцевидный край, margo mastoideus*, который, примыкая к краю сосцевидного отростка височной кости, образует *затылочно-сосцевидный шов, sutura occipitomastoidea*.

Посредине наружной поверхности чешуи, в области ее наибольшей выпуклости, находится *наружный затылочный выступ, protuberantia occipitalis externa* (см. рис. 53), легко прощупываемый через кожу. От него расходятся в стороны парные выпуклые *верхние выйные линии, lineae nuchae superiores*, выше которых и параллельно им встречаются *добавочные наивысшие выйные линии, lineae nuchae supremae*.

От наружного затылочного выступа к большому (затылочному) отверстию спускается *наружный затылочный гребень, crista occipitalis externa*. На середине расстояния между большим (затылочным) отверстием и наружным затылочным выступом от середины этого гребня к краям затылочной чешуи расходятся *нижние выйные линии, lineae nuchae inferiores*, идущие параллельно верхним. Все эти линии являются местом прикрепления мышц. На поверхности затылочной чешуи ниже верхних выйных линий прикрепляются мышцы, заканчивающиеся на затылочной кости.

На *мозговой поверхности, facies cerebrialis*, затылочной чешуи находится *крестообразное возвышение, eminentia cruciformis*, посредине которого возвышается *внутренний затылочный выступ, protuberantia occipitalis*

interna (см. рис. 54). На наружной поверхности чешуи ему соответствует наружный затылочный выступ.

От крестообразного возвышения в обе стороны отходит *борозда поперечного синуса, sulcus sinus transversi*, кверху – *борозда верхнего сагиттального синуса, sulcus sinus sagittalis superioris*, книзу – *внутренний затылочный гребень, crista occipitalis interna*, идущий к задней полуокружности большого (затылочного) отверстия. К краям борозд и к внутреннему затылочному гребню прикрепляется твердая мозговая оболочка с залегающими в ней венозными синусами; в области крестообразного возвышения находится место слияния этих синусов.

Теменная кость

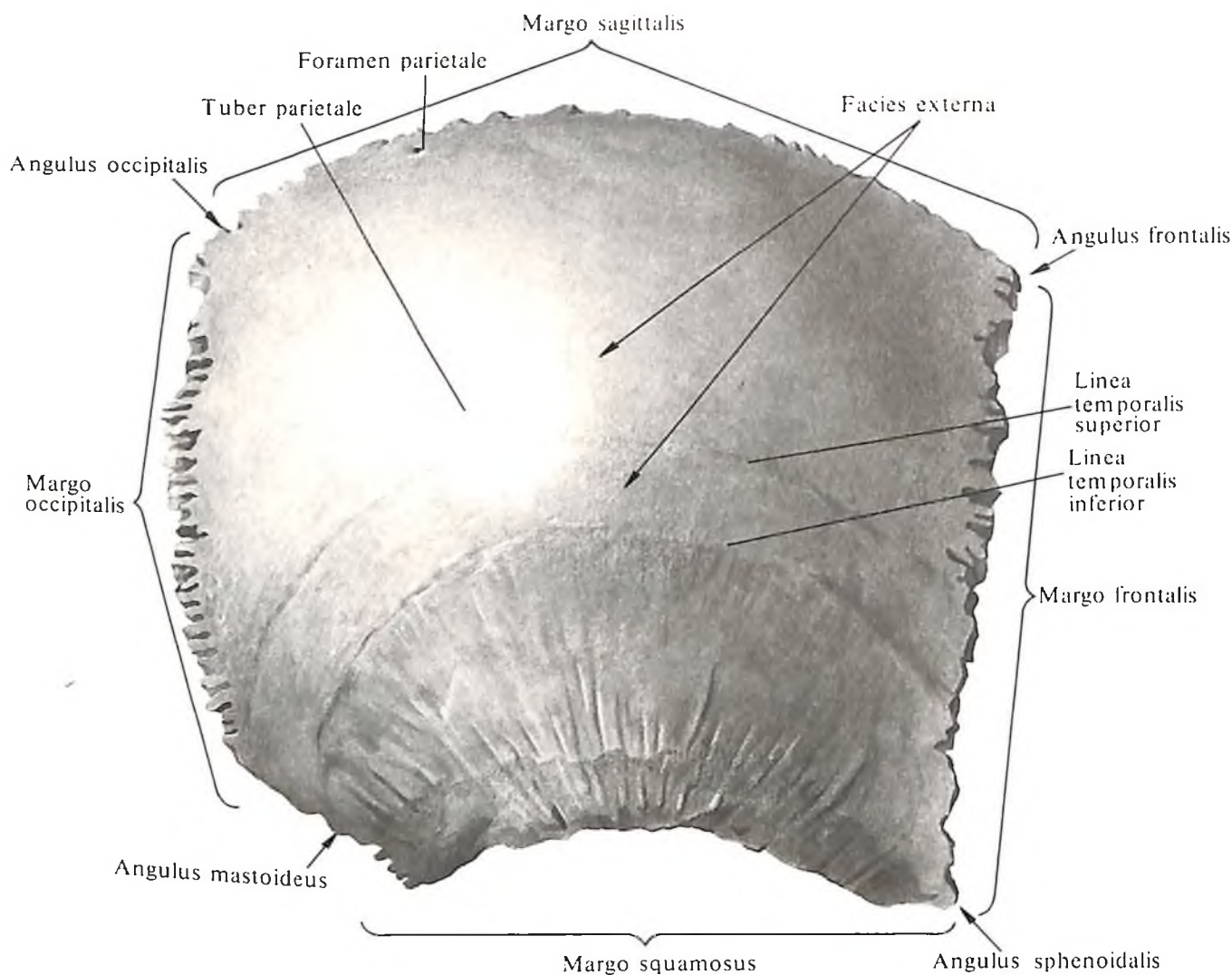
Теменная кость, os parietale (рис. 56–58; см. рис. 48, 49), парная, образует верхнюю и боковую части свода черепа. Она имеет форму четырехугольной, выпуклой кнаружи пластинки, в которой различают две поверхности: наружную и внутреннюю – четыре края: верхний, нижний, передний и задний.

Наружная поверхность, facies externa, гладкая и выпуклая. Место наибольшей выпуклости кости – это *теменной бугор, tuber parietale*. Ниже теменного бугра горизонтально идет дугообразная шероховатая *верхняя височная линия, linea temporalis superior*, которая начинается от переднего края кости и, являясь продолжением одноименной линии лобной кости, тянется через всю поверхность теменной кости к ее задненижнему углу. Ниже этой линии, параллельно нижнему краю теменной кости, проходит другая, более выраженная *нижняя височная линия, linea temporalis inferior* (первая является местом прикрепления височной фасции, *fascia temporalis*, вторая – височной мышцы, *m. temporalis*).

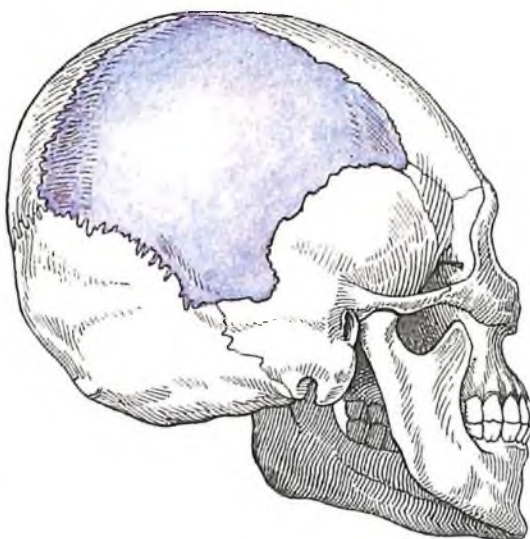
Внутренняя поверхность, facies interna, вогнутая; на ней имеются слабо выраженные отпечатки рельефа прилегающего мозга в виде *пальцевидных вдавлений, impressiones digitatae*, и древовидно ветвящихся *артериальных бороздок, sulci arteriosi* (следы прилегающих здесь ветвей средней менингеальной артерии, *a. meningea media*).

Вдоль верхнего края внутренней поверхности кости проходит неполная *борозда верхнего сагиттального синуса, sulcus sinus sagittalis superioris*. С одноименной бороздой другой теменной кости она образует полную борозду (к краям борозды прикрепляется отросток твердой мозговой оболочки – *септ большого мозга, falx cerebri*).

В задней части того же верхнего края кости располагается небольшое *теменное отверстие, foramen parietale*, через которое про-



56. Теменная кость, *os parietale*, правая; вид снаружи.



57. Топография теменной кости.

ходят ветвь затылочной артерии к твердой мозговой оболочке и теменная эмиссарная вена. В глубине борозды сагиттального синуса и по соседству с ней (особенно на теменных костях в пожилом возрасте) много маленьких ямочек *грануляций, foveolae granulares* (сюда заходят выросты – грануляции паутинной оболочки мозга).

На внутренней поверхности, у задненижнего угла, теменной кости залегает глубокая борозда *сигмовидного синуса, sulcus sinus sigmoidei* (отпечаток сигмовидного венозного синуса твердой мозговой оболочки). Кпереди эта борозда переходит в одноименную борозду височной кости, кзади – в борозду поперечного синуса затылочной кости.

Верхний, *сагиттальный, край, margo sagittalis*, прямой, сильно зазубренный, длиннее остальных, соединяется с одноименным краем другой теменной кости в *сагиттальный шов, sutura sagittalis*. Нижний *чешуйчатый край, margo squamosus*, заостренный, дугообразный: его передний участок прикрыт задним отделом верхнего края большого крыла клиновидной кости; далее кзади на него накладывается своим теменным краем

чешуя височной кости; самый задний участок соединяется зубцами с сосцевидным отростком височной кости. Соответственно этим трем участкам образуются три шва: *чешуйчатый шов, sutura squamosa*; *теменно-сосцевидный шов, sutura parietomastoidea*, и *клиновидно-теменный шов, sutura sphenoparietalis*.

Передний, *лобный, край, margo frontalis*, зубчатый; он соединяется с теменным краем чешуи лобной кости, образуя *вечный шов, sutura coronalis*.

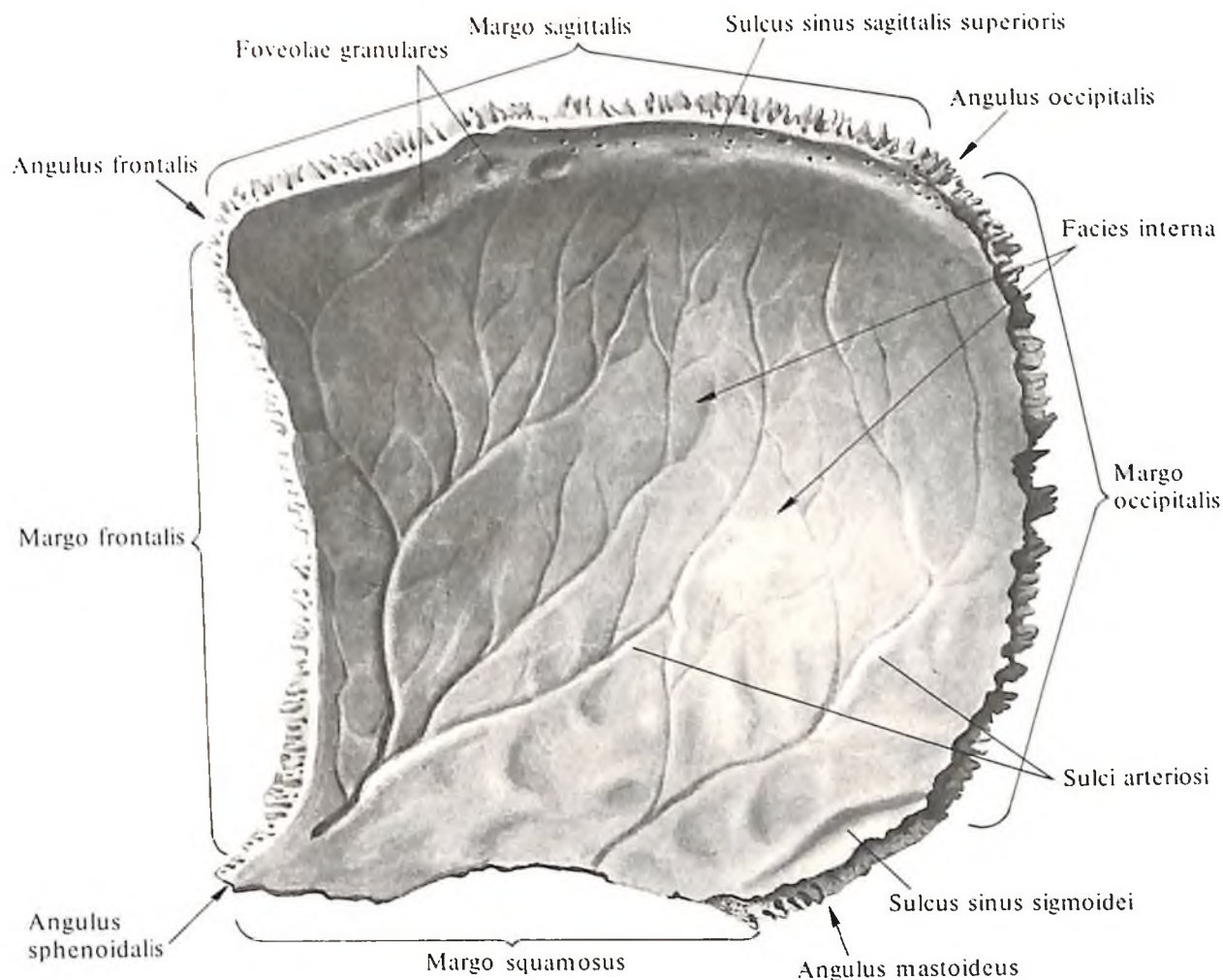
Задний, *затылочный, край, margo occipitalis*, зазубрен, соединяется с лямбдовидным краем затылочной кости и образует *лямбдовидный шов, sutura lambdoidea*.

Соответственно четырем краям теменная кость имеет четыре угла.

Передневерхний *лобный угол, angulus frontalis*, приближается к прямому (ограничен вечным и сагиттальными швами).

Передненижний *клиновидный угол, angulus sphenoidalis*, острый (ограничен вечным и клиновидно-теменными швами).

Задневерхний *затылочный угол, angulus occipitalis*, тупой (ограничен лямбдовидным и сагиттальными швами).



Задненижний *сосцевидный угол*, *angulus mastoideus*, более тупой, чем задневерхний (ограничен ламбдовидным и теменно-сосцевидным швами); его передний участок заполняет *теменную вырезку*, *incisura parietalis*, височной кости.

Лобная кость

Лобная кость, *os frontale* (рис. 59–62; см. рис. 46, 47), у взрослого человека образует переднюю часть свода черепа и частично его основание. Она состоит из четырех частей: *лобной чешуи*, двух *глазничных частей* и *носовой части*.

Лобная чешуя, *squama frontalis*, выпуклая кпереди, имеет следующие поверхности: наружную, или лобную, две височные, или боковые, и внутреннюю, или мозговую.

Наружная поверхность, *facies externa*, гладкая, выпуклая кпереди. По срединной линии не всегда заметно возвышение – *метопический шов*, *sutura metopica*, – след сращения имевшихся в раннем детском возрасте половин лобной кости. В передних отделах лобная поверхность чешуи переходит в *глазничную поверхность*, *facies orbitalis*,

58. Теменная кость, *os parietale*, правая; вид изнутри.

образуя с каждой стороны *надглазничный край*, *margo supraorbitalis*, являющийся верхней частью *глазничного края*, *margo orbitalis* (см. рис. 47, 124). Выше и параллельно надглазничному краю более или менее рельефно выступает дугообразное возвышение – *надбровная дуга*, *arcus superciliaris*. Над каждой надбровной дугой видно округлое возвышение – *лобный бугор*, *tuber frontale*. Между выпуклостями надбровных дуг и немного выше их поверхность лобной чешуи в области надпереносья имеет вид несколько углубленной площадки – это *глабелла*, *glabella*. У внутренней трети надглазничного края имеется небольшая *надглазничная вырезка*, *incisura supraorbitalis*. Эта вырезка весьма изменчива и может быть выражена в форме *надглазничного отверстия*, *foramen supraorbitale*. Ближе к срединной линии, т. е. медиальнее, залегает не менее выраженная *лобная вырезка*, *incisura frontalis* (в надглазничной вырезке проходят латеральная ветвь надглазничного нерва и

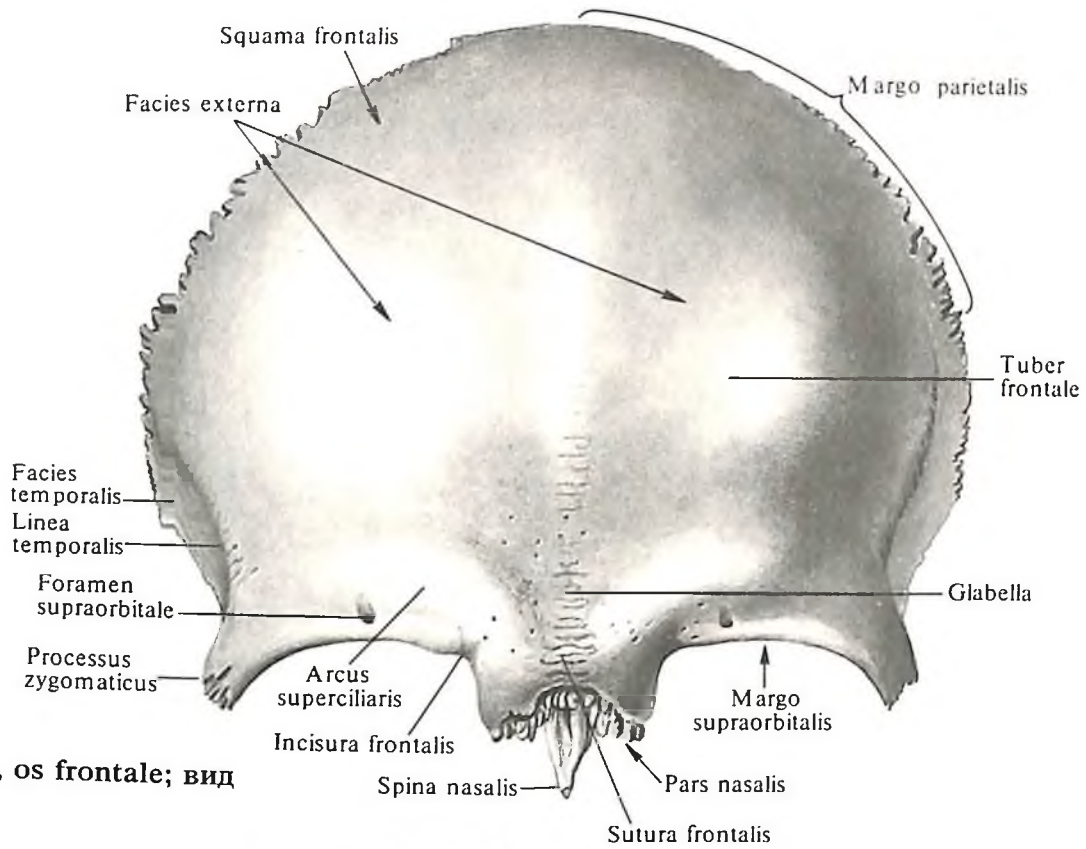
сосуды, в лобной – медиальная ветвь того же нерва и сосуды). На месте указанной вырезки может образоваться *лобное отверстие*, *foramen frontale*.

Латерально надглазничный край переходит в тупой, треугольной формы *скуловой отросток*, *processus zygomaticus*; его зубчатый край соединяется с лобным отростком скуловой кости, образуя *лобно-скуловой шов*, *sutura frontozygomatica*.

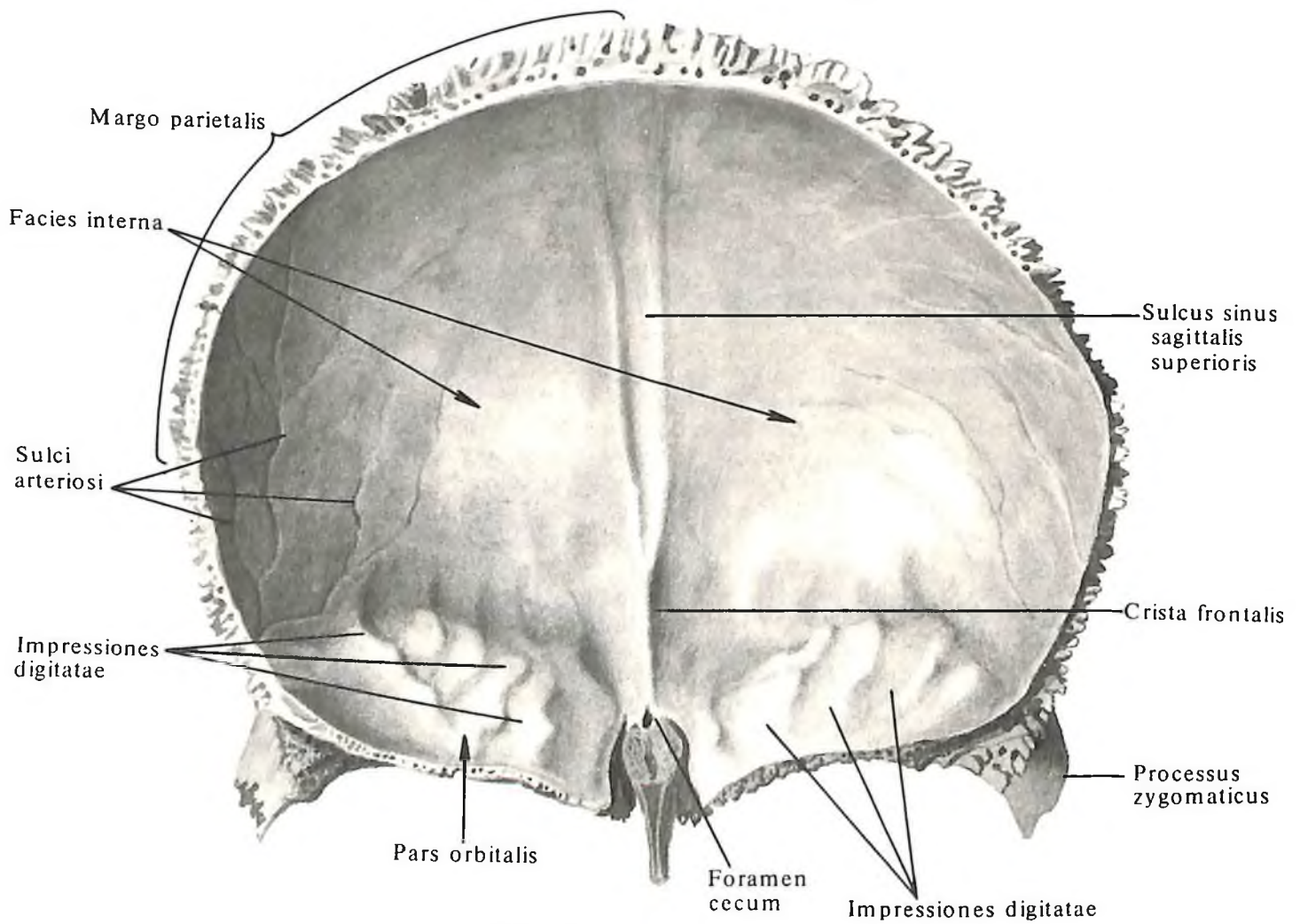
От скулового отростка вверх и назад дугообразно направляется *височная линия*, *linea temporalis*; она отделяет лобную поверхность чешуи от височной. *Височная поверхность*, *facies temporalis*, является передневерхним отделом *височной ямки*, *fossa temporalis*, где начинаются передние пучки височной мышцы.

Внутренняя поверхность, *facies interna* (см. рис. 60), вогнутая. На ней имеются слабо выраженные *пальцевидные вдавления*, *impressiones digitatae*, и непостоянные *артериальные борозды*, *sulci arteriosi* (как отпечаток рельефа прилегающего здесь головного мозга и сосудов).

Посредине внутренней поверхности лобной чешуи проходит *борозда верхнего сагит-*



59. Лобная кость, os frontale; вид снаружи.

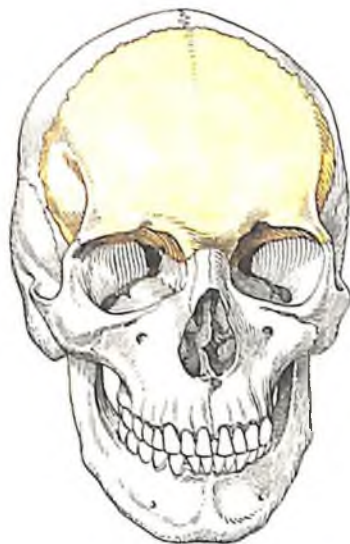

60. Лобная кость, os frontale; вид изнутри.

тального синуса, *sulcus sinus sagittalis superioris*. Ее оба края, направляясь вверх и кзади, переходят в одноименную борозду теменных костей, а внизу соединяются в острый лобный гребень, *crista frontalis* (к нему прикрепляется отросток твердой мозговой оболочки – серп большого мозга). Самая нижняя часть гребня и *крыло петушиного гребня решетчатой кости, ala cristae galli ossis ethmoidalis*, образуют канал – слепое отверстие, *foramen cecum*, в котором находится вена, отводящая кровь из носовой полости в верхний сагиттальный синус.

Верхний, или задний, край лобной чешуи – *теменной край, margo parietalis*, утолщен; его зазубренный край соединяется с лобным краем теменных костей, образуя *вечный шов, sutura coronalis*. Нижние участки чешуи треугольной формы, соединяются с лобным краем больших крыльев клиновидной кости.

Каждая *глазничная часть, pars orbitalis*,

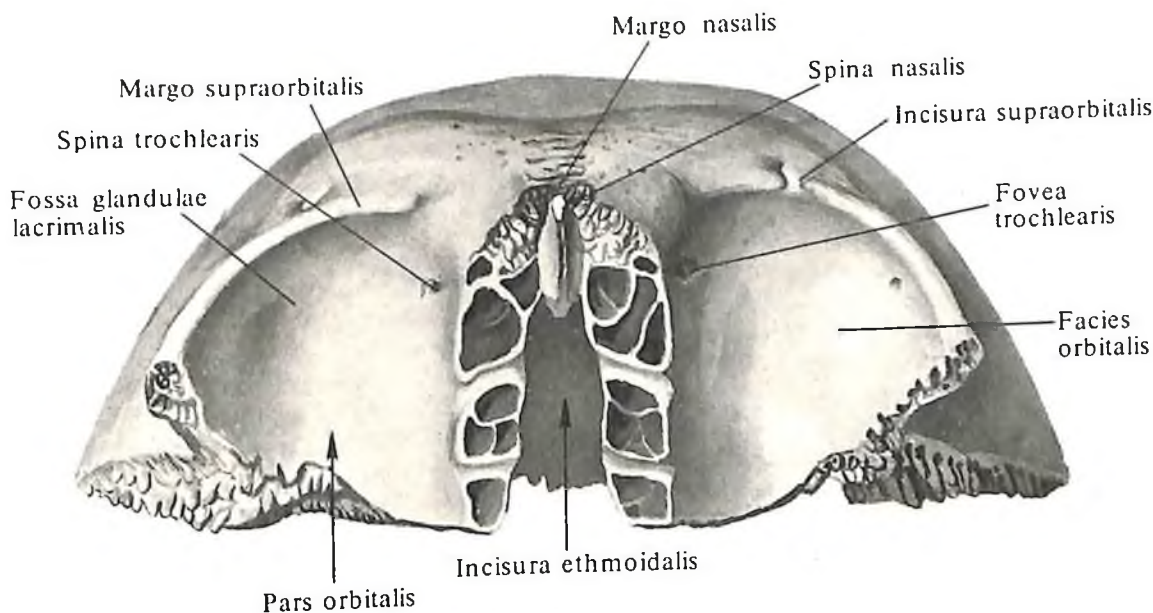


61. Топография лобной кости.
62. Лобная кость, *os frontale*; вид снизу.

следние открываются на внутренней стенке глазницы – это два небольших отверстия: *переднее решетчатое отверстие, foramen ethmoidale anterius* (см. рис. 121, 125) (через него проходят передние решетчатые сосуды и нерв), и *заднее решетчатое отверстие, foramen ethmoidale posterius* (через него проходят задние решетчатые сосуды и нерв). Край решетчатой вырезки соединяется с верхним краем *глазничной пластинки, lamina orbitalis*, решетчатой кости, образуя *лобно-решетчатый шов, sutura frontoethmoidalis*, а впереди – со слезной костью – *лобно-слезный шов, sutura frontolacrimalis*.

Задний край глазничной части, тонкий и зазубренный, соединяется с малым крылом клиновидной кости, образуя *внутренний участок клиновидно-лобного шва, sutura sphenofrontalis*.

Латеральный край глазничной части шероховатый, треугольной формы. Он соединяется с лобным краем большого крыла



лобной кости (см. рис. 60) входит в состав верхней стенки глазницы. От надглазничного края лобной чешуи она направляется назад и горизонтально. В ней различают нижнюю глазничную и верхнюю мозговую поверхности.

Глазничная поверхность, facies orbitalis, обращенная в полость глазницы, гладкая и вогнутая. В боковом отделе ее, у основания скулового отростка, лежит неглубокая *ямка слезной железы, fossa glandulae lacrimalis*, – место расположения слезной железы.

В медиальном отделе глазничной поверхности имеется слабо выраженная *блоковая ямка, fovea trochlearis*, вблизи которой часто находится хрящевая *блоковая ось, spina trochlearis* (здесь прикрепляется хрящевое кольцо, являющееся блоком сухожилия верхней косой мышцы глазного яблока).

Верхняя *мозговая поверхность, facies cerebri*, глазничной части имеет хорошо выраженные отпечатки прилегающей поверхности лобных долей мозга в виде *пальцевидных вдавлений, impressiones digitatae (gyrorum)*.

Глазничные части разделяет друг от друга *решетчатая вырезка, incisura ethmoidalis*, в которой расположена *решетчатая пластинка, lamina cribrosa*, решетчатой кости. Вырезка по сторонам ограничена краем, кнаружи от которого залегают ямки (см. рис. 62), прикрывающие открытые сверху ячейки верхней части лабиринта решетчатой кости, образуя их верхнюю стенку. Между решетчатыми ямочками проходят в поперечном направлении две бороздки – передняя и задняя, которые вместе с такими же бороздками лабиринта решетчатой кости образуют каналы. По-

клиновидной кости и образует наружный участок *клиновидно-лобного шва*.

Носовая часть, pars nasalis, лобной кости в виде дуги замыкает спереди решетчатую вырезку. Впереди, на середине носовой части, выступает (иногда двойная) косо книзу и вперед *носовая ось, spina nasalis*, заостренная на конце и уплощенная с боков. Ее окружает спереди и сбоку зазубренный *носиковый край, margo nasalis*. Он соединяется с верхним краем носовой кости, образуя *лобно-носиковый шов, sutura frontonasalis*, и с лобным отростком, *processus frontalis*, верхней челюсти, образуя *лобно-верхнечелюстной шов, sutura frontomaxillaris*. Нижняя поверхность задних отделов носовой части имеет неглубокие ямки, которые, как отмечалось, прикрывают открытые сверху ячейки лабиринтов решетчатой кости.

С каждой стороны от носовой ости имеется одна *апертура лобной пазухи, apertura sinus frontalis*; направляясь вверх и впереди, она ведет в полость соответствующей лобной пазухи.

Лобная пазуха, sinus frontalis (см. рис. 109, 118, 119), – парная полость, залегающая между обеими пластинками лобной кости в ее передненижних отделах. Лобную пазуху относят к воздухоносным околоносовым пазухам. Правую пазуху от левой отделяет вертикальная *перегородка лобных пазух, septum sinuum frontaliuum* (см. рис. 50). Отклоняясь в сторону, перегородка обуславливает неравную величину полостей обеих пазух. Границы резко варьируют. Иногда лобные пазухи доходят вверх до лобных бугров, вниз – до надглазничных краев, кзади – до малых крыльев клиновидной кости и в стороны – до скуловых отростков. Апертура лобной пазухи соединяет лобную пазуху и *средний носовой ход, meatus nasi medius*, носовой полости. Полость пазух выстлана слизистой оболочкой.

Клиновидная кость

Клиновидная кость, os sphenoidale (рис. 63–68; см. рис. 109, 111, 117), непарная, образует центральный отдел основания черепа.

Средняя часть клиновидной кости – *тело, corpus*, кубической формы, имеет шесть поверхностей. На верхней поверхности, обращенной в полость черепа, имеется углубление – *турецкое седло, sella turcica*, в центре которого находится *гипофизарная ямка, fossa hypophysialis* (см. рис. 64). В ней залегает *гипофиз, hypophysis*. От величины гипофиза зависит размер ямки. Границей турецкого седла спереди является *бугорок седла, tuberculum sellae*. Кзади от него, на боковой поверхности седла, находится непостоянный *средний наклоненный отросток, processus clinoides medius*.

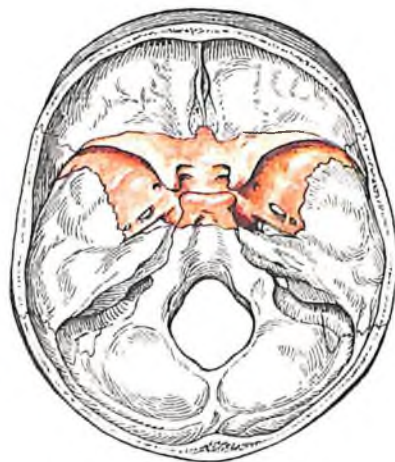Кпереди от бугорка седла проходит неглубокая поперечная *предперекрестная борозда, sulcus prechiasmatis*. Позади нее лежит *перекрест зрительных нервов, chiasma opticum*. Латерально борозда переходит в *зрительный канал, canalis opticus*. Впереди борозды находится гладкая поверхность – *клиновидное возвышение, jugum sphenoidale*, соединяющее малые крылья клиновидной кости. Передний край верхней поверхности тела зазубрен, слегка выступает вперед и соединяется с задним краем решетчатой пластинки решетчатой кости, образуя *клиновидно-решетчатый шов, sutura sphenoidalis*. Задней границей турецкого седла служит *спинка седла, dorsum sellae*, которая заканчивается справа и слева небольшим

задним наклоненным отростком, processus clinoides posterior.

По бокам от седла сзади наперед проходит *сонная борозда, sulcus caroticus* (след внутренней сонной артерии и сопровождающего ее нервного сплетения). У заднего края борозды, с наружной ее стороны, выступает заостренный отросток – *клиновидный язычок, lingula sphenoidalis*.

Задняя поверхность спинки седла переходит в верхнюю поверхность базиллярной части затылочной кости, образуя *скат, cliivus* (на нем лежат мост, продолговатый мозг, базиллярная артерия и ее ветви). Задняя поверхность тела шероховатая; посредством хрящевой прослойки она соединяется с передней поверхностью базиллярной части затылочной кости и образует *клиновидно-затылочный синхондроз, synchondrosis sphenoidalis*. С возрастом хрящ заменяется костной тканью и обе кости срастаются.

Передняя поверхность тела и часть нижней обращены в полость носа. На середине передней поверхности выступает *клиновидный гребень, crista sphenoidalis*; его передний край прилежит к перпендикулярной пластинке решетчатой кости. Нижний отросток гребня заострен, вытянут книзу и образует *клиновидный клюв, rostrum sphenoidale*. Последний соединяется с *крыльями сошника, alae vomeris*, образуя *сошниково-клювовидный канал, canalis vomerorostralis* (см. рис. 67), залегающий по средней линии между верхним краем сошника и клиновидным клювом. Латерально от гребня лежат тонкие изогнутые пластинки – *клиновидные раковины, conchae sphenoidales* (см. рис. 66). Раковины образуют переднюю и отчасти нижнюю стенки *клиновидной пазухи, sinus sphenoidalis*. В каждой раковине имеется небольшое отверстие – *апертура клиновидной пазухи, apertura sinus sphenoidalis*. Кнаружи от



63. Топография клиновидной кости; вид сверху.

апертуры располагаются незначительной величины углубления, закрывающие ячейки заднего отдела лабиринта решетчатой кости. Наружные края этих углублений частично соединяются с глазничной пластинкой решетчатой кости, образуя *клиновидно-решетчатый шов, sutura sphenoidalis*, а нижние – с *глазничным отростком, processus orbitalis*, небной кости.

Клиновидная пазуха, sinus sphenoidalis (см. рис. 109), – парная полость, занимающая большую часть тела клиновидной кости; она относится к воздухоносным околоносовым пазухам. Правую и левую пазуху отделяет одна от другой *перегородка клиновидных пазух, septum sinuum sphenoidaliuum*, которая кпереди продолжается в клиновидный гребень. Как и в лобных пазухах, перегородка часто асимметрична, вследствие чего и величина пазух может быть неодинаковой. Через апертуру клиновидной пазухи каждая клиновидная пазуха сообщается с носовой полостью. Полость клиновидной пазухи выстлана слизистой оболочкой.

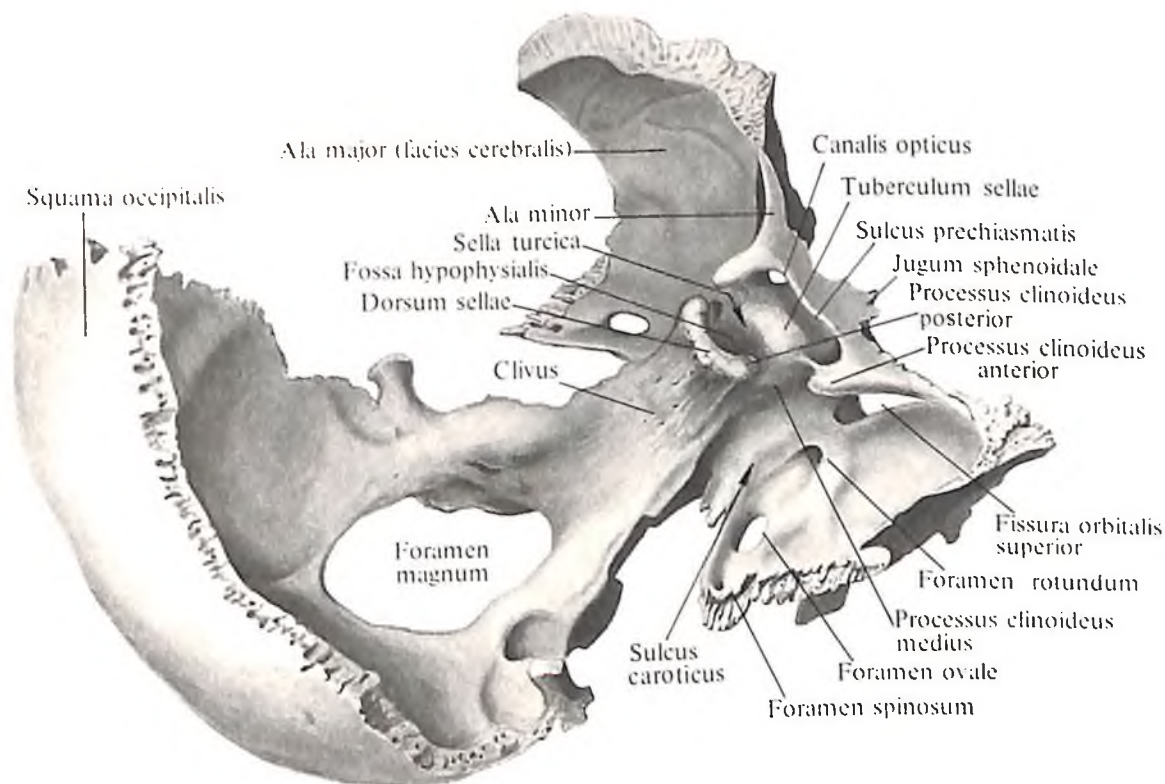
Малые крылья, alae minores, клиновидной кости отходят в обе стороны от передневерхних углов тела в виде двух горизонтальных пластинок, у основания которых имеется округлое отверстие. От этого отверстия начинается костный канал длиной до 5–6 мм – *зрительный канал, canalis opticus*. В нем залегают зрительный нерв, n. opticus, и глазная артерия, a. ophthalmica. Малые крылья имеют верхнюю поверхность, обращенную в полость черепа, и нижнюю, направленную в полость глазницы и замыкающую сверху *верхнюю глазничную щель, fissura orbitalis superior*.

Передний край малого крыла, утолщенный и зазубренный, соединяется с глазничной частью лобной кости. Задний край, вогнутый и гладкий, свободно выступает в полость черепа и является границей между *передней и средней черепными ямками, fossae cranii anterior et media* (см. рис. 116, 117). Медиально задний край заканчивается выступающим, хорошо выраженным *передним наклоненным отростком, processus clinoides anterior* (к нему прикрепляется часть твердой мозговой оболочки – *диафрагма турецкого седла, diaphragma sellae*).

Большие крылья, alae majores, отходят от боковых поверхностей тела клиновидной кости и направляются кнаружи.

Большое крыло имеет пять поверхностей и три края.

Верхняя *мозговая поверхность, facies cerebri*, вогнутая, обращена в полость черепа. Она образует передний отдел средней черепной ямки. На ней выделяются *пальцевидные вдавления, impressiones digitatae* [гугот], и *артериальные борозды, sulci arteriosi* (отпечатки рельефа прилегающей поверх-



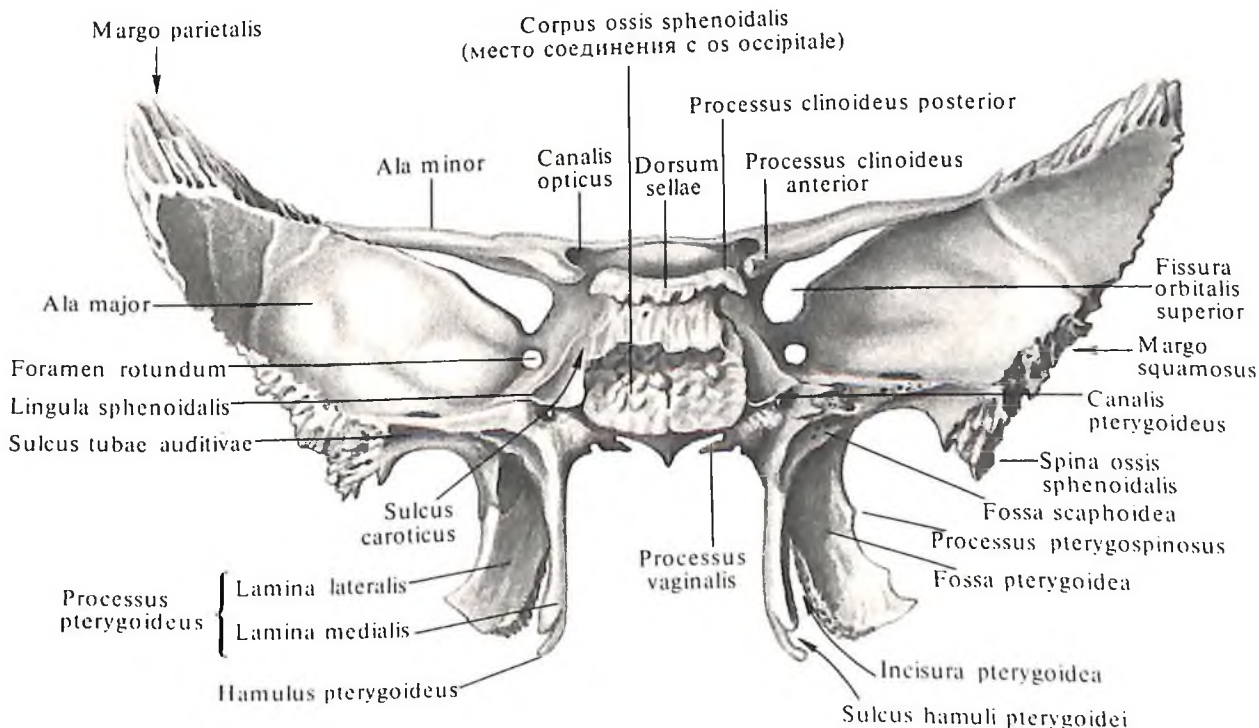
64. Клиновидная кость, *os sphenoidale*, и затылочная кость, *os occipitale*; вид справа и сверху.

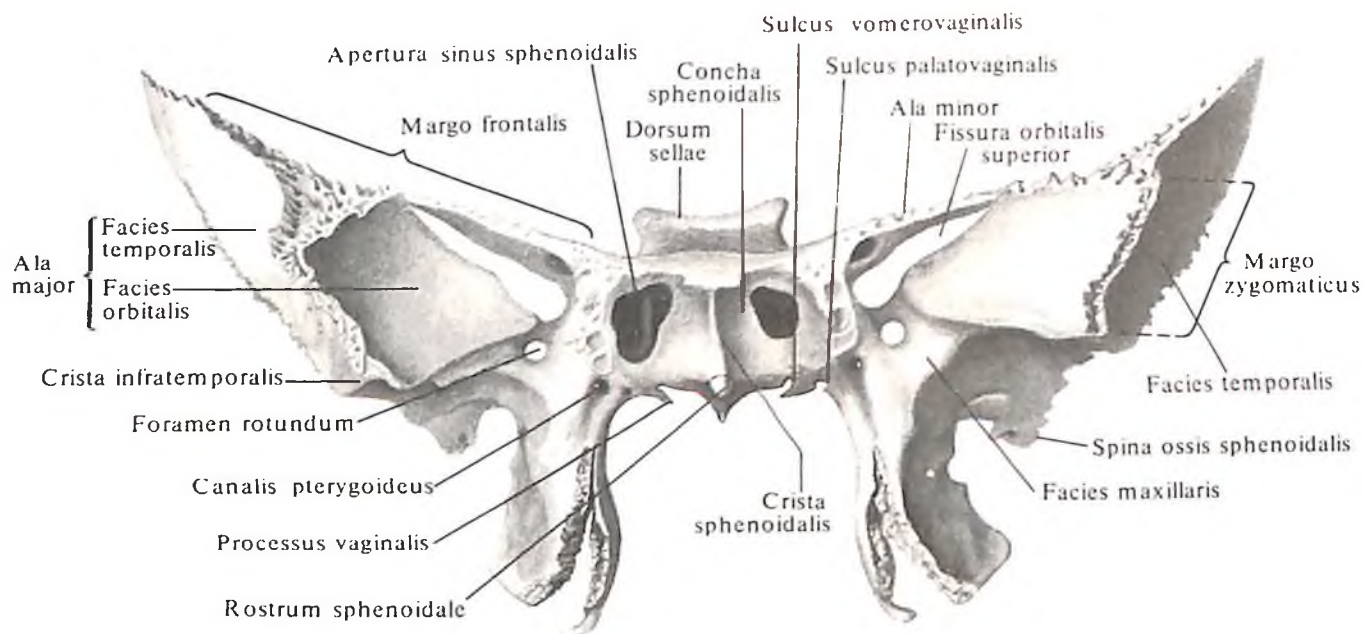
ности мозга и средних менингеальных артерий).

У основания крыла имеется три постоянных отверстия: внутри и спереди располагается *круглое отверстие, foramen rotundum* (см. рис. 65, 66) (через него выходит верхнечелюстной нерв, *n. maxillaris*); снаружки и кзади от круглого находится *овальное отверстие, foramen ovale* (оно пропускает нижнечелюстной нерв, *n. mandibularis*), а снаружки и кзади от овального – *остистое*

отверстие, foramen spinosum (через него проходят средняя менингеальная артерия, вена и нерв). Кроме того, в этой области встречаются непостоянные отверстия. Одно из них – *венозное отверстие, foramen venosum*, расположенное несколько кзади от овального отверстия. Оно пропускает вену, идущую из пещеристого синуса в крыловидное венозное сплетение. Второе – *каменистое отверстие, foramen petrosum*, через которое проходит малый каменистый нерв, нахо-

65. Клиновидная кость, *os sphenoidale*; вид сзади.





дится позади остистого отверстия, ближе к ости клиновидной кости.

Передневерхняя *глазничная поверхность*, *facies orbitalis*, гладкая, ромбовидная, обращена в полость глазницы и образует большую часть ее наружной стенки. Нижний край поверхности отстоит от заднего края глазничной поверхности тела верхней челюсти – здесь образуется *нижняя глазничная щель*, *fissura orbitalis inferior* (см. рис. 46, 47, 124).

Передняя *верхнечелюстная поверхность*, *facies maxillaris*, – небольшой протяженности треугольная площадка, ограничена сверху глазничной поверхностью, сбоку и снизу – корнем крыловидного отростка клиновидной кости. Она входит в состав задней стенки *крыловидно-небной ямки*, *fossa*

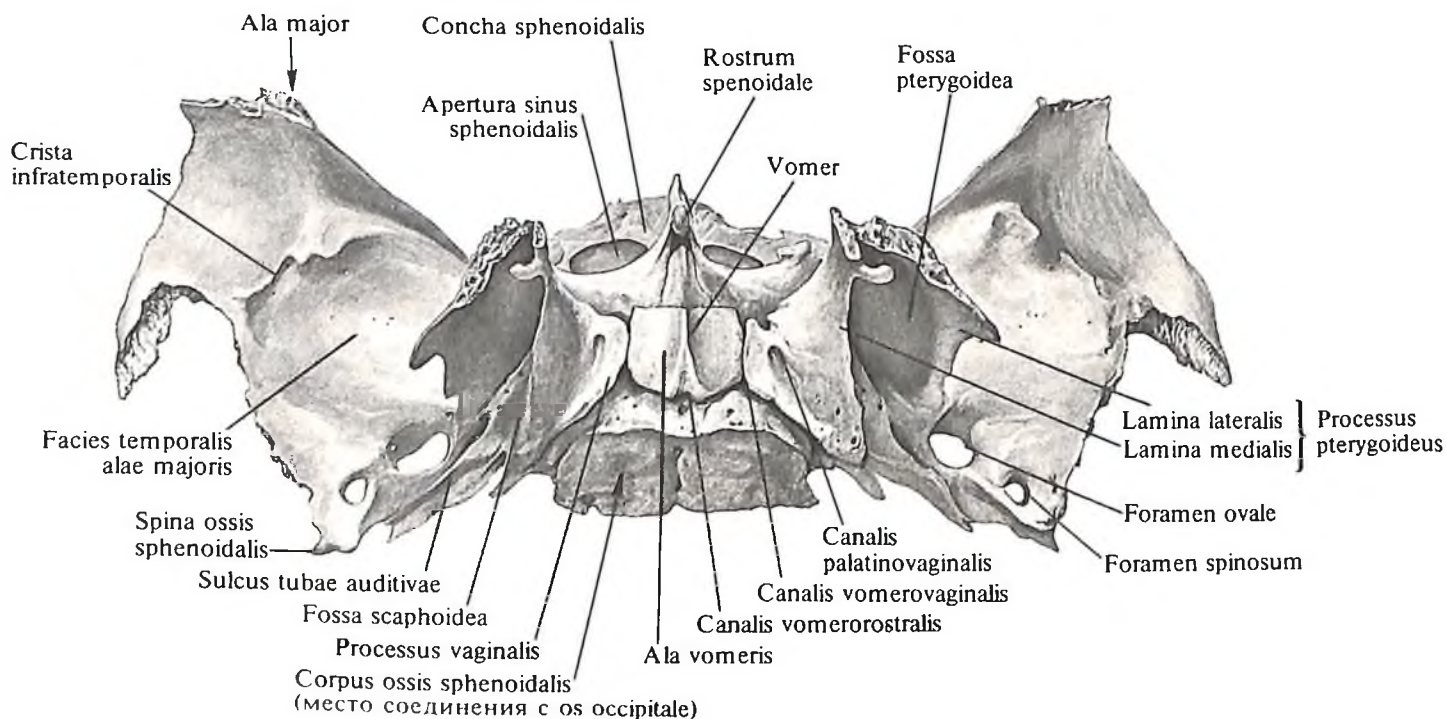
pterygopalatina (см. рис. 125, 126); в ней имеется круглое отверстие.

Верхнебоковая *височная поверхность*, *facies temporalis*, несколько вогнутая, принимает участие в образовании стенки *височной ямки*, *fossa temporalis* (от нее начинаются пучки височной мышцы). Снизу эту поверхность ограничивает *подвисочный гребень*, *crista infratemporalis*; ниже гребня располагается поверхность, на которой открываются овальное и остистое отверстия. Она образует верхнюю стенку *подвисочной ямки*, *fossa infratemporalis* (здесь начинается часть латеральной крыловидной мышцы, *m. pterygoideus lateralis*).

Верхний *лобный край*, *margo frontalis*, широко зазубрен, соединяется с глазничной частью лобной кости, образуя *клиновидно-*

66. Клиновидная кость, os sphenoidale; вид спереди.

67. Клиновидная кость, os sphenoidale; вид снизу. (Часть сошника удалена.)



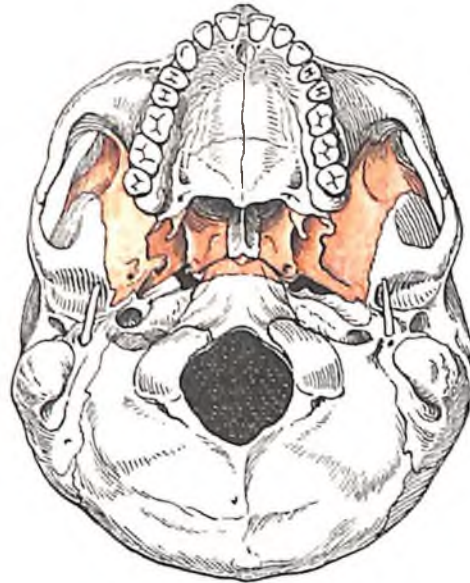
лобный шов, *sutura sphenofrontalis*. Наружные отделы лобного края заканчиваются острым *теменным краем*, *margo parietalis*, который с клиновидным углом теменной кости образует *клиновидно-теменной шов*, *sutura sphenoparietalis*. Внутренние отделы лобного края переходят в тонкий свободный край, который отстоит от нижней поверхности малого крыла, ограничивая снизу верхнюю глазничную щель.

Передний *скуловой край*, *margo zygomaticus*, зазубрен. *Лобный отросток*, *processus frontalis*, скуловой кости и скуловой край соединяются, образуя *клиновидно-скуловой шов*, *sutura sphenozygomatica*.

Задний *чешуйчатый край*, *margo squamosus*, соединяется с *клиновидным краем*, *margo sphenoidalis*, височной кости и образует *клиновидно-чешуйчатый шов*, *sutura sphenosquamosa*. Кзади и кнаружи чешуйчатый край заканчивается остью клиновидной кости (место прикрепления клиновидно-нижнечелюстной связки, *lig. sphenomandibularis*, и пучков мышцы, напрягающей небную занавеску, *m. tensor veli palatini*).

Кнутри от ости клиновидной кости задний край большого крыла залегает впереди *каменной части*, *pars petrosa*, височной кости и ограничивает *клиновидно-каменную щель*, *fissura sphenopetrosa*, медиально переходящую в *рваное отверстие*, *foramen lacerum* (см. рис. 111, 117); на немацерированном черепе эта щель выполнена хрящевой тканью и образует *клиновидно-каменный синхондроз*, *synchondrosis sphenopetrosa*.

Крыловидные отростки, *processus pterygoidei* (см. рис. 65–67), отходят от места соединения больших крыльев с телом клиновидной кости и направляются вниз. Они образованы двумя пластинками – латеральной и медиальной. *Латеральная пластинка*, *lamina lateralis (processus pterygoidei)*, более широкая, но тоньше и короче медиальной (от ее наружной поверхности начинается латеральная крыловидная мышца, *m. pterygoideus lateralis*). *Медиальная пластинка*, *lamina medialis (processus pterygoidei)*, уже, толще и немного длиннее латеральной. Обе пластинки срастаются своими передними краями и, расходясь кзади, ограничивают *крыловидную ямку*, *fossa pterygoidea* (здесь начинается медиальная крыловидная мышца, *m. pterygoideus medialis*). В нижних отделах обе пластинки не срастаются и ограничивают *крыловидную вырезку*, *incisura pterygoidea*. В ней расположен *пирамидальный отросток*, *processus pyramidalis*, небной кости. Свободный конец медиальной пластинки заканчивается направленным вниз и кнаружи *крыловидным крючком*, *hamulus pterygoideus*, на наружной поверхности которого имеется *борозда крыловидного крючка*, *sulcus hamuli pterygoidei* (через нее перебрасыва-



68. Топография клиновидной кости; вид снизу.

ется сухожилные мышцы, напрягающей небную занавеску, *m. tensor veli palatini*).

Задневерхний край медиальной пластинки у основания расширяется и образует продолговатой формы *ладьевидную ямку*, *fossa scaphoidea*.

Кнаружи от ладьевидной ямки проходит неглубокая *борозда слуховой трубы*, *sulcus tubae auditivae* (см. рис. 65), которая латерально переходит на нижнюю поверхность заднего края большого крыла и доходит до ости клиновидной кости (к этой борозде прилежит хрящевая часть слуховой трубы). Выше ладьевидной ямки и медиальнее имеется отверстие, которым начинается *крыловидный канал*, *canalis pterygoideus* (через него проходят сосуды и нервы). Канал идет в сагиттальном направлении в толще основания крыловидного отростка и открывается на верхнечелюстной поверхности большого крыла, на задней стенке крыловидно-небной ямки.

Медиальная пластинка у своего основания переходит в направленный кнутри плоский, горизонтально идущий *влагалищный отросток*, *processus vaginalis*, который располагается под телом клиновидной кости, прикрывая сбоку *крыло сошника*, *ala vomeris*. При этом обращенная к крылу сошника борозда влагалищного отростка – *сошниково-влагалищная борозда*, *sulcus vomerovaginalis*, превращается в *сошниково-влагалищный канал*, *canalis vomerovaginalis* (см. рис. 67).

Кнаружи от отростка имеется сагиттально идущая небольшая *небно-влагалищная борозда*, *sulcus palatovaginalis*. Прилегающий снизу *клиновидный отросток небной кости*, *processus sphenoidalis ossis palatini*, замыкает борозду в одноименный канал, са-

palatovaginalis (см. рис. 67) (в сошниково-влагалищном и небно-влагалищном каналах проходят нервные ветви крылонебного узла, а в небно-влагалищном канале, кроме того, ветви клиновидно-небной артерии).

Иногда от заднего края наружной пластинки в сторону ости клиновидной кости направляется *крыловидно-остистый отросток*, *processus pterygospinosus*, который может достигнуть указанной ости и образовать отверстие.

Передняя поверхность крыловидного отростка соединяется с задней поверхностью верхней челюсти в области медиального края бугра, образуя *клиновидно-верхнечелюстной шов*, *sutura sphenomaxillaris* (см. рис. 125), который залегает в глубине крыловидно-небной ямки.

Височная кость

Височная кость, *os temporale* (рис. 69–76; см. рис. 48–51, 117), парная, участвует в образовании основания черепа и боковой стенки его свода. В ней залегает орган слуха и равновесия. Она сочленяется с нижней челюстью и является опорой жевательного аппарата.

На наружной поверхности кости имеется *наружное слуховое отверстие*, *porus acusticus externus*, вокруг которого располагаются три части височной кости: сверху – *чешуйчатая часть*, кнутри и кзади – *каменная часть*, или *пирамида*, спереди и снизу – *барабанная часть*.

Чешуйчатая часть, *pars squamosa*, имеет форму пластинки и располагается почти в сагиттальном направлении. Наружная *височная поверхность*, *facies temporalis*, чешуйчатой части немного шероховатая и слегка выпуклая. В заднем отделе ее проходит в вертикальном направлении *борозда средней височной артерии*, *sulcus arteriae temporalis mediae* (след прилегания одноименной артерии).

В задненижнем отделе чешуйчатой части проходит дугообразная линия, которая продолжается в *нижнюю височную линию*, *linea temporalis inferior*, теменной кости.

От чешуйчатой части, выше и несколько кпереди от наружного слухового отверстия, отходит в горизонтальном направлении *скуловой отросток*, *processus zygomaticus*. Он является как бы продолжением *надсосцевидного гребня*, *crista supramastoidea*, расположенного горизонтально по нижнему краю наружной поверхности чешуйчатой части (см. рис. 70). Начинаясь широким корнем, скуловой отросток затем суживается. Он имеет внутреннюю и наружную поверхности и два края – более длинный верхний и нижний, более короткий. Передний конец

скулового отростка зазубрен. Скуловой отросток височной кости и *височный отросток*, *processus temporalis*, скуловой кости соединяются при помощи *височно-скулового шва*, *sutura temporozygotatica*, образуя *скуловую дугу*, *arcus zygotaticus* (см. рис. 48, 49).

На нижней поверхности корня скулового отростка находится поперечно-овальной формы *нижнечелюстная ямка*, *fossa mandibularis*. Передняя половина ямки, до каменисто-чешуйчатой щели, – это *суставная поверхность*, *facies articularis*, височно-нижнечелюстного сустава. Впереди нижнечелюстную ямку ограничивает *суставной бугорок*, *tuberculum articulare* (см. рис. 70, 73).

Наружная поверхность чешуйчатой части участвует в образовании *височной ямки*, *fossa temporalis* (здесь начинаются пучки височной мышцы, *m. temporalis*).

Внутренняя *мозговая поверхность*, *facies cerebralis*, слегка вогнутая. На ней имеются *пальцевидные вдавления*, *impressiones digitatae*, а также *артериальная борозда*, *sulcus arteriosus* (в ней залегает средняя менингеальная артерия, *a. meningea media*).

Чешуйчатая часть височной кости имеет два свободных края – *клиновидный* и *теменной*.

Передненижний *клиновидный край*, *margo sphenoidalis*, широкий, зубчатый, соединяется с чешуйчатым краем большого крыла клиновидной кости и образует *клиновидно-чешуйчатый шов*, *sutura sphenosquamosa*. Верхнезадний *теменной край*, *margo parietalis*, заострен, длиннее предыдущего, соединяется с чешуйчатым краем теменной кости.

Пирамида (каменистая часть), *pars petrosa*, височной кости состоит из заднелатерального и переднемедиального отделов.

Заднелатеральным отделом каменистой части височной кости является *сосцевидный отросток*, *processus mastoideus*, который располагается кзади от наружного слухового отверстия. На нем различают наружную и внутреннюю поверхности. Наружная поверхность выпуклая, шероховатая и является местом прикрепления мышц. Книзу сосцевидный отросток переходит в конусообразный выступ, который хорошо прощупывается через кожу.

С внутренней стороны отросток ограничивает глубокая *сосцевидная вырезка*, *incisura mastoidea* (от нее берет начало заднее брюшко двубрюшной мышцы, *venter posterior m. digastrici*). Параллельно вырезке и несколько кзади располагается *борозда затылочной артерии*, *sulcus arteriae occipitalis* (след прилегания одноименной артерии).

На внутренней, мозговой, поверхности сосцевидного отростка проходит широкая S-образная *борозда сигмовидного синуса*, *sulcus sinus sigmoidei*, переходящая вверху в

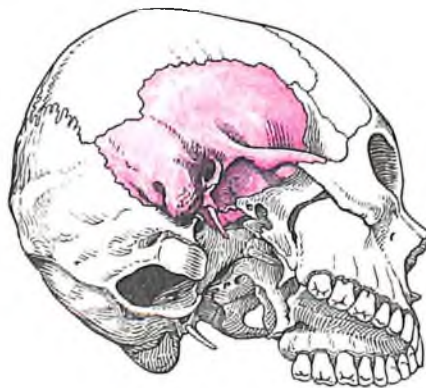
одноименную борозду теменной кости и далее в борозду поперечного синуса затылочной кости (в ней залегает венозный синус, *sinus transversus*). Книзу борозда сигмовидного синуса продолжается как одноименная борозда затылочной кости.

Сзади границей сосцевидного отростка является зазубренный *затылочный край*, *margo occipitalis*, который, соединяясь с сосцевидным краем затылочной кости, образует *затылочно-сосцевидный шов*, *sutura occipitomastoidea*. На середине длины шва или в затылочном крае находится *сосцевидное отверстие*, *foramen mastoideum* (иногда их несколько), которое является местом залегания сосцевидных эмиссарных вен, *vv. emissariae mastoideae*, соединяющих подкожные вены головы с сигмовидным венозным синусом, а также сосцевидной ветви затылочной артерии, *ramus mastoideus a. occipitalis*.

Сверху сосцевидный отросток ограничен теменным краем, который на границе с одноименным краем чешуйчатой части височной кости образует *теменную вырезку*, *incisura parietalis*; в нее входит сосцевидный угол теменной кости, образуя *теменно-сосцевидный шов*, *sutura parietomastoidea*.

У места перехода наружной поверхности сосцевидного отростка в наружную поверхность чешуйчатой части можно заметить остатки *чешуйчато-сосцевидного шва*, *sutura squamosomastoidea*, который хорошо выражен на черепах детей.

На распиле сосцевидного отростка видны находящиеся внутри него костные воздухоносные полости – *сосцевидные ячейки*, *cellulae mastoideae* (см. рис. 74). Эти ячейки одну от другой отделяют костные *сосцевидные стенки*, *paries mastoideus*. Постоянной полостью является *сосцевидная пещера*, *aptrum mastoideum*, в центральной части отростка; в нее открываются сосцевидные ячейки, она соединяется с *барабанной полостью*, *cavitas tympanica*. Сосцевидные ячейки и сосцевидная пещера выстланы слизистой оболочкой.



69. Топография височной кости.

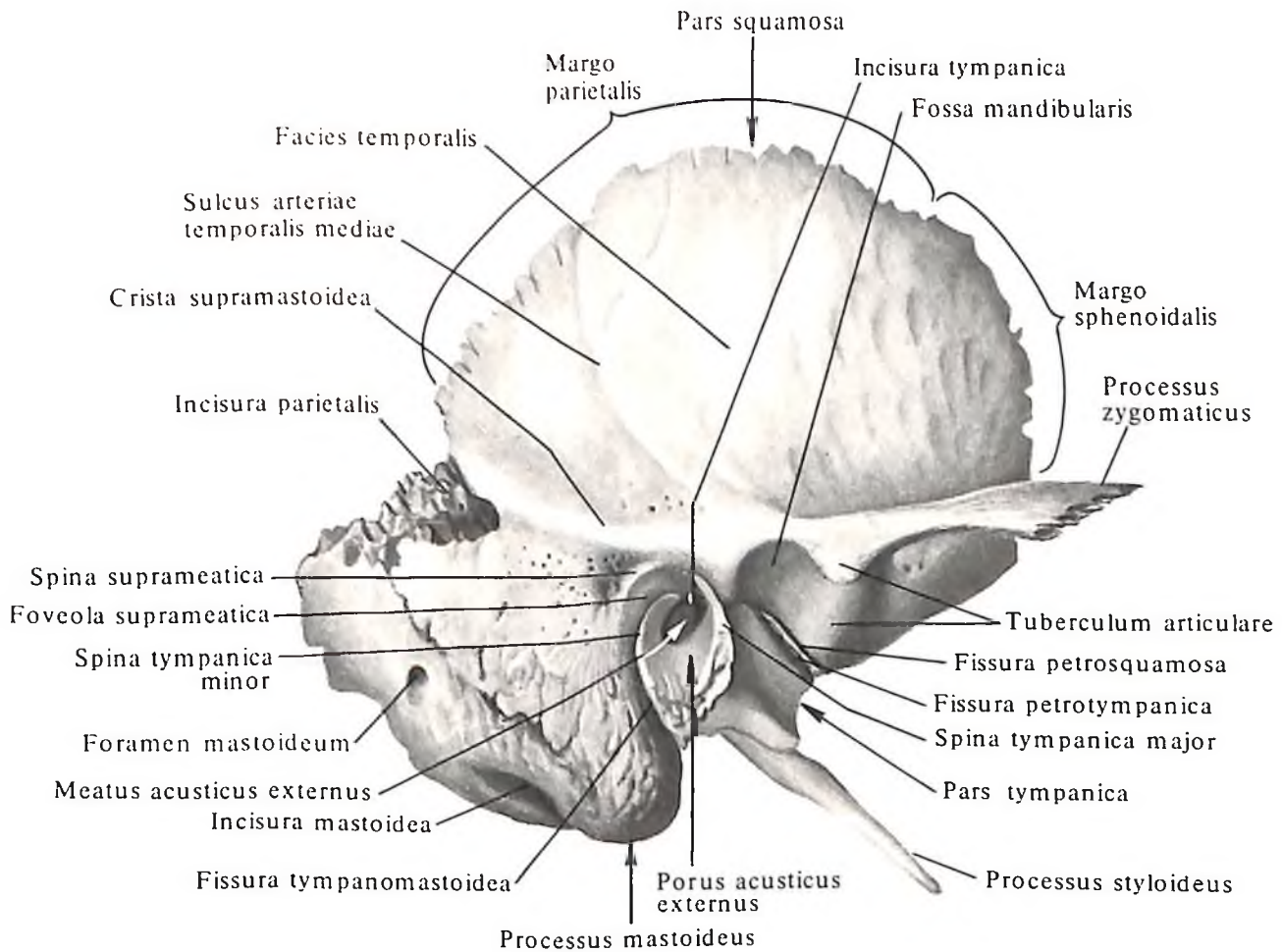
Переднемедиальный отдел каменистой части лежит кнутри от чешуйчатой части и сосцевидного отростка. Он имеет форму трехгранной пирамиды, длинная ось которой направлена снаружи и кзади вперед и медиально. Основание каменистой части обращено кнаружи и кзади; *верхушка пирамиды*, *apex partis petrosae*, направлена кнутри и кпереди.

В каменистой части различают три поверхности: переднюю, заднюю и нижнюю, и три края: верхний, задний и передний.

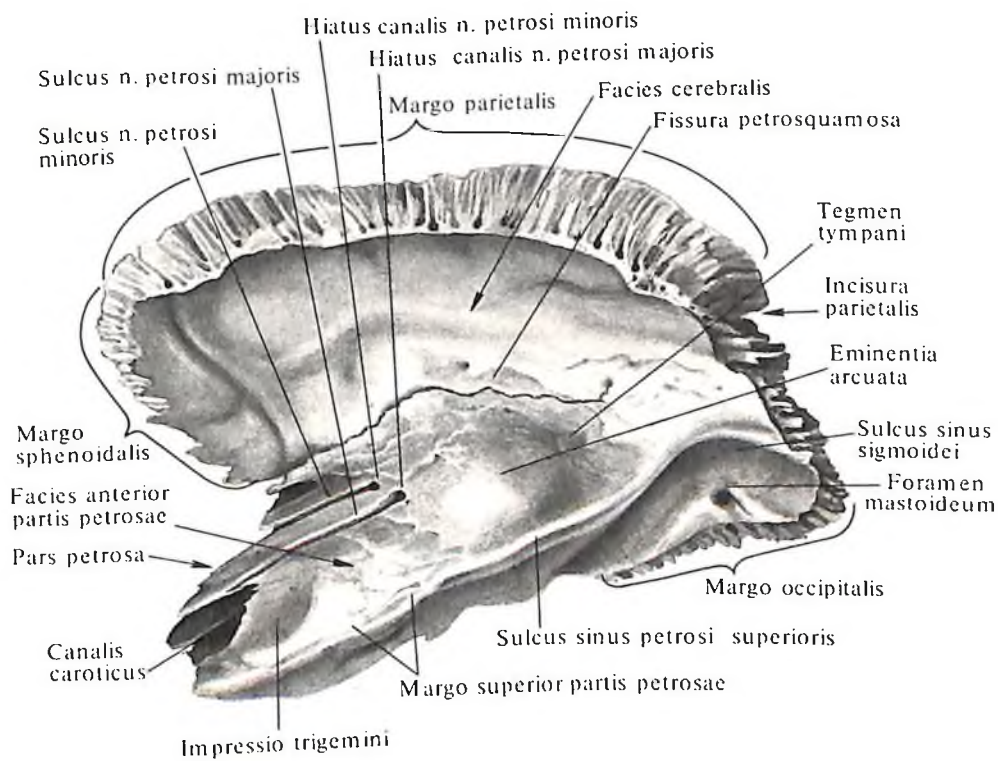
Передняя поверхность пирамиды, *facies anterior partis petrosae* (см. рис. 71), гладкая и широкая, обращена в полость черепа, направляется косо сверху вниз и наперед и переходит в мозговую поверхность чешуйчатой части. От последней ее иногда отделяет *каменисто-чешуйчатая щель*, *fissura petrosquamosa*. Почти на середине передней поверхности имеется *дугообразное возвышение*, *eminentia arcuata*, которое образуется залеганием под ним передним полукружным каналом лабиринта. Между возвышением и каменисто-чешуйчатой щелью располагается небольшая площадка – *крыша барабанной полости*, *tegmen tympani*, под которой находится *барабанная полость*, *cavum tympani*. На передней поверхности, вблизи вершины каменистой части, имеется небольшое *тройничное вдавление*, *impressio trigemini* (место прилегания тройничного узла, *ganglion trigeminale*).

Латерально от вдавления располагается *расщелина канала большого каменистого нерва*, *hiatus canalis n. petrosi majoris*, от которого медиально направляется узкая *борозда большого каменистого нерва*, *sulcus n. petrosi majoris*. Кпереди и несколько латерально от указанного отверстия находится небольшая *расщелина канала малого каменистого нерва*, *hiatus canalis n. petrosi minoris*, от которого направляется *борозда малого каменистого нерва*, *sulcus n. petrosi minoris*.

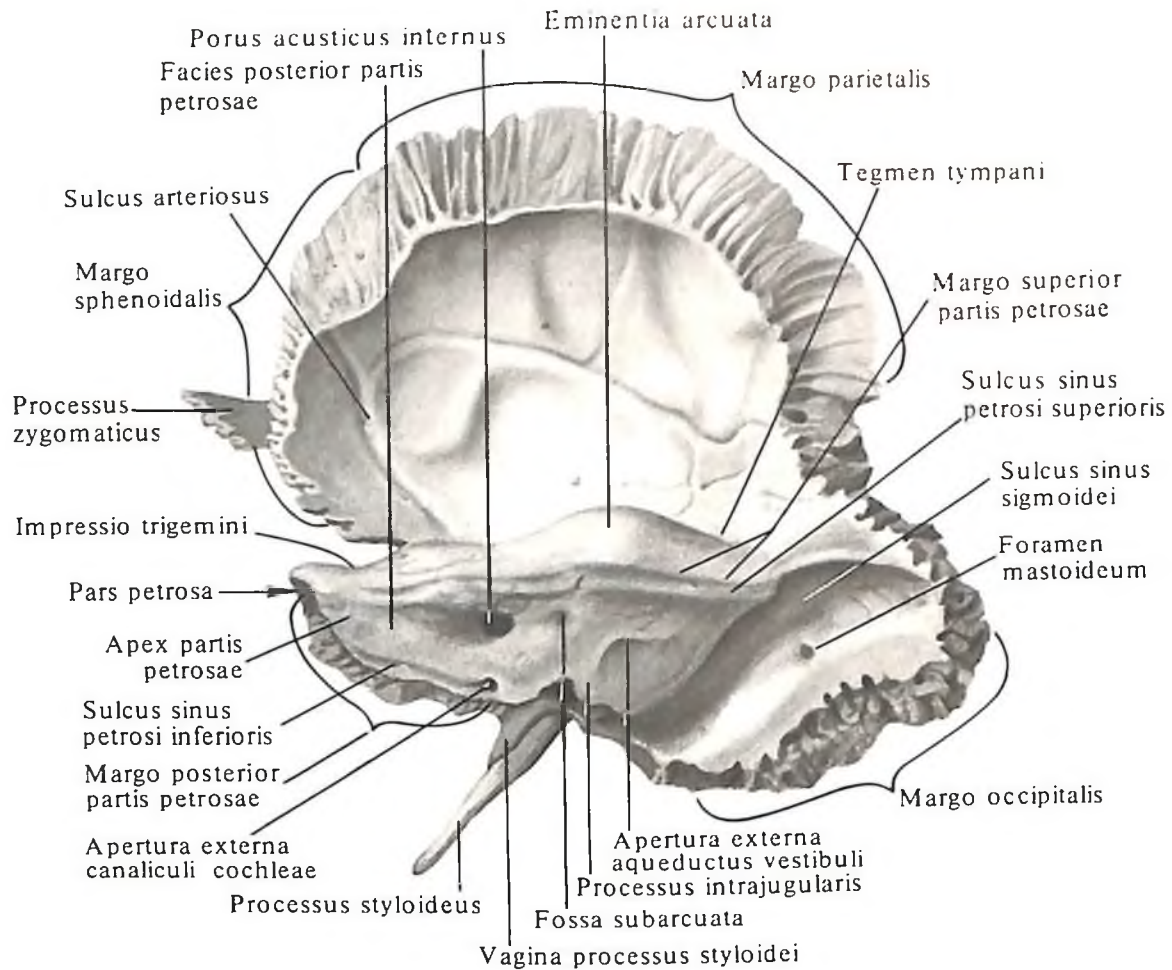
Задняя поверхность пирамиды, *facies posterior partis petrosae* (см. рис. 72), так же как и передняя, обращена в полость черепа, но направляется вверх и кзади, где переходит в сосцевидный отросток. Почти на середине ее находится круглой формы *внутреннее слуховое отверстие*, *porus acusticus internus*, которое ведет во *внутренний слуховой проход*, *meatus acusticus internus* (в нем проходят лицевой, промежуточный, преддверно-улитковый нервы, *nn. facialis, intermedius, vestibulocochlearis*, а также артерия и вена лабиринта, *a. et v. labyrinthi*). Немного выше и латерально от внутреннего слухового отверстия имеется хорошо выраженная у новорожденных, небольшой глубины *поддуговая ямка*, *fossa subarcuata* (в нее входит отросток твердой оболочки головного мозга). Еще латеральнее залегает щелевид-



70. Височная кость, os temporale, правая; вид снаружи.



71. Височная кость, os temporale, правая; вид изнутри.



72. Височная кость, os temporale, правая; вид изнутри и сзади.

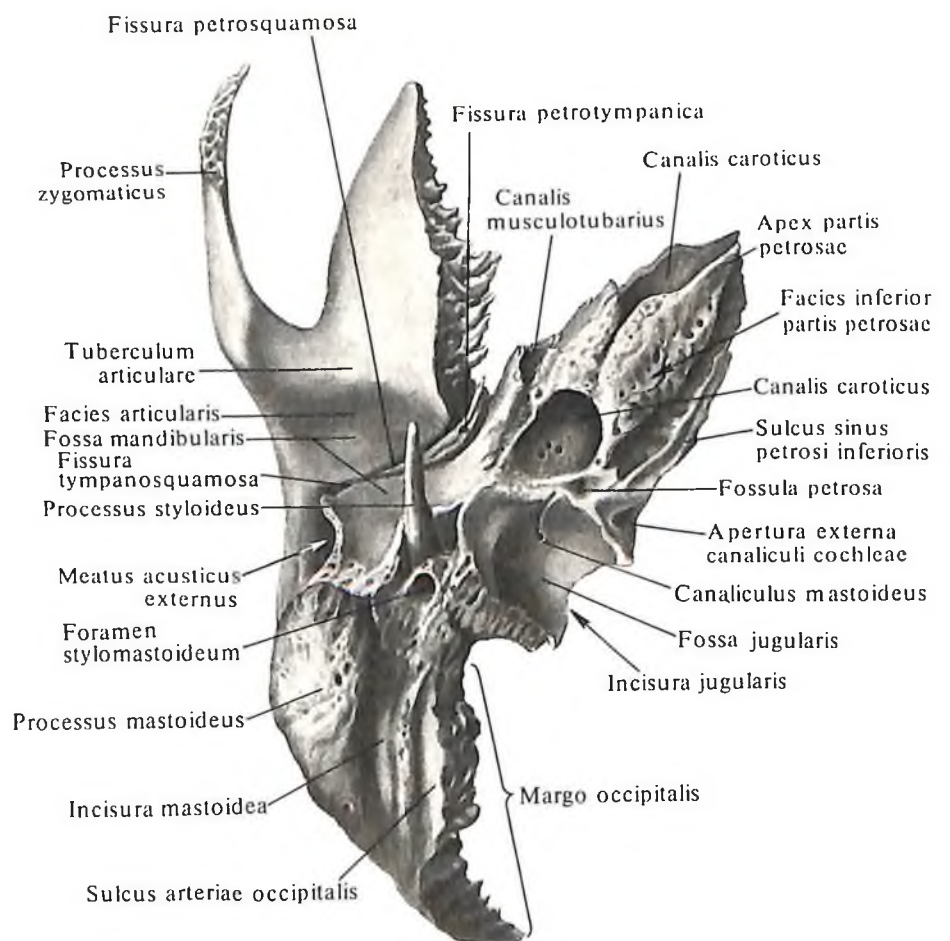
73. Височная кость, os temporale, правая; вид снизу.

ная наружная апертюра водопровода преддверия, *apertura externa aqueductus vestibuli*, открывающаяся в водопровод преддверия, *aqueductus vestibuli*. Через апертюру из полости внутреннего уха выходит эндолимфатический проток.

Нижняя поверхность пирамиды, *facies inferior partis petrosae* (см. рис. 73), шероховатая и неровная, составляет часть нижней поверхности основания черепа. На ней располагается округлая или овальная *яремная ямка, fossa jugularis* (место прилегания верхней луковицы внутренней яремной вены).

На дне ямки заметна небольшая борозда (в ней проходит ушная ветвь блуждающего нерва). Борозда ведет в отверстие *сосцевидного канальца, canaliculus mastoideus*, который открывается в *барабанно-сосцевидной щели, fissura tympanomastoidea*.

Задний край яремной ямки ограничен *яремной вырезкой, incisura jugularis*, которую небольшой *внутрияремный отросток, processus intrajugularis*, разделяет на две части – переднемедиальную и заднелатеральную.



Кпереди от яремной ямки залегает округлое отверстие: оно ведет в *сонный канал, canalis caroticus*, открывающийся на вершине каменной части.

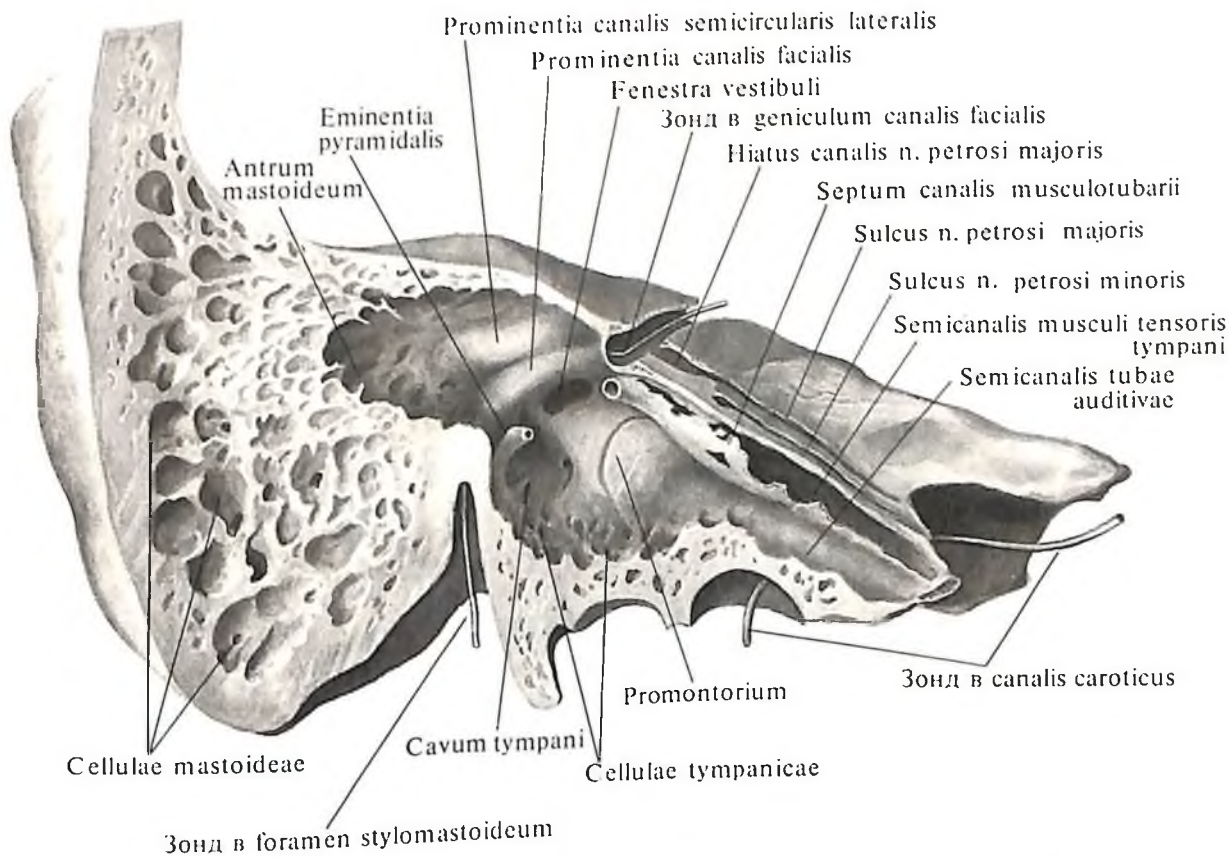
Между передней окружностью яремной ямки и наружным отверстием сонного канала имеется небольшой величины *каменная ямочка, fossula petrosa* (место прилегания нижнего узла языкоглоточного нерва). В глубине ямочки находится отверстие – ход в *барабанный канал, canaliculus tympanicus* (в нем проходят барабанный нерв и нижняя барабанная артерия). Барабанный каналец ведет в *среднее ухо, auris media*, или *барабанную полость, cavum tympani (cavitas tympanica)*.

лежащего здесь верхнего каменного венозного синуса и прикрепления намета мозжечка – части твердой оболочки головного мозга. Эта борозда переходит кзади в борозду сигмовидного синуса сосцевидного отростка височной кости.

Задний край пирамиды, margo posterior partis petrosae (см. рис. 72), отделяет заднюю ее поверхность от нижней. Вдоль него, на мозговой поверхности, проходит *борозда нижнего каменного синуса, sulcus sinus petrosi inferioris* (см. рис. 73) (след прилегания нижнего каменного венозного синуса). Почти на середине заднего края, вблизи яремной вырезки, находится треугольное воронкообразное углубление, в котором ле-

внутреннего отверстия сонного канала, располагается отверстие мышечно-трубного канала, ведущее в барабанную полость.

Каналы и полости каменной части височной кости. 1. *Сонный канал, canalis caroticus* (см. рис. 73–76), начинается в средних отделах нижней поверхности каменной части наружным отверстием. Вначале канал направляется вверх, располагаясь здесь впереди полости среднего уха, затем, изгибаясь, следует кпереди и медиально и открывается на вершине пирамиды внутренним отверстием (через сонный канал проходят внутренняя сонная артерия, сопровождающие ее вены и сплетение симпатических нервных волокон).



74. Височная кость, os temporale, правая. (Вертикальный распил параллельно оси пирамиды.)

жит *наружная апертура канала улитки, apertura externa canaliculi cochleae*; в ней заканчивается *каналец улитки, canaliculus cochleae*.

Передний край каменной части, расположенный с латеральной стороны ее передней поверхности, короче верхнего и заднего; от чешуйчатой части височной кости его отделяет *каменно-чешуйчатая щель, fissura petrosquamosa*. На нем, латеральнее

латерально от яремной ямки выступает направленный книзу и несколько кпереди *шиловидный отросток, processus styloideus*, от которого начинаются мышцы и связки. Впереди и снаружи основания отростка спускается костный выступ барабанной части – *влагалище шиловидного отростка, vagina processus styloidei*. Позади основания отростка имеется *шилососцевидное отверстие, foramen stylomastoideum*, которое является выходным отверстием *лицевого канала, canalis facialis*.

Верхний край пирамиды, margo superior partis petrosae (см. рис. 71, 72), отделяет ее переднюю поверхность от задней. Вдоль края проходит *борозда верхнего каменного синуса, sulcus sinus petrosi superioris*, – отпечаток

2. *Сонно-барабанные каналцы, canaliculi caroticotympanici*, представляют собой два небольших каналца, ответвляющихся от сонного канала и ведущих в барабанную полость (через них проходят сонно-барабанные нервы).

3. *Лицевой канал, canalis facialis* (см. рис. 74–76), начинается на дне *внутреннего слухового прохода, meatus acusticus internus* (в области поля лицевого нерва, *area n. facialis*). Канал идет горизонтально и почти под прямым углом к оси каменной части, направляется к передней ее поверхности, к *расщелине канала большого каменного нерва, hiatus canalis n. petrosi majoris*. Здесь, поворачивая под прямым углом, образует *коленце лицевого канала, geniculum cana-*

lis facialis, и переходит на задний отдел медиальной стенки барабанной полости (соответственно на этой стенке барабанной полости имеется *выступ лицевого канала, prominentia canalis facialis*). Далее канал, направляясь кзади, следует вдоль оси каменной части до *пирамидального возвышения, eminentia pyramidalis*; отсюда идет вертикально вниз и открывается *шилососцевидным отверстием, foramen stylomastoideum* (в канале проходят лицевой и промежуточный нервы, артерии и вены).

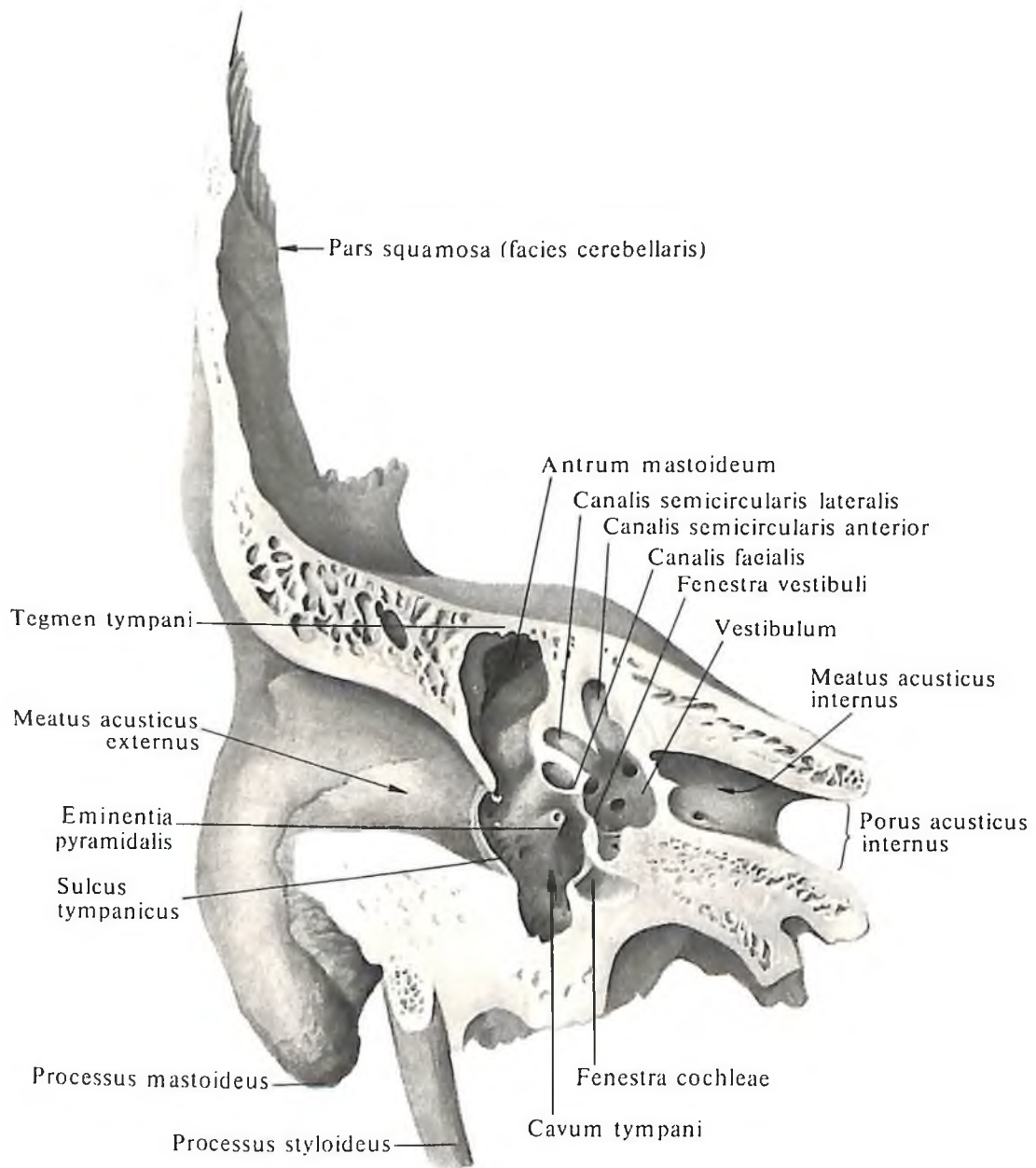
4. *Каналец барабанной струны, canaliculus chordae tympani*, начинается на наружной

стенке лицевого канала, на несколько миллиметров выше шилососцевидного отверстия. Направляясь вперед и вверх, каналец входит в барабанную полость и открывается на задней стенке ее (в канальце проходит ветвь промежуточного нерва – барабанная струна, *chorda tympani*, которая, войдя через каналец в барабанную полость, выходит из нее через *каменно-барабанную щель, fissura petrotympanica*).

5. *Барабанный каналец, canaliculus tympanicus*, начинается на нижней поверхности каменной части, в глубине каменной ямки. Затем он направляется к нижней

стенке барабанной полости и, прободая ее, вступает в барабанную полость, проходит по ее медиальной стенке и располагается в *борозде мыса, sulcus promontorii*. Далее он следует к верхней стенке барабанной полости, где открывается *расщелиной канала малого каменного нерва, hiatus canalis n. petrosi minoris*.

6. *Мышечно-трубный канал, canalis musculotubarius* (см. рис. 73, 74, 76), является продолжением передневерхней части барабанной полости. Наружное отверстие канала находится у вырезки между каменной и чешуйчатой частями височной кости, у пе-



75. Височная кость, *os temporale*, правая.
(Вертикальный распил через наружный слуховой проход.)

реднего конца каменисто-чешуйчатой щели. Канал расположен латерально и немного кзади от горизонтальной части сонного канала, почти по продольной оси каменистой части. Горизонтально расположенная перегородка мышечно-трубного канала, *septum canalis musculotubarii*, делит канал на верхний меньший *полуканал мышцы, напрягающей барабанную перепонку, semicanalis m. tensoris tympani*, и нижний больший *полуканал слуховой трубы, semicanalis tubae auditivae* (в первом лежит мышца, напрягающая барабанную перепонку, второй соединяет барабанную полость с поло-

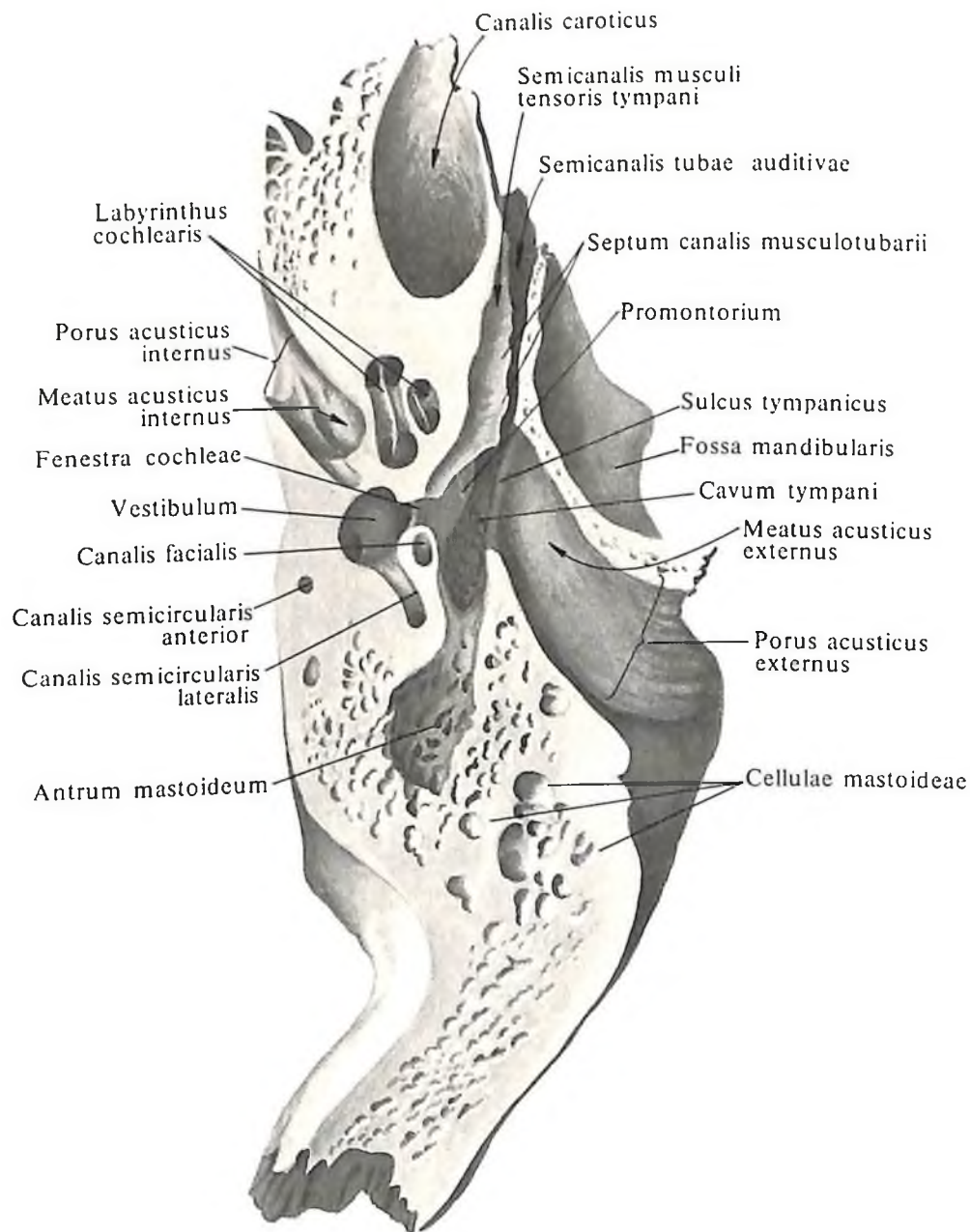
стью глотки; см. т. 4 „Преддверно-улитковый орган“).

7. *Сосцевидный каналец, canaliculus mastoideus* (см. рис. 67), начинается в глубине яремной ямки, проходит поперек нижней части лицевого канала и открывается в барабанно-сосцевидной щели (в каналце проходит ушная ветвь блуждающего нерва).

8. *Барабанная полость, cavum tympani* (см. рис. 74–76), – удлиненная, сжатая с боков полость, выстланная слизистой оболочкой. Внутри полости залегают три слуховые косточки: *молоточек, malleus, наковальня, in-*

cus, и *стремя, stapes*, которые, сочленяясь между собой, образуют цепь слуховых косточек (подробнее об устройстве указанных каналов, барабанной полости, слуховых косточек и лабиринта см. т. 4 „Преддверно-улитковый орган“).

Барабанная часть, pars tympanica (см. рис. 70), – самый небольшой отдел височной кости. Она представляет собой немного изогнутую кольцевидную пластинку и образует переднюю, нижнюю стенки и часть задней стенки *наружного слухового прохода, meatus acusticus externus*. Здесь же видна пограничная *барабанно-чешуйчатая*



76. Височная кость, *os temporale*, правая.
(Горизонтальный распил через наружный слуховой проход.)

щель, *fissura tympanosquamosa* (см. рис. 70, 73), которая вместе с каменисто-чешуйчатой щелью отделяет барабанную часть от нижнечелюстной ямки чешуйчатой части. Наружный край барабанной части, замкнутый сверху чешуей височной кости, ограничивает *наружное слуховое отверстие, porus acusticus externus*. У задневерхнего наружного края этого отверстия имеется *надпроходная ость, spina suprameatica*. Под ней располагается *надпроходная ямочка, foveola suprameatica*. На границе большей, внутренней, и меньшей, наружной, частей наружного слухового прохода расположена *барабанная борозда, sulcus tympanicus* (место прикрепления барабанной перепонки). Вверху ее ограничивают два изогнутых выступа: спереди – *большая барабанная ость, spina tympanica major*, а сзади – *малая барабанная ость, spina tympanica minor*. Между этими выступами находится *барабанная вырезка, incisura tympanica*, открывающаяся в *надбарабанное углубление, recessus epitympanicus* (см. т. IV „Преддверно-улитковый орган“).

Между медиальным отделом барабанной части и чешуйчатой частью височной кости вклинивается нижний отросток крыши барабанной полости. Спереди этого отростка проходит *каменисто-чешуйчатая щель, fissura petrosquamosa*, а сзади – *каменисто-барабанная щель, fissura petrotympanica* (из последней выходят нерв – барабанная струна и мелкие сосуды). Обе борозды продолжают кнаружи в *барабанно-чешуйчатую щель, fissura tympanosquamosa*.

Латеральный отдел барабанной части переходит в каменистый гребень, вытянутая часть которого образует *влагалище шиловидного отростка, vagina processus styloidei*. У новорожденного наружный слуховой проход еще отсутствует и барабанная часть представлена *барабанным кольцом, anulus tympanicus* (см. рис. 114), которое затем разрастается, образуя значительную часть наружного слухового прохода.

На внутренней поверхности большой барабанной ости хорошо различим остистый гребень, на концах которого имеются передний и задний барабанные отростки, а вдоль него проходит борозда молоточка.

Решетчатая кость

Решетчатая кость, os ethmoidale (рис. 77–81; см. рис. 118–121), непарная. Большая ее часть лежит в верхних отделах носовой полости, меньшая – в передних отделах основания черепа. Она имеет форму неправильного куба, состоит из воздухоносных ячеек и относится к группе *воздухоносных костей, ossa pneumatica*.

В решетчатой кости различают решетчатую пластинку, идущую горизонтально,

перпендикулярную пластинку, лежащую вертикально, и расположенные по обеим сторонам от последней решетчатые лабиринты.

Решетчатая пластинка, lamina cribrosa (см. рис. 77, 119), является верхней стенкой полости носа, расположена горизонтально в решетчатой вырезке лобной кости, образуя *лобно-решетчатый шов, sutura fronto-ethmoidalis*. Она продырявлена 30–40 небольшими отверстиями, *foramina fibrosae*, через которые проходят нервы (волокна обонятельных нервов) и сосуды (см. рис. 117).

Перпендикулярная пластинка, lamina perpendicularis (см. рис. 78, 80, 109, 120), делится на две части: меньшую верхнюю, лежащую над решетчатой пластинкой, и большую нижнюю, расположенную под этой пластинкой. Верхняя часть образует *петушиный гребень, crista galli*, и направлена в полость черепа (к гребню прикрепляется серп большого мозга – отросток твердой мозговой оболочки).

Границей передненижнего края петушиного гребня с каждой боковой стороны является непостоянное образование – *крыло петушиного гребня, ala cristae galli*. Оба отростка отграничивают сзади и сверху *слепое отверстие, foramen caecum*, лобной кости. Нижняя часть перпендикулярной пластинки неправильной четырехугольной формы, направлена отвесно вниз, в полость носа, и образует передневерхнюю часть костной перегородки. Сверху она примыкает к носовой ости лобной кости, спереди – к носовым костям, сзади – к клиновидному гребню, снизу – к сошнику, а спереди и снизу – к хрящевой части перегородки носа. Часто встречается отклонение всей или части перпендикулярной пластинки в сторону.

Решетчатый лабиринт, labyrinthus ethmoidalis (см. рис. 81, 121), – парное образование, расположен по обеим сторонам от перпендикулярной пластинки, примыкает к нижней поверхности решетчатой пластинки. Состоит из многочисленных воздухоносных *решетчатых ячеек, cellulae ethmoidales* (см. рис. 77, 120, 121), сообщающихся как между собой, так и посредством ряда отверстий с полостью носа. Решетчатые ячейки выстланы слизистой оболочкой, которая представляет собой непосредственное продолжение слизистой оболочки носа.

Ячейки, расположенные впереди, открываются в средний носовой ход, средние и задние сообщаются с верхним носовым ходом.

Латеральной стенкой служит тонкая гладкая *глазничная пластинка, lamina orbitalis* (см. рис. 49, 77, 78, 125), образующая большую часть внутренней стенки глаз-

ницы. Пластинка соединяется вверху с лобной костью, образуя *лобно-решетчатый шов, sutura fronto-ethmoidalis*, внизу – с верхней челюстью – *решетчато-верхнечелюстной шов, sutura ethmoidomaxillaris*, и с глазничным отростком небной кости – *небно-решетчатый шов, sutura palato-ethmoidalis*, впереди – со слезной костью – *слезно-решетчатый шов* и сзади – с клиновидной костью – *клиновидно-решетчатый шов, sutura spheno-ethmoidalis* (см. рис. 124). По верхнему краю лабиринта проходят две небольшие бороздки – передняя и задняя решетчатые бороздки, которые с одноименными бороздами лобной кости образуют каналы, открывающиеся *передним и задним решетчатыми отверстиями, foramina ethmoidales anterius et posterius* (см. рис. 106, 110) (через эти отверстия проходят одноименные сосуды и нервы).

Медиальная стенка лабиринта (см. рис. 80, 118, 119) представляет собой шероховатую, испещренную бороздками пластинку, образующую большую часть латеральной стенки полости носа. На ее поверхности, обращенной к перпендикулярной пластинке, имеются два тонких, слегка изогнутых по краям и завернутых кнаружи отростка: верхний – *верхняя носовая раковина, concha nasalis superior*, и нижний – *средняя носовая раковина, concha nasalis media*. Иногда над верхней носовой раковиной находится рудиментарный отросток в виде тонкого костного гребешка – *наивысшая носовая раковина, concha nasalis suprema* (см. рис. 118). В верхнезаднем отделе медиальной стенки лабиринта, между верхней и средней носовыми раковинами, образуется щелевидной формы пространство – *верхний носовой ход, meatus nasi superior*. Щель под средней носовой раковиной – это *средний носовой ход, meatus nasi medius* (см. рис. 118, 120).

От нижнепередней поверхности каждого лабиринта, кпереди и книзу от средней носовой раковины, отходит загнутый кзади и книзу *крючковидный отросток, processus uncinatus* (см. рис. 78, 80). На целом черепе он соединяется с *решетчатым отростком, processus ethmoidalis*, нижней носовой раковины.

Кзади и кверху от крючковидного отростка располагается одна из наиболее крупных ячеек, имеющая вид вздутия, – *решетчатый пузырек, bulla ethmoidalis*.

Между крючковидным отростком снизу и спереди и большим решетчатым пузырьком сзади и сверху имеется щель – *решетчатая воронка, infundibulum ethmoidale*, верхний конец которой сообщается с отверстием пазухи лобной кости. Задний край крючковидного отростка и нижняя поверхность большого решетчатого пузырька об-

разуют поперечную расщелину, *hiatus semilunaris* (см. рис. 119), через которую пазуха верхнечелюстной кости сообщается со средним носовым ходом.

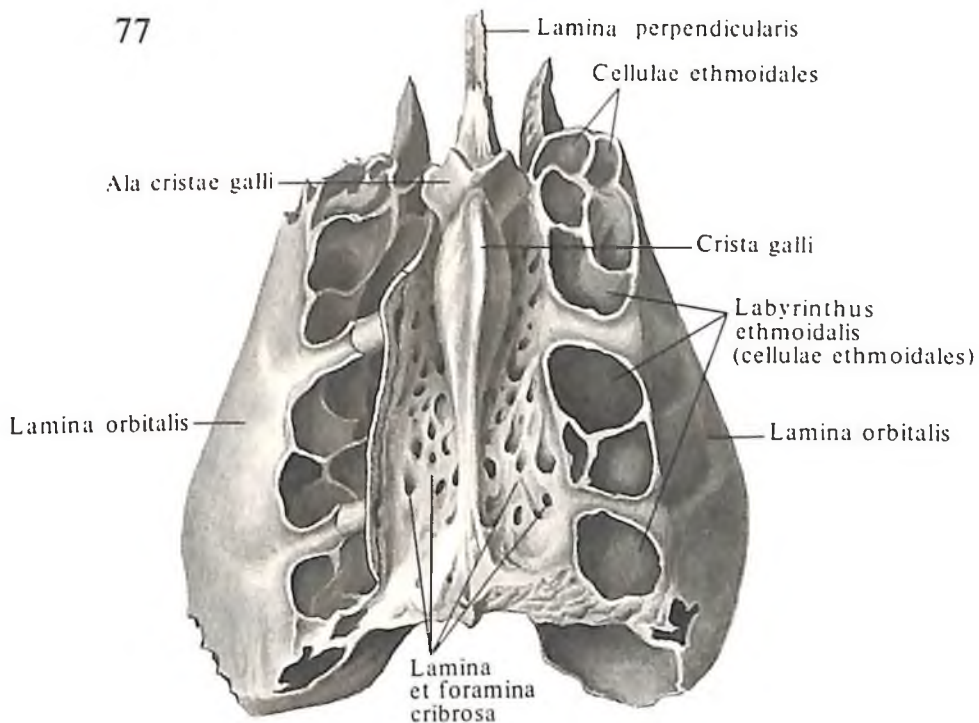
КОСТИ ЛИЦА

Нижняя носовая раковина

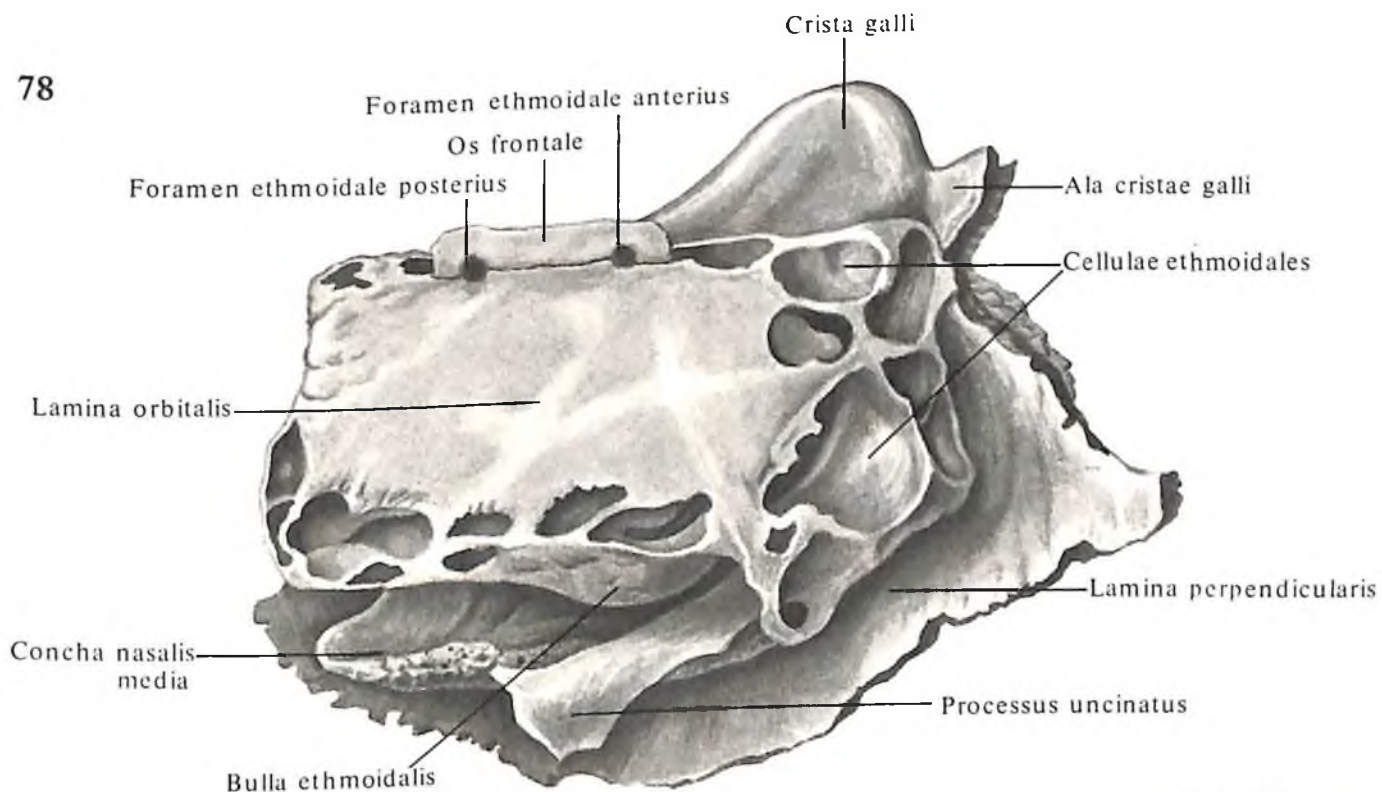
Нижняя носовая раковина, *concha nasalis inferior* (рис. 82, 83; см. рис. 119), парная, представляет собой изогнутую костную пластинку и имеет три отростка: верхнечелюстной, слезный и решетчатый.

Верхнечелюстной отросток, *processus maxillaris*, образует с костью острый угол; в этот угол входит нижний край верхнечелюстной расщелины. Отросток ясно виден со стороны верхнечелюстной пазухи после ее вскрытия.

Слезный отросток, *processus lacrimalis*, со-



78



единяет нижнюю носовую раковину со слезной костью.

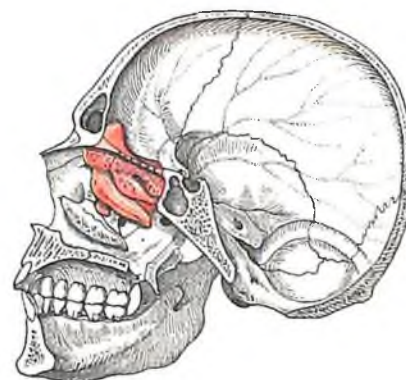
Решетчатый отросток, *processus ethmoidalis*, отходит от места соединения челюстного отростка с телом кости и выступает в верхнечелюстную пазуху. Он часто срастается с крючковидным отростком решетчатой кости.

Нижняя раковина передним отделом верхнего края укрепляется на **раковинном гребне верхней челюсти**, *crista conchalis maxil-*

77. Решетчатая кость, *os ethmoidale*; вид сверху.

78. Решетчатая кость, *os ethmoidale*; вид справа.

79. Топография решетчатой кости.



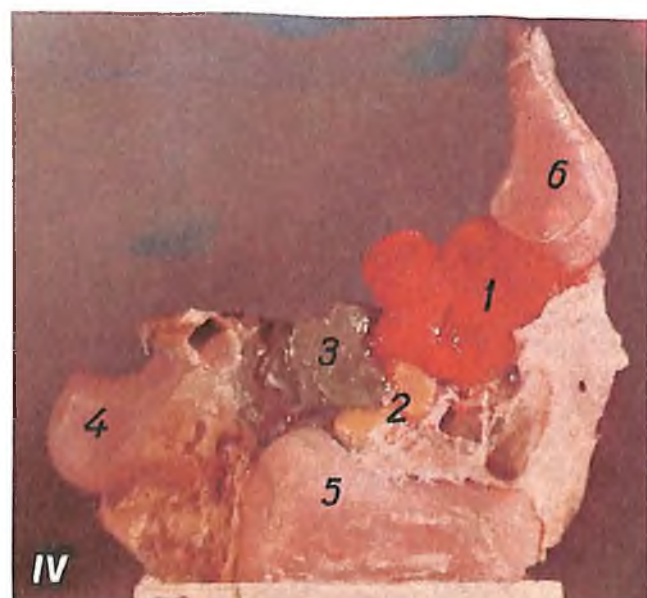
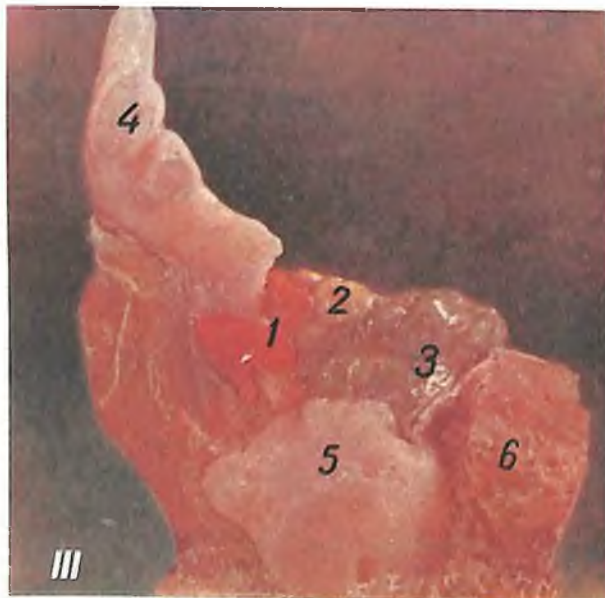
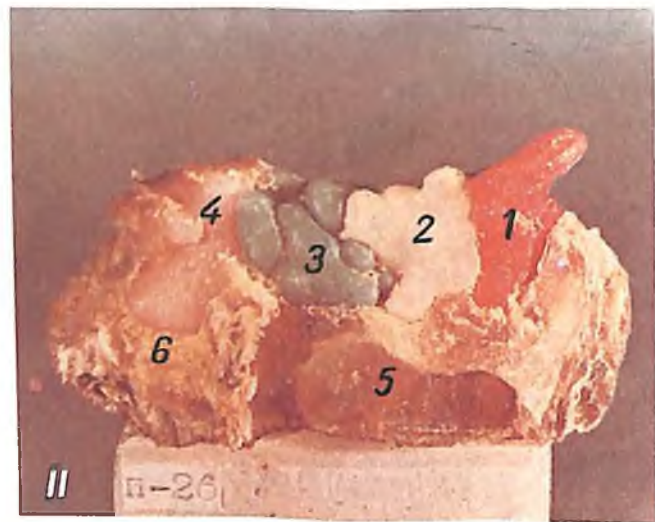
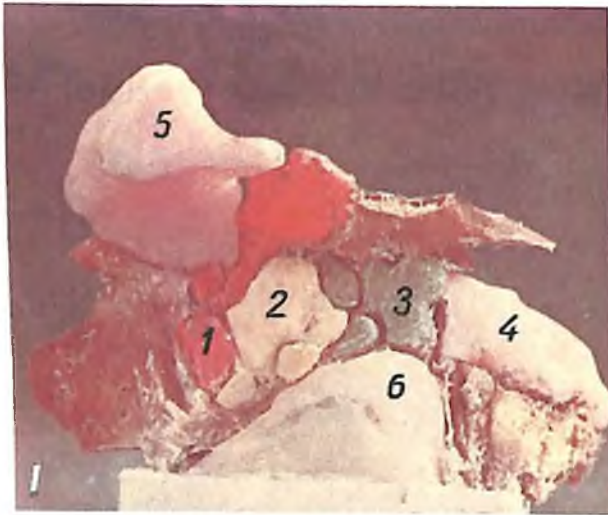
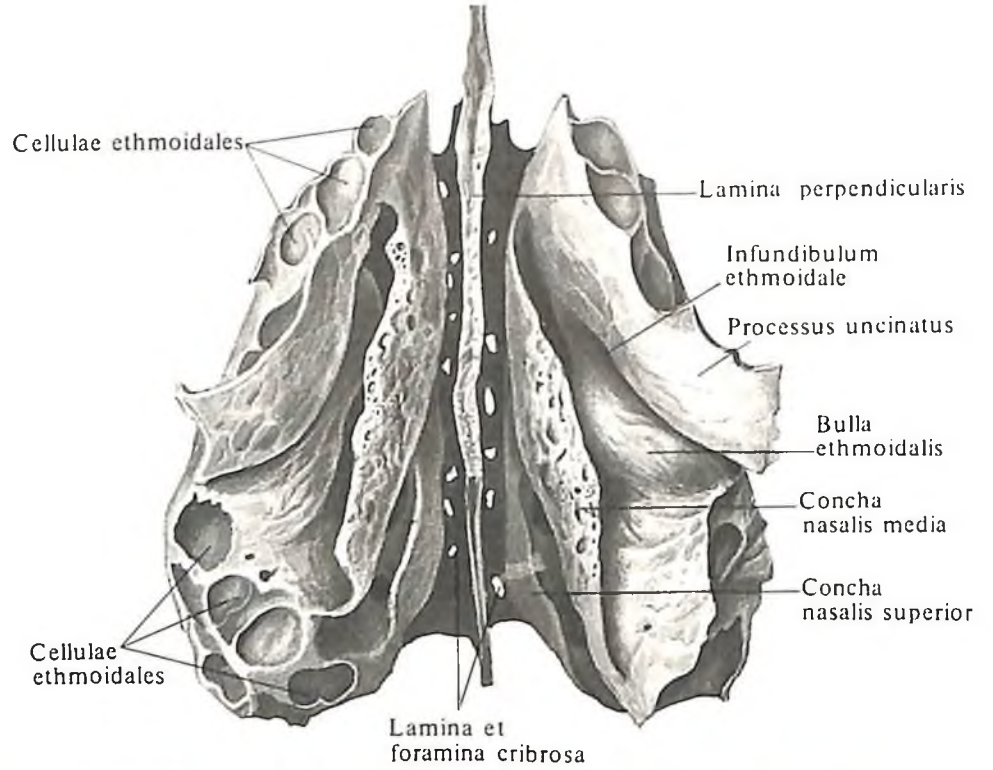
79

80. Решетчатая кость, os ethmoidale; вид снизу.

81. Решетчатый лабиринт, labyrinthus ethmoidalis.

(Пластмассовые слепки ячеек решетчатого лабиринта. Препараты Н. Скрипникова.)

I. Решетчатые ячейки, вид слева: 1 – передние ячейки; 2 – средние ячейки; 3 – задние ячейки; 4 – клиновидная пазуха; 5 – лобная пазуха; 6 – верхнечелюстная пазуха. II. Решетчатые ячейки, вид справа: 1 – лобная пазуха; 2 – передние ячейки; 3 – средние ячейки; 4 – задние ячейки; 5 – верхнечелюстная пазуха; 6 – клиновидная пазуха. III. Решетчатые ячейки, вид слева: 1 – передние ячейки; 2 – средние ячейки; 3 – задние ячейки; 4 – лобная пазуха; 5 – верхнечелюстная пазуха; 6 – клиновидная пазуха. IV. Решетчатые ячейки, вид справа: 1 – передние ячейки; 2 – средние ячейки; 3 – задние ячейки; 4 – клиновидная пазуха; 5 – верхнечелюстная пазуха; 6 – лобная пазуха.



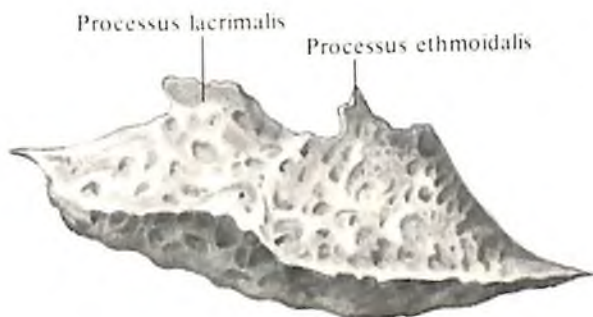
lae, а задним отделом – на раковинном гребне перпендикулярной пластинки небной кости, *crista conchalis lamini perpendicularis ossis palatini*. Под нижней раковиной имеется продольная щель – *нижний носовой ход, meatus nasi inferior*.

Носовая кость

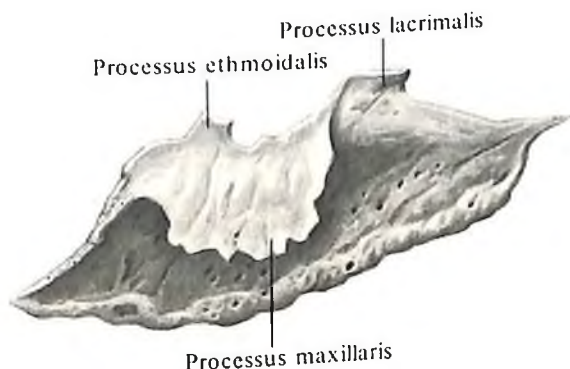
Носовая кость, os nasale (рис. 84, 85; см. рис. 47, 48), парная, имеет форму четырехугольника, немного удлинненная и несколько выпуклая кпереди. Верхний край

82. Нижняя носовая раковина, concha nasalis inferior, правая.

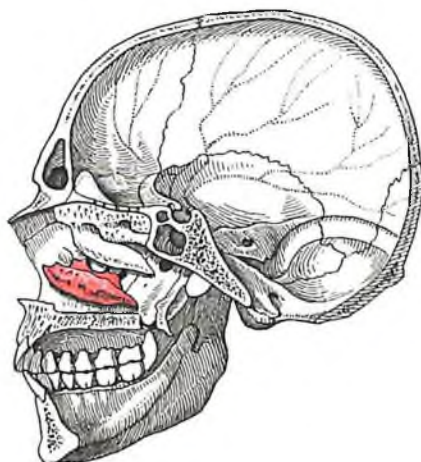
А – вид изнутри; Б – вид снаружи.



А



Б



83. Топография нижней носовой раковины.

ее соединен с носовой частью лобной кости, латеральный край – с передним краем лобного отростка верхней челюсти.

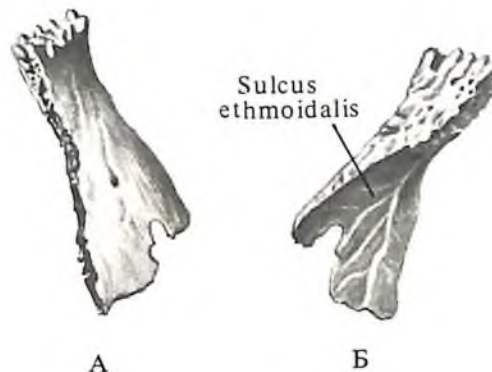
Передняя поверхность кости гладкая и продырявлена одним или несколькими отверстиями (след прохождения сосудов и нервов). Задняя поверхность слегка вогнутая и имеет *решетчатую борозду, sulcus ethmoidalis*, – след залегания переднего решетчатого нерва. Внутренними, слегка зазубренными краями обе носовые кости образуют *межносовый шов, sutura internasalis*, на котором располагается продольный желобок.

Обе кости своими внутренними поверхностями прилегают к носовой ости лобной кости и перпендикулярной пластинке решетчатой кости.

Слезная кость

Слезная кость, os lacrimale (рис. 86, 87; см. рис. 47–49), парная, располагается в переднем отделе медиальной стенки глазницы и имеет форму продолговатой четырехугольной пластинки. Верхний край ее соединяется с глазничной частью лобной кости, образуя *лобно-слезный шов, sutura frontolacrimalis*, задний – с передним краем глазничной пластинки решетчатой кости и образует *решетчато-слезный шов, sutura ethmoidolacrimalis*. Нижний край слезной кости на границе с глазничной поверхностью верхней челюсти образует *слезно-верхнечелюстной шов, sutura lacrimomaxillaris*, а со слезным отростком нижней раковины – *слезно-раковинный шов, sutura lacrimoconchalis*. Впереди кость соединяется с лобным отростком верхней челюсти, образуя *слезно-верхнечелюстной шов, sutura lacrimomaxillaris*.

Кость прикрывает передние ячейки решетчатой кости и несет на своей латеральной поверхности *задний слезный гребень, crista lacrimalis posterior*, который делит ее на

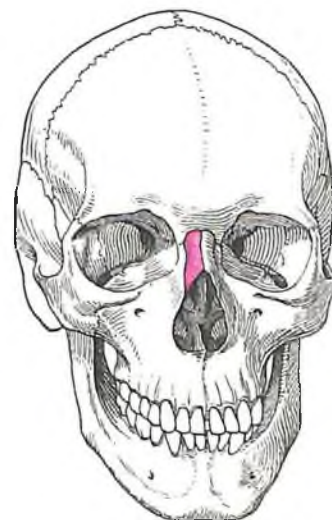


А

Б

84. Носовая кость, os nasale, правая.

А – вид снаружи; Б – вид изнутри.



85. Топография носовой кости.

задний отдел, больший, и передний, меньший. Гребень заканчивается выступом – слезным крючком, *hamulus lacrimalis*. Последний направлен к слезной борозде на лобном отростке верхней челюсти. Задний отдел уплощен, передний вогнут и образует слезную борозду, *sulcus lacrimalis*. Эта борозда вместе со слезной бороздой верхней челюсти, *sulcus lacrimalis maxillae*, образует ямку слезного мешка, *fossa sacci lacrimalis*, которая продолжается в носослезный канал, *canalis nasolacrimalis*. Канал открывается в нижний носовой ход, *meatus nasalis inferior*.

Сошник

Сошник, *vomer* (рис. 88–90; см. рис. 109), представляет собой непарную, вытянутую в виде ромба пластинку, образующую задний отдел носовой перегородки.

Сошник, исключая задний его край, обычно несколько изогнут в сторону.

Верхний край сошника толще других. Его разделяет борозда сошника, *sulcus vomeris*, на два отогнутых кнаружи отростка – крылья сошника, *alae vomeris*. Они прилегают к нижней поверхности тела клиновидной кости и охватывают ее клюв, образуя клиновидно-сошниковый шов, *sutura sphenovomeriana* (см. рис. 109). Такие швы относятся к скхидилезам, *schyndilesis*. Этот участок – клиновидная часть сошника, *pars cuneiformis vomeris*.

Задний край кости – хоанный гребень, *crista choanalis vomeris*, немного заострен, разделяет задние отверстия носовой полости – хоаны, *choanae*.

Передний и нижний края шероховатые. Нижний край соединяется с носовым гребнем верхней челюсти и небной кости, а пе-

редний (скошенный) – вверх с перпендикулярной пластинкой решетчатой кости, вниз – с хрящом перегородки носа.

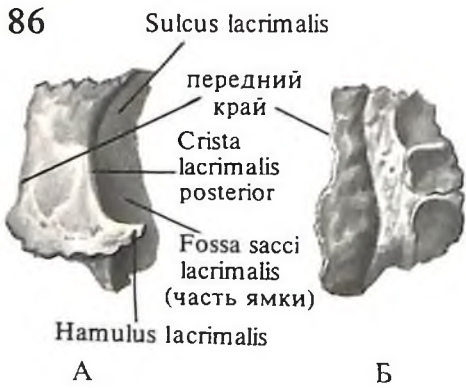
Верхняя челюсть

Верхняя челюсть, *maxilla* (рис. 91–95; см. рис. 47, 49), парная. располагается в верхнепереднем отделе лицевого черепа. Относится к числу воздухоносных костей, так как в ней находится обширная полость, выстланная слизистой оболочкой, – верхнечелюстная пазуха, *sinus maxillaris*.

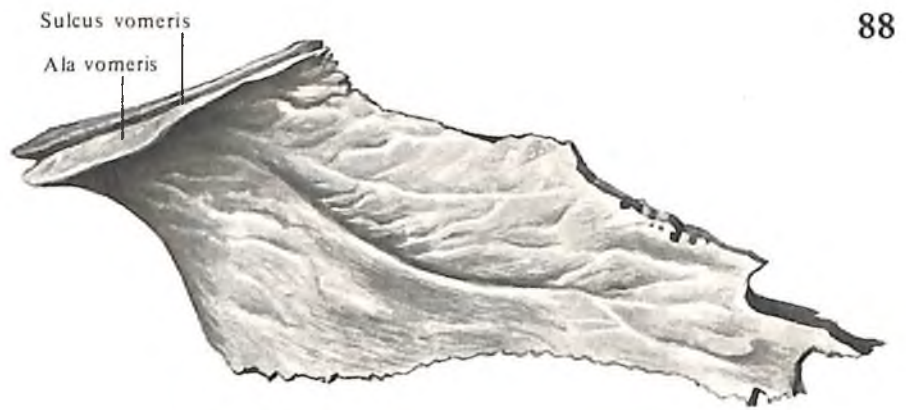В кости различают тело и четыре отростка.

Тело верхней челюсти, *corpus maxillae*, имеет четыре поверхности: глазничную, переднюю, носовую и подвисочную.

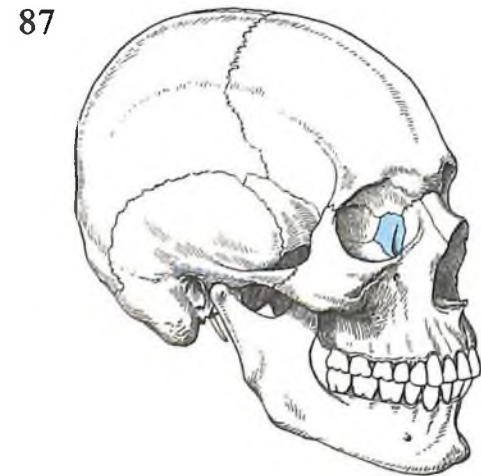
Различают следующие отростки кости: лобный, скуловой, альвеолярный и небный.



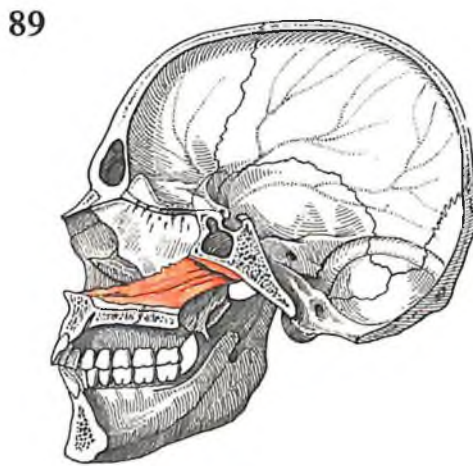
86. Слезная кость, *os lacrimale*, правая. А – вид снаружи; Б – вид изнутри.



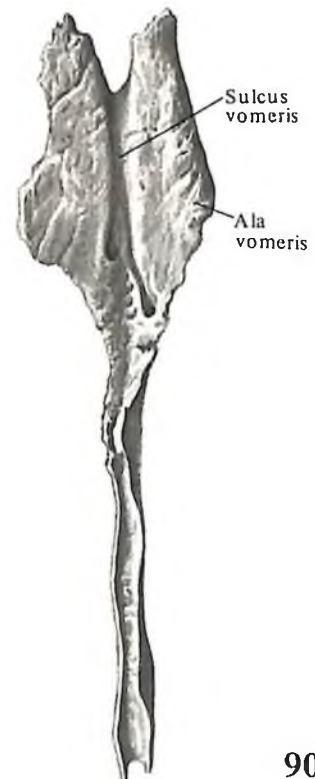
88. Сошник, *vomer*; вид справа.



87. Топография слезной кости.



89. Топография сошника.



90. Сошник, *vomer*; вид сверху.

Глазничная поверхность, *facies orbitalis*, гладкая, имеет форму треугольника, несколько наклонена кпереди, кнаружи и книзу, образует нижнюю стенку глазницы, *orbita*.

Медиальный край ее соединяется впереди со слезной костью, образуя *слезно-верхнечелюстную шов*, кзади от слезной кости – с глазничной пластинкой решетчатой кости в *решетчато-верхнечелюстной шов* и далее кзади – с глазничным отростком небной кости в *небно-верхнечелюстной шов*.

Передний край глазничной поверхности гладкий и образует свободный *подглазничный край*, *margo infraorbitalis*, являясь нижней частью *глазничного края орбиты*, *margo orbitalis* (см. рис. 47, 125). Снаружи он зазубрен и переходит в скуловой отросток. Медиально подглазничный край образует изгиб кверху, заостряется и переходит в лобный отросток, по которому тянется продольный *передний слезный гребень*, *crista lacrimalis anterior*. У места перехода в лобный отросток внутренний край глазничной поверхности образует *слезную вырезку*, *incisura lacrimalis*, которая вместе со слезным крючком слезной кости ограничивает верхнее отверстие носослезного канала.

Задний край глазничной поверхности вместе с идущим параллельно ему нижним краем глазничной поверхности больших крыльев клиновидной кости образует *нижнюю глазничную щель*, *fissura orbitalis inferior*. В средней части нижней стенки щели имеется желобок – *подглазничная борозда*, *sulcus infraorbitalis*, которая, направляясь кпереди, становится глубже и постепенно переходит в *подглазничный канал*, *canalis infraorbitalis* (в борозде и канале залегают подглазничный нерв, артерия и вены). Канал описывает дугу и открывается на передней поверхности тела верхней челюсти. В нижней стенке канала много мелких отверстий зубных канальцев – так называемые *альвеолярные отверстия*, *foramina alveolaria* (см. рис. 94); через них проходят нервы к группе передних зубов верхней челюсти.

Подвисочная поверхность, *facies infratemporalis*, обращена к *подвисочной ямке*, *fossa infratemporalis*, и *крыловидно-небной ямке*, *fossa pterygopalatina*; неровная, часто выпуклая, образует *бугор верхней челюсти*, *tuber maxillae*. На ней различают два или три маленьких альвеолярных отверстия, ведущие в *альвеолярные каналы*, *canales alveolares* (см. рис. 94), через которые проходят нервы к задним зубам верхней челюсти.

Передняя поверхность, *facies anterior*, незначительно изогнута. Ниже подглазничного края на ней открывается довольно большое *подглазничное отверстие*, *foramen infraorbitale*, ниже которого имеется небольшое углубление – *клыковая ямка*, *fossa ca-*

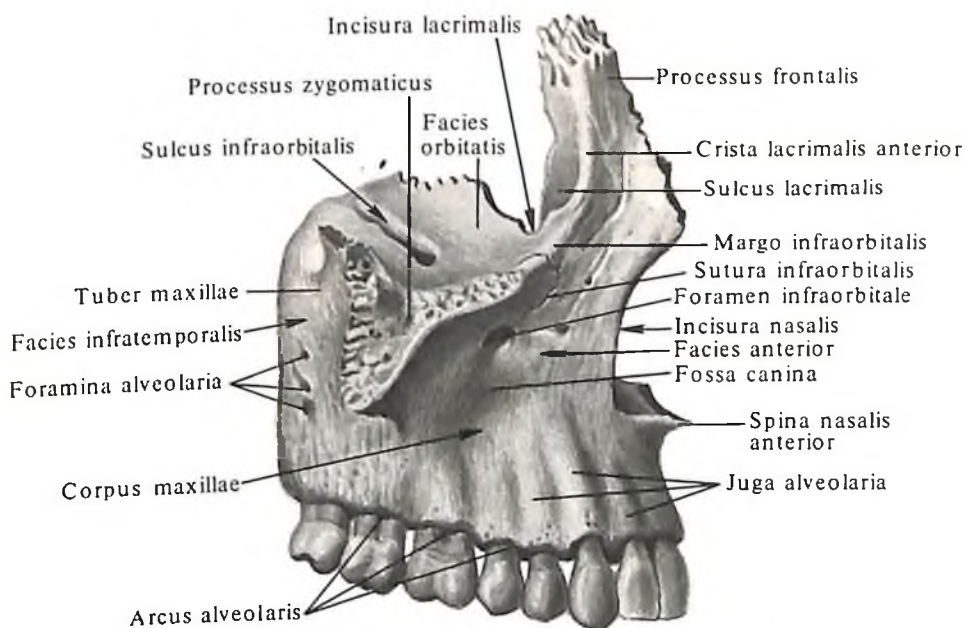
nina (здесь берет начало мышца, поднимающая угол рта, *m. levator anguli oris*).

Внизу передняя поверхность без заметной границы переходит в переднюю (щечную) поверхность *альвеолярного отростка*, *processus alveolaris*, на котором имеется ряд выпуклостей – *альвеолярные возвышения*, *juga alveolaria*.

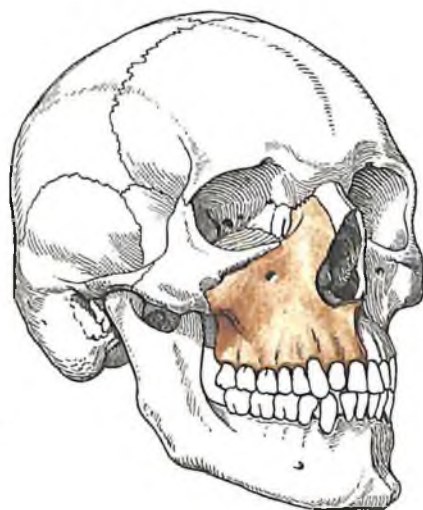
Кнутри и кпереди, по направлению к носу, передняя поверхность тела верхней челюсти переходит в острый край *носовой вырезки*, *incisura nasalis*. Внизу вырезка оканчивается *передней носовой остью*, *spina nasalis anterior*. Носовые вырезки обеих верхнечелюстных костей ограничивают *грушевидную апертуру*, *apertura piriformis*, ведущую в полость носа.

Носовая поверхность, *facies nasalis* (см. рис. 93), верхней челюсти более сложная. В верхнезаднем ее углу имеется отвер-

стие – *верхнечелюстная расщелина*, *hiatus maxillaris*, ведущая в верхнечелюстную пазуху. Кзади от расщелины шероховатая носовая поверхность образует шов с перпендикулярной пластинкой небной кости. Здесь по носовой поверхности верхней челюсти вертикально проходит *большая небная борозда*, *sulcus palatinus major*. Она составляет одну из стенок *большого небного канала*, *canalis palatinus major*. Кпереди от верхнечелюстной расщелины проходит *слезная борозда*, *sulcus lacrimalis*, ограниченная спереди задним краем лобного отростка. К слезной борозде прилегают вверху слезная кость, внизу – слезный отросток нижней раковины. При этом слезная борозда замыкается в *носослезный канал*, *canalis nasolacrimalis*. Еще более кпереди на носовой поверхности находится горизонтальный выступ – *раковинный гребень*, *crista*



91. Верхняя челюсть, maxilla, правая. (Передненаружная поверхность.)

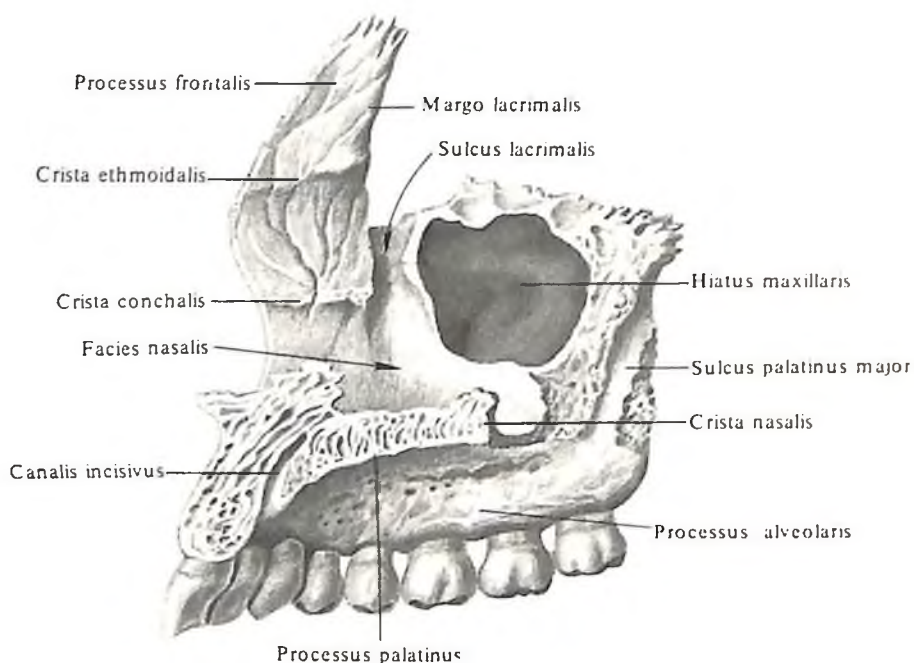


92. Топография верхней челюсти.

conchalis, к которому прикрепляется нижняя носовая раковина.

От верхнего края носовой поверхности, на месте перехода ее в переднюю, направляется вверх *лобный отросток*, *processus frontalis*. Он имеет медиальную (носовую) и латеральную (лицевую) поверхности. Латеральную поверхность *передний слезный гребень*, *crista lacrimalis anterior*, делит на два участка – передний и задний. Задний участок книзу переходит в *слезную борозду*, *sulcus lacrimalis*. Границей ее изнутри служит *слезный край*, *margo lacrimalis*, к которому прилегает слезная кость, образуя с ним

93



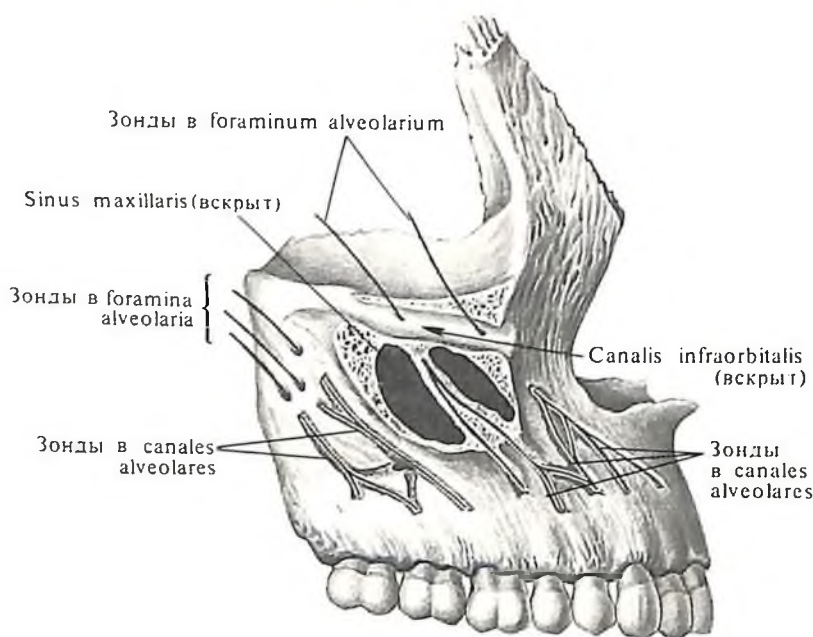
93. Верхняя челюсть, maxilla, правая; вид изнутри.

94. Верхняя челюсть, maxilla, правая. (Передненаружная поверхность.)

(Альвеолярные каналы вскрыты.)

95. Верхние челюсти, maxillae; вид снизу.

94

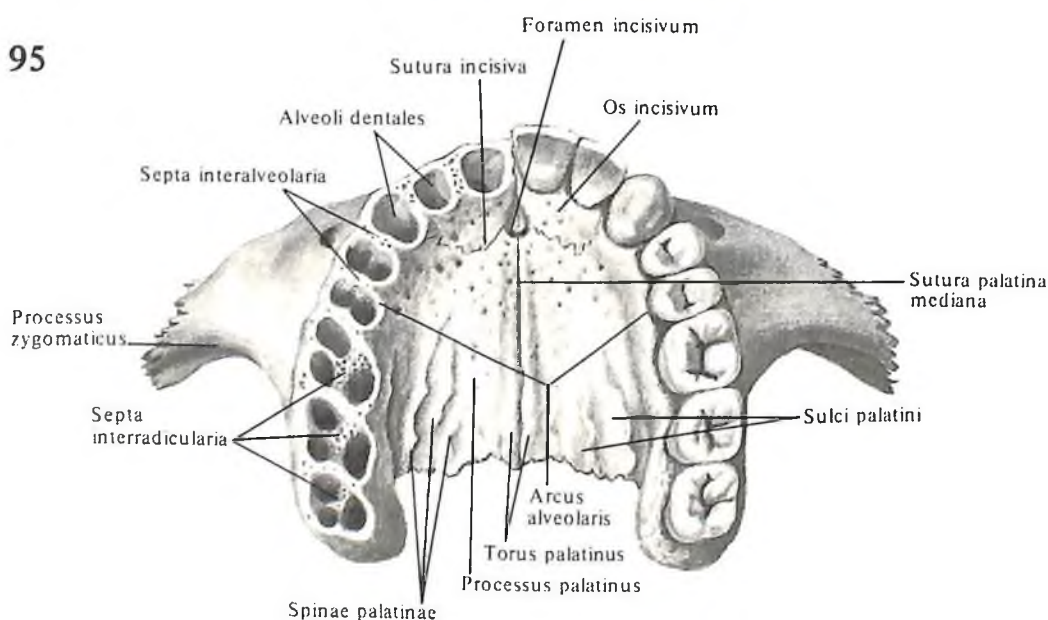


слезно-верхнечелюстной шов, sutura lacrimo-maxillaris. На медиальной поверхности спереди назад проходит решетчатый гребень, crista ethmoidalis. Верхний край лобного отростка зазубрен и соединяется с носовой частью лобной кости, образуя лобно-верхнечелюстной шов, sutura frontomaxillaris. Передний край лобного отростка соединяется с носовой костью в носововерхнечелюстной шов, sutura nasomaxillaris (см. рис. 49).

Скуловой отросток, processus zygomaticus, отходит от наружноверхнего угла тела. Широковатый конец скулового отростка и скуловая кость, os zygomaticum, образуют скуло-верхнечелюстной шов, sutura zygomaticomaxillaris.

Небный отросток, processus palatinus (см. рис. 93, 95), представляет собой горизонтально расположенную костную пластинку, которая отходит кнутри от нижнего края носовой поверхности тела верхней челюсти и вместе с горизонтальной пластинкой небной кости образует костную перегородку между полостью носа и полостью рта. Внутренними шероховатыми краями небных отростков обе верхнечелюстные кости соединяются, образуя срединный небный шов, sutura palatina mediana. Справа и слева от шва располагается продольный небный валик, torus palatinus.

95



В срединном небном шве небные отростки образуют острый краевой выступ, направленный в сторону полости носа, – так называемый носовой гребень, crista nasalis, который прилегает к нижнему краю сошника и хрящевой перегородке носа. Задний край небного отростка соприкасается с передним краем горизонтальной части небной кости, образуя с ним поперечный небный шов, sutura palatina transversa. Верхняя поверхность небных отростков гладкая и слегка вогнутая. Нижняя поверхность шероховатая, вблизи ее заднего конца есть две небные борозды, sulci palatini, которые отделяются одна от другой небольшими небными остями, spinae palatinae (в бороздах залегают сосуды и нервы). Правый и левый небные отростки у своего переднего края образуют овальной формы резцовую ямку, fossa incisiva. На дне ямки имеются резцовые отверстия, foramina incisiva (их два), которыми открывается резцовый канал, canalis in-

cisivus, заканчивающийся также резцовыми отверстиями на носовой поверхности небных отростков (см. рис. 122). Канал может располагаться на одном из отростков, в этом случае на противоположном отростке находится резцовая борозда. Область резцовой ямки от небных отростков иногда отделяет *резцовый шов, sutura incisiva*; в таких случаях образуется *резцовая кость, os incisivum* (см. рис. 95, 123).

Альвеолярный отросток, processus alveolaris (см. рис. 91, 95), развитие которого связано с развитием зубов, отходит от нижнего края тела верхней челюсти вниз и описывает дугу, направленную выпуклостью вперед и наружу. Нижняя поверхность этой области – *альвеолярная дуга, arcus alveolaris*. На ней имеются луночки – *зубные альвеолы, alveoli dentales*, в которых находятся корни зубов – по 8 с каждой стороны. Альвеолы отделены одна от другой *межалвеолярными перегородками, septa interalveolaria*. Некоторые из альвеол в свою очередь делятся *межкорневыми перегородками, septa interradicularia*, на меньшие ячейки по числу корней зуба.

Передняя поверхность альвеолярного отростка соответственно пяти передним альвеолам имеет продольные *альвеолярные возвышения, juga alveolaria*. Часть альвеолярного отростка с альвеолами двух передних резцов представляет у зародыша отдельную *резцовую кость, os incisivum*, которая рано сливается с альвеолярным отростком верхней челюсти. Оба альвеолярных отростка соединяются и образуют *межверхнечелюстной шов, sutura intermaxillaris* (см. рис. 47).

Небная кость

Небная кость, os palatinum (рис. 96–99; см. рис. 123), – парная кость. Она представляет собой изогнутую пластинку, лежащую в заднем отделе носовой полости, составляя часть дна этой полости, – *костное небо, palatum osseum*, и боковую стенку. В ней различают *горизонтальную и перпендикулярную пластинки*.

Горизонтальная пластинка, lamina horizontalis, каждой из небных костей, соединяясь вместе по срединной линии костного неба, участвует в образовании задней части срединного небного шва, а соединяясь с двумя лежащими впереди небными отростками верхнечелюстных костей, образует *поперечный небный шов, sutura palatina transversa* (см. рис. 111, 112, 123).

Верхняя, *носовая, поверхность, facies nasalis*, горизонтальной пластинки обращена в полость носа, а нижняя – *небная поверхность, facies palatina*, является частью *костного неба, palatum osseum*, верхней стенки собственно полости рта, *cavitas oris propria*.

На заднемедиальном конце горизонтальной пластинки имеется *задняя носовая ость, spina nasalis posterior*, по медиальному краю – *носовой гребень, crista nasalis*. Верхняя поверхность каждой горизонтальной пластинки слегка вогнутая и гладкая, нижняя – шероховатая.

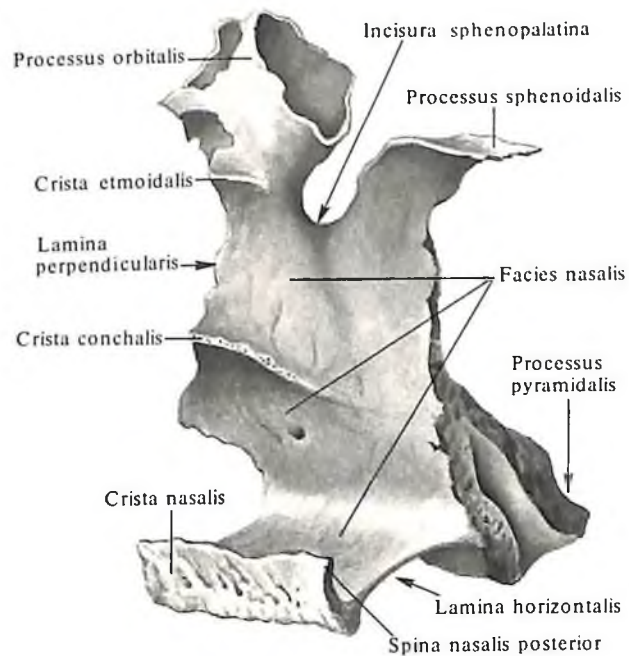
От наружного отдела основания перпендикулярной пластинки отходит назад толстый *пирамидальный отросток, processus pyramidalis*. Он вклинивается в вырезку между пластинками крыловидного отростка клиновидной кости и ограничивает снизу *крыловидную ямку, fossa pterygoidea*.

На нижней поверхности пирамидального отростка имеется 1–2 отверстия – *малые небные отверстия, foramina palatina minora* (см. рис. 123), входы в *малые небные каналы, canales palatini minores*, в которых проходят одноименные нервы. Кпереди от них, по латеральному краю горизонтальной пластинки, на нижней ее стороне нижний

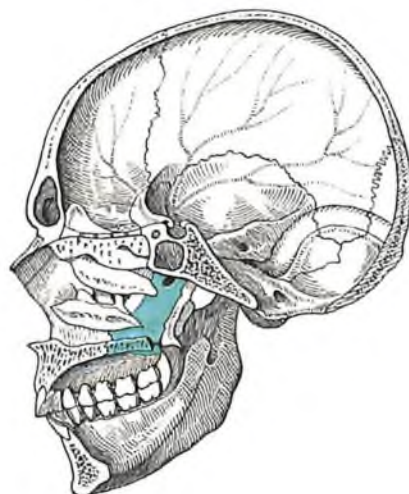
край большой небной борозды образует с таким же краем борозды на верхней челюсти *большое небное отверстие, foramen palatinum majus*, которое располагается в небо-верхнечелюстном шве.

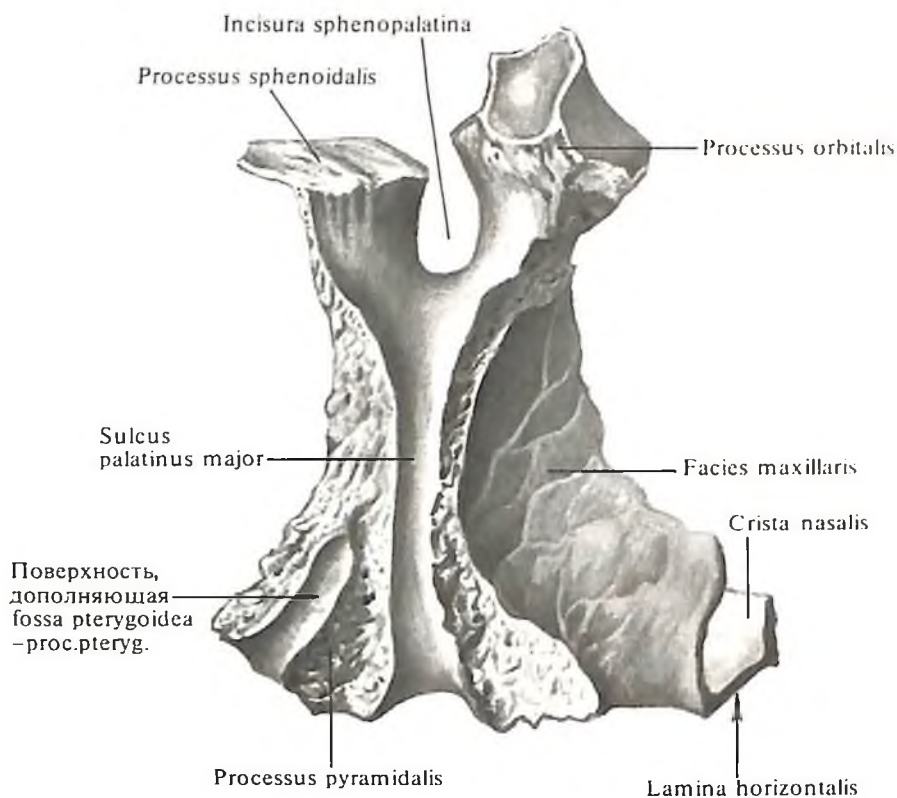
Перпендикулярная пластинка, lamina perpendicularis, небной кости образует прямой угол с горизонтальной пластинкой. Эта тонкая костная пластинка прилегает к переднему краю медиальной поверхности крыловидного отростка и к заднему отделу носовой поверхности тела верхней челюсти. На *верхнечелюстной поверхности, facies maxillaris*, имеется *большая небная борозда, sulcus palatinus major*, которая с одноименной бороздой верхней челюсти и крыловидным отростком образует *большой небный канал, canalis palatinus major*, открывающийся на костном небе *большим небным отверстием, foramen palatinum majus*.

На *носовой поверхности, facies nasalis*, перпендикулярной пластинки небной кости

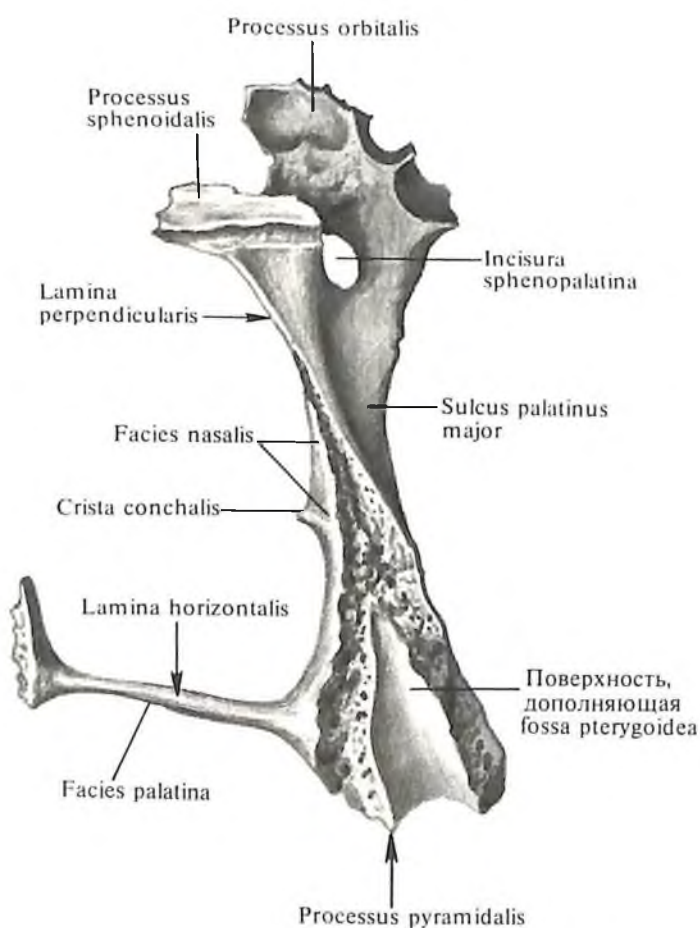


96. Небная кость, os palatinum, правая; вид изнутри и сзади.
97. Топография небной кости.





98. Небная кость, os palatinum, правая; вид снаружи.



99. Небная кость, os palatinum, правая; вид сзади.

имеется *раковинный гребень, crista conchalis*, – след сращения с задним отделом нижней носовой раковины (см. рис. 96).

Несколько выше находится *решетчатый гребень, crista ethmoidalis*, куда прирастает средняя носовая раковина решетчатой кости.

Верхний край перпендикулярной пластинки оканчивается двумя отростками: *глазничным отростком, processus orbitalis* (см. рис. 96–98), и *клиновидным отростком, processus sphenoidalis*, которые один от другого отделяет *клиновидно-небная вырезка, incisura sphenopalatina*. Последняя с прилегающим здесь телом клиновидной кости образует *клиновидно-небное отверстие, foramen sphenopalatinum*.

Глазничный отросток, processus orbitalis, прилежит к глазничной поверхности верхней челюсти; на нем часто встречается ячейка, соединяющаяся с задними ячейками решетчатой кости.

Клиновидный отросток, processus sphenoidalis, подходит к нижней поверхности тела клиновидной кости, ее раковине и крыльям сошника.

Скуловая кость

Скуловая кость, os zygomaticum (рис. 100, 101; см. рис. 47–50), парная, входит в состав боковых отделов лицевого черепа. На ней различают три поверхности. Кнаружи обращена *латеральная поверхность, facies lateralis*, неправильно-четырёхугольной формы, выпуклая, особенно в области выступающего бугра.

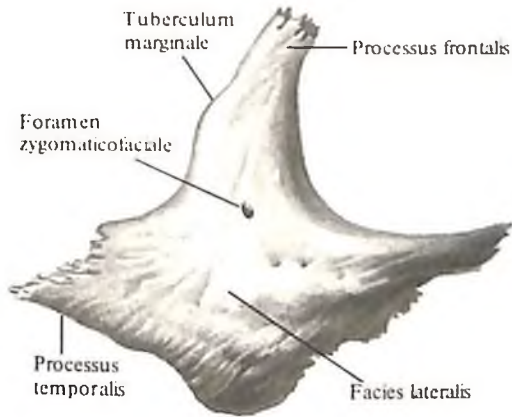
Направленная кнутри и кпереди вогнутая *глазничная поверхность, facies orbitalis*, входит в состав наружной и нижней стенок глазницы и с боковой поверхностью сходится острым дугообразным краем, дополняющим внизу *подглазничный край, margo infraorbitalis*.

Височная поверхность, facies temporalis, обращена в сторону височной ямки.

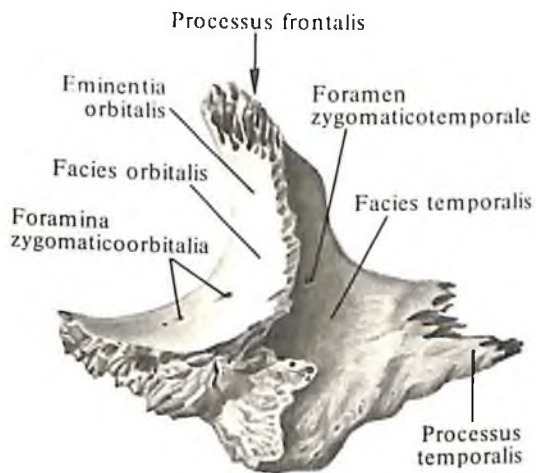
От верхнего угла тела кости отходит *лобный отросток, processus frontalis*. Он соединяется со скуловым отростком лобной кости, образуя *лобно-скуловой шов, sutura frontozygomatica* (см. рис. 49, 51), и с большим крылом клиновидной кости, составляя *клиновидно-скуловой шов, sutura sphenozygomatica*. По заднему краю верхней трети лобного отростка скуловой кости располагается *краевой бугорок, tuberculum marginale*. На глазничной поверхности лобного отростка часто имеется хорошо выраженное *глазничное возвышение, eminentia orbitalis*.

Соединяясь с верхней челюстью, скуловая кость образует *скуловерхнечелюстной шов, sutura zygomaticomaxillaris*.

На глазничной поверхности кости име-



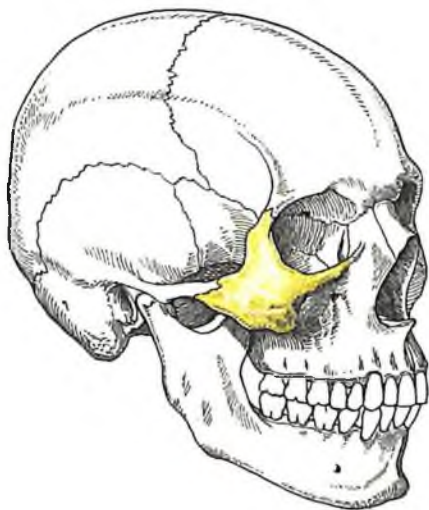А



Б

100. Скуловая кость, os zygomaticum, правая.

А – вид снаружи; Б – вид изнутри.



101. Топография скуловой кости.

ется *скулоглазничное отверстие, foramen zygomaticoorbitale*, которое ведет в раздваивающийся внутри кости канал. Одна ветвь этого канала открывается на передней поверхности кости в виде *скулолицевого отверстия, foramen zygomaticofaciale*, другая – на височной поверхности в виде *скуловисочного отверстия, foramen zygomaticotemporale* (через эти каналы проходят нервы). На этой же поверхности часто выражено *глазничное возвышение, eminentia orbitalis*.

От заднего угла скуловой кости отходит *височный отросток, processus temporalis*. Он соединяется со скуловым отростком височной кости посредством *височно-скулового шва, sutura temporozygomatica* (см. рис. 49), образуя *скуловую дугу, arcus zygomaticus*.

Нижняя челюсть

Нижняя челюсть, mandibula (рис. 102–106; см. рис. 46–51), непарная, образует нижний отдел лицевого черепа. В кости различают *тело* и два отростка, называемых *ветвями* (идут от заднего конца тела вверх).

Тело, corpus, образуется из двух соединяющихся по средней линии половинок (*подбородочный симфиз, symphysis mentalis*), которые срастаются в одну кость на первом году жизни. Каждая половина изогнута выпуклостью кнаружи. Ее высота больше, чем толщина. На теле различают нижний край – *основание нижней челюсти, basis mandibulae*, и верхний – *альвеолярную часть, pars alveolaris*.

На наружной поверхности тела, в средних ее отделах, находится небольшой *подбородочный выступ, protuberantia mentalis*, кнаружи от которого сразу же выступает *подбородочный бугорок, tuberculum mentale*. Кверху и кнаружи от этого бугорка лежит *подбородочное отверстие, foramen mentale* (место выхода сосудов и нерва). Это отверстие соответствует положению корня второго малого коренного зуба. Кзади от подбородочного отверстия направляется кверху *косая линия, linea obliqua*, которая переходит в передний край ветви нижней челюсти.

Развитие альвеолярной части зависит от содержащихся в ней зубов.

Эта часть утончена и содержит *альвеолярные возвышения, juga alveolaria* (см. рис. 102). Вверху она ограничена дугообразным свободным краем – *альвеолярной дугой, arcus alveolaris* (см. рис. 104). В альвеолярной дуге 16 (по 8 с каждой стороны) *зубных альвеол, alveoli dentales* (см. рис. 104), отделенных одна от другой *межалвеолярными перегородками, septa interalveolaria*.

На внутренней поверхности тела нижней челюсти (см. рис. 105), вблизи срединной линии, находится одиночная или раздвоен-

ная *подбородочная ость, spina mentalis* (место начала подбородочно-подъязычной и подбородочно-язычной мышц). У нижнего края ее имеется углубление – *двубрюшная ямка, fossa digastrica*, след прикрепления двубрюшной мышцы. На латеральных участках внутренней поверхности с каждой стороны в направлении к ветви нижней челюсти косо проходит *челюстно-подъязычная линия, linea mylohyoidea* (здесь начинаются челюстно-подъязычная мышца и челюстно-глоточная часть верхнего констриктора глотки).

Выше челюстно-подъязычной линии, ближе к подъязычной ости, находится *подъязычная ямка, fovea sublingualis*, – след прилегающей подъязычной железы, а ниже и кзади от этой линии – часто слабо выраженная *поднижнечелюстная ямка, fovea submandibularis*, след прилегания поднижнечелюстной железы.

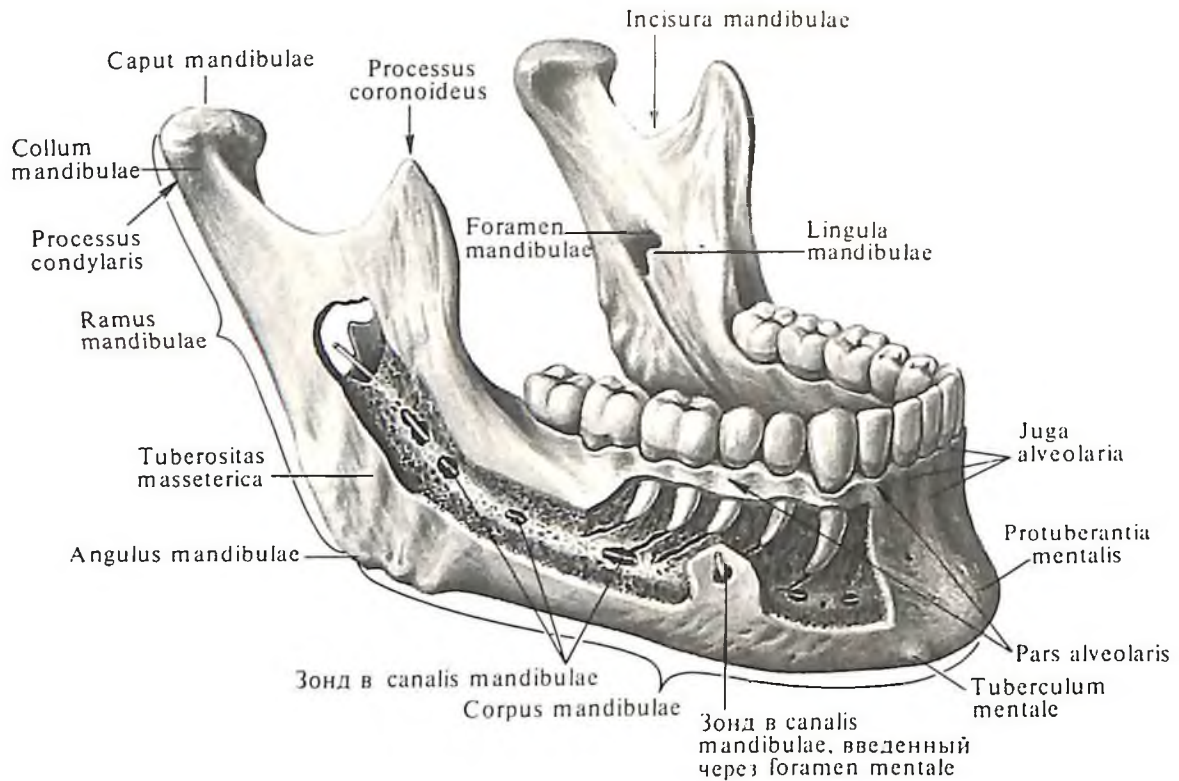
Ветвь нижней челюсти, ramus mandibulae (см. рис. 102, 106), представляет собой широкую костную пластинку, которая поднимается от заднего конца тела нижней челюсти вверх и косо назад, образуя с нижним краем тела *угол нижней челюсти, angulus mandibulae*.

На наружной поверхности ветви, в области угла, находится шероховатая поверхность – *жевательная бугристость, tuberositas masseterica*, след прикрепления одноименной мышцы. На внутренней стороне, соответственно жевательной бугристости, находится меньшая шероховатость – *крыловидная бугристость, tuberositas pterygoidea*, след прикрепления медиальной крыловидной мышцы.

На середине внутренней поверхности ветви имеется *отверстие нижней челюсти, foramen mandibulae*, ограниченное изнутри и спереди небольшим костным выступом – *язычком нижней челюсти, lingula mandibulae*. Это отверстие ведет в *канал нижней челюсти, canalis mandibulae* (см. рис. 102), в котором проходят сосуды и нервы. Канал залегает в толще губчатого вещества кости. На передней поверхности тела нижней челюсти он имеет выход – *подбородочное отверстие, foramen mentale*.

От отверстия нижней челюсти вниз и вперед, по верхней границе крыловидной бугристости, проходит *челюстно-подъязычная борозда, sulcus mylohyoideus* (след залегания одноименных сосудов и нервов). Иногда эта борозда или часть ее прикрывается костной пластинкой, превращаясь в канал. Несколько выше и кпереди от отверстия нижней челюсти располагается *нижнечелюстной валик, torus mandibularis*.

На верхнем конце ветви нижней челюсти имеются два отростка, которые разделяет *вырезка нижней челюсти, incisura mandi-*

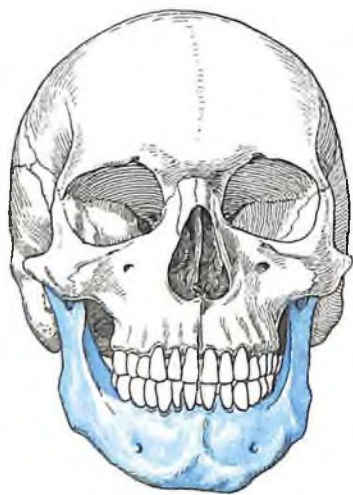

bulae. Передний, венечный, отросток, *processus coronoideus*, на внутренней поверхности часто имеет шероховатость, обусловленную прикреплением височной мышцы. Задний, мыщелковый, отросток, *processus condylaris*, заканчивается головкой нижней челюсти, *caput mandibulae*. Последняя имеет эллипсоидную суставную поверхность, участвующую вместе с височной костью черепа в образовании височно-нижнечелюстного сустава, *articulatio temporomandibularis*.

Головка переходит в шейку нижней челюсти.

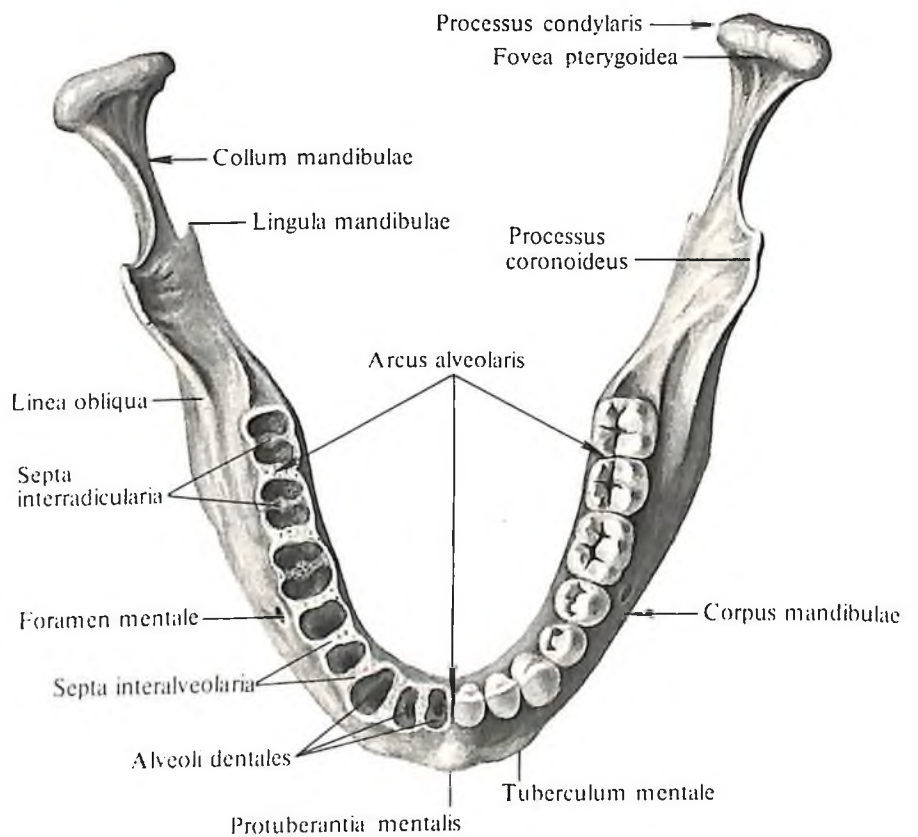
102. Нижняя челюсть, *mandibula*; вид снаружи.

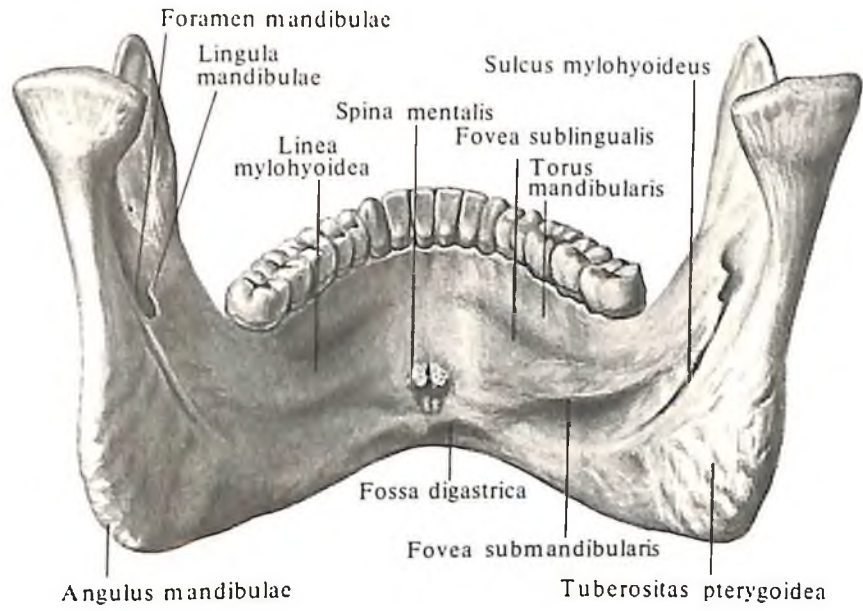
(Удалена наружная пластинка компактного вещества кости; в канал нижней челюсти, *canalis mandibulae*, введен зонд).



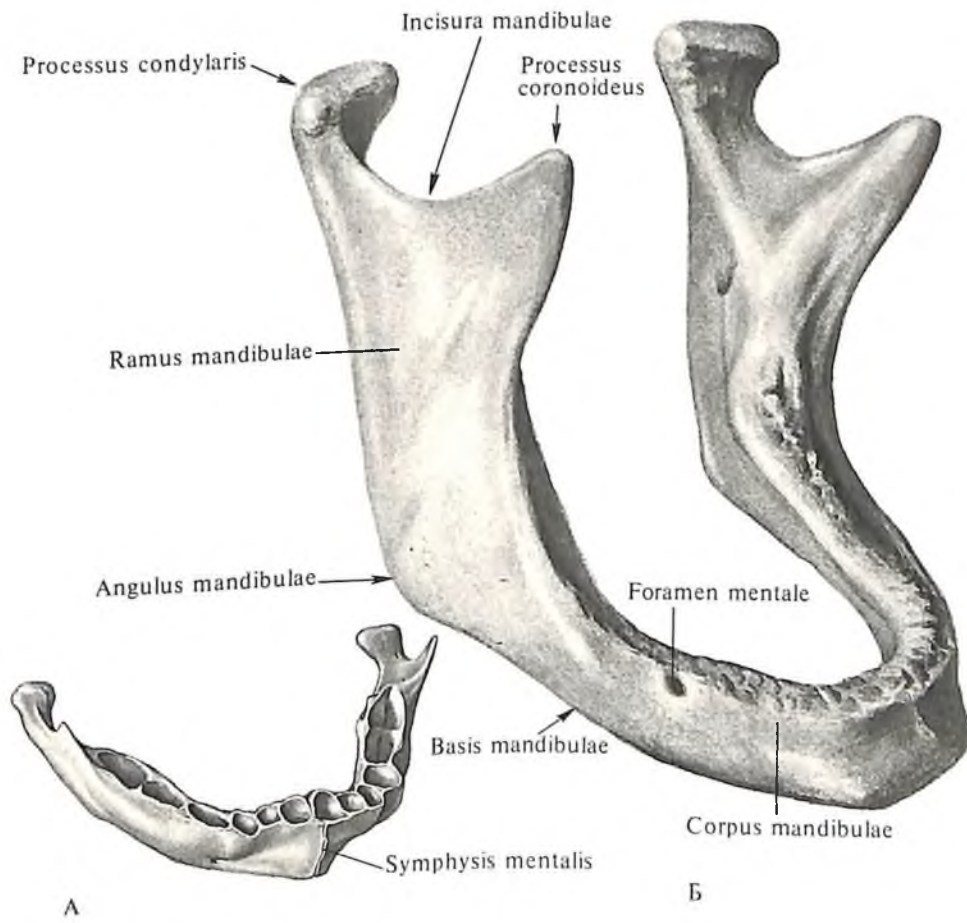
103. Топография нижней челюсти.

104. Нижняя челюсть, *mandibula*; вид сверху.

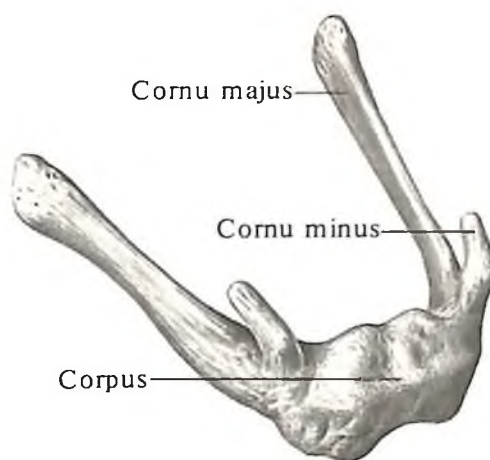




105. Нижняя челюсть; mandibula;
вид изнутри.



106. Нижние челюсти
новорожденного (А) и старика
(Б).



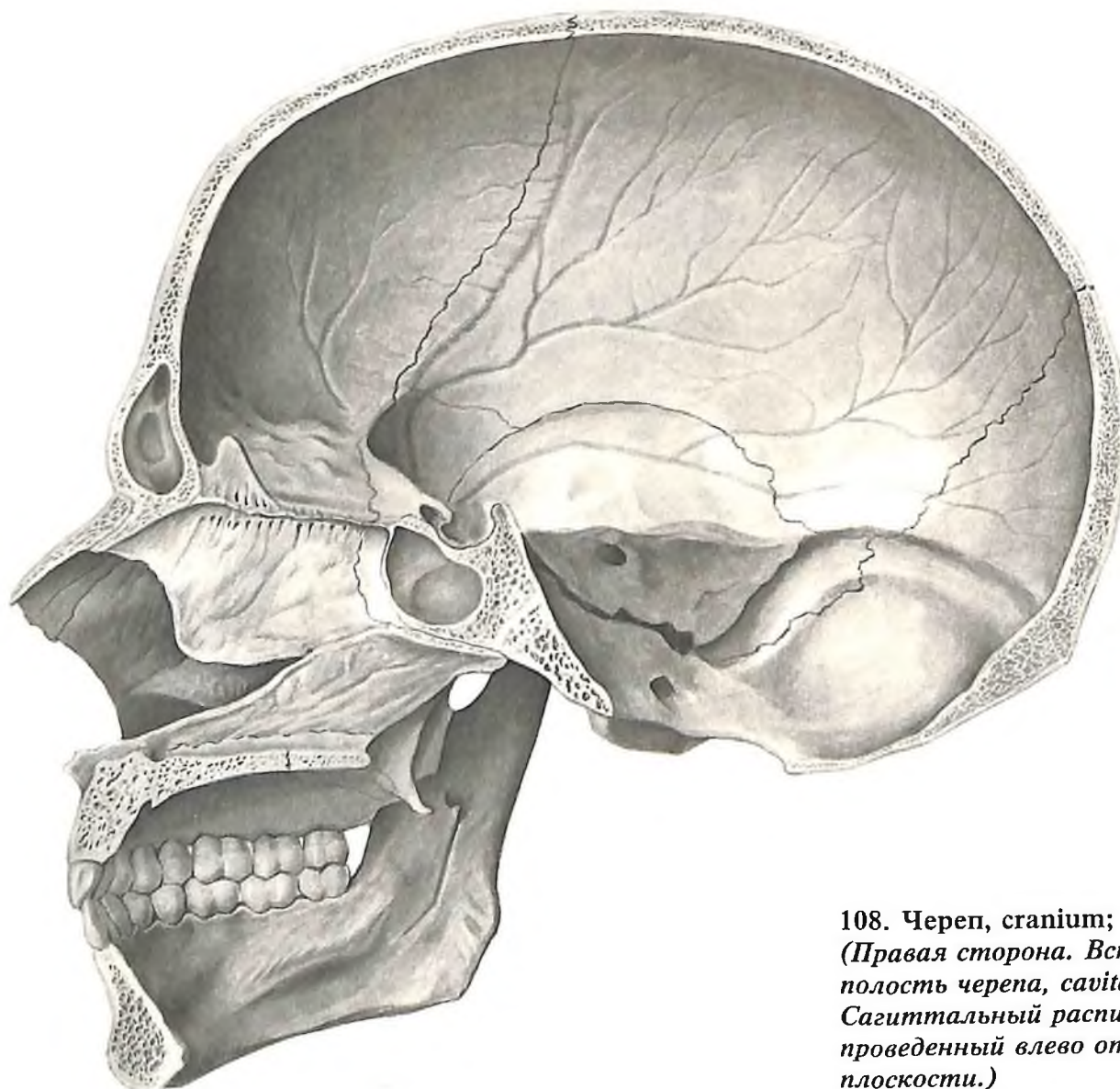
107. Подъязычная кость, *os hyoideum*; вид сверху и снаружи.

сти, *collum mandibulae*, на внутренней полуокружности которой заметна крыловидная ямка, *fovea pterygoidea*, – место прикрепления латеральной крыловидной мышцы.

Подъязычная кость

Подъязычная кость, *os hyoideum* (рис. 107), залегает под телом языка, имеет форму подковы и у худых людей может прощупываться через кожу. С другими костями соединяется посредством связок. Подъязычная кость состоит из тела, *corpus*, и больших и малых рогов, *cornua majora et cornua minora*.

Тело кости имеет форму пластинки, выпуклой кпереди; оно несет на себе поперечный и вертикальный гребни. Верхний край пластинки заострен, нижний – утолщен.



108. Череп, *cranium*; вид изнутри. (Правая сторона. Вскрыта полость черепа, *cavitas cranii*. Сагиттальный распил, проведенный влево от срединной плоскости.)

Боковые края тела соединяются с большими рогами при помощи суставных поверхностей либо волокнистого или гиалинового хряща.

Большие рога отходят от тела кости по направлению кзади и кнаружи. Они тоньше и длиннее тела и имеют на концах небольшие утолщения.

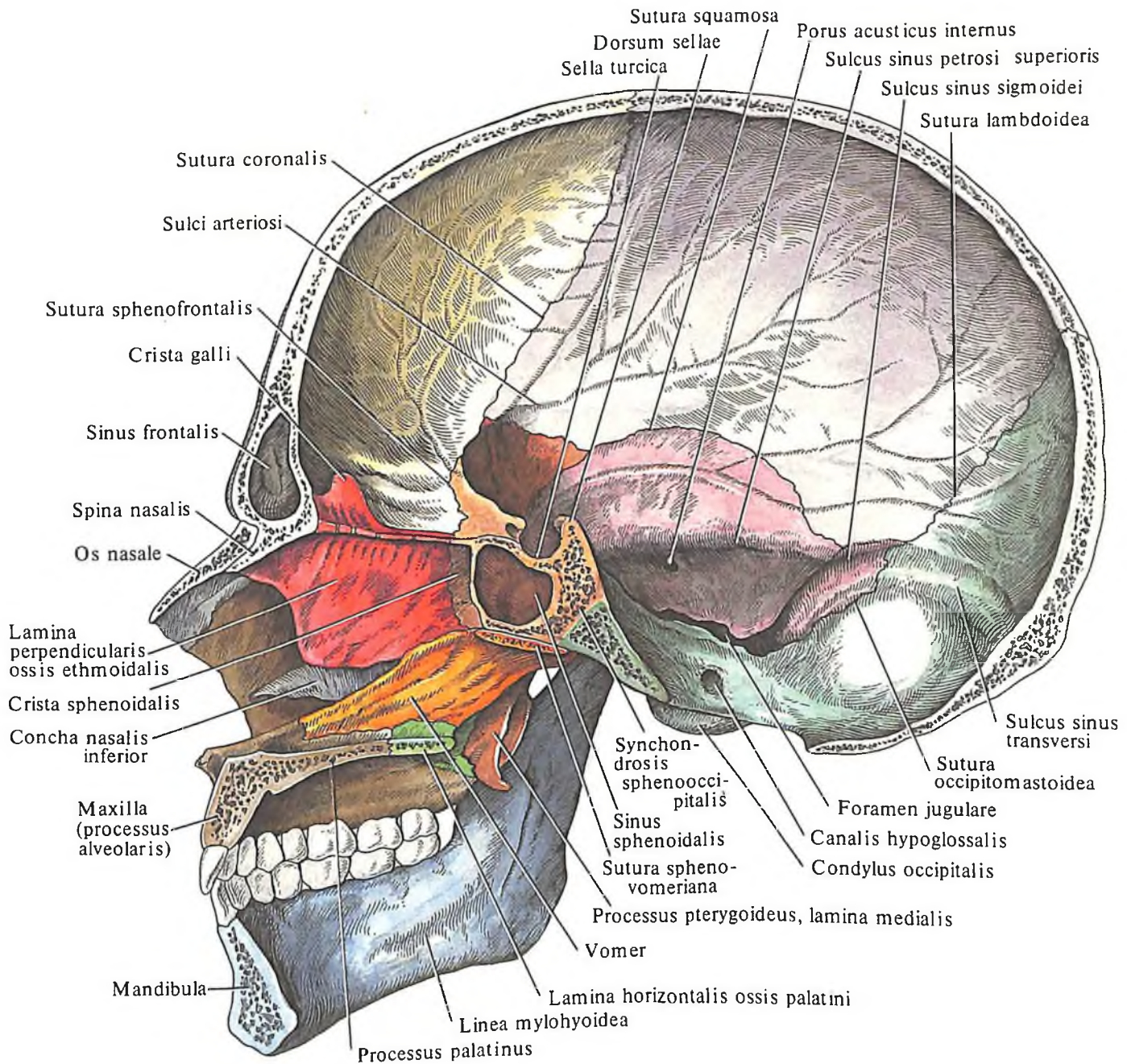
Малые рога отходят от места соединения тела кости с большими рогами. Иногда они остаются хрящевыми. С телом подъязычной кости малые рога соединяются или посредством сустава со слабо натянутой капсулой, или при помощи соединительной ткани. Их концы заключены в шиловидноязычную связку, lig. stylohyoideum. Связка эта иногда содержит одну или несколько маленьких косточек.

ТОПОГРАФИЯ ЧЕРЕПА

Череп, cranium (рис. 108–115; см. рис. 46–51), образован отдельными костями, составляющими скелет головы.

Изучая проекции черепа в целом с различных позиций, можно отметить, что вид его сверху определяется как *вертикальная норма, norma verticalis*, представляющая собой свод, или крышу, черепа; снизу – как *базиллярная норма, norma basilaris* (см. рис. 110, 111); спереди – как *лицевая норма, norma facialis*, составляющая лицевой череп (рис. 46, 47); сзади – как *затылочная норма, norma occipitalis* (см. рис. 112), куда входит затылочная область мозгового черепа, и с боков – как *латеральная норма, norma lateralis* (см. рис. 48, 49), представлен-

109. Череп, cranium; вид изнутри (полусхематично).



ная височной, подвисочной ямками и рядом других костных образований (см. рис. 50, 51).

Кроме того, череп разделяют на два переходящих один в другой больших отдела: верхний отдел – *свод черепа*, и нижний отдел – *основание*, в котором различают *наружное основание черепа*, *basis cranii externa*, и *внутреннее основание черепа*, *basis cranii interna*.

Граница, разделяющая эти два крупных отдела, проходит по условной линии через следующие образования: 1) наружный затылочный выступ, 2) верхнюю выйную линию, 3) основание сосцевидного отростка, 4) верхний край наружного слухового отверстия, 5) корень скулового отростка височной кости, 6) подвисочный гребень

большого крыла клиновидной кости, 7) клиновидно-скуловой шов, 8) скуловой отросток лобной кости, 9) надглазничный край и 10) носовой край лобной кости. Выше этой линии располагается свод черепа, ниже – основание черепа.

Вертикальная норма (свод черепа)

Рассматривая *вертикальную норму*, *norma verticalis* (см. рис. 112), со стороны выпуклой (наружной) поверхности, нетрудно заметить, что его составляют кости, соединенные между собой *швами*, *suturae*.

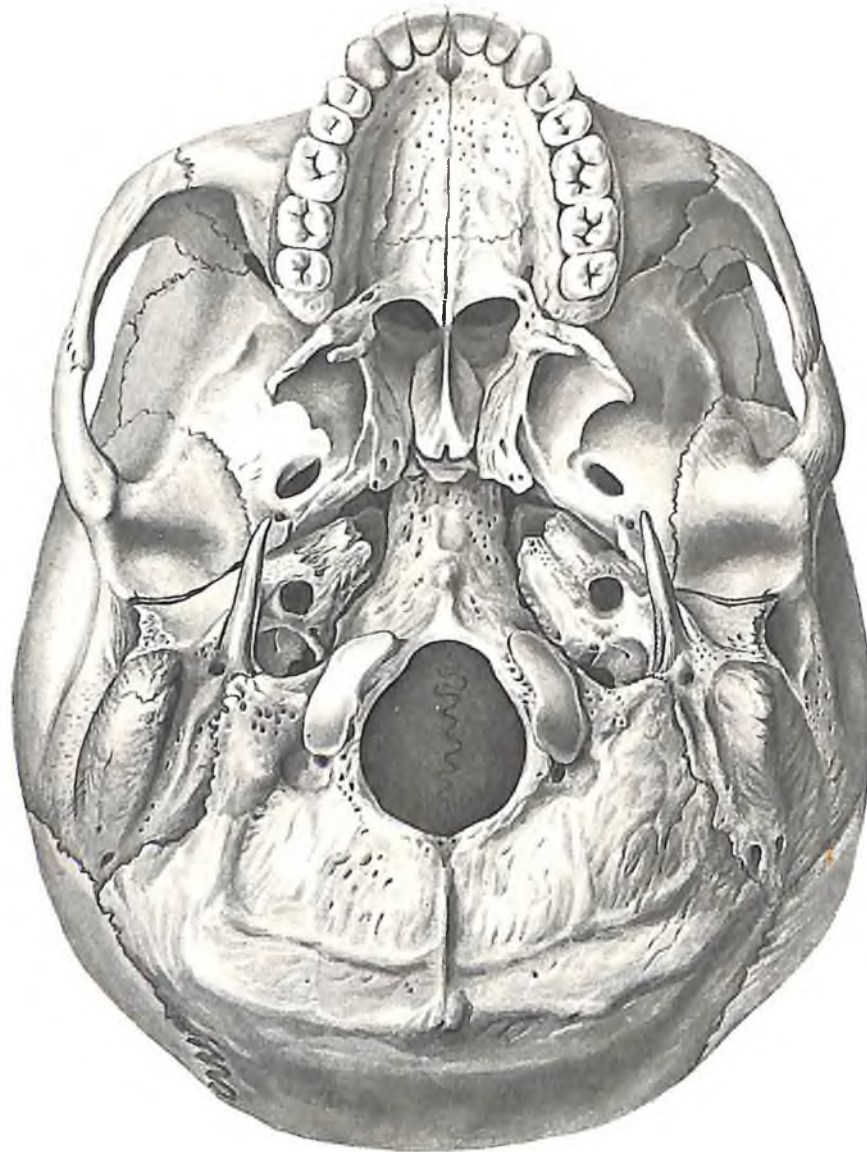
Соединения образуются посредством соединительной ткани, *syndesmosis*.

Швы – один из видов соединения ко-

стей. Кости, участвующие в образовании свода черепа, соединяются швами различной формы. Одни из них составляют зубчатую линию, другие – ровную. Шов в виде зубчатой линии – это *зубчатый шов*, *sutura serrata*, а соединение костей, образующих ровную линию, – либо *чешуйчатый шов*, *sutura squamosa*, когда край одной кости прикрывает край другой кости подобно рыбьей чешуе, либо *плоский шов*, *sutura plana*, когда края соединяющихся костей ровные и прилегают друг к другу (например, скуловерхнечелюстной шов).

Швы между костями черепа чаще получают названия тех костей, которые вступают между собой в соприкосновение.

Некоторые швы свода черепа называют с учетом их направления или формы: *венеч-*



110. Череп, *cranium*; вид снизу.
(*Базиллярная норма*, *norma basilaris*. *Наружное основание черепа*, *basis cranii externa*.)

ный шов, *sutura coronalis*, – шов между лобной и теменными костями; *сагиттальный шов, sutura sagittalis*, – шов между теменными костями; *лямбдовидный шов, sutura lambdoidea*, – шов между затылочной и теменными костями.

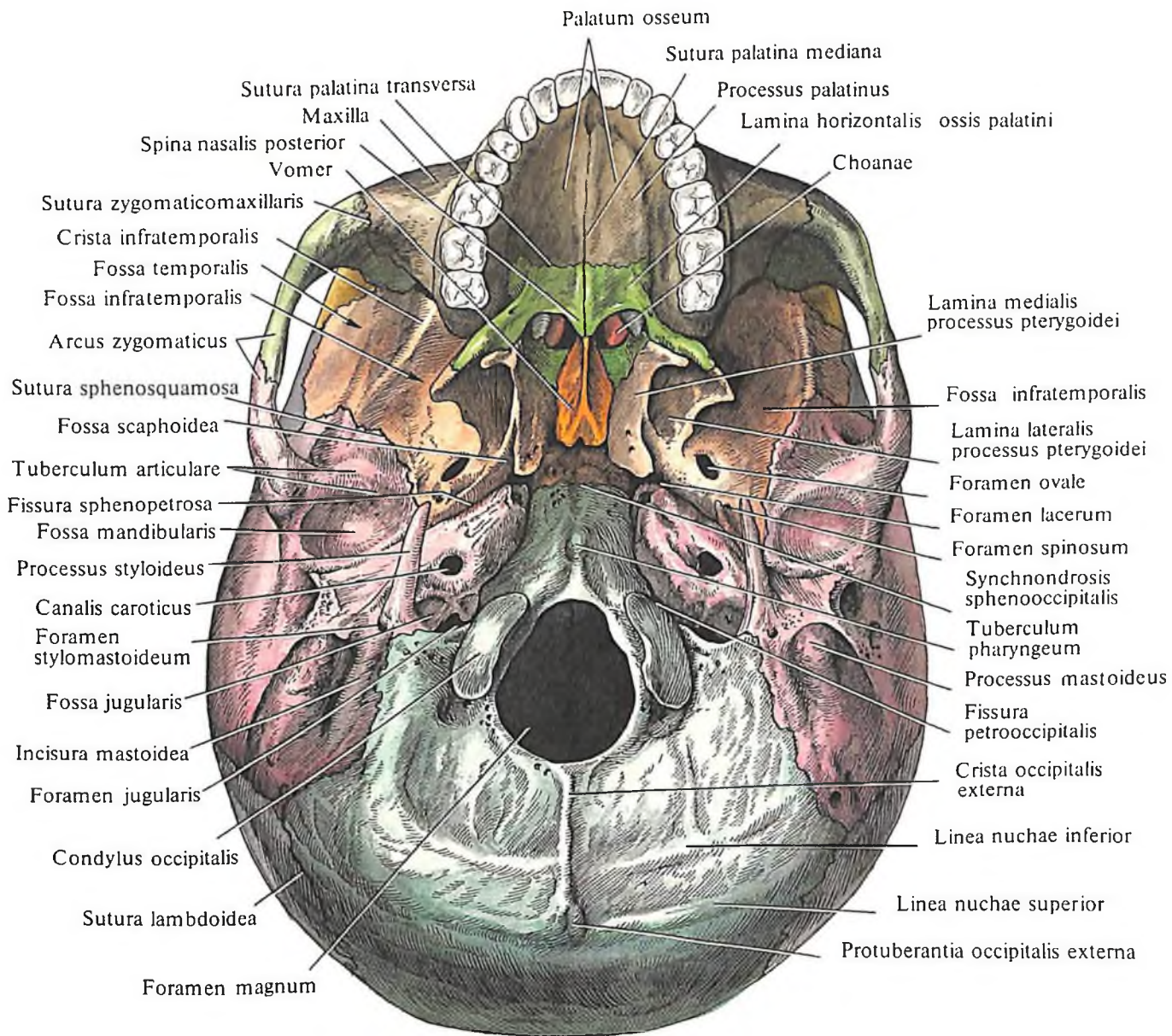
В процессе окостенения иногда образуются отдельные непостоянные, небольшого размера *кости швов, ossa suturalia*. Чаще их обнаруживают в сагиттальном и лямбдовидном швах. Реже встречается *межтеменная кость, os interparietale*, заменяющая верхний угол затылочной чешуи и располагающаяся между двумя теменными костями.

На боковой поверхности свода, под нижней височной линией, определяется височная площадка, которая книзу переходит в

височную ямку, ограниченную снаружи скуловым отростком височной кости.

Свод черепа в своей передней части имеет выпуклость – *лоб, frons*. В заднем отделе свода можно отметить три выпуклости: две боковые – *теменные бугры, tubera parietalia*, и заднюю – *затылок, occiput*. Между этими тремя выпуклостями определяется наиболее выступающая кверху точка свода – *темя, или верхушка, vertex*.

Мозговая поверхность свода черепа имеет ряд неровностей, которые повторяют рельеф поверхности мозга (см. рис. 113). Кроме того, мозговая поверхность свода черепа несет на себе отпечатки сосудов: *артериальные борозды, sulci arteriosi*, *венозные борозды, sulci venosi*, и борозды венозных синусов, причем самая крупная из борозд,



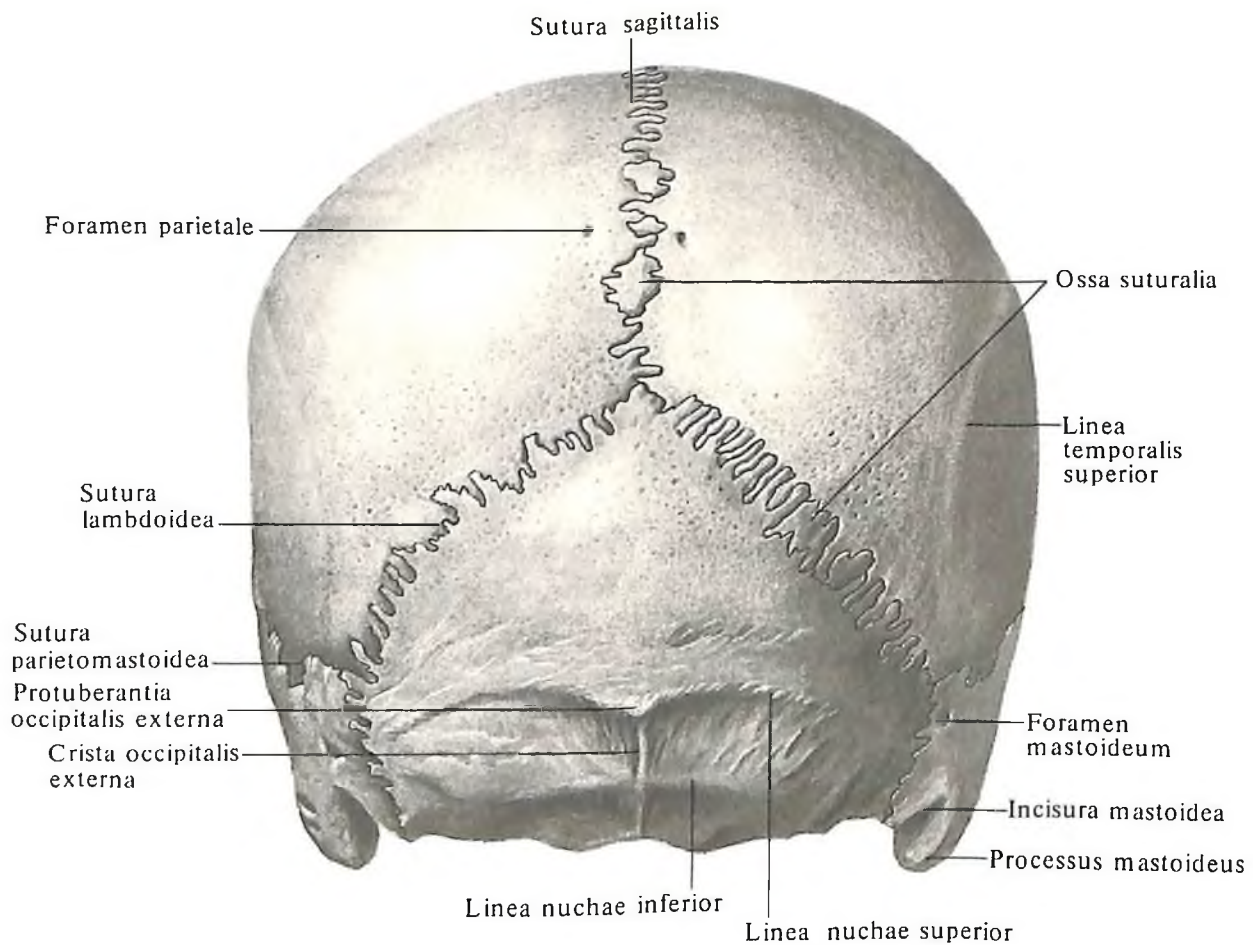
111. Череп, cranium; вид снизу (полусхематично).

проходящая по срединной линии свода черепа, – борозда верхнего сагиттального синуса, *sulcus sinus sagittalis superioris*. У краев этой борозды видны маленькие, но глубокие вдавления – ямки *грануляций*, *foveolae granulares*, куда вдаются выросты паутинной оболочки мозга. Кроме этих вдавлений, в задних отделах сагиттальной борозды имеется 2–3 *питательных отверстия*, *foramina nutriticia*. Они чаще всего располагаются не в самой борозде, а несколько в стороне от ее краев.

Роднички. Одной из особенностей черепа новорожденного являются *роднички*, *fonticuli cranii* (см. рис. 114, 115, 207). Они представляют собой неокостеневшие участки, расположенные в местах образования будущих швов.

Известно, что свод черепа на протяжении внутриутробной жизни претерпевает структурные изменения. Первоначально он представлен в форме перепончатого образования, покрывающего сверху головной мозг. Затем, минуя стадию хряща, оно постепенно замещается костной тканью. Этот переход характеризуется появлением костных точек (на 2-м месяце или в начале 3-го месяца внутриутробной жизни), возникающих в форме островков в той или иной кости. Затем эти островки сливаются между собой, образуя большие костные пластинки, являющиеся костной основой различных костей свода черепа.

К моменту рождения между костями остаются участки перепончатого черепа в виде узких полос и более широких про-



112. Череп, cranium; вид сзади.
(Без нижней челюсти.)

странств – родничков, которые вследствие своей эластичности могут в зависимости от состояния внутричерепного давления то западать, то выпячиваться, создавая видимость пульсации, в связи с чем они и получили свое название. На черепе новорожденного различают 6 родничков, причем два из них парные и два непарные. К непарным относятся передний и задний роднички, к парным – клиновидный и сосцевидный роднички.

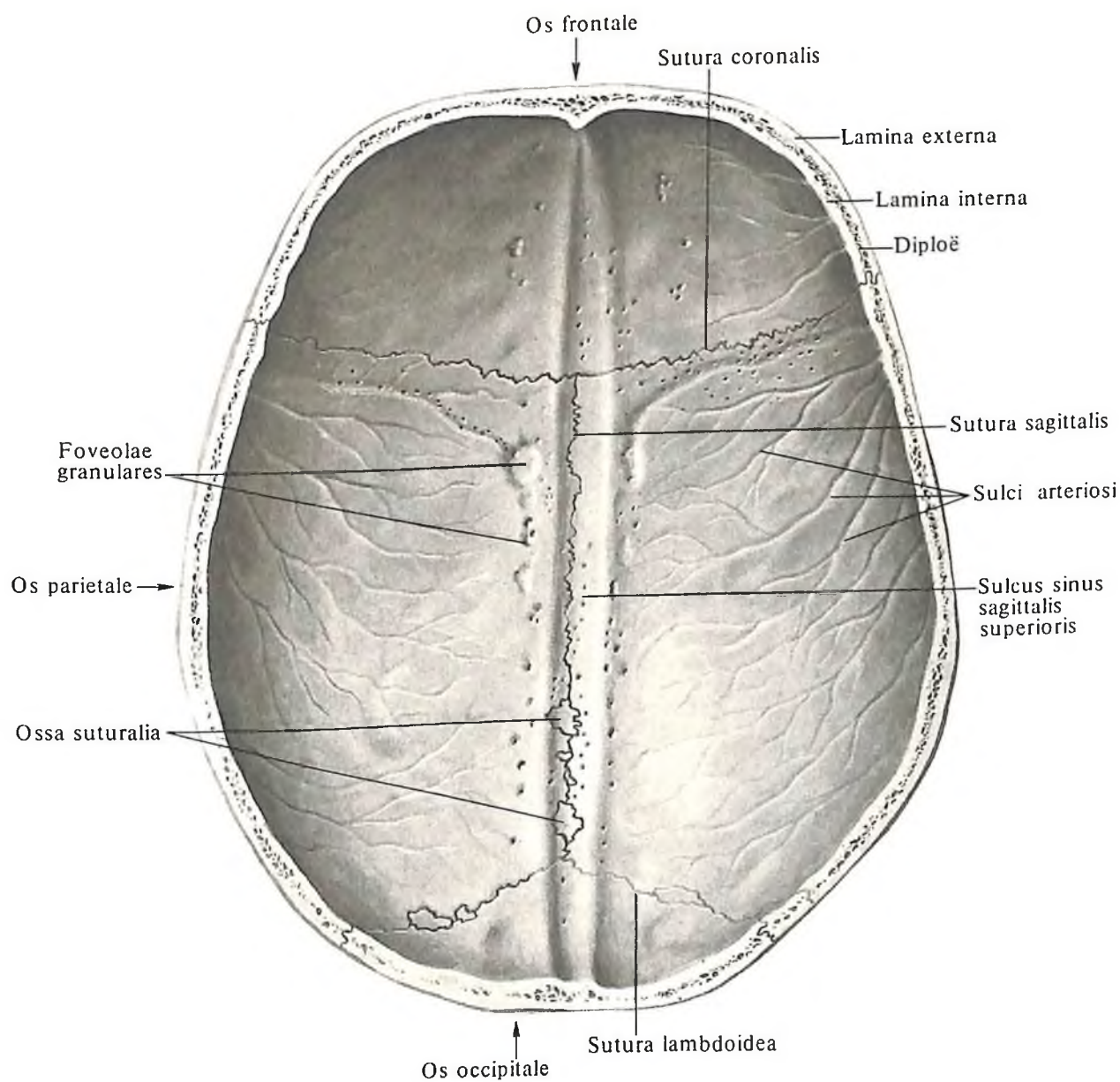
Передний родничок, fonticulus anterior (см. рис. 114, 115), чаще имеет форму ромба, расположен у места схождения швов – сагиттального, венечного и метопического. Родничок сохраняется до 2 лет и к концу второго года окостеневаает.

Задний родничок, fonticulus posterior

(см. рис. 115), треугольной формы, располагается у места соединения сагиттального шва с ламбдовидным. Окостеневаает в начале первого года жизни.

Клиновидный родничок, fonticulus sphenoidalis (см. рис. 114), парный, залегает в переднем отделе боковых поверхностей черепа, между лобной и теменной костями спереди и сверху и большим крылом клиновидной кости и чешуйчатой частью височной кости снизу. Закрывается вскоре после рождения, а иногда даже к концу внутриутробного периода.

Сосцевидный родничок, fonticulus mastoideus (см. рис. 114), также парный, расположен позади предыдущего, у места соединения затылочной чешуи, теменной кости и сосцевидного отростка височной кости. Окостеневаает



113. Свод черепа; вид изнутри.

стеневаает в тот же период, что клиновидный.

Остатки перепончатого черепа допускают значительное смещение костей черепа во время родов, что облегчает проход головки ребенка через узкие места родовых путей.

Основание черепа

Основанием черепа (рис. 116, 117; см. рис. 110, 114) называют ту часть черепа, которая располагается ниже линии, идущей впереди на уровне надглазничного края и далее кзади по скуловому отростку лобной кости, клиновидно-скуловому шву, подвисочному гребню большого крыла клиновидной кости, верхнему краю наружного слухового отверстия, верхней выйной линии к наружному затылочному выступу.

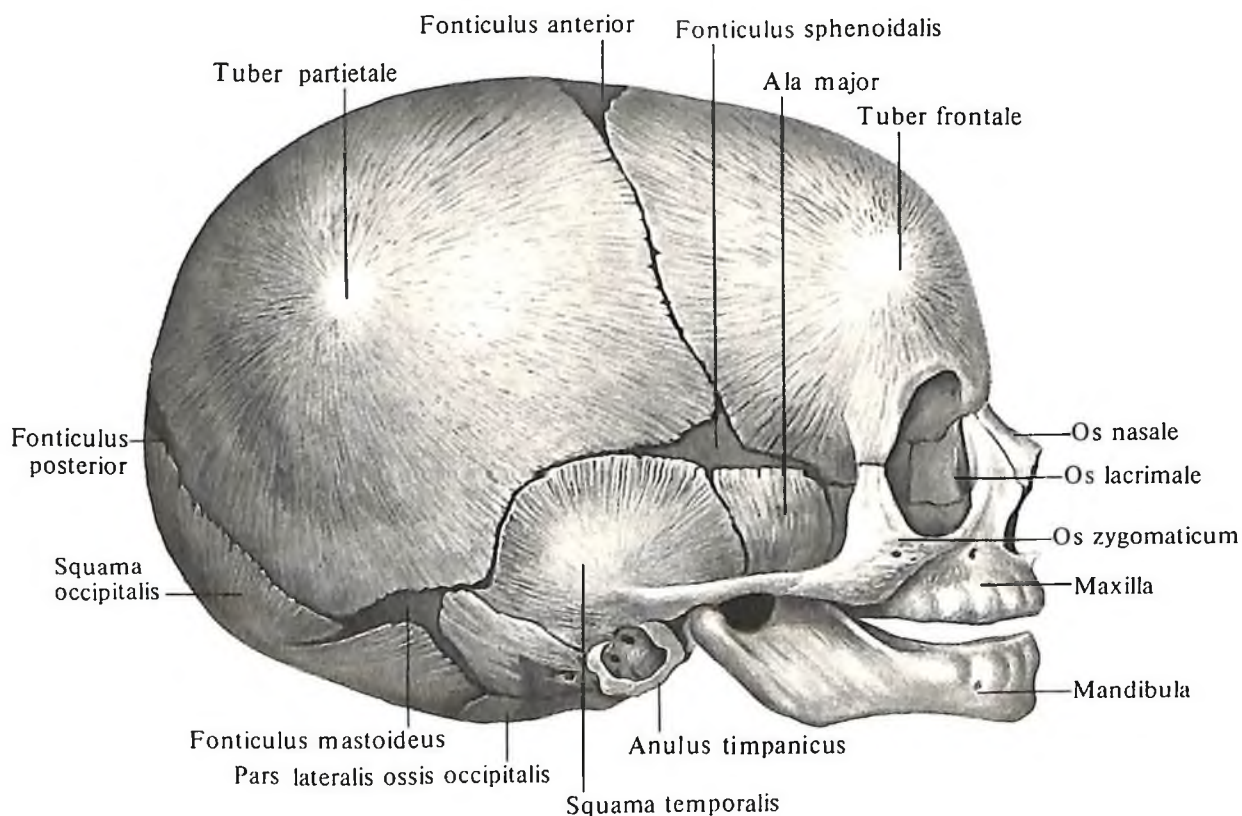
Различают наружное и внутреннее основания черепа.

Наружное основание черепа, basis cranii externa, впереди прикрыто костями лица (см. рис. 108–111). Кзади от *костного неба, palatum osseum*, выступают *крыловидные отростки, processus pterygoidei*, медиальные пластинки которых вместе с перпендикулярными пластинками небных костей ограни-

чивают снаружи *хоаны, choanae*, разделенные *сошником, vomer*.

Между крыловидными отростками, латерально и кзади от них наружное основание черепа образовано телом и большими крыльями клиновидной кости, нижней поверхностью пирамиды, барабанной частью, участком чешуйчатой части височной кости, а также базилярной частью и передним отделом чешуи затылочной кости.

У основания медиальной пластинки крыловидного отростка имеется *ладьевидная ямка, fossa scaphoidea*. Кзади от отростка располагается *рваное отверстие, foramen lacerum*, имеющее неровные края и на неметацерированном черепе заполненное хрящевой тканью. В области большого крыла клиновидной кости открываются *овальное и остистое отверстия, foramen ovale et foramen spinosum*. Латерально от этих отверстий располагается *нижнечелюстная ямка, fossa mandibularis*, с *суставной поверхностью, facies articularis*, ограниченная спереди *суставным бугорком, tuberculum articulare*. На нижней поверхности пирамиды открывается *сонный канал, canalis caroticus*, кзади и латерально от него находится *яремная ямка, fossa jugularis*, ведущая в *яремное отверстие, foramen jugulare*, образованное в результате соединения



114. Череп новорожденного; вид справа.

яремных вырезок пирамиды височной кости и латеральной части затылочной кости. Кнаружи от яремного отверстия располагается шиловидный отросток, *processus styloideus*, а еще латеральнее – сосцевидный отросток, *processus mastoideus*. Между ними имеется шилососцевидное отверстие, *foramen stylomastoideum*.

Тело клиновидной кости соединяется с базиллярной частью затылочной кости посредством клиновидно-затылочного синхондроза, *synchondrosis sphenoccipitalis*. В области основания черепа различают еще два синхондроза: клиновидно-каменистый синхондроз, *synchondrosis sphenopetrosa*, и каменисто-затылочный синхондроз, *synchondrosis petrooccipitalis*, которые на мацерированном черепе представляют собой соответственно клиновидно-каменистую щель, *fissura sphenopetrosa* (см. рис. 111, 117), и каменисто-затылочную щель, *fissura petrooccipitalis* (см. рис. 117).

В центре основания черепа имеется большое (затылочное) отверстие, *foramen magnum*, впереди от которого на базиллярной части затылочной кости располагается глоточный бугорок, *tuberculum pharyngeum*, по бокам – затылочные мыщелки, *condylus occipitales*, кзади от отверстия почти по средней

линии тянется до наружного затылочного выступа, *protuberantia occipitalis externa*, наружный затылочный гребень, *crista occipitalis externa*, с отходящими от него нижней и верхней выйными линиями, *linea nuchae inferior et linea nuchae superior*.

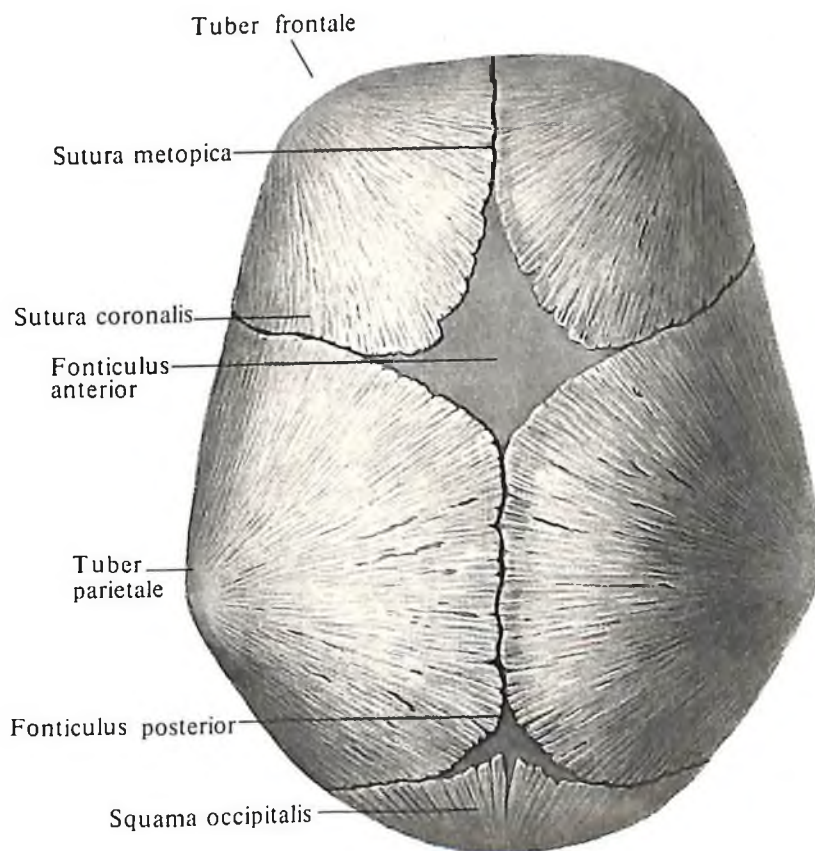
Внутреннее основание черепа, *basis cranii interna* (см. рис. 116, 117), представляет собой вогнутую неровную поверхность, которая повторяет рельеф прилегающего к ней мозга. Поверхность имеет три углубления: переднюю, среднюю и заднюю черепные ямки.

Передняя черепная ямка, *fossa cranii anterior*, наименее глубокая. Дно ее образуют глазничная часть, *pars orbitalis*, лобной кости, малые крылья, *alae minores*, клиновидной кости, и решетчатая пластинка, *lamina cribrosa*, решетчатой кости. Сзади она ограничена краем малых крыльев и бугорком седла, *tuberculum sellae*. Наиболее углубленным местом является область решетчатой пластинки, здесь выступает петушиный гребень, *crista galli*, впереди от которого находится слепое отверстие, *foramen cecum*.

Средняя черепная ямка, *fossa cranii media*, наиболее глубокая в боковых отделах; в центральной ее части возвышается турецкое седло, *sella turcica*, в центре которого на-

ходится гипофизарная ямка, *fossa hypophysialis*. Впереди среднюю черепную ямку ограничивают малые крылья клиновидной кости, сзади границами ее являются спинка седла, *dorsum sellae*, и верхний край пирамиды, *margo superior partis petrosae*. Дно средней черепной ямки составляют тело и большие крылья клиновидной кости, передние поверхности пирамид и мозговая поверхность чешуйчатой части височной кости. На дне средней черепной ямки по бокам основания турецкого седла расположены сонные борозды, *sulci carotici*, каждая из которых, направляясь кзади, вниз и латерально к верхушке пирамиды, ведет в сонный канал, *canalis caroticus*. В полость боковых отделов средней черепной ямки открываются: зрительный канал, *canalis opticus*, верхняя глазничная щель, *fissura orbitalis superior*, рваное отверстие, *foramen lacerum*, круглое отверстие, *foramen rotundum*, овальное отверстие, *foramen ovale*, и остистое отверстие, *foramen spinosum*. На передней поверхности пирамиды видны: тройничное вдавление, *impressio trigemina*, крыша барабанной полости, *tegmen tympani*, дугообразное возвышение, *eminentia arcuata*, а также расщелины и борозда большого и малого каменистых нервов.

Задняя черепная ямка, *fossa cranii posterior*,



115. Череп новорожденного; вид сверху.

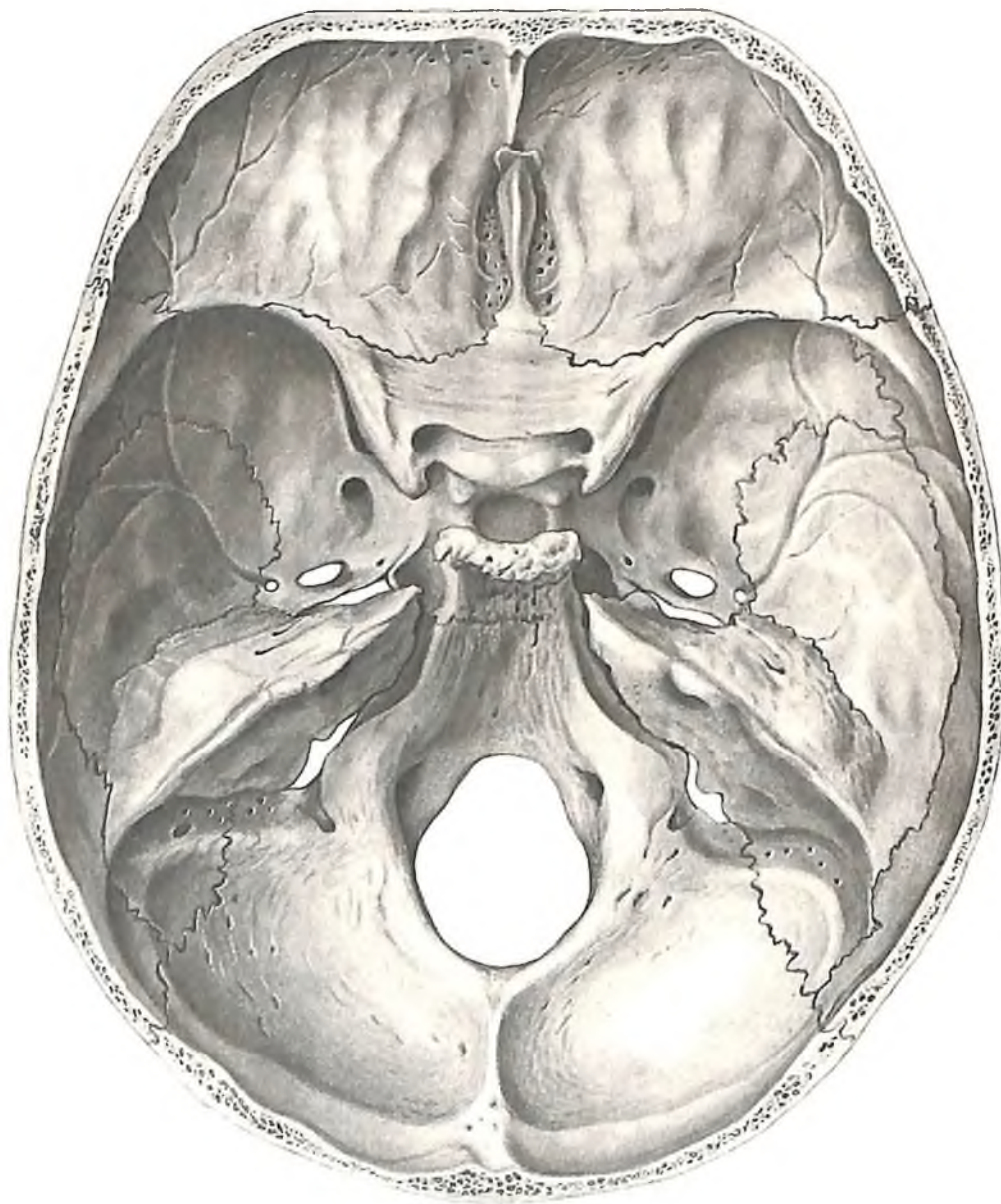
спереди ограничена спинкой седла и верхним краем пирамиды; сзади граница проходит по борозде поперечного синуса, *sulcus sinus transversi*, и внутреннему затылочному выступу, *protuberantia occipitalis interna*. Это самая глубокая черепная ямка. Дно ее образовано почти всей затылочной костью, за исключением верхнего отдела затылочной чешуи, частью тела клиновидной кости (небольшой участок сзади спинки седла), задней поверхностью пирамиды и затылочным углом теменной кости. В центре ямки находится большое затылочное отверстие, *foramen magnum*, кпереди от него располагается скат, *clivus*, образованный телом кли-

новидной кости и базилярной частью затылочной кости. У боковой полуокружности большого отверстия открывается подъязычный канал, *canalis hypoglossalis*, кнаружи от него и кзади от яремного отверстия, *foramen jugulare*, располагается непостоянный мыщелковый канал, *canalis condylaris*. От заднего края большого отверстия по средней линии поднимается внутренний затылочный гребень, *crista occipitalis interna*, который доходит до внутреннего затылочного выступа, *protuberantia occipitalis interna*. Несколько выше его по обе стороны от крестообразного возвышения, *eminentia cruciformis*, отходят борозды поперечного синуса, *sulci sinus transvers-*

sus, ее продолжением является борозда сигмовидного синуса, *sulcus sinus sigmoidei*, оканчивающаяся у яремного отверстия.

Полость носа

Полость носа, *cavitas nasi* (рис. 118–122; см. рис. 108), располагается в средней части лицевого черепа. В состав полости входят собственно полость носа и придаточные пазухи, лежащие кверху, кнаружи и кзади от нее. Из этих придаточных полостей впереди и вверху находятся лобные пазухи, *sinus frontales*, снаружи – решетчатые ячейки, *cellulae ethmoidales*, или решет-



116. Внутреннее основание черепа, *basis cranii interna*; вид сверху.

чатые лабиринты, *labyrinthi ethmoidales*, несколько ниже – *верхнечелюстные пазухи, sinus maxillares*, а сзади и сверху – *клиновидные пазухи, sinus sphenoidales*.

Носовая полость разделена костной перегородкой носа на правую и левую половины, в каждой из которых открываются околоносовые пазухи и ячейки решетчатого лабиринта. Полость носа располагается в сагиттальной плоскости и открывается впереди грушевидной апертурой, сзади – хоанами.

Грушевидная апертура, apertura piriformis (см. рис. 46, 47), ограничивается сверху свободными краями носовых костей, с боков –

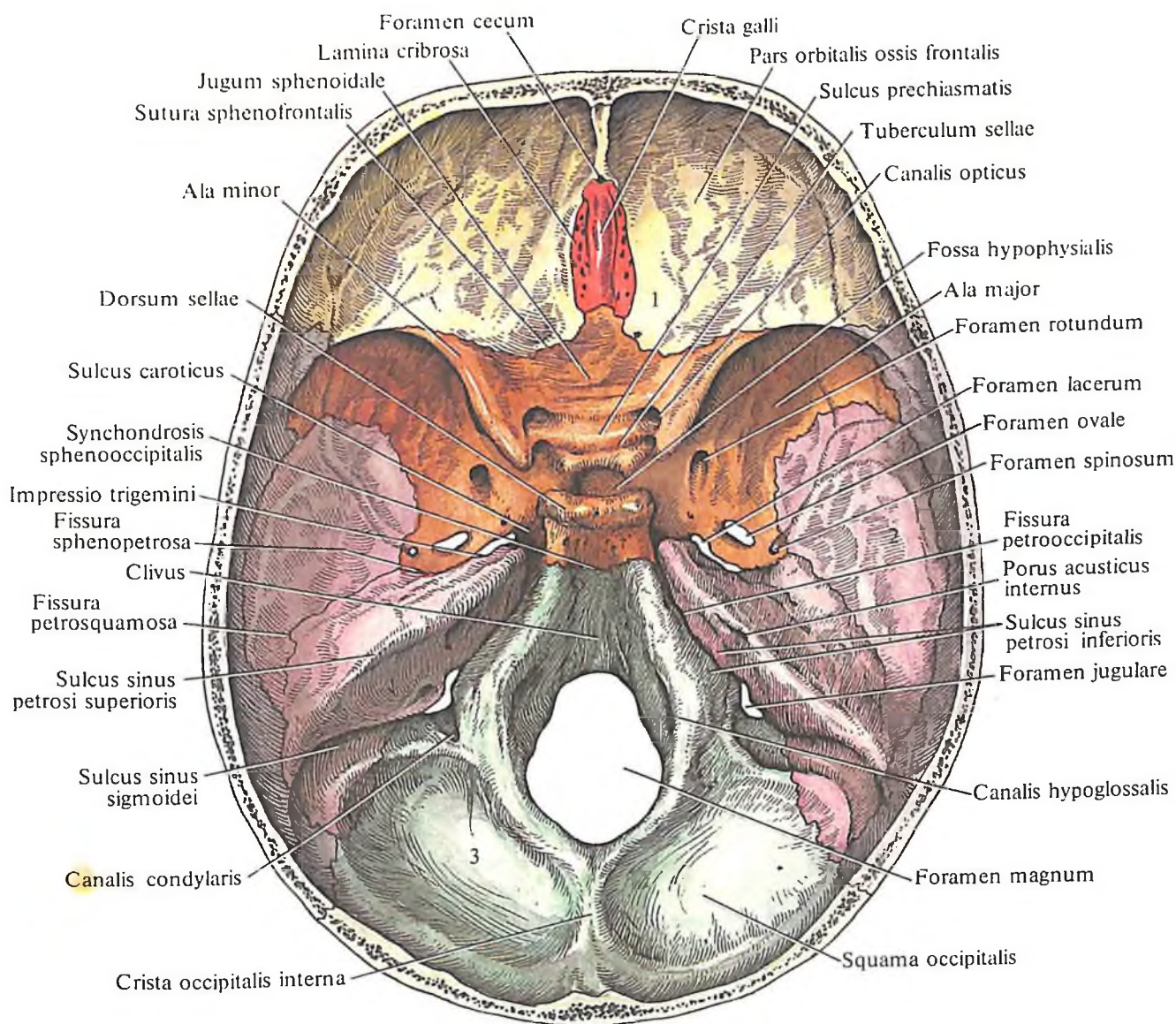
носовыми вырезками, incisurae nasales, верхних челюстей, а снизу замыкается *передней носовой остью, spina nasalis anterior*.

Хоаны, choanae, представляют собой почти овальной формы отверстия, разделенные задним краем сошника. Стороны их образуются снизу задним краем горизонтальных пластинок небных костей, с боков – медиальными пластинками крыловидных отростков клиновидной кости, сверху – телом этой кости, крыльями сошника и влагалищными отростками крыловидных отростков.

Костная перегородка носа, septum nasi osseum (см. рис. 108, 109), располагается в но-

совой полости и обычно изогнута в правую или левую сторону. Она состоит из перпендикулярной пластинки решетчатой кости сверху и сошника снизу и сзади; сошник своим нижним краем соединяется с носовым гребнем верхних челюстей и небных костей.

Нижнюю стенку полости носа образует *костное небо, palatum osseum* (см. рис. 122). Верхней стенкой, или крышей, служат внутренняя поверхность носовых костей, носовые части лобных костей и решетчатая пластинка решетчатой кости, через которую носовая полость сообщается с *передней черепной ямкой, fossa cranii anterior*. Задний от-



117. Внутреннее основание черепа, basis cranii interna; вид сверху (полусхематично).

1 – передняя черепная ямка, *fossa cranii anterior*; 2 – средняя черепная ямка, *fossa cranii media*; 3 – задняя черепная ямка, *fossa cranii posterior*.

дел верхней стенки составляет передняя поверхность тела клиновидной кости.

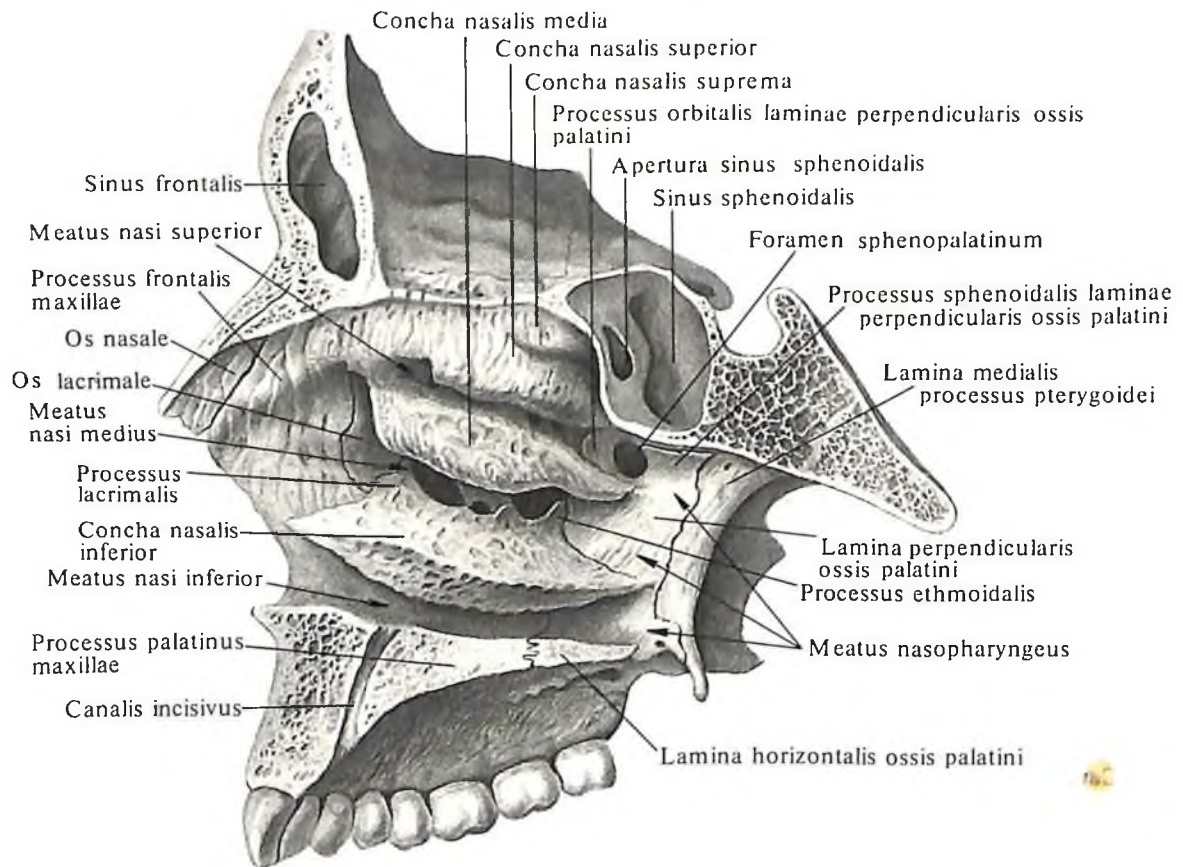
Боковая стенка образуется обращенными в полость носа поверхностями лобного отростка и тела верхней челюсти, слезной костью, лабиринтом решетчатой кости с ее крючковидным отростком, перпендикулярной пластинкой небной кости и медиальной пластинкой крыловидного отростка клиновидной кости. От наружной стенки по направлению к перегородке носа выступают три носовые раковины: *верхняя носовая раковина, concha nasalis superior*, *средняя носовая раковина, concha nasalis media*, и *нижняя носовая раковина, concha nasalis inferior*. Под раковинами, между ними и наружной стенкой носовой полости, образуются три продольных носовых хода (см. рис. 118, 119): под верхней раковиной – верхний носовой ход, под средней – средний носовой ход и под нижней раковиной – нижний носовой ход.

Верхний носовой ход, meatus nasi superior, короче и уже двух других и залегает только в задних отделах носовой полости. Он располагается несколько наклонно кзади и книзу и доходит своим задним концом до *клиновидно-небного отверстия, foramen sphenopalatinum*. В переднем отделе верхнего носового хода открываются задние решетчатые ячейки. Над верхней носовой раковиной находится *клиновидно-решетчатое углубление, recessus spheno-ethmoidalis*, в области которого открывается *клиновидная пазуха, sinus sphenoidalis*.

Средний носовой ход, meatus nasi medius, в общем параллелен верхнему ходу, но значительно длиннее и шире его. В средний носовой ход через *верхнечелюстную расщелину, hiatus maxillaris*, открывается *верхнечелюстная пазуха, sinus maxillaris*. Расщелина верхнечелюстной пазухи на целом черепе в значительной мере суживается прилегающими к нему соседними костями, а именно:

сзади – перпендикулярной пластинкой небной кости, снизу – верхнечелюстным отростком нижней носовой раковины, решетчатым отростком той же раковины и крючковидным отростком решетчатой кости.

Проходящий сверху вниз и назад *крючковидный отросток, processus uncinatus*, делит расщелину верхнечелюстной пазухи на два отдела – передненижний и задневерхний. Последний располагается между *решетчатым пузырьком, bulla ethmoidalis*, и крючковидным отростком и на немацерированном черепе служит входом в верхнечелюстную пазуху – *полулунной расщелиной, hiatus semilunaris*. Верхняя, более широкая, часть этой расщелины называется *решетчатой воронкой, infundibulum ethmoidale*. Эта расщелина соединяет средний носовой ход с отверстиями передних решетчатых ячеек, а вверху через *апертуру лобной пазухи, apertura sinus frontalis*, – с *лобной пазухой, sinus frontalis*.



118. Латеральная стенка скелета полости носа, cavitas nasi. (Правая сторона. Сагиттальный распил, проведенный вправо от костной перегородки носа.)

Нижний носовой ход, meatus nasi inferior, – самый длинный и самый широкий. Вблизи от его переднего конца находится нижнее отверстие *носослезного канала, canalis nasolacrimalis* (см. рис. 119). Верхней стенкой нижнего носового хода является нижняя носовая раковина, а нижнюю стенку образуют небный отросток верхней челюсти и горизонтальная пластинка небной кости. Пространство позади раковин представляет собой очень короткий *носоглоточный ход, meatus nasopharyngeus*, который открывается хоанами в глотку, *pharynx* (см. т. 2 „Спинахиология“).

Костное небо

Костное небо, palatum osseum (рис. 123), является дном *полости носа* и крышей *полости рта* (см. рис. 109, 120).

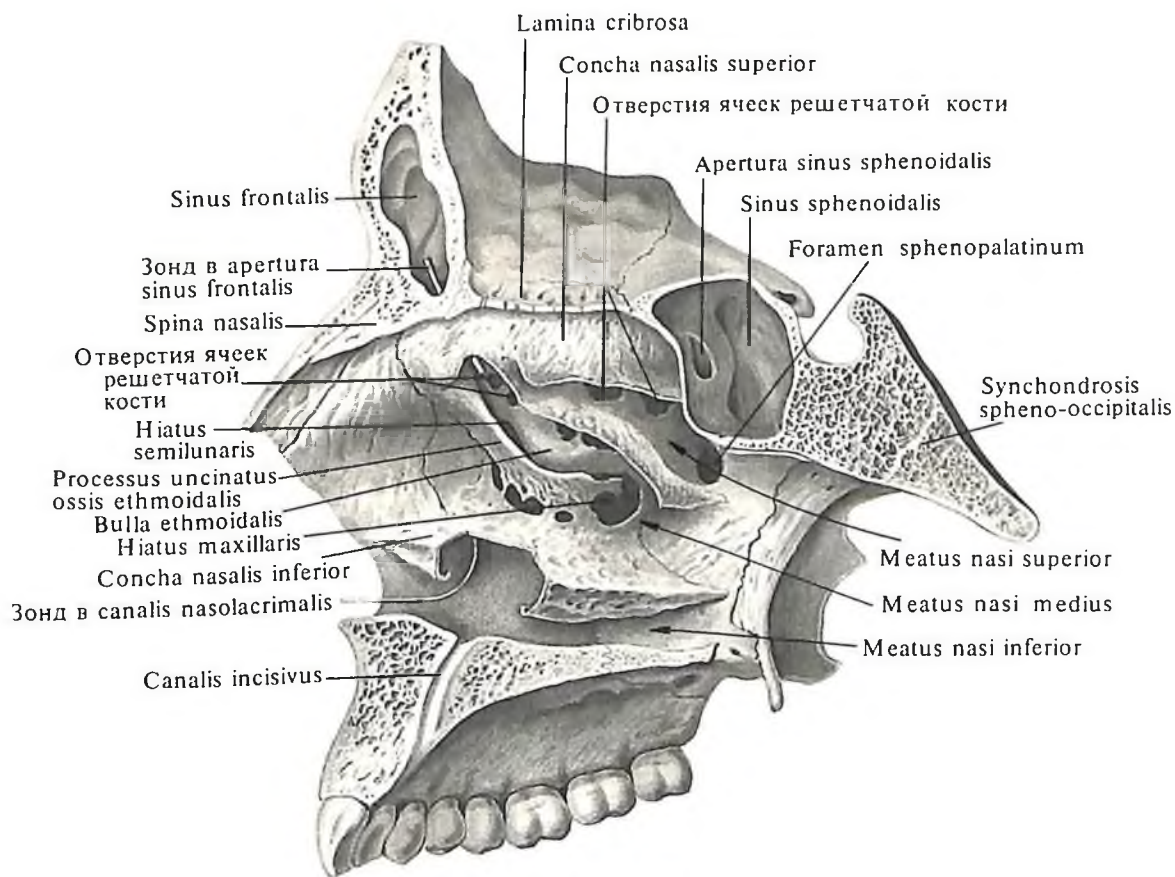
Передние две трети костного неба обра-

зуются небными отростками верхних челюстей, задняя треть – горизонтальными пластинками небных костей и их пирамидальными отростками.

Спереди и с боков костное небо ограничивается альвеолярными отростками верхних челюстей. Посредине костного неба в сагиттальном направлении проходит *срединный небный шов, sutura palatina mediana*, в котором соединяются оба небных отростка верхних челюстей и обе горизонтальные пластинки небных костей. Вдоль срединного шва часто располагается *небный валик, torus palatinus*. Задние отделы этого шва во фронтальном направлении пересекает *поперечный небный шов, sutura palatina transversa*, – место соединения небных отростков верхних челюстей с горизонтальными пластинками небных костей. На переднем конце срединного небного шва, позади альвеол резцов, залегает *резцовая ямка, fossa incisiva*. На дне ямки располагается *резцовое*

отверстие, foramen incisivum (через него проходят нервы и сосуды), ведущее в *резцовый канал, canalis incisivus*. Канал открывается на верхней, носовой, поверхности твердого неба двумя отверстиями, каждое из которых располагается по сторонам от носового гребня. По обеим сторонам от резцового отверстия на черепах детей, а иногда и взрослых заметен нерезко выраженный *резцовый шов, sutura incisiva* (см. рис. 123), соединяющий непостоянную *резцовую кость, os incisivum*, с небным отростком верхней челюсти.

В задненаружных отделах костного неба есть по одному *большому небному отверстию, foramen palatinum majus*, кзади от которого имеется 1–2 *малых небных отверстия, foramina palatina minora*. По обеим сторонам костного неба, кпереди от большого небного отверстия, проходят две *небные борозды, sulci palatini*, – отпечатки сосудов и нервов.



119. Латеральная стенка скелета полости носа.

(Правая сторона. Сагиттальный распил, проведенный вправо от костной перегородки носа.

Верхняя, средняя и нижняя носовые раковины, *conchae nasales superior, media et inferior*, частично удалены.)

Глазница

Глазница, orbita (рис. 124, 125; см. рис. 46, 47), представляет собой четырехстороннюю полость, стенки которой образуют неправильной формы пирамиду. В полости глазницы залегают глазное яблоко со своими мышцами, сосудами и нервами, а также слезная железа и жировая ткань. Кпереди полость открывается широким *входом в глазницу, aditus orbitae*, который является как бы основанием пирамиды, ограниченной *глазничным краем, margo orbitalis* (см. рис. 47, 124). У самого входа полость глазницы расширяется, а по направлению кзади постепенно суживается. Продольные оси обеих глазниц, проведенные от середины входа в них к середине зрительного канала, сходятся в области турецкого седла. Глазница граничит медиально с носовой полостью, сверху – с соответствующей частью передней черепной ямки, снаружи – с височной ямкой, снизу – с верхнечелюстной пазухой.

Вход в полость глазницы имеет очертание четырехугольника с закругленными

углами. Сверху вход ограничен *надглазничным краем, margo supraorbitalis*, который образован одноименным краем лобной кости и ее скуловым отростком. С внутренней стороны вход в глазницу ограничен *медиальным краем, margo medialis*, образованным носовой частью лобной кости и лобным отростком верхней челюсти. Снизу вход в глазницу образован *подглазничным краем, margo infraorbitalis*, верхней челюсти и прилежащим отделом скуловой кости.

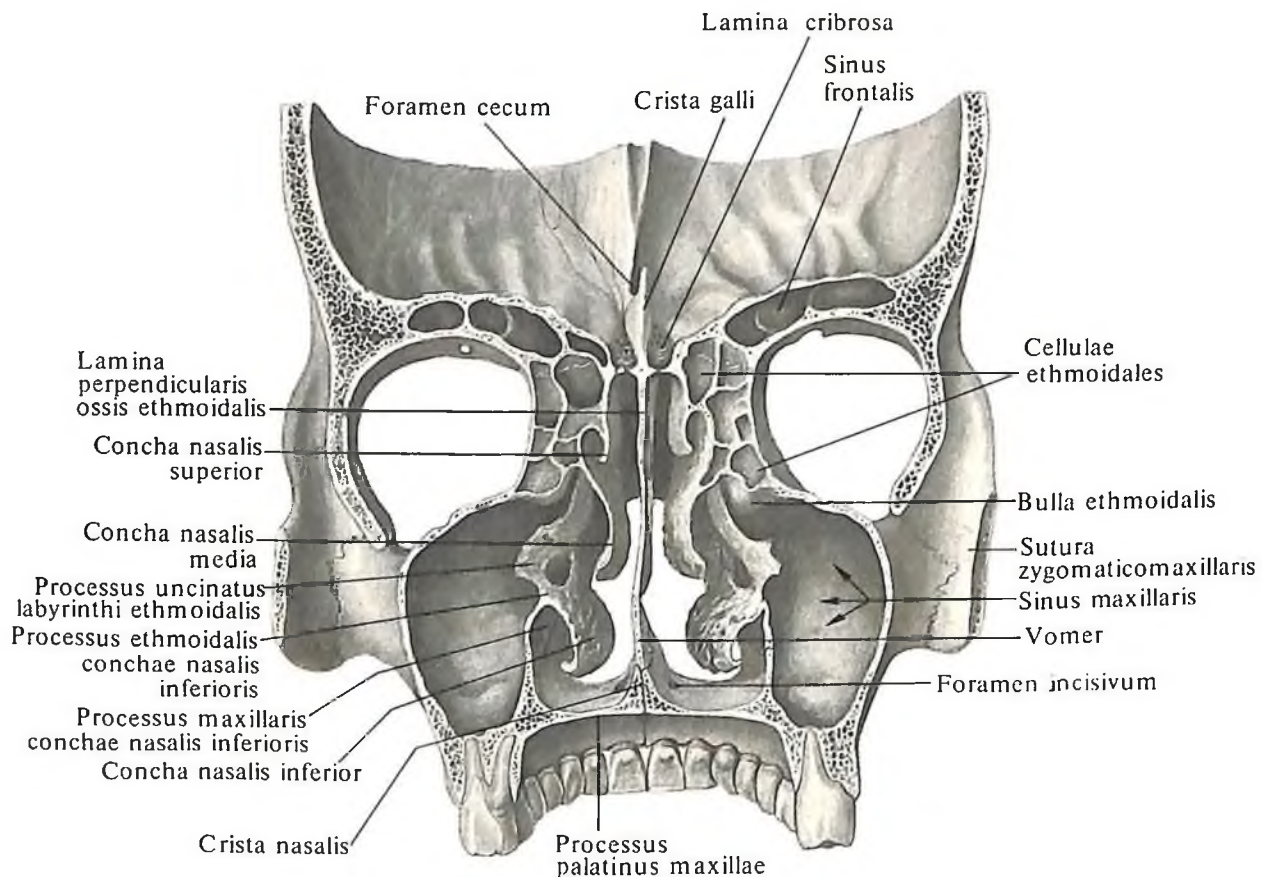
Латеральный край, margo lateralis, входа в глазницу образует скуловая кость. Все стенки глазницы гладкие.

Верхняя стенка, paries superior, образована глазничной частью лобной кости, а задний ее участок – малыми крыльями клиновидной кости. Между этими двумя костями проходит *клиновидно-лобный шов, sutura sphenofrontalis*. У корня каждого малого крыла находится *зрительный канал, canalis opticus*, через который проходят зрительный нерв и глазная артерия. У переднего края верхней стенки, ближе к латеральному его углу, располагается *ямка слезной железы, fossa glandulae lacrimalis*, а кпереди и кнутри

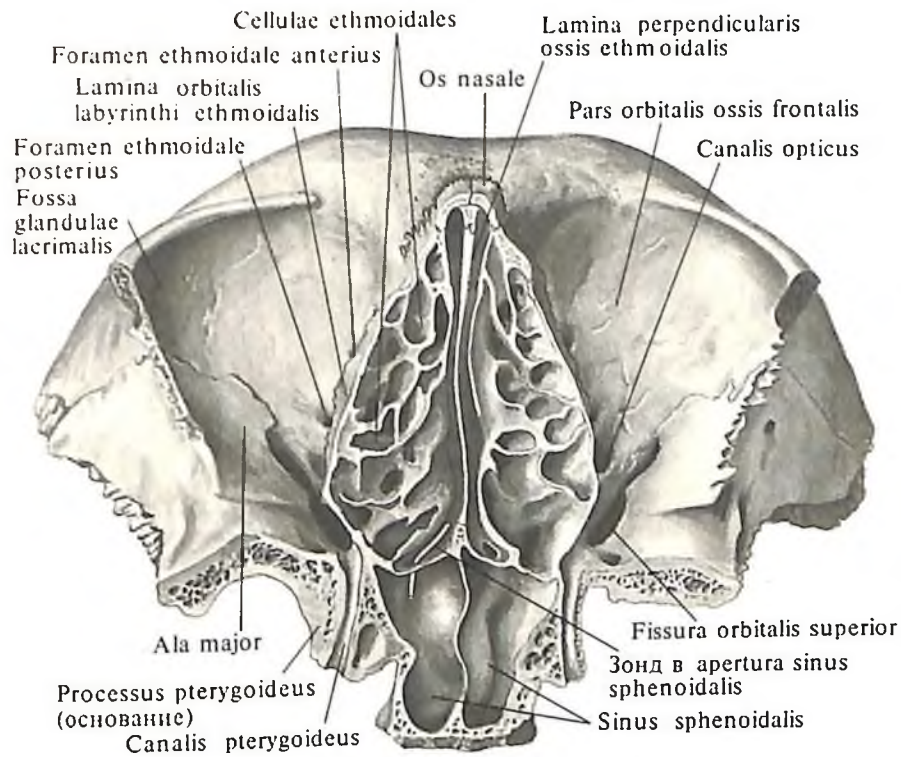
от края – *блоковая ямка, fovea trochlearis*, и *блоковая ось, spina trochlearis*.

Латеральная стенка глазницы, paries lateralis orbitae, образована в заднем отделе глазничной поверхностью большого крыла клиновидной кости, в переднем – глазничной поверхностью скуловой кости. Между этими костями проходит *клиновидно-скуловой шов, sutura sphenozygomatica*. Верхняя и боковая стенки отделяются друг от друга *верхней глазничной щелью, fissura orbitalis superior*, которая находится между большими и малыми крыльями клиновидной кости. На глазничной поверхности скуловой кости имеется *скулоглазничное отверстие, foramen zygomaticoorbitale*.

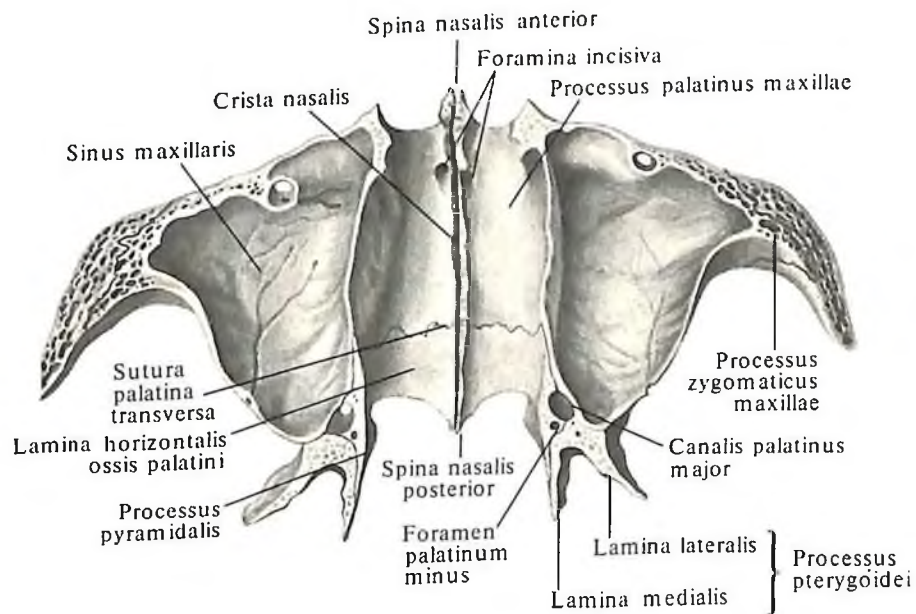
Нижняя стенка глазницы, paries inferior orbitae, образуется главным образом глазничной поверхностью верхней челюсти, а также частью глазничной поверхности скуловой кости и глазничным отростком небной кости. Между нижним краем глазничной поверхности большого крыла и задним краем глазничной поверхности верхней челюсти находится *нижняя глазничная щель, fissura orbitalis inferior*, доходящая передним



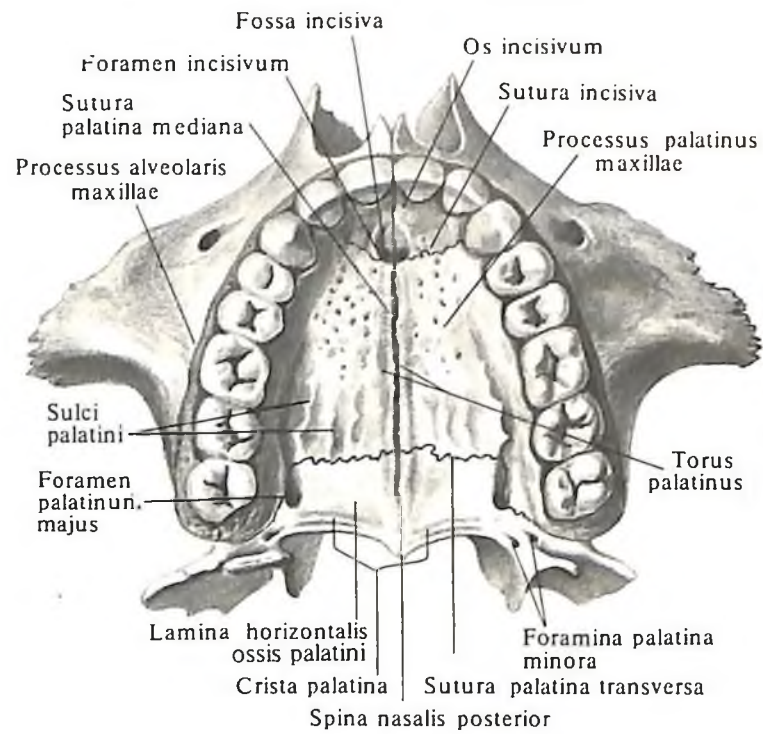
120. Скелет полости носа и глазниц; вид сзади. (Фронтальный распил через основание височных отростков скуловых костей.)



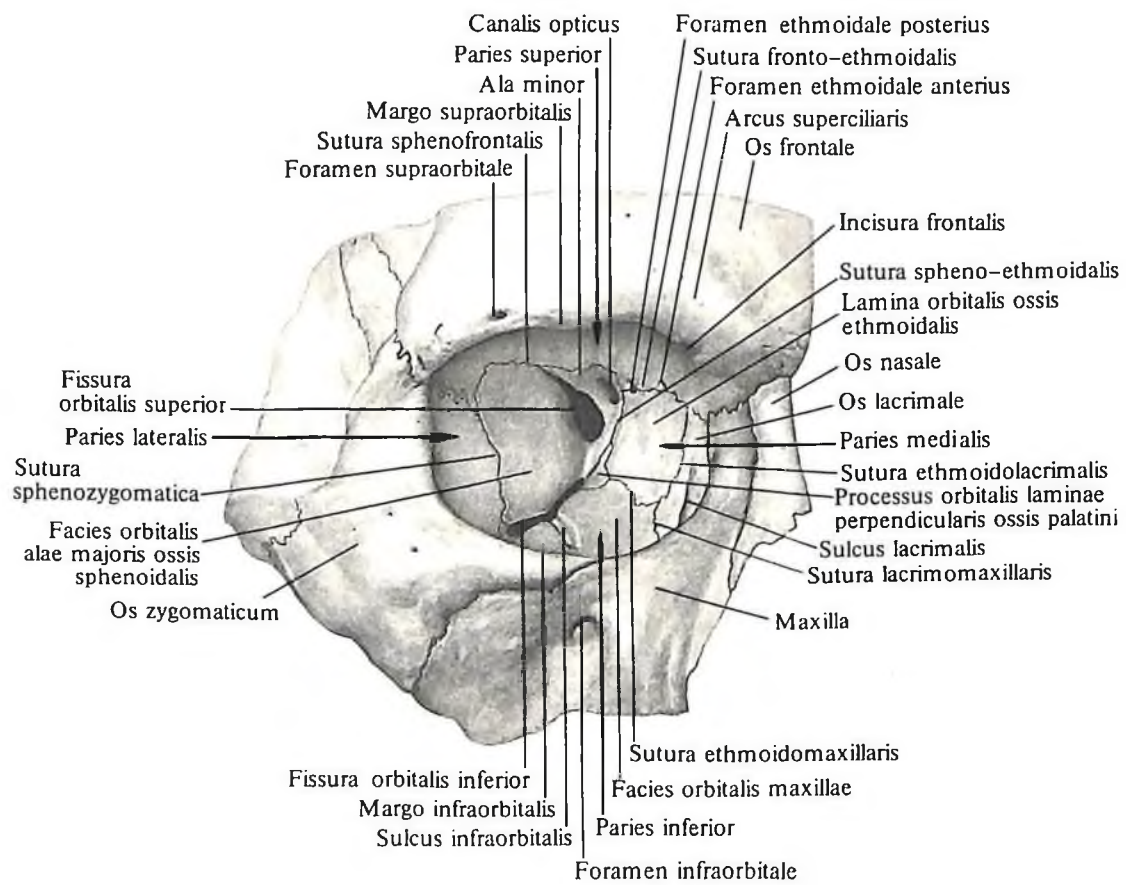
121. Скелет полости носа и глазниц; вид снизу.
 (Горизонтальный распил через срединные отделы входа в глазницы.)



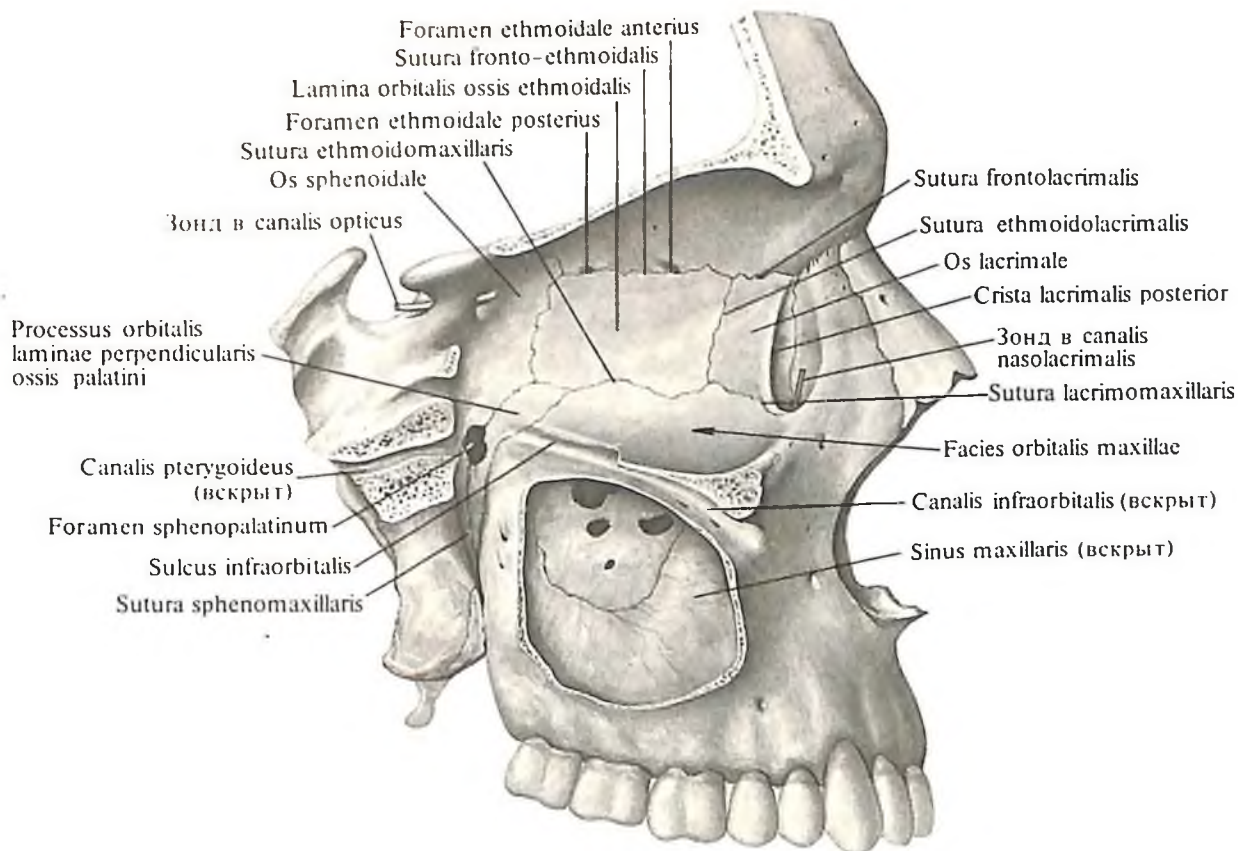
122. Скелет полости носа; вид сверху.
 (Нижняя стенка полости носа. Горизонтальный распил через скуловые отростки верхних челюстей.)



123. Костное небо, palatum osseum; вид снизу.



124. Глазница, orbita, правая; вид спереди.



125. Глазница, orbita, и крыловидно-небная ямка, fossa pterygopalatina; вид справа. (Медиальная стенка правой глазницы. Вертикальный распил, удалена наружная стенка верхнечелюстной пазухи.)

концом до скуловой кости. Через эту щель полость глазницы сообщается с крыловидно-небной и подвисочной ямками. На боковом крае глазничной поверхности верхней челюсти начинается *подглазничная борозда, sulcus infraorbitalis*, которая переходит в *подглазничный канал, canalis infraorbitalis*, залегающий в толще передних отделов нижней стенки глазницы.

Медиальная стенка глазницы, paries medialis orbitae (см. рис. 125), образована (спереди назад) слезной костью, глазничной пластинкой решетчатой кости и латеральной поверхностью тела клиновидной кости. В переднем отделе стенки имеется *слезная борозда, sulcus lacrimalis*, продолжающаяся в ямку слезного мешка, *fossa sacci lacrimalis*. Последняя переходит книзу в *носослезный канал, canalis nasolacrimalis*.

По верхнему краю медиальной стенки глазницы расположено два отверстия: *переднее решетчатое отверстие, foramen ethmoidale anterius*, у переднего конца лобно-решетчатого шва, и *заднее решетчатое отвер-*

стие, foramen ethmoidale posterius, вблизи заднего конца того же шва. Все стенки глазницы сходятся у зрительного канала, который соединяет глазницу с полостью черепа. Стенки глазницы покрыты тонкой надкостницей.

Височная ямка

Височная ямка, fossa temporalis (рис. 126; см. рис. 48, 49), находится с каждой стороны на боковой наружной поверхности черепа. Условной границей, отделяющей ее сверху и сзади от остальных участков свода черепа, является *верхняя височная линия, linea temporalis superior*, теменной и лобной костей. Ее внутренняя, медиальная, стенка образована нижним отделом наружной поверхности теменной кости в области клиновидного угла, височной поверхностью чешуйчатой части височной кости и наружной поверхностью большого крыла клиновидной кости. Переднюю стенку составляют скуловая кость и отрезок лобной кости кзади от верхней височной линии. Снаружи височную ямку замыкает *скуловая дуга, arcus zygomaticus*.

Нижний край височной ямки ограничен подвисочным гребнем клиновидной кости.

На передней стенке височной ямки открывается *скуловисочное отверстие, foramen zygomaticotemporale* (височная ямка выполнена височной мышцей, фасцией, жиром, сосудами и нервами).

Подвисочная ямка

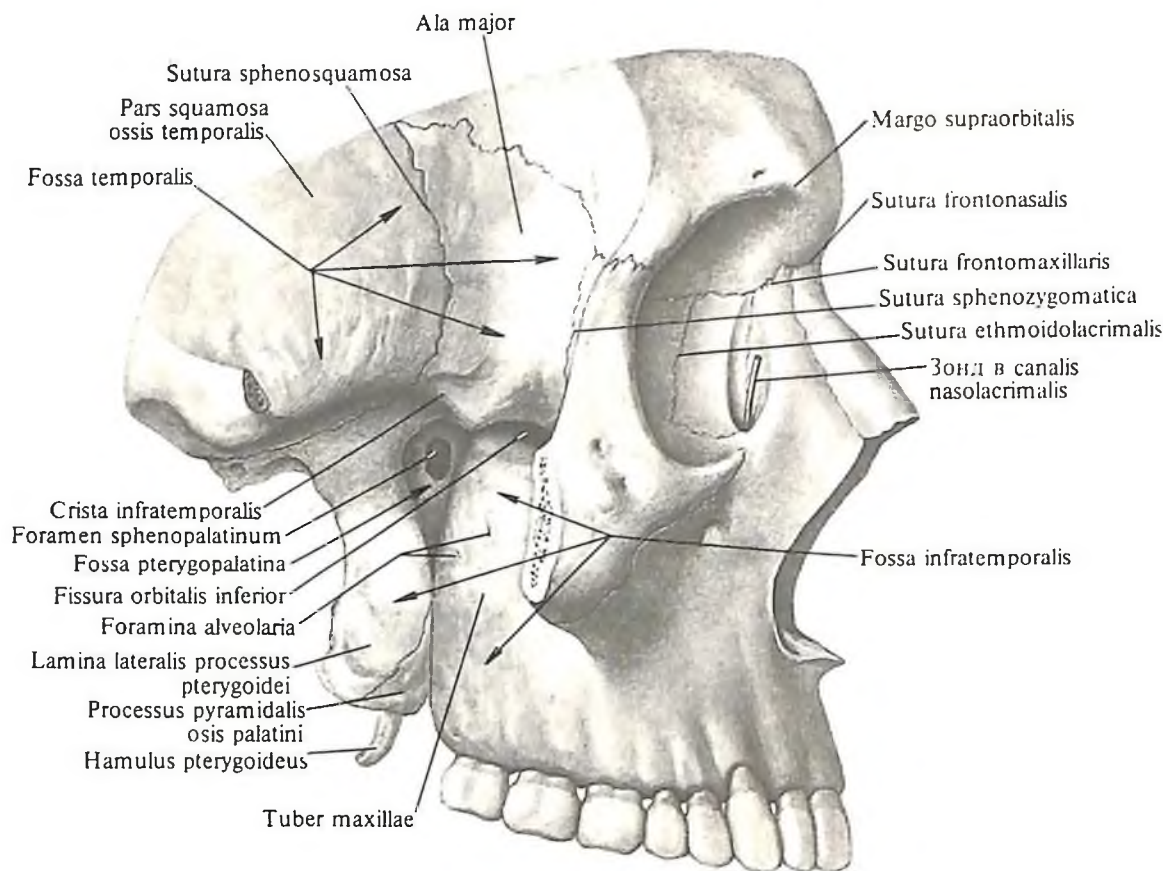
Подвисочная ямка, fossa infratemporalis (см. рис. 126), короче и уже височной, но поперечный размер ее больше. Верхняя стенка ее образована поверхностью большого крыла клиновидной кости кнутри от подвисочного гребня.

Передней стенкой служит задняя часть бугра верхней челюсти. Медиальная стенка представлена латеральной пластинкой крыловидного отростка клиновидной кости. Снаружи и снизу подвисочная ямка не имеет костной стенки, сбоку ее ограничивает ветвь нижней челюсти. На границе между передней и медиальной стенками подвисочная ямка углубляется и переходит в воронкообразную щель – *крыловидно-небную ямку, fossa pterygopalatina*.

Кпереди подвисочная ямка через нижнюю глазничную щель сообщается с полостью глазницы (в подвисочной ямке расположены нижний отрезок височной мышцы, латеральная крыловидная мышца, ряд сосудов и нервов).

Крыловидно-небная ямка

Крыловидно-небная ямка, fossa pterygopalatina (см. рис. 125, 126), образована участками верхней челюсти, клиновидной и небной костей. С подвисочной ямкой соединяется широкой кверху и узкой книзу *крыловидно-верхнечелюстной щелью, fissura pterygo-*



126. Височная ямка, fossa temporalis; подвисочная ямка, fossa infratemporalis, и крыловидно-небная ямка, fossa pterygopalatina; вид справа. (Скуловая дуга удалена.)

maxillaris. Стенками крыловидно-небной ямки являются: спереди – *подвисочная поверхность верхней челюсти, facies infratemporalis maxillae*, на которой располагается бугор верхней челюсти, сзади – *крыловидный отросток клиновидной кости*, медиально – *наружная поверхность перпендикулярной пластинки небной кости*, сверху – *верхнечелюстная поверхность большого крыла клиновидной кости*.

В верхнем отделе крыловидно-небная ямка сообщается с глазницей через *нижнюю глазничную щель*, с носовой полостью – через *клиновидно-небное отверстие*, с полостью черепа – через *круглое отверстие, foramen rotundum*, а через *крыловидный канал, canalis pterygoideus*, – с наружной поверхностью основания черепа и снаружи переходит в подвисочную ямку.

Клиновидно-небное отверстие, foramen sphenopalatinum, на намацерированном черепе замыкается слизистой оболочкой носовой полости (через отверстие проходит ряд нервов и артерий в полость носа).

В нижнем отделе крыловидно-небная ямка переходит в узкий канал, в образовании верхней части которого участвуют большие небные борозды верхней челюсти, небной кости и крыловидного отростка клиновидной кости, а нижнюю часть составляют только верхняя челюсть и небная кость. Канал носит название *большого небного канала, canalis palatinus major*, и открывается на твердом небе *большим и малыми небными отверстиями, foramen palatinum majus et foramina palatina minora* (в канале проходят нервы и сосуды).

КОСТИ ДОБАВОЧНОГО СКЕЛЕТА OSSA SKELETI APPENDICULARIS

К костям добавочного скелета относятся кости верхней конечности и кости нижней конечности.

КОСТИ ВЕРХНЕЙ КОНЕЧНОСТИ

Кости верхней конечности, ossa membri superioris (рис. 127), делят на *пояс верхней конечности, cingulum membri superioris* (плечевой пояс, *cingulum pectorale*), к которым относятся *ключица, clavícula*, и *лопатка, scapula*,

и на кости, образующие *скелет свободной верхней конечности, skeleton membri superioris liberi*: в области плеча – *плечевая кость, humerus*, в области предплечья – *лучевая кость, radius*, и *локтевая кость, ulna*, и в области кисти – *кости запястья, ossa carpi*, *пястные кости, ossa metacarpalia*, и *кости пальцев, ossa digitorum*.

ПОЯС ВЕРХНЕЙ КОНЕЧНОСТИ (ПЛЕЧЕВОЙ ПОЯС)

Лопатка

Лопатка, scapula (рис. 128–130), – плоская кость. Располагается между мышцами спины на уровне от II до VIII ребер. Лопатка имеет треугольную форму и соответственно в ней различают три края: верхний, медиальный и латеральный, и три угла: верхний, нижний и латеральный.

Верхний край лопатки, margo superior scapulae, истончен, в его наружном отделе имеется *вырезка лопатки, incisura scapulae*; над ней на намацерированной кости натянута верхняя поперечная связка лопатки, *lig. transversum scapulae superius*, образующая вместе с этой вырезкой отверстие, через которое проходит *надлопаточный нерв, n. suprascapularis*.

Наружные отделы верхнего края лопатки переходят в *крыловидный отросток, processus coracoideus*. Вначале отросток на-

правляется вверх, затем изгибается вперед и несколько кнаружи.

Медиальный край лопатки, margo medialis scapulae, длиннее и тоньше верхнего. Он обращен к позвоночному столбу и хорошо прощупывается через кожу.

Латеральный край лопатки, margo lateralis scapulae, утолщен, направлен в сторону подмышечной впадины.

Верхний угол, angulus superior, закругленный, обращен вверх и медиально.

Нижний угол, angulus inferior, шероховатый, утолщен и обращен вниз.

Латеральный угол, angulus lateralis, утолщен. На его наружной поверхности располагается уплощенная суставная впадина, *cavitas glenoidalis*, с которой сочленяется суставная поверхность головки плечевой кости. От остальной части лопатки латеральный угол отделяется небольшим сужением – *шейкой лопатки, collum scapulae*.

В области шейки, над верхним краем суставной впадины, располагается *надсуставной бугорок, tuberculum supraglenoidale*, а ниже суставной впадины – *подсуставной бугорок, tuberculum infraglenoidale* (следы начала мышц).

Реберная поверхность (передняя), facies costalis (anterior), вогнутая, носит название *подлопаточной ямки, fossa subscapularis*. Она заполнена *подлопаточной мышцей, m. subscapularis*.

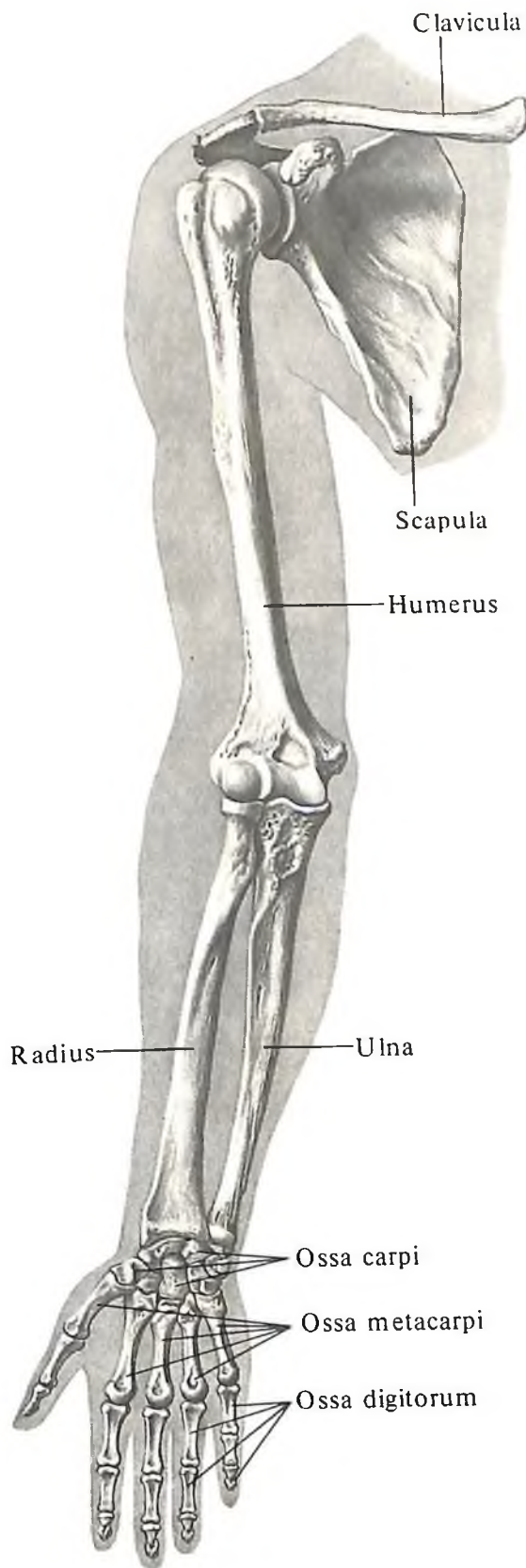
Задняя поверхность facies posterior, посредством ости лопатки, *spina scapulae*, разделяется на две части: одна из них, меньшая, располагается выше ости и носит название *надостной ямки, fossa suprascapularis*, другая, большая, занимает остальную часть задней поверхности лопатки – это *подостная ямка, fossa infrascapularis*; в этих ямках начинаются одноименные мышцы.

Ость лопатки, spina scapulae, представляет собой хорошо развитый гребень, который пересекает заднюю поверхность лопатки от ее медиального края в сторону латерального угла.

Латеральный отдел ости лопатки развит сильнее и, образуя *угол акромиона, angulus acromialis*, переходит в отросток – *акромион, acromion*, который направляется кнаружи и немного вперед и несет на своем переднем крае *суставную поверхность акромиона, facies articularis acromialis*, для сочленения с ключицей.

Ключица

Ключица, clavícula (рис. 131–133; см. рис. 127, 136), – небольшая S-образная кость. Она имеет *тело, corpus clavulae*, и два конца: *грудинный*, обращенный к рукоятке грудины, и *акромиальный*, соединяющийся с акромионом. Грудинный конец и



127. Кости верхней конечности, *ossa membri superioris*, правой; вид спереди.

прилегающий к нему участок тела ключицы изогнуты выпуклостью вперед, а остальная часть ключицы изогнута выпуклостью назад.

Средний участок ключицы, расположенный между ее концами, несколько сдвоен сверху вниз. На его нижней поверхности находится сравнительно крупное *питательное отверстие, foramen nutricium*. У грудного конца располагается *вдавление реберно-ключичной связки, impressio lig. costoclavicularis*, а у плечевого конца – *конусовидный бугорок, tuberculum conoideum*, и *трапецевидная линия, linea trapezoidea* (места прикреп-

ления конической и трапецевидной частей клювовидно-ключичной связки, *lig. coracoclaviculare*). На нижней поверхности ключицы, ближе к акромиальному концу, залегает *борозда подключичной мышцы, sulcus m. subclavia*.

Верхняя поверхность ключицы гладкая. *Грудный конец, extremitas sternalis*, утолщен и несет на своей внутренней поверхности *грудинную суставную поверхность, facies articularis sternalis*, – место сочленения с ключичной вырезкой на рукоятке грудины.

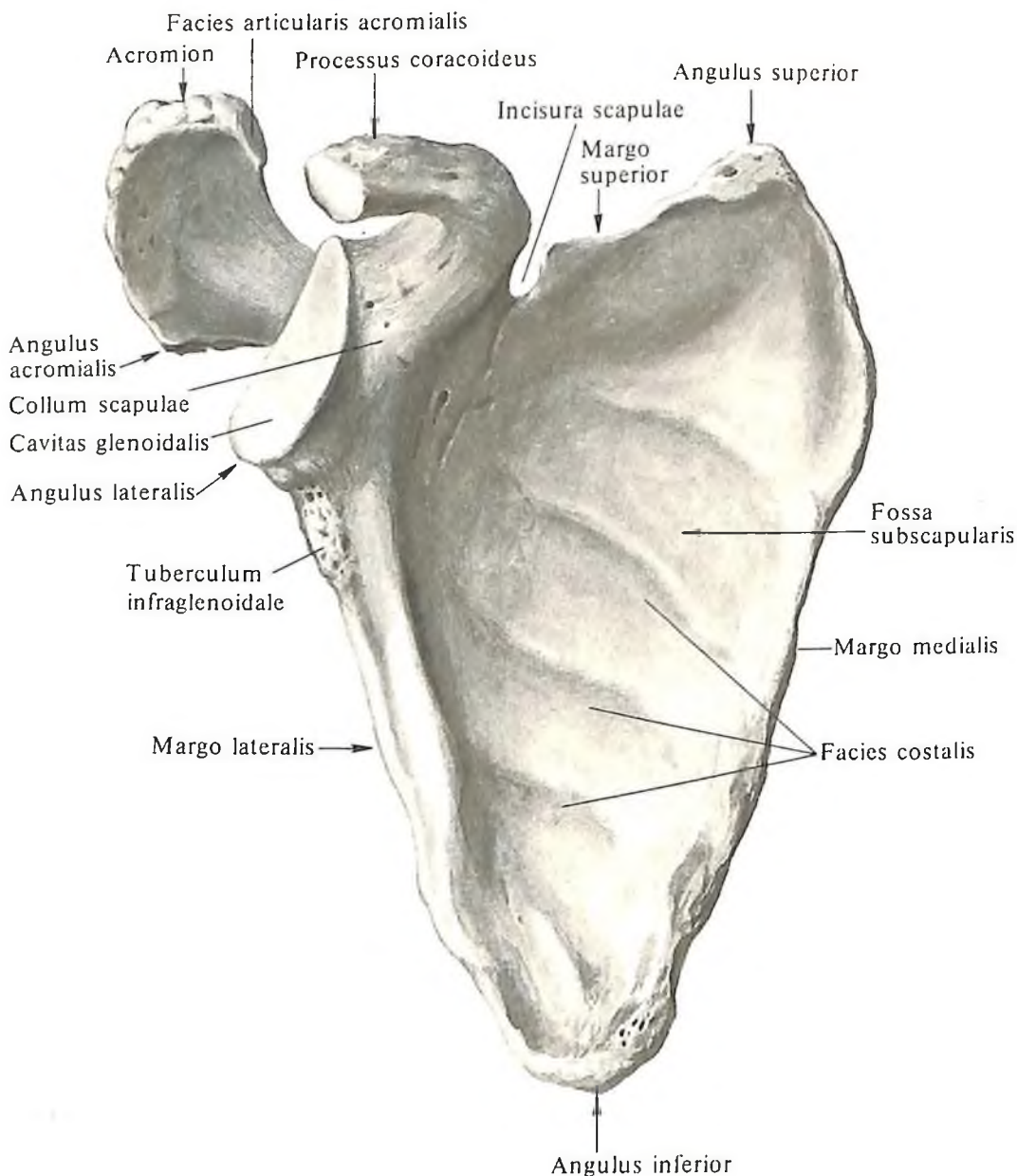
Акромиальный конец, extremitas acromialis, шире грудинного, но несколько тоньше его.

На его наружнонижней части располагается *акромиальная суставная поверхность, facies articularis acromialis*, сочленяющаяся с акромионом лопатки.

СВОБОДНАЯ ЧАСТЬ ВЕРХНЕЙ КОНЕЧНОСТИ

Плечевая кость

Плечевая кость, humerus (рис. 134–139; см. рис. 127), – длинная кость. В ней различают тело и два эпифиза – верхний проксимальный и нижний дистальный.



128. Лопатка, scapula, правая; вид спереди.

Тело плечевой кости, *corpus humeri*, в верхнем отделе округлое, а в нижнем – трехгранное. В нижнем отделе тела различают заднюю поверхность, *facies posterior*, которая по периферии ограничена латеральным и медиальным краями, *margo lateralis et margo medialis*; медиальную переднюю поверхность, *facies anterior medialis*, и латеральную переднюю поверхность, *facies anterior lateralis*, разделенные малозаметным гребнем.

На медиальной передней поверхности тела плечевой кости, несколько ниже середины длины тела, расположено питательное отверстие, *foramen nutricium*, которое ве-

дет в дистально направленный питательный канал, *canalis nutricius*.

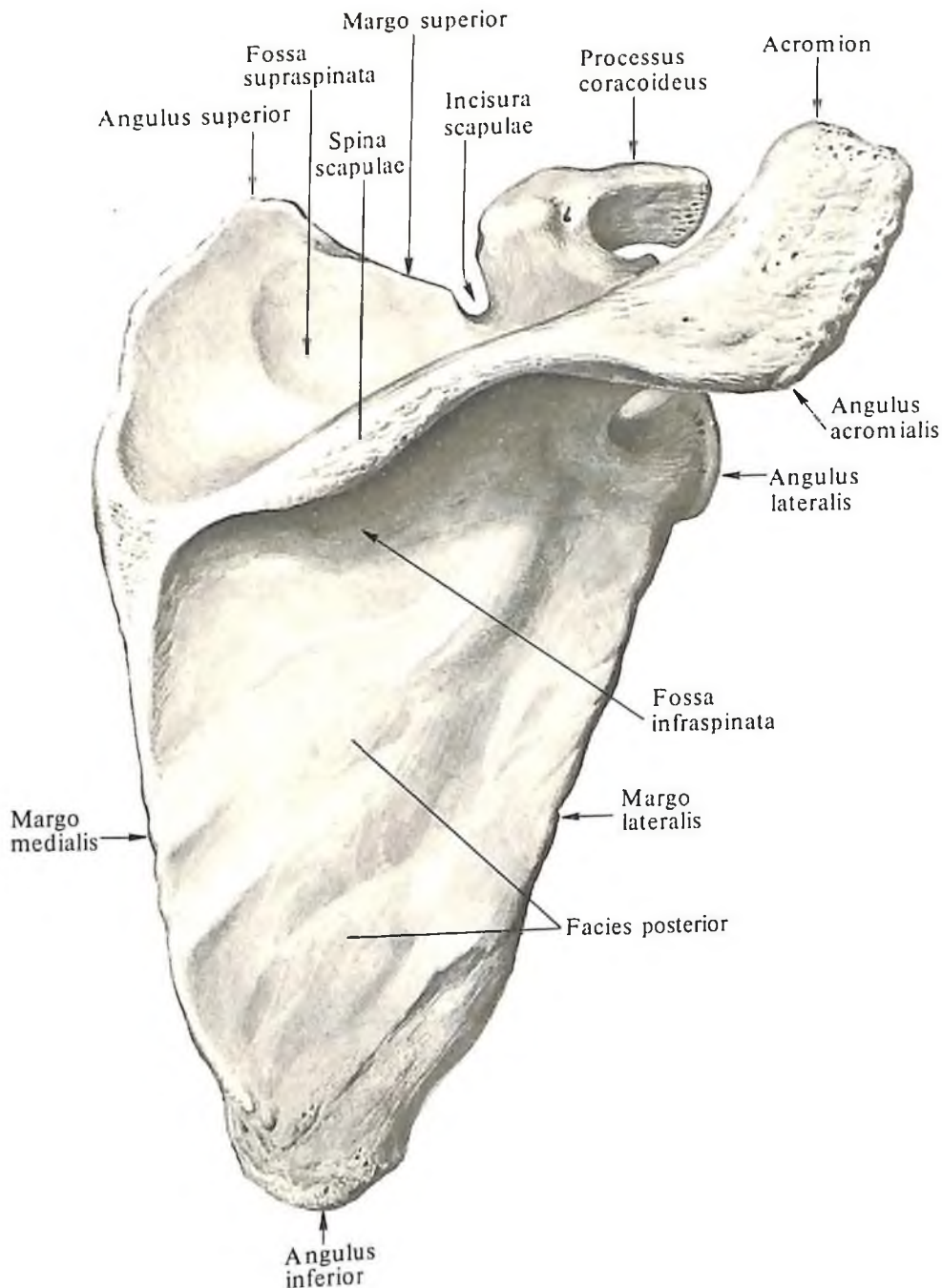
Выше питательного отверстия на латеральной передней поверхности тела находится дельтовидная бугристость, *tuberositas deltoidea*, – место прикрепления дельтовидной мышцы, *m. deltoideus*.

На задней поверхности тела плечевой кости, позади дельтовидной бугристости, проходит борозда лучевого нерва, *sulcus n. radialis*. Она имеет спиральный ход и направлена сверху вниз и изнутри кнаружи.

Верхний, или проксимальный, эпифиз, *extremitas superior, s. epiphysis proximalis*, утол-

щен и несет на себе полушаровидную головку плечевой кости, *caput humeri*, поверхность которой обращена кнутри, кверху и несколько кзади. Периферия головки отграничена от остальной части кости неглубоким кольцеобразно идущим сужением – анатомической шейкой, *collum anatomicum*. Ниже анатомической шейки на передненаружной поверхности кости располагаются два бугорка: снаружи – большой бугорок, *tuberculum majus*, а изнутри и немного спереди – малый бугорок, *tuberculum minus*.

Книзу от каждого бугорка тянется одноименный гребень: гребень большого бугорка,



129. Лопатка, *scapula*, правая; вид сзади.

crista tuberculi majoris, и гребень малого бугорка, *crista tuberculi minoris*. Направляясь вниз, гребни достигают верхних отделов тела и вместе с бугорками ограничивают хорошо выраженную межбугорковую борозду, *sulcus intertubercularis*, в которой залегают сухожилие длинной головки двуглавой мышцы плеча, *tendo capitis longi m. bicipitis brachii*.

Ниже бугорков, на границе верхнего конца и тела плечевой кости, находится небольшое сужение – хирургическая шейка, *collum chirurgicum*, которая соответствует зоне эпифизарного хряща.

Нижний, или дистальный, эпифиз, *extremitas inferior*, s. *epiphysis distalis*, сдавлен в пе-

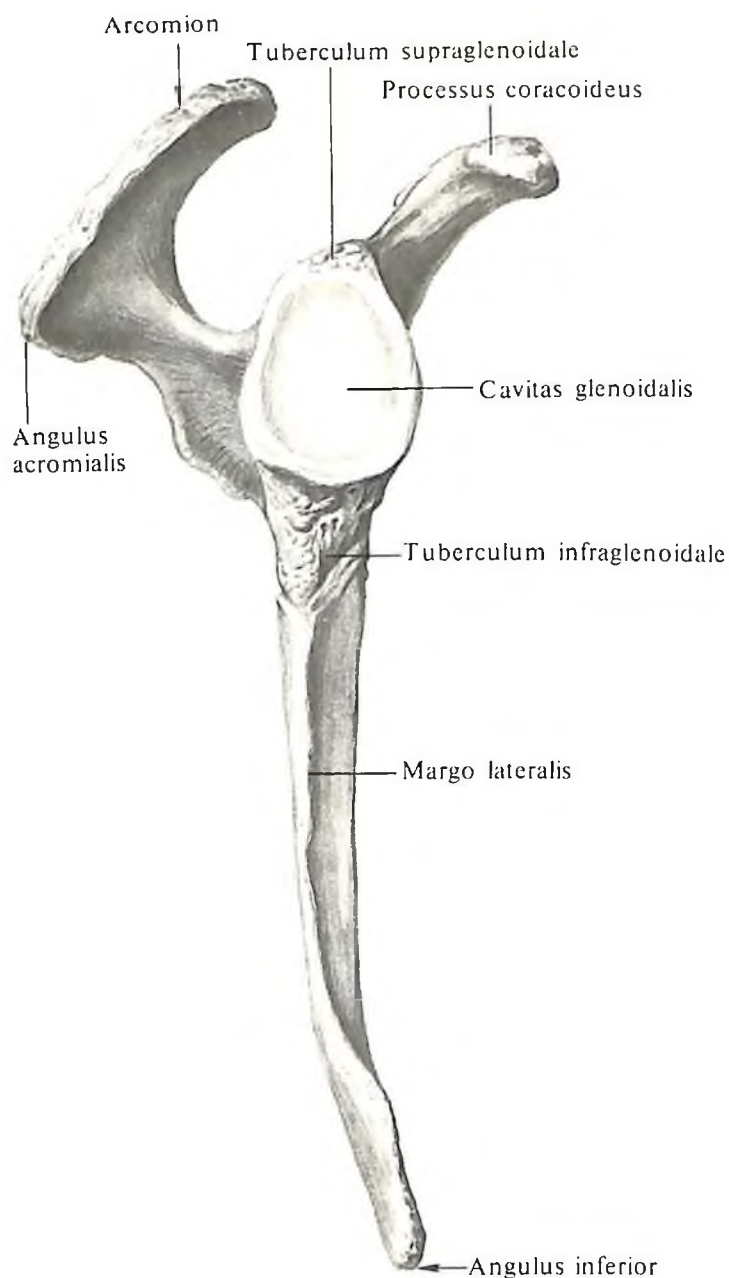
реднезаднем направлении. Его нижний отдел носит название мыщелка плечевой кости, *condylus humeri*. Мыщелок плечевой кости состоит из головки мыщелка плечевой кости, *capitulum humeri*, с которой сочленяется головка лучевой кости, и блока плечевой кости, *trochlea humeri*, который сочленяется с блоковидной вырезкой локтевой кости в локтевом суставе.

На передней поверхности дистального эпифиза плечевой кости над блоком располагается венечная ямка, *fossa coronoidea*, а над головкой мыщелка плечевой кости – лучевая ямка, *fossa radialis*, на задней поверхности – ямка локтевого отростка, *fossa olecrani*.

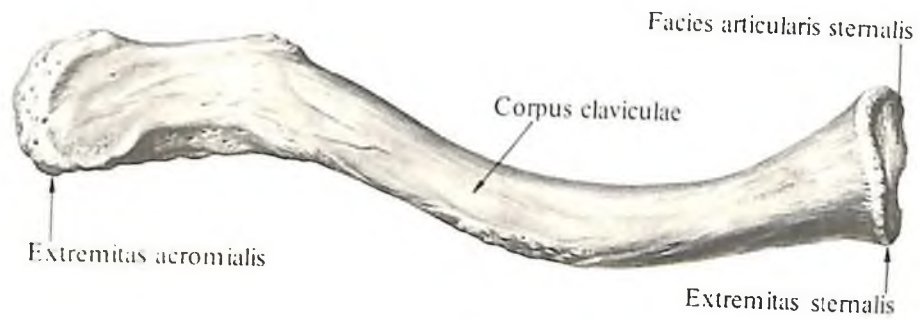
Периферические отделы нижнего конца плечевой кости заканчиваются латеральным и медиальным надмыщелками, *epicondylus lateralis et medialis*, от которых начинаются мышцы предплечья.

От каждого надмыщелка вдоль дистального отдела диафиза поднимаются соответственно медиальный и латеральный надмыщелковые гребни, *cristae supracondyloares medialis et lateralis*.

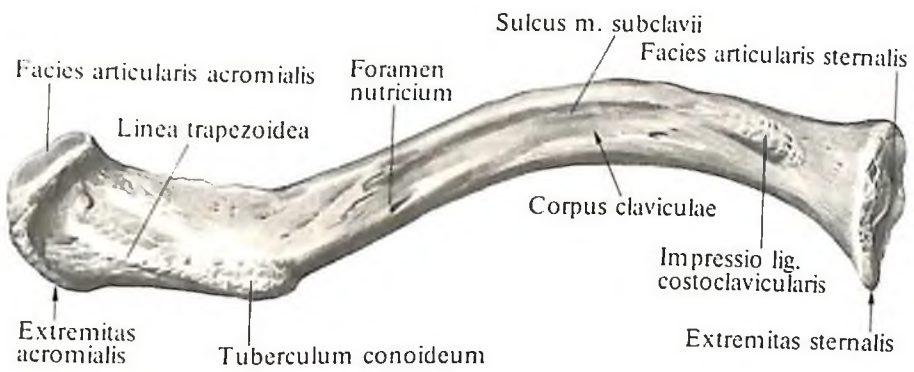
Медиальный надмыщелок развит сильнее. На его задней поверхности находится борозда локтевого нерва, *sulcus n. ulnaris*, а на передней имеется выступ – надмыщелковый отросток, *processus supracondylaris* (от него начинается лучевая сгибатель запястья).



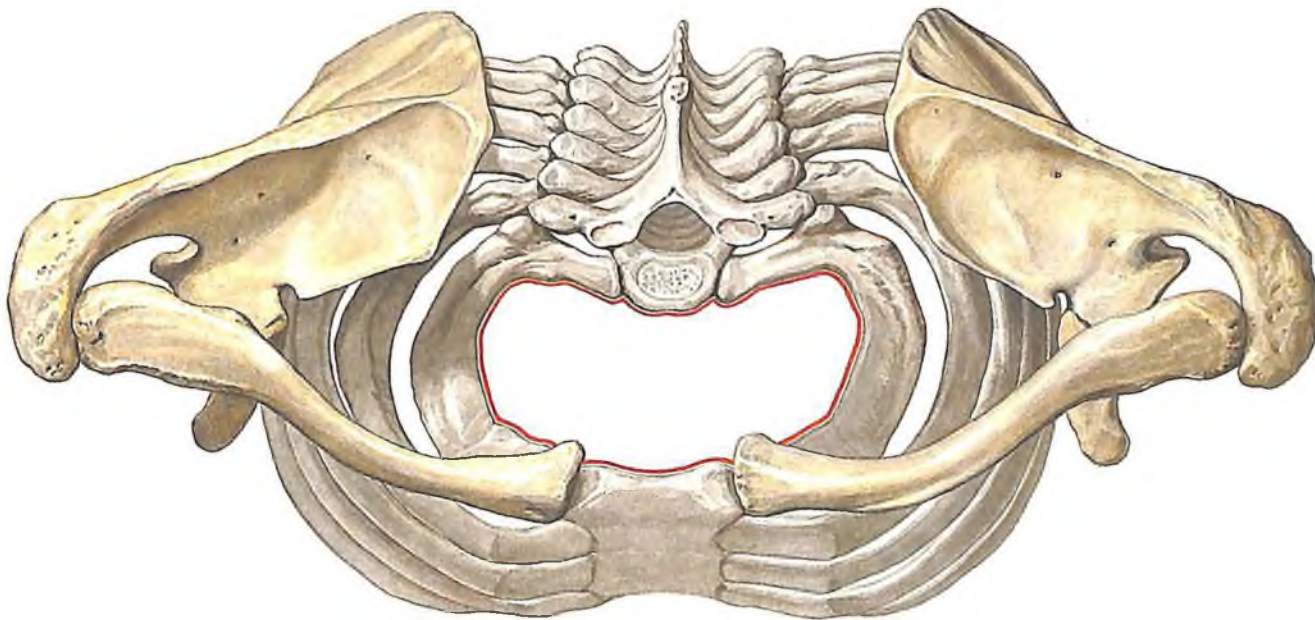
130. Лопатка, scapula, правая; латеральный край.



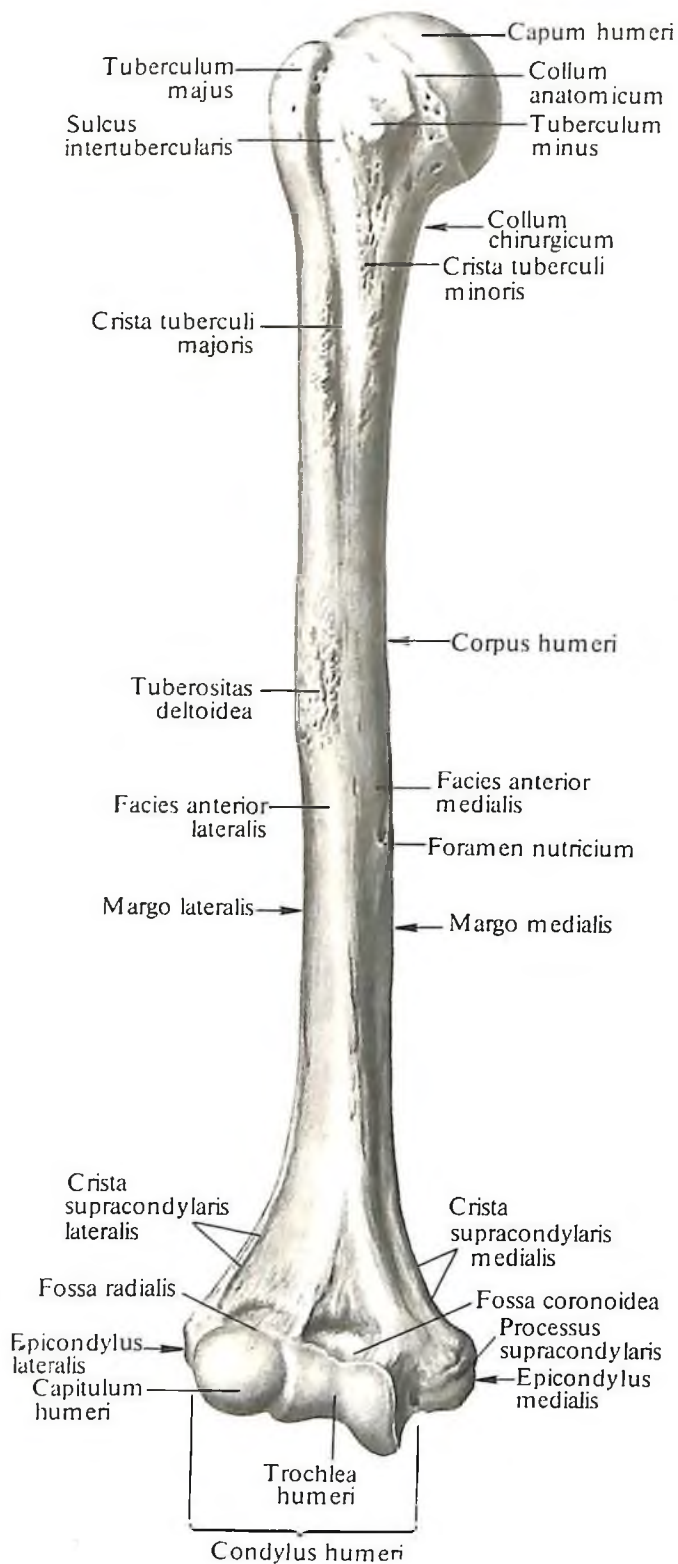
131. Ключица, *clavicula*, правая;
вид сверху.



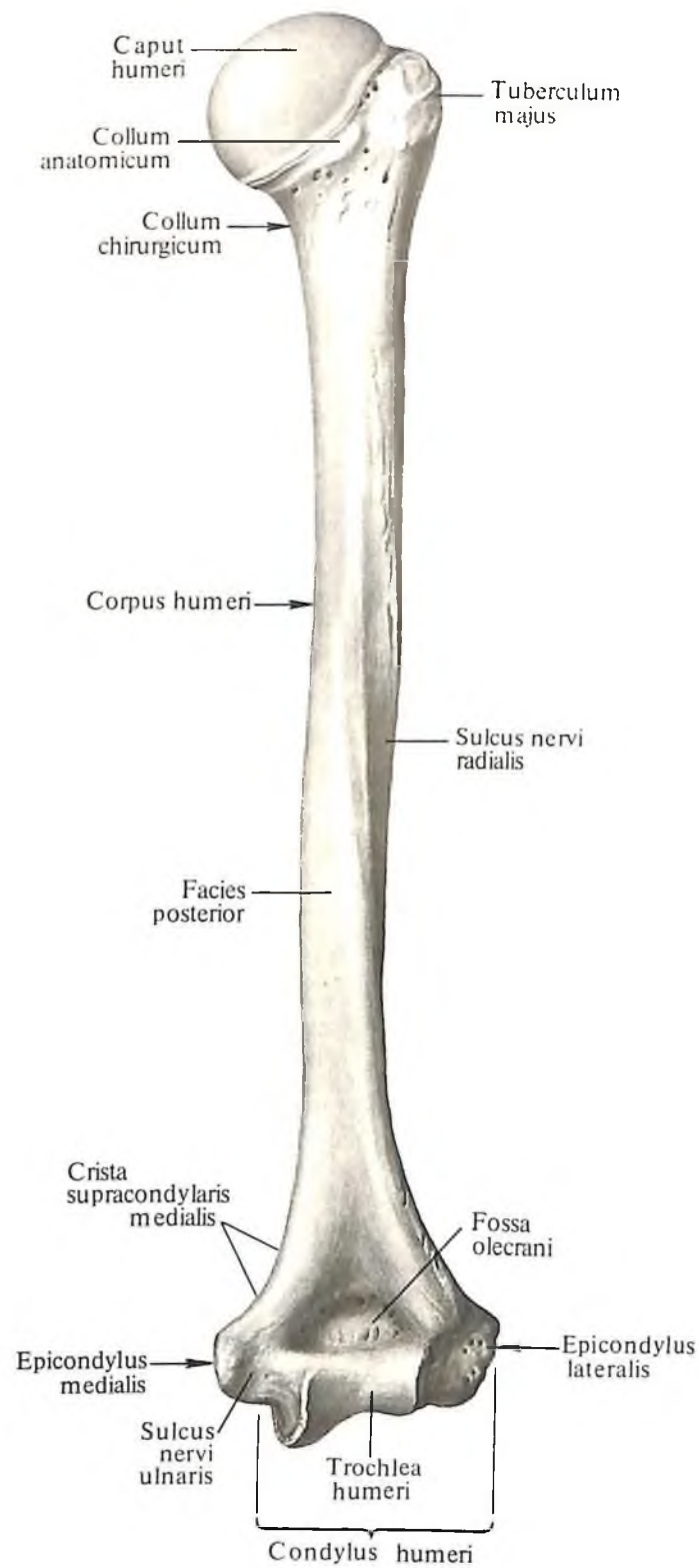
132. Ключица, *clavicula*, правая;
вид снизу.



133. Кости пояса верхней конечности и грудная клетка;
вид сверху.
(Верхняя апертура грудной клетки, *apertura thoracis superior*, обозначена красной линией. Кости пояса верхней конечности выделены желтым цветом.)

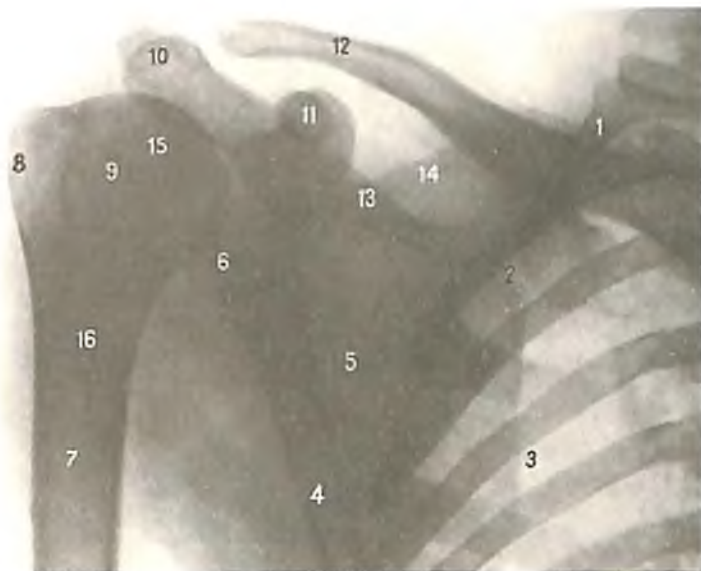


134. Плечевая кость, humerus, правая; вид спереди.



135. Плечевая кость, humerus; вид сзади.

136



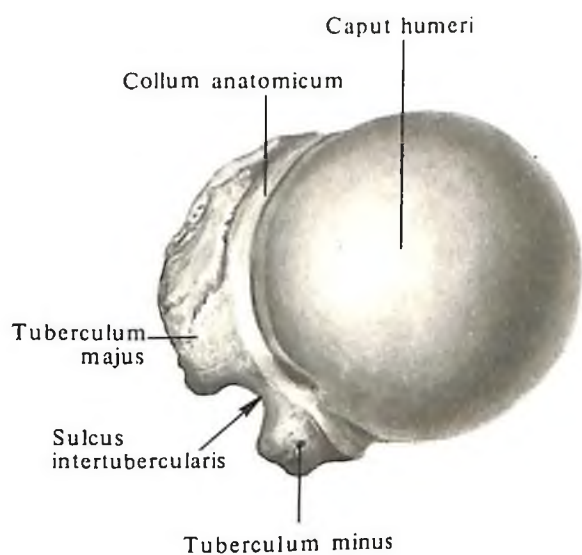
136. Кости пояса верхней конечности, проксимальный эпифиз плечевой кости и грудная клетка (рентгенограмма).

1 – I ребро; 2 – медиальный край лопатки; 3 – межреберье; 4 – латеральный край лопатки; 5 – лопатка; 6 – суставная впадина лопатки; 7 – плечевая кость; 8 – большой бугорок плечевой кости; 9 – анатомическая шейка; 10 – акромий; 11 – клювовидный отросток лопатки; 12 – ключица; 13 – ость лопатки; 14 – верхний край лопатки; 15 – головка плечевой кости; 16 – хирургическая шейка.

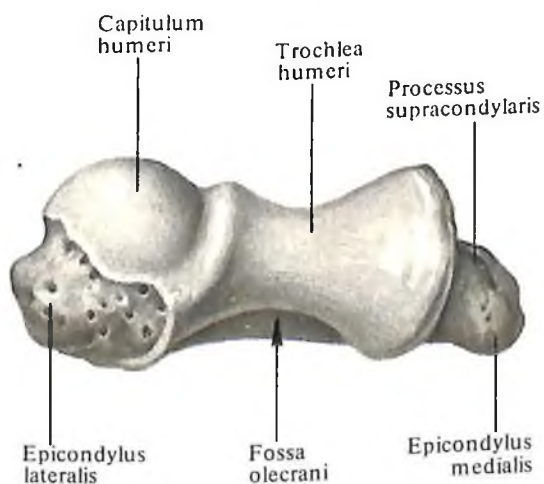
137. Проксимальный конец плечевой кости, правой; вид сверху.

138. Дистальный конец плечевой кости, правой; вид снизу.

137



138



139. Дистальный эпифиз правой плечевой кости и проксимальные эпифизы правых локтевой и лучевой костей (рентгенограмма).

1 – плечевая кость; 2 – медиальный край локтевой кости; 3 – медиальный надмыщелок; 4 – локтевой отросток; 5 – венечный отросток локтевой кости; 6 – локтевая кость; 7 – лучевая кость; 8 – бугристость лучевой кости; 9 – головка лучевой кости; 10 – головка мыщелка плечевой кости; 11 – латеральный надмыщелок; 12 – ямка локтевого отростка; 13 – латеральный край плечевой кости.

139. Дистальный эпифиз правой плечевой кости и проксимальные эпифизы правых локтевой и лучевой костей (рентгенограмма).

Надмышелки и борозда локтевого нерва хорошо прощупываются под кожей и могут служить костными ориентирами.

Кости предплечья

К костям предплечья (рис. 140–148) относятся *локтевая кость* и *лучевая кость*. При опущенной руке и супинации (поворот предплечья и кисти ладонью кпереди) локтевая кость располагается в медиальном отделе предплечья, лучевая – в латеральном.

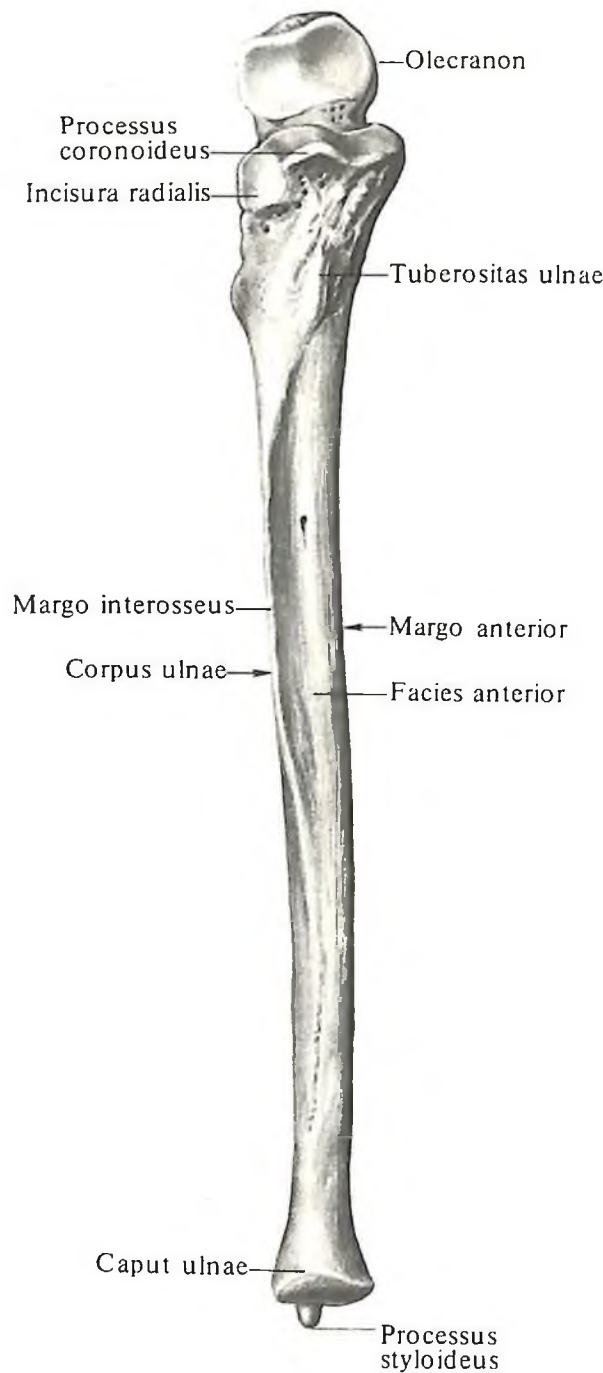
Локтевая кость

Локтевая кость, ulna (см. рис. 127, 140–142, 146–148), длинная. В ней различают тело и два эпифиза – проксимальный и дистальный.

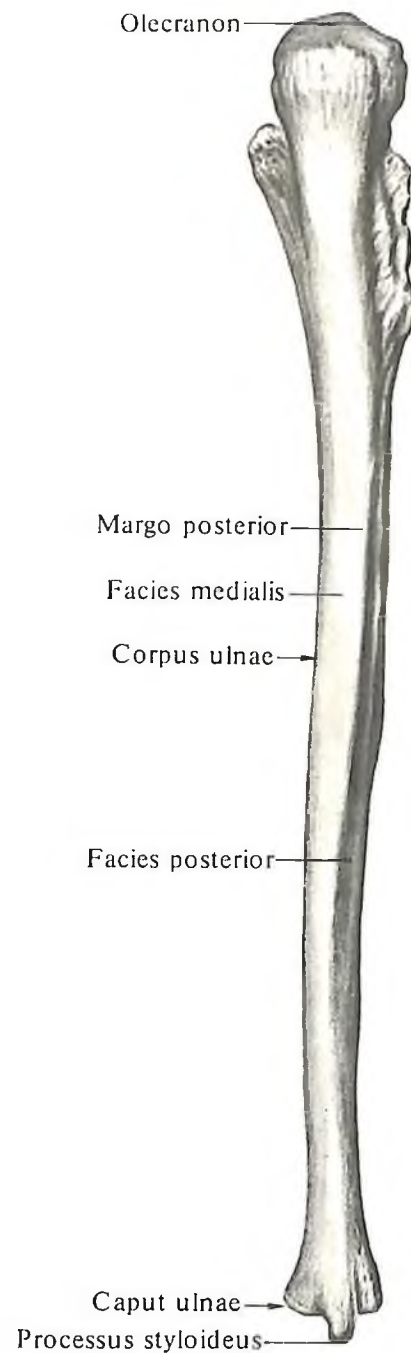
Тело локтевой кости, corpus ulnae, трехгранной формы. Оно имеет три края: передний (ладонный), задний (дорсальный) и межкостный (наружный) – и три поверхности: переднюю (ладонную), заднюю (дорсальную) и медиальную.

Передний край, margo anterior, закруглен; *задний край, margo posterior*, направлен назад, а *межкостный край, margo interosseus*, заострен и обращен в сторону лучевой кости.

Передняя поверхность, facies anterior, несколько вогнута. На ней находится *питательное отверстие, foramen nutricium*, которое ведет в проксимально направленный *питательный канал, canalis nutricius*. В верхнем отделе передней поверхности, на границе между телом и верхним концом кости, располагается *бугристость локтевой*



140. Локтевая кость, ulna, правая. (Передняя поверхность, facies anterior.)



141. Локтевая кость, ulna, правая. (Задняя поверхность, facies posterior.)

кости, *tuberositas ulnae*. Задняя поверхность, *facies posterior*, обращена назад, а медиальная поверхность, *facies medialis*, – в сторону внутреннего края предплечья.

Верхний, или проксимальный, эпифиз, *epiphysis proximalis*, утолщен, продолжается вверх в локтевой отросток, *olecranon*. Передняя поверхность этого отростка занята блоковидной вырезкой, *incisura trochlearis*, которую снизу ограничивает венечный отросток, *processus coronoideus*. На наружной поверхности венечного отростка находится

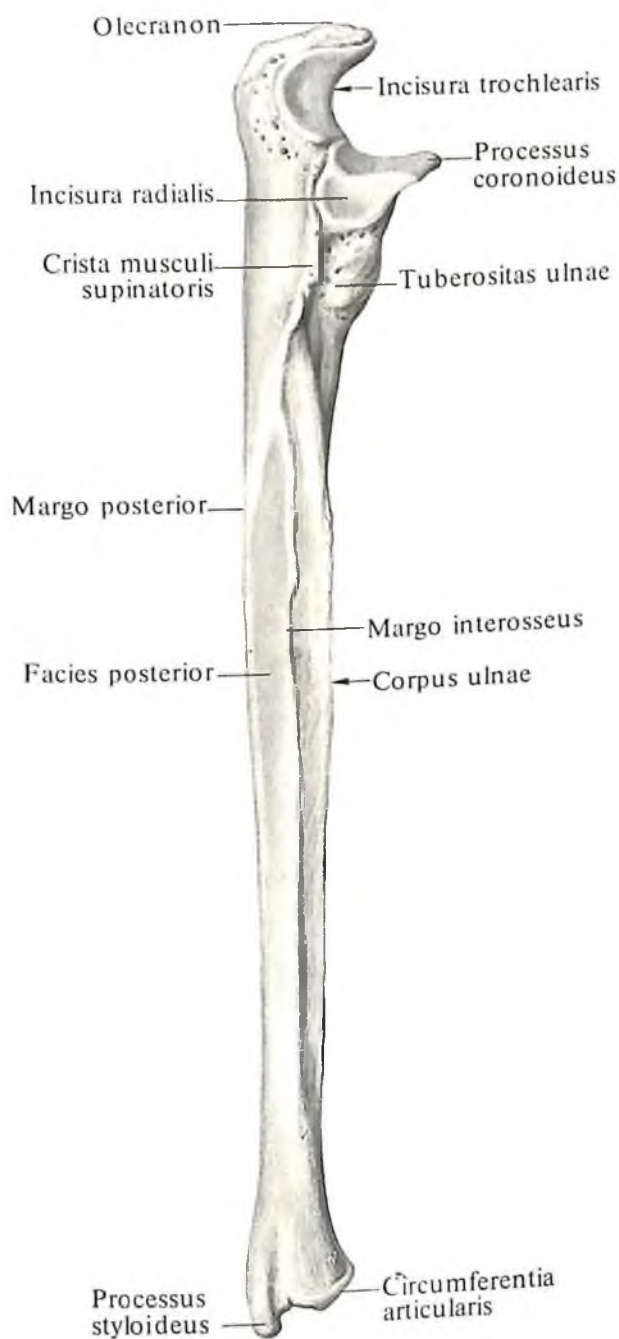
лучевая вырезка, *incisura radialis*, – место сочленения локтевой кости с суставной окружностью головки лучевой кости. Позади лучевой вырезки начинается гребень супинатора, *crista m. supinatoris*, который, следуя вниз, достигает верхних отделов тела кости.

Нижний, или дистальный, эпифиз, *epiphysis distalis*, локтевой кости закруглен. На нем различают головку локтевой кости, *caput ulnae*. Поверхность головки, обращенная к запястью, гладкая и вогнутая. По периферии

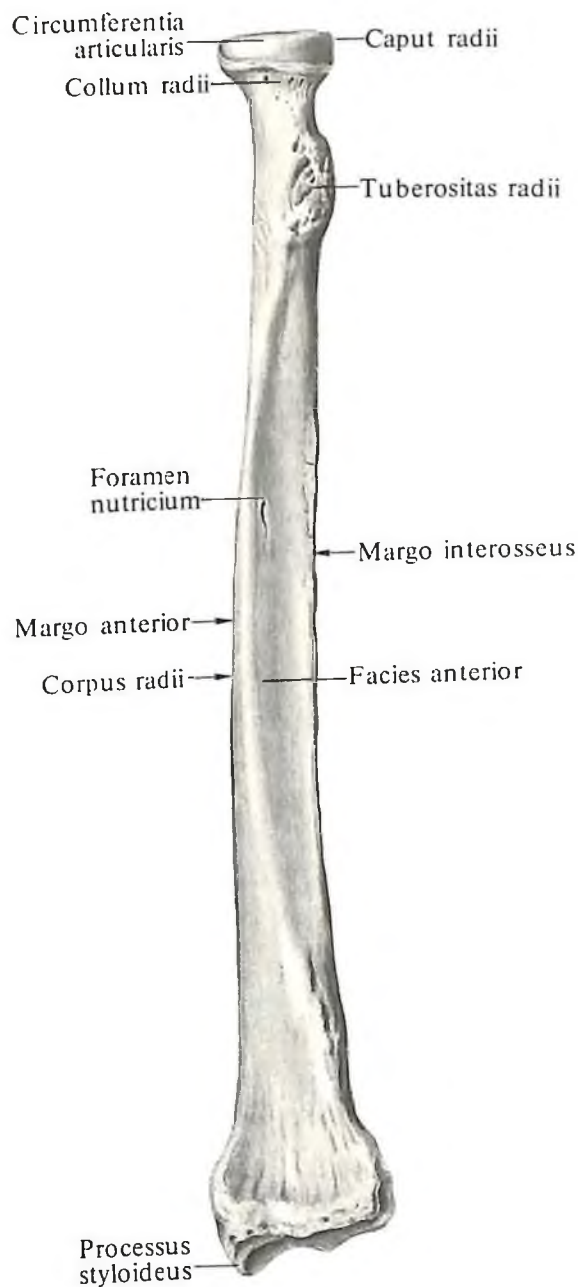
головки расположена суставная поверхность, – суставная окружность, *circumferentia articularis*, локтевой кости. Сочленяющаяся с лучевой костью. Медиальнозатяжная поверхность головки продолжается в шиловидный отросток, *processus styloideus*; он хорошо прощупывается через кожу.

Лучевая кость

Лучевая кость, *radius* (см. рис. 127, 143–148), располагается кнаружи и немного кпереди от локтевой кости. В ней



142. Локтевая кость, *ulna*, правая; вид со стороны лучевой кости.



143. Лучевая кость, *radius*, правая. (Передняя поверхность, *facies anterior*.)

различают тело и два эпифиза – верхний и нижний.

Тело лучевой кости, corpus radii, трехгранной формы. Оно имеет три края: передний, задний и межкостный (медиальный) – и три поверхности: переднюю, заднюю и латеральную.

Передний край, margo anterior, и *задний край, margo posterior*, закруглены.

Внутренний, или медиальный, край кости заострен, направлен в сторону локтевой кости и называется *межкостным краем, margo interosseus*.

Передняя поверхность, facies anterior, не-

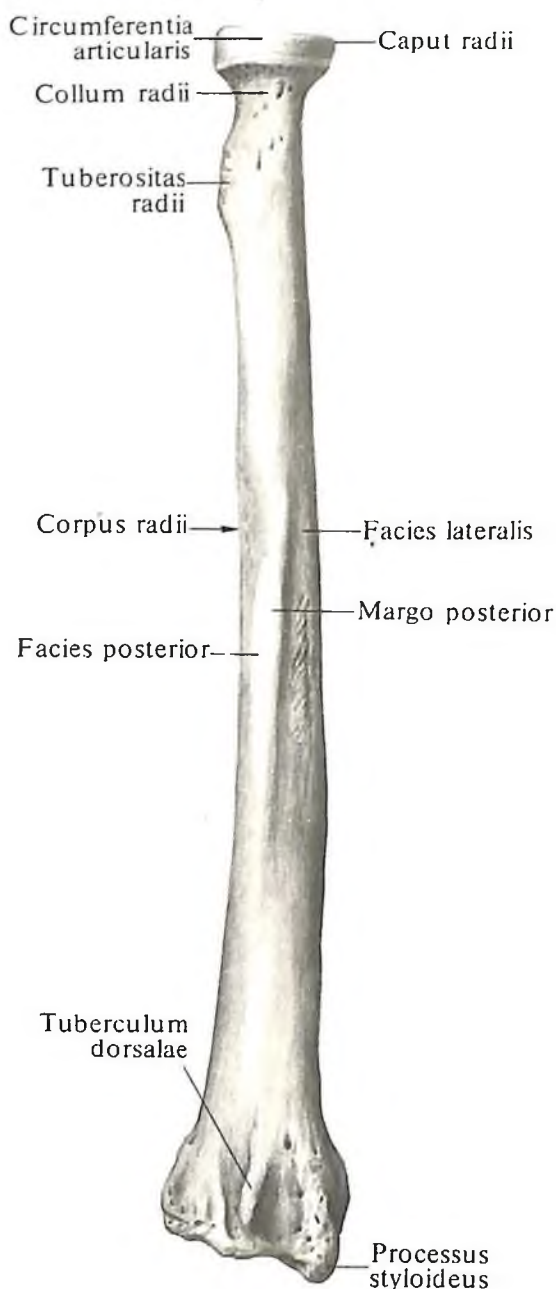
сколько вогнута. На ней находится *питательное отверстие, foramen nutricium*, которым начинается проксимально направленный *питательный канал, canalis nutricius*.

Задняя поверхность, facies posterior, гладкая, отделена от *латеральной поверхности, facies lateralis*, задним краем.

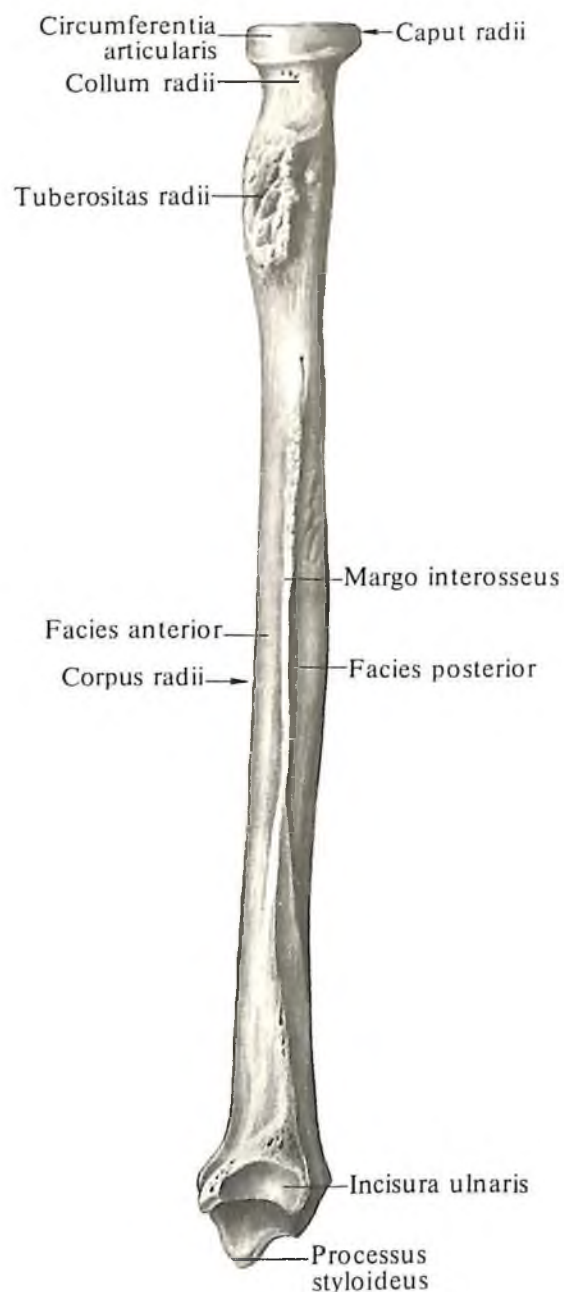
Верхний, или проксимальный, эпифиз, epiphysis proximalis, на границе с телом несет хорошо развитую *бугристость лучевой кости, tuberositas radii*, направленную в медиальную сторону. Выше бугристости находится равномерно суженный участок кости – *шейка лучевой кости, collum radii*. Над

шейкой располагается цилиндрической формы *головка лучевой кости, caput radii*. Верхняя поверхность головки вогнутая, на ней имеется *суставная ямка, fovea articularis* (см. рис. 146). Боковая часть головки несет суставную поверхность для сочленения с лучевой вырезкой локтевой кости и называется *суставной окружностью лучевой кости, circumferentia articularis radii* (частично прощупывается через кожу).

Нижний, или дистальный, эпифиз, epiphysis distalis, утолщен и расширен во фронтальной плоскости. От него отходит *шилообразный отросток лучевой кости, processus*

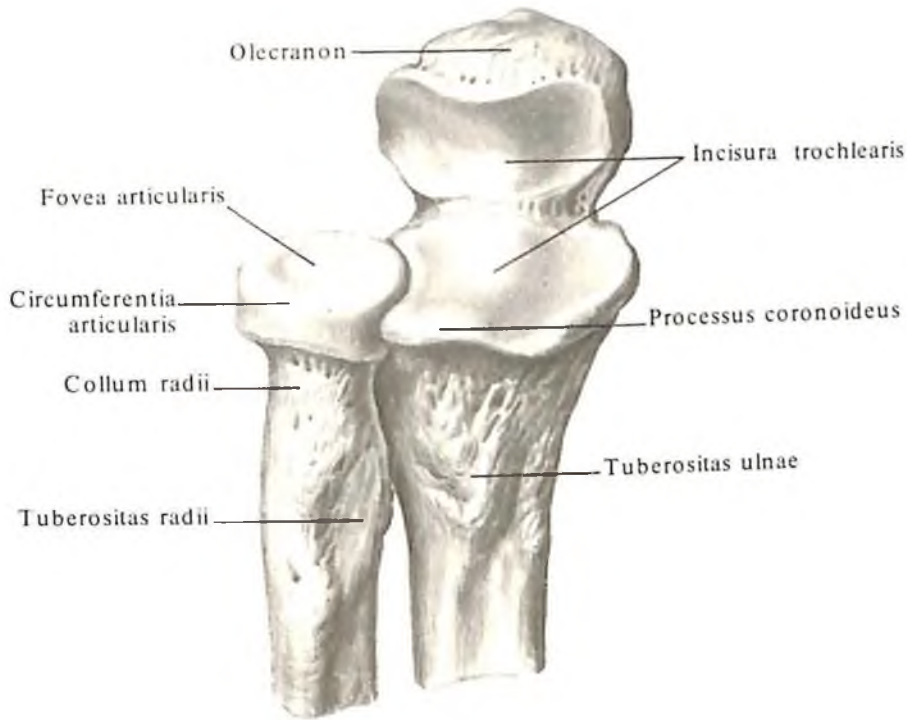


144. Лучевая кость, radius, правая. (Задняя поверхность, facies posterior.)

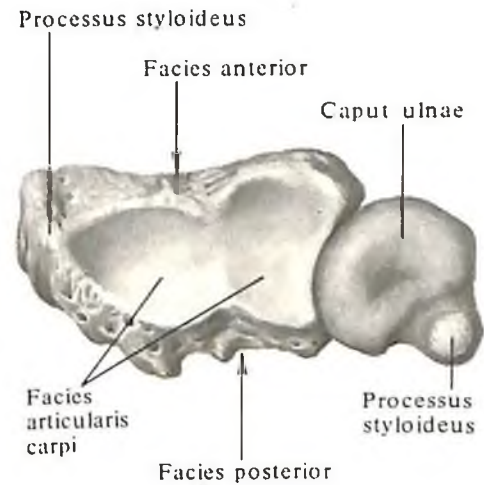


145. Лучевая кость, radius, правая; вид со стороны локтевой кости.

146



146. Проксимальные эпифизы правых локтевой и лучевой костей. (Ладонная поверхность.)



147. Дистальные концы правых локтевой и лучевой костей; вид снизу.

styloideus radii, который хорошо прощупывается через кожу. На внутренней поверхности нижнего конца лучевой кости имеется локтевая вырезка, *incisura ulnaris*, несущая суставную поверхность для сочленения с суставной полуокружностью головки локтевой кости. На задней поверхности дистального эпифиза, ближе к шиловидному отростку, располагается *дорсальный бугорок*, *tuberculum dorsale*, залегающая между сухожилиями *m. extensoris pollicis longi* и *m. extensoris carpi radialis brevis* (см. рис. 144).

Передняя поверхность нижнего эпифиза лучевой кости гладкая, на задней имеются небольшие гребешки, разделяющие бороздки, в которых залегают сухожилия мышц.

Нижняя поверхность вогнутая в поперечном и переднезаднем направлениях. Она является местом сочленения с костями запястья и называется *запястной суставной поверхностью*, *facies articularis carpea*. На ней имеется небольшой гребешок, который идет в переднезаднем направлении и делит эту поверхность на две части соответственно двум костям запястья, сочленяющимся с лучевой костью в лучезапястном суставе.

Кости кисти

Кости кисти (рис. 149–163, см. рис. 127) делят на *кости запястья*, *ossa carpi (carpalia)*, *пястные кости*, *ossa metacarpi (metacarpalia)*, и *кости пальцев кисти*, *ossa digitorum manus (фаланги, phalanges)*.

Кости запястья

Кости запястья, ossa carpi (см. рис. 127, 149–161), располагаются в два ряда. Верхний, или проксимальный, ряд прилегает к дистальному отделу костей предплечья, образуя эллиптическую, выпуклую в сторону предплечья суставную поверхность; другой ряд – нижний, или дистальный, обращен кисти.

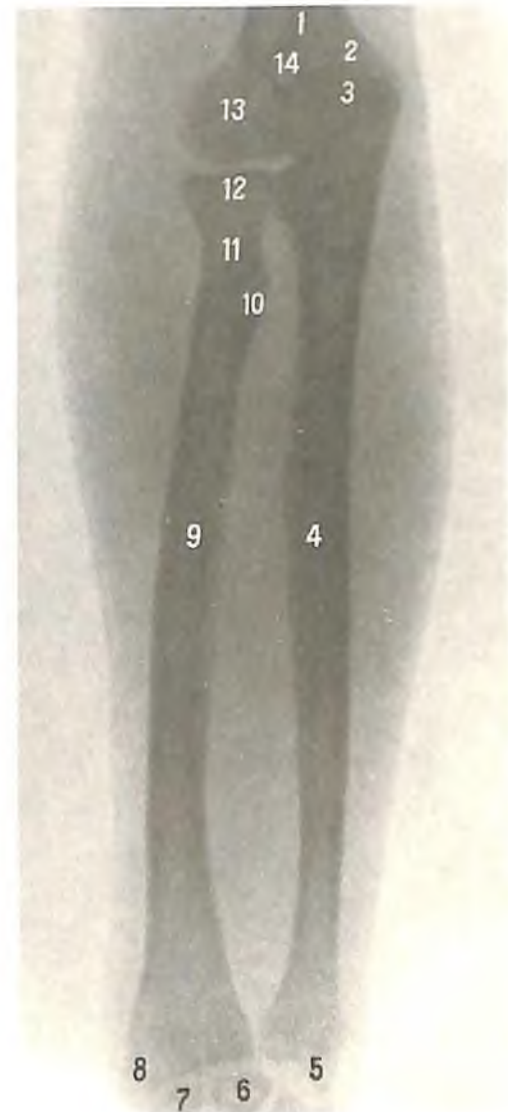
К костям первого ряда запястья, если считать от лучевого края кисти к локтевому, относятся следующие кости: *ладьевидная, полулунная, трехгранная и гороховидная*.

Второй ряд костей запястья составляют соответственно: *кость-трапеция, трапециевидная кость, головчатая кость и крючковидная кость*.

Изредка на тыльной поверхности запястья располагается непостоянная *центральная кость, os centrale*, залегающая между ладьевидной костью, костью-трапецией и головчатой костью (см. рис. 150).

148. Кости предплечья, правого (рентгенограмма).

1 – плечевая кость; 2 – медиальный надмыщелок; 3 – локтевой отросток; 4 – локтевая кость; 5 – шиловидный отросток локтевой кости; 6 – полулунная кость; 7 – ладьевидная кость; 8 – шиловидный отросток лучевой кости; 9 – лучевая кость; 10 – бугристая кость лучевой кости; 11 – шейка лучевой кости; 12 – головка мышечка плечевой кости; 13 – головка мышечка плечевой кости; 14 – ямка локтевого отростка.



Ладьевидная кость

Ладьевидная кость, *os scaphoideum* (см. рис. 152, 160, 161), занимает самое латеральное („лучевое“) положение в первом ряду костей запястья. Ее ладонная поверхность вогнутая и в наружнонижнем отделе продолжается в *бугорок ладьевидной кости, tuberculum ossis scaphoidei*.

Тыльная поверхность кости представляет собой узкую полосу, которая в проксимальном направлении продолжается в выпуклую суставную поверхность, сочленяющуюся с запястной суставной поверхностью дистального эпифиза лучевой кости. Нижнемедиальный отдел кости несет вогнутую суставную поверхность, сочленя-

ющуюся с головчатой костью. Выше нее, с медиальной стороны кости, находится суставная поверхность для сочленения с полулунной костью. Латеральнонижняя поверхность кости сочленяется с костью-трапецией и трапецевидной костью.

Полулунная кость

Полулунная кость, *os lunatum* (см. рис. 153, 160, 161), располагается медиальнее ладьевидной. Верхняя поверхность кости выпуклая. Она сочленяется с запястной суставной поверхностью лучевой кости. Нижняя поверхность кости вогнутая, в латеральном отделе ее имеется суставная поверхность для сочленения с головчатой костью, а в

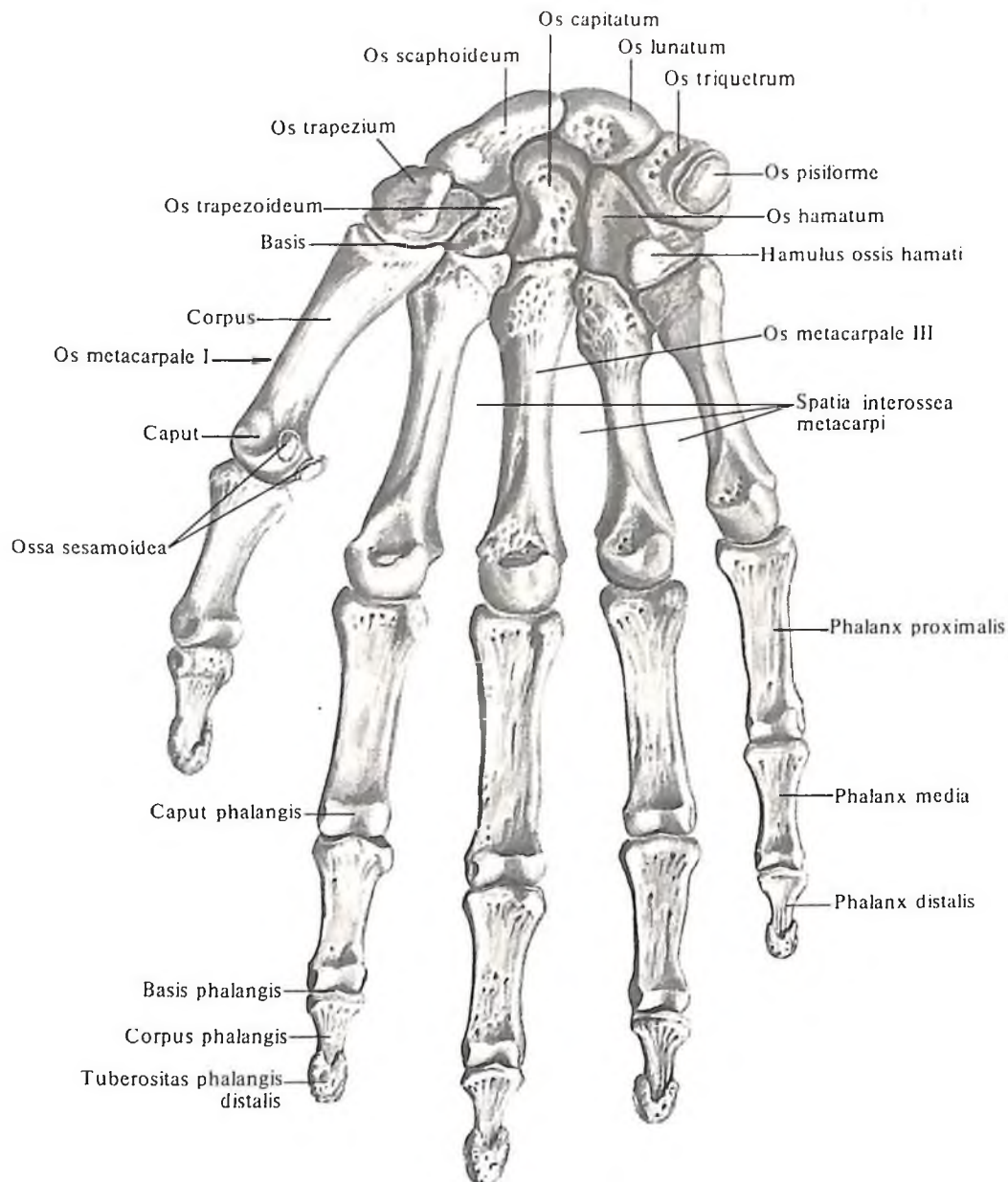
медиальном – суставная поверхность для сочленения с крючковидной костью.

Латеральная сторона кости имеет суставную поверхность, сочленяющуюся с ладьевидной костью. Медиальная поверхность кости сочленяется с трехгранной костью.

Трехгранная кость

Трехгранная кость, *os triquetrum* (см. рис. 154, 160, 161), занимает самое медиальное („локтевое“) положение в первом ряду костей запястья. Верхняя поверхность кости выпуклая, несет суставную поверхность для сочленения с дистальным отделом предплечья.

Латеральная часть кости имеет плоскую



149. Кости кисти, *ossa manus*, правой. (Ладонная поверхность.)

суставную поверхность, сочленяющуюся с полукруглой костью: нижняя, слегка вогнутая поверхность сочленяется с крючковидной костью, а ладонная поверхность – с гороховидной костью.

Гороховидная кость

Гороховидная кость, *os pisiforme* (см. рис. 155, 160, 161), овальной формы. Относится к *сесамовидным костям, ossa sesamoidea*, и залегает в толще сухожилия локтевого сгибателя кисти. На тыльной, задней, стороне гороховидной кости имеется небольшая плоская суставная поверхность, посредством которой она сочленяется с трехгранной костью.

Кость-трапеция

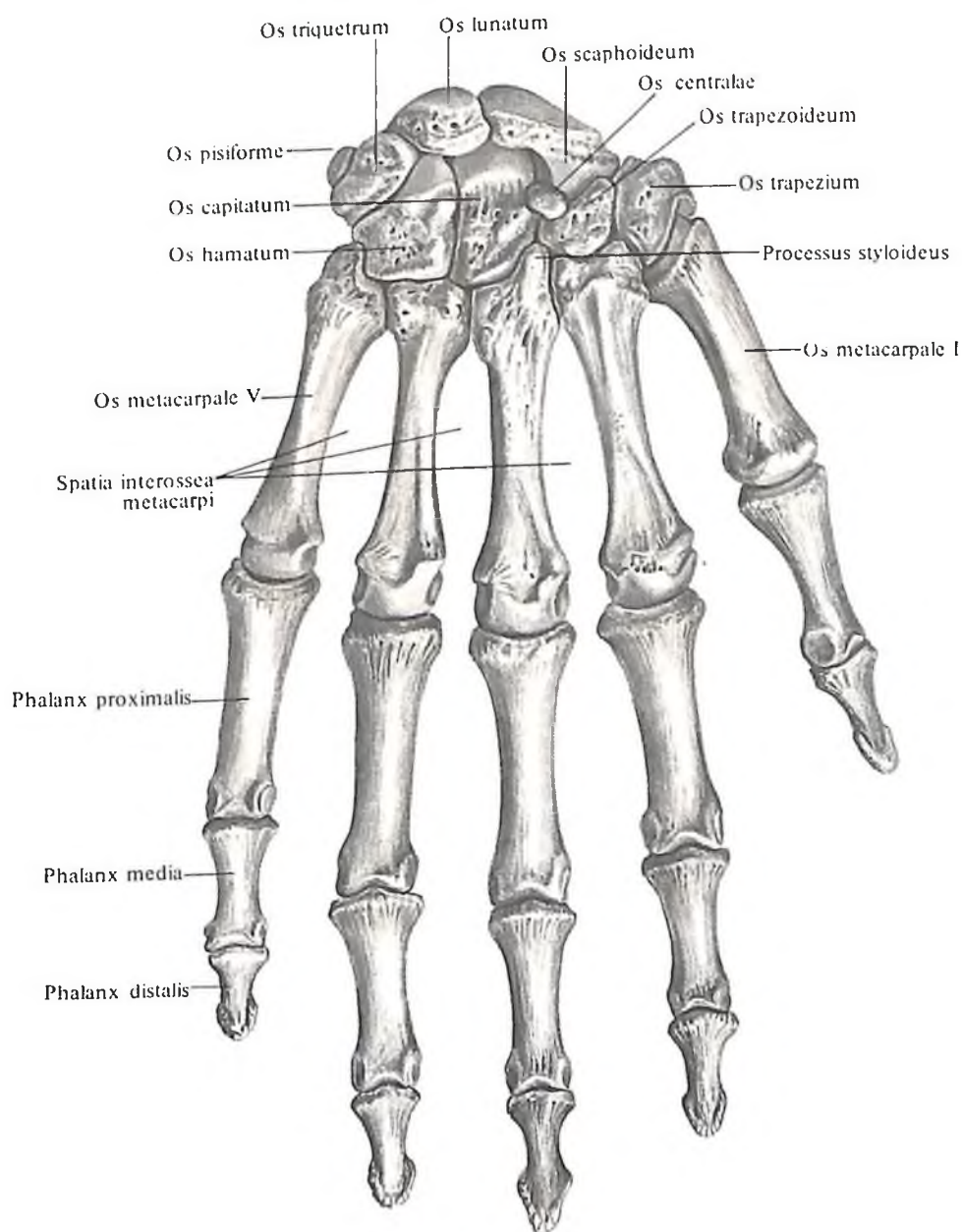
Кость-трапеция, *os trapezium* (см. рис. 156, 160, 161), располагается дистальнее ладьевидной кости, занимая самое латеральное („лучевое“) положение во втором ряду костей запястья. Верхняя поверхность кости несет суставную площадку для сочленения с ладьевидной костью. Нижняя поверхность кости имеет седловидную суставную поверхность, сочленяющуюся с основанием I пястной кости. На медиальной части кости расположены две вогнутые суставные поверхности: большая верхняя и меньшая нижняя. Первая служит для сочленения с трапецевидной костью, вторая – с основанием II пястной кости.

На передней (ладонной) поверхности кости в латеральном отделе имеется небольшой выступ – *бугорок кости-трапеции, tuberculum ossis trapezii*. Кнутри от него находится борозда – след прилегания лучевого сгибателя кисти, *m. flexor carpi radialis*.

Трапецевидная кость

Трапецевидная кость, *os trapezoideum* (см. рис. 157, 160, 161), располагается рядом с костью-трапецией. Ее нижняя седловидная суставная поверхность сочленяется со II пястной костью.

Верхняя поверхность кости вогнутая и сочленяется с ладьевидной костью, латеральная, несколько выпуклая, поверх-

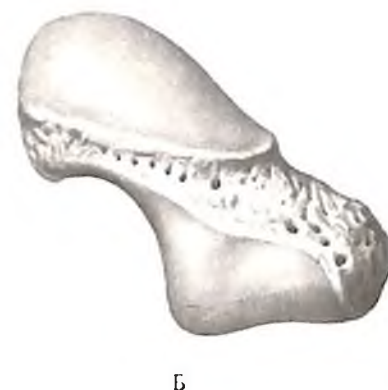
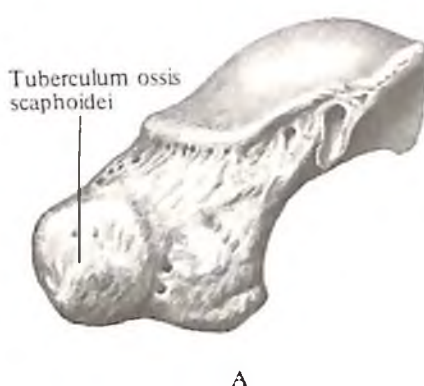


150. Кости кисти, *ossa manus*, правой. (Тыльная поверхность.)

кость – с костью-трапецией и медиальная, вогнутая, – с головчатой костью.

Головчатая кость

Головчатая кость, os capitatum (см. рис. 158, 160, 161), – самая большая из костей запястья, в проксимальном отделе имеет шаровидную головку. Остальная часть кости несколько утолщена. Ее медиальная поверхность сочленяется с крючковидной костью, а латеральная, несколько выпуклая, – с трапецевидной костью. Нижняя поверхность кости посредством плоской суставной пло-

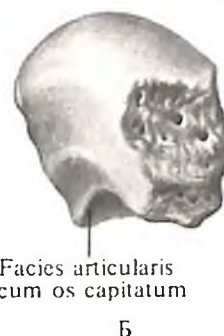


152. Ладьевидная кость, os scaphoideum, правая.

А – ладонная поверхность; Б – тыльная поверхность.

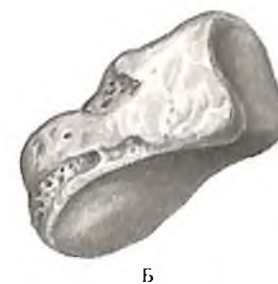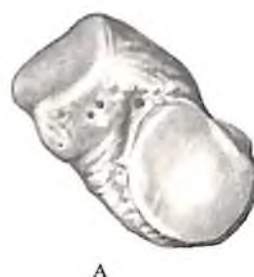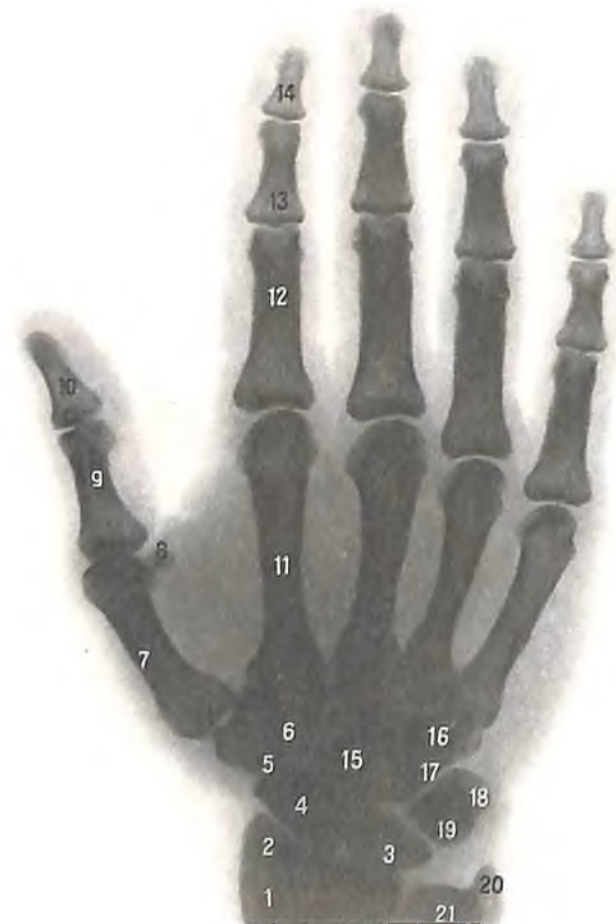151. Кости кисти, правой (рентгенограмма).

1 – лучевая кость; 2 – шиловидный отросток лучевой кости; 3 – полулунная кость; 4 – ладьевидная кость; 5 – кость-трапеция; 6 – трапецевидная кость; 7 – I пястная кость; 8 – сесамовидная кость; 9 – проксимальная фаланга большого пальца; 10 – дистальная фаланга большого пальца; 11 – II пястная кость; 12 – проксимальная фаланга указательного пальца; 13 – основание средней фаланги указательного пальца; 14 – дистальная фаланга указательного пальца; 15 – головчатая кость; 16 – крючок крючковидной кости; 17 – крючковидная кость; 18 – гороховидная кость; 19 – трехгранная кость; 20 – шиловидный отросток локтевой кости; 21 – головка локтевой кости.



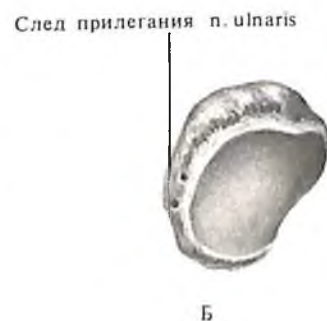153. Полулунная кость, os lunatum, правая.

А – ладонная поверхность; Б – тыльная поверхность; В – дистальная поверхность.



154. Трехгранная кость, os triquetrum, правая.

А – ладонная поверхность; Б – тыльная поверхность.



155. Гороховидная кость, os pisiforme, правая.

А – ладонная поверхность; Б – тыльная поверхность.

щадки сочленяется с основанием III пястной кости; боковые поверхности кости имеют небольшие суставные поверхности для сочленения с основаниями II и IV пястных костей.

Крючковидная кость

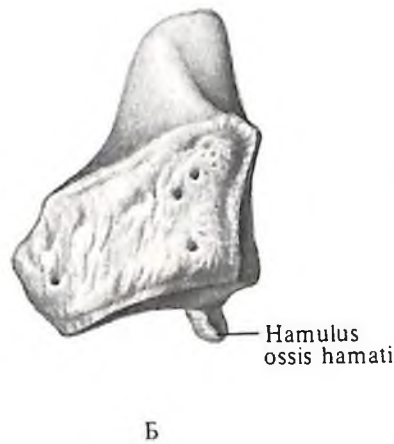
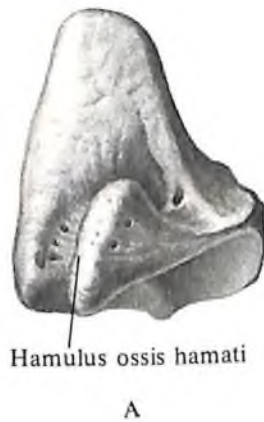Крючковидная кость, *os hamatum* (см. рис. 159–161), располагается рядом с головчатой костью, замыкая с медиальной, локтевой, стороны второй ряд костей запястья. На передней, ладонной, поверхности кости находится хорошо развитый отросток, несколько изогнутый в латеральную, лучевую, сторону, – *крючок крючковидной кости, hamulus ossis hamati*. Проксимальная поверхность кости сочленяется с полулунной костью, латеральная – с головчатой костью, медиальная, несколько выпуклая, – с трехгранной костью. На дистальной поверхности кости имеется две суставные площадки для сочленения с IV и V пястными костями.

Все кости запястья, *ossa carpi* (см. рис. 160, 161), соединяются суставами и связками.

Верхний, или проксимальный, край запястья, обращенный к костям предплечья, выпуклый больше в поперечном направлении.

Нижний, или дистальный, край запястья сравнительно ровный. Задняя, или тыльная, поверхность запястья выпуклая.

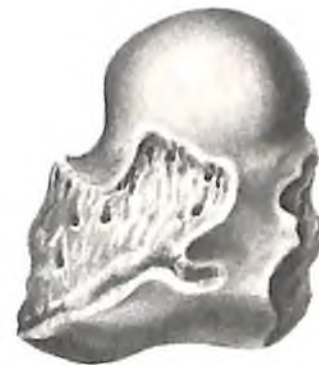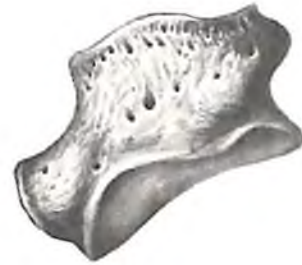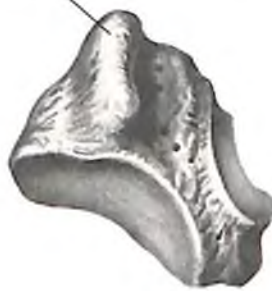Передняя, ладонная, поверхность запястья вогнутая и носит название *борозды запястья, sulcus carpi*. Боковые края борозды ограничены двумя возвышениями: с латеральной стороны – лучевым возвышением запястья, образованным бугорками ладьевидной кости и костью-трапецией, с медиальной стороны – локтевым возвышением запястья, образованным гороховидной костью и крючком крючковидной кости.



159. Крючковидная кость, *os hamatum*, правая.

А – ладонная поверхность; Б – тыльная поверхность. В – дистальная поверхность.

Tuberculum ossis trapezii



156. Кость-трапеция, *os trapezium*, правая.

А – ладонная поверхность; Б – тыльная поверхность.

157. Трапециевидная кость, *os trapezoideum*, правая.

А – ладонная поверхность; Б – тыльная поверхность.

158. Головчатая кость, *os capitatum*, правая.

А – ладонная поверхность; Б – тыльная поверхность.

Ряд костей запястья хорошо прощупывается через кожу. Так, ладьевидная кость прощупывается несколько книзу и кзади от шиловидного отростка лучевой кости; полулунная кость прощупывается рядом с предыдущей на тыле кисти; гороховидная – при частичном сгибании кисти в лучезапястном суставе; головчатая – на тыле кисти, лучше при сгибании ее в лучезапястном суставе.

Пястные кости

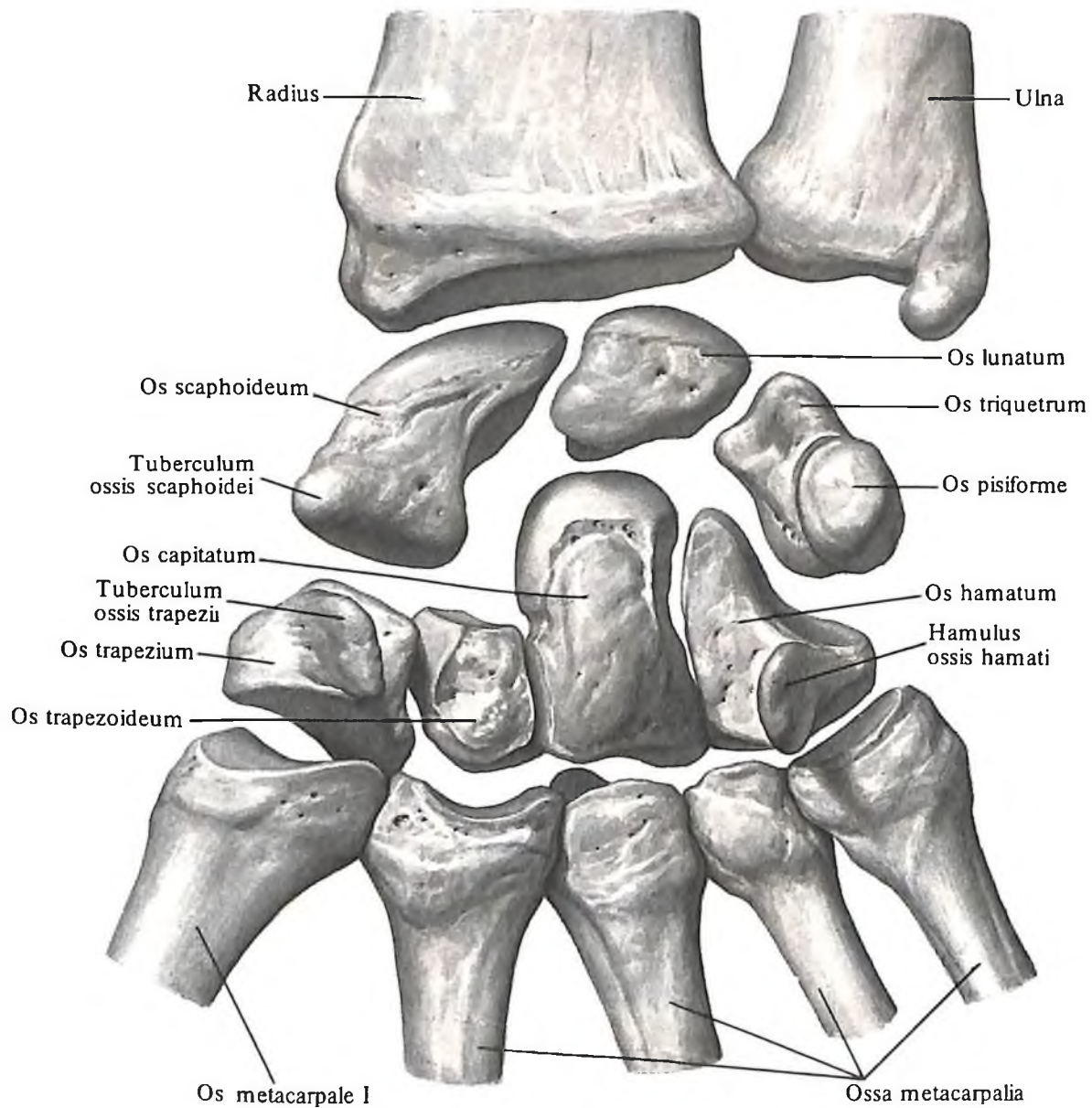
Пястные кости, *ossa metacarpalia* (I–V) (см. рис. 127, 149–151, 162), представлены пятью небольшими длинными костями. Счет костей ведется от наружного, луче-

вого, края кисти ко внутреннему ее, локтевому, краю.

В каждой пястной кости различают тело и эпифизы – проксимальный и дистальный.

Тело пястной кости, *corpus metacarpalis*, имеет три поверхности: заднюю (или тыльную), боковую (латеральную, или лучевую) и медиальную (или локтевую). Латеральная и медиальная поверхности разделены небольшим гребешком; здесь находится *питательное отверстие*, *foramen nutritium*, которое переходит в *питательный канал*, *canalis nutritius*, направленный у II–V пястных костей проксимально, а у I пястной кости – дистально.

Тело каждой пястной кости вогнуто в тыльную сторону.



160. Кости запястья, *ossa carpi*, правые. (Ладонная поверхность.)

Верхний, проксимальный, конец, или *основание пястной кости, basis metacarpalis*, утолщен. Боковые поверхности оснований несут суставные площадки, посредством которых две смежные кости сочленяются между собой. Поверхность основания, обращенная к костям запястья, имеет суставную поверхность для сочленения с костями второго ряда запястья. Суставные поверхности I и V пястных костей седловидной формы.

Основание III пястной кости в заднелатеральном отделе имеет *шиловидный отросток, processus styloideus*.

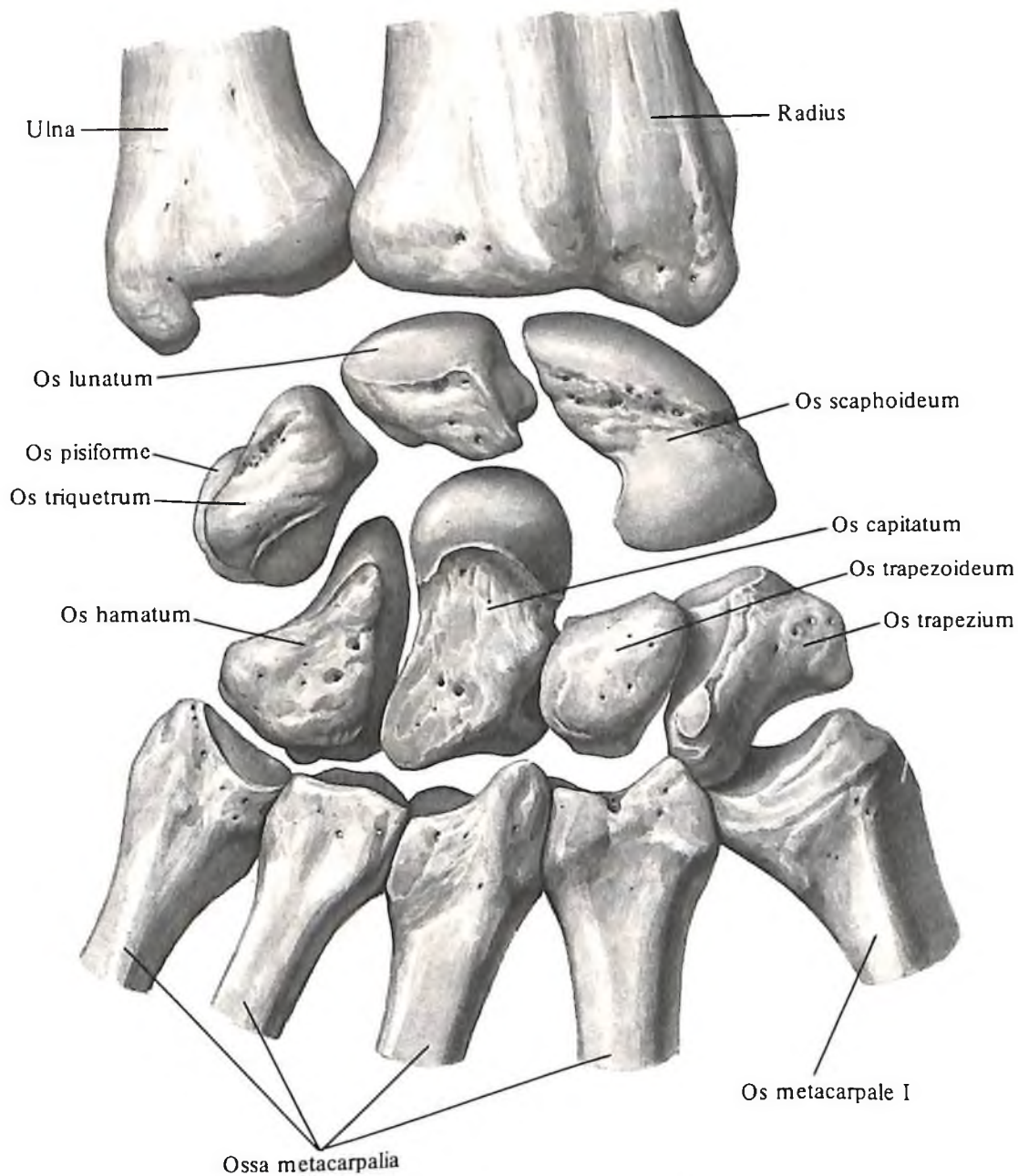
Нижний, дистальный, конец, или *головка пястной кости, capit metacarpalis*, шаровидная. Боковые поверхности головки шероховатые.

Тело и головка пястных костей хорошо прощупываются через кожу с тыльной стороны кисти.

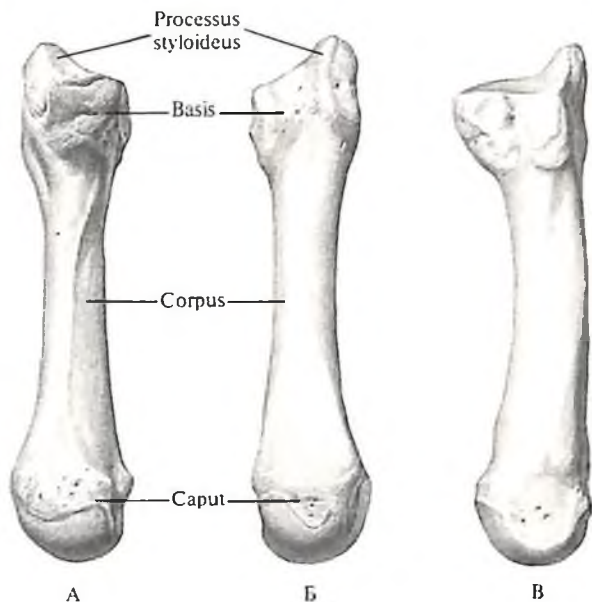
Промежутки между пястными костями носят название *межкостных промежутков пястья, spatia interossea metacarpi*.

Кости пальцев (фаланги)

Кости пальцев (фаланги), ossa digitorum (phalanges) (см. рис. 127, 149–151, 163), представлены *фалангами, phalanges*, относящимися по форме к длинным костям. Первый, большой, палец имеет две фаланги: *проксимальную, phalanx proximalis*, и *дистальную, phalanx distalis*. Остальные пальцы имеют еще *среднюю фалангу, phalanx media*. В ка-

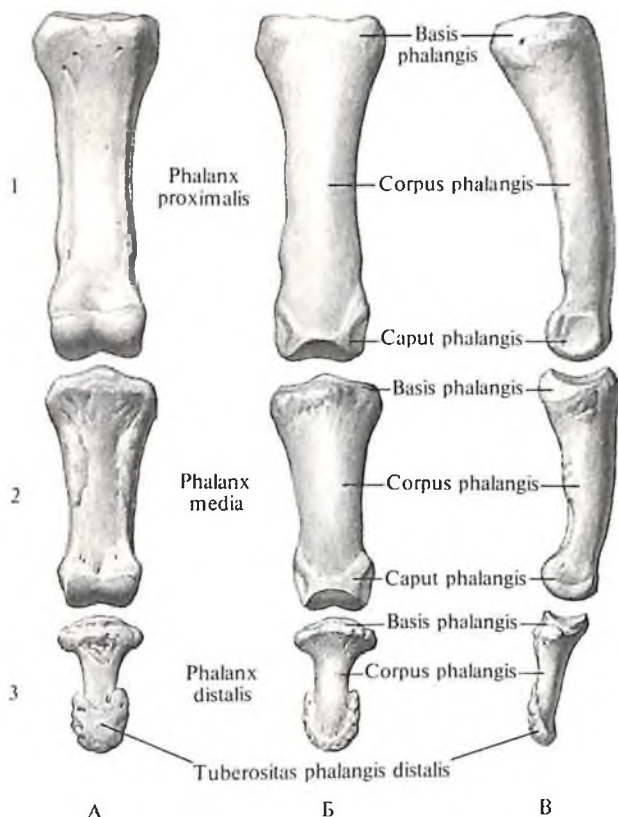


161. Кости запястья, ossa carpi, правые. (Тыльная поверхность.)



162. Пястная кость III, os metacarpale III, правая.

А – ладонная поверхность; Б – тыльная поверхность; В – локтевая поверхность.



163. Фаланги III пальца правой кисти.

1 – проксимальная; 2 – средняя; 3 – дистальная. А – ладонная поверхность; Б – тыльная поверхность; В – локтевая поверхность.

Каждой фаланге различают тело и два эпифиза – проксимальный и дистальный.

Тело, *corpus*, каждой фаланги с передней (ладонной) стороны уплощено. Поверхность тела фаланги ограничена по бокам небольшими гребешками. На ней находится *питательное отверстие*, продолжающееся в дистально направленный *питательный канал*.

Верхний, проксимальный, конец фаланги, или *основание*, *basis phalangis*, утолщено и имеет суставные поверхности. Проксимальные фаланги сочленяются с костями пясти, а средние и дистальные фаланги соединяются между собой.

Нижний, дистальный, конец I и II фаланг имеет *головку фаланги*, *caput phalangis*.

На нижнем конце дистальной фаланги, с тыльной стороны, имеется небольшая шероховатость – *бугристость дистальной фаланги*, *tuberositas phalangis distalis*.

В области пястно-фаланговых сочленений I, II и V пальцев и межфалангового сочленения I пальца на ладонной поверхности, в толще сухожилий мышц, встречаются *сесамовидные кости*, *ossa sesamoidea*.

КОСТИ НИЖНЕЙ КОНЕЧНОСТИ

Кости нижней конечности, *ossa membri inferioris* (рис. 164), делят на кости, образующие *пояс нижней конечности*, *cingulum membri inferioris* (*тазовые кости*, *ossa coxae*), *скелет свободной нижней конечности*, *skeleton membri inferioris liberi*, который в области бедра представлен *бедренной костью*, *femur*, в области голени – *большеберцовой костью*, *tibia*, и *малоберцовой костью*, *fibula*, а в области стопы – *костями предплюсны*, *ossa tarsi (tarsalia)*, *плюсневыми костями*, *ossa metatarsi (metatarsalia)*, и *костями пальцев*, *ossa digitorum*.

ПОЯС НИЖНЕЙ КОНЕЧНОСТИ (ТАЗОВЫЙ ПОЯС)

Обе тазовые кости впереди соединяются посредством волокнистого хряща (*лобковый симфиз*, *symphysis pubica*), а сзади – с крестцовой костью парным *крестцово-подвздошным суставом*, *articulatio sacroiliaca*, и образуют прочное костное кольцо – *таз*, *pelvis* (поэтому пояс нижней конечности называют еще тазовым поясом).

Тазовая кость

Тазовая кость, *os coxae* (рис. 165–168; см. рис. 164), парная, у детей состоит из трех отдельных костей: *подвздошной*, *седалищной* и *лобковой*. У взрослого эти три кости срастаются в единую тазовую кость.

Тела этих костей, соединяясь между со-

бой, образуют на наружной поверхности тазовой кости *вертлужную впадину*. Подвздошная кость представляет верхний отдел вертлужной впадины, седалищная – задненижний и лобковая кость – передненижний отделы. В процессе развития в каждой из этих костей возникают самостоятельные точки окостенения, так что до 16–17-летнего возраста в области вертлужной впадины подвздошная, седалищная и лобковая кости соединяются при помощи хряща. В дальнейшем хрящ окостеневаает и границы между костями сглаживаются.

Вертлужная впадина, acetabulum, ограничена утолщенным краем *вертлужной впадины, limbus acetabuli*, который в передненижнем отделе прерывается *вырезкой вертлужной впадины, incisura acetabuli*.

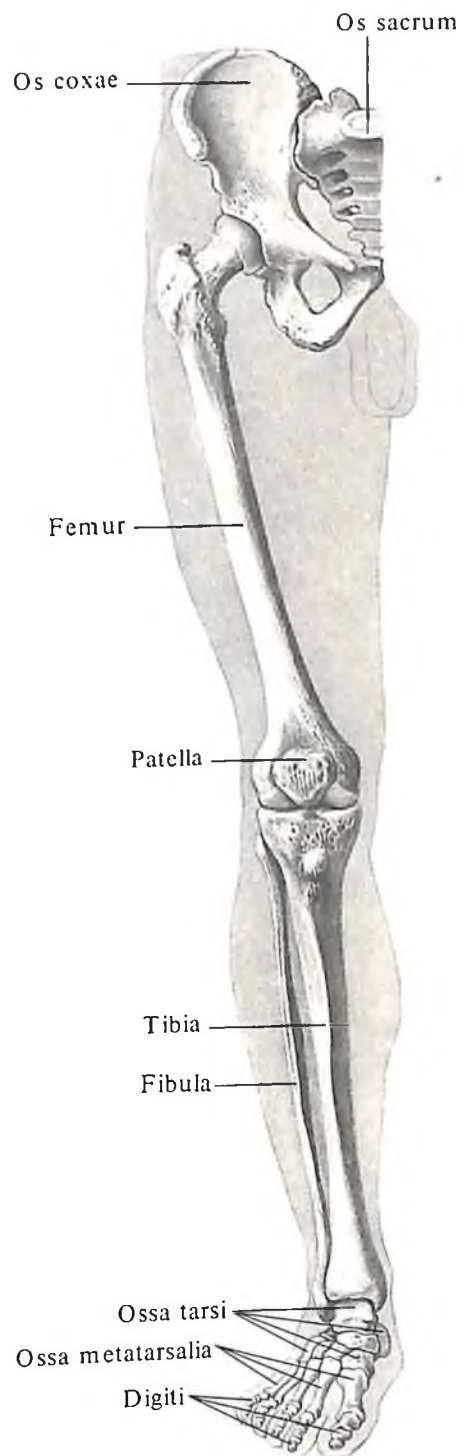
Кнутри от этого края внутренняя поверхность вертлужной впадины несет гладкую суставную *полулунную поверхность, facies lunata*, которая ограничивает находящуюся на дне вертлужной впадины *ямку вертлужной впадины, fossa acetabuli*.

Подвздошная кость

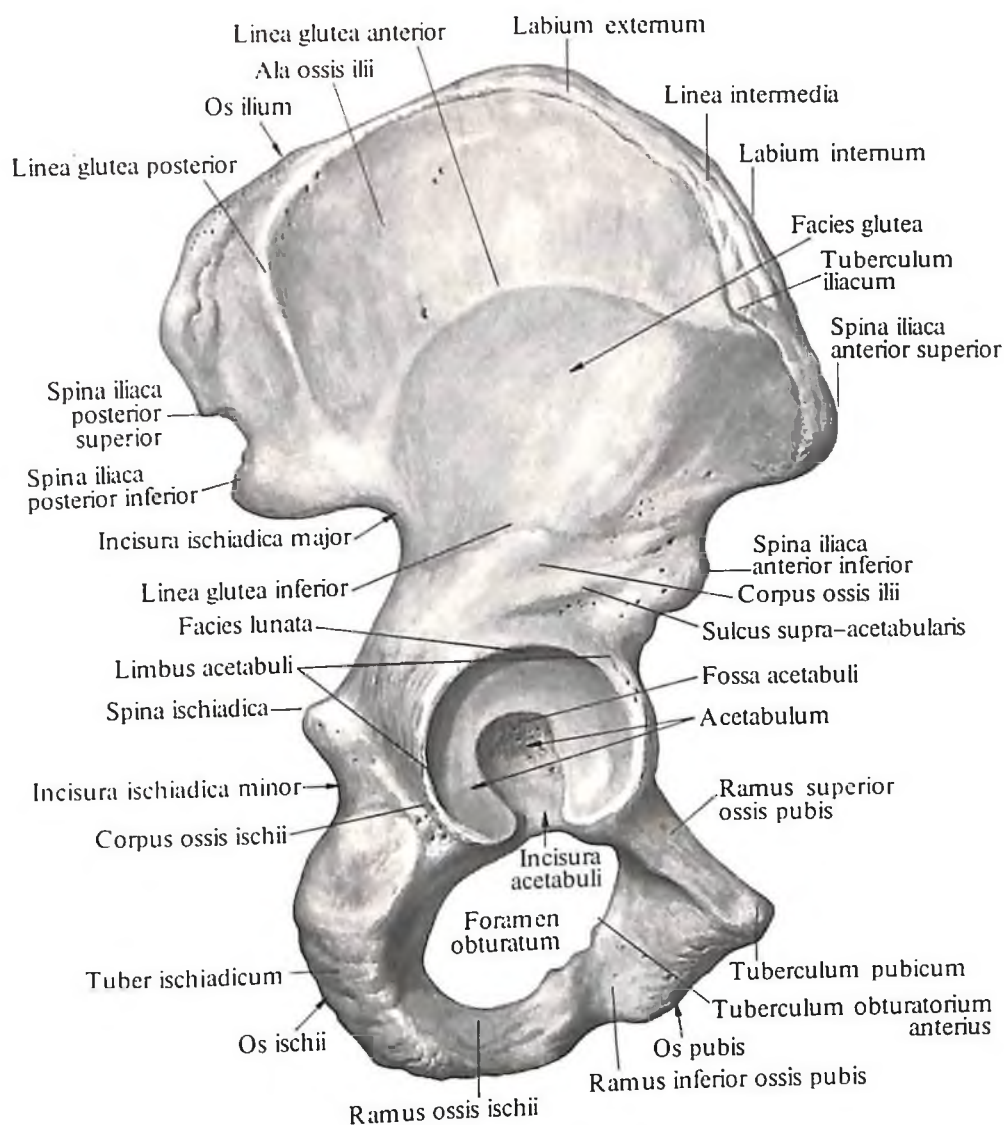
Подвздошная кость, os ilii (ilium) (см. рис. 165–169), – самая крупная из костей, образующих тазовую кость. Нижний отдел кости утолщен и называется телом. *Тело подвздошной кости, corpus ossis ilii*, представляет верхний отдел *вертлужной впадины, acetabulum*, кзади и кверху от которой располагается *надвертлужная борозда, sulcus supra-acetabularis* (место прикрепления *m. gestus femoris*). На внутренней поверхности тела проходит *дугобразная линия, linea arcuata*, выше которой располагается широкая, уплощенная часть кости, называемая *крылом подвздошной кости, ala ossis ilii*.

Нижний отдел крыла, прилегающий к телу, сужен, верхний – широкий. Край крыла подвздошной кости несколько утолщен и служит местом прикрепления мышц, от чего на кости остаются три шероховатые линии: *наружная губа, labium externum*, *внутренняя губа, labium internum*, и *промежуточная линия, linea intermedia*. На наружной губе выделяется небольшой *подвздошный бугорок, tuberculum iliacum*, расположенный на 5–7 см кзади от верхней передней подвздошной ости. В целом верхний периферический край крыла носит название *подвздошного гребня, crista iliaca*. Он S-образно изогнут и заканчивается впереди хорошо прощупываемым через кожу выступом – *верхней передней подвздошной остью, spina iliaca anterior superior*, сзади – *верхней задней подвздошной остью, spina iliaca posterior superior*.

Передний край крыла ниже верхней передней подвздошной ости имеет полулун-



164. Кости нижней конечности, *ossa membri inferioris*, правой; вид спереди.



167. Тазовая кость, *os coxae*, правая; вид снаружи.

Наружная поверхность крыла подвздошной кости – *ягодичная поверхность, facies glutea*, является местом начала ягодичных мышц. На ней имеются три ягодичные линии: задняя, передняя и нижняя.

Задняя ягодичная линия, linea glutea posterior, находится впереди от верхней задней подвздошной ости, идет от наружной губы подвздошного гребня к основанию нижней задней подвздошной ости.

Передняя ягодичная линия, linea glutea anterior, начинается от верхней передней подвздошной ости и, направляясь назад, дугообразно загибается к низу, достигая верхнего края большой седалищной вырезки.

Нижняя ягодичная линия, linea glutea inferior, располагается над верхним краем вертлужной впадины.

Внутренняя поверхность крыла подвздошной кости в передних отделах глад-

кая, слегка углублена и носит название *подвздошной ямки, fossa iliaca*. Ее нижний край ограничен дугообразной линией. Задний отдел этой поверхности, обращенной к крестцовой кости, неровный и называется *крестцово-тазовой поверхностью, facies sacro-pelvina* (см. рис. 165).

В переднем отделе крестцово-подвздошной поверхности, над большой седалищной вырезкой, находится суставная *ушковидная поверхность, facies auricularis*, ограниченная спереди и снизу бороздой. Кзади и кверху от ушковидной поверхности располагается *подвздошная бугристость, tuberositas iliaca*.

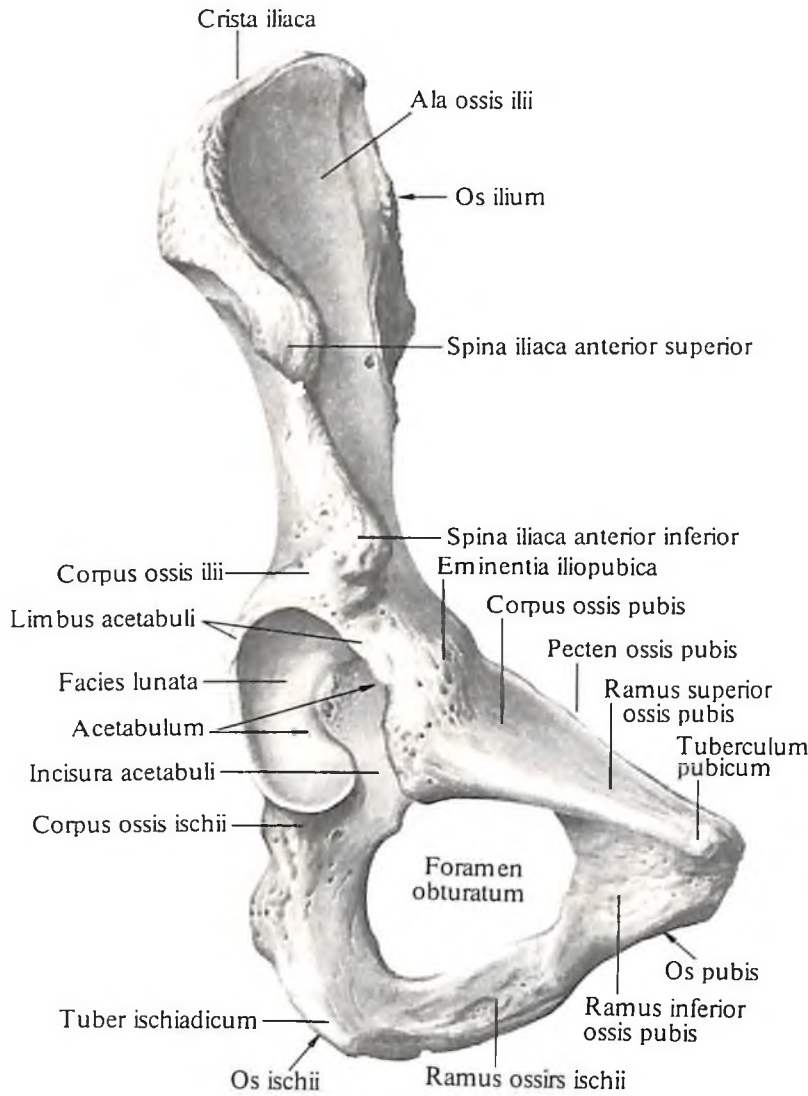
Седалищная кость

Седалищная кость, os ischii (см. рис. 165–168), состоит из двух частей: *тела седалищной кости, corpus ossis ischii*, и изогну-

той под углом *ветви седалищной кости, ramus ossis ischii*.

Тело кости образует задненижний отдел вертлужной впадины. На задней поверхности тела находится костный выступ – *седалищная ость, spina ischiadica*. Выше и кзади от нее расположена *большая седалищная вырезка, incisura ischiadica major*, под нею – *малая седалищная вырезка, incisura ischiadica minor*.

На переднем крае ветви седалищной кости, в верхнем отделе, имеется *задний закрученный бугорок, tuberculum obturatorium posterius*. На задненижней поверхности изогнутого участка ветви находится утолщение с шероховатой поверхностью – *седалищный бугор, tuber ischiadicum*. Нижняя часть ветви в передних отделах срастается с *нижней ветвью лобковой кости, ramus inferior ossis pubis*.



Лобковая кость

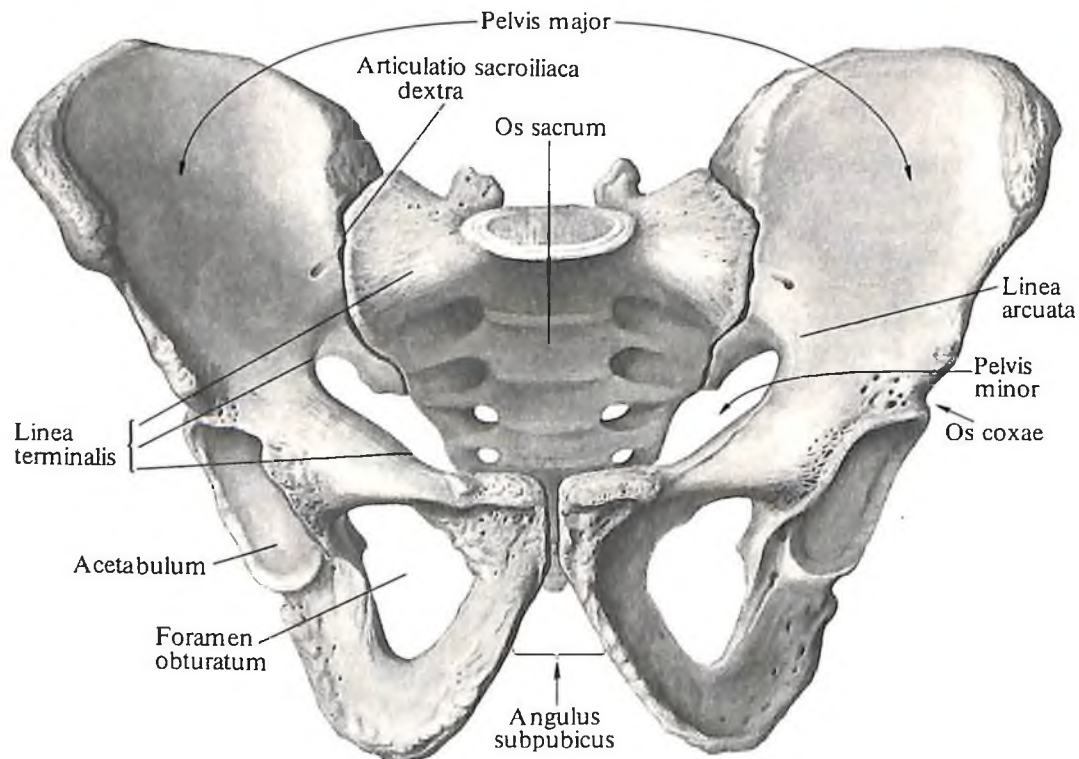
Лобковая кость, os pubis (см. рис. 165–168), состоит из трех частей: тела и двух ветвей – *верхней ветви лобковой кости, ramus superior ossis pubis*, и *нижней ветви лобковой кости, ramus inferior ossis pubis*.

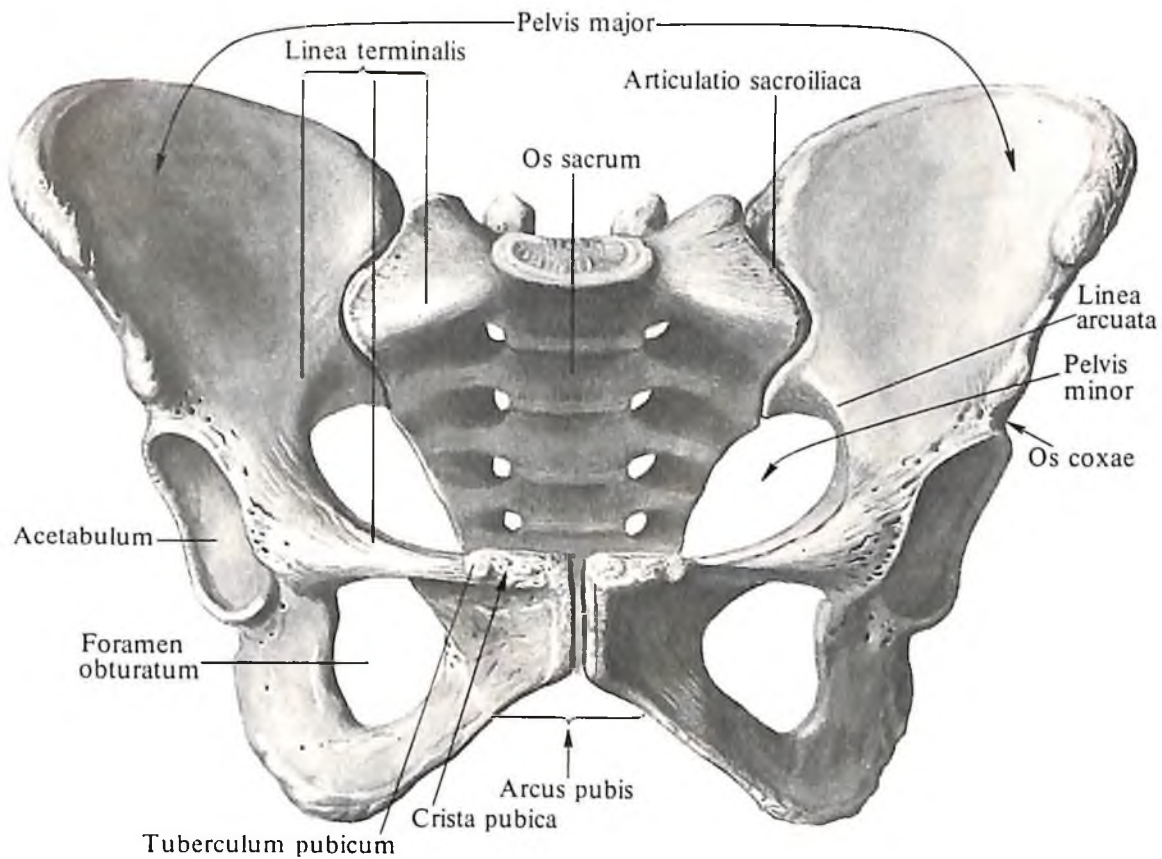
Тело лобковой кости, corpus ossis pubis, образует передний отдел вертлужной впадины и непосредственно переходит в верхнюю ветвь, которая направляется вперед, вниз и медиально.

Верхний край верхней ветви заострен и носит название *ребра лобковой кости, pecten ossis pubis*. Впереди гребень заканчивается *лобковым бугорком, tuberculum pubicum*. Нижний край верхней ветви острый и называется *запирательным гребнем, crista obturatoria*. Передний конец этого гребня образует *передний запирательный бугорок, tuberculum obturatorium anterius*. Кнутри от него простирается *лобковый гребень, crista pubica*, к которому прикрепляется прямая мышца живота. Передний отдел верхней ветви под углом переходит в нижнюю ветвь. На медиальной поверхности верхней ветви располагается шероховатая *симфизальная поверхность, facies symphysialis*.

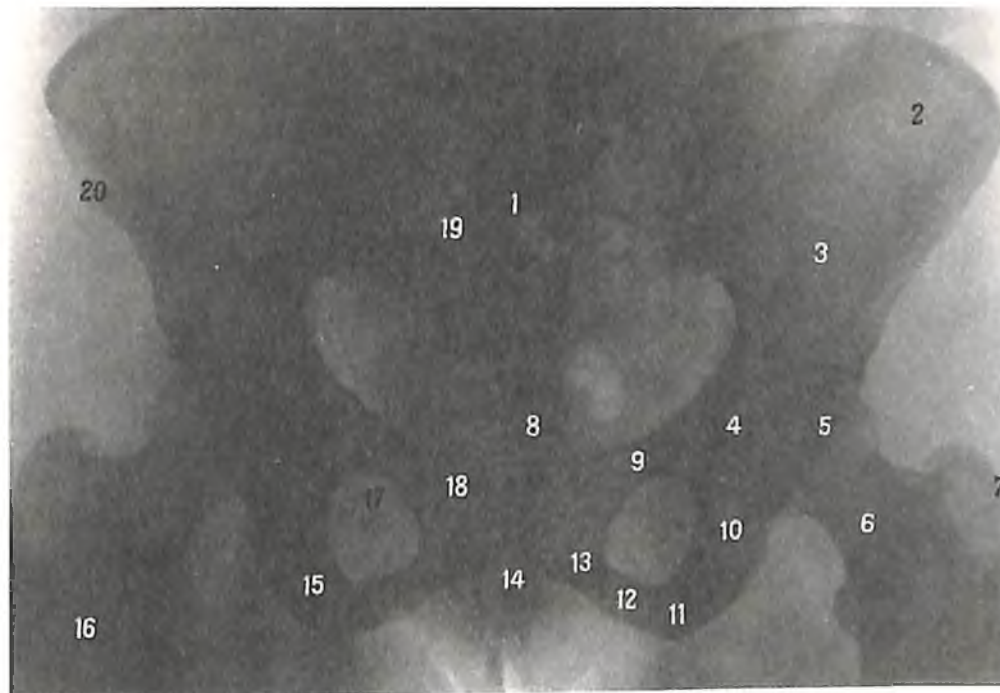
168. Тазовая кость, os соxae, правая; вид спереди.

169. Таз, pelvis, мужской; вид спереди.





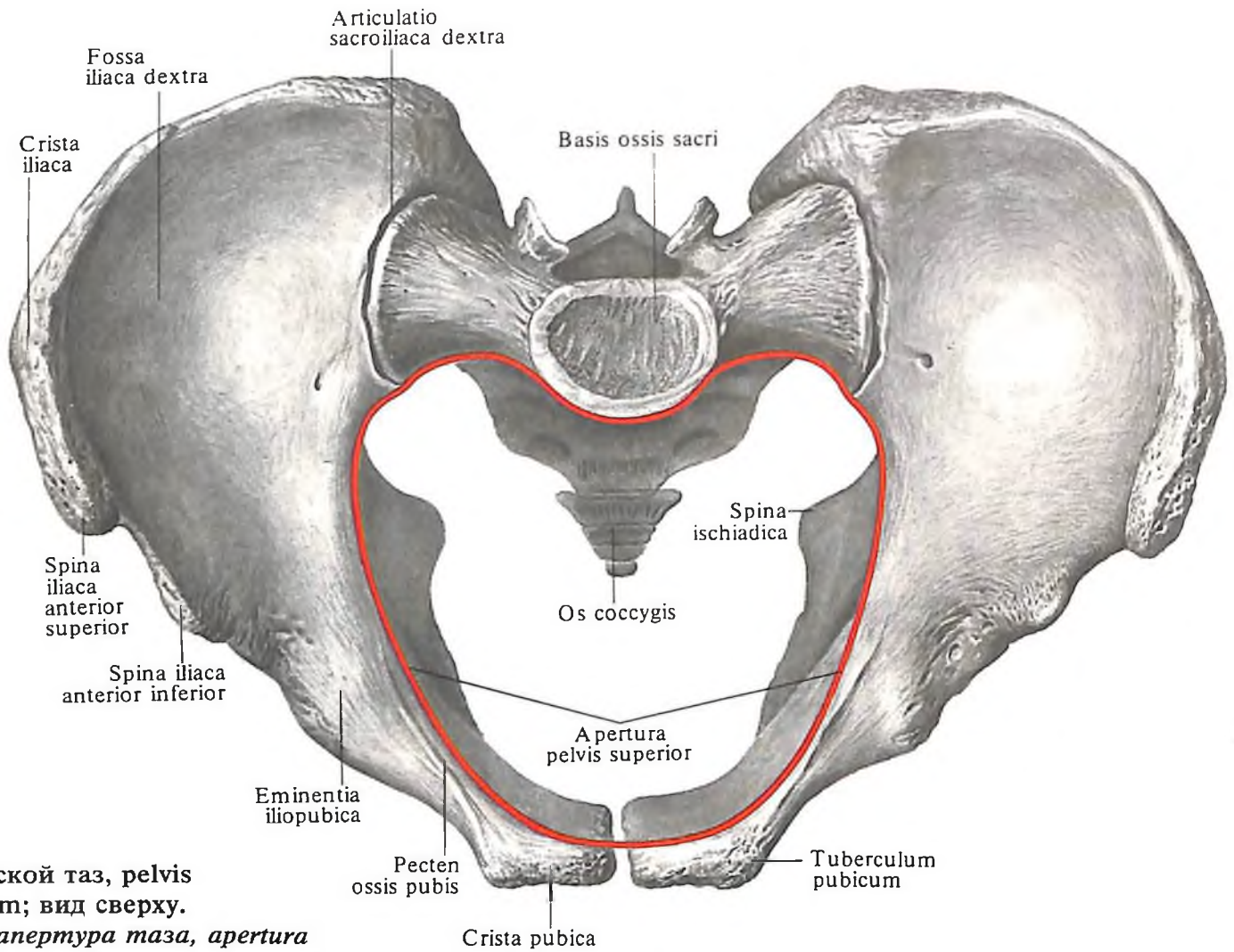
170. Таз, pelvis, женский; вид спереди.



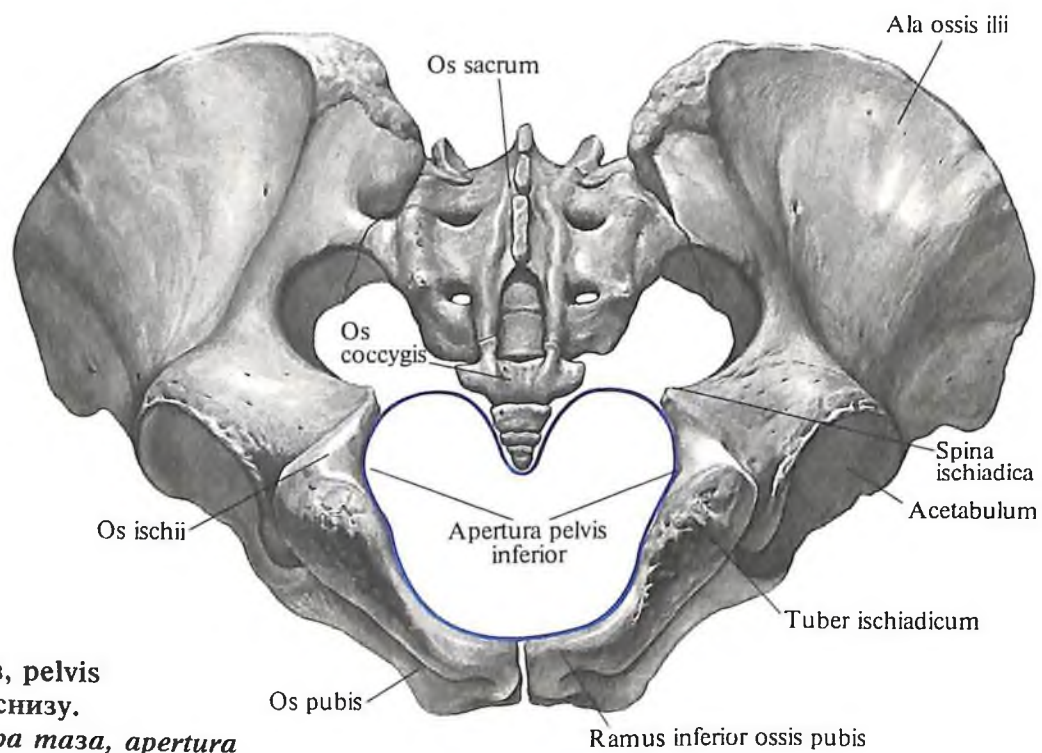
171. Женский таз; вид спереди (рентгенограмма).

1 – крестец; 2 – крыло подвздошной кости; 3 – подвздошная кость; 4 – вертлужная впадина; 5 – головка бедренной кости; 6 – шейка бедренной кости; 7 – большой вертел; 8 – копчик; 9 – верхняя ветвь лобковой кости; 10 –

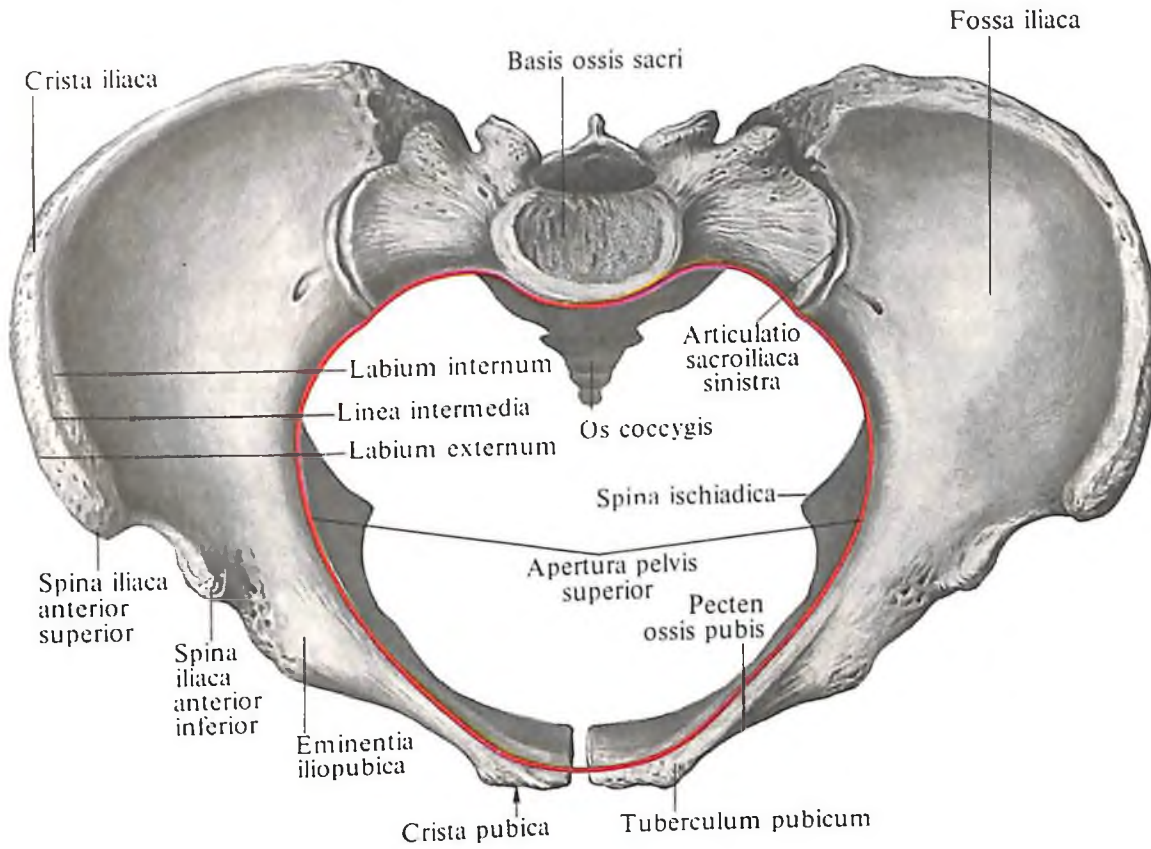
верхняя часть ветви седалищной кости; 11 – седалищный бугор; 12 – нижняя часть ветви седалищной кости; 13 – нижняя ветвь лобковой кости; 14 – лобковая дуга; 15 – седалищная кость; 16 – бедренная кость; 17 – запиральное отверстие; 18 – лобковая кость; 19 – тазовое крестцовое отверстие; 20 – верхняя передняя подвздошная ость.



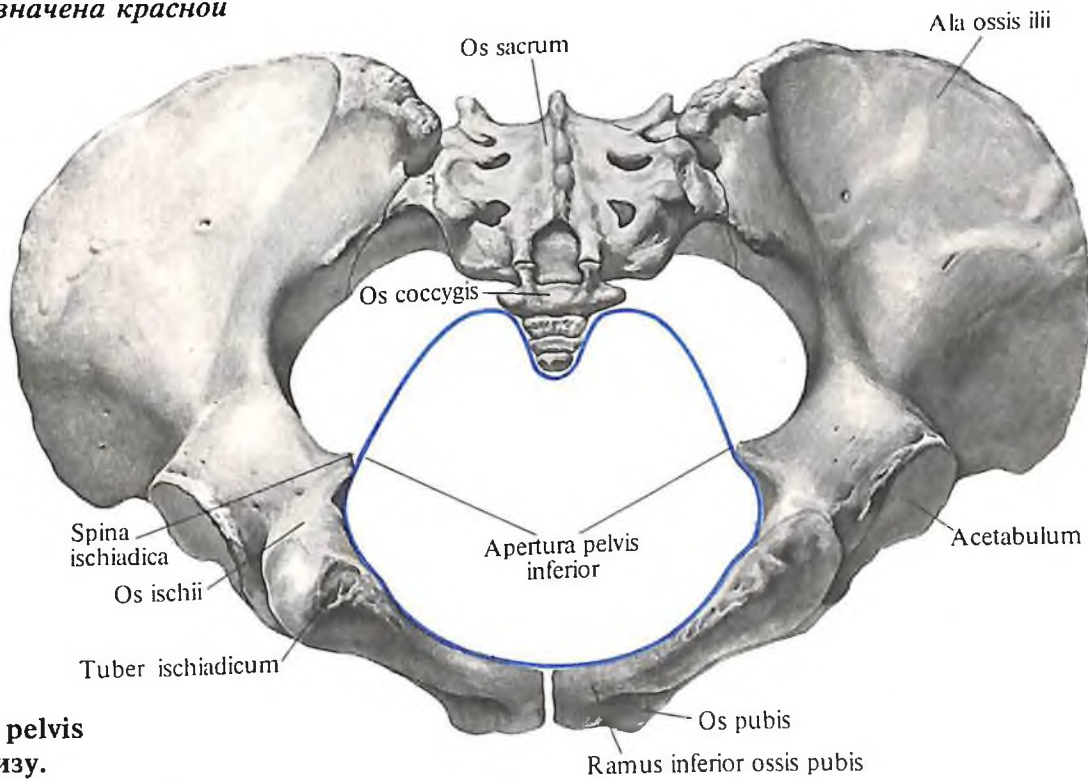
172. Мужской таз, *pelvis masculinum*; вид сверху.
(Верхняя апертура таза, *apertura pelvis superior*, обозначена красной линией).



173. Мужской таз, *pelvis masculinum*; вид снизу.
(Нижняя апертура таза, *apertura pelvis inferior*, обозначена синей линией.)



174. Женский таз, *pelvis femininum*; вид сверху.
(Верхняя апертура таза, *apertura pelvis superior*, обозначена красной линией.)



175. Женский таз, *pelvis femininum*; вид снизу.
(Нижняя апертура таза, *apertura pelvis inferior*, обозначена синей линией.)

Ветви лобковой кости вместе с седалишной костью ограничивают запирающее отверстие, *foramen obturatum*. По верхнему краю этого отверстия сзади наперед и медиально проходит широкая запирающая борозда, *sulcus obturatorius*, в которой залегают одноименные сосуды и нерв.

Таз

Таз, *pelvis* (рис. 169–175), представлен двумя тазовыми костями, крестцом и копчиком, а также лобковым симфизом, которые, будучи соединены между собой суставами, связками и двумя запирательными перепонками, образуют полость таза, *cavitas pelvis*. Таз делят на большой и малый.

Большой таз, *pelvis major*, по бокам ограничен крыльями подвздошных костей, а сзади – нижними поясничными позвонками и основанием крестца. Нижней границей большого таза является пограничная линия, *linea terminalis*. Она проходит по гребню лобковой кости, дугообразной линии подвздошной кости, переходит через мыс и продолжается на противоположной стороне по тем же образованиям.

Малый таз, *pelvis minor*, располагается ниже пограничной линии. Его боковые стенки образованы нижней частью тел подвздошных костей и седалишными костями, задние – крестцом и копчиком, передние – лобковыми костями.

Нижние ветви лобковых костей соединяются между собой под углом таким образом, что у мужчин образуется подлобковый угол, *angulus subpubicus*, а у женщин – лобковая дуга, *arcus pubis*.

Место перехода большого таза в малый, отмеченное пограничной линией, представляет собой верхнюю апертуру таза, *apertura pelvis superior*. Нижняя апертура таза, *apertura pelvis inferior*, ограничена по бокам седалишными буграми, сзади – копчиком, спереди – лобковым симфизом и нижними ветвями лобковых костей.

Таз являетсяместилищем органов пищеварительной и мочеполовой систем, крупных сосудов и нервов. Его форма и размеры обусловлены индивидуальными особенностями и значительными половыми различиями.

В акушерстве определяют размеры таза (рис. 176, 177). В связи с тем что большинство внутренних размеров таза невозможно непосредственно измерить, установлен ряд наружных параметров таза: три поперечных и один прямой.

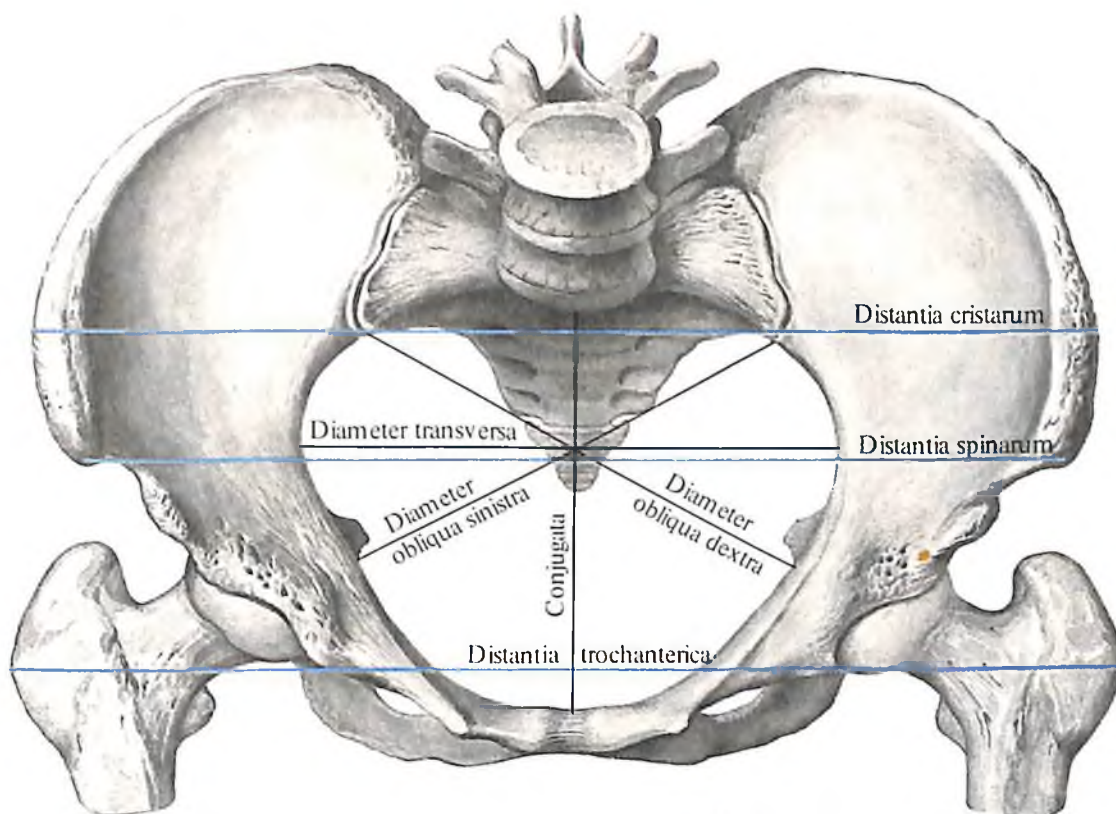
Кроме того, в анатомии используется ряд измерений малого таза, определяемых на мацерированном тазе: конъюгаты – анатомическая, истинная, диагональная и диаметры – прямой, поперечный, косой.

	Половые особенности таза	
	женщины	мужчины
Общий вид таза	Широкий и короткий	Узкий и высокий
Расположение крыльев подвздошной кости	Более горизонтальное	Больше вертикальное
Крестец	Короткий и широкий	Узкий и длинный
Подлобковый угол	90–100°	70–75°
Форма полости малого таза	Цилиндрическая	Конусообразная
Форма верхней апертуры, или входа в малый таз	Округлая	„Карточное сердце“ вследствие большого выступа вперед мыса

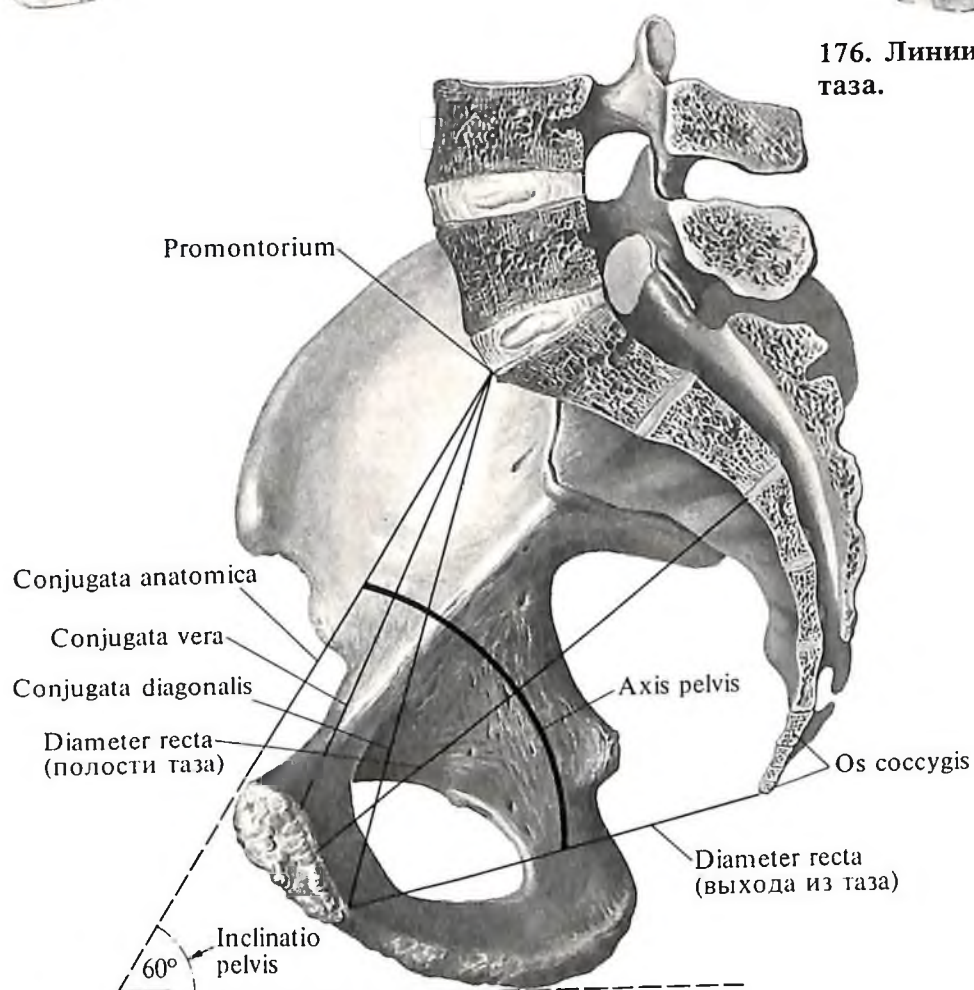
Дугообразная линия, проведенная через середины прямых размеров, определяющих вход в малый таз и выход из малого таза, называется осью таза, *axis pelvis*. Она соответствует пути, который совершает головка плода при родах.

При вертикальном положении тела человека образуется угол наклона таза, *inclinato pelvis*, между анатомической конъюгатой и горизонтальной плоскостью. Этот угол составляет у женщин от 55 до 60°, а у мужчин от 50 до 55°.

	Размеры таза	
	женщины	мужчины
Большой таз		
Межгребневый размер, <i>distantia cristarum</i> , – наибольшее расстояние между обоими подвздошными гребнями	25–27 см	
Межостный размер, <i>distantia spinarum</i> , – расстояние между обоими верхними передними подвздошными остями	23–25 см	21–23 см
Межвертельный размер, <i>distantia trochanterica</i> , – расстояние между большими вертелами обеих бедренных костей	28–29 см	
Малый таз		
<i>Верхняя апертура таза, apertura pelvis superior</i>		
Прямой размер, или конъюгата анатомическая, <i>diameter recta, s. conjugata anatomica</i> , – расстояние между мысом и верхним краем симфиза	11,5 см	10,8 см
Конъюгата истинная, или гинекологическая, <i>conjugata vera, s. gynecologica</i> , – расстояние между мысом и наиболее выступающей сзади точкой симфиза	10,5–11,0 см	–
Конъюгата диагональная, <i>conjugata diagonalis</i> , – расстояние между мысом и нижним краем симфиза	12,5–13,0 см	–
Поперечный диаметр, <i>diameter transversa</i> , – наибольшее расстояние между обоими пограничными линиями	13,5 см	12,8 см
Косой диаметр, <i>diameter obliqua</i> , – расстояние между подвздошно-крестцовым сочленением, <i>articulatio sacroiliaca</i> , одной и подвздошно-лобковым возвышением другой стороны	12,0–12,6 см	12,0–12,2 см
<i>Полость таза, cavum pelvis</i>		
Прямой диаметр, <i>diameter recta</i> , – расстояние между местом соединения II и III крестцовых позвонков и серединой симфиза	12,2 см	10,8 см
Поперечный диаметр, <i>diameter transversa</i> , – расстояние между центрами вертлужных впадин	11,5 см	10,8 см



176. Линии размеров женского таза.



177. Линии размеров женского малого таза. (Сагиттальный распил.)

	Продолжение	
	Размеры таза	
	женщины	мужчины
<i>Нижняя апертура таза, apertura pelvis inferior</i>		
Diameter recta – расстояние между верхушкой копчика и нижним краем симфиза	9,5 см	7,5 см
Поперечный диаметр – расстояние между седалищными буграми	10,8 см	8,1 см
Наклон таза, inclinatio pelvis (измеряется углом, образуемым горизонтальной плоскостью и плоскостью верхней апертуры таза)	55–60°	50–55°

СВОБОДНАЯ ЧАСТЬ НИЖНЕЙ КОНЕЧНОСТИ

Кости бедра

Бедренная кость

Бедренная кость, os femoris (рис. 178–181; см. рис. 164; 183), самая длинная и толстая из всех длинных костей скелета человека. В ней различают *тело* и *два эпифиза* – проксимальный и дистальный.

Тело бедренной кости, corpus ossis femoris, цилиндрической формы, несколько скручено по оси и изогнуто кпереди. Передняя поверхность тела гладкая. На задней поверхности проходит *шероховатая линия, linea aspera*, являющаяся местом как начала, так и прикрепления мышц. Она делится на две части: латеральную и медиальную губы. *Латеральная губа, labium laterale*, в нижней трети кости отклоняется в сторону, направляясь к *латеральному мыщелку, condylus lateralis*, а в верхней трети переходит в *ягодичную бугристость, tuberositas glutea*, верхний отдел которой несколько выступает и носит название *третьего вертела, trochanter tertius* (см. рис. 179). *Медиальная губа, labium mediale*, в нижней трети бедра отклоняется в сторону *медиального мыщелка, condylus medialis*, ограничивая здесь вместе с латеральной губой треугольной формы *подколенную поверхность, facies poplitea*. Эту поверхность ограничивают по краям вертикально идущие нерезко выраженные *медиальная надмыщелковая линия, linea supracondylaris medialis*, и *латеральная надмыщелковая линия, linea supracondylaris lateralis*. Последние как бы являются продолжением дистальных отделов медиальной и латеральной губ и достигают соответствующих надмыщелков. В верхнем отделе медиальная губа продолжается в *гребенчатую линию, linea pectinea*. Примерно в среднем отделе тела бедренной кости, сбоку от шероховатой линии, находится *питательное отверстие, foramen nutricium*, – вход в проксимально направленный *питательный канал, canalis nutricius*.

Верхний, *проксимальный, эпифиз бедренной кости, epiphysis proximalis femoris*, на границе с телом имеет два шероховатых отростка – большой и малый вертелы. *Большой вертел, trochanter major*, направлен вверх и назад; он занимает латеральную часть проксимального эпифиза кости. Его наружная поверхность хорошо прощупывается через кожу, а на внутренней поверхности находится *вертельная ямка, fossa trochanterica*. На передней поверхности бедренной кости от верхушки большого вертела вниз и медиально направляется *межвертельная линия, linea intertrochanterica*, переходящая в гребенчатую линию. На задней поверхности проксимального эпифиза бедренной кости в таком же направлении проходит *межвертельный гребень, crista intertrochanterica*, который заканчивается у *малого вертела, trochanter minor*, располагающегося на задне-медиальной поверхности верхнего конца кости. Остальная часть проксимального эпифиза кости направлена вверх и медиально и носит название *шейки бедренной кости, collum ossis femoris*, которая заканчивается сферической формы *головкой, capitulum ossis femoris*. Шейка бедра несколько сдавлена во фронтальной плоскости. С длинной осью бедра она образует угол, который у женщин приближается к прямому, а у мужчин более тупой. На поверхности головки бедра имеется небольших размеров шероховатая *ямка головки бедренной кости, fovea capitis ossis femoris* (след прикрепления связки головки бедра).

Нижний, *дистальный, эпифиз бедренной кости, epiphysis distalis femoris*, утолщен и расширен в поперечном направлении и заканчивается двумя мыщелками: *медиальным, condylus medialis*, и *латеральным, condylus lateralis*. Медиальный мыщелок бедра больше латерального. На наружной поверхности латерального мыщелка и внутренней поверхности медиального мыщелка находятся соответственно *латеральный и медиальный надмыщелки, epicondylus lateralis et epicondylus medialis*. Несколько выше медиального надмыщелка располагается неболь-

шой *приводящий бугорок, tuberculum adductorium*, – место прикрепления большой приводящей мышцы. Поверхности мыщелков, обращенные одна к другой, отграничены *межмыщелковой ямкой, fossa intercondylaris*, которая сверху отделена от подколенной поверхности *межмыщелковой линией, linea intercondylaris*. Поверхность каждого мыщелка гладкая. Передние поверхности мыщелков переходят одна в другую, образуя *надколенную поверхность, facies patellaris*, – место сочленения надколенника с бедренной костью.

Надколенник

Надколенник, patella (рис. 182, 183; см. рис. 164), – самая крупная сесамовидная кость скелета. Залегаает в толще сухожилия четырехглавой мышцы бедра, хорошо прощупывается через кожу и при разогнутом колене легко смещается в стороны, а также вверх и вниз.

Верхний край надколенника закруглен и носит название *основания надколенника, basis patellae*. Нижний край вытянут и образует *верхушку надколенника, apex patellae*.

Передняя поверхность, facies anterior, кости шероховата. Задняя, *суставная, поверхность, facies articularis*, посредством вертикально расположенного гребешка делится на две неравные части: меньшую медиальную и большую латеральную. Задняя поверхность надколенника сочленяется с надколенниковой поверхностью бедренной кости.

Кости голени


Кости голени (рис. 184–189) представлены *большеберцовой костью* и *малоберцовой костью*. Первая занимает медиальное положение, а вторая располагается вдоль латерального края голени.

Большеберцовая кость

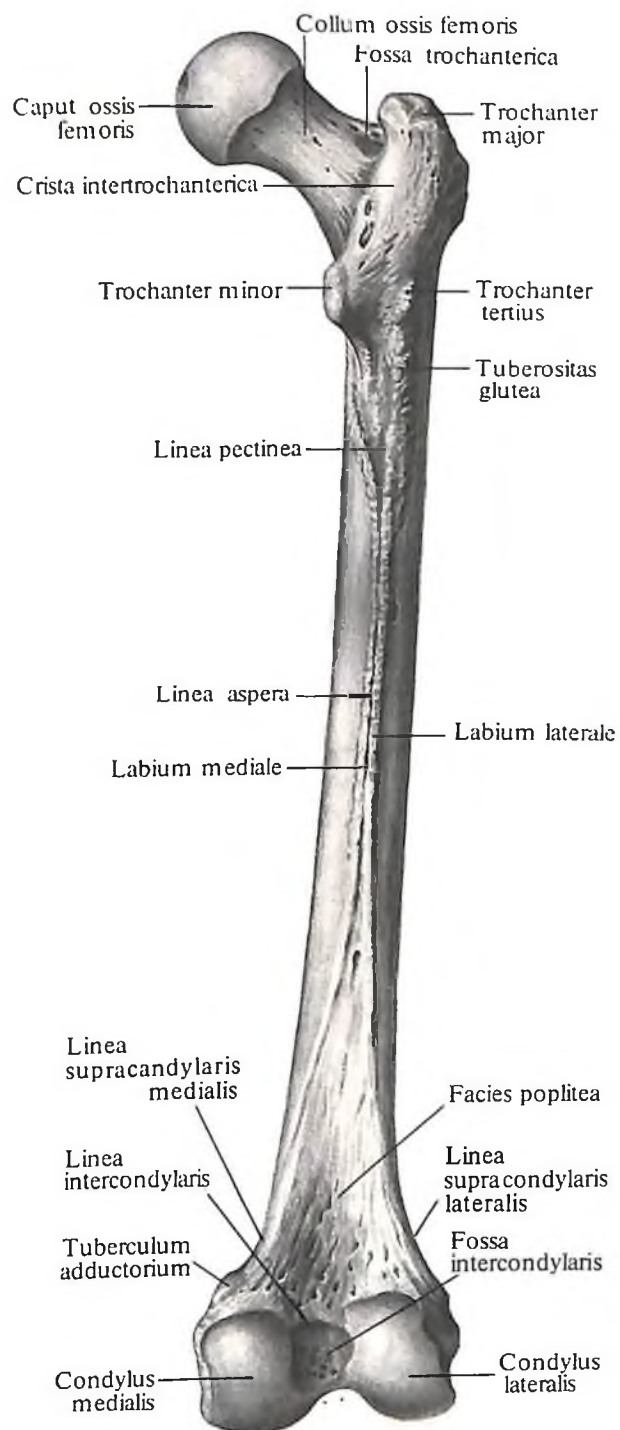
Большеберцовая кость, tibia (см. рис. 164, 184–187, 189), длинная. В ней различают *тело* и *два эпифиза* – верхний и нижний.

Тело большеберцовой кости, corpus tibiae, трехгранной формы. Оно имеет три края: передний, межкостный (наружный) и медиальный – и три поверхности: медиальную, латеральную и заднюю.

Передний край, targo anterior, кости заострен и имеет вид гребня. В верхнем отделе кости он переходит в *бугристость большеберцовой кости, tuberositas tibiae*. *Межкостный край, targo interosseus*, заострен в виде гребешка и направлен в сторону соответствующего края малоберцовой кости. *Медиальный край, targo medialis*, закруглен.

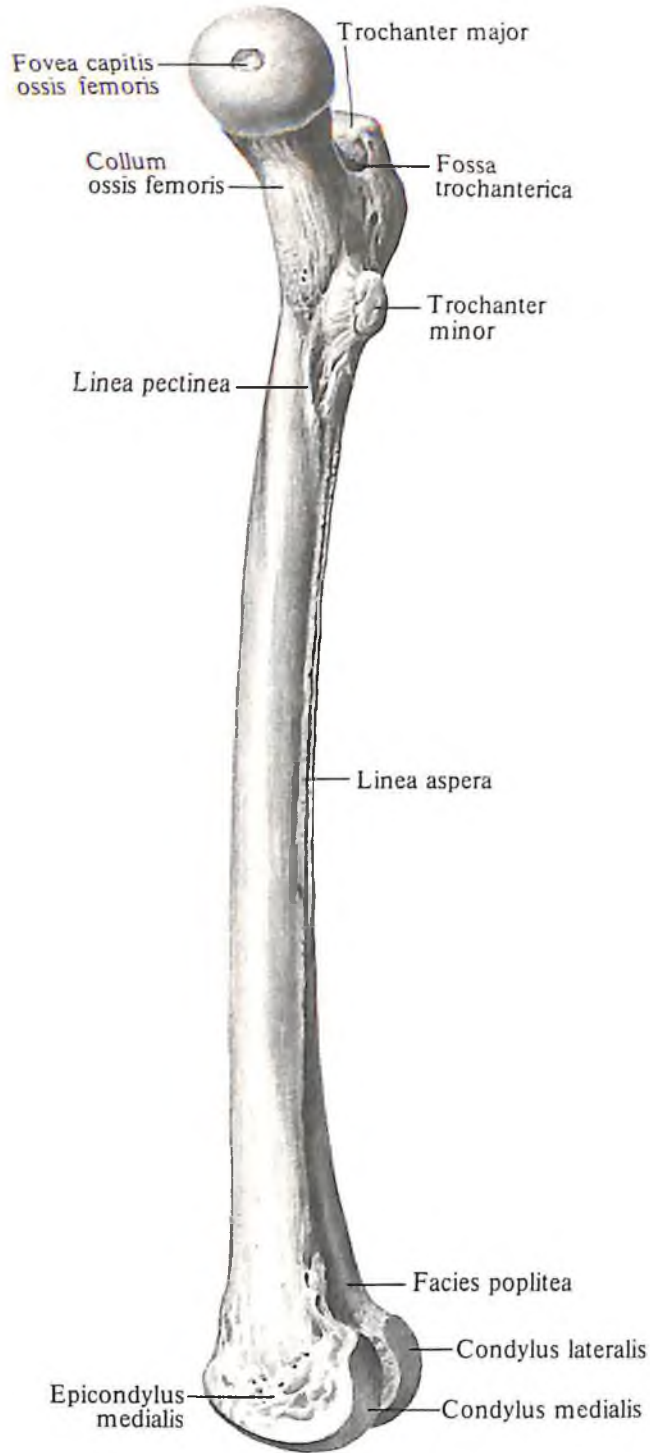


178. Бедренная кость, *os femoris*, правая; вид спереди.

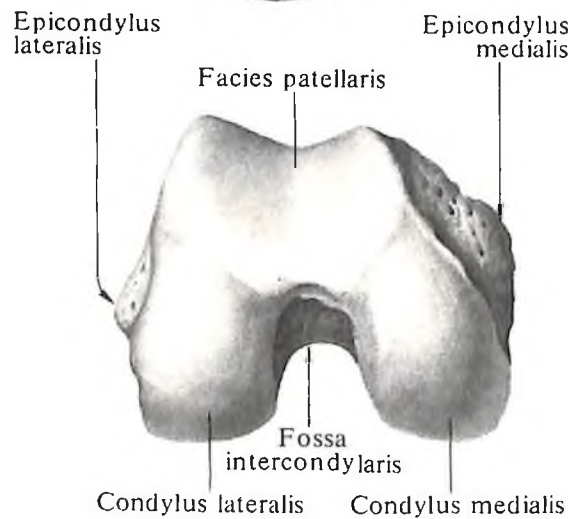


179. Бедренная кость, *os femoris*, правая; вид сзади.

180



181

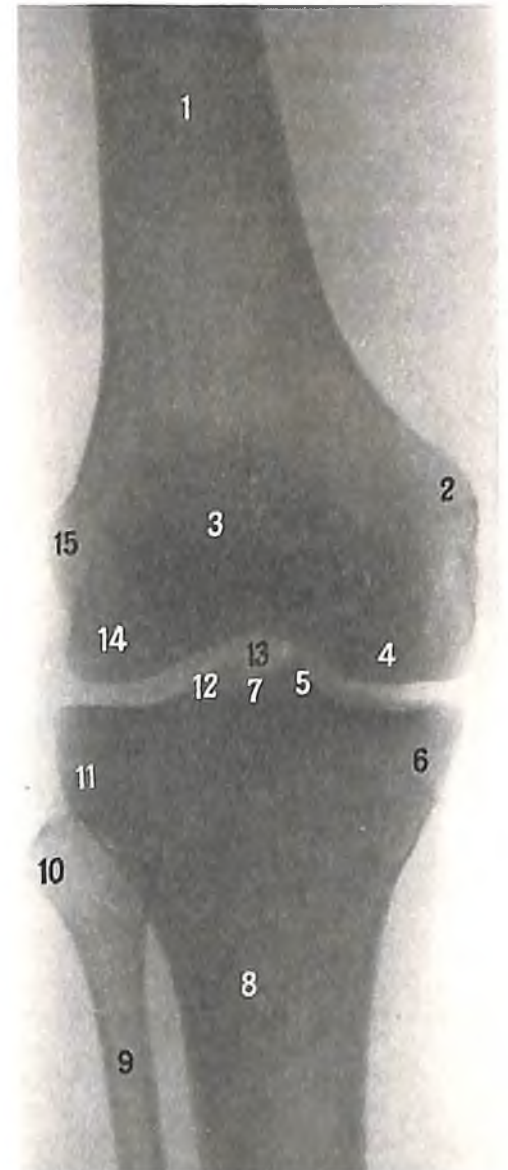


180. Бедренная кость, os femoris, правая. (Медиальная поверхность.)

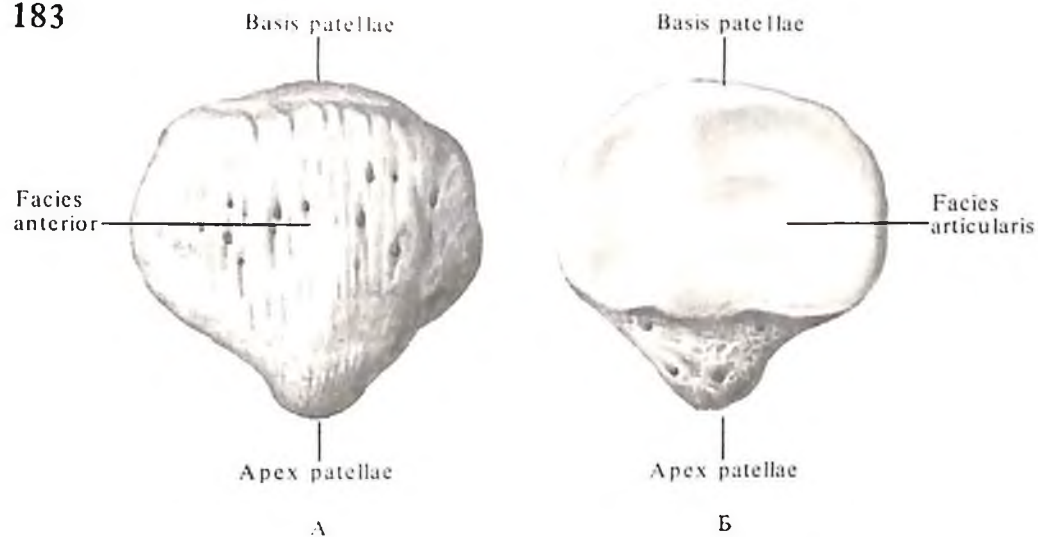
181. Дистальный эпифиз бедренной кости, правой; вид снизу.

182. Дистальный эпифиз правой бедренной кости и проксимальные эпифизы правых большеберцовой и малоберцовой костей (рентгенограмма).

1 – бедренная кость; 2 – медиальный надмышечек бедренной кости; 3 – надколенник; 4 – медиальный мыщелок бедренной кости; 5 – медиальный межмыщелковый бугорок; 6 – медиальный мыщелок большеберцовой кости; 7 – латеральный межмыщелковый бугорок; 8 – большеберцовая кость; 9 – малоберцовая кость; 10 – головка малоберцовой кости; 11 – латеральный мыщелок большеберцовой кости; 12 – латеральный межмыщелковый бугорок; 13 – межмыщелковая ямка; 14 – латеральный мыщелок бедренной кости; 15 – латеральный надмышечек бедренной кости.



183



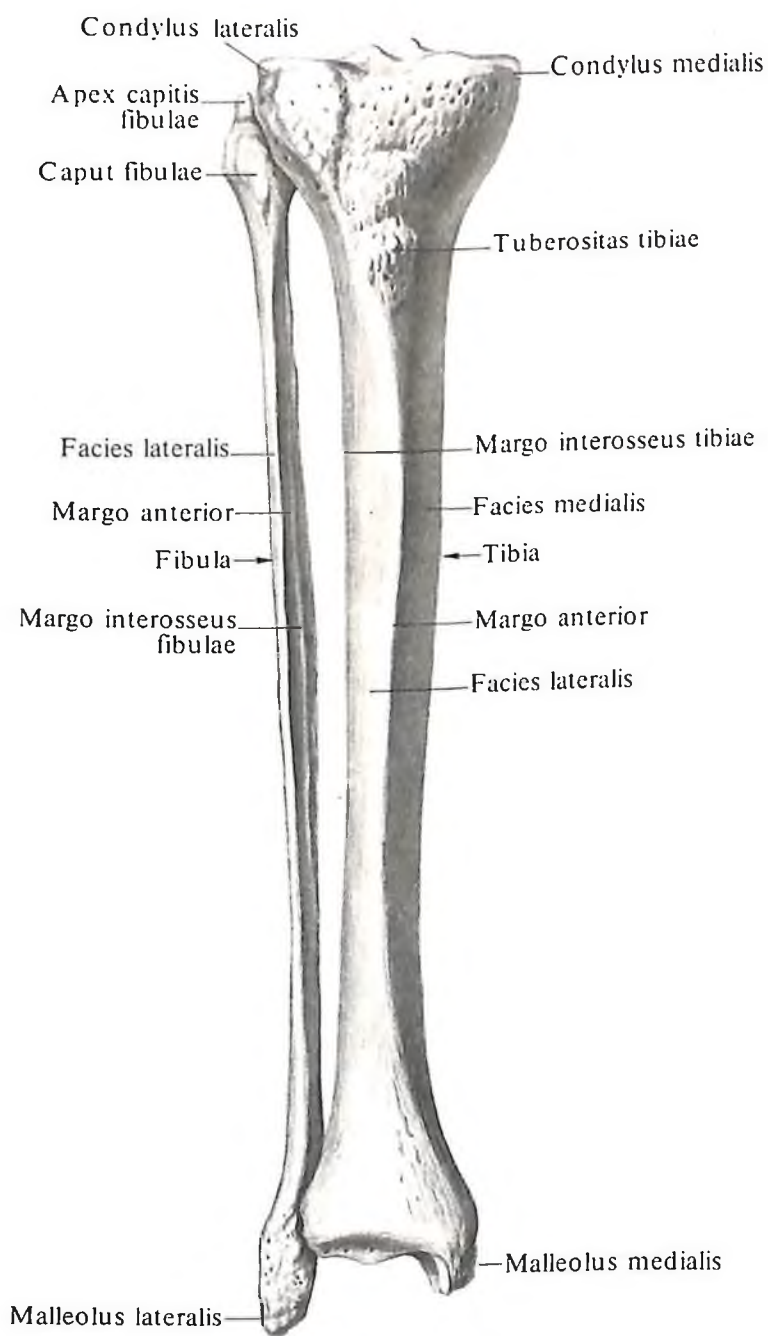
183. Надколенник, *patella*, правый.

А – вид спереди; Б – вид сзади.

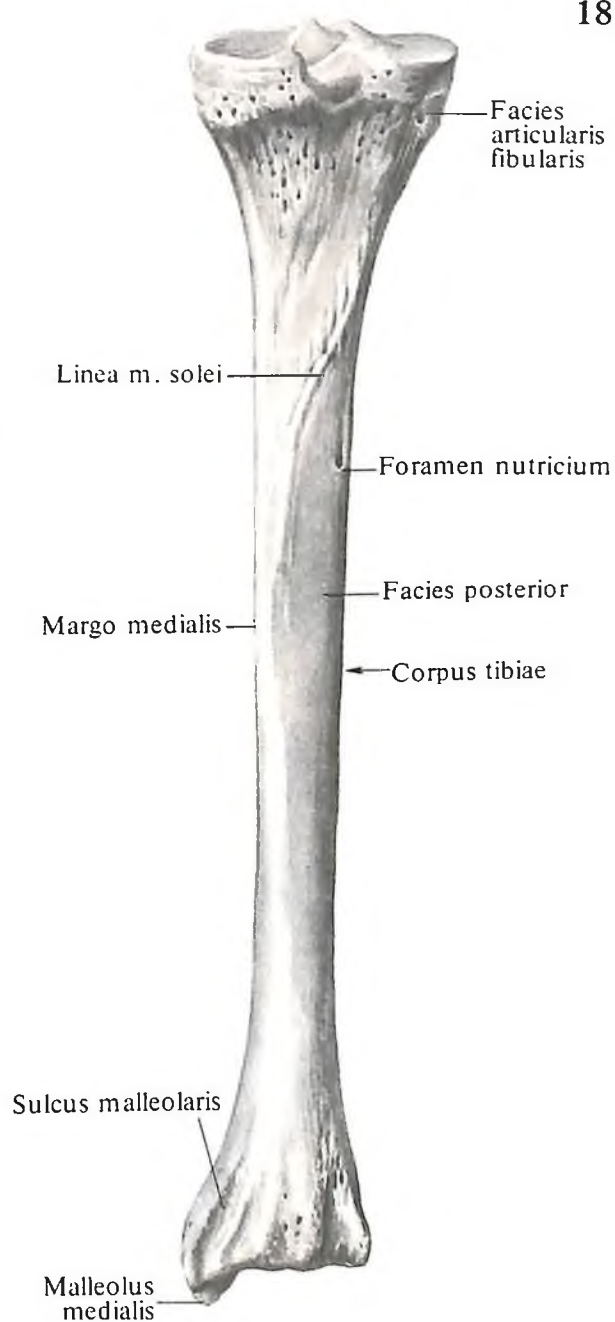
184. Большеберцовая кость, *tibia*, и малоберцовая кость, *fibula*, правые; вид спереди.

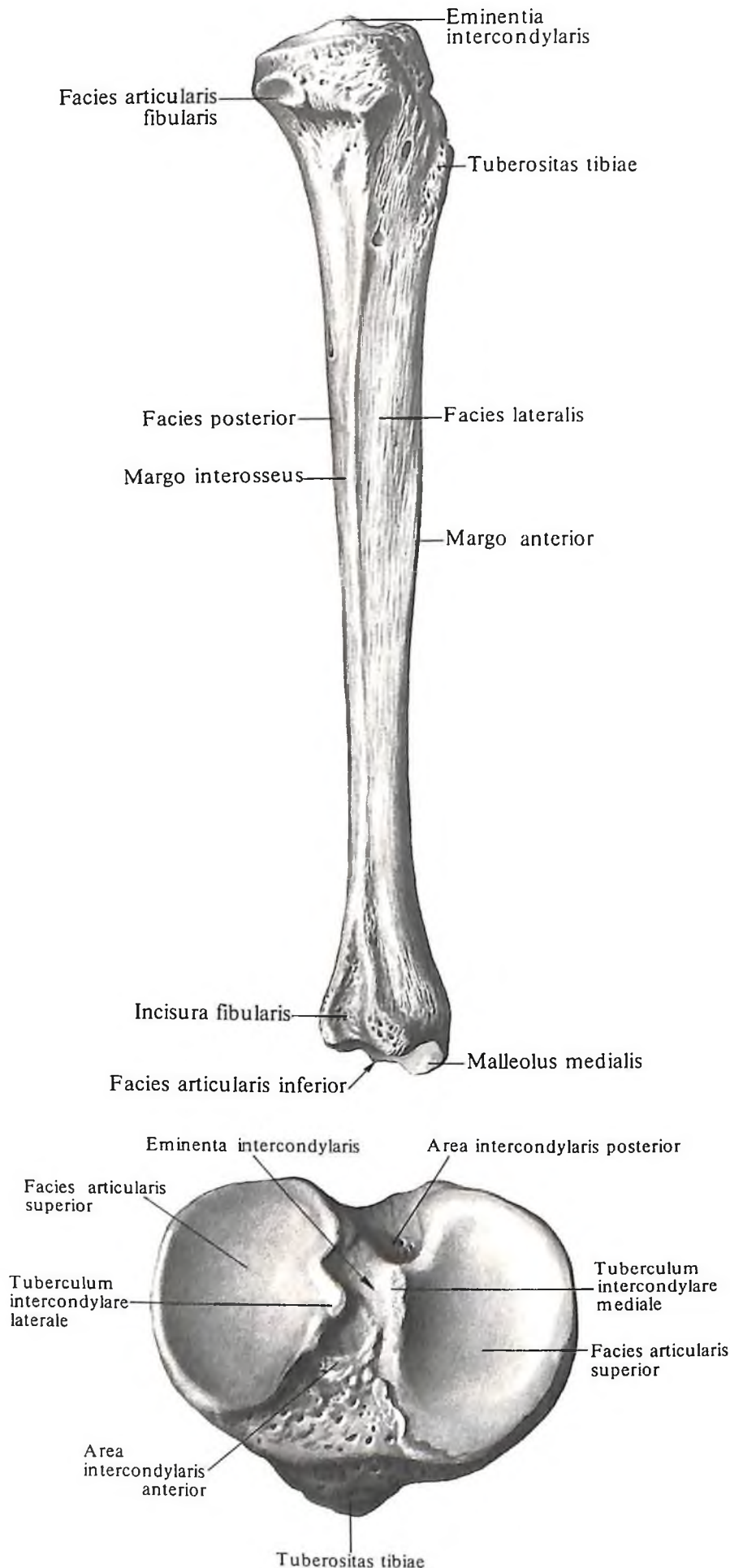
185. Большеберцовая кость, *tibia*, правая; вид сзади.

184



185





Медиальная поверхность, *facies medialis*, или передневнутренняя, несколько выпуклая. Она и ограничивающий ее спереди передний край тела большеберцовой кости хорошо прощупываются через кожу.

Латеральная поверхность, *facies lateralis*, или передненаружная, слегка вогнутая.

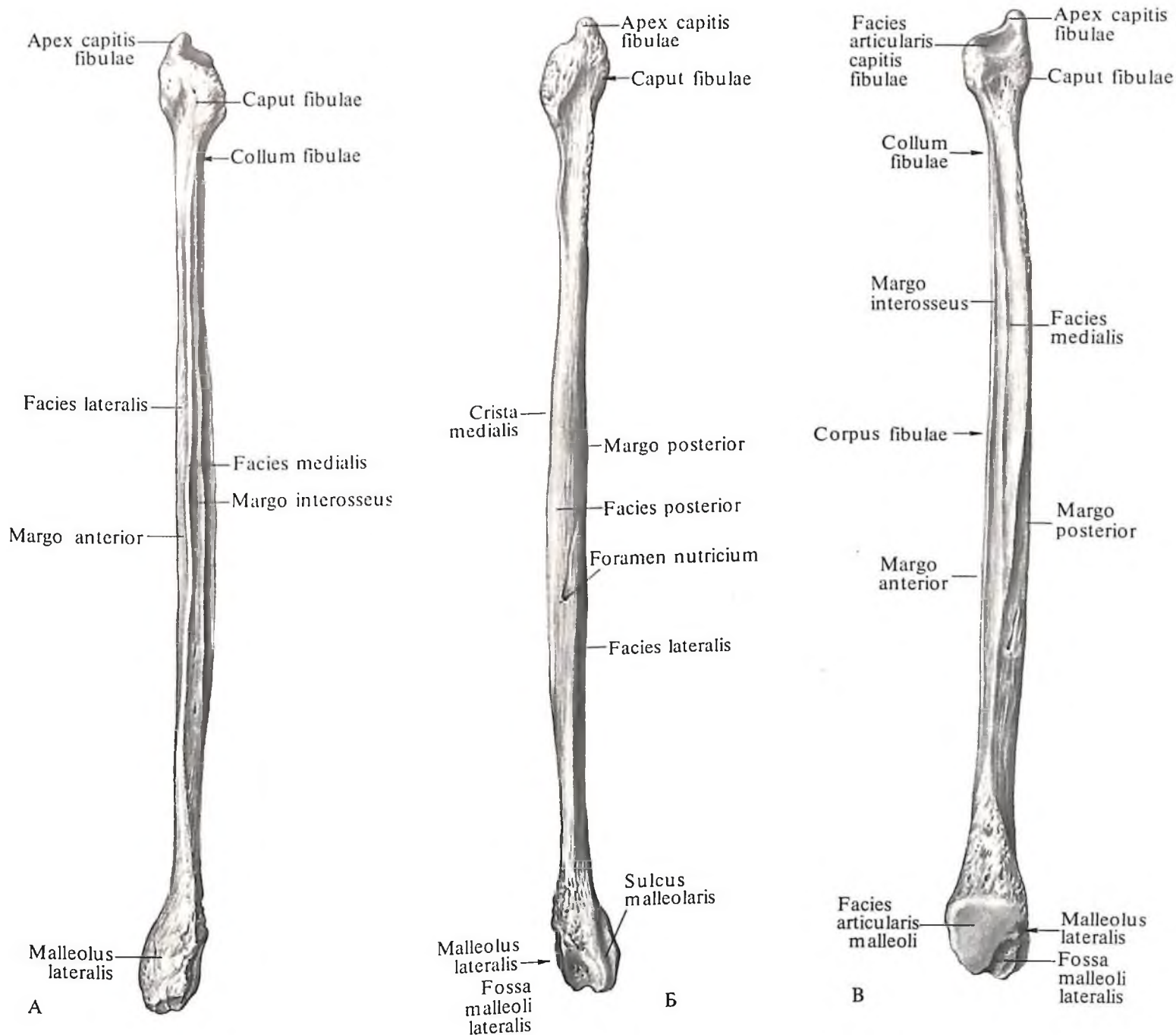
Задняя поверхность, *facies posterior*, плоская. На ней различают линию камбаловидной мышцы, *linea m. solei*, которая идет от латерального мыщелка вниз и медиально. Ниже нее находится питательное отверстие, которое ведет в дистально направленный питательный канал.

Верхний, проксимальный, эпифиз большеберцовой кости, *epiphysis proximalis tibiae*, расширен. Его боковые отделы – это медиальный мыщелок, *condylus medialis*, и латеральный мыщелок, *condylus lateralis*. На наружной поверхности латерального мыщелка находится плоская малоберцовая суставная поверхность, *facies articularis fibularis*. На проксимальной поверхности проксимального эпифиза кости в среднем отделе располагается межмыщелковое возвышение, *eminentia intercondylaris*. В нем различаются два бугорка: внутренний медиальный межмыщелковый бугорок, *tuberculum intercondylare mediale*, кзади от которого находится заднее межмыщелковое поле, *area intercondylaris posterior*, и наружный латеральный межмыщелковый бугорок, *tuberculum intercondylare laterale*. Впереди него располагается переднее межмыщелковое поле, *area intercondylaris anterior*; оба поля служат местом прикрепления крестообразных связок колена. По бокам от межмыщелкового возвышения верхняя суставная поверхность, *facies articularis superior*, несет соответственно каждому мыщелку вогнутые суставные поверхности – медиальную и латеральную. Последние по периферии ограничены краем большеберцовой кости.

Нижний, дистальный, эпифиз большеберцовой кости, *epiphysis distalis tibiae*, четырехугольной формы. На латеральной поверхности его имеется малоберцовая вырезка, *incisura fibularis*, к которой прилегает нижний эпифиз малоберцовой кости. По задней поверхности проходит лодыжковая борозда, *sulcus malleolaris*. Кпереди от этой борозды медиальный край нижнего эпифиза большеберцовой кости переходит в

186. Большеберцовая кость, tibia, правая. (Латеральная поверхность.)

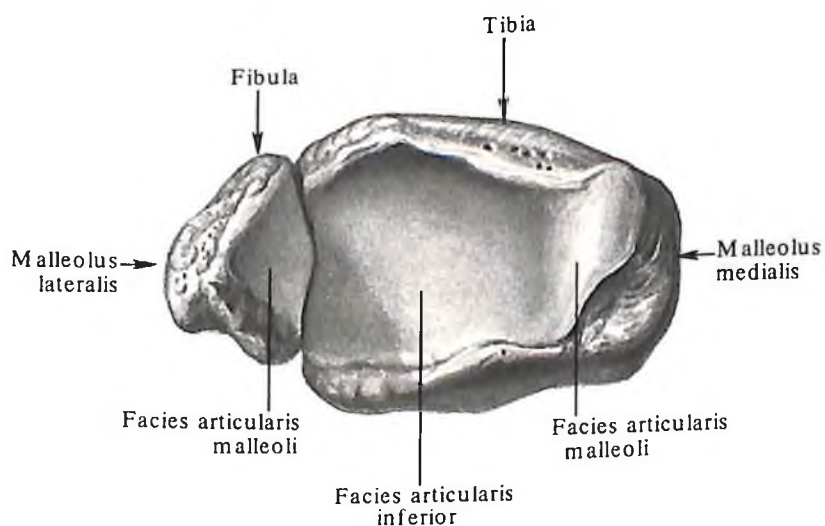
187. Проксимальный конец большеберцовой кости, правой; вид сверху.



188. Малоберцовая кость, fibula, правая.

А – вид спереди; Б – вид сзади; В – медиальная поверхность.

189. Дистальные эпифизы большеберцовой и малоберцовой костей, правых; вид снизу.



направленный вниз отросток – медиальную лодыжку, *malleolus medialis*, которая хорошо прощупывается через кожу. Латеральная поверхность лодыжки занята суставной поверхностью лодыжки, *facies articularis malleoli*. Последняя переходит на нижнюю поверхность кости, где продолжается в вогнутую нижнюю суставную поверхность большеберцовой кости, *facies articularis inferior tibiae* (см. рис. 186).

Малоберцовая кость

Малоберцовая кость, fibula (см. рис. 164, 182, 188, 189), – длинная и тонкая кость. Она имеет тело и два эпифиза – верхний и нижний.

Тело малоберцовой кости, *corpus fibulae*, трехгранной, призматической формы. Оно скручено вокруг продольной оси и изогнуто кзади. Три поверхности малоберцовой кости: латеральная поверхность, *facies lateralis*, медиальная поверхность, *facies medialis*, и задняя поверхность, *facies posterior*, – отделяются одна от другой тремя краями, или гребнями. Передний край, *targo anterior*, в виде наиболее острого гребня отделяет латеральную поверхность от медиальной; медиальный гребень, *crista medialis*, находится между задней и медиальной поверхностями кости, а между задней и латеральной поверхностями проходит задний край, *targo posterior*. На задней поверхности тела имеется питательное отверстие, *foramen nutritivum*, ведущее в дистально направленный питательный канал, *canalis nutritivus*. На медиальной поверхности кости располагается межкостный край, *targo interosseus*.

Верхний, проксимальный, эпифиз малоберцовой кости, *epiphysis proximalis fibulae*, образует головку малоберцовой кости, *caput fibulae*, которая имеет суставную поверхность, *facies articularis capitis fibulae*, для сочленения с большеберцовой костью. Верхний отдел головки заострен – это верхушка головки, *apex capitis fibulae*. Головку от тела отделяет шейка малоберцовой кости, *collum fibulae*.

Нижний, дистальный, эпифиз малоберцовой кости, *epiphysis distalis fibulae*, образует латеральную лодыжку, *malleolus lateralis*. Наружная поверхность лодыжки хорошо прощупывается через кожу. На медиальной поверхности лодыжки имеется суставная поверхность лодыжки, *facies articularis malleoli*, посредством которой малоберцовая кость соединяется с наружной поверхностью таранной кости, а расположенная выше шероховатая поверхность – с малоберцовой вырезкой большеберцовой кости.

На задней поверхности латеральной лодыжки проходит неглубокая лодыжковая борозда, *sulcus malleolaris*, – след сухожилия длинной малоберцовой мышцы.

Кости стопы

Кости стопы (рис. 190–206; см. рис. 164) в области предплюсны, *tarsus*, представлены следующими костями: таранной, пяточной, ладьевидной, тремя клиновидными костями: медиальной, промежуточной и латеральной, и кубовидной. В состав плюсны, *metatarsus*, входит 5 плюсневых костей. Фаланги, *phalanges*, пальцев стопы называются так же, как фаланги пальцев кисти.

Кости предплюсны

Кости предплюсны, ossa tarsi (см. рис. 164, 190–194), располагаются двумя рядами: к проксимальному относятся таранная и пяточная кости, к дистальному – ладьевидная, кубовидная и три клиновидные кости. Кости предплюсны сочленяются с костями голени; дистальный ряд костей предплюсны сочленяется с костями плюсны.

Таранная кость

Таранная кость, talus (см. рис. 195), – единственная из костей стопы, которая сочленяется с костями голени. Задний ее отдел – тело таранной кости, *corpus tali*. Кпереди тело переходит в суженный участок кости – шейку таранной кости, *collum tali*; последняя соединяет тело с направленной вперед головкой таранной кости, *caput tali*. Таранную кость сверху и по бокам в виде вилки охватывают кости голени. Между костями голени и таранной костью образуется голеностопный сустав, *articulatio talocalcanealis*. Соответственно ему суставными поверхностями являются: верхняя поверхность таранной кости, *facies superior ossis tali*, имеющая форму блока – блок таранной кости, *trochlea tali*, и боковые, латеральная и медиальная, лодыжковые поверхности, *facies malleolaris lateralis et facies malleolaris medialis*. Верхняя поверхность блока выпуклая в сагиттальном направлении и вогнутая в поперечном.

Латеральная и медиальная лодыжковые поверхности плоские. Латеральная лодыжковая поверхность распространяется на верхнюю поверхность латерального отростка таранной кости, *processus lateralis tali*. Заднюю поверхность тела таранной кости сверху вниз пересекает борозда сухожилия длинного сгибателя большого пальца стопы *sulcus tendinis m. flexoris hallucis longi*. Борозда делит задний край кости на два бугорка: больший медиальный бугорок, *tuberculum mediale*, и меньший латеральный бугорок, *tuberculum laterale*. Оба бугорка, разделенные бороздой, образуют задний отросток таранной кости, *processus posterior tali*. Латеральный бугорок заднего отростка таранной

кости иногда, в случае его самостоятельной оксификации, представляет собой отдельную треугольную кость, *os trigonum*.

На нижней поверхности тела в заднелатеральном отделе имеется вогнутая задняя пяточная суставная поверхность, *facies articularis calcanea posterior*. Переднемедиальные отделы этой поверхности ограничены проходящей здесь сзади наперед и латерально бороздой таранной кости, *sulcus tali*. Кпереди и кнаружи от этой борозды располагается средняя пяточная суставная поверхность, *facies articularis calcanea media*. Кпереди от нее залегает передняя пяточная суставная поверхность, *facies articularis calcanea anterior*.

Посредством суставных поверхностей нижней своей частью таранная кость сочленяется с пяточной костью. На передней части головки таранной кости имеется сферической формы ладьевидная суставная поверхность, *facies articularis navicularis*, посредством которой она сочленяется с ладьевидной костью.

Пяточная кость

Пяточная кость, calcaneus (см. рис. 196–198), располагается книзу и кзади от таранной кости. Задненижний отдел ее образован хорошо выраженным бугром пяточной кости, *tuber calcanei*. Нижние отделы бугра с боковой и медиальной сторон переходят в латеральный отросток бугра пяточной кости, *processus lateralis tuberculi calcanei*, и в медиальный отросток бугра пяточной кости, *processus medialis tuberculi calcanei*. На нижней поверхности бугра имеется пяточный бугорок, *tuberculum calcanei*, расположенный у переднего конца линии прикрепления длинной подошвенной связки, *lig. plantare longum*.

На передней поверхности пяточной кости имеется седловидной формы кубовидная суставная поверхность, *facies articularis cuboidea*, для сочленения с кубовидной костью.

В переднем отделе медиальной поверхности пяточной кости находится короткий и толстый отросток – опора таранной кости, *sustentaculum tali*. По нижней поверхности этого отростка проходит борозда сухожилия длинного сгибателя большого пальца стопы, *sulcus tendinis m. flexoris hallucis longi*.

На латеральной поверхности пяточной кости, в переднем отделе, имеется небольшой малоберцовый блок, *trochlea fibularis*, позади которого проходит борозда сухожилия длинной малоберцовой мышцы, *sulcus tendinis m. peronei (fibularis) longi*.

На верхней поверхности кости, в среднем отделе, располагается обширная задняя таранная суставная поверхность, *facies articularis talaris posterior*. Кпереди от нее залегает борозда пяточной кости, *sulcus calcanei*, про-

ходящая сзади наперед и латерально. Кпереди от борозды, вдоль медиального края кости, выделяются две суставные поверхности: *средняя таранная суставная поверхность, facies articularis talaris media*, и впереди нее – *передняя таранная суставная поверхность, facies articularis talaris anterior*, соответствующие одноименным поверхностям на таранной кости. При накладывании таранной кости на пяточную передние отделы борозды таранной кости и борозды пяточной кости образуют углубление – *пазуху предплюсны, sinus tarsi*, которая прощупывается как небольшое вдавление.

Ладьевидная кость

Ладьевидная кость, os naviculare (см. рис. 199), уплощенная спереди и сзади, залегает в области внутреннего края стопы. На задней поверхности кости имеется вогнутая суставная поверхность, посредством которой она сочленяется с суставной поверхностью головки таранной кости. Верхняя поверхность кости выпуклая. Передняя поверхность кости несет суставную поверхность для сочленения с тремя клиновидными костями. Границами, определяющими места сочленения ладьевидной кости с каждой клиновидной костью, служат небольшие гребешки.

На латеральной поверхности кости имеется небольшая суставная поверхность – место сочленения с кубовидной костью. Нижняя поверхность ладьевидной кости вогнутая. В медиальном ее отделе располагается *бугристая ладьевидной кости, tuberositas ossis navicularis*.

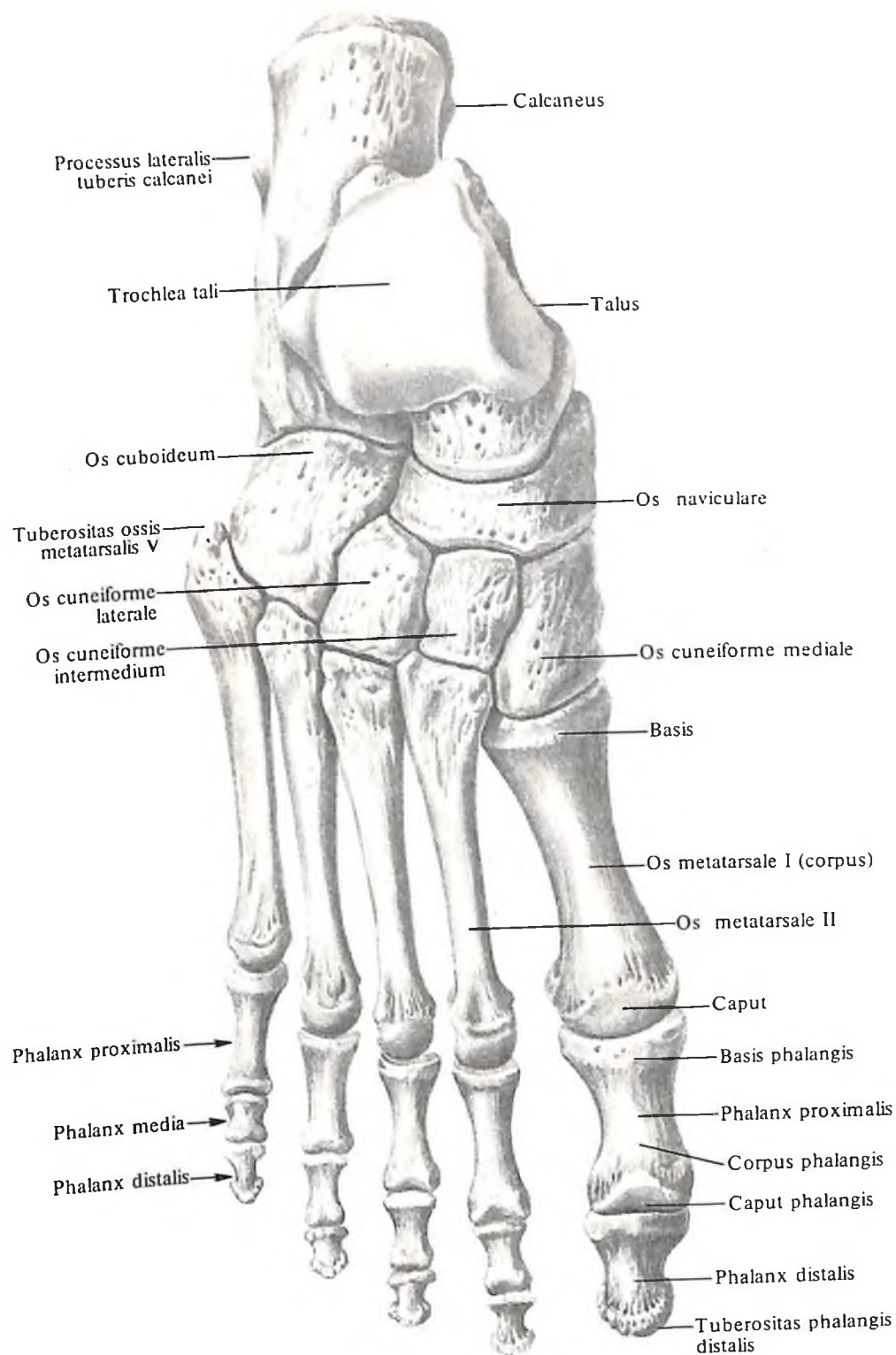
Клиновидные кости

Клиновидные кости, ossa cuneiformia (см. рис. 200–204), в количестве трех, располагаются впереди ладьевидной кости. Различают медиальную, промежуточную и латеральную клиновидные кости. Промежуточная клиновидная кость короче остальных, поэтому передние, дистальные, поверхности этих костей находятся не на одном уровне. Они имеют суставные поверхности для сочленения с соответствующими плюсневыми костями.

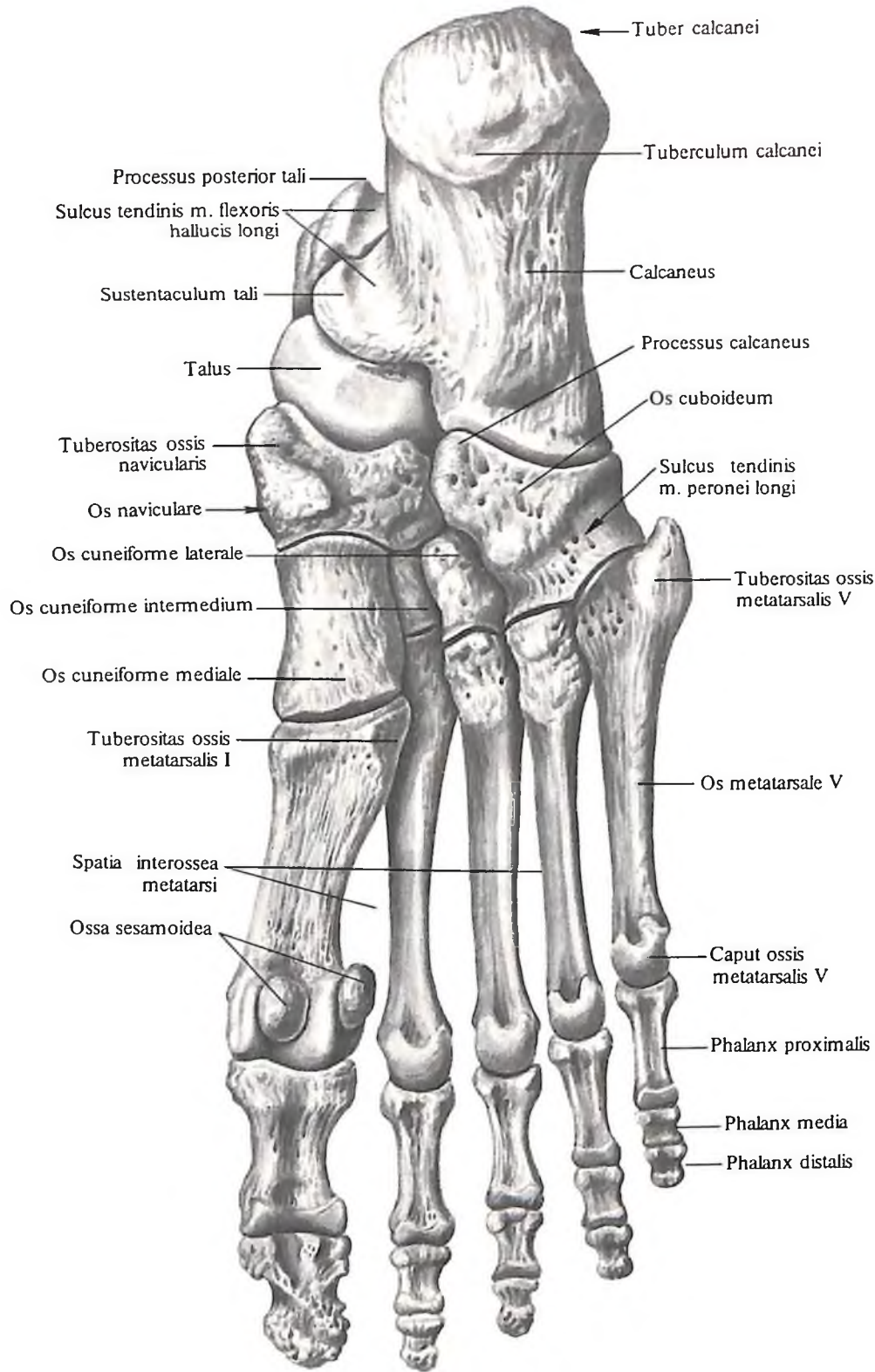
Основание клина (более широкая часть кости) у медиальной клиновидной кости обращено вниз, а у промежуточной и латеральной – вверх.

Задние поверхности клиновидных костей имеют суставные площадки для сочленения с ладьевидной костью.

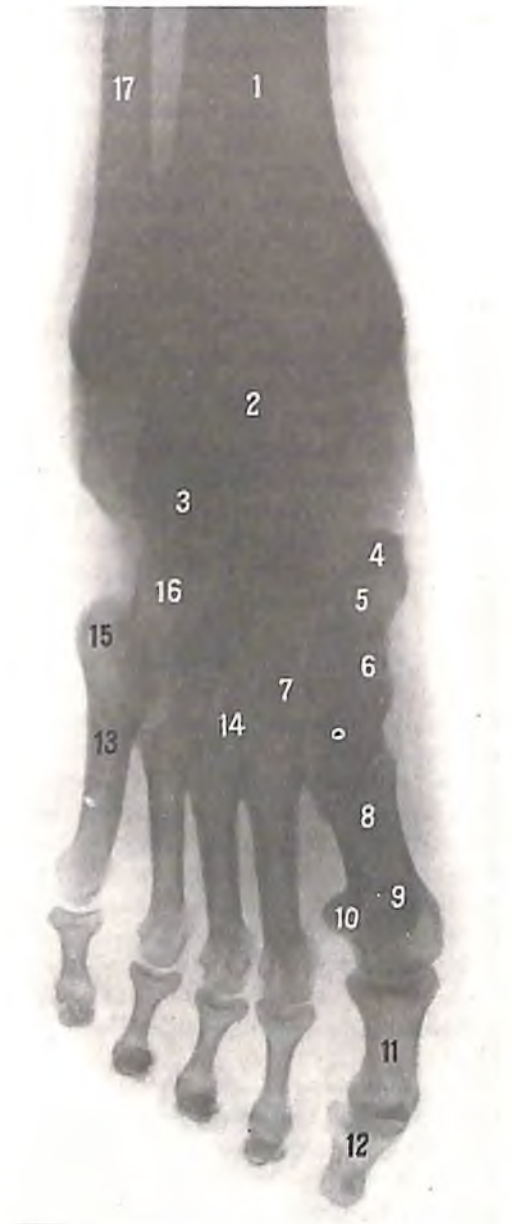
Медиальная клиновидная кость, os cuneiforme mediale, на своей вогнутой латеральной стороне несет две суставные поверхности для сочленения с *промежуточной клино-*



190. Кости стопы, ossa pedis, правой. (Тыльная поверхность.)

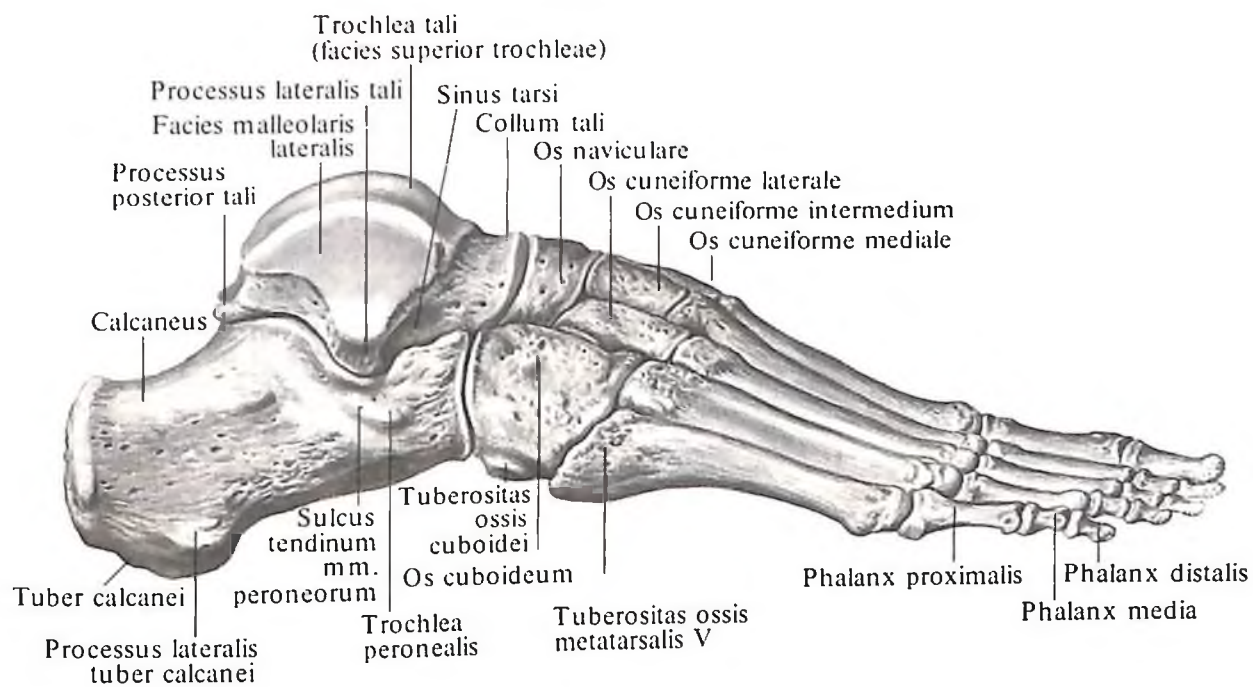


191. Кости стопы, ossa pedis, правой. (Подошвенная поверхность.)

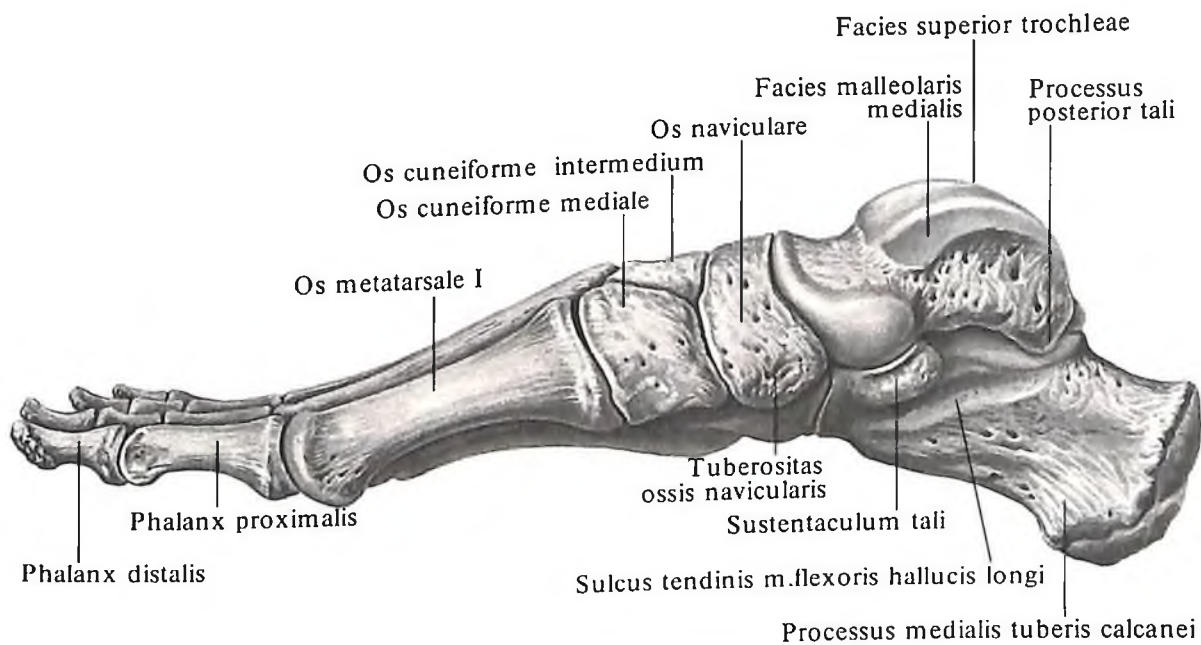


192. Кости стопы, правой (рентгенограмма).

1 – большеберцовая кость; 2 – таранная кость; 3 – пяточная кость; 4 – бугристая ладьевидной кости; 5 – ладьевидная кость; 6 – медиальная клиновидная кость; 7 – промежуточная клиновидная кость; 8 – I плюсневая кость; 9,10 – осеовидная кость; 11 – проксимальная фаланга большого пальца; 12 – дистальная фаланга большого пальца; 13 – V плюсневая кость; 14 – латеральная клиновидная кость; 15 – бугристая V плюсневой кости; 16 – кубовидная кость; 17 – малоберцовая кость.

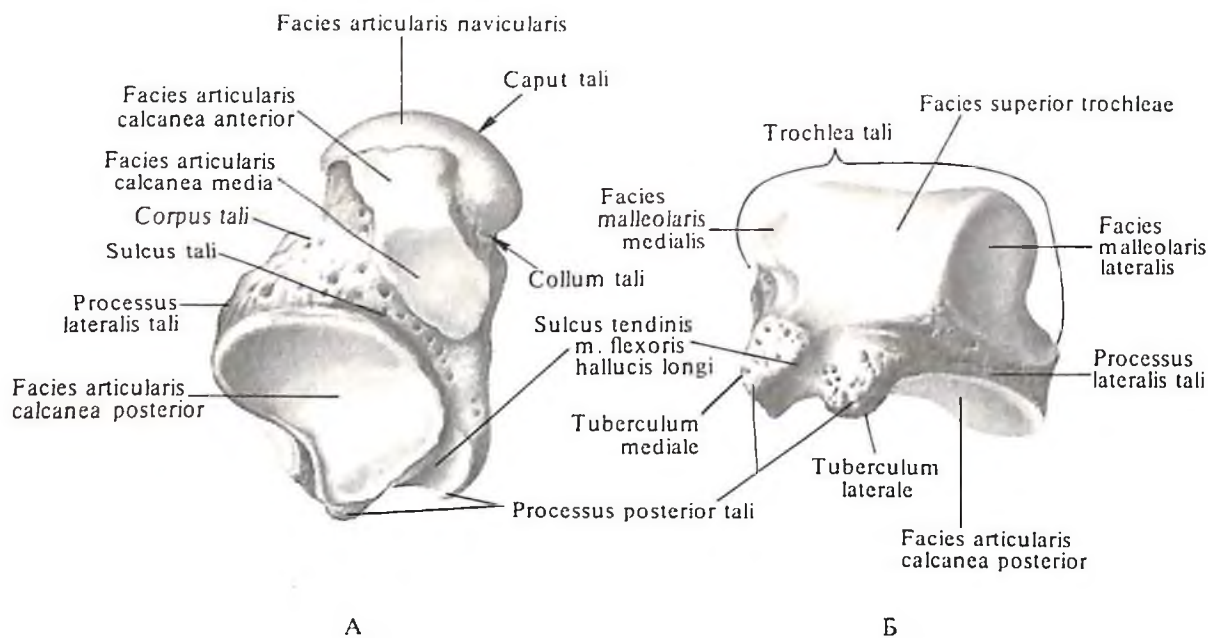


193. Кости стопы, *ossa pedis*, правой. (Латеральная поверхность.)

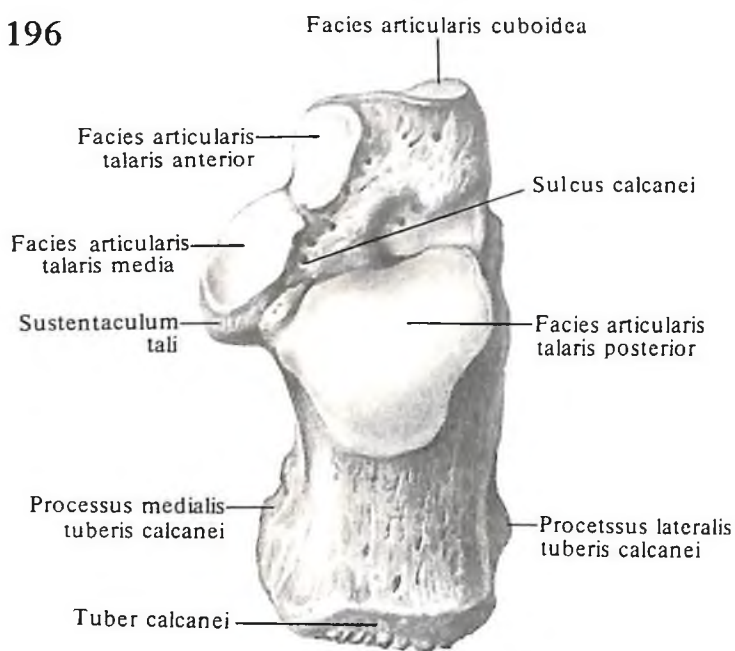


194. Кости стопы, *ossa pedis*, правой. (Медиальная поверхность.)

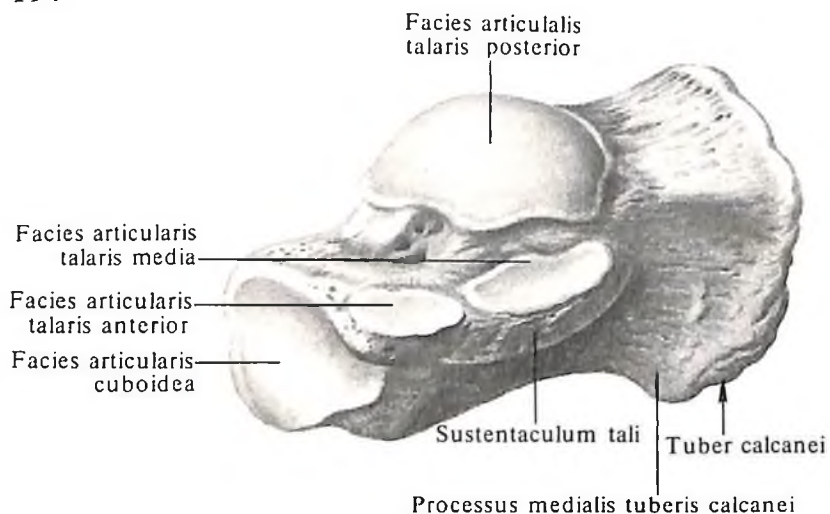
195



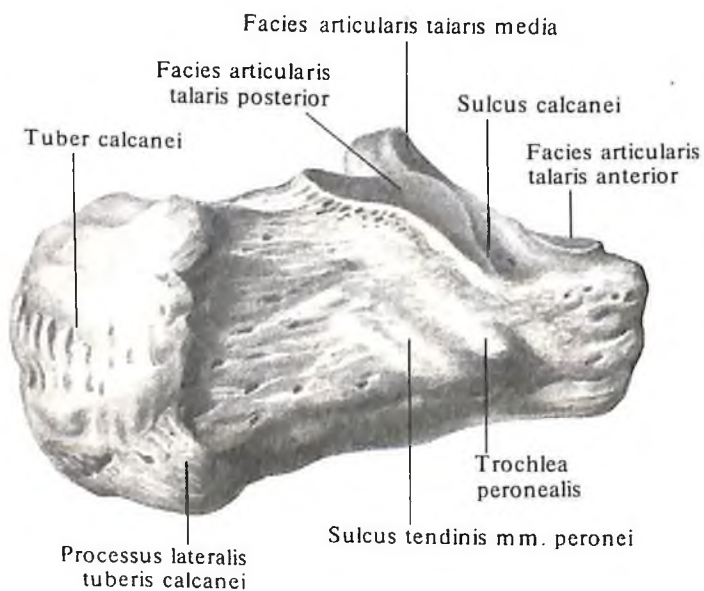
196



197



198



195. Таранная кость, talus, правая.

А – вид снизу; Б – вид сзади.

196. Пяточная кость, calcaneus, правая; вид сверху.

197. Пяточная кость, calcaneus, правая. (Заднелатеральная поверхность.)

198. Пяточная кость, calcaneus, правая. (Переднемедиальная поверхность.)

видной костью, *os cuneiforme intermedium*, и со II плюсневой костью, *os metatarsale II*.

Промежуточная клиновидная кость, *os cuneiforme intermedium*, имеет суставные площадки: на медиальной поверхности – для сочленения с медиальной клиновидной костью, *os cuneiforme mediale*, на латеральной стороне – для сочленения с латеральной клиновидной костью, *os cuneiforme laterale*.

Латеральная клиновидная кость, *os cuneiforme laterale*, также имеет две суставные поверхности: с медиальной стороны для сочленения с промежуточной клиновидной костью, *os cuneiforme intermedium*, и основанием II плюсневой кости, *os metatarsale II*, а с латеральной – с кубовидной костью, *os cuboideum*.

Кубовидная кость

Кубовидная кость, *os cuboideum* (см. рис. 203, 204), располагается снаружи от латеральной клиновидной кости, впереди пяточной кости и позади основания IV и V плюсневых костей.

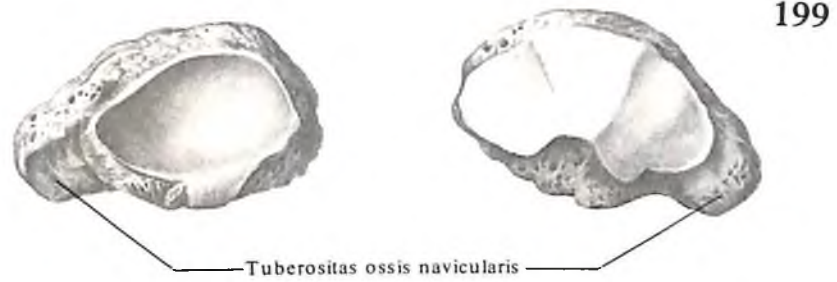Верхняя поверхность кости шероховатая, на медиальной находятся суставные площадки для сочленения с латеральной клиновидной костью, *os cuneiforme laterale*, и ладьевидной костью, *os naviculare*. На латеральном крае кости имеется направленная книзу бугристость кубовидной кости, *tuberositas ossis cuboidei* (см. рис. 193). Кпереди от нее начинается борозда сухожилия длинной малоберцовой мышцы, *sulcus tendinis m. peronei longi* (см. рис. 191), которая переходит на нижнюю поверхность кости и пересекает ее косо сзади и снаружи, кпереди и кнутри соответственно ходу сухожилия одноименной мышцы.

Задняя поверхность кости имеет седловидной формы суставную поверхность для сочленения с такой же суставной поверхностью пяточной кости. Выступ нижнемедиального участка кубовидной кости, граничащий с краем данной суставной поверхности, получил название пяточного отростка, *processus calcanei*. Он обеспечивает поддержку переднего конца пяточной кости.

Передняя поверхность кубовидной кости имеет разделенную гребешком суставную поверхность для сочленения с IV и V плюсневыми костями, *os metatarsale IV et os metatarsale V*.

Плюсневые кости

Плюсневые кости, *ossa metatarsalia* (см. рис. 164, 190–194, 205), представлены пятью (I–V) тонкими длинными костями, расположенными впереди предплюсны. В каждой плюсневой кости различают тело, *corpus*, и два эпифиза: проксимальный –



A

Б



A

Б



A

Б



A

Б

199. Ладьевидная кость, *os naviculare*, правая.

A – вид сзади; Б – вид спереди.

200. Медиальная клиновидная кость, *os cuneiforme mediale*, правая.

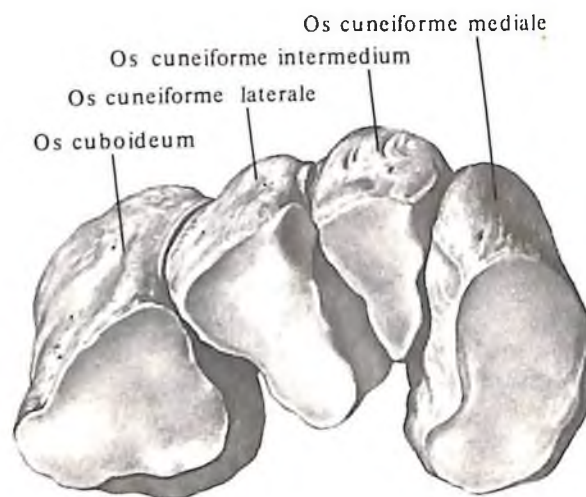
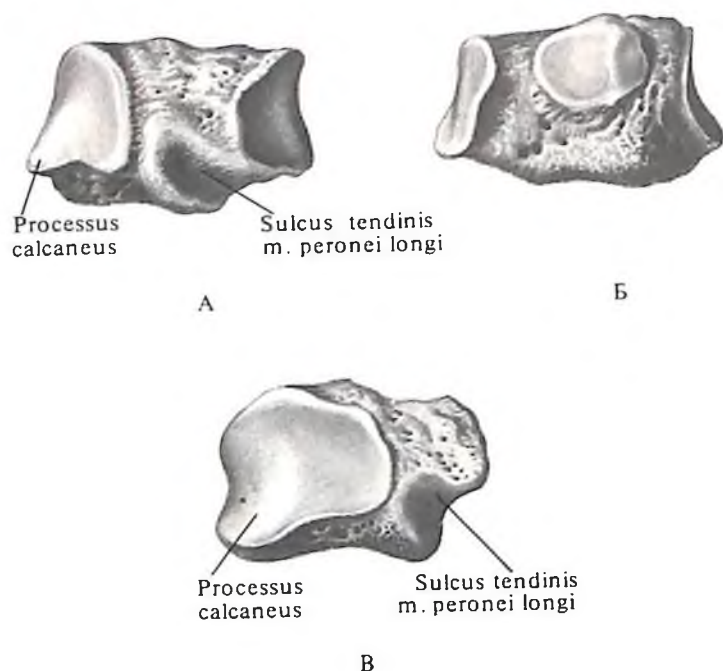
A – медиальная поверхность; Б – латеральная поверхность.

201. Промежуточная клиновидная кость, *os cuneiforme intermedium*, правая.

A – медиальная поверхность; Б – латеральная поверхность.

202. Латеральная клиновидная кость, *os cuneiforme laterale*, правая.

A – медиальная поверхность; Б – латеральная поверхность.



203. Кубовидная кость, *os cuboideum*, правая.

А – латеральная поверхность; Б – медиальная поверхность; В – задняя поверхность.

204. Кости предплюсны, *ossa tarsi*, правые.

(Кубовидная и клиновидная кости, участвующие в формировании поперечного свода стопы.)

основание, *basis*, и дистальный – головку, *capit*.

Счет костей ведется со стороны медиального края стопы (от большого пальца к мизинцу). Из 5 плюсневых костей I кость короче, но толще остальных, II кость самая длинная. Тела плюсневых костей трехгранные. Верхняя, тыльная, поверхность тела несколько выпуклая, остальные две – нижние (подошвенные) поверхности, сходятся внизу, образуя заостренный гребешок.

Основания плюсневых костей представляют наиболее массивную их часть. Они имеют форму клина, который своей расширенной частью у I–IV плюсневых костей направлен вверх, а у V плюсневой кости – в медиальную сторону. Боковые поверхности оснований имеют суставные площадки, посредством которых смежные плюсневые кости сочленяются между собой.

На задних поверхностях оснований расположены суставные поверхности для сочленения с костями предплюсны. На нижней поверхности основания I плюсневой кости располагается *бугристость I плюсневой кости*, *tuberositas ossis metatarsalis primii*. У V плюсневой кости в латеральном отделе основания также имеется *бугристость V плюсневой кости*, *tuberositas ossis metatarsalis quinti*, которая хорошо прощупывается. Передние концы, или головки, плюсневых костей сдавлены с боков. Периферический от-

дел головок имеет сферической формы суставные поверхности, сочленяющиеся с фалангами пальцев. На нижней поверхности головки I плюсневой кости, по бокам, имеются две небольшие гладкие площадки, к которым прилегают *сесамовидные кости*, *ossa sesamoidea*, большого пальца стопы. Головка I плюсневой кости хорошо прощупывается.

Кроме указанных сесамовидных костей в области плюснефалангового сочленения большого пальца, встречаются одна сесамовидная кость в межфаланговом сочленении этого же пальца, а также непостоянные сесамовидные кости в толще сухожилия длинной малоберцовой мышцы, в области подошвенной поверхности кубовидной кости.

Между костями плюсны имеется 4 *межкостных промежутка*, *spatia interossea metatarsi*, которые заполнены межкостными мышцами.

Кости пальцев (фаланги)

Кости пальцев, *ossa digitorum*, представлены фалангами, *phalanges* (см. рис. 164, 190–194, 206). По форме, числу и взаимоотношениям они соответствуют фалангам пальцев кисти. В каждой фаланге различают *тело*, *corpus phalangis*, и *два эпифиза*: задний, проксимальный, эпифиз – *основание фаланги*,

basis phalangis, и передний, дистальный, эпифиз – *головку фаланги*, *capit phalangis*. Поверхности головок *проксимальных и средних фаланг*, *phalanx proximalis et phalanx medialis*, имеют форму блока.

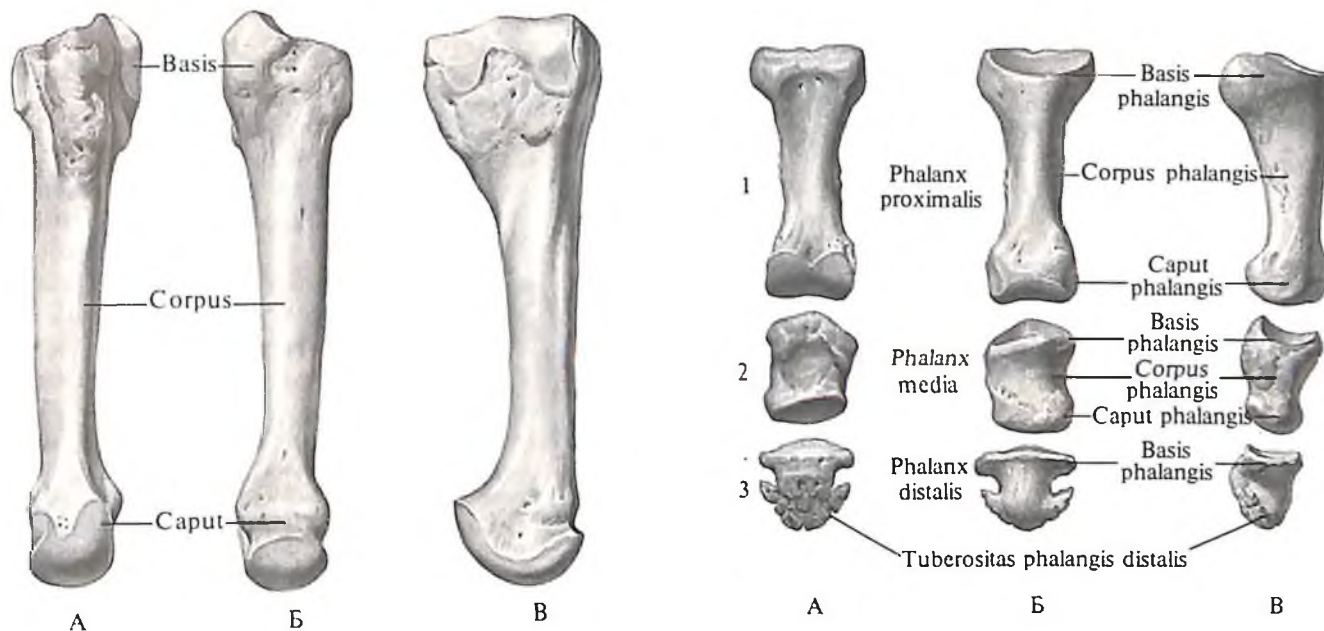
На дистальном конце каждой *дистальной фаланги*, *phalanx distalis*, расположен *бугорок дистальной фаланги*, *tuberositas phalangis distalis*.

РАЗВИТИЕ И ВОЗРАСТНЫЕ ОСОБЕННОСТИ КОСТЕЙ

Костная ткань развивается из малодифференцированной соединительной ткани – скелетной мезенхимы. При этом развитие ее осуществляется двумя путями.

Большинство костей проходит три стадии развития: соединительнотканную, хрящевую и костную. Такие кости, формирующиеся на основе хрящевой модели, называются хрящевыми. К ним относятся кости туловища, конечностей и некоторые отделы основания черепа (рис. 207–214).

Закладка некоторых костей происходит непосредственно в зародышевой соединительной ткани, и кости проходят две стадии развития: соединительнотканную и костную. Такие кости, развивающиеся как бы „укороченным“ путем, минуя стадию хряща-предшественника, называются пере-



205. Плюсневая кость III, os metatarsale III, правая.

А – тыльная поверхность; Б – подошвенная поверхность; В – латеральная поверхность.

206. Фаланги III пальца стопы, правой.

1 – проксимальная; 2 – средняя; 3 – дистальная. А – тыльная поверхность; Б – подошвенная поверхность; В – латеральная поверхность.

пощади. К ним относятся все кости свода черепа, некоторые кости лица, часть ключицы (см. рис. 207).

Перепончатые кости растут в скелетогенной мезенхиме из островков остеонидной ткани, появляющихся в своде черепа соответственно центрам будущих костей. Остеонидная ткань окружена каймой из остеобластов, которые продуцируют основное вещество и сами оказываются замурованными в нем. На поверхности новообразованного основного вещества выделяются новые генерации остеобластов, и процесс повторяется. Вначале островки остеонидной ткани округлые, затем они начинают вытягиваться и объединяться между собой тяжами – формируется первичная сеть перекладин, причем в остеонидной ткани появляются пучки волокон и откладываются минеральные соли, в результате чего формируется волокнистая костная ткань.

Дальнейший рост перепончатой кости происходит путем оппозиции (наслоения) костной ткани на поверхности за счет камбиальных клеток надкостницы и новообразования костной ткани на краях костей и в ячейках мозговых полостей клеток эндоста. Образующая клетками периоста и эндоста костная ткань состоит из последовательно наслаивающихся друг на друга костных пластинок определенной ориентации. Такая кость носит название пластин-

чатой и появляется на участках костей свода черепа уже во внутриутробном периоде. Краевые отделы костей усиленно растут навстречу друг другу. В местах их контакта позже формируются швы.

В дальнейшем перепончатая кость моделируется по форме в соответствии с механическими требованиями. Это происходит в период перестройки костной ткани за счет смены процессов костеразрушения и костеобразования.

Вторичные кости развиваются из нескольких точек окостенения. Так, при развитии длинных костей окостенение начинается в передних отделах хрящевого зачатка кости. Здесь, под надхрящницей, соответственно середине диафиза появляется *первичная точка окостенения, punctum secundarium ossificationis*. Развивающаяся здесь костная ткань, как манжетка, окружает хрящевой зачаток; этот процесс носит название перихондрального окостенения. В участках хряща, окруженных костной манжеткой, нарушаются процессы питания, развиваются дистрофические явления. В эти участки врастают кровеносные сосуды, а вдоль них – костеобразующие клетки. Начинается процесс эндохондрального окостенения. Костеобразование распространяется к эпифизарным концам зачатка, причем в диафизе происходит объединение костной ткани, отложившейся путем перихондраль-

ного окостенения, с костной тканью, образовавшейся путем эндохондрального окостенения.

После начала окостенения диафизов в эпифизах появляются *вторичные точки окостенения, puncta secundaria ossificationis*. Это происходит вслед за усиленным размножением клеток в области метафизов и дистрофическими изменениями в центральных отделах хрящевых эпифизов. Из вторичных точек окостенения образуются костные эпифизы, которые до окончания процесса роста кости в длину отделены от диафиза эпифизарными хрящами.

Первичные и вторичные точки окостенения у девочек появляются раньше, чем у мальчиков.

ОСЕВОЙ СКЕЛЕТ

Скелет туловища

Источником развития костей является средний зародышевый листок – мезодерма. У эмбрионов на ранних этапах развития плотные массы мезодермы формируют парные выступы – сомиты, которые по расположению метамерны. Из передне-внутренней части сомита, составляющей так называемый склеротом, образуется позвонок.

Клетки склеротома мигрируют к срединной линии и скапливаются вокруг хорды – первичной струны тела, также образующейся из мезодермы. Скопление клеток на границе двух смежных сомитов составляет закладку тела позвонка. Из зачатка тела позвонка клетки мезенхимы распространяются латерально и кзади, образуя зачатки позвоночных дуг и ребер. В скоплении мезенхимных клеток начинает образовываться хрящевая ткань: формируются хрящевые закладки позвонков и ребер. К началу процесса окостенения хрящевые ребра отделяются от позвонков.

Позвонки (см. рис. 207–209), за исключением копчиковых, в конце 2-го месяца эмбрионального периода уже имеют одну точку окостенения в теле и две – в дугах. В течение 1-го года жизни точки окостенения в дуге позвонка, развиваясь дорсально, срастаются друг с другом. Этот процесс идет быстрее в шейных позвонках, чем в копчиковых. К 7 годам дуги позвонков, за исключением дуг I крестцового позвонка, как правило, сращены, но в крестцовом отделе они иногда остаются открытыми до 15–18 лет.

В период от 3 до 5 лет костные закладки дуги срастаются с закладкой тела позвонка; процесс раньше заканчивается в грудных позвонках. На краях тел позвонков появляются перихондральные кольца, которые впоследствии образуют краевые костные валики тел позвонков. Окостенение их идет

из дополнительных центров, слияние краевых костных тел с телом позвонка происходит в период от 16 до 20 лет.

Осификация остистых и поперечных отростков позвонков начинается из дополнительных вторичных точек окостенения, появляющихся на верхушках отростков, и заканчивается в период полового созревания или несколько позже.

Несколько иначе развиваются атлант и осевой позвонок. Срастание передней и задней дуг атланта в одну кость происходит в возрасте 5–6 лет. При этом еще до образования костной передней дуги позвонка в ее хрящевой закладке появляется участок со своей парой точек окостенения, который в возрасте 4–5 лет присоединяется к телу осевого позвонка, образуя зуб. Последний соединяется с внутренней поверхностью передней дуги атланта, образуя атлантоосевой сустав.

Сращение крестцовых позвонков происходит сравнительно поздно: на 18–25-м году жизни. После 15 лет начинается срастание трех нижних, а к 25 годам – двух верхних крестцовых позвонков.

Копчиковые позвонки рудиментарны. Их окостенение происходит длительно и неравномерно: точки окостенения появляются в I позвонке на 2–3-й неделе после рождения, во II – в период от 4 до 8 лет, в III – от 9 до 13 лет и, наконец, в IV позвонке – к 15 годам. Позвонки срастаются друг с другом после 30 лет, причем процесс срастания, как и в крестце, раньше начинается в нижних копчиковых позвонках.

Позвоночный столб как целое с возрастом изменяется по величине и форме. В первые два года жизни он растет особенно интенсивно, почти удваиваясь по длине. Затем до 16 лет рост в длину замедляется, после чего позвоночный столб снова активно растет, достигая у взрослого длины, превышающей более чем в 3 раза длину позвоночного столба новорожденного. Считают, что до 2 лет позвонки увеличиваются также интенсивно, как и межпозвоночные диски, а после 7 лет относительная величина диска значительно уменьшается. *Студенистое ядро, nucleus pulposus*, у детей и подростков содержит большое количество воды и имеет относительно больший объем, чем у взрослого. У новорожденного позвоночный столб в переднезаднем направлении прямой. В дальнейшем в результате формообразующих влияний механических факторов, мышц (поза сидения, стойка, тяжесть головы и др.) появляются изгибы. В первые 3 мес жизни происходит образование шейного изгиба (шейный лордоз). Грудной изгиб (грудной кифоз) формируется к 6–7 мес, поясничный изгиб (поясничный лордоз) достаточно ясно сформиро-

ван к концу 1-го года жизни в связи с позой стояния.

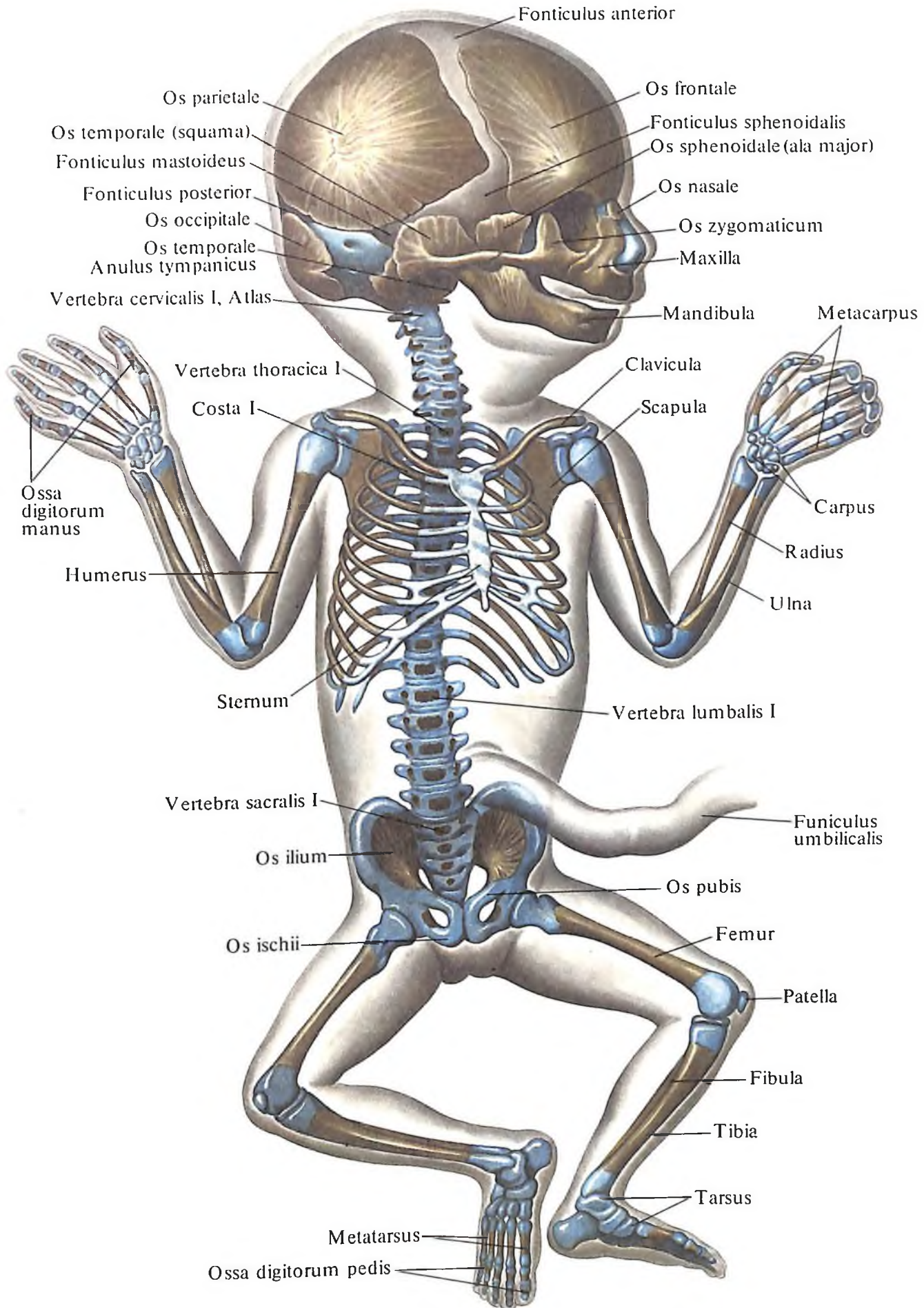
Закладка ребер состоит вначале из мезенхимы, которая залегает между мышечными сегментами. Здесь формируется хрящ, процесс окостенения которого начинается со 2-го месяца внутриутробного периода перихондрально (*ossificatio perichondralis*), а несколько позже – эндохондрально (*ossificatio endochondralis*). Костная ткань в теле ребра откладывается на переднем конце. Точки окостенения в области угла ребер и в области головки появляются в возрасте 15–20 лет.

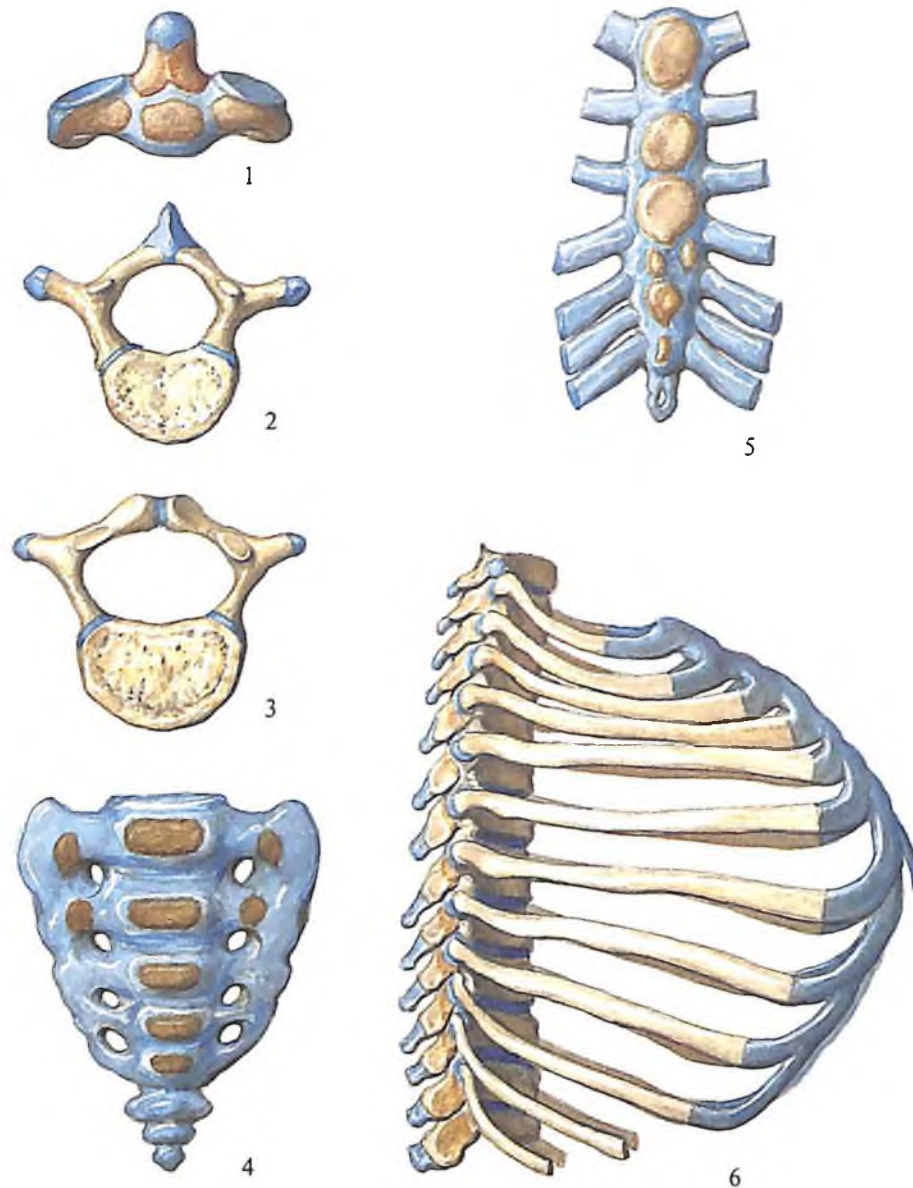
Передние края верхних девяти ребер соединяются с каждой стороны хрящевыми грудными полосками, которые, приблизившись друг к другу сначала в верхних отделах, а затем и в нижних, срастаются между собой, формируя таким образом *грудину, sternum*. Этот процесс протекает на 3–4-м месяце внутриутробного периода. Грудина развивается из первичных точек окостенения, появляющихся в рукоятке и теле, и вторичных точек окостенения, формирующих ключичные вырезки и мечевидный отросток. Процесс окостенения частей грудины протекает неравномерно: в рукоятке первичная точка окостенения появляется на 6-м месяце внутриутробного периода, и лишь к 10-му году жизни происходит слияние частей тела; сращение их заканчивается к 18 годам. В мечевидном отростке вторичная точка окостенения появляется к 6 годам, но нередко он остается хрящевым. Грудина в целом окостенеет в возрасте 30–35 лет, а иногда и позже.

Грудная клетка, compages thoracis, формируется по мере развития органов грудной и брюшной полостей, под влиянием тяги мышц, положения тела и др. Основные образования грудной клетки: спинные борозды, боковые стенки, верхняя и нижняя апертуры, реберная дуга, подгрудинный угол и др. – изменяют конфигурацию в том или другом периоде своего развития, приобретая особенности грудной клетки взрослого человека. Грудная клетка развивается соответственно четырем основным периодам: от рождения до двухлетнего возраста отмечается очень интенсивное развитие; от 3 до 7 лет развитие происходит достаточно быстро, но медленнее, чем в первом пе-

207. Плод 4 мес (рисунок с рентгенограммы).

(Желтого цвета – костная ткань, голубого – хрящевая ткань, серого цвета между костями черепа – соединительная ткань.)





208. Кости туловища (новорожденный).

1 – осевой позвонок, axis; 2 – III грудной позвонок, vertebra thoracica III; 3 – II поясничный позвонок, vertebra lumbalis II; 4 – крестец, os sacrum; 5 – грудина, sternum; 6 – грудная клетка, compages thoracis.

риоде; от 8 до 12 лет процессы роста и развития замедляются; в период полового созревания вновь отмечаются увеличение размеров и изменение формы грудной клетки, что продолжается до 20–25 лет. В дальнейшем рост замедляется и заканчивается к 25 годам.

Кости черепа

Череп, cranium (см. рис. 114, 115, 207, 210), является частью осевого скелета и образуется костями черепа и костями лица. Кости черепа в свою очередь формируют свод

черепа и основание, развивающиеся различно.

Кости свода по развитию перепончатые, т. е. формируются непосредственно в зародышевой скелетогенной мезенхиме. К перепончатым костям черепа относятся теменные кости, лобная чешуя, чешуйчатая и барабанная части височной кости, крылья клиновидной кости, верхняя часть затылочной чешуи.

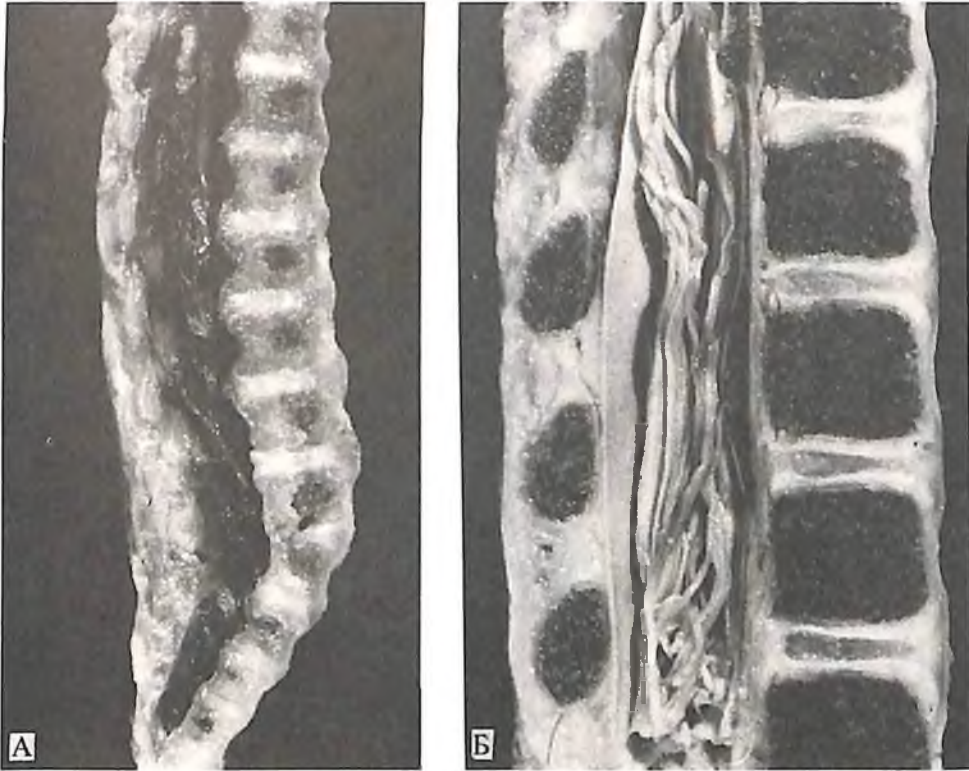
Большая часть костей основания черепа развивается на основе предшествующего хряща, т. е. являются хрящевыми.

Кости лица, кроме небной, и **слуховые ко-**

сточки, ossicula auditiva, формируются из материала жаберных дуг.

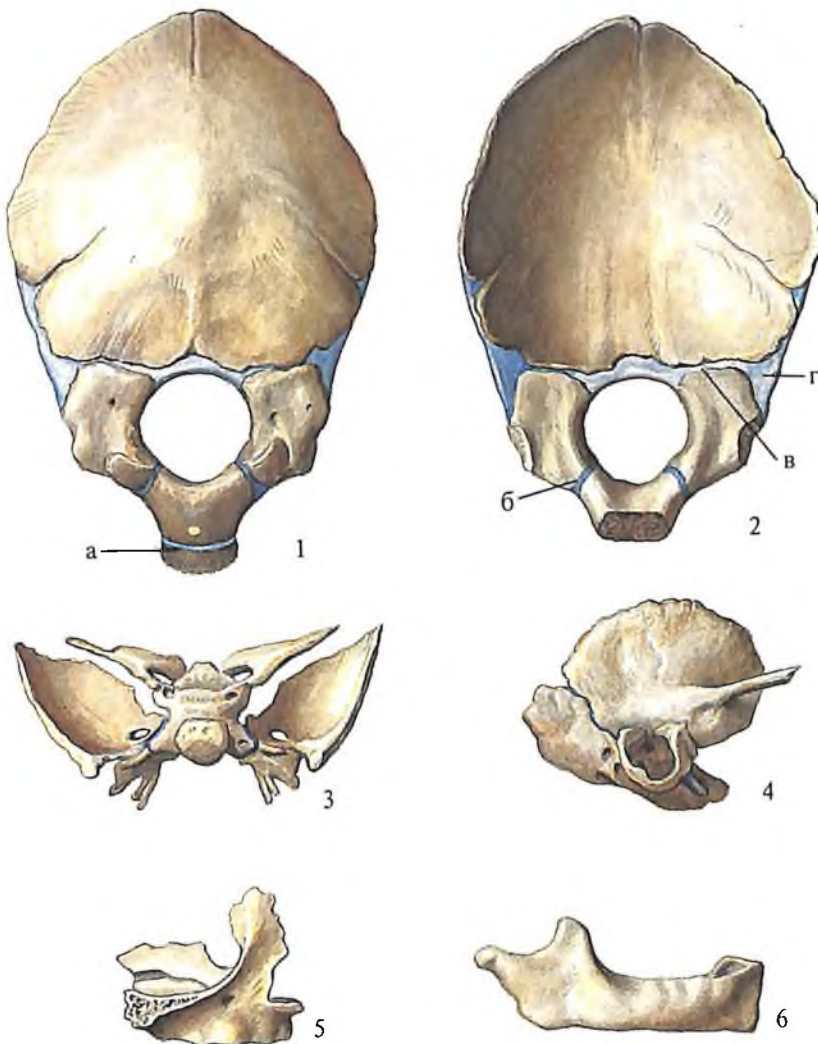
Каждая из костей черепа и лица имеет определенные особенности развития и поэтому описывается отдельно.

Затылочная кость, os occipitale, возникает из точек окостенения, концентрирующихся вокруг большого (затылочного) отверстия. На 6-й неделе эмбрионального развития появляются две точки окостенения впереди отверстия, на 8–9-й неделе – две по бокам и три точки позади затылочного отверстия, причем развитие идет по типу эндохондрального окостенения. До момента сли-



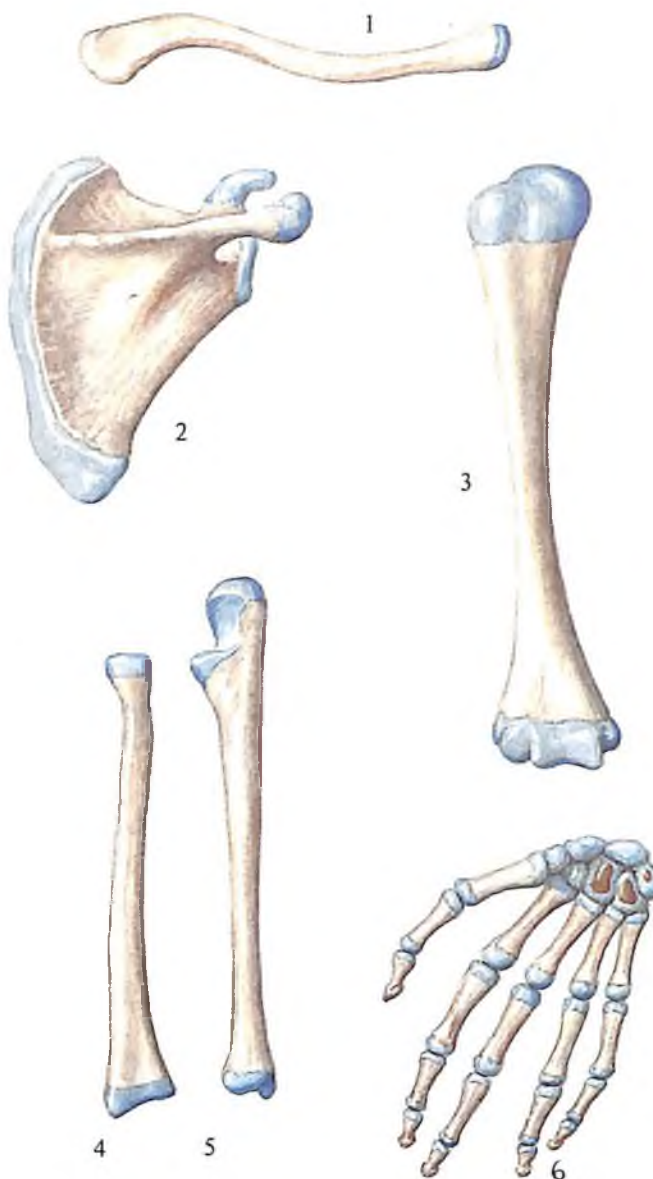
209. Сагиттальные распилы позвоночного столба (фотография).

А – плод 27 нед; Б – ребенок 1½ мес.



210. Кости черепа, ossa cranii (новорожденный).

1 – затылочная кость *os occipitale*, вид снаружи; 2 – затылочная кость, *os occipitale*, вид изнутри (а – клиновидно-затылочный синхондроз, *synchondrosis spheno-occipitalis*; б – передний внутризатылочный синхондроз, *synchondrosis intraoccipitalis anterior*; в – задний внутризатылочный синхондроз, *synchondrosis intraoccipitalis posterior*; г – каменисто-затылочный синхондроз, *synchondrosis petro-occipitalis*); 3 – клиновидная кость, *os sphenoidale*; 4 – височная кость, *os temporale*; 5 – верхняя челюсть, *maxilla*; 6 – нижняя челюсть, *mandibula*.

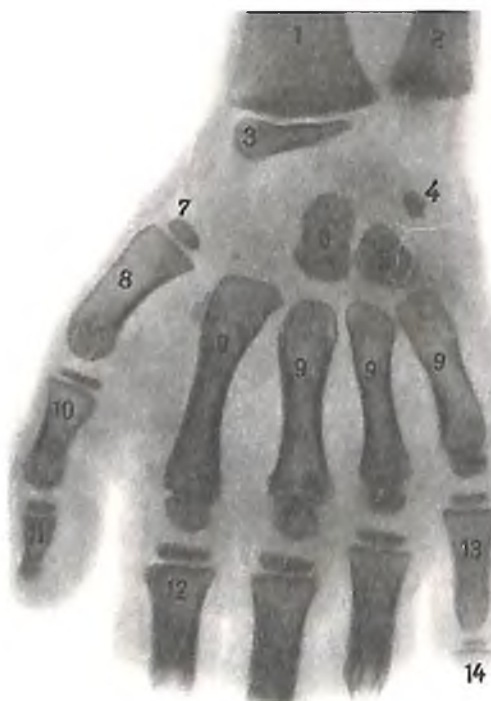

211. Кости верхней конечности, ossa membri superioris, правой (новорожденный).

1 – ключица, *clavicula*; 2 – лопатка, *scapula*;
3 – плечевая кость, *humerus*; 4 – лучевая кость,
radius; 5 – локтевая кость, *ulna*; 6 – кости
кисти, *ossa manus*.

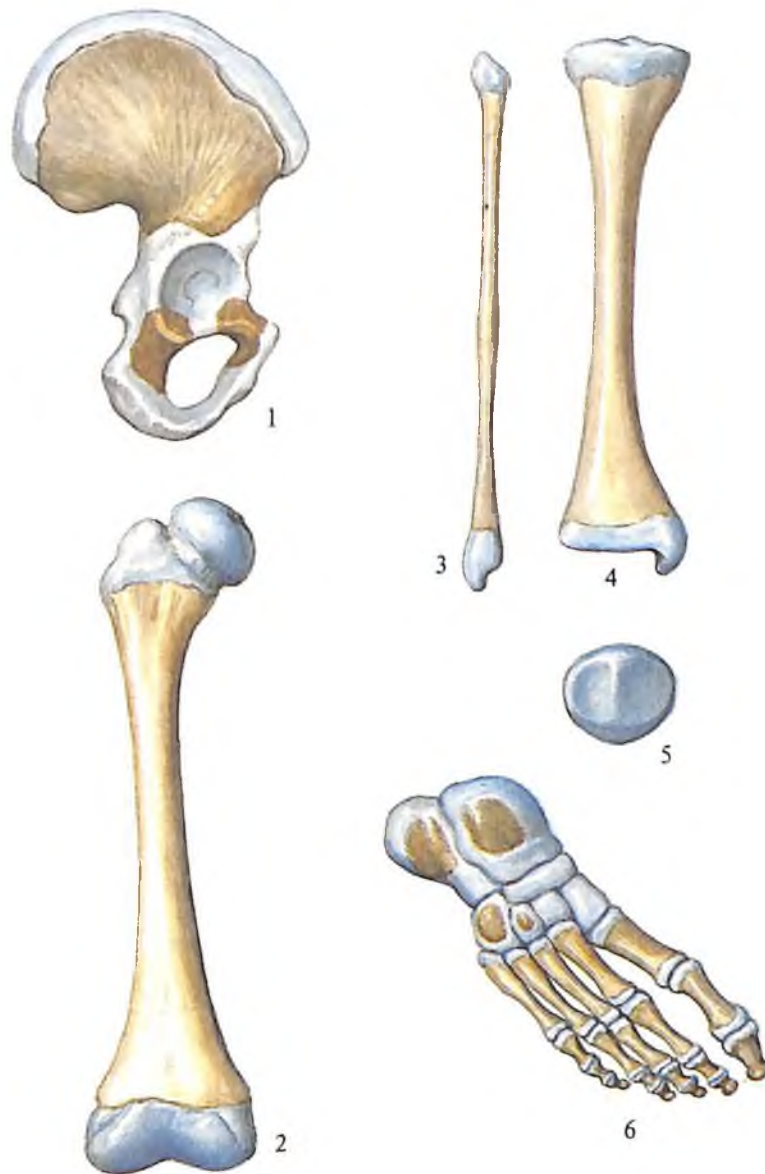
212. Кости кисти ребенка 1½ лет (рентгенограмма).

1 – лучевая кость; 2 – локтевая кость; 3 –
шиловидный отросток лучевой кости; 4 –
трехгранная кость; 5 – крючковидная кость;
6 – головчатая кость; 7 – проксимальный
эпифиз I пястной кости; 8 – I пястная кость;
9 – пястные кости; 10 – проксимальная
фаланга большого пальца; 11 – дистальная
фаланга большого пальца; 12 – проксимальная
фаланга указательного пальца; 13 –
проксимальная фаланга мизинца; 14 – средняя
фаланга мизинца.



яния всех четырех отделов кости они разделены хрящами. Хрящ между базилярной частью и латеральными получает название *внутризатылочный синхондроз, synchondrosis intra-occipitalis*, в котором различают *передний внутризатылочный синхондроз, synchondrosis intra-occipitalis anterior* (парный), а между латеральными частями и затылочной чешуей – *задний внутризатылочный синхондроз, synchondrosis intra-occipitalis posterior*. В месте соединения базилярной части и тела клиновидной кости располагается *клиновидно-затылочный синхондроз, synchondrosis spheno-occipitalis*. Полное соединение частей кости начинается в 2–4 года и заканчивается в 8–10 лет. Срастание базилярной части затылочной кости с телом клиновидной заканчивается к 20 годам. Верхняя часть затылочной чешуи развивается из двух точек окостенения, появляющихся по обоим сторонам от срединной плоскости.

Теменная кость, os parietale, развивается из двух точек окостенения, которые появля-



213. Кости нижней конечности, ossa membri inferioris, правой (новорожденный).

1 – тазовая кость, os coxae; 2 – бедренная кость, femur; 3 – малоберцовая кость, tibia; 4 – большеберцовая кость, fibula; 5 – надколенник, patella; 6 – кости стопы, ossa pedis.

ются в области будущих теменных бугров на 8–10-й неделе внутриутробного развития и сливаются между собой. При этом процесс окостенения идет радиально по отношению к теменному бугру. После рождения углы теменных костей отсутствуют, а края кости разделены широкими прослойками соединительной ткани. Окостенение заканчивается только на 2-м году жизни. Верхние и нижние височные линии отчетливо начинают формироваться к 12–15 годам.

Лобная кость, os frontale, развивается как перепончатая, за исключением носовой части, которая образуется на основе хряща. На 8–9-й неделе внутриутробного развития появляются парные точки окостенения в области будущих бугров и надглазничных краев, соединяющихся в одну кость в возрасте 7–8 лет. В связи с этим при рождении лобная кость состоит из двух половин, сращение которых по средней плоскости начинается с 6-го месяца после рождения и заканчивается на 3-м году формированием

метопического шва, sutura metopica, сохраняющегося до 5 лет.

Клиновидная кость, os sphenoidale, развивается почти целиком на основе хряща. Кость формируется из точек окостенения, появляющихся в конце 2-го месяца развития зародыша в хрящевой закладке тела кости (передняя и задняя точки), в каждом из крыльев и в медиальной пластинке крыловидных отростков. Малые крылья соединяются с телом кости на 6–7-м месяце, а большие крылья – после рождения.

Решетчатая кость, os ethmoidale, развивается как хрящевая. Раньше всего точки окостенения появляются в средней (на 4-м месяце внутриутробного развития) и в верхней (на 5-м месяце) носовых раковинах. Затем на 9-м месяце появляются две точки окостенения решетчатой пластинки. На 6-м месяце после рождения формируется точка окостенения глазничной пластинки. Последняя очень быстро окостеневает. На 2-м году жизни над решетчатой пластинкой

появляются две точки окостенения, которые в дальнейшем, сливаясь, образуют пещиный гребень. На 6–8-м году жизни окостеневае перпендикулярная пластинка, а к 12–14 годам окончательно формируются решетчатые ячейки лабиринта.

Пазухи костей черепа формируются в процессе развития костных ячеек и поло-

стей, в которые врастае слизистая оболочка. Так, при формировании лобной пазухи слизистая оболочка врастае со стороны ячеек решетчатой кости, а при формировании клиновидной пазухи – со стороны полости носа.

Височная кость, os temporale, формируется из четырех закладок, дающих начало че-

дае начало его наружной части, скуловому отростку, передненаружной части тела кости и задненаружной стенке альвеолярного отростка. Средняя точка развивается в лобный отросток и часть тела. Из внутренней задней точки формируются задние $\frac{2}{3}$ небного отростка и внутренняя стенка альвеолярного отростка соответственно клыку и молярам. Из внутренней передней точки окостенения образуются резцовая кость – часть альвеолярного отростка, соответствующая резцам, и передняя часть небного отростка. На 5-м месяце точки окостенения сливаются, причем у новорожденного сохраняется резцовый шов, соединяющий резцовую кость с остальной частью верхней челюсти. Пазухи верхней челюсти, появляясь на 6-м месяце внутриутробного периода, окончательно формируются к 12–14 годам.

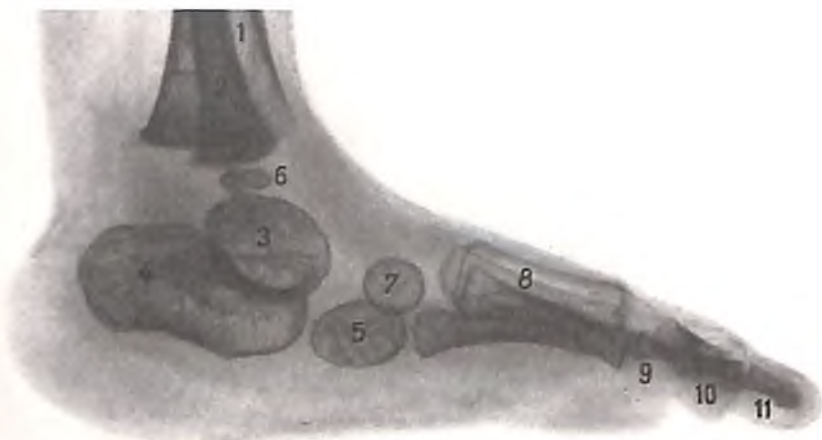Небная кость, os palatinum, перепончатая. Развивается из одной точки окостенения, которая появляется на 2-м месяце внутриутробного периода в месте соединения перпендикулярной и горизонтальной пластинок.

Скуловая кость, os zygomaticum, также перепончатая. Образуется из одной точки окостенения, которая появляется в конце 2-го месяца внутриутробного периода.

Нижняя челюсть, mandibula, по развитию смешанная: ее отростки, мышелковый и венечный, являются хрящевыми, остальная часть развивается как перепончатая. Кость закладывается как парная. Каждая половина ее в виде желоба окружает хрящ первой жаберной дуги, который к 5-му месяцу внутриутробного периода рассасывается, при этом нижний участок желоба образует подбородочную косточку, а верхний конец хряща служит основанием для развития слуховых косточек. Обе половины начинают соединяться на 3-м месяце после рождения, при этом образуется подбородочный симфиз. Полное срастание костных частей заканчивается к двухлетнему возрасту.

Подъязычная кость, os hyoideum, вторичная, развивается из 5 точек: из одной формируется тело, а из других – большие и малые рога. Точки окостенения в теле и больших рогах появляются в конце внутриутробного периода или вскоре после рождения; малые рога окостеневают к 13–15 годам. Сращение больших рогов с телом происходит довольно поздно, к 30–40 годам, иногда позже, а малые рога срастаются с телом подъязычной кости к старости.

Возрастные отличия черепа в целом, его топографических участков и отдельных костей выражаются прежде всего в различных соотношениях размеров мозгового и лицевого отделов. Эти различия, а также



214. Кости стопы ребенка 1 года (рентгенограмма).

1 – большеберцовая кость; 2 – малоберцовая кость; 3 – таранная кость; 4 – пяточная кость; 5 – кубовидная кость; 6 – дистальный эпифиз малоберцовой кости; 7 – латеральная клиновидная кость; 8 – плюсневые кости; 9 – проксимальные фаланги пальцев; 10 – средние фаланги пальцев; 11 – дистальные фаланги пальцев.

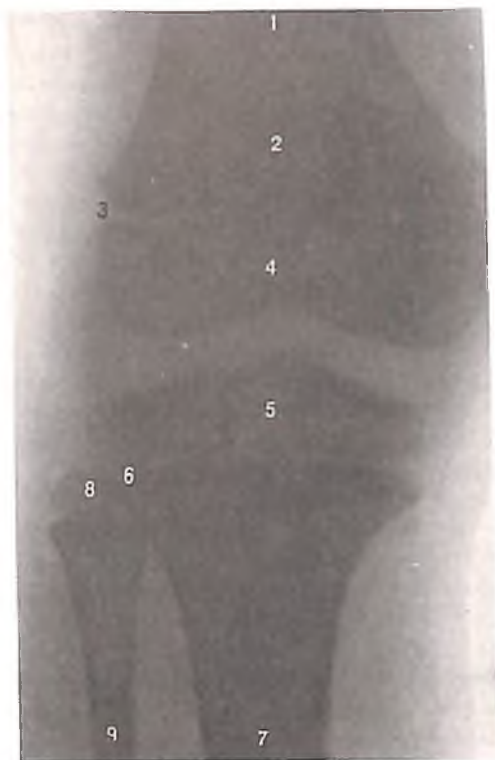суйчатой, барабанной и каменистой частям. Точки окостенения появляются в чешуйчатой части в начале, а в барабанной – в конце 3-го месяца, в каменистой части – на 5-м месяце внутриутробного периода, а в шиловидном отростке – в конце 1-го года жизни. Слуховой проход у новорожденного еще не сформирован, так как барабанная часть образует неполное кольцо (см. рис. 97). В первые годы жизни это кольцо разрастается и вместе с чешуйчатой частью образует костную часть наружного слухового прохода. Полное окостенение височной части заканчивается к 6 годам.

Нижняя носовая раковина, concha nasalis inferior, – хрящевая кость. Развивается из одной точки окостенения, которая появляется в начале 3-го месяца внутриутробного периода.

Слезная кость, os lacrimale, перепончатая, развивается из одной точки окостенения, появляющейся на 3-м месяце внутриутробного периода.

Сошник, vomer, – перепончатая кость. Развивается из двух – правой и левой – точек окостенения, возникающих в течение 2-го месяца внутриутробного периода. В дальнейшем правая и левая пластинки срастаются, а находящийся между ними хрящ перегородки носа после рождения рассасывается.

Верхняя челюсть, maxilla, – перепончатая кость. Она развивается из 5 точек окостенения: наружных (верхней и нижней), внутренних (передней и задней) и средней. Наружная верхняя точка образует медиальную часть дна глазницы, наружная нижняя



215. Эпифизарные хрящи (рентгенограмма).

(Правый коленный сустав ребенка 12 лет.)

1 - диафиз бедра; 2 - надколенник; 3 - зона эпифизарного хряща; 4 - дистальный эпифиз бедра; 5 - проксимальный эпифиз большеберцовой кости; 6 - зона эпифизарного хряща; 7 - диафиз большеберцовой кости; 8 - проксимальный эпифиз малоберцовой кости; 9 - диафиз малоберцовой кости.

толщина костей, величина ямок и полостей черепа, наличие родничков и синостозирование швов черепа и др. определяют ростом и развитием черепа. Выделяют 5 периодов развития черепа. Первый период - от рождения до 7 лет - характеризуется активным ростом черепа, интенсивным увеличением его объема. При этом несколько суживаются швы и постепенно уменьшается величина *родничков, fonticuli*. Оформляются полости носа и глазниц; заметно изменяется рельеф нижней челюсти. Во втором периоде - от 7 до 14 лет - изменение размеров и формы черепа и его частей не настолько активно, как в первом, однако ямки, сосцевидный отросток, полости глазниц и носа заметно увеличиваются. Третий период охватывает возраст от полового созревания до 25 лет. В это время формируются лобные отделы и удлиняется лицевой череп, заметно увеличивается область скуловых дуг, больше выступают лобные бугры. В течение четвертого периода - от 25 до 45 лет - происходит окостенение швов. Наблюдения показали, что преждевременное окостенение стреловидного шва ведет к формированию коротких, а вечного шва - длинных черепов. Пятый период - 45 лет и более - характеризуется атрофией лицевого, а затем и мозгового черепа, постепенным уменьшением числа зубов, что влияет на форму челюстей: сглаживаются альвеолярные отростки и части, увеличивается угол нижней челюсти, лицевой череп уменьшается в размерах.

ДОБАВОЧНЫЙ СКЕЛЕТ

Развитие скелета конечностей начинается с 6-й недели жизни зародыша. Зачатки конечностей представлены скоплениями скелетогенной мезенхимы, а к концу той же недели различимы отдельные крупные кости. В течение 7-й недели формируются зачатки многих более мелких костей, а к 8-й неделе уже имеются хрящевые закладки всех костей.

В течение 8-й недели в длинных костях появляются первичные центры окостенения. К этому времени уже окостеневает ключица, которая является одной из наиболее рано формирующихся костей скелета. В начале 9-й недели появляются точки окостенения в костях поясов верхней и нижней конечностей.

Кости верхней конечности

Кости верхней конечности (см. рис. 207, 211), за исключением ключицы, развиваются как хрящевые. *Лопатка, scapula*, формируется из одной первичной точки окостенения и 6-8 вторичных. Первичная точка

появляется в средней части лопатки в конце 2-го месяца внутриутробного периода; из нее образуется большая часть кости. Вторичные точки окостенения появляются в возрасте от 11 до 18 лет и дают начало развитию костных отростков, суставной впадины, нижнего угла и медиального края лопатки. Полное сращение всех частей лопатки происходит в возрасте от 20 до 24 лет.

Ключица, clavícula, - кость, в которой раньше всего начинается и позже всего заканчивается окостенение. Она образуется из двух центров окостенения. Отдельные части ключицы развиваются по-разному. Большая часть ее формируется по типу перепончатой кости. Грудинный конец формируется как хрящевая кость. Первичная точка окостенения в середине зачатка появляется на 6-й неделе развития зародыша. Здесь формируется перепончатая кость. Процесс распространяется и на акромальный конец кости. На 16-18-м году появляется добавочная точка окостенения в грудинном конце. Сращение его с ключицей происходит к 22-24 годам.

Плечевая кость, humerus, развивается из 8 точек окостенения: первичной и 7 вторичных. Первичная точка появляется на 2-м месяце внутриутробного периода. Из нее образуются тело и медиальный надмыщелок. Из трех вторичных точек формируется верхний эпифиз, а из 4 точек - нижний эпифиз. Все вторичные точки окостенения появляются на первом году жизни и даже значительно позже (например, точка наружного надмыщелка - к 11 годам), причем у девочек раньше, чем у мальчиков. Заканчивается процесс окостенения также в разное время. Сращение проксимального эпифиза с диафизом происходит в 20-25 лет, дистального эпифиза с диафизом - к 20 годам.

Локтевая кость, ulna, развивается из 3 точек. Первая точка окостенения, появляющаяся на 2-м месяце внутриутробного периода, дает начало формированию диафиза кости, две вторичные точки - эпифизов: верхнего (появляется в 8-12 лет) и нижнего (появляется в 6-9 лет). Сращение всех частей кости с телом происходит к 18-22 годам.

Лучевая кость, radius, развивается из 4 точек окостенения: одной первичной - для тела, двух вторичных - для верхнего и нижнего эпифизов, и четвертой, дополнительной, - для бугристости лучевой кости. Бугристость появляется в 14 лет и срастается с диафизом к 18 годам. Первичная точка образуется на 2-м месяце внутриутробного периода, вторичная точка верхнего эпифиза - в 5-6 лет, нижнего - в 2-3 года.

Срастание с диафизом проксимального эпифиза происходит в 16–17 лет, дистального – на 2-м году.

Кости запястья, ossa carpi, развиваются как хрящевые кости и остаются хрящевыми до рождения. Каждая из них развивается из одной точки окостенения. Процесс происходит в следующем порядке: головчатая кость начинает окостеневать на 1-м году жизни, крючковидная – в начале 2-го года, трехгранная – в конце 2-го года, полулунная – в конце 4-го года, кость-трапеция – в 5 лет, ладьевидная – в середине 5-го года, трапецевидная – в 6 лет, гороховидная – от 8 до 10 лет. Время окостенения данных костей используется в практике как один из тестов определения биологического возраста человека (по рентгеновским снимкам кисти) (см. рис. 212). Все 5 костей пясти, *ossa metacarpalia*, развиваются на основе хряща. Каждая имеет две точки окостенения – первичную, диафизарную, и вторичную, эпифизарную. Первичные точки появляются в течение 3-го месяца внутриутробного периода. Из каждой первичной точки образуются тело и основание, а из вторичной – головка кости. У I пястной кости из первичной точки формируются тело и головка, а из вторичной – основание кости. Вторичные центры окостенения появляются в 3–4–5 лет, эпифизы с диафизами срастаются в 14–16 лет.

Фаланги, phalanges, развиваются на основе хряща из двух точек окостенения – первичной и вторичной. Первичная точка дает начало телу фаланги и головке, вторичная – основанию. Диафизарная точка во всех фалангах появляется в конце 2-го – начале 3-го месяца внутриутробного периода, эпифизарная – на 2–3-м году жизни. Срастание костных закладок происходит в период от 16 до 20 лет.

Кости нижней конечности

Кости нижней конечности (рис. 215; см. рис. 207, 213, 214) развиваются как хрящевые. *Тазовая кость, os coxae*, формируется из трех первичных точек окостенения и нескольких (до 8) добавочных точек. Первичные точки окостенения, образующие под-

здошную кость, os ileum, появляются на 3-м месяце, *седалищную кость, os ischii*, – на 4-м месяце и *лобковую кость, os pubis*, – на 5-м месяце внутриутробного периода.

В области вертлужной впадины закладки трех костей соединяются хрящевыми прослойками, в которых к 16–18 годам появляются добавочные точки окостенения. Эти точки формируют также возвышения, углубления, края отдельных костей. Срастание всех точек окостенения происходит в возрасте 20–25 лет.

Таз как целое претерпевает изменения по величине и форме. Половые различия начинают проявляться с 8–10-летнего возраста. У мальчиков преобладают вертикальные размеры таза, у девочек – поперечные и переднезадние.

Бедренная кость, os femoris, развивается из 5 точек окостенения, из которых одна первичная и 4 вторичные. Первичная точка появляется в начале 2-го месяца внутриутробного периода; из нее образуется тело кости. Вторичные точки возникают в различное время: в конце внутриутробного периода – точка окостенения нижнего эпифиза бедра, в конце 1-го – начале 2-го года жизни – точка окостенения верхнего эпифиза бедра, в 3 года – в хряще большого вертела, в 8 лет – в хряще малого вертела бедренной кости. Костные закладки эпифизов и вертелов срастаются с диафизом бедренной кости в 16–20 лет.

Надколенник, patella, образуется на основе хряща из одной точки окостенения на 2-м году жизни у девочек и на 4-м – у мальчиков; процесс окостенения заканчивается к 16–20 годам.

Большеберцовая кость, tibia, развивается из 4 точек окостенения, появляющихся внутри хрящевой закладки: первичной, возникающей на 2-м месяце внутриутробного периода, и трех вторичных, которые появляются: в проксимальном эпифизе – на 9-м месяце внутриутробного периода, в дистальном эпифизе – в 1-й год жизни и третья точка для бугристости большеберцовой кости – на 18-м году жизни. Срастание эпифизов и апофизов с телом кости происходит в различные сроки – от 16–18 до 20–24 лет.

Малоберцовая кость, fibula, развивается из 3 точек окостенения: первичной, возникающей в середине 2-го месяца внутриутробного периода (из него образуются тело и участки эпифизов), и двух вторичных, эпифизарных, которые появляются на 1-м году жизни – нижняя и на 3–5-м – верхняя. Срастание эпифизов с телом малоберцовой кости происходит в разное время: нижнего – в 17–20 лет, верхнего – в 19–21 год.

Кости предплюсны, ossa tarsi, развиваются следующим образом: *таранная кость, talus*, формируется из одной точки окостенения, которая появляется в последние месяцы внутриутробного периода; процесс окостенения длится до 8 лет.

Пяточная кость, calcaneus, образуется из двух точек окостенения: первичной, появляющейся на 6-м месяце внутриутробного периода, и вторичной точки, возникающей к 9 годам; из нее образуется бугор пяточной кости. Срастание частей кости заканчивается к 16–18 годам.

Ладьевидная кость, os naviculare, развивается из одной точки окостенения, которая появляется на 3–5-м году жизни.

Клиновидные кости, ossa cuneiformia, формируются каждая из одной точки окостенения, при этом III начинает окостеневать к концу 1-го года, II – к 3 годам и I – к 3–4 годам.

Кубовидная кость, os cuboideum, развивается из одной точки окостенения, которая чаще появляется в конце внутриутробного периода, реже – в возрасте 3–6 мес.

Плюсневые кости, ossa metatarsalia, числом 5, развиваются каждая из двух точек окостенения – первичной и вторичной. Первичная точка появляется во II–V костях в начале, в I кости – в конце 3-го месяца внутриутробного периода. Вторичные точки окостенения возникают к 4-му году, и части кости срастаются к 17 годам у девушек и к 20 – у юношей.

Фаланги, phalanges, развиваются из двух точек окостенения: первичной, которая появляется в период от 3-го до 9-го месяца внутриутробного периода, и вторичной, возникающей к 4-му году. Срастание фаланги происходит в период от 15 до 20 лет.

2 УЧЕНИЕ О СОЕДИНЕНИЯХ КОСТЕЙ

АРТРОЛОГИЯ

Фиброзные соединения

134

Синовиальные соединения (суставы)

135

Соединения костей туловища и черепа

136

Суставы верхней конечности

151

Суставы нижней конечности

162

Развитие и возрастные особенности соединения костей

182

Соединения костей делятся на две группы: *фиброзные соединения, articulationes fibrosae*, и *синовиальные соединения, articulationes synoviales*. Фиброзные и синовиальные соединения обеспечивают различную степень подвижности костей в системе скелета и отличаются по способности выдерживать те или иные механические нагрузки.

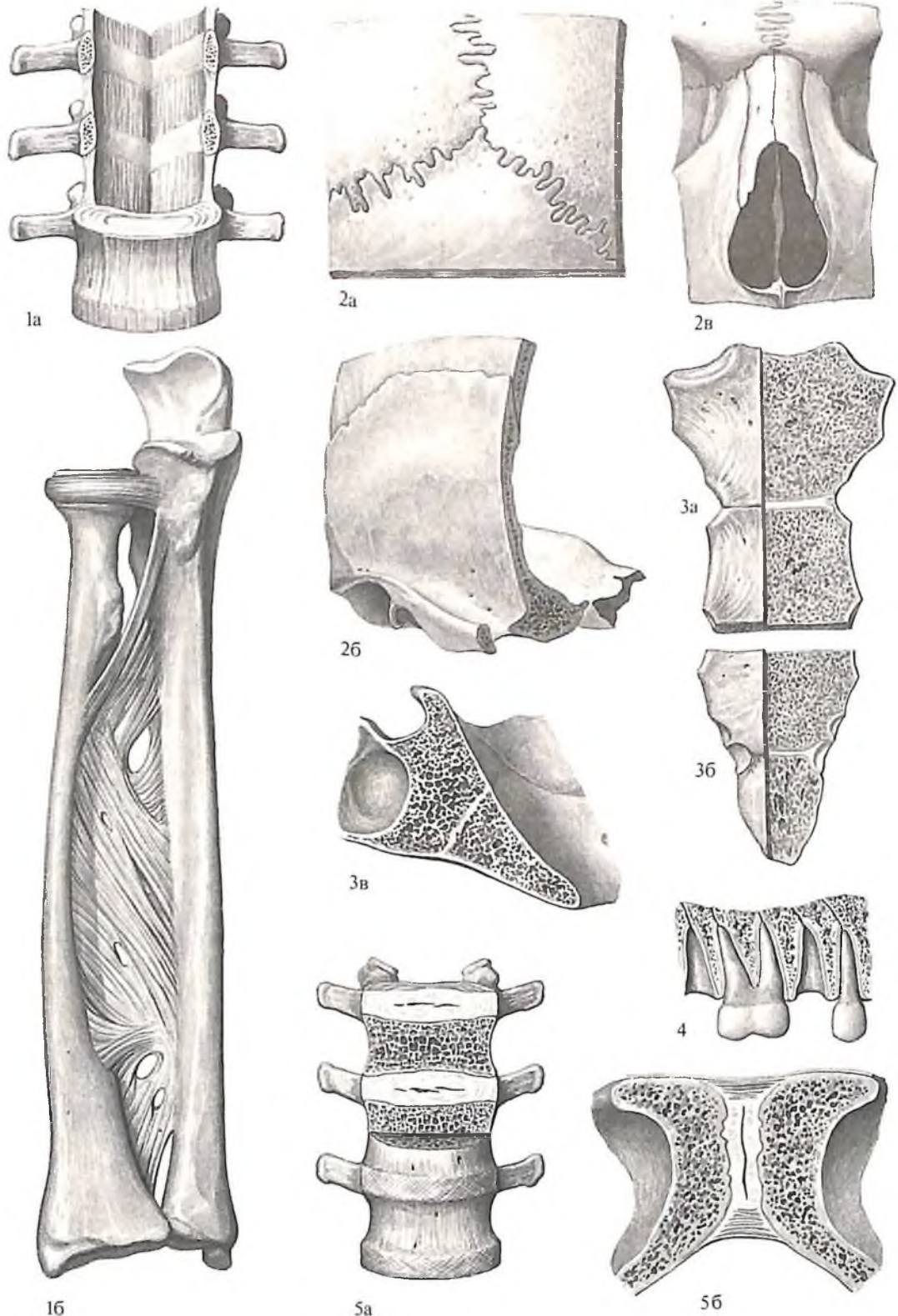
ФИБРОЗНЫЕ СОЕДИНЕНИЯ

Фиброзные соединения, articulationes fibrosae (рис. 216), обеспечивают непрерывное соединение костей за счет различных видов соединительной ткани: плотной, соединительной, хрящевой либо костной ткани.

К фиброзным соединениям, сформированным плотной соединительной тканью, относятся синдесмозы, швы и вколачивания.

Синдесмозы, syndesmoses, включают связки, представляющие собой соединения между костями, построенные из плотной соединительной ткани. Например, *крыловидно-остистая связка, lig. pterygospinale*, начинается от ости клиновидной кости и прикрепляется к крыловидно-остистому отростку, расположенному на латеральной пластинке крыловидного отростка; *шилоподъязычная связка, lig. stylohyoideum*, тонкая и длинная, начинается от шиловидного отростка и, направляясь вниз и кпереди, прикрепляется к малым рогам подъязычной кости и др. Иногда синдесмозы могут содержать значительное количество эластических волокон, как, например, *желтые связки, ligg. flava*, расположенные между дугами позвонков, *вильная связка, lig. nuchae*, и др. Кроме того, синдесмозами являются широкие связки, соединяющие кости на значительном протяжении: межкостные перепонки предплечья и голени, *membrana interossea antebrachii*, *membrana interossea scuris*. К синдесмозам относятся также роднички черепа, построенные из первичной соединительной ткани.

Швы, suturae, соединяют кости свода черепа и лица. Они образованы короткими тяжами плотной соединительной ткани, идущими между краями смежных костей и проникающими в них. С возрастом происходит окостенение швов вследствие замещения плотной соединительной ткани костной тканью. По рельефу швов и способу наложения соединяющихся краев костей различают следующие типы швов: *зубчатый шов, sutura serrata*; *чешуйчатый шов, sutura squamosa*; *плоский шов, sutura plana*. Чешуйчатыми и зубчатыми швами соединяются кости свода черепа. Кости лица чаще соединены плоским швом, обеспечивающим точное и ровное сопоставление краев. Кроме того, встречается шов в виде



216. Фиброзные соединения, articulationes fibrosae.

Синдесмоз, syndesmosis: 1а – желтые связки, ligg. flava; 16 – межкостная перепонка предплечья, *membrana interossea antebrachii*. Шов, sutura: 2а – зубчатый шов, *sutura serrata*; 2б – чешуйчатый шов, *sutura squamosa*; 2в – плоский шов, *sutura plana*. Синхондроз, synchondrosis: 3а – синхондроз рукоятки грудины, *synchondrosis manubriosternalis*; 3б – синхондроз мечевидного отростка,

synchondrosis xiphosternalis; 3в – клиновидно-затылочный синхондроз, *synchondrosis sphenoccipitalis*; 4 – зубоальвеолярное соединение, *gomphosis (articulatio dentoalveolaris)*. Симфиз, symphysis: 5а – межпозвоночный симфиз, *symphysis intervertebralis*; 5б – лобковый симфиз, *symphysis pubica*.

схиндилеза (расщепление), *schyndilesis*, – это соединение грани одной кости с желобком другой, как при образовании клиновидно-сошниково-шов sutura sphenovomeriana.

Зубоальвеолярные соединения, articulationes dentoalveolares (gomphosis), встречаются при соединении корней зуба, покрытых перидонтом, с альвеолой. Здесь тяжи плотной соединительной ткани удерживают зубы в зубных альвеолах. С возрастом эта связь ослабевает и зубы расшатываются (см. т. II „Пищеварительная система“).

Хрящевые соединения, articulationes cartilagineae, – это разновидность фиброзных соединений, сформированных хрящевой тканью. Среди хрящевых соединений различают синхондрозы и симфизы.

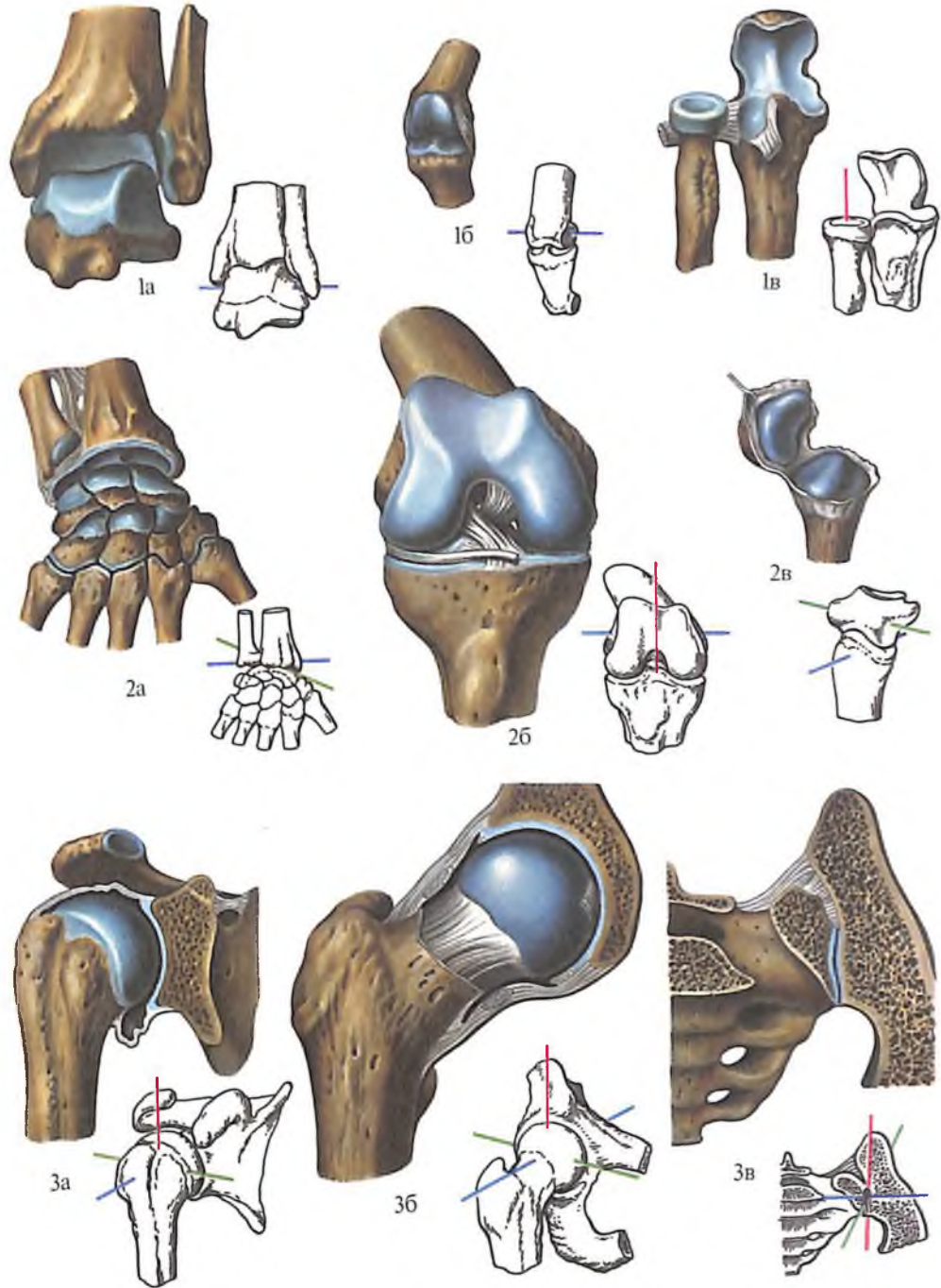
Синхондрозы, synchondroses, образуются сплошными прослойками хряща, соединяющими края костей и ограничивающими движения. Они широко распространены в системе скелета детей и подростков – соединяют части костей (например, диафиз длинной кости с эпифизами, крестцовые позвонки между собой и т.д.). Это непостоянные синхондрозы, с возрастом хрящевая ткань заменяется костной. К синхондрозам, сохраняющимся в системе скелета взрослого человека, относятся синхондрозы черепа (клиновидно-затылочный, клиновидно-каменистый, каменисто-затылочный, клиновидно-решетчатый) и синхондроз грудины (синхондрозы рукоятки и мечевидного отростка).

Симфизы, symphyses, образованы волокнистым хрящом, причем внутри хрящевой пластинки имеется полость. Такие соединения наблюдаются между телами позвонков – *межпозвоночный симфиз, symphysis intervertebralis* (см. рис. 219), *симфиз рукоятки грудины, symphysis manubriosternalis* (см. рис. 235), и *лобковый симфиз, symphysis pubica* (см. рис. 259).

СИНОВИАЛЬНЫЕ СОЕДИНЕНИЯ (СУСТАВЫ)

Прерывные соединения костей – *суставы*, или *синовиальные соединения, articulationes synoviales* (рис. 217), являются наиболее распространенным видом сочленения костей человека, создающим условия высокой подвижности его тела. Сустав называется *простым, articulatio simplex*, если в его образовании участвуют две кости, и *сложным, articulatio composita*, если его образуют три кости и более.

Каждый сустав имеет обязательные структурные элементы, без которых соединение костей не может быть отнесено к суставам, и вспомогательные образования, определяющие структурные и функциональные отличия одного сустава от других.



217. Синовиальные соединения (суставы). Виды суставов по форме и числу осей вращения.

Одноосные суставы: 1а, 1б – блоковые суставы, *ginglymus* (а – *articulatio talocruralis*; б – *articulatio interphalangea manus*); 1в – цилиндрический сустав, *articulatio trochoidea* (*articulatio radioulnaris proximalis*). Двухосные суставы: 2а – эллипсоидный сустав, *articulatio ellipsoidea* (*articulatio radiocarpea*); 2б – мыщелковый сустав (*articulatio genus*); 2в –

седловидный сустав, *articulatio sellaris* (*articulatio carpometacarpea pollicis*). Трехосные суставы: 3а – шаровидный сустав, *articulatio spherioidea* (*articulatio humeri*); 3б – чашеобразный сустав, *articulatio cotylica* (*articulatio coxae*); 3в – плоский сустав, *articulatio plana* (*articulatio sacroiliaca*).

К обязательным элементам сустава относятся *суставные хрящи*, покрывающие суставные поверхности; *суставная капсула* и *суставная полость*.

Суставные хрящи, cartilago articulares, обычно построены из гиалинового хряща, реже волокнистого. Эти хрящи покрывают поверхности костей, которыми сочленяющиеся кости обращены друг к другу. Следовательно, одна поверхность суставного хряща сращена с покрываемой им поверхностью кости, а другая свободно выстает в сустав.

Суставная капсула, capsula articularis, окружает в виде замкнутого чехла сочленяющиеся концы костей и, не переходя на суставные поверхности, продолжается в надкостницу этих костей. Капсула построена из волокнистой соединительной ткани и состоит из двух слоев – мембран. Наружная, *фиброзная мембрана, membrana fibrosa (stratum fibrosum)*, построена из плотной волокнистой соединительной ткани и выполняет механическую роль. Изнутри она переходит в *синовиальную мембрану, membrana synovialis (stratum synoviale)*. Синовиальная мембрана образует *синовиальные складки, plicae synoviales*. Эта мембрана выделяет в сустав *синовиальную жидкость (синовия), synovia*, которая смачивает суставные поверхности костей, питает суставной хрящ, выполняет функцию амортизатора, а также изменяет подвижность сустава по мере изменения своей вязкости. Рабочая поверхность мембраны увеличивается не только за счет синовиальных складок, но и за счет *синовиальных ворсинок, villi synoviales*, обращенных в суставную полость.

Суставная полость, cavitas articularis, – это узкая замкнутая щель, ограниченная сочленяющимися поверхностями костей и суставной капсулой и заполненная синовиальной жидкостью. Полость не имеет сообщений с атмосферой.

Вспомогательные образования суставов разнообразны. К ним относятся *связки, ligamenta*; *суставные диски, disci articulares*; *суставные мениски, menisci articulares*; *суставные губы, labra articularia*.

Связки суставов – это пучки плотной волокнистой соединительной ткани, укрепляющие суставную капсулу и ограничивающие либо направляющие движение костей в суставе. По отношению к суставной капсуле различают *внекапсульные связки, ligg. extracapsularia*, находящиеся снаружи суставной капсулы, *капсульные связки, ligg. capsularia*, расположенные в толще капсулы, между ее фиброзной и синовиальной мембранами, и *внутрикапсулярные связки, ligg. intracapsularia*, внутри сустава. Связки имеют практически все суставы. Внекапсульные связки вплетаются в наружные от-

делы фиброзного слоя капсулы; капсульные связки представляют собой утолщение этого слоя, а внутрикапсульные связки по своему положению являются внутрисуставными, но покрыты синовиальной оболочкой, отделяющей их от полости сустава.

Суставные диски – это прослойки гиалинового или волокнистого хряща, вклинивающиеся между суставными поверхностями костей. Они крепятся к капсуле сустава и делят суставную полость на два этажа. Диски увеличивают соответствие (конгруэнтность) суставных поверхностей, а следовательно, объем и разнообразие движений. Кроме того, они служат амортизаторами, снижая толчки и сотрясения при движении. Такие диски имеются, например, в грудино-ключичном и височно-нижнечелюстном суставах.

Суставные мениски в отличие от дисков – это не сплошные хрящевые пластинки, а серповидные образования из волокнистого хряща. Два мениска, правый и левый, находятся в каждом коленном суставе; они прикрепляются наружным краем к капсуле, ближе к большеберцовой кости, а острым внутренним краем свободно выстоят в полость сустава. Мениски разнообразят движения в суставе и служат амортизаторами.

Суставная губа образована плотной волокнистой соединительной тканью. Она прикрепляется к краю суставной впадины и углубляет ее, повышая соответствие поверхностей. Губа обращена в полость сустава (плечевой и тазобедренный суставы).

Суставы различаются по форме суставных поверхностей и степени подвижности сочленяющихся костей. По форме суставных поверхностей выделяют: *шаровидные (чашеобразные) суставы, articulationes sphaeroideae (cotylicaе)*; *плоские, articulationes planae*; *эллипсоидные, articulationes ellipsoideae (condylares)*; *седловидные, articulationes sellares*; *овоидные, articulationes ovoidales*; *цилиндрические, articulationes trochoideae*; *блоковидные, ginglymus*; *мышцелковые, articulationes bicondylares*.

От формы суставных поверхностей зависит характер движения в суставе (см. рис. 217). Шаровидные и плоские суставы, у которых образующая представлена отрезком окружности, позволяют производить движение вокруг трех взаимно перпендикулярных осей: фронтальной, переднезадней (сагиттальной) и вертикальной. Так, в плечевом суставе, шаровидном по форме, возможны вокруг фронтальной оси *сгибание (flexio)* и *разгибание (extensio)*, при этом движение происходит в сагиттальной плоскости; вокруг переднезадней оси – *отведение (abductio)* и *приведение (adductio)*, движение совершается во фронтальной плоскости. Наконец, вокруг вертикальной оси воз-

можно *вращение (rotatio)*, включающее *поворот внутрь (pronatio)* и *наружу (supinatio)*, а само вращение осуществляется в горизонтальной плоскости. Эти движения в плоских суставах весьма ограничены (плоская суставная поверхность в данном случае рассматривается как малый отрезок окружности большого диаметра), а в шаровидных суставах движения совершаются с большой амплитудой и дополняются *ведением по кругу (circumductio)*, при котором центр вращения соответствует шаровидному суставу, а движущаяся кость описывает поверхность конуса.

Суставы, в которых движение вокруг одной из трех осей исключено и возможно только вокруг двух осей, называются *двухосными*. К двухосным относятся эллипсоидные суставы (например, лучезапястный сустав) и седловидные (например, запястно-пястный сустав I пальца кисти).

Одноосными считаются цилиндрические и блоковидные суставы. В цилиндрическом суставе образующая движется параллельно оси вращения. Примером такого сустава может служить атлантоосевой срединный сустав, ось вращения в котором проходит вертикально, через зуб II шейного позвонка, а также проксимальный лучелоктевой сустав.

Разновидностью одноосного сустава является блоковидный, у которого образующая наклонена по отношению к оси вращения (как бы скошена). К таким суставам относятся плечелоктевой и межфаланговый.

Мыщелковые суставы, articulationes bicondylares, являются видоизмененными эллипсоидными суставами.

В некоторых суставах системы скелета движения возможны только одновременно с движениями в соседних суставах, т.е. анатомически изолированные суставы объединяются общностью функции. Такую функциональную комбинацию суставов необходимо учитывать при изучении их строения и анализе структуры движений.

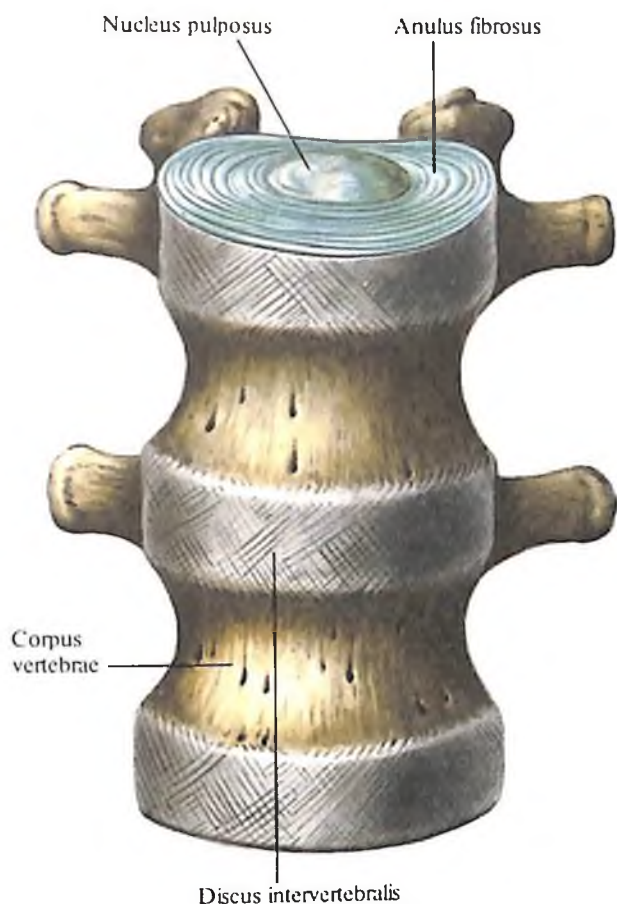
СОЕДИНЕНИЯ КОСТЕЙ ТУЛОВИЩА И ЧЕРЕПА

СОЕДИНЕНИЯ КОСТЕЙ ТУЛОВИЩА

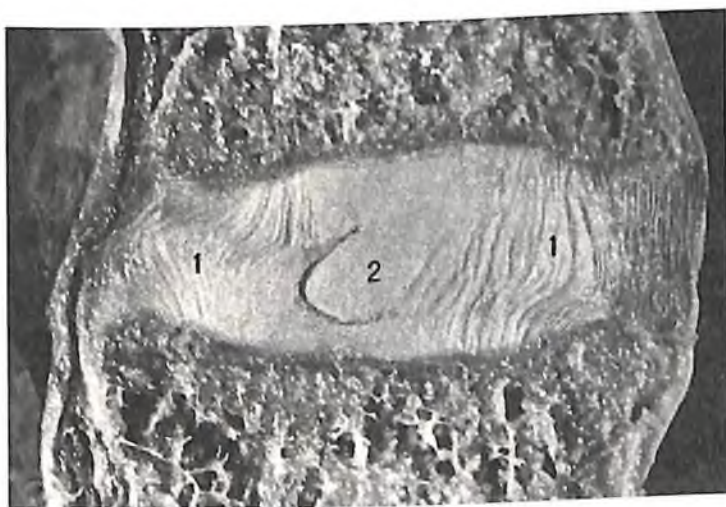
Соединения позвоночного столба

Отдельные позвонки посредством различных по виду соединений связываются между собой, образуя *позвоночный столб, columna vertebralis*.

Этими соединениями являются: *хрящевые соединения, articulationes cartilagineae*, образующие *межпозвоночный симфиз, symphysis*



218. Межпозвоночные диски, *disci intervertebrales*; вид спереди.



219. Сагиттальный распил поясничных позвонков ($L_{IV} - L_V$) и межпозвоночного диска (фотография).

1 – фиброзное кольцо, *anulus fibrosus*; 2 – студенистое ядро, *nucleus pulposus*.

intervertebralis, представленный межпозвоночными дисками, *disci intervertebrales*, соединяющими тела позвонков: суставы позвоночника, *articulationes vertebrales*, включающие дугоотростчатые суставы, *articulationes zygapophysiales*, пояснично-крестцовый сустав, *articulatio lumbosacralis*, и крестцово-копчиковый сустав, *articulatio sacrococcygea*.

Все эти соединения укреплены большим количеством связок, натянутых между телами, дугами и отростками позвонков, – связками позвоночного столба, *ligg. columnae vertebrales*.

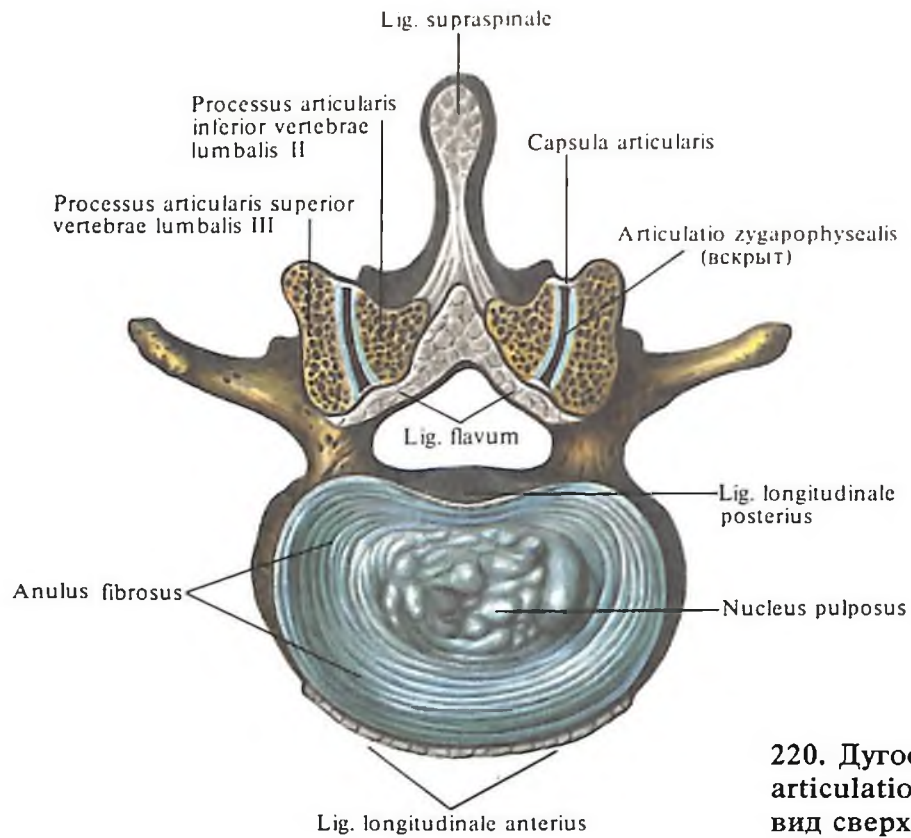
Межпозвоночный симфиз

Межпозвоночный симфиз, *symphysis intervertebralis* (рис. 218–221), представлен межпозвоночными дисками (хрящами), залегающими между телами двух смежных позвонков на протяжении шейного, грудного и поясничного отделов позвоночного столба.

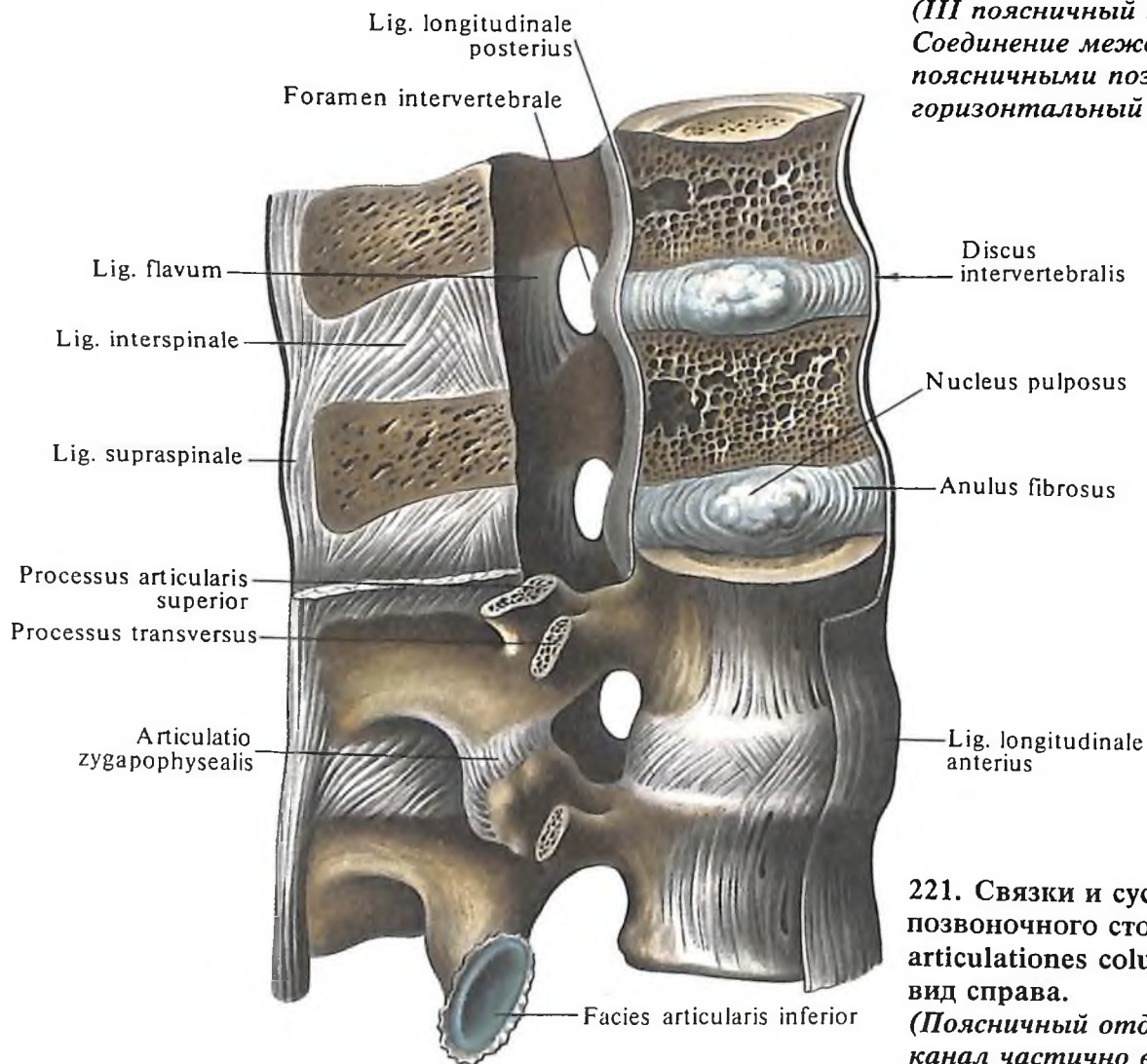
Межпозвоночный диск, *discus intervertebralis* (см. рис. 218–221, 225), относится к группе волокнистых хрящей. В нем различают периферическую часть – фиброзное кольцо, *anulus fibrosus*, и центрально расположенное студенистое ядро, *nucleus pulposus*.

В ориентации коллагеновых волокон, образующих фиброзное кольцо, выделяется три направления: concentрическое, косое (перекрещивающееся) и спиралевидное. Все волокна теряются своими концами в надкостнице тел позвонков. Центральная часть межпозвоночного диска – студенистое ядро – очень упругое и является своеобразной пружинящей прослойкой, которая при наклонах позвоночника смещается в сторону разгибания. На разрезе межпозвоночного диска студенистое ядро, сдавленное при нормальных условиях, выступает над поверхностью фиброзного кольца. Студенистое ядро может быть сплошным (см. рис. 225, А) или иметь небольшую щелевидную полость (см. рис. 225, Б).

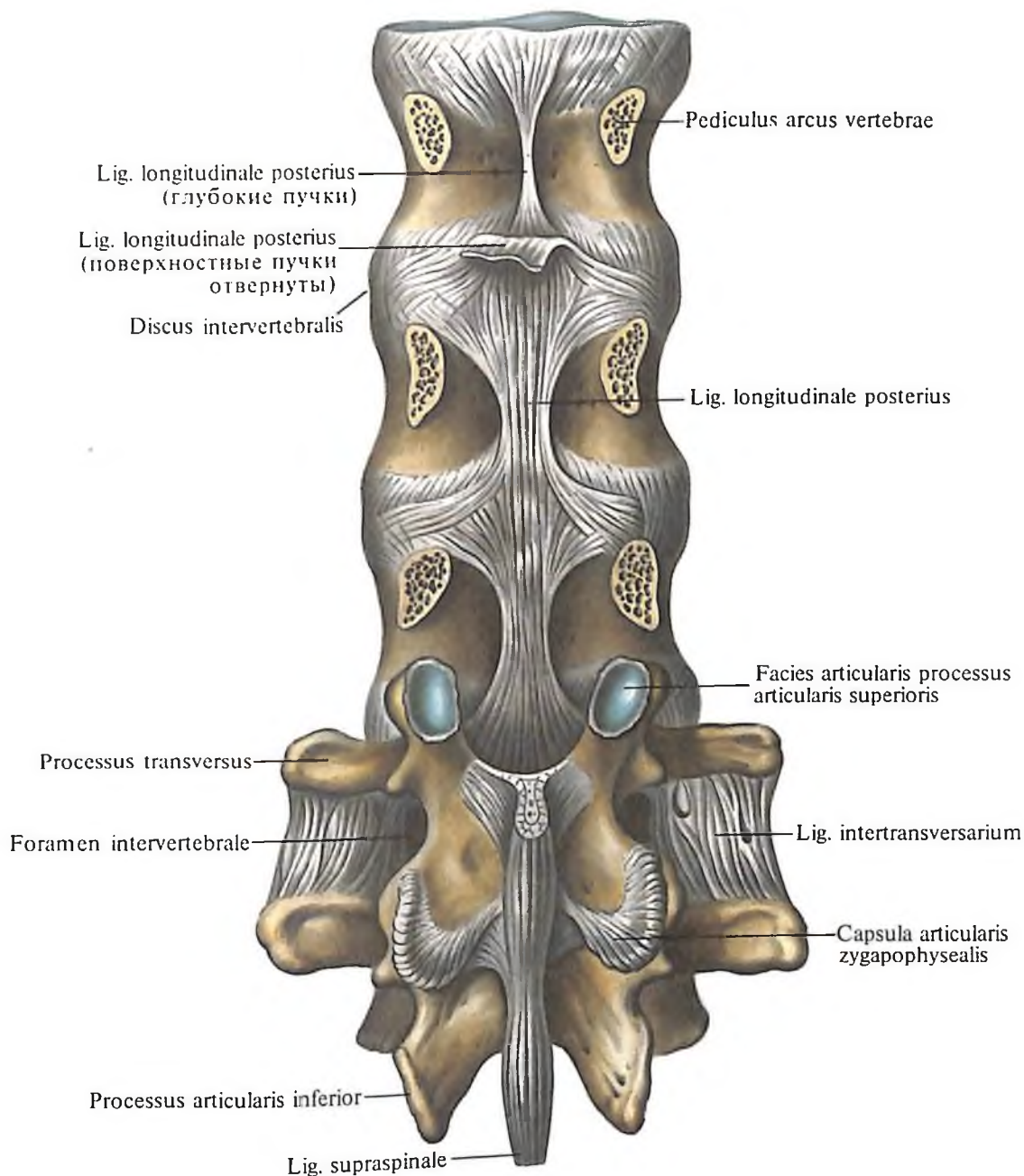
Переход фиброзного кольца в студенистое ядро постепенный. К центру диска в его ткани уменьшается количество волокон в межклеточном веществе, но увеличивается масса основного вещества. До 20 лет студенистое ядро хорошо выражено, а затем, с возрастом, подвергается замещению волокнистой соединительной тканью, прорастающей из фиброзного кольца. Межпозвоночный диск срастается с гиалиновым хрящом, покрывающим обращенные друг к другу поверхности тел позвонков, и по форме своей соответствует форме этих поверхностей. Между атлантом и осевым позвонком межпозвоночного диска нет. Толщина дисков неодинакова и постепенно увеличивается в сторону нижнего отдела



220. Дугоотростчатые суставы, articulationes zygapophyseales; вид сверху.
(III поясничный позвонок. Соединение между II и III поясничными позвонками; горизонтальный распил.)



221. Связки и суставы позвоночного столба, ligg. et articulationes columnae vertebralis; вид справа.
(Поясничный отдел. Позвоночный канал частично вскрыт.)



позвоночного столба, причем диски шейного и поясничного отделов позвоночного столба спереди несколько толще, чем сзади. В средней части грудного отдела позвоночного столба диски значительно тоньше, чем в выше- и нижележащих отделах. Хрящевой отдел составляет четверть длины всего позвоночного столба.

Дугоотростчатые суставы

Дугоотростчатые суставы, *articulationes zygapophysiales* (см. рис. 220, 221, 226), образуются между верхним суставным отростком, *processus articularis superior*, нижележащего позвонка и нижним суставным отростком, *processus articularis inferior*, вышележащего позвонка. Суставная капсула укрепляется по краю суставного хряща. Сустав-

222. Связки и суставы позвоночного столба, *ligg. et articulationes columnae vertebralis*; вид сзади.

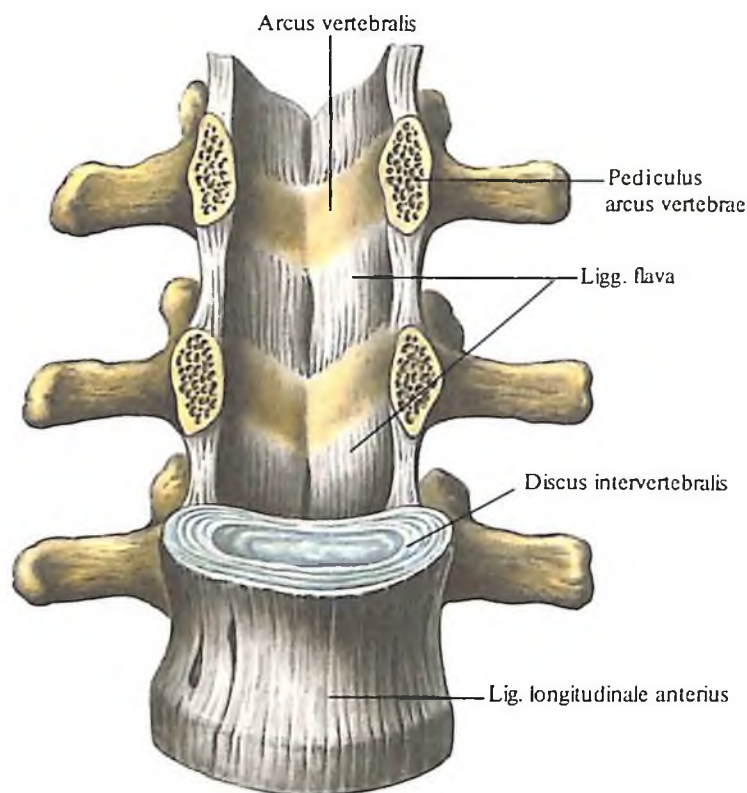
(Поясничный отдел. Дуги и отростки XII грудного, I и II поясничных позвонков удалены.)

ная полость располагается соответственно положению и направлению суставных поверхностей, приближаясь в шейном отделе к горизонтальной плоскости, в грудном – к фронтальной и в поясничном отделе – к сагиттальной плоскости.

Дугоотростчатые суставы относятся в шейном и грудном отделах позвоночного столба к плоским суставам, в поясничном – к цилиндрическим.

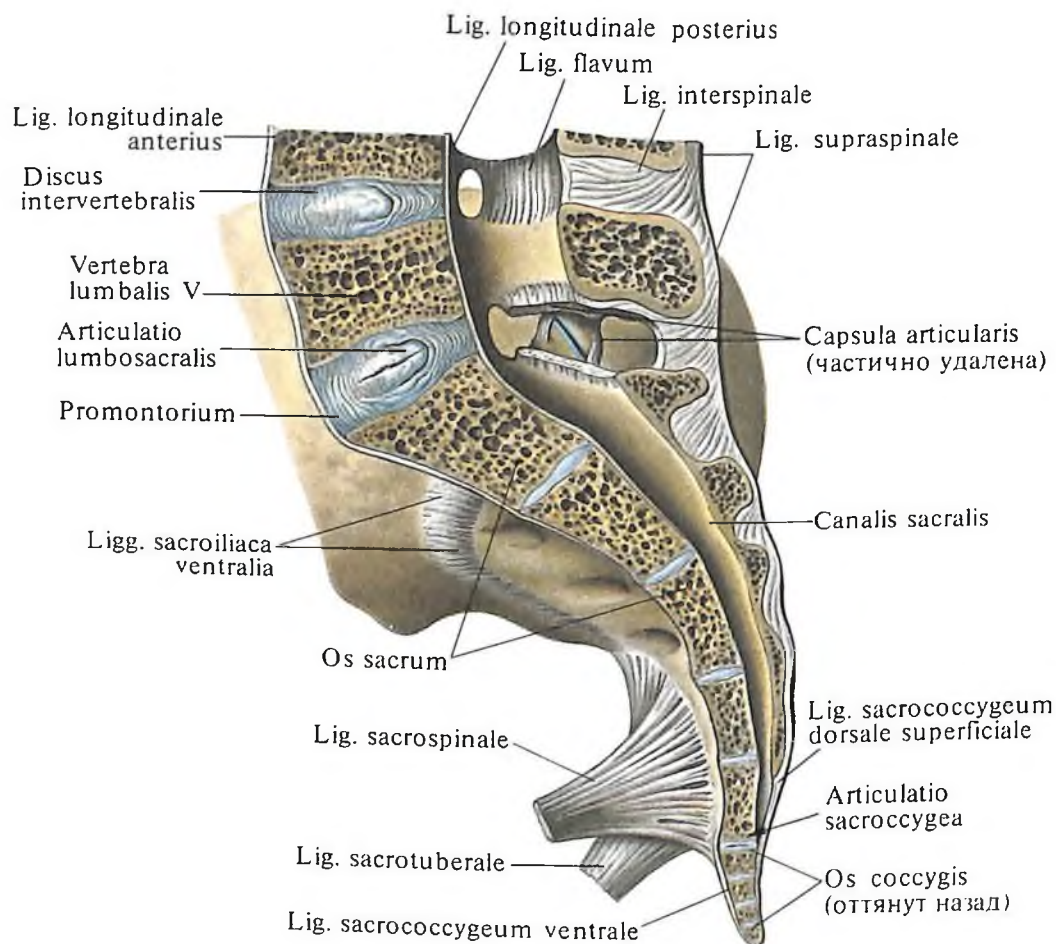
Функционально их относят к группе малоподвижных суставов.

Симметричные дугоотростчатые соединения являются комбинированными сочленениями, т. е. такими, в которых движение в одном суставе обязательно влечет за собой смещение в другом, так как оба сустава являются образованиями суставных отростков на одной и той же кости.



223. Связки позвоночного столба, *ligg. columnae vertebralis*; вид спереди. (Поясничный отдел.

Фронтальный распил, удалены тела I и II поясничных позвонков.)



Связки позвоночного столба

Связки позвоночного столба, *ligg. columnae vertebralis*, можно подразделить на длинные и короткие (рис. 222–227).

К группе длинных связок позвоночного столба относятся следующие:

1. *Передняя продольная связка, lig. longitudinale anterius* (см. рис. 221, 224, 226), проходит вдоль передней поверхности и отчасти вдоль боковых поверхностей тел позвонков на протяжении от переднего бугорка атланта до крестца, где она теряется в надкостнице I и II крестцовых позвонков.

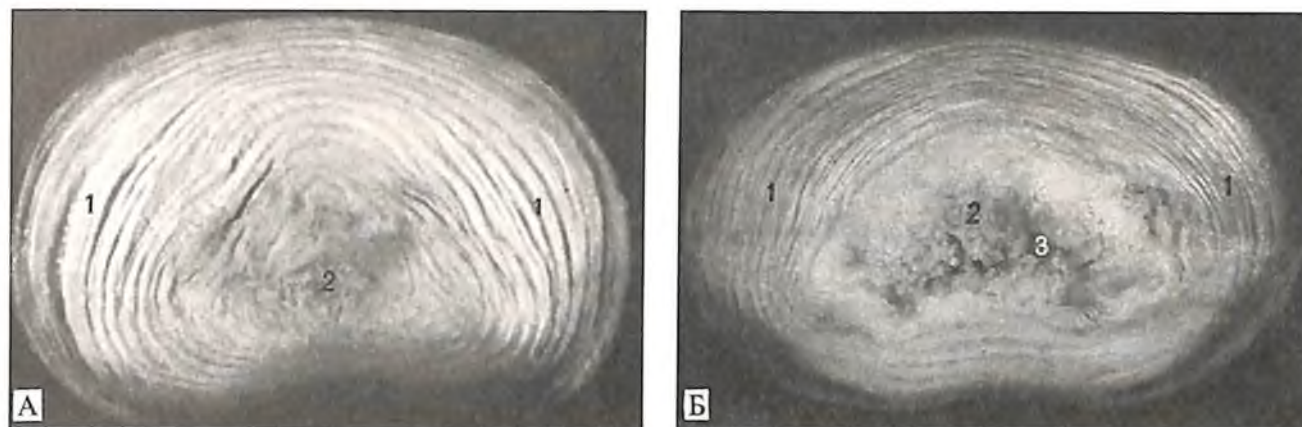
Передняя продольная связка в нижних отделах позвоночного столба значительно шире и крепче. Она рыхло соединяется с телами позвонков и плотно – с межпозвоночными дисками, так как вплетена в покрывающую их *надхрящницу (перихондрий), perichondrium*; по бокам позвонков она продолжается в их надкостницу. Глубокие слои пучков этой связки несколько короче поверхностных, в силу чего они соединяют между собой прилежащие позвонки, а поверхностные, более длинные пучки залегают на протяжении 4–5 позвонков. Передняя продольная связка ограничивает чрезмерное разгибание позвоночного столба.

2. *Задняя продольная связка, lig. longitudinale posterius* (рис. 228; см. рис. 224, 227), располагается на задней поверхности тел позвонков в позвоночном канале. Она берет свое начало на задней поверхности осевого позвонка, а на уровне двух верхних шейных позвонков продолжается в *покровную мембрану, membrana tectoria*. Книзу связка достигает начального отдела крестцового канала. Задняя продольная связка в противоположность передней в верхнем отделе позвоночного столба более широкая, чем в нижнем. Она прочно сращена с межпозвоночными дисками, на уровне которых она несколько шире, чем на уровне тел позвонков. С телами позвонков она соединяется рыхло, причем в прослойке соединительной ткани между связкой и телом позвонка залегают венозное сплетение. Поверхностные пучки этой связки, как и передней продольной связки, длиннее глубоких.

Группа коротких связок позвоночного столба представляет собой синдесмоз. К ним относятся следующие связки:

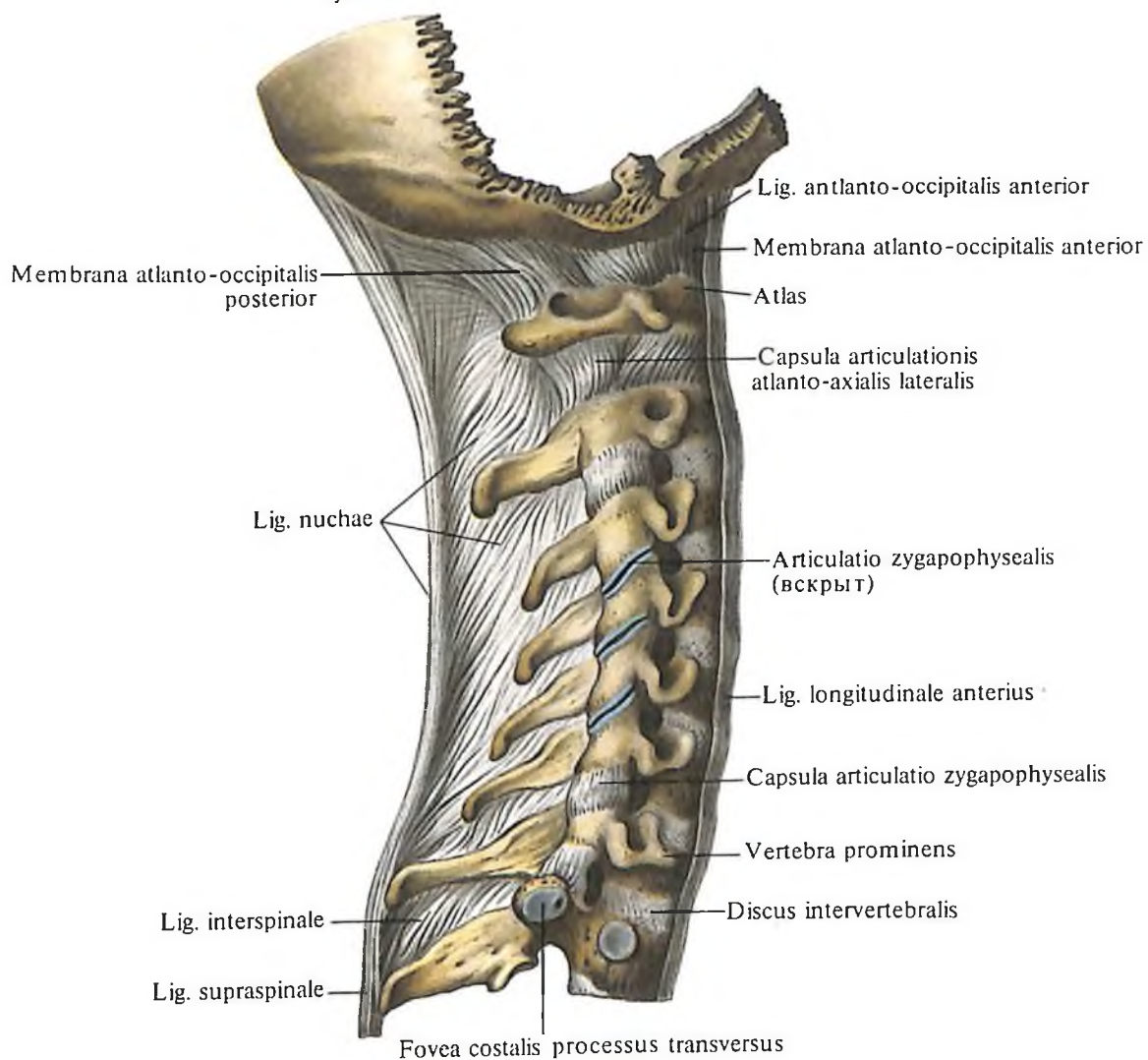
2. *Желтые связки, ligg. flava* (рис. 229; см. рис. 220, 223, 224), выполняют проме-

224. Пояснично-крестцовый сустав, *articulatio lumbosacralis*, и крестцово-копчиковый сустав, *articulatio sacrococcygea*. (Сагиттально-срединный распил.)

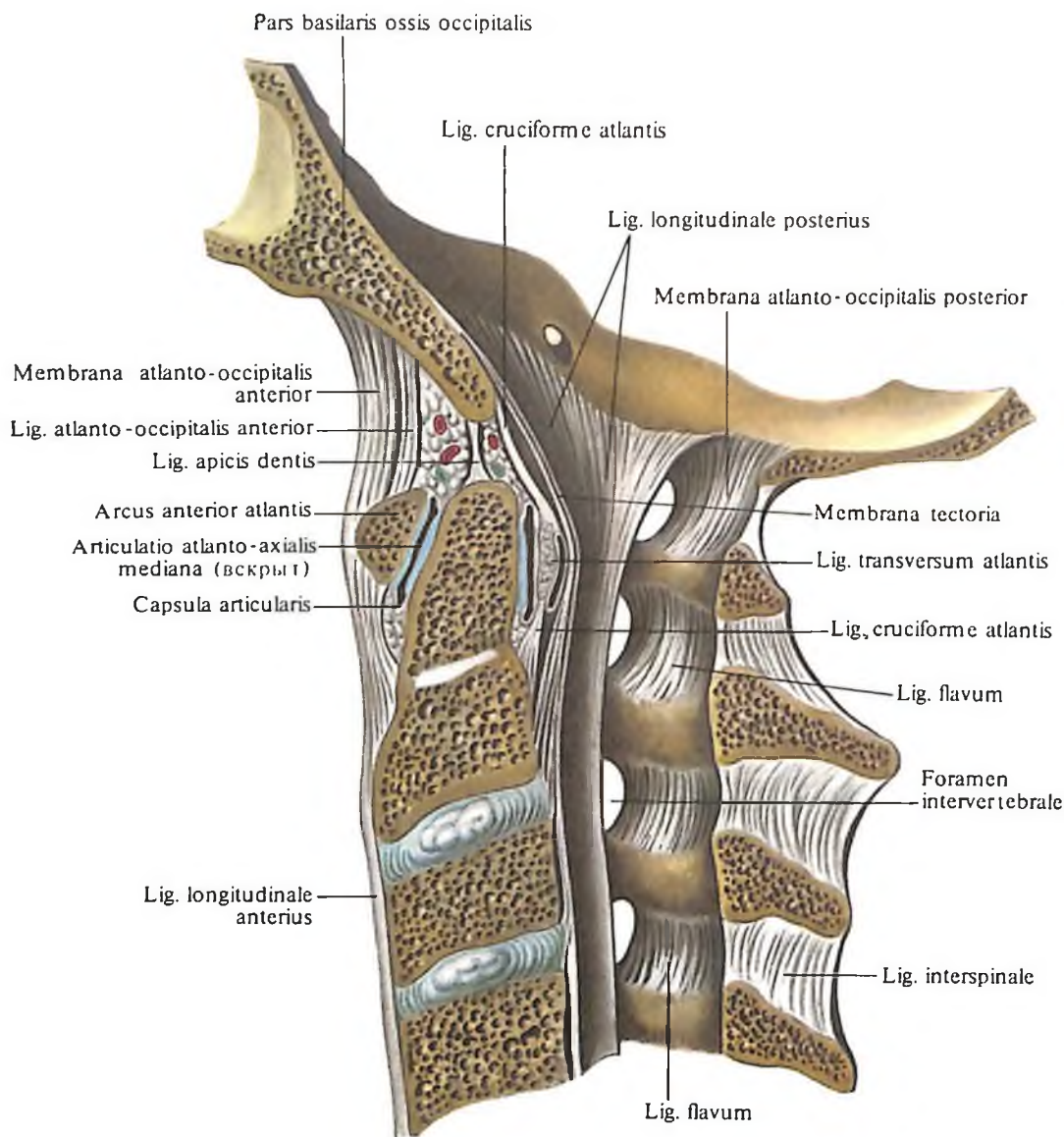


225. Межпозвоночные диски (препарат Н. Сак; фотография). (Горизонтальные срезы на уровне середины диска.)

1 – фиброзное кольцо, anulus fibrosus; 2 – студенистое ядро, nucleus pulposus; 3 – полость межпозвоночного диска пояснично-крестцового сустава.



226. Связки и суставы позвоночного столба, ligg. et articulationes columnae vertebralis; вид справа.



жутки между дугами позвонков от осевого позвонка до крестца. Они направляются от внутренней поверхности и нижнего края дуги вышележащего позвонка к наружной поверхности и верхнему краю дуги нижележащего позвонка и своими передними краями ограничивают сзади межпозвоночные отверстия.

Желтые связки состоят из вертикально идущих эластических пучков, придающих им желтый цвет. Они достигают наибольшего развития в поясничном отделе. Желтые связки очень упруги и эластичны, поэтому при разгибании туловища они укорачиваются и действуют подобно мышцам, обуславливая удержание туловища в состоянии разгибания и уменьшая при этом напряжение мышц. При сгибании связки растягиваются и тем самым также уменьшают напряжение выпрямителя туловища (см. „Мышцы спины“). Желтые связки отсутствуют между дугами атланта и осевого позвонка. Здесь натянута покровная мем-

227. Связки и суставы шейных позвонков и затылочной кости; вид изнутри.

(Сагитально-срединный распил через затылочную кость и I–IV шейные позвонки.)

брана, которая своим передним краем ограничивает сзади межпозвоночное отверстие, через которое выходит второй шейный нерв.

2. *Межостистые связки, ligg. interspinalia* (см. рис. 221, 226), – тонкие пластинки, выполняющие промежутки между остистыми отростками двух соседних позвонков. Они достигают наибольшей мощности в поясничном отделе позвоночного столба и наименее развиты между шейными позвонками. Спереди соединены с желтыми связками, а сзади, у верхушки остистого отростка, сливаются с надостистой связкой.

3. *Надостистая связка, lig. supraspinale*

(см. рис. 221), представляет собой непрерывный тяж, идущий по верхушкам остистых отростков позвонков в поясничном и грудном отделах. Внизу она теряется на остистых отростках крестцовых позвонков, вверх на уровне выступающего позвонка (C_{VII}) переходит в рудиментарную выйную связку.

4. *Выйная связка, lig. nuchae* (см. рис. 226), – тонкая пластинка, состоящая из эластических и соединительнотканых пучков. Она направляется от остистого отростка выступающего позвонка (C_{VII}) вдоль остистых отростков шейных позвонков вверх и, несколько расширившись, прикрепляется к наружному затылочному гребню и наружному затылочному выступу; имеет форму треугольника.

5. *Межпоперечные связки, ligg. intertransversaria* (см. рис. 222), представляют собой тонкие пучки, слабо выраженные в шейном и отчасти грудном отделах и более развитые в поясничном отделе. Это парные связки,

228. Связки и суставы шейных позвонков и затылочной кости; вид изнутри.

(Фронтальный распил, удалены задние отделы затылочной кости и дуги I–V шейных позвонков.)

229. Связки шейных позвонков и затылочной кости; вид сзади.

соединяющие верхушки поперечных отростков соседних позвонков, ограничивают боковые движения позвоночника в противоположную сторону. В шейном отделе они могут быть раздвоены или отсутствуют.

Пояснично-крестцовый сустав

Пояснично-крестцовый сустав, *articulatio lumbosacralis* (см. рис. 224, 261), образуется между V поясничным позвонком и основанием крестца.

Сустав представляет собой видоизмененный межпозвоночный диск с расширенной полостью, размеры которой значительно больше, чем в вышележащих дисках (см. рис. 261). Вверху и внизу полость простирается до гиалиновых пластинок, покрывающих тела позвонков.

Межпозвоночный диск этого соединения имеет более высокий передний край, который вместе с основанием крестца и нижнепередним отделом тела V поясничного позвонка образует мыс (см. рис. 224).

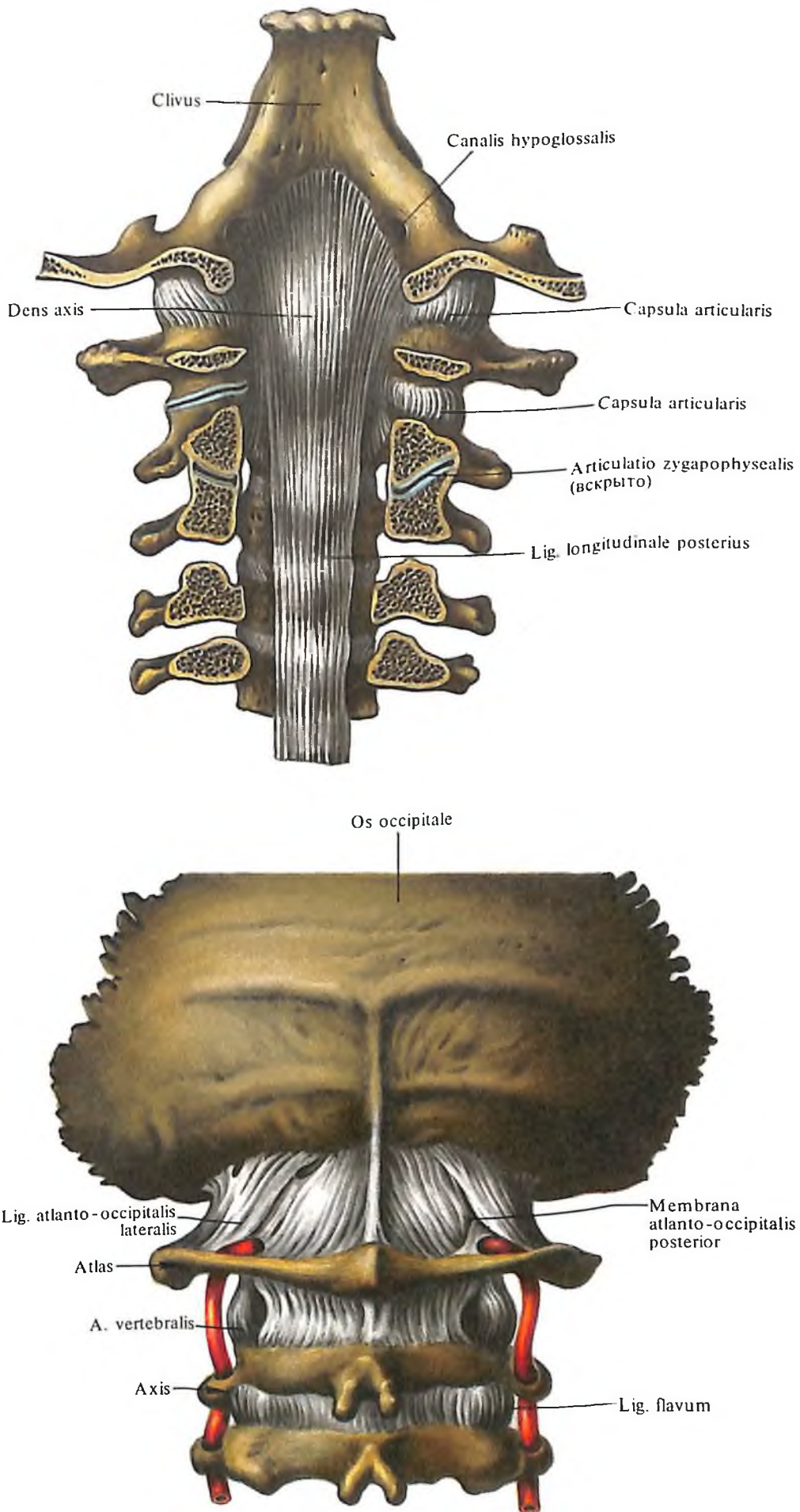
Пояснично-крестцовый сустав укреплен главным образом *подвздошно-поясничной связкой, lig. iliolumbale* (см. рис. 259, 260), которая идет от задневерхнего края подвздошной ямки и задней трети подвздошного гребня и прикрепляется к переднебоковой поверхности тела V поясничного и I крестцового позвонка. Кроме того, сустав укрепляется передней и задней продольными связками, спускающимися соответственно вдоль передней и задней поверхностей тел позвонков.

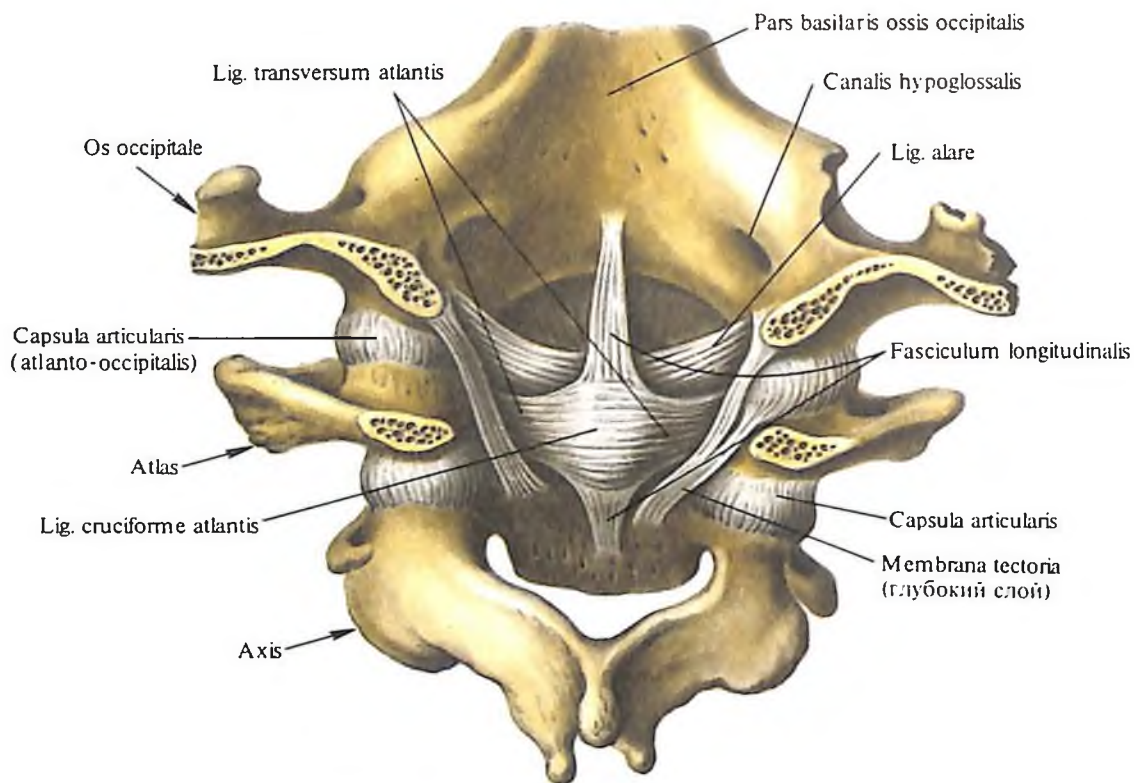
Крестцово-копчиковый сустав

Крестцово-копчиковый сустав, *articulatio sacrococcygea*, образован телами V крестцового и I копчикового позвонков, соединенных видоизмененным межпозвоночным диском с расширенной полостью (см. рис. 224, 261).

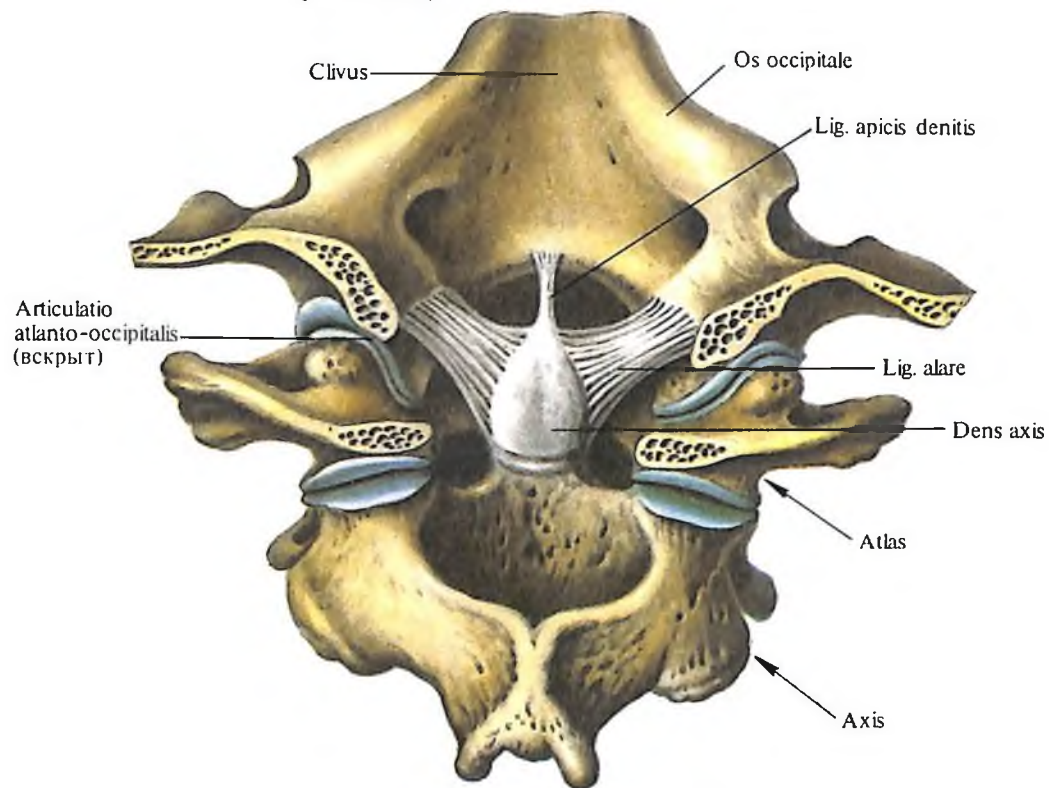
Этот сустав укрепляют следующие связки (см. рис. 224, 259, 260):

1. *Латеральная крестцово-копчиковая связка, lig. sacrococcygeum laterale*, натягивается между поперечными отростками последнего крестцового и I копчикового по-





230. Связки и суставы шейных позвонков и затылочной кости; вид изнутри.
(Задние отделы затылочной кости и задняя дуга атланта удалены.)



231. Связки и суставы шейных позвонков и затылочной кости; вид изнутри.

звонков и является продолжением lig. intertransversarium.

2. *Передняя крестцово-копчиковая связка, lig. sacrosoccygeum anterius (ventrale)*, является продолжением lig. longitudinale anterius. Она состоит из двух пучков, располагающихся на передней поверхности крестцово-копчикового сустава. По ходу, ближе к окончанию копчика, волокна этих пучков перекрещиваются.

3. *Поверхностная задняя крестцово-копчиковая связка, lig. sacrosoccygeum posterius superficiale (dorsale)*, натягивается между задней поверхностью копчика и боковыми стенками входа в крестцовый канал, прикрывая его щель. Она соответствует желтым и надостистым связкам позвоночного столба.

4. *Глубокая задняя крестцово-копчиковая связка, lig. sacrosoccygeum posterius (dorsale) profundum*, является продолжением lig. longitudinalis posterioris.

Синовиальные соединения черепа с атлантом

и атланта с осевым позвонком

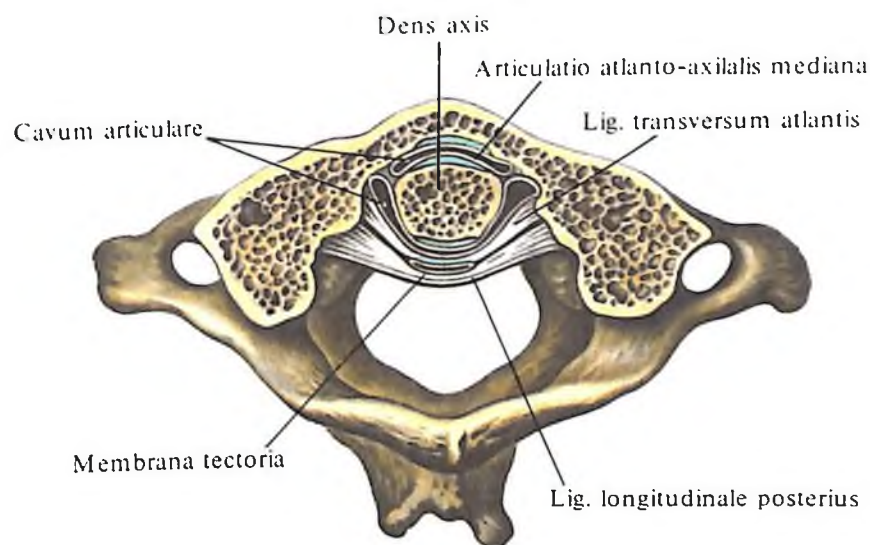
Атлантозатылочный сустав, articulatio atlanto-occipitalis (рис. 230–232; см. рис. 227, 228), парный. Образуется суставной поверхностью затылочных мыщелков, *condyli occipitales*, и верхней суставной ямкой атланта, *fovea articularis superior*. Продольные оси суставных поверхностей затылочной кости и атланта несколько сходятся кпереди. Суставные поверхности затылочной кости короче суставных поверхностей атланта. Суставная капсула прикрепляется по краю суставных хрящей. По форме суставных поверхностей этот сустав относится к группе эллипсоидных, или мыщелковых, суставов.

В обоих, правом и левом, суставах, имеющих отдельные суставные капсулы, движения совершаются одновременно, т. е. они образуют один комбинированный сустав; возможны кивательные (сгибание вперед и назад) и незначительные боковые движения головы.

В этом соединении различаются:

1. *Передняя атлантозатылочная мембрана, membrana atlanto-occipitalis anterior* (см. рис. 226, 227). Натягивается на протяжении всей щели между передним краем большого затылочного отверстия и верхним краем передней дуги атланта; сростается с верхним концом lig. longitudinale anterius. Позади нее располагается *передняя атлантозатылочная связка, lig. atlanto-occipitalis anterior*, натянутая между затылочной костью и средней частью передней дуги атланта.

2. *Задняя атлантозатылочная мембрана, membrana atlanto-occipitalis posterior* (см. рис. 226, 227, 229). Располагается между



232. Связки и суставы атланта и осевого позвонка; вид сверху. (Горизонтальный распил, частично удалены передняя дуга и боковые массы атланта и зуб осевого позвонка.)

задним краем большого затылочного отверстия и верхним краем задней дуги атланта. В переднем отделе имеет отверстие, через которое проходят сосуды и нервы. Эта перепонка является измененной желтой связкой. Латеральные отделы мембраны представляют собой *латеральные атлантозатылочные связки, ligg. atlanto-occipitalis lateralia*.

При сочленении атланта и осевого позвонка образуется три сустава – два парных и один непарный.

Латеральный атлантоосевой сустав (см. рис. 226, 231), парный, образуется нижними суставными поверхностями атланта и верхними суставными поверхностями осевого позвонка. Он принадлежит к типу малоподвижных суставов, так как суставные поверхности его плоские и ровные. В этом суставе происходит скольжение во всех направлениях суставных поверхностей атланта по отношению к осевому позвонку.

Срединный атлантоосевой сустав, articulatio atlanto-axialis mediana (см. рис. 227, 228, 230, 232), образуется между задней поверхностью передней дуги атланта (fovea dentis) и зубом осевого позвонка. Кроме того, задняя суставная поверхность зуба образует сустав с *поперечной связкой атланта, lig. transversum atlantis*.

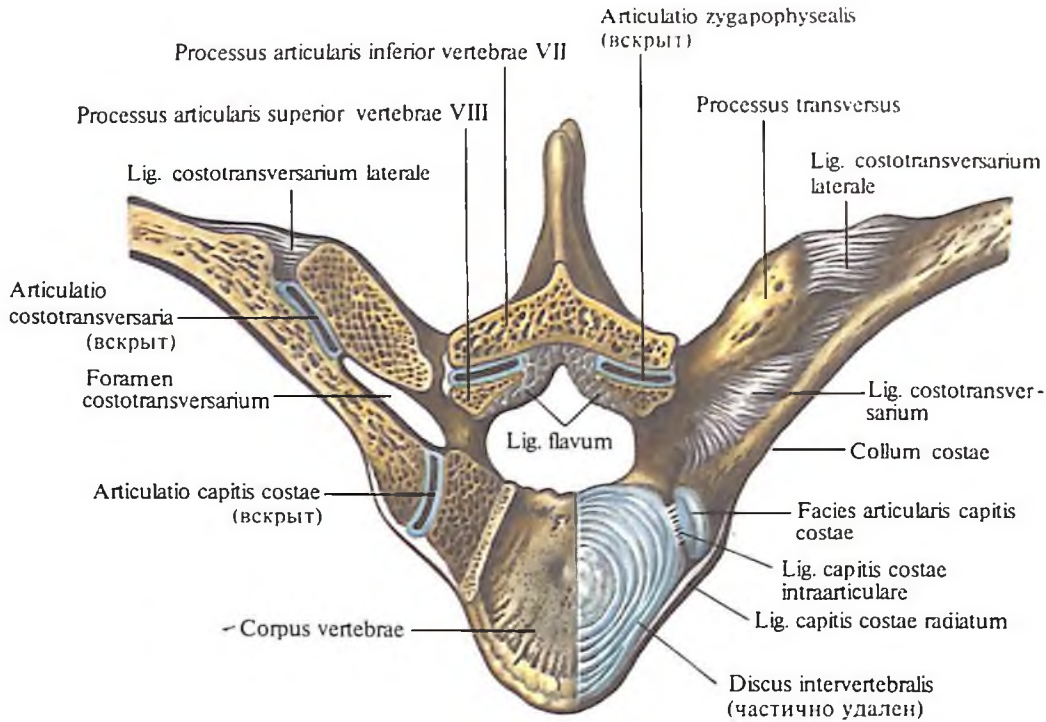
Суставы зуба относятся к группе *цилиндрических суставов*. В них возможно вращение атланта вместе с головой вокруг вертикальной оси зуба осевого позвонка, т. е. повороты головы вправо и влево.

К связочному аппарату срединного атлантоосевого сустава относятся:

1. *Покровная мембрана, membrana tectoria* (см. рис. 227, 230, 232), которая представляет собой широкую, довольно плотную волокнистую пластинку, натянутую от переднего края большого затылочного отверстия к телу осевого позвонка. Эта перепонка называется покровной, потому что она покрывает сзади (со стороны позвоночного канала) зуб, поперечную связку атланта и другие образования этого сустава. Ее рассматривают как часть задней продольной связки позвоночного столба.

2. *Крестообразная связка атланта, lig. cruciforme atlantis* (см. рис. 230), состоит из двух пучков – продольного и поперечного. Поперечный пучок представляет собой плотный соединительнотканый тяж, натянутый между внутренними поверхностями латеральной массы атланта. Он прилежит к задней суставной поверхности зуба осевого позвонка и укрепляет его. Пучок этот называется *поперечной связкой атланта, lig. transversum atlantis* (см. рис. 230, 232). *Продольные пучки, fasciculi longitudinales*, состоят из двух, верхней и нижней, ножек. Верхняя ножка идет от средней части поперечной связки атланта и достигает передней поверхности большого затылочного отверстия. Нижняя ножка, которая также начинается от средней части поперечной связки, направляется вниз и прикрепляется на задней поверхности тела осевого позвонка.

3. *Связка верхушки зуба, lig. apicis dentis* (см. рис. 227, 231), протягивается между верхушкой зуба осевого позвонка и средней частью переднего края большого затылочного



отверстия. Эту связку рассматривают как рудимент спинной струны (хорды).

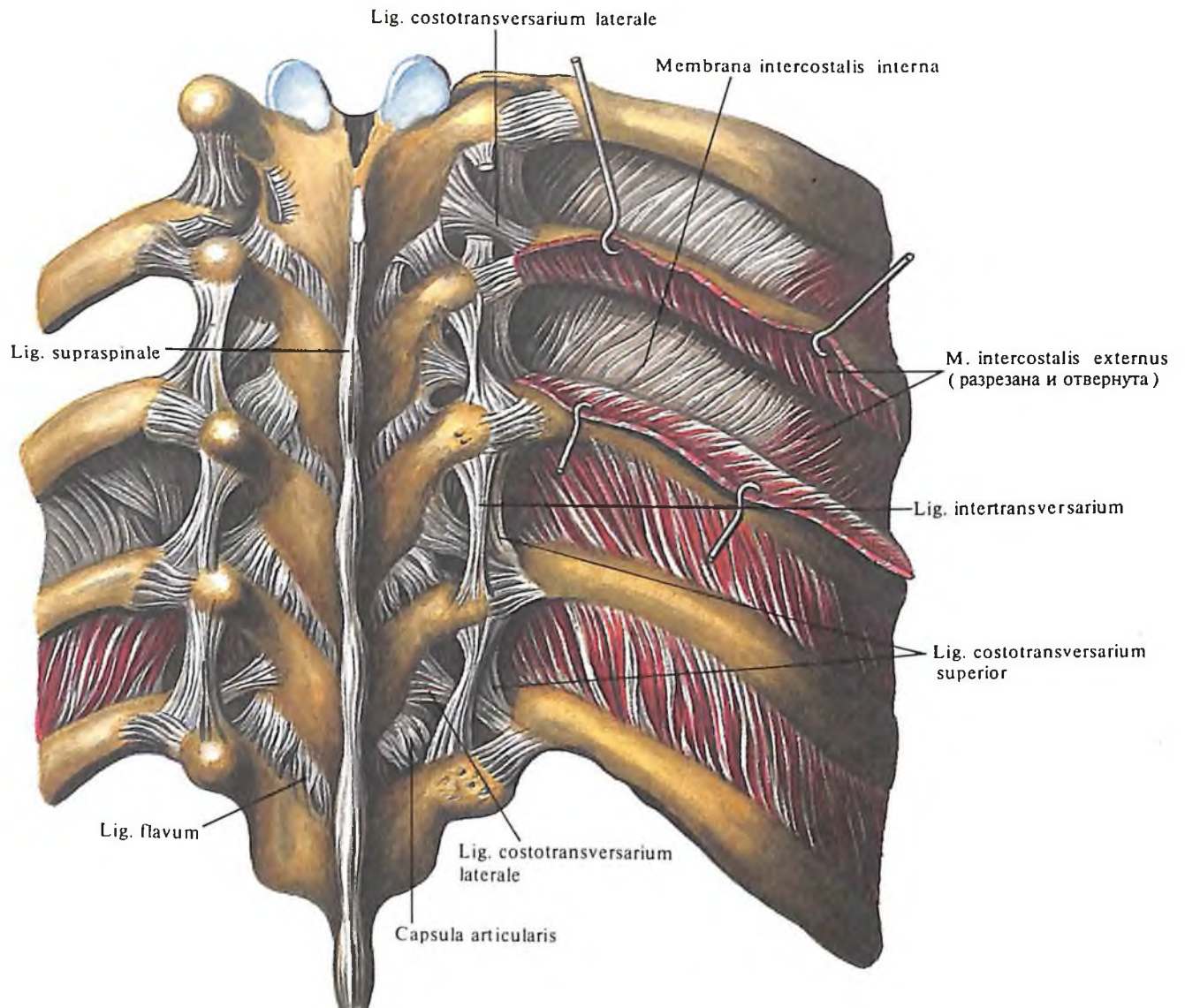
4. Крыловидные связки, *ligg. alaria* (см. рис. 230, 231), образованы пучками соединительнотканых волокон, натянутых между боковыми поверхностями зуба осевого позвонка и внутренними поверхностями затылочных мыщелков, *condyli occipitales*.

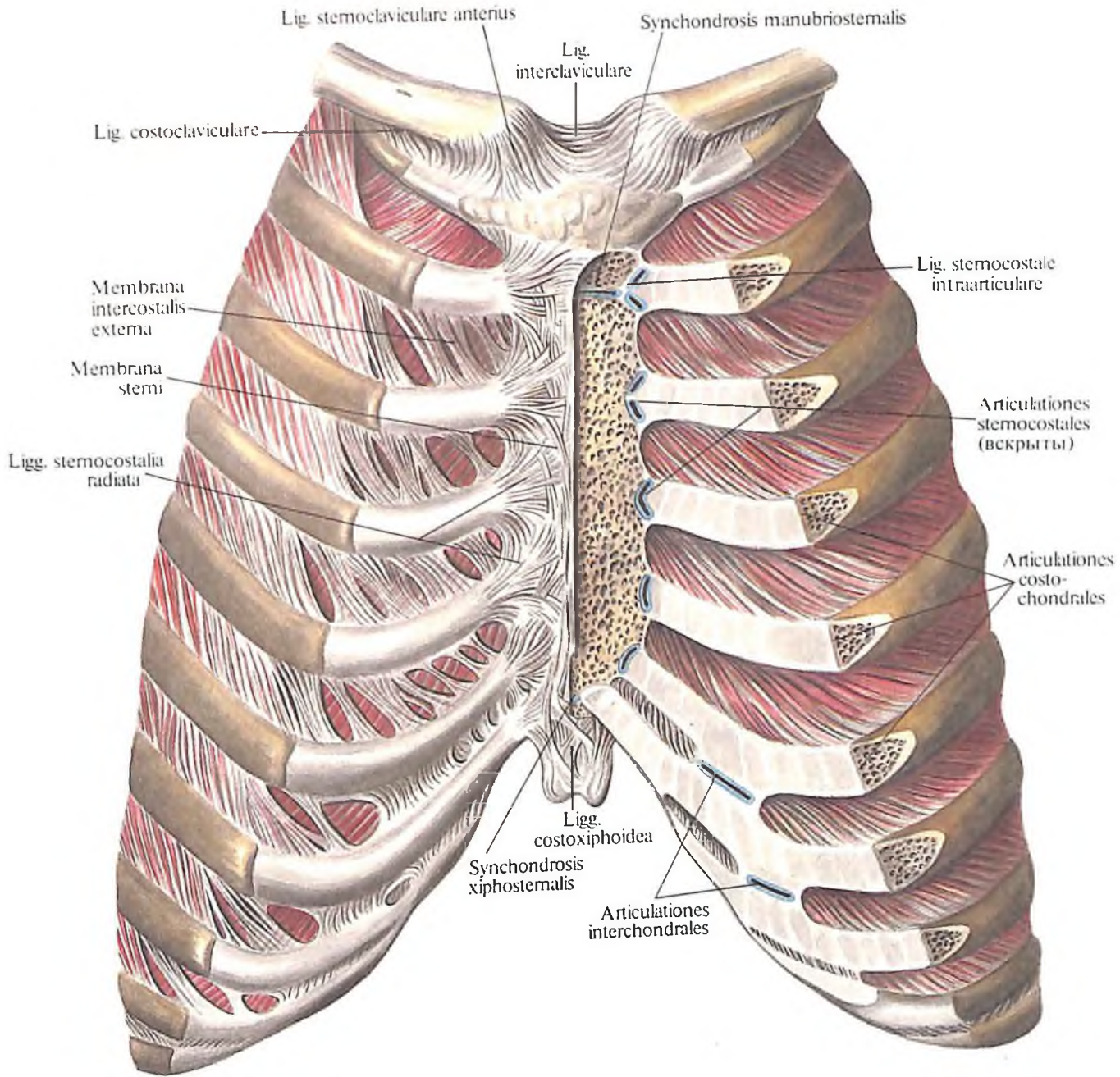
Суставы грудной клетки

Рёбра соединяются подвижно задними своими концами с телами и поперечными отростками грудных позвонков посредством

233. Связки и суставы ребер и позвонков; вид сверху.
(Горизонтальный распил, удалена часть VIII грудного позвонка и VIII правого ребра.)

234. Связки и суставы ребер и позвонков; вид сзади.





реберно-позвоночных суставов, *articulationes costovertebrales*, передними концами – с грудной грудино-реберными суставами, *articulationes sternocostales*.

Реберно-позвоночные суставы

Задние концы ребер сочленяются с позвонками при помощи двух суставов:

1. Сустав головки ребра, *articulatio capitis costae* (рис. 233; см. рис. 236), образуется суставной поверхностью головки ребра и реберными ямками тел позвонков. Головки от II до X ребер конусовидные и соприкасаются с соответствующими суставными ямками тел двух позвонков.

Суставные поверхности на телах позвонков в большинстве случаев образуются двумя ямками: меньшей *верхней реберной*

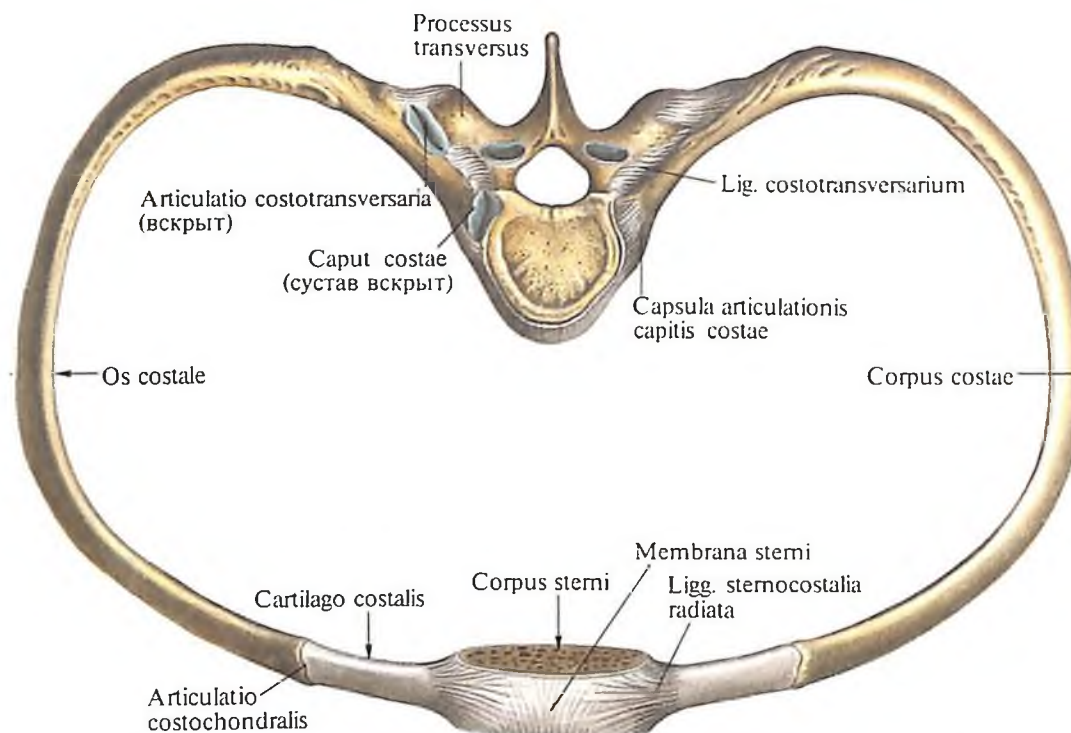
235. Связки и суставы ребер и грудины; вид спереди. (Фронтальный распил, слева частично удалены передние отделы ребер и грудины.)

ямкой, *fovea costalis superior*, которая имеется в нижней части тела вышележащего позвонка, и большей *нижней реберной ямкой, fovea costalis inferior*, лежащей у верхнего края расположенного ниже позвонка. Ребра I, XI и XII сочленяются только с ямкой одного позвонка. Суставные поверхности реберных ямок позвонков и головок ребер покрыты волокнистым хрящом.

В полости суставов II–X ребер залегает внутрисуставная связка головки ребра, *lig. capitis costae intraarticulare*. Она направляется

от гребня головки ребра к межпозвоночному диску и делит полость сустава на две камеры. Суставная капсула тонкая и подкрепляется лучистой связкой головки ребра, *lig. capitis costae radiatum*, которая берет начало от передней поверхности головки ребра и прикрепляется веерообразно к вышележащим и нижележащим позвонкам и межпозвоночному диску.

2. Реберно-поперечный сустав, *articulatio costotransversaria* (рис. 234; см. рис. 233, 236), образуется сочленением суставной поверхности бугорка ребра, *facies articularis tuberculi costae*, с реберной ямкой поперечных отростков грудных позвонков. Суставы эти имеются только у 10 верхних ребер. Суставные поверхности их покрыты гиалиновым хрящом. Суставная капсула тонкая, прикрепляется по краю суставных поверхностей.



Сустав укреплен многочисленными связками:

а) *верхняя реберно-поперечная связка, lig. costotransversarium superius*, берет начало от нижней поверхности поперечного отростка и прикрепляется к гребню шейки нижележащего ребра;

б) *латеральная реберно-поперечная связка, lig. costotransversarium laterale*, натягивается между основаниями поперечного и остистого отростков и задней поверхностью шейки нижележащего ребра;

в) *реберно-поперечная связка, lig. costotransversarium*, залегает между задней поверхностью шейки ребра и передней поверхностью поперечного отростка соответствующего позвонка, заполняя *реберно-поперечное отверстие, foramen costotransversarium* (см. рис. 44, 233);

г) *пояснично-реберная связка, lig. lumbocostale*, – толстая фиброзная пластинка, натянутая между реберными отростками L_I и L_{II} и нижним краем XII ребра. Она фиксирует ребро и одновременно укрепляет апоневроз поперечной мышцы живота.

Суставы головки и бугорка ребра представляют собой по форме *цилиндрические суставы*, причем функционально они связаны: при акте дыхания движения происходят одновременно в обоих суставах.

Грудино-реберные суставы

Передние концы ребер заканчиваются реберными хрящами.

Костная часть ребер соединяется с ре-

236. Связки и суставы ребер, позвонков и грудины; вид сверху. (Соединение V пары ребер с V грудным позвонком и соответствующим отрезком грудины.)

берными хрящами посредством *реберно-хрящевых суставов, articulationes costochondrales* (рис. 235), причем надкостница ребра продолжается в надхрящницу соответствующего реберного хряща, а само соединение между ними с возрастом пропитывается известью. Реберный хрящ I ребра срастается с грудиной. Реберные хрящи II–VII ребер сочленяются с реберными вырезками грудины, образуя *грудино-реберные суставы, articulationes sternocostales* (рис. 236; см. рис. 235). Полость этих суставов представляет узкую, вертикально расположенную щель, которая в полости сустава II реберного хряща имеет *внутрисуставную грудино-реберную связку, lig. sternocostale intraarticulare*. Она идет от реберного хряща II ребра к месту соединения рукоятки и тела грудины.

В полостях других грудино-реберных суставов эта связка слабо выражена или отсутствует.

Суставные капсулы этих суставов, образованные надхрящницей реберных хрящей, укрепляются *лучистыми грудино-реберными связками, ligg. sternocostalia radiata*, из которых передние мощнее задних. Связки эти идут лучеобразно от конца реберного

хряща к передней и задней поверхностям грудины, образуя перекресты и переплеты с одноименными связками противоположной стороны, а также с выше- и нижележащими связками. В результате этого образуется покрывающий грудину крепкий фиброзный слой – *мембрана грудины, membrana sterni*.

Пучки волокон, которые следуют от передней поверхности VI–VII реберных хрящей косо вниз и медиально к мечевидному отростку, образуют *реберно-мечевидные связки, ligg. costoxiphoidae*.

Кроме того, в межреберных промежутках располагаются наружная и внутренняя межреберные мембраны (см. рис. 234, 235).

Наружная межреберная мембрана, membrana intercostalis externa, залегает на передней поверхности грудной клетки в области реберных хрящей. Составляющие ее пучки начинаются от нижнего края хряща и, направляясь косо вниз и кпереди, заканчиваются на верхнем крае нижележащего хряща. *Внутренняя межреберная мембрана, membrana intercostalis interna*, располагается в задних отделах межреберий. Ее пучки начинаются от верхнего края ребра и, направляясь косо вверх и кпереди, прикрепляются к нижнему краю вышележащего ребра. В участках расположения мембран межреберные мышцы отсутствуют. Обе мембраны укрепляют межреберья.

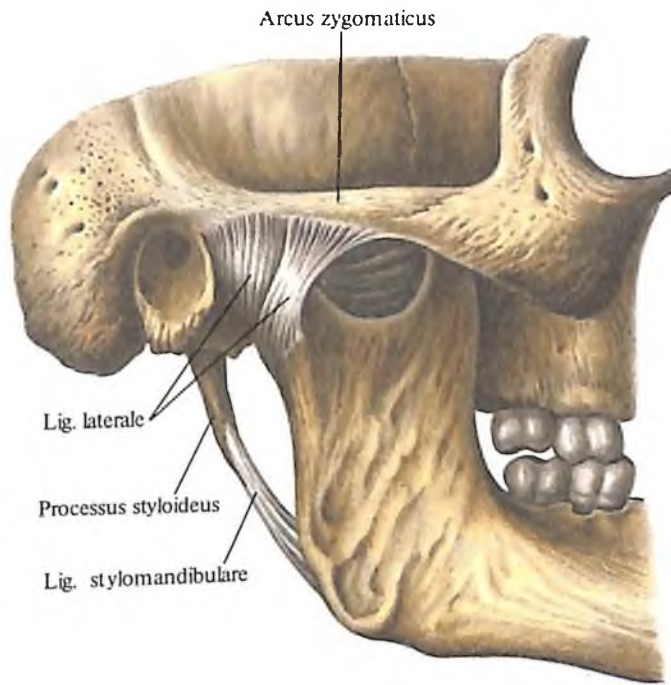
Реберные хрящи от V до IX ребра соединяются между собой посредством плотной волокнистой ткани и *межхрящевых суставов, articulationes interchondrales*.

237. Височно-нижнечелюстной сустав, articulatio temporomandibularis, правый; вид снаружи.

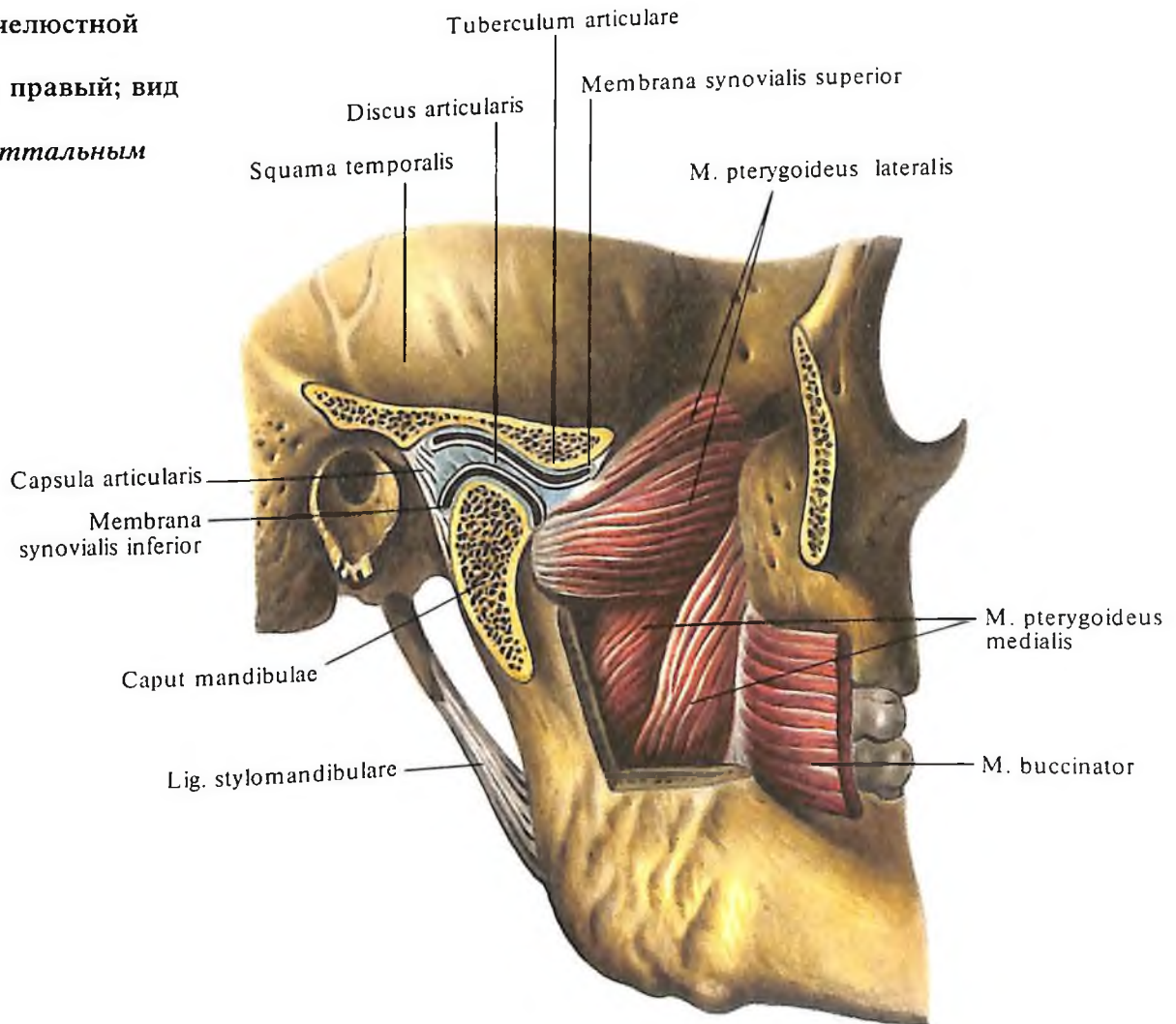
Десятое ребро соединяется волокнистой тканью с хрящом IX ребра, а хрящи XI и XII ребер свободно заканчиваются между мышцами живота.

СИНОВИАЛЬНЫЕ СОЕДИНЕНИЯ ЧЕРЕПА

Кости черепа, за исключением нижней челюсти, имеют фиброзные соединения. Покровные кости черепа связаны между собой посредством волокнистой соединительной ткани – синдесмоза. Кости основания черепа соединяются посредством хрящевой ткани – синхондроза. С возрастом одни замещаются костной тканью, образуя швы, другие остаются синхондрозами.



238. Височно-нижнечелюстной сустав, articulatio temporomandibularis, правый; вид снаружи. (Сустав вскрыт сагиттальным распилом.)



Среди синдесмозов следует отметить *роднички, fonticuli* (см. рис. 114, 115. Подробнее см. „Топография черепа“).

Височно-нижнечелюстной сустав

Височно-нижнечелюстной сустав, articulatio temporomandibularis (рис. 237–239), парный. Образуется *головкой нижней челюсти, caput mandibulae, нижнечелюстной ямкой, fossa mandibularis, и суставным бугорком, tuberculum articulare, чешуйчатой части височной кости.* Головки нижней челюсти имеют валикообразную форму; длинные конвергирующие оси их своим продолжением сходятся под тупым углом у переднего края большого затылочного отверстия.

Нижнечелюстная ямка височной кости не полностью входит в полость височно-нижнечелюстного сустава. В ней различают две части: *внекапсульную часть нижнечелюстной ямки, которая залегает позади ка-*

менисто-чешуйчатой щели, и внутрикапсульную часть нижнечелюстной ямки – кпереди от нее. Эта часть ямки заключена в капсулу, которая распространяется на суставной бугорок, достигая переднего его края. Суставные поверхности покрыты соединительнотканым хрящом. В полости сустава залегает двояковогнутая, овальной формы волокнистая хрящевая пластинка – *суставной диск, discus articularis* (см. рис. 238). Располагаясь в горизонтальной плоскости, диск своей верхней поверхностью прилежит к суставному бугорку, а нижней – к головке нижней челюсти. Он срастается по окружности с суставной капсулой и делит полость сустава на два не сообщающихся между собой отдела – верхний и нижний. Полость каждого отдела соответственно выстилают *верхняя синовиальная мембрана, membrana synovialis superior, и нижняя синовиальная мембрана, membrana synovialis inferior.* К внутреннему краю диска прикрепляется часть сухожильных пучков латеральной

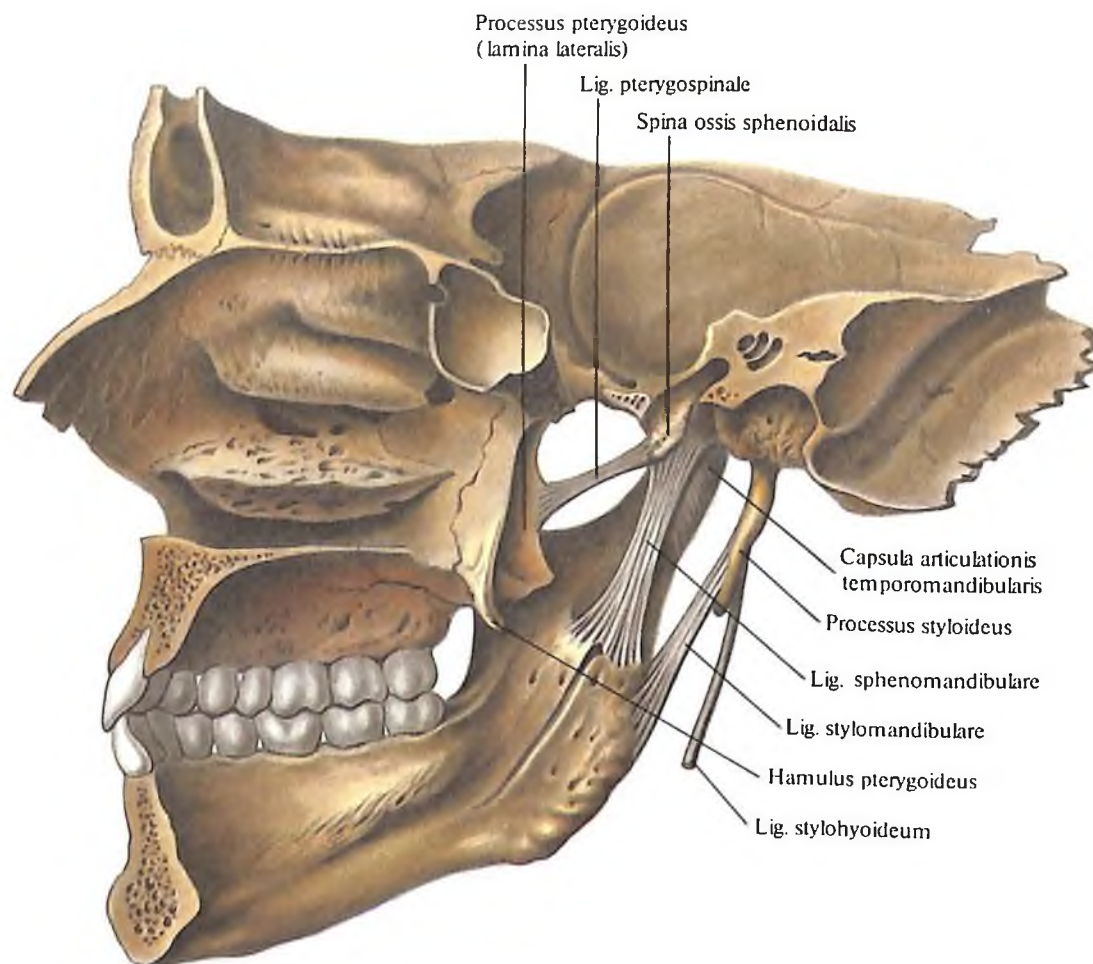
крыловидной мышцы, *m. pterygoideus lateralis.*

Суставная капсула прикрепляется по краю суставного хряща; на височной кости она фиксирована впереди по переднему скату суставного бугорка, сзади – по переднему краю каменно-барабанной щели, латерально – у основания скулового отростка, медиально достигает ости клиновидной кости; на нижней челюсти суставная капсула охватывает ее шейку, прикрепляясь к ней сзади несколько ниже, чем спереди.

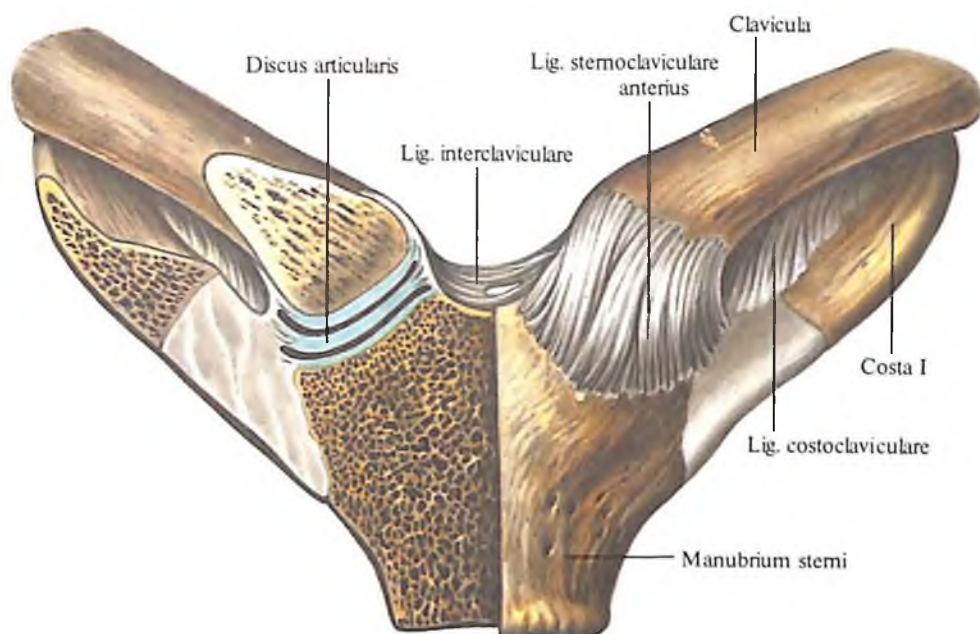
К связкам височно-нижнечелюстного сустава относятся:

1. *Латеральная связка, lig. laterale* (см. рис. 237), начинается от основания скулового отростка и направляется к наружной и задней поверхностям шейки нижней челюсти. Часть пучков этой связки вплетается в капсулу сустава. В связке различают переднюю и заднюю части.

2. *Медиальная связка, lig. mediale*, проходит вдоль вентральной поверхности кап-



239. Височно-нижнечелюстной сустав, articulatio temporomandibularis правый; вид изнутри.



сулы височно-нижнечелюстного сустава. Она берет начало от внутреннего края суставной поверхности и основания ости клиновидной кости и прикрепляется на задне-внутренней поверхности шейки суставного отростка.

Кроме того, имеются связки, относящиеся к височно-нижнечелюстному суставу, но не связанные с суставной капсулой:

клиновидно-нижнечелюстная связка, lig. sphenomandibulare (см. рис. 239), начинается от ости клиновидной кости и прикрепляется к язычку нижней челюсти;

шилоножнечелюстная связка, lig. stylomandibulare (см. рис. 237–239), направляется от шиловидного отростка к углу нижней челюсти.

Височно-нижнечелюстной сустав относится к типу *блоковидных суставов*. При движении в суставе возможны опускание и поднятие нижней челюсти, выдвигание ее вперед и возвращение в исходное положение, смещение влево и вправо. Такое многообразие движений в блоковидном сочленении обусловлено комбинацией перемещений суставной головки одновременно в правом и левом суставах, а также наличием в каждом суставе волокнистого суставного диска, разделяющего полость сустава на верхний и нижний отделы, что и позволяет разнообразить движения нижней челюсти. Например, опускание нижней челюсти происходит при вращении головки нижней челюсти вокруг горизонтальной оси под суставным диском, т. е. в нижнем отделе полости сустава; выдвигание челюсти вперед происходит при движении головки челюсти вместе с диском на суставной бугорок, т. е. в верхнем отделе полости. Движения нижней челюсти в стороны

240. Грудно-ключичные суставы, articulationes sternoclaviculares; вид спереди. (Правый грудно-ключичный сустав вскрыт, фронтальный распил.)

также совершаются при участии суставного диска, причем в суставе на стороне смещения (в правом при движении вправо и наоборот) происходит вращение головки нижней челюсти под суставным диском, а в противоположном суставе – выдвигание головки на суставной бугорок, над диском.

СУСТАВЫ ВЕРХНЕЙ КОНЕЧНОСТИ

Суставы верхней конечности, articulationes membri superioris, подразделяют на *суставы пояса верхней конечности, articulationes cinguli membri superioris*, и *суставы свободной верхней конечности, articulationes membri superioris liberi*.

СУСТАВЫ ПОЯСА ВЕРХНЕЙ КОНЕЧНОСТИ

Кости верхней конечности соединяются со скелетом туловища посредством одного *грудно-ключичного сустава*.

Грудно-ключичный сустав

Грудно-ключичный сустав, articulatio sternoclavicularis (рис. 240), образован ключичной вырезкой грудины и грудинным концом ключицы. Сустав *простой*.

Суставные поверхности покрыты соединительнотканым хрящом, неконгруэнтны и чаще всего седловидные. Несоответствие суставных поверхностей выравнивается за счет находящегося в полости сустава *суставного диска*.

Суставная капсула прочная, прикрепляется по краям суставных поверхностей костей. Полость сустава посредством суставного диска делится на две не сообщающиеся между собой части – нижнемедиальную и верхнелатеральную. Иногда суставной диск имеет отверстие посредине, в этих случаях обе полости сустава сообщаются между собой.

К связочному аппарату грудно-ключичного сустава относятся следующие связки:

1. *Передняя и задняя грудно-ключичные связки, lig. sternoclaviculare anterius et posterius*, которые находятся на передней, верхней и задней поверхностях суставной капсулы, укрепляя последнюю.

2. *Реберно-ключичная связка, lig. costoclaviculare*, которая является мощной связкой, идущей от верхнего края I ребра вверх к ключице и тормозит ее движение кверху.

3. *Межключичная связка, lig. interclaviculare*, натянута между грудинными концами ключиц над яремной вырезкой рукоятки грудины; тормозит движение ключицы книзу.

По объему движений грудно-ключичный сустав приближается к *типу шаровидных, articulatio spheroides*.

Акромиально-ключичный сустав

Акромиально-ключичный сустав, articulatio acromioclavicularis (см. рис. 244), образован суставной поверхностью плечевого конца ключицы и суставной поверхностью акромиона лопатки. Сустав простой. Суставные поверхности плоские. Полость сустава разделяется на две части *суставным диском*.

Сустав многоосный, но с резко ограниченным объемом движений, вследствие чего относится к *плоским суставам*.

Суставная капсула прикрепляется по краю суставных поверхностей, ее укрепляют следующие связки:

1. *Акромиально-ключичная связка, lig. acromioclaviculare*, которая натянута между акромиальным концом ключицы и акромионом лопатки.

2. *Клювовидно-ключичная связка, lig. coracoclaviculare* (см. рис. 244), соединяющая нижнюю поверхность акромиального конца ключицы и клювовидный отросток лопатки.

В клювовидно-ключичной связке две части: 1) *трапецевидная связка, lig. trapezoidum*, которая занимает латеральное положение и тянется от трапецевидной линии,

акромиального конца ключицы к клювовидному отростку лопатки; имеет вид четырехугольника; 2) *коническая связка, lig. conoideum*, которая лежит медиальнее, натянута между конусовидным бугорком акромиального конца ключицы и клювовидным отростком лопатки; имеет форму треугольника.

Обе связки сходятся у клювовидного отростка под углом и ограничивают углубление, образованное сверху ключицей и заполненное рыхлой клетчаткой. Иногда здесь залегают слизистая сумка.

Кроме того, лопатка несет ряд волокнистых пучков – связок, которые соединяют отдельные ее образования. К ним относятся:

1. *Клювовидно-акромиальная связка, lig. coracoacromiale* (см. рис. 242, 244), – самая мощная из связок лопатки. Натянута в виде четырехугольной пластины между акромионом и клювовидным отростком лопатки.

2. *Верхняя поперечная связка лопатки, lig. transversum scapulae superius* (см. рис. 242, 243), перебрасывается над вырезкой лопатки, ограничивая вместе с ней отверстие.

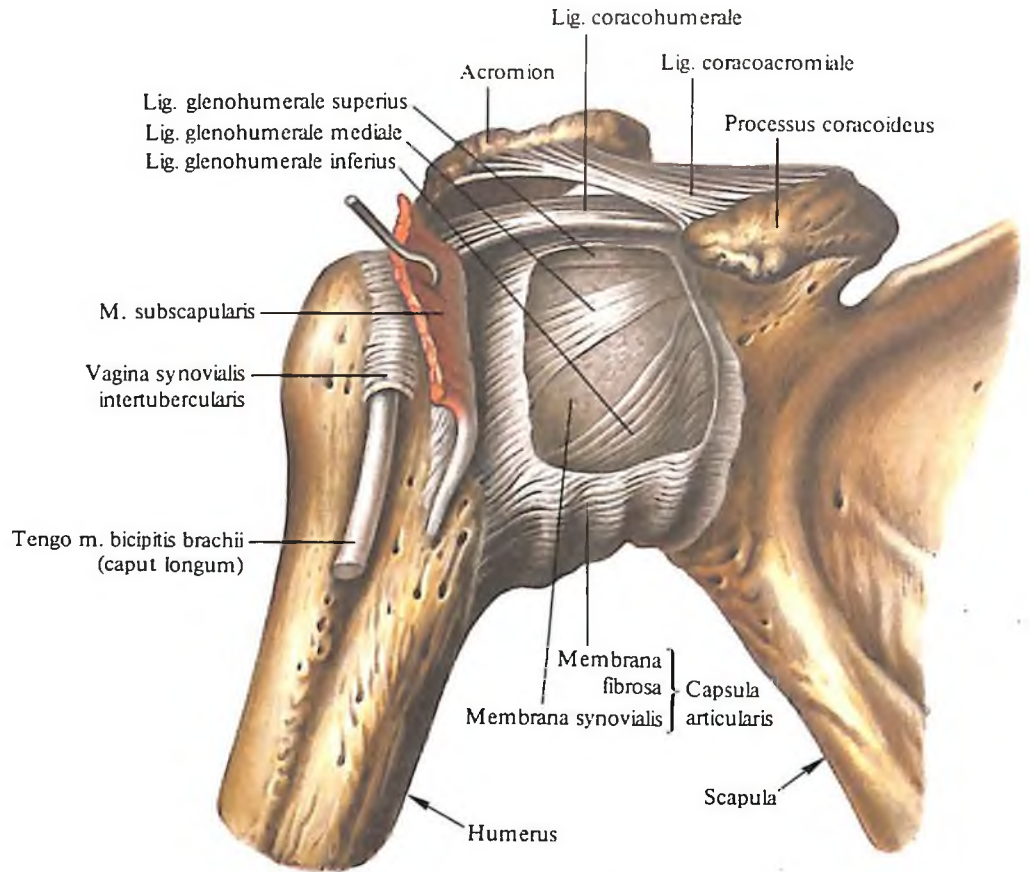
3. *Нижняя поперечная связка лопатки, lig. transversum scapulae inferius* (см. рис. 242), – самая слабая из связок лопатки. Она тянется по задней поверхности лопатки от корня акромиона через шейку лопатки к наружной поверхности суставной впадины, вплетаясь частью своих пучков в капсулу плечевого сустава.

СУСТАВЫ СВОБОДНОЙ ВЕРХНЕЙ КОНЕЧНОСТИ

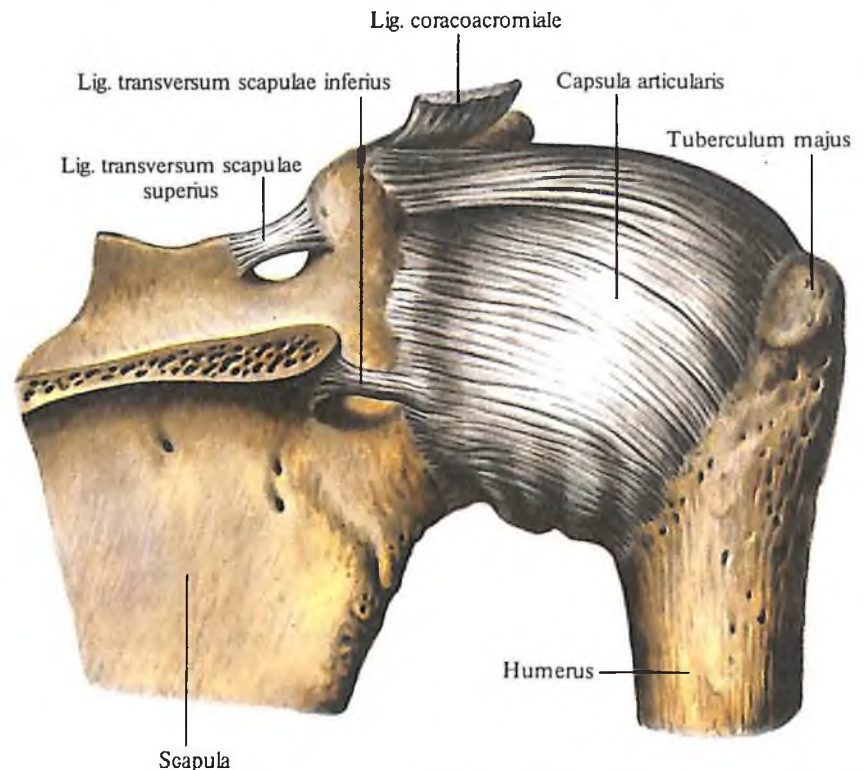
Плечевой сустав

Плечевой сустав, articulatio humeri (рис. 241–246), образован *суставной впадиной лопатки, cavitas glenoidalis scapulae*, и *головкой плечевой кости, caput humeri*. Суставные поверхности покрыты гиалиновым хрящом и не соответствуют друг другу. Конгруэнтность суставных поверхностей увеличивается за счет *суставной губы, labrum glenoidale* (см. рис. 244), которая располагается по краю суставной впадины.

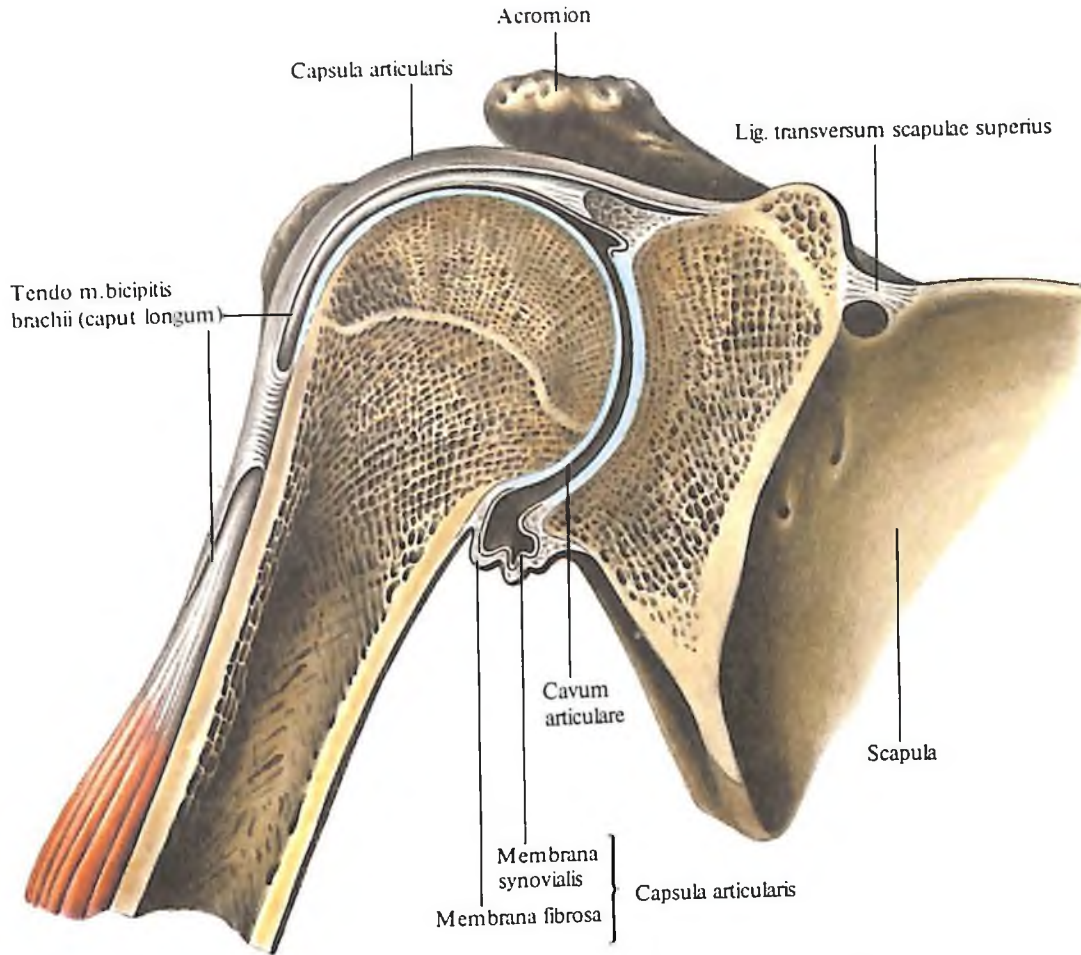
Суставная капсула фиксируется на лопатке по краю суставного хряща суставной впадины и по наружному краю суставной губы; на плечевой кости суставная капсула прикрепляется по анатомической шейке. Суставная капсула просторная и слабо натянута. В нижнемедиальном отделе она тонкая, а на остальном протяжении ее фиброзный слой подкрепляется вплетающимися в него сухожилиями мышц; в верхнезаднем и латеральном отделах – надостной, подостной и малой круглой мышцами, тт.



241. Плечевой сустав, articulatio humeri, правый; вид спереди. (Поверхностный слой суставной капсулы удален.)



242. Плечевой сустав, articulatio humeri, правый; вид сзади. (Ость лопатки удалена.)

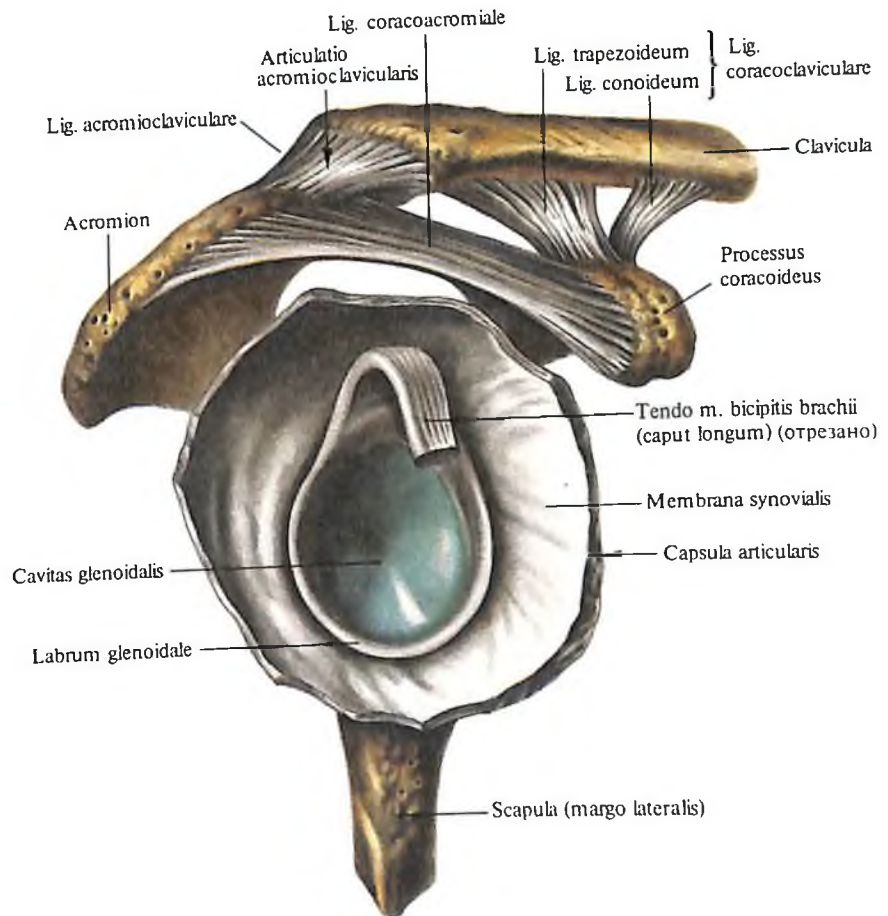


243. Плечевой сустав, articulatio humeri, правый.

(Сустав вскрыт, фронтальный распил.)

244. Плечевой сустав, articulatio humeri, и акромиально-ключичный сустав, articulatio acromioclavicularis, правые.

(Плечевой сустав вскрыт, плечевая кость удалена.)



supraspinatus, infraspinatus et teres minor, в медиальном – подлопаточной мышцей, m. subscapularis. При движениях в плечевом суставе указанные мышцы оттягивают суставную капсулу и не дают ей ущемляться между суставными поверхностями костей.

Суставная капсула на плечевой кости в виде мостика перекидывается над межбугорковой бороздой, где залегает сухожилие длинной головки двуглавой мышцы плеча, которое начинается от надсуставного бугорка и края суставной губы, проходит через полость плечевого сустава и далее идет в межбугорковой борозде. В полости плечевого сустава сухожилие двуглавой мышцы плеча покрыто синовиальной мембраной, которая сопровождает его в межбугорковой борозде на 2–5 см ниже уровня анатомиче-

ской шейки, затем заворачивает кверху и, следуя вдоль сухожилия, переходит в синовиальную мембрану суставной капсулы.

Таким образом, в межбугорковой борозде вокруг сухожилия двуглавой мышцы плеча образуется двустенное выпячивание синовиальной мембраны, которое называется *межбугорковым синовиальным влагалищем*, *vagina synovialis intertubercularis*. Полость сустава нередко сообщается с *подсухожильной сумкой подлопаточной мышцы*, *bursa subtendinea m. subscapularis*, находящейся у корня клювовидного отростка.

На внутренней поверхности суставной капсулы располагаются три *суставно-плечевые связки*, *ligg. glenohumeralia* (см. рис. 241). Они прикрепляются с одной стороны к анатомической шейке плечевой кости, с другой – к суставной губе лопатки. Верхняя и средняя связки разделяются отверстиями сумки, расположенной под подлопаточной мышцей. Связки укрепляют переднюю поверхность капсулы плечевого сустава.

Кроме того, плечевой сустав имеет мощную *клювовидно-плечевую связку*, *lig. coracohumerales*. Она представляет собой уплотнение фиброзного слоя капсулы, которое простирается от наружного края клювовидного отростка к большому бугорку плечевой кости.

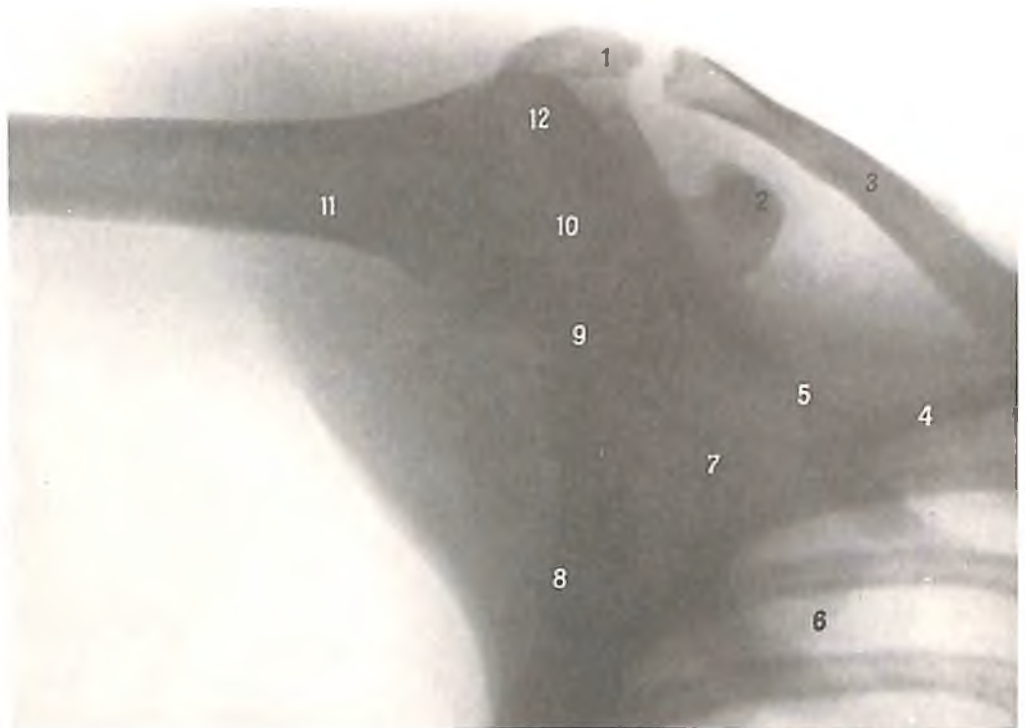
Описанная ранее *клювовидно-акромиальная связка*, *lig. coracoacromiale*, располагается над плечевым суставом и вместе с акромионом и клювовидным отростком лопатки образует свод плеча. Свод плеча защищает плечевой сустав сверху и тормозит вместе с натяжением суставной капсулы отведение плеча и поднятие руки кпереди или в сторону выше уровня плеча. Дальнейшее движение конечности вверх совершается за счет движения вместе с ней лопатки.

Плечевой сустав трехосный, по форме относится к *шаровидным суставам*. Благодаря тому что плечевой сустав является наиболее подвижным суставом человеческого тела, рука обладает значительной свободой движения.

Локтевой сустав

Локтевой сустав, articulatio cubiti (рис. 247–253), образован суставной поверхностью дистального эпифиза плечевой кости – ее блоком и головкой мыщелка, суставными поверхностями на локтевой кости – блоковидной и лучевой вырезками локтевой кости, а также головкой и суставной окружностью лучевой кости. Сустав сложный (*articulatio composita*), так как состоит из трех суставов, причем каждый из них имеет свою форму.

В локтевом суставе возможны сгибание и разгибание, пронация и супинация.

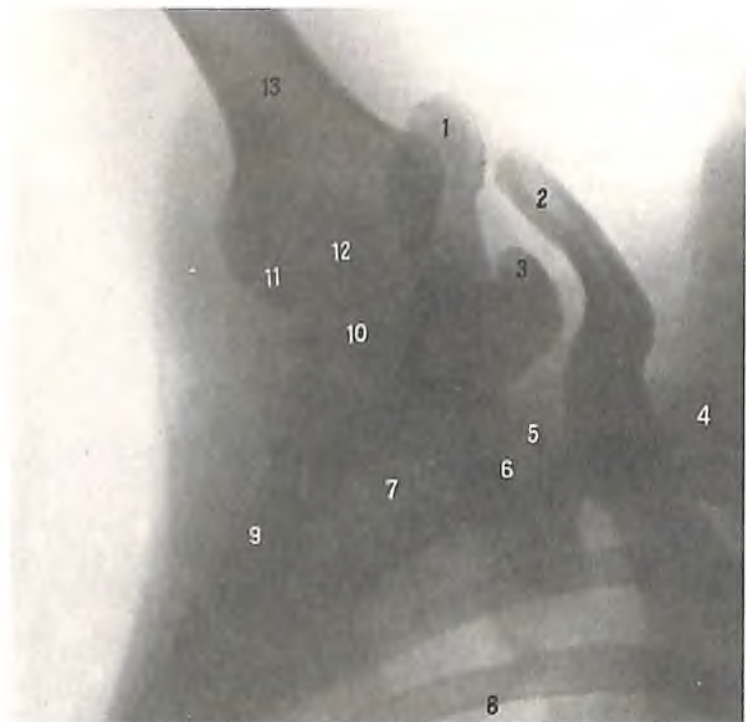


245. Плечевой сустав, правый (рентгенограмма).

(Рука отведена.)

1 – акромион; 2 – клювовидный отросток; 3 – ключица; 4 – I ребро; 5 – ость лопатки; 6 –

медиальный край лопатки; 7 – лопатка; 8 – латеральный край лопатки; 9 – суставная впадина лопатки; 10 – головка плечевой кости; 11 – плечевая кость; 12 – большой бугорок плечевой кости.



246. Плечевой сустав, правый (рентгенограмма).

(Рука поднята.)

1 – акромион; 2 – ключица (акромиальный конец); 3 – клювовидный отросток; 4 –

I ребро; 5 – верхний край лопатки; 6 – ость лопатки; 7 – лопатка; 8 – медиальный край лопатки; 9 – латеральный край лопатки; 10 – суставная впадина лопатки; 11 – головка плечевой кости; 12 – анатомическая шейка плечевой кости; 13 – плечевая кость.

Суставные поверхности костей, образующих суставы, покрыты гиалиновым хрящом.

Суставная капсула окружает все три сустава. На плечевой кости она фиксирована спереди над краем венечной и лучевой ямок, по бокам – по периферии оснований надмышелков (оставляя их свободными), почти у края суставной поверхности блока и головки мышелка плечевой кости, а сзади – немного ниже верхнего края ямки локтевого отростка. На локтевой кости суставная капсула прикрепляется по краю блоковидной и лучевой вырезок, а на лучевой кости – к шейке лучевой кости, образуя здесь мешковидное выпячивание. Суставная капсула в передних и задних отделах сустава тонкая и слабо натянута, а в боковых укреплена связками. Ее синовиальная мембрана покрывает также те отделы костей, которые находятся в полости сустава, но не покрыты хрящом (шейка лучевой кости и др.).

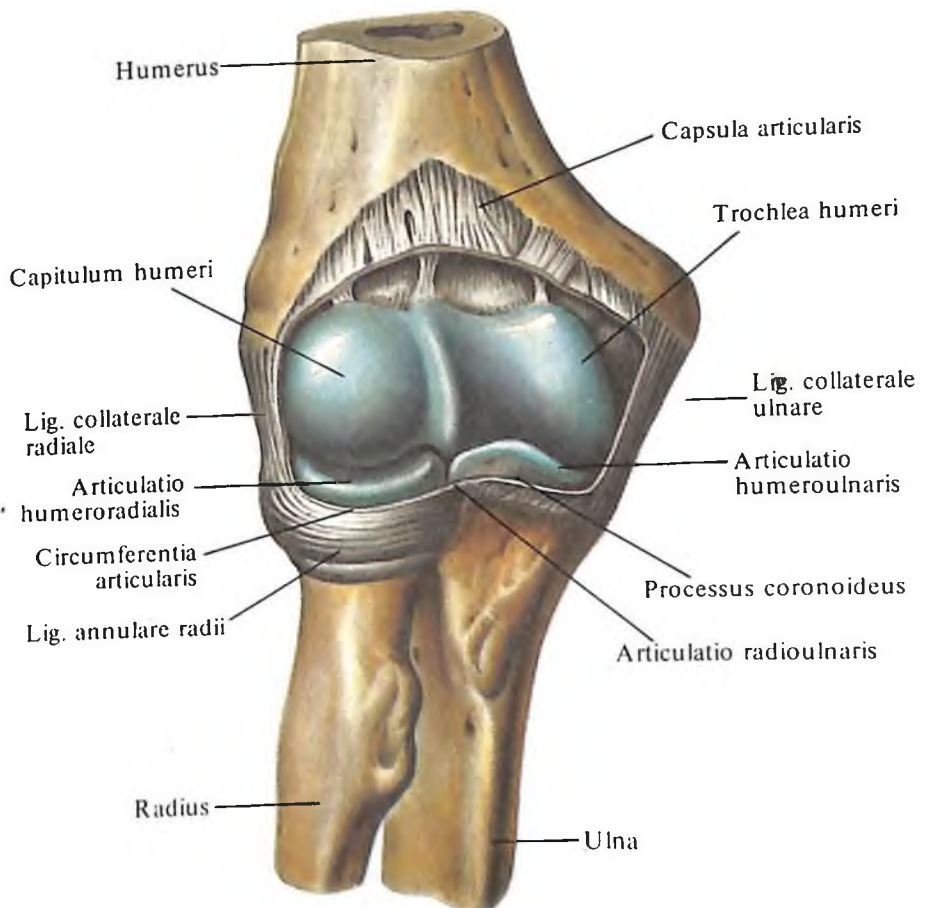
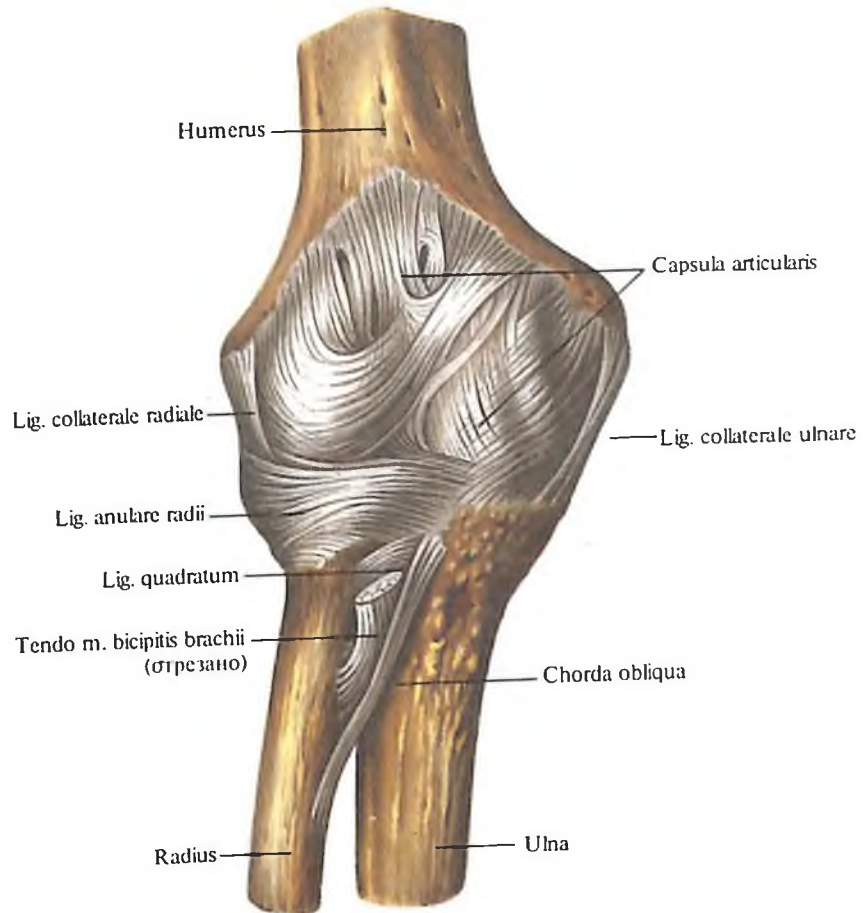
В полости локтевого сустава различают три сустава: плечелоктевой, плечелучевой и проксимальный лучелоктевой.

1. *Плечелоктевой сустав, articulatio humeroulnaris* (см. рис. 248, 250–253), находится между поверхностью блока плечевой кости и блоковидной вырезкой локтевой кости. Относится к одноосным и является *блоковидным суставом*, имея винтообразное отклонение суставных поверхностей.

2. *Плечелучевой сустав, articulatio humeroradialis* (см. рис. 248, 250), образован головкой мышелка плечевой кости и суставной ямкой на головке лучевой кости, относится к *шаровидным суставам*, несмотря на то, что в действительности движения в нем совершаются вокруг не трех, а лишь двух осей – фронтальной и вертикальной.

3. *Проксимальный лучелоктевой сустав, articulatio radioulnaris proximalis* (см. рис. 250, 254, 255), лежит между лучевой вырезкой локтевой кости и суставной окружностью головки лучевой кости; является типичным *цилиндрическим суставом* с вращением вокруг одной вертикальной оси.

В плечелоктевом суставе возможны *сгибание* и *разгибание*, которые происходят одновременно с движением лучевой кости в плечелучевом суставе. В этом суставе возможно также *вращение* лучевой кости вдоль ее длинной оси *внутри* и *снаружки*. Кроме того, в проксимальном лучелоктевом суставе осуществляется вращение лучевой ко-

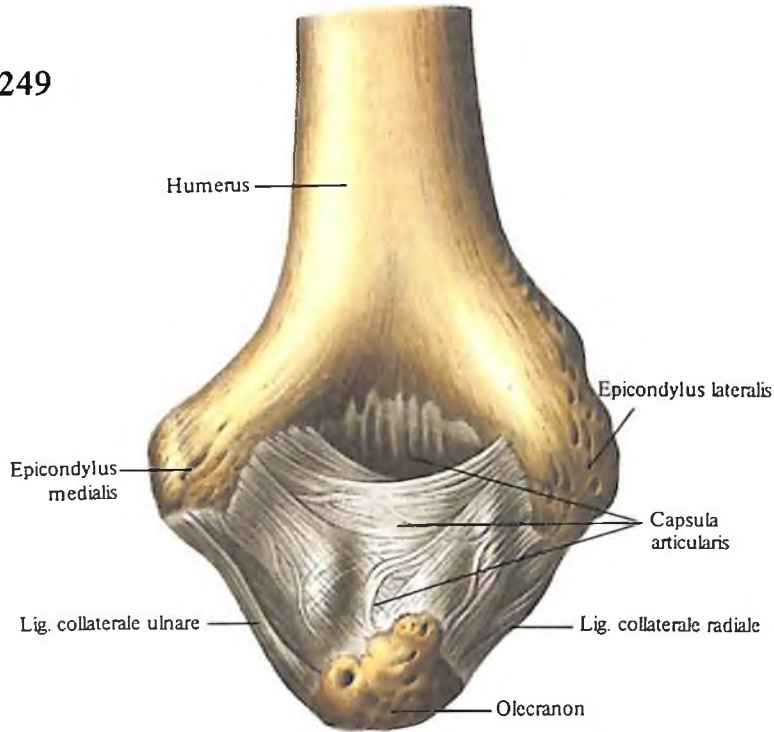


247. Локтевой сустав, *articulatio cubiti*, правый; вид спереди.

248. Локтевой сустав, *articulatio cubiti*, правый; вид спереди.

(Суставная капсула вскрыта.)

249



сти при одновременном движении в плечевом суставе.

К локтевому суставу относятся следующие связки:

1. Локтевая коллатеральная связка, *lig. collaterale ulnare* (см. рис. 247–249), идет от основания медиального надмыщелка плечевой кости вниз и, веерообразно расширяясь, прикрепляется у края блоковидной вырезки локтевой кости.

2. Лучевая коллатеральная связка, *lig. collaterale radiale* (см. рис. 247–249), начинается от основания латерального надмыщелка плечевой кости, следует вниз к наружной поверхности головки лучевой кости, где делится на два пучка. Эти пучки принимают горизонтальное направление и, огибая го-

249. Локтевой сустав, *articulatio cubiti*, правый; вид сзади.

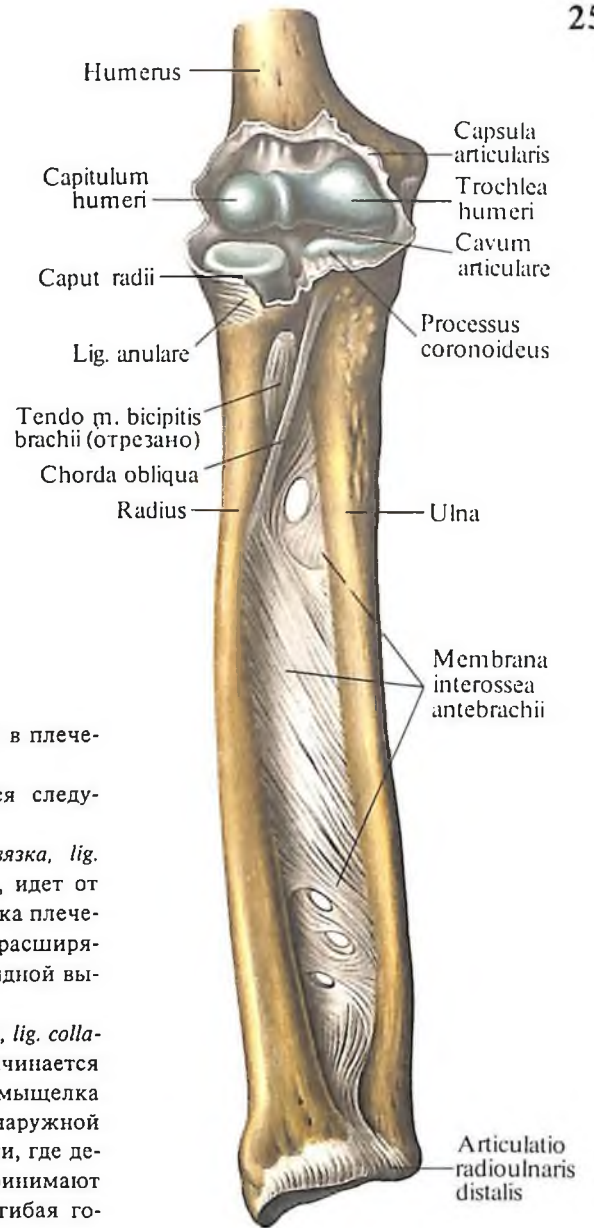
(Локтевой сустав при крайнем сгибании.)

251. Локтевой сустав, правый (рентгенограмма).

(Предплечье в состоянии пронации.)

1 – плечевая кость; 2 – ямка локтевого отростка; 3 – медиальный надмыщелок; 4 – блок плечевой кости; 5 – венечный отросток локтевой кости; 6 – лучевая кость; 7 – шиловидный отросток лучевой кости; 8 – шиловидный отросток локтевой кости; 9 – локтевая кость; 10 – шейка лучевой кости; 11 – головка лучевой кости; 12 – головка мыщелка плечевой кости; 13 – латеральный надмыщелок; 14 – локтевой отросток.

250



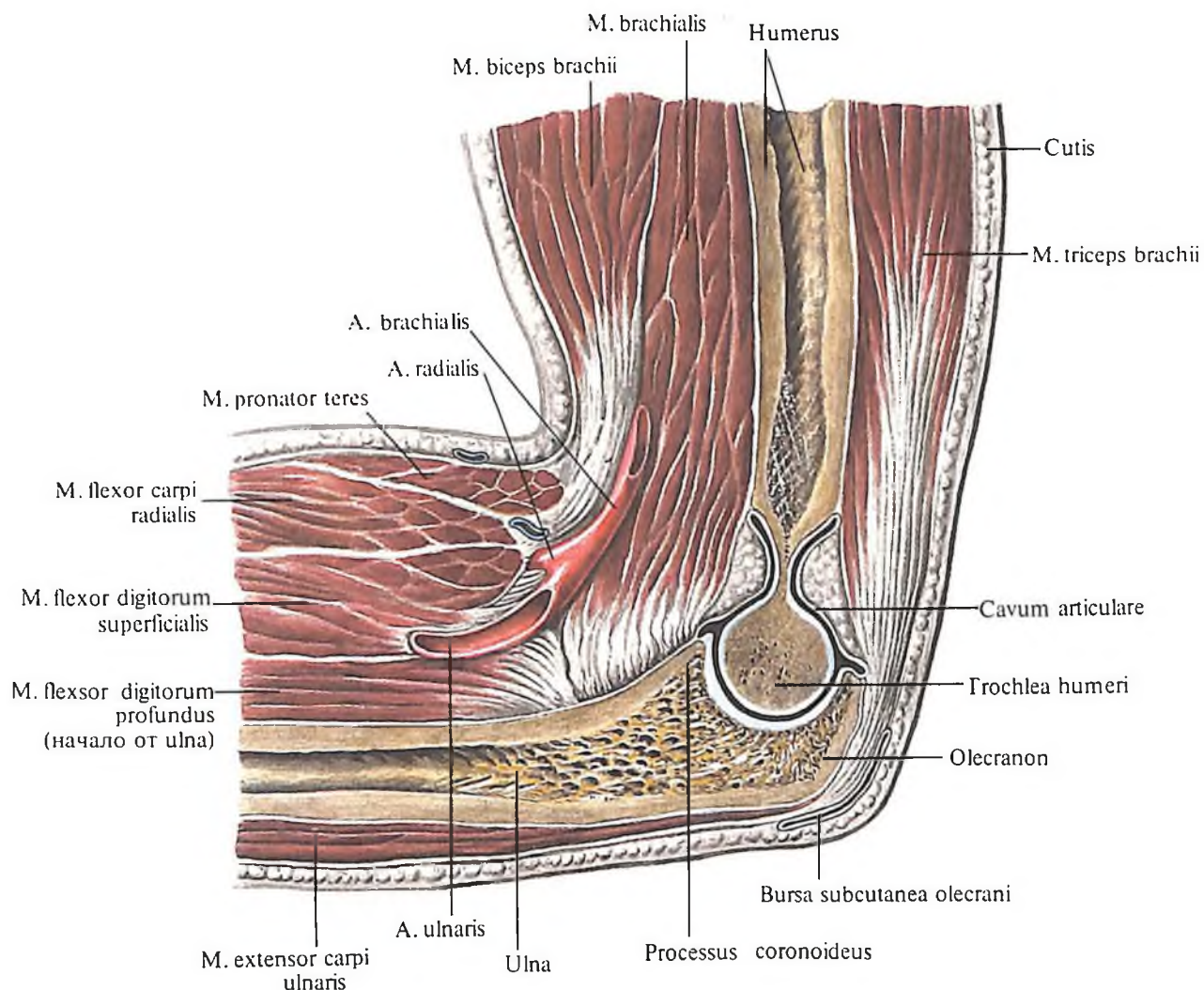
250. Локтевой сустав, *articulatio cubiti*;

межкостная перепонка предплечья, *membrana interossea antebrachii*;

проксимальный и дистальный лучелоктевые суставы, *articulationes radio-ulnares proximalis et distalis*,

правые; вид спереди.

(Полость локтевого сустава вскрыта.)



252. Локтевой сустав, articulatio cubiti, правый.
(Полость локтевого сустава вскрыта, сагиттальный распил.)

253. Локтевой сустав, правый (рентгенограмма).
(Локтевой сустав в состоянии сгибания.)

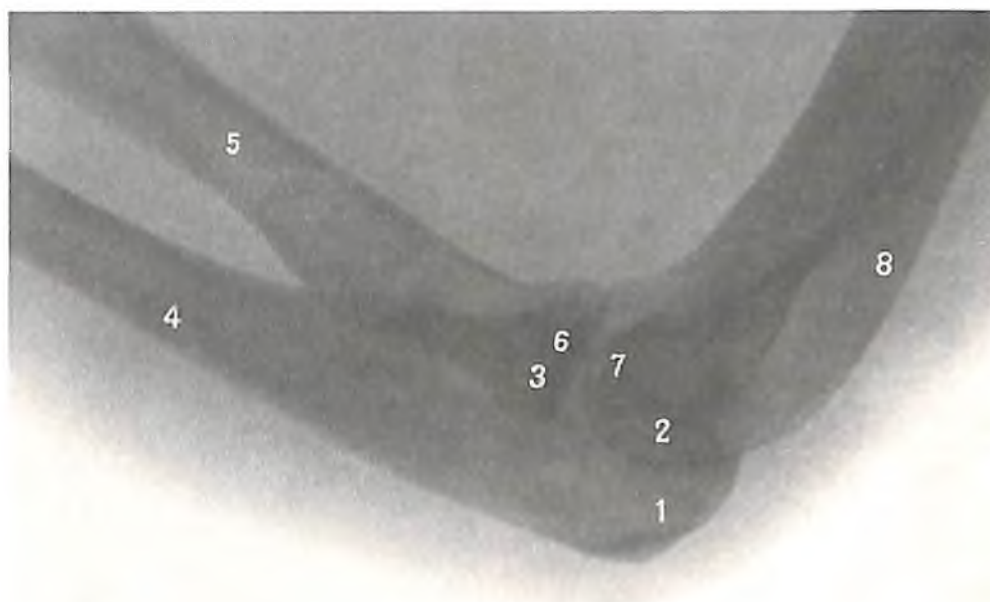
1 – локтевой отросток; 2 – блок плечевой кости; 3 – головка лучевой кости; 4 – локтевая кость; 5 – лучевая кость; 6 – венечный отросток; 7 – головка мыщелка плечевой кости; 8 – плечевая кость.

ловку лучевой кости спереди и сзади, прикрепляются к краям лучевой вырезки локтевой кости. Поверхностные слои связки срастаются с сухожилиями разгибателей, глубокие переходят в кольцевую связку лучевой кости.

3. *Кольцевая связка лучевой кости, lig. anulare radii* (см. рис. 247, 248, 250), охватывает суставную окружность головки лучевой кости с передней, задней и латеральной сторон и, прикрепляясь к переднему и заднему краям лучевой вырезки локтевой кости, удерживает лучевую кость у локтевой.

4. *Квадратная связка, lig. quadratum*, представляет собой пучки волокон, которые соединяют дистальный край лучевой вырезки локтевой кости с шейкой лучевой кости.

В локтевом суставе боковые движения отсутствуют, так как они тормозятся крепкими коллатеральными связками. В целом локтевой сустав является *блоковидным* су-



254. Лучезапястный сустав, articulatio radiocarpa; связки и суставы кисти, правые. (Ладонная поверхность.)

ставом с несколько винтообразной формой скольжения суставных поверхностей.

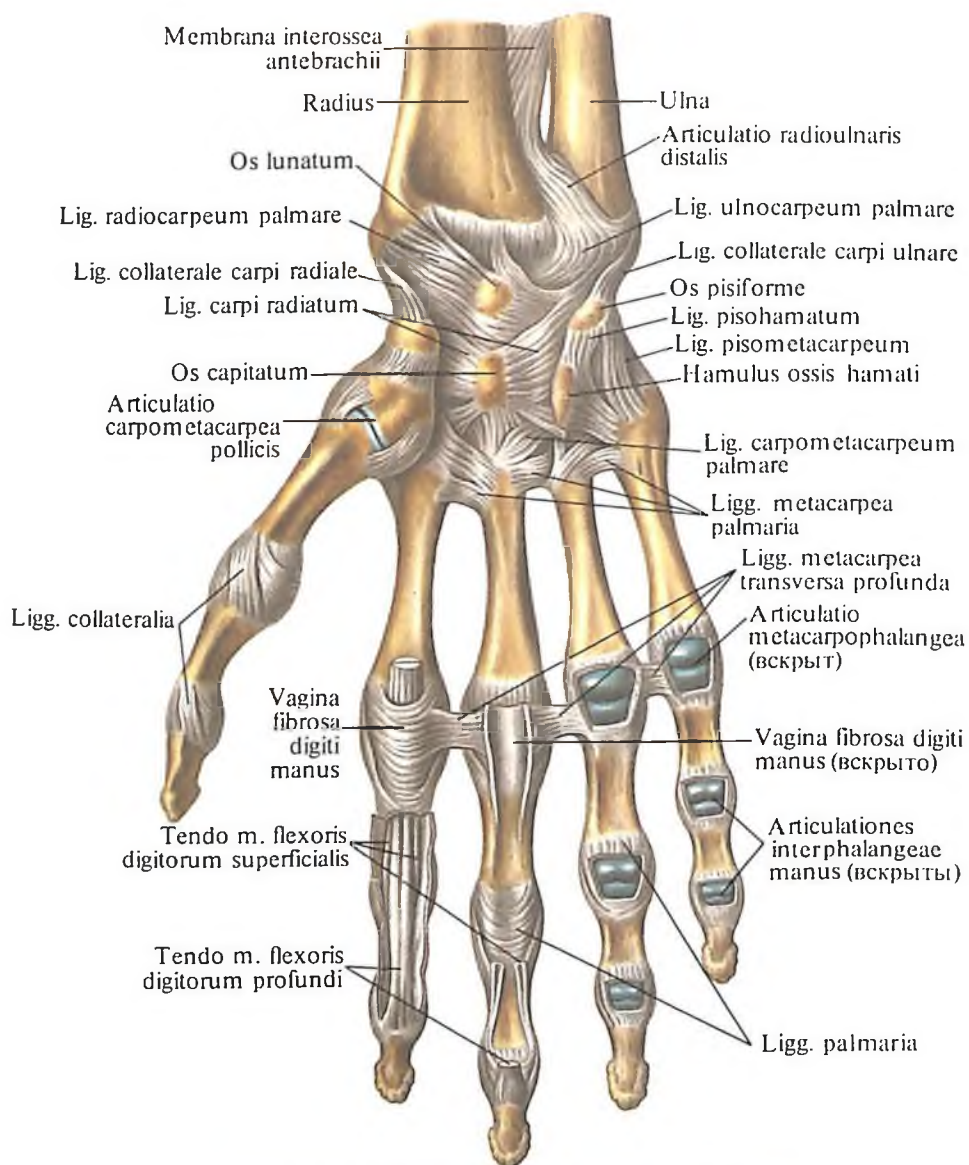
Кроме кольцевой связки лучевой кости, в фиксации костей предплечья принимает участие межкостная перепонка предплечья.

Межкостная перепонка предплечья, *membrana interossea antebrachii* (см. рис. 250), заполняет промежуток между лучевой и локтевой костями, прикрепляясь к их межкостным краям и образуя лучелоктевой синдесмоз, *syndesmosis radioulnaris*.

Она образована прочными волокнистыми пучками, которые идут косо сверху вниз от лучевой кости к локтевой. Один из этих пучков имеет противоположное направление: он следует от бугристости локтевой кости к бугристости лучевой кости и называется *косой хордой*, *chorda obliqua*. Перепонка имеет отверстия, через которые проходят сосуды и нерв. От ее ладонной и тыльной поверхностей начинается ряд мышц предплечья.

Дистальный лучелоктевой сустав

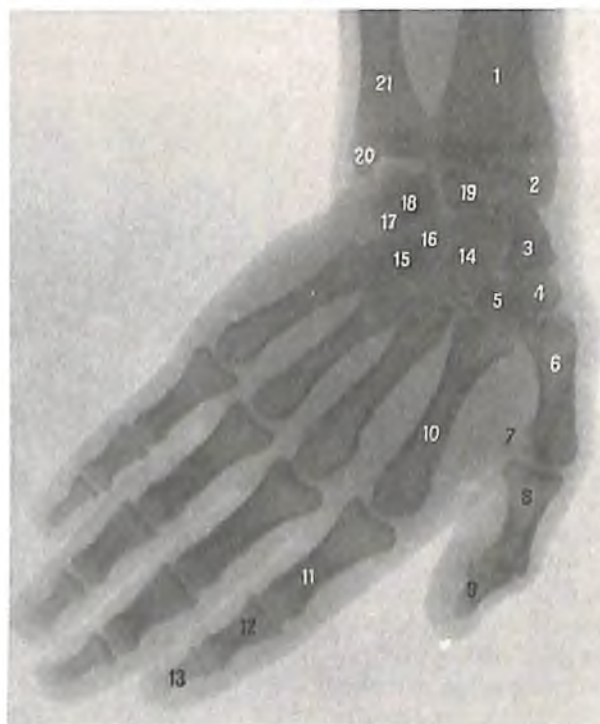
Дистальный лучелоктевой сустав, *articulatio radioulnaris distalis* (рис. 254–258; см. рис. 250, 251), образован суставной



255. Суставы кисти, правой (рентгенограмма).

[Кисть в состоянии приведения (в сторону локтевой кости).]

1 – лучевая кость; 2 – шиловидный отросток лучевой кости; 3 – ладьевидная кость; 4 – кость-трапеция; 5 – трапецевидная кость; 6 – I пястная кость; 7 – сесамовидная кость; 8 – проксимальная фаланга большого пальца; 9 – дистальная фаланга большого пальца; 10 – II пястная кость; 11 – проксимальная фаланга указательного пальца; 12 – средняя фаланга указательного пальца; 13 – дистальная фаланга указательного пальца; 14 – головчатая кость; 15 – крючок крючковидной кости; 16 – крючковидная кость; 17 – трехгранная кость; 18 – гороховидная кость; 19 – полулунная кость; 20 – шиловидный отросток локтевой кости; 21 – локтевая кость.

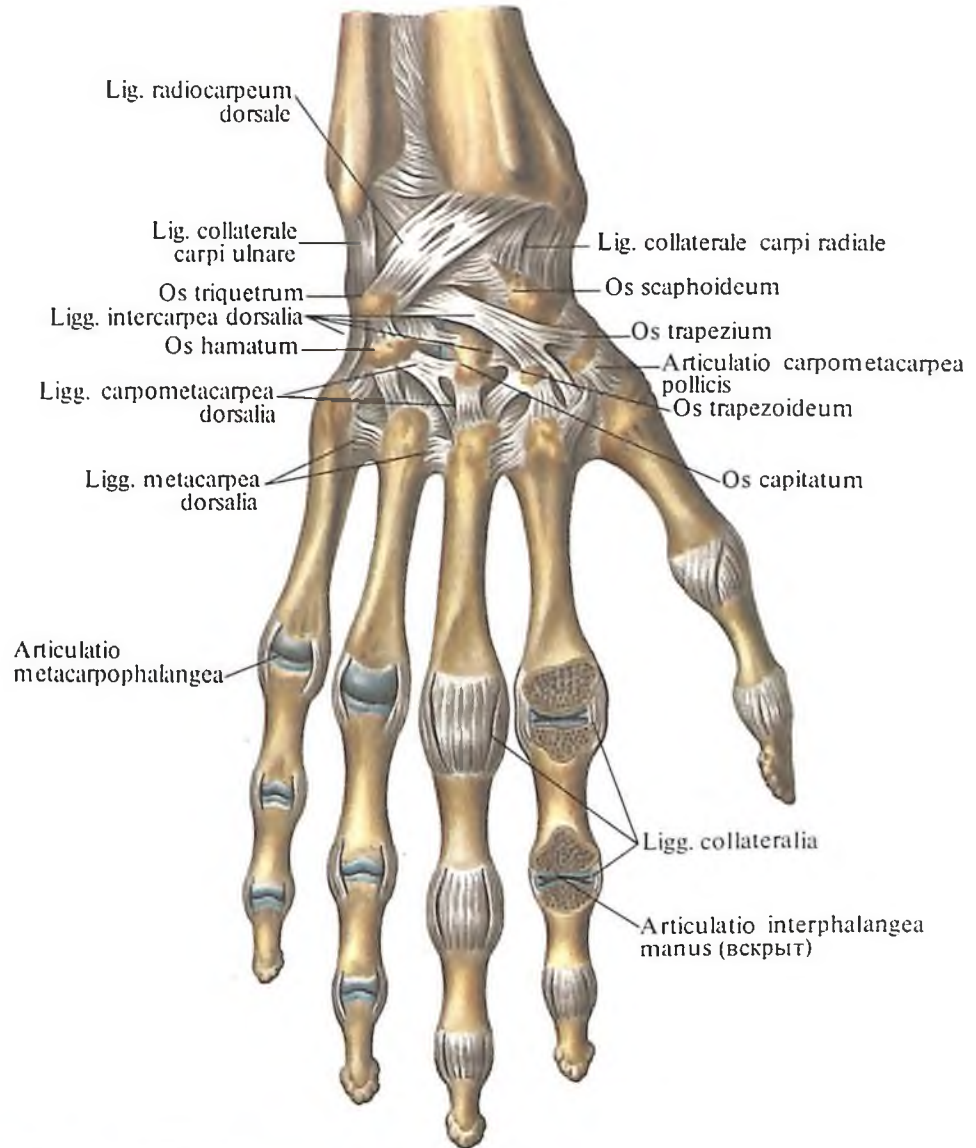


256. Лучезапястный сустав, articulatio radiocarpa; связки и суставы кисти, правые. (Тыльная поверхность.) (Полости пястно-фалангового и межфалангового суставов указательного пальца вскрыты распилом, параллельным тыльной поверхности кисти.)

окружностью головки локтевой кости и локтевой вырезкой лучевой кости. Дистальнее головки локтевой кости располагается *суставной диск* (см. рис. 258). Он представляет собой треугольную волокнисто-хрящевую пластинку, которая своим основанием прикрепляется к локтевой вырезке лучевой кости, а вершиной – к шиловидному отростку локтевой кости. Диск отделяет полость дистального лучелоктевого сустава от полости лучезапястного сустава.

Суставная капсула просторная. Она прикрепляется по краю суставных поверхностей костей к диску, образуя сверху, между локтевой и лучевой костями, *мешкообразное углубление, recessus sacciformis* (см. рис. 258).

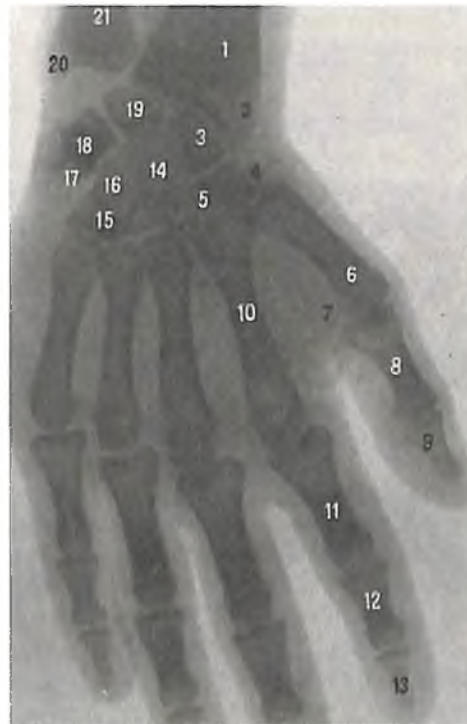Дистальный лучелоктевой сустав по форме *цилиндрический* с вертикальной осью вращения. Вместе с проксимальным лучелоктевым суставом он образует единое функциональное комбинированное сочленение, обеспечивающее вращение лучевой кости по отношению к локтевой кости.



257. Суставы кисти, правой (рентгенограмма).

[Кисть в состоянии отведения (в сторону лучевой кости).]

1 – лучевая кость; 2 – шиловидный отросток лучевой кости; 3 – ладьевидная кость; 4 – кость-трапеция; 5 – трапецевидная кость; 6 – I пястная кость; 7 – сесамовидная кость; 8 – проксимальная фаланга большого пальца; 9 – дистальная фаланга большого пальца; 10 – II пястная кость; 11 – проксимальная фаланга указательного пальца; 12 – средняя фаланга указательного пальца; 13 – дистальная фаланга указательного пальца; 14 – головчатая кость; 15 – крючок крючковидной кости; 16 – крючковидная кость; 17 – трехгранная кость; 18 – гороховидная кость; 19 – полулунная кость; 20 – шиловидный отросток локтевой кости; 21 – локтевая кость.



Лучезапястный сустав

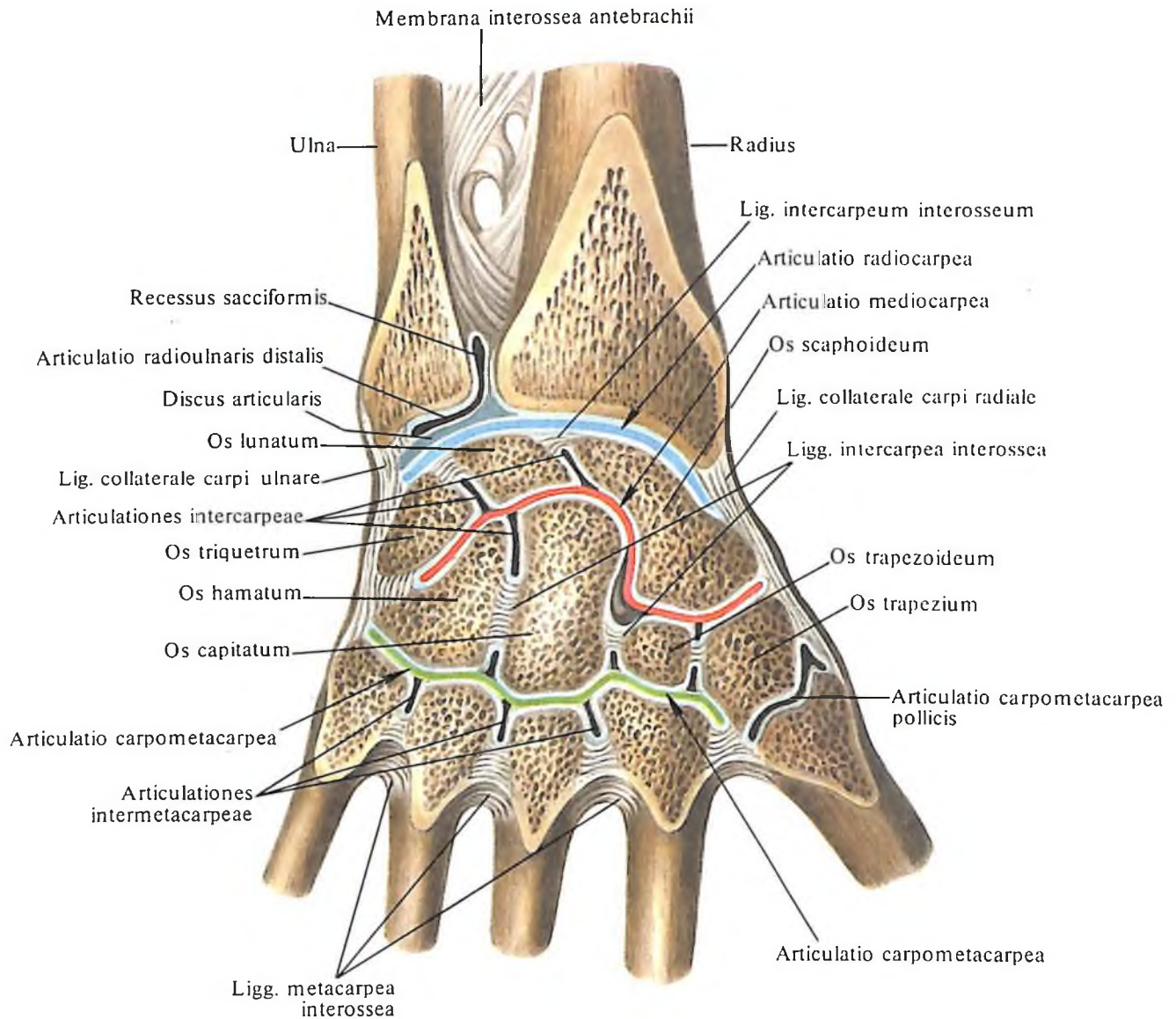
Лучезапястный сустав, articulatio radiocarpa (см. рис. 254–258), образован запястной суставной поверхностью лучевой кости и дистальной поверхностью суставного диска (см. „Дистальный лучелоктевой сустав“), представляющими слегка вогнутую суставную поверхность, которая сочленяется с выпуклой проксимальной суставной поверхностью костей запястья: ладьевидной, полулунной и трехгранной.

Суставная капсула тонкая, прикрепляется по краю суставных поверхностей костей, образующих этот сустав.

Сустав укрепляют следующие связки:

1. *Лучевая коллатеральная связка запястья, lig. collaterale carpi radiale*, натянутая между латеральным шиловидным отростком и ладьевидной костью. Часть пучков этой связки достигает кость-трапецию. Связка тормозит приведение кисти.

2. *Локтевая коллатеральная связка запястья, lig. collaterale carpi ulnare*, начинается от



медиального шиловидного отростка и прикрепляется к трехгранной кости и частично к гороховидной кости. Связка тормозит отведение кисти.

3. *Ладонная локтезапястная связка, lig. ulnocarpum palmare*, начинается от суставного диска и шиловидного отростка локтевой кости и, направляясь вниз и кнутри, прикрепляется к полулунной, трехгранной и головчатой костям. Связка укрепляет не только лучезапястный сустав, но и среднезапястный сустав.

4. *Тыльная лучезапястная связка, lig. radiocarpum dorsale*, идет от тыльной поверхности дистального конца лучевой кости в сторону запястья, где прикрепляется на тыле ладьевидной, полулунной и трехгранной костей. Связка тормозит сгибание кисти.

5. *Ладонная лучезапястная связка, lig. radiocarpum palmare*, начинается от основания латерального шиловидного отростка лучевой кости и края запястной суставной поверхности этой же кости, идет вниз и меди-

258. Суставы и связки кисти, правой.

(Полости суставов вскрыты распилом, проведенным параллельно тыльной поверхности кисти.)

ально, прикрепляясь к костям первого и второго рядов запястья: ладьевидной, полулунной, трехгранной и головчатой. Связка тормозит разгибание кисти.

Кроме указанных связок, имеются *межкостные межзапястные связки, ligg. intercarpea interossea*, соединяющие друг с другом кости проксимального ряда запястья; отдельные кости запястья сочленяются между собой, образуя *межзапястные суставы, articulationes intercarpeae*.

Лучезапястный сустав представляет собой разновидность двусосных суставов – *эллипсоидный сустав*. В этом суставе воз-

можны следующие движения: сгибание, разгибание, приведение, отведение, а также круговые движения (см. рис. 217).

Суставы кисти

Суставы запястья

Межзапястные и среднезапястный суставы

Суставы запястья, articulationes carpi, представлены рядом суставов. Кости запястья образуют между собой *межзапястные суставы, articulationes intercarpeales*, а между костями первого и второго рядов запястья находится *среднезапястный сустав, articulatio mediocarpa* (см. рис. 254–257). Дистальная поверхность первого ряда костей запястья ограничивает глубокую суставную впадину, куда входит шаровидная поверхность, образованная головчатой и крючковидной костями, а также обращенную дистально шаровидную поверхность ладьевидной кости.

которая входит в углубление, образованное костями второго ряда. В результате суставная полость имеет S-образную форму (см. рис. 258). Полость среднезапястного сустава продолжается в суставные полости между отдельными костями запястья и сообщается с полостью запястно-пястного сустава. Суставная капсула прикрепляется по краю суставных поверхностей костей запястья.

Сустав укрепляют следующие связки:

1. *Тыльные межзапястные связки, ligg. intercarpalia dorsalia*, натянутые между отдельными костями запястья на дорсальной стороне сустава.

2. *Ладонные межзапястные связки, ligg. intercarpalia palmaria*, также натянутые между костями запястья, но со стороны их ладонной поверхности. Часть пучков этих связок начинается от головчатой кости и в виде лучей расходится к костям первого и второго рядов запястья, образуя *лучистую связку запястья, lig. carpi radiatum*.

Кроме указанных связок, имеются *межкостные межзапястные связки, ligg. intercarpea interossea* (см. рис. 258), которые располагаются между отдельными костями запястья вблизи лучезапястного и запястно-пястного суставов.

Среднезапястный сустав по форме суставных поверхностей относится к *шаровидным суставам* с двумя шаровидными головками. Движения в суставе резко ограничены, поэтому среднезапястный сустав относится к *малоподвижным суставам*.

Сустав гороховидной кости

Сустав гороховидной кости, articulatio ossis pisiformis, соединяет гороховидную кость с трехгранной. Сесамовидная гороховидная кость несет суставную поверхность только на стороне, соприкасающейся с обращенной к ней суставной поверхностью трехгранной кости.

Суставная капсула фиксируется по краю суставных поверхностей костей. Полость сустава может сообщаться с полостью лучезапястного сустава. В суставе имеются следующие связки:

1. *Гороховидно-крючковая связка, lig. pisohamatum*, — между гороховидной костью и крючком крючковидной кости.

2. *Гороховидно-пястная связка, lig. pisometacarpeum*, натянутая от гороховидной кости к основаниям III–V пястных костей.

Указанные связки являются продолжением сухожилия локтевого сгибателя кисти, *m. flexor carpi ulnaris*, в толще которого заложена крупная сесамовидная кость — гороховидная кость.

Сесамовидные кости представляют собой небольшие костные или волокнисто-

хрящевые округлые образования, расположенные в толще сухожилий. Эти кости обуславливают приподнимание соответствующего сухожилия мышцы и создание более выгодного угла действия его на кость.

Запястно-пястные суставы

Запястно-пястные суставы, articulationes carpometacarpeae (см. рис. 254–258), образованы дистальными поверхностями костей второго ряда запястья и основаниями пястных костей. Различают два запястно-пястных сустава: образованный костью-трапецией и I пястной костью (большого пальца) и расположенный между костью-трапецией, трапецевидной, головчатой и крючковидной костями, с одной стороны, и II–V пястными костями — с другой.

Запястно-пястный сустав большого пальца кисти, articulatio carpometacarpea pollicis, образован дистальной седловидной суставной поверхностью кости-трапеции и седловидной суставной поверхностью основания I пястной кости. Он является разновидностью двусосных суставов — *седловидный сустав*.

В отличие от всех рассмотренных ранее суставов кисти — *сложных суставов* — запястно-пястный сустав большого пальца кисти — *простой сустав*.

Запястно-пястные суставы II–V пястных костей образованы плоскими суставными поверхностями дистальной стороны кости-трапеции, а также трапецевидной, головчатой и крючковидной костей и обращенными к ним проксимальными суставными поверхностями оснований II–V пястных костей. Запястно-пястный сустав V пястной кости по форме приближается к *седловидному суставу*. Суставная капсула прикрепляется по краю суставных поверхностей костей и плотно натянута. Полость запястно-пястного сустава сообщается с полостью межзапястных, среднезапястных и межпястных суставов. К связочному аппарату запястно-пястных суставов относят *ладонные и тыльные запястно-пястные связки, ligg. carpometacarpea palmaria et dorsalia*, которые на соответствующей стороне натянуты между костями запястья и пясти.

Запястно-пястные суставы представляют в механическом отношении одно целое — твердую основу кисти. Такие суставы мало подвижны и относятся к *плоским суставам*.

Межпястные суставы

Межпястные суставы, articulationes intermetacarpeae (см. рис. 254–258), образованы боковыми плоскими поверхностями оснований II–V пястных костей. Суставная капсула прикрепляется по краю суставных

поверхностей. Полости суставов в проксимальном отделе сообщаются с запястно-пястными суставами.

К межпястным суставам относят две группы связок. Одна из них располагается на тыльной и ладонной поверхностях суставов — это четыре *тыльные пястные связки, ligg. metacarpea dorsalia*, и три *ладонные пястные связки, ligg. metacarpea palmaria*. Эти связки натянуты с тыльной и ладонной сторон между основаниями пястных костей. Другая группа связок находится между основаниями пястных костей — это *межкостные пястные связки, ligg. metacarpea interossea*. Межпястные суставы относятся к *плоским малоподвижным суставам*.

Пястно-фаланговые суставы

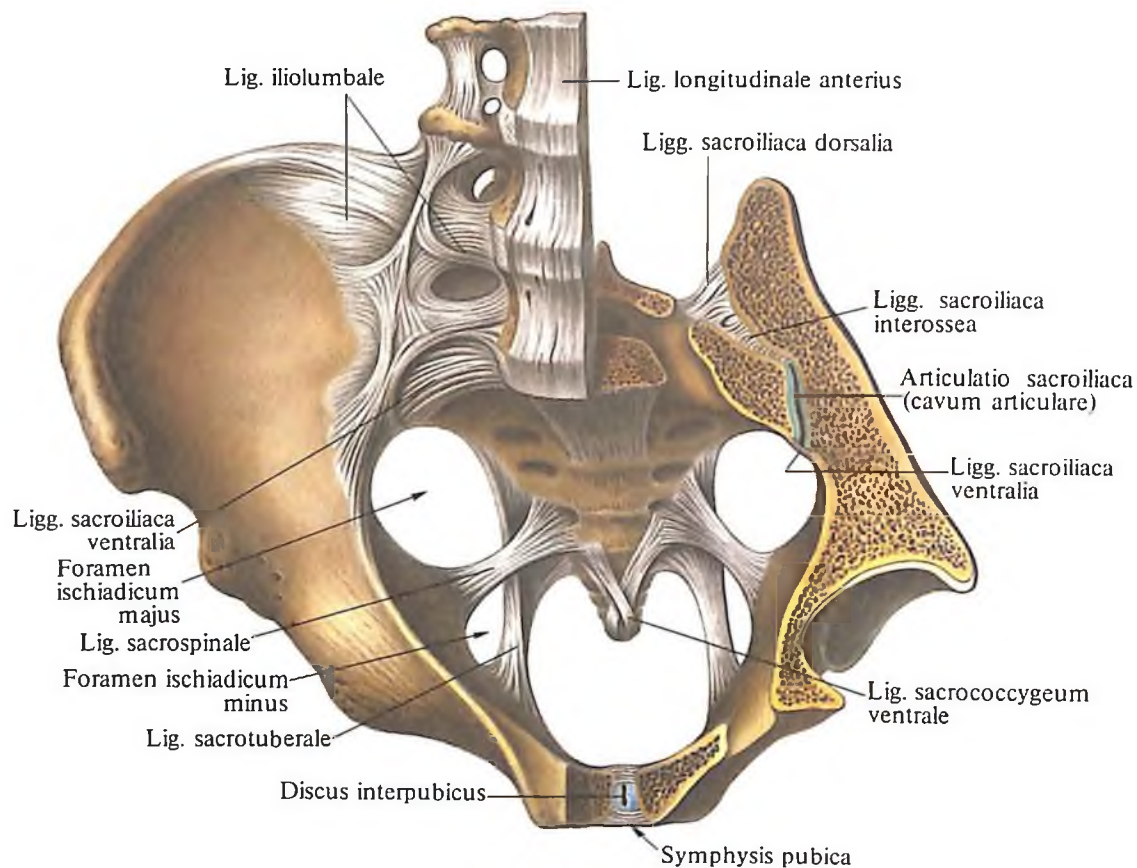
Пястно-фаланговые суставы, articulationes metacarpophalangeae (см. рис. 254–256), образованы суставными поверхностями головок пястных костей и обращенными к ним суставными поверхностями оснований первых фаланг. Головка I пястной кости сдавлена в переднезаднем направлении и имеет форму блока, остальные — шаровидные. Суставные капсулы просторные. Они укреплены в боковых отделах *коллатеральными связками, ligg. collateralia*, которые начинаются от углублений на локтевой и лучевой поверхностях головок пястных костей и прикрепляются к боковой и отчасти ладонной поверхностям оснований проксимальных фаланг. Часть волокон этих связок, начинаясь от боковой поверхности головок пястных костей, направляется на ладонную поверхность оснований проксимальных фаланг, где перекрещивается с пучками таких же волокон противоположной стороны. Эти связки носят название *ладонных связок, ligg. palmaria*.

На ладонной поверхности суставов, между головками II–V пястных костей, натянуты *глубокие поперечные пястные связки, ligg. metacarpea transversa profunda*.

Первый пястно-фаланговый сустав (большого пальца) относится к *блоковидным суставам*, а пястно-фаланговые суставы II–V пальцев являются *шаровидными суставами*.

Межфаланговые суставы кисти

Межфаланговые суставы кисти, articulationes interphalangeae manus (см. рис. 254–257), находятся между смежными фалангами каждого пальца. Суставная поверхность головки каждой фаланги имеет форму блока и направляющую бороздку, а основание фаланги несет на себе уплощенную суставную поверхность с направляющим гребешком.



259. Связки и суставы таза; вид сверху.

(Связки и соединения пояса нижней конечности, *lig. et articulationes singuli membri inferioris*. Горизонтальный и сагиттальный распилы. Удалены часть левой тазовой кости, левых отделов крестца и IV–V поясничных позвонков.)

Связочный аппарат межфаланговых суставов кисти представлен *ладонными связками, ligg. palmaria*, из которых одни идут от боковых поверхностей блоков и прикрепляются к боковой поверхности оснований фаланг – *коллатеральные связки, ligg. collateralia*, а другие – к их ладонной поверхности.

Большой (I) палец имеет один межфаланговый сустав.

Межфаланговые суставы II–V пальцев находятся между проксимальной и средней фалангами и носят название проксимальных межфаланговых суставов; суставы между средней и дистальной фалангами называются дистальными межфаланговыми суставами.

Межфаланговые суставы являются типичными *блоковидными суставами*, в которых осуществляются сгибание и разгибание вокруг фронтальной оси.

СУСТАВЫ НИЖНЕЙ КОНЕЧНОСТИ

Суставы нижней конечности, *articulationes membri inferioris*, подразделяют на *суставы пояса нижней конечности, articulationes singuli membri inferioris*, и *суставы свободной нижней конечности, articulationes membri inferioris liberi*.

СУСТАВЫ ПОЯСА НИЖНЕЙ КОНЕЧНОСТИ

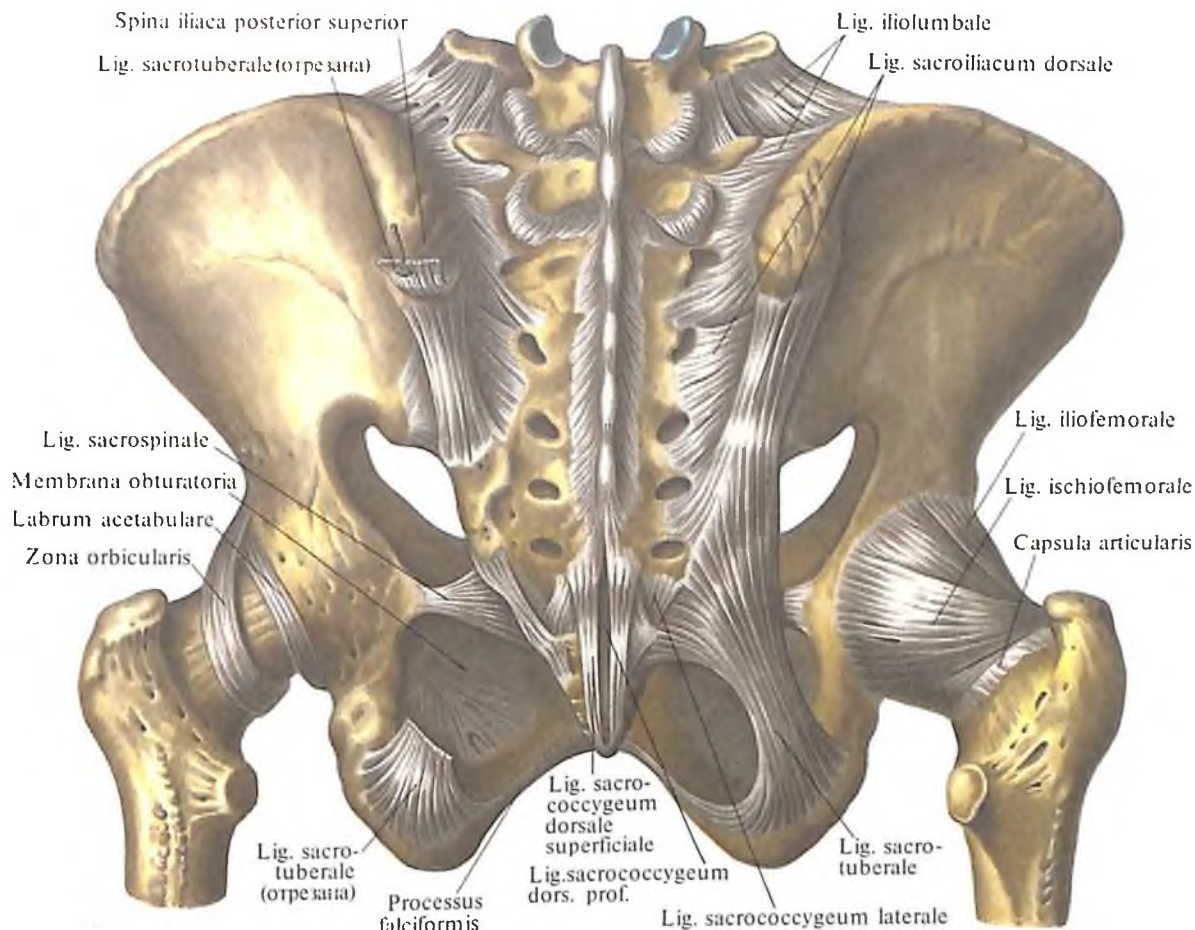
Кости пояса нижней конечности соединяются посредством двух крестцово-подвздошных суставов, лобкового симфиза и ряда связок.

Крестцово-подвздошный сустав

Крестцово-подвздошный сустав, articulatio sacroiliaca (рис. 259–261), – парный сустав, образован подвздошными костями и крестцом.

Суставные *ушковидные поверхности, facies auriculares*, подвздошных костей и крестца плоские, покрыты волокнистым хрящом. Суставная капсула прикрепляется по краю суставных поверхностей и плотно натянута. Связочный аппарат представлен прочными, сильно натянутыми фиброзными пучками, располагающимися на передней и задней поверхностях сустава. На передней поверхности сустава находятся *передние крестцово-подвздошные связки, ligg. sacroiliaca anteriora (ventralia)*. Они представляют собой короткие пучки волокон, идущие от тазовой поверхности крестца к подвздошной кости.

На задней поверхности сустава располагается несколько связок:



260. Связки и соединения таза, тазобедренный сустав, articulatio coxae; вид сзади.

(Суставная капсула левого тазобедренного сустава удалена.)

1. Межкостные крестцово-подвздошные связки, *ligg. sacroiliaca interossea*, залегают позади крестцово-подвздошного сустава, в промежутке между образующими его костями, прикрепляясь своими концами к подвздошной и крестцовой бугристым.

2. Задние крестцово-подвздошные связки, *ligg. sacroiliaca posteriora (dorsalia)*. Отдельные пучки этих связок, начинаясь от нижней задней подвздошной ости, прикрепляются к латеральному крестцовому гребню на уровне II–III крестцовых отверстий. Другие следуют от верхней задней подвздошной ости вниз и несколько медиально, прикрепляясь к задней поверхности крестца в области IV крестцового позвонка.

Крестцово-подвздошный сустав относится к малоподвижным суставам.

Тазовая кость, кроме крестцово-подвздошного сустава, соединяется с позвоночным столбом посредством ряда мощных связок, к которым относятся следующие:

1. Крестцово-бугорная связка, *lig. sacrotuberale* (см. рис. 259–261), начинается от медиальной поверхности седалищного бугра и, направляясь вверх и медиально, веерообразно расширяется; прикрепляется к наружному краю крестца и копчика. Часть волокон этой связки переходит на нижнюю часть ветви седалищной кости и, продолжаясь по ней, образует серповидный отросток, *processus falciformis*.

2. Крестцово-остистая связка, *lig. sacrospinale* (см. рис. 259–261), начинается от седалищной ости, идет медиально и кзади и, располагаясь впереди предыдущей связки, прикрепляется по краю крестцовой кости и отчасти копчика.

Обе связки вместе с большой и малой седалищными вырезками ограничивают два отверстия: *большое седалищное, foramen ischiadicum majus*, и *малое седалищное, foramen ischiadicum minus*. Через эти отверстия проходят выходящие из таза мышцы, а также сосуды и нервы.

3. Подвздошно-поясничная связка, *lig. iliolumbale* (см. рис. 259, 260), начинается от передней поверхности поперечных отростков IV и V поясничных позвонков, направляется кнаружи и прикрепляется к задним отделам подвздошного гребня и медиальной поверхности крыла подвздошной кости. Эта связка укрепляет *пояснично-крестцовый сустав, articulatio lumbosacralis*.

Лобковый симфиз

Лобковый симфиз, symphysis pubica (см. рис. 259, 261), образован покрытыми гиалиновым хрящом *суставными поверхно-*

стями лобковых костей, *facies symphysiales*, и располагающимся между ними волокнисто-хрящевым межлобковым диском, *discus interpubicus*. Указанный диск срастается с суставными поверхностями лобковых костей и имеет в своей толще сагиттально расположенную щелевидную полость. У женщин диск несколько короче, чем у мужчин, но толще и имеет сравнительно большую полость.

Лобковый симфиз укрепляют следующие связки:

1. Верхняя лобковая связка, *lig. pubicum superius*, которая находится на верхнем крае симфиза и натянута между обоими лобковыми бугорками.

2. Дугообразная связка лобка, *lig. arcuatum*

pubis, которая на нижнем крае симфиза переходит с одной лобковой кости на другую.

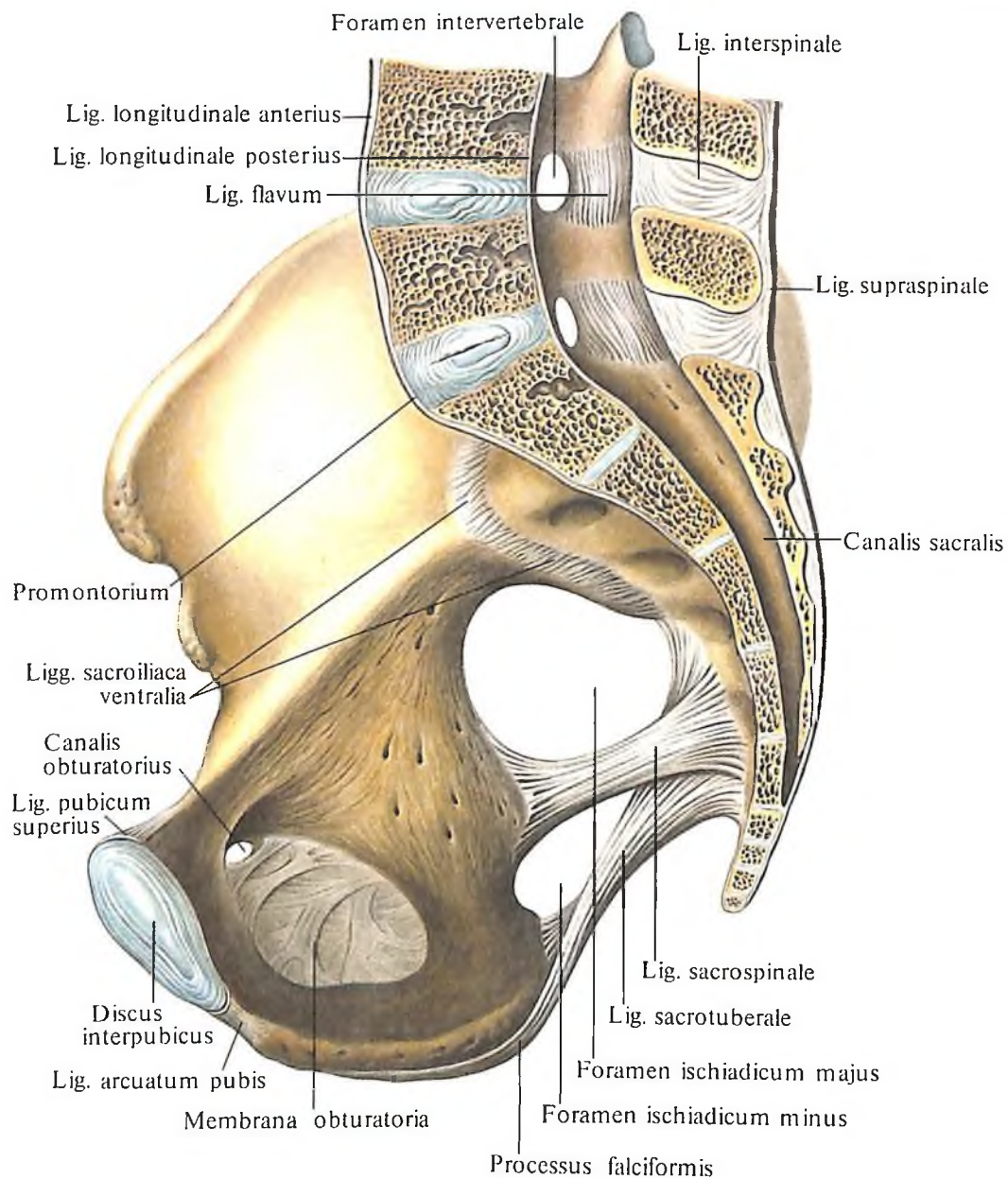
К собственным связкам таза можно отнести запирательную мембрану, *membrana obturatoria* (рис. 262; см. рис. 260, 261), которая состоит из пучков соединительнотканых волокон, преимущественно поперечного направления. Пучки прикрепляются по краю запирательного отверстия, выполняя его на всем протяжении, за исключением запирательной борозды. Запирательная мембрана имеет ряд небольших отверстий. Она и начинающиеся от нее мышцы вместе с запирательной бороздой ограничивают запирательный канал, *canalis obturatorius*, через который проходят одноименные сосуды и нервы.

СУСТАВЫ СВОБОДНОЙ НИЖНЕЙ КОНЕЧНОСТИ

Тазобедренный сустав

Тазобедренный сустав, *articulatio coxae* (рис. 263–265; см. рис. 260, 262), образован суставной поверхностью головки бедренной кости, которая покрыта гиалиновым хрящом на всем протяжении, за исключением ямки, и вертлужной впадиной тазовой кости.

Вертлужная впадина покрыта хрящом только в области полудунной поверхности, а на остальном протяжении выполнена жировой клетчаткой и покрыта синовиальной мембраной. Над вырезкой вертлужной впа-



261. Связки и суставы таза, правая сторона; вид изнутри. (Сагиттально-срединный распил.)

дны натянута *поперечная связка вертлужной впадины, lig. transversum acetabuli*. По свободному краю вертлужной впадины и указанной связки прикрепляется *вертлужная губа, labrum acetabulare*, которая несколько увеличивает глубину вертлужной впадины.

Суставная капсула прикрепляется на тазовой кости по краю вертлужной губы, на бедренной кости фиксируется по межвертельной линии, а сзади захватывает $\frac{2}{3}$ шейки бедренной кости и не доходит до межвертельного гребня.

К связочному аппарату тазобедренного сустава относятся следующие связки:

1. *Подвздошно-бедренная связка, lig. iliofemorale* (см. рис. 260, 262), находится на пе-

редней поверхности тазобедренного сустава. Она начинается от нижней передней подвздошной ости и прикрепляется к межвертельной линии. Связка ограничивает разгибание в тазобедренном суставе и участвует в удержании туловища в вертикальном положении.

2. *Лобково-бедренная связка, lig. pubofemorale* (см. рис. 262), идет от верхней линии лобковой кости вниз, вплетается в капсулу тазобедренного сустава, причем часть пучков достигает медиального отдела межвертельной линии.

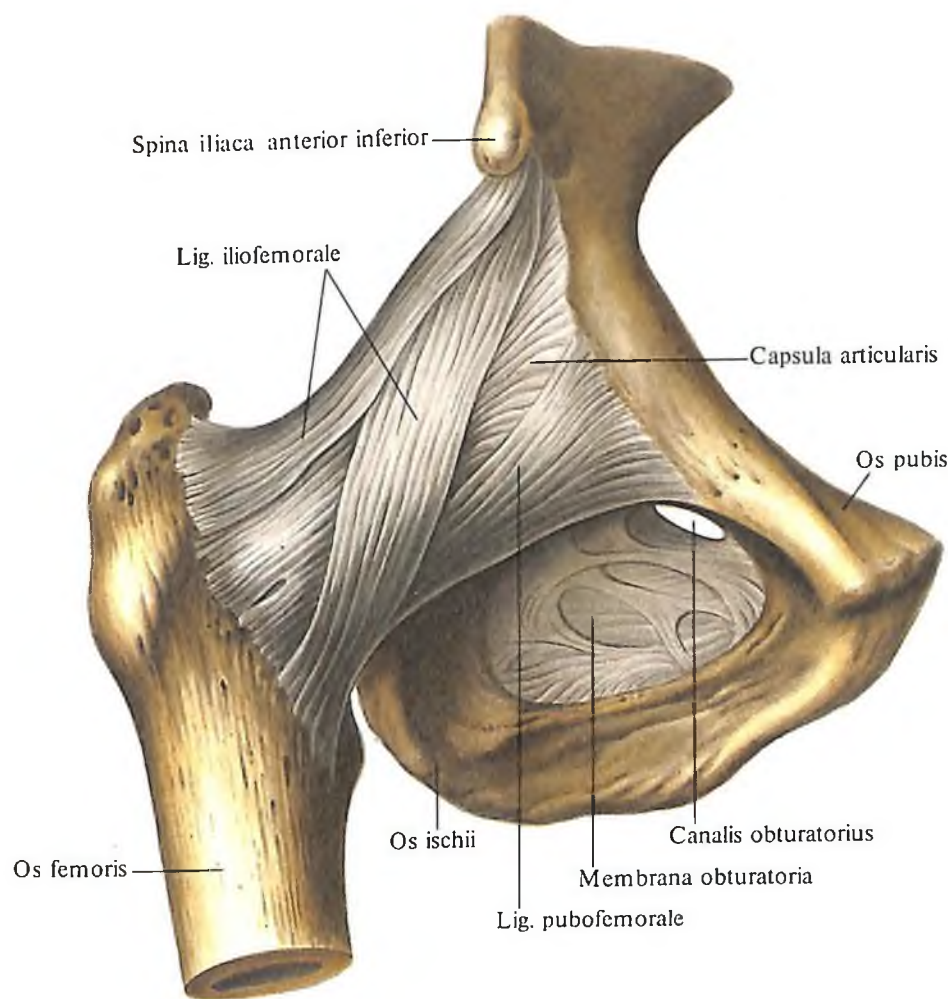
3. *Седалищно-бедренная связка, lig. ischiofemorale* (см. рис. 260), начинается на передней поверхности тела седалищной кости, направляется кпереди и вплетается в капсулу та-

зобедренного сустава; часть пучков достигает вертельной ямки.

4. *Круговая зона, zona orbicularis* (см. рис. 260, 263), залегает в толще суставной капсулы, в виде петли охватывает шейку бедренной кости, прикрепляясь к нижней передней подвздошной ости.

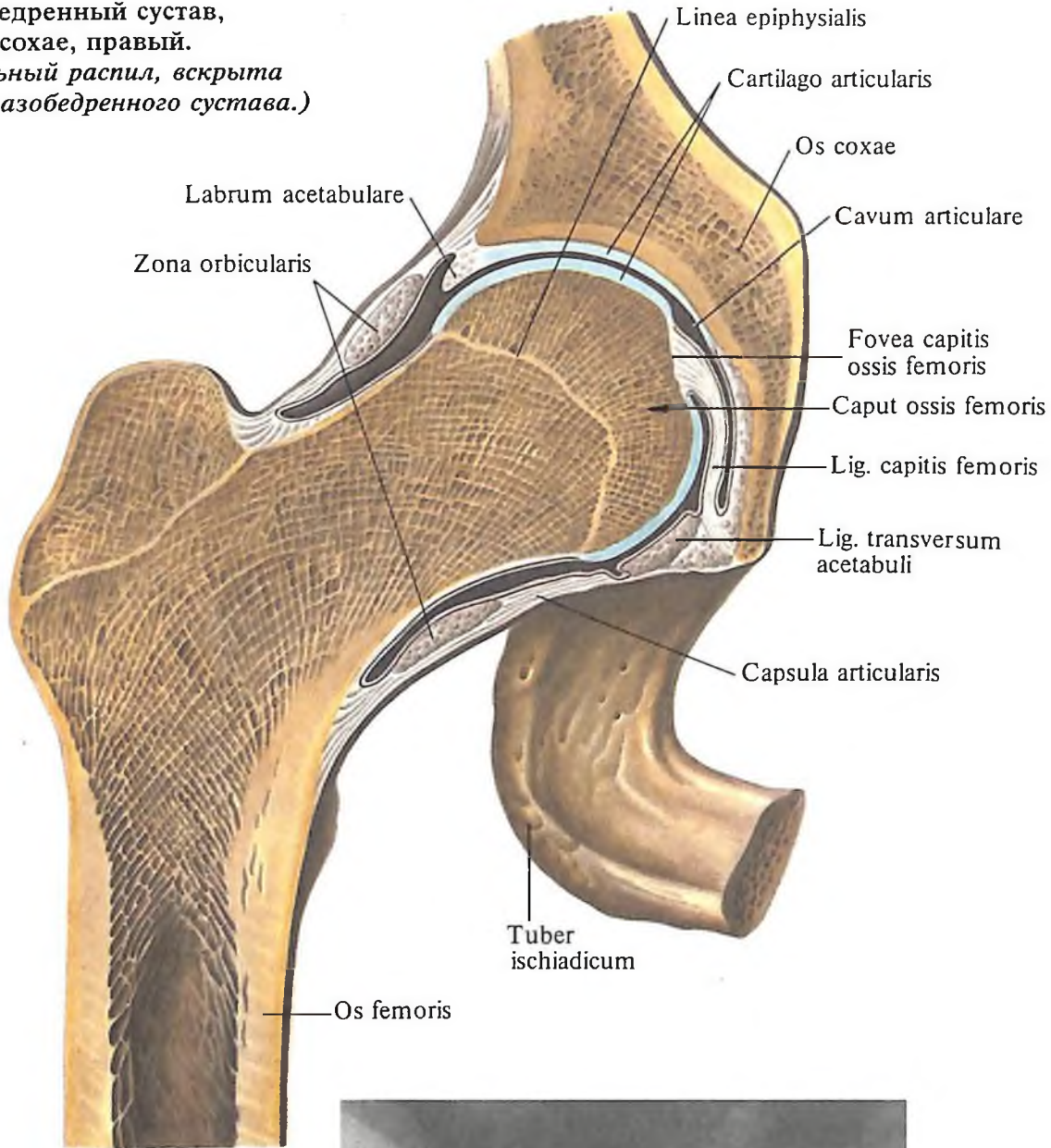
5. *Связка головки бедренной кости, lig. capitis femoris* (см. рис. 263, 265), находится внутри сустава, покрыта синовиальной оболочкой. Начинается от *lig. transversum acetabuli* и прикрепляется к ямке головки бедренной кости. В толще связки проходят сосуды к головке бедренной кости.

Тазобедренный сустав является разновидностью *шаровидного сустава* – это *чашеобразный сустав*.



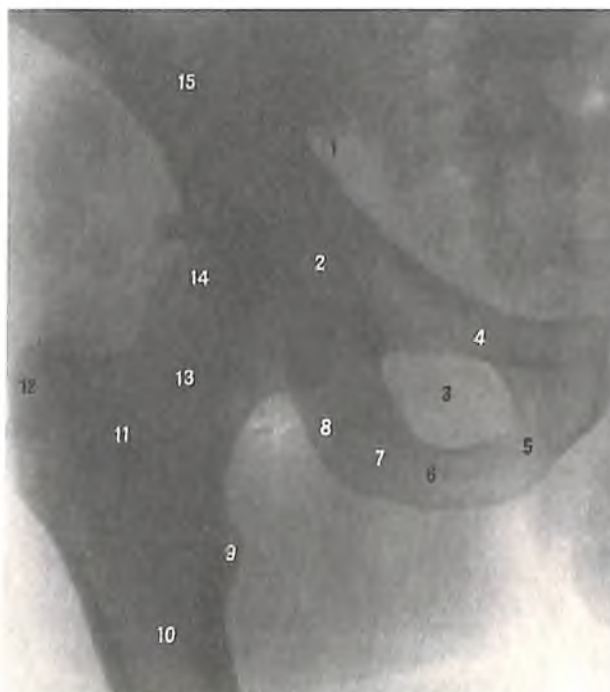
262. Тазобедренный сустав, articulatio coxae, правый; вид спереди.

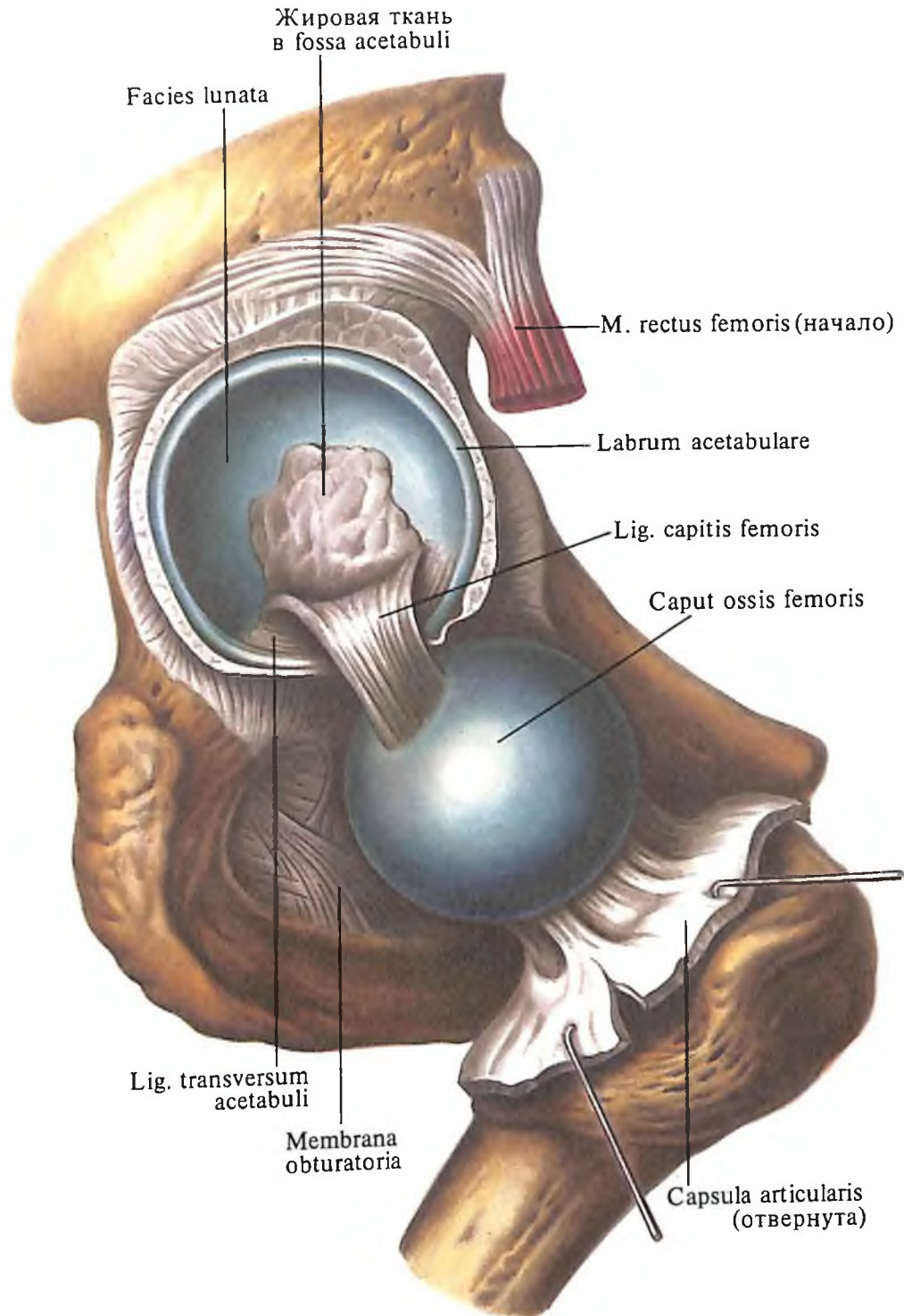
263. Тазобедренный сустав, articulatio coxae, правый. (Фронтальный распил, вскрыта полость тазобедренного сустава.)



264. Тазобедренный сустав, правый (рентгенограмма).

1 – седалищная ость; 2 – вертлужная впадина; 3 – запирающее отверстие; 4 – верхняя ветвь лобковой кости; 5 – нижняя ветвь лобковой кости; 6 – седалищная кость; 7 – седалищный бугор; 8 – седалищная кость; 9 – малый вертел; 10 – бедренная кость; 11 – межвертельный гребень; 12 – большой вертел; 13 – шейка бедренной кости; 14 – головка бедренной кости; 15 – подвздошная кость.



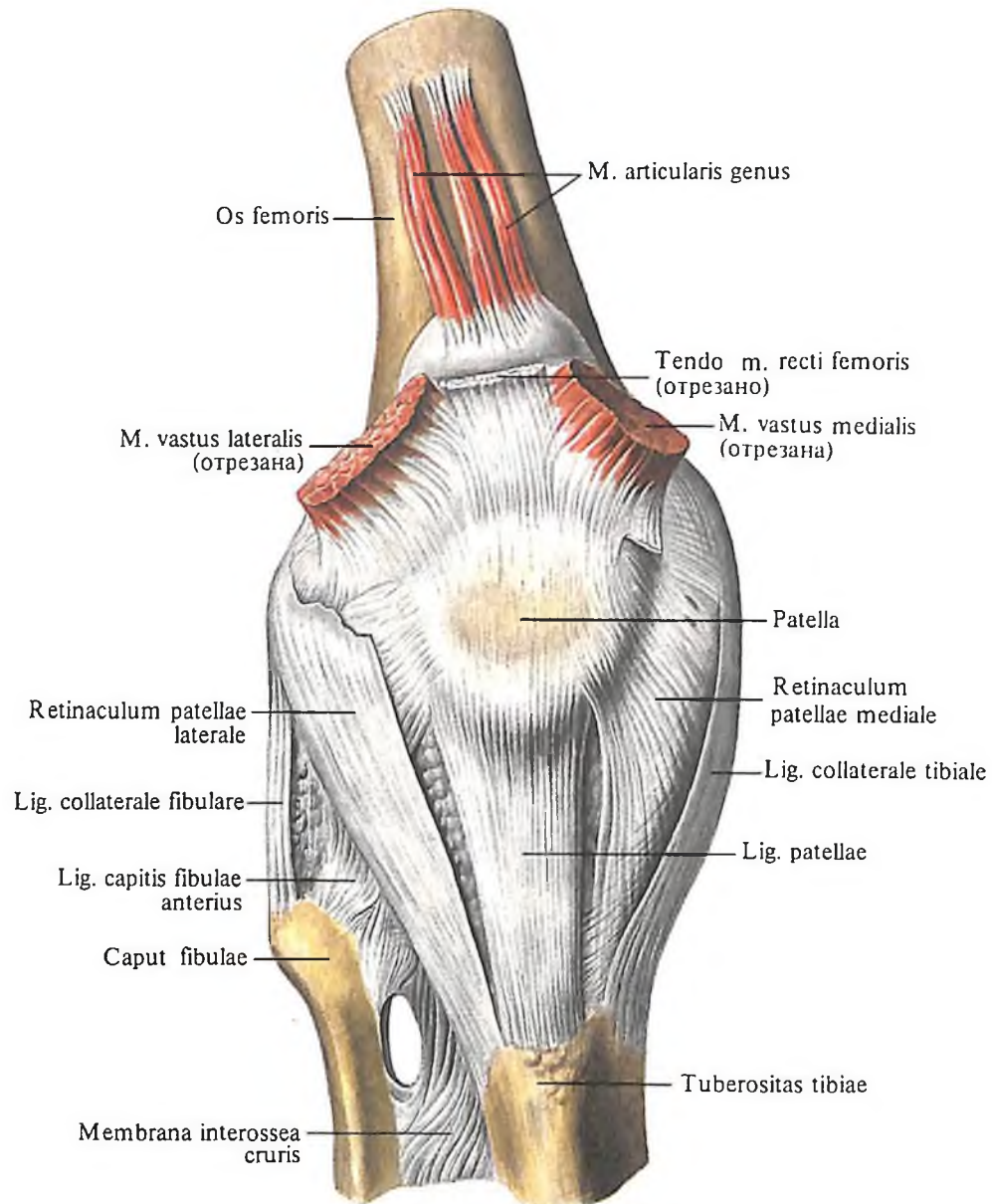


265. Тазобедренный сустав, articulatio coxae, правый. (Суставная капсула разрезана и головка кости выведена из вертлужной впадины.)

Коленный сустав

В образовании *коленного сустава, articulatio genus* (рис. 266–274), принимают участие три кости: дистальный эпифиз бедренной кости, проксимальный эпифиз большеберцовой кости и надколенник. Суставная поверхность мыщелков бедренной кости эллипсоидная, кривизна медиального мыщелка больше, чем латерального. На передней поверхности кости, между мыщелками, находится *надколенниковая поверхность, facies patellaris*. Небольшой вертикальной бо-

роздкой эта поверхность разделяется на меньший медиальный и больший латеральный участки, которые сочленяются с соответствующими суставными поверхностями, расположенными на задней *суставной поверхности* надколенника, *facies articularis*. Верхние суставные поверхности мыщелков большеберцовой кости слегка вогнуты и не соответствуют кривизне суставных поверхностей мыщелков бедренной кости. Это несоответствие несколько выравнивают располагающиеся между мыщелками бедренной и большеберцовой костей межсустав-



ные хрящи – *медиальный и латеральный мениски, menisci medialis et lateralis* (см. рис. 272–274). Мениски представляют собой трехгранные хрящевые пластинки. Наружный край их утолщен и срастается с суставной капсулой; внутренний, свободный, край заострен и обращен в полость сустава. Верхняя поверхность менисков вогнутая, нижняя – уплощена. Наружный край менисков почти повторяет конфигурацию верхнего края мыщелков большеберцовой кости (поэтому латеральный мениск напоминает часть окружности, а медиальный имеет полукруглую форму). Мениски прикрепляются спереди и сзади к межмышечковому возвышению большеберцовой кости. Передние края обоих менисков соединены *поперечной связкой колена, lig. transversum genus*.

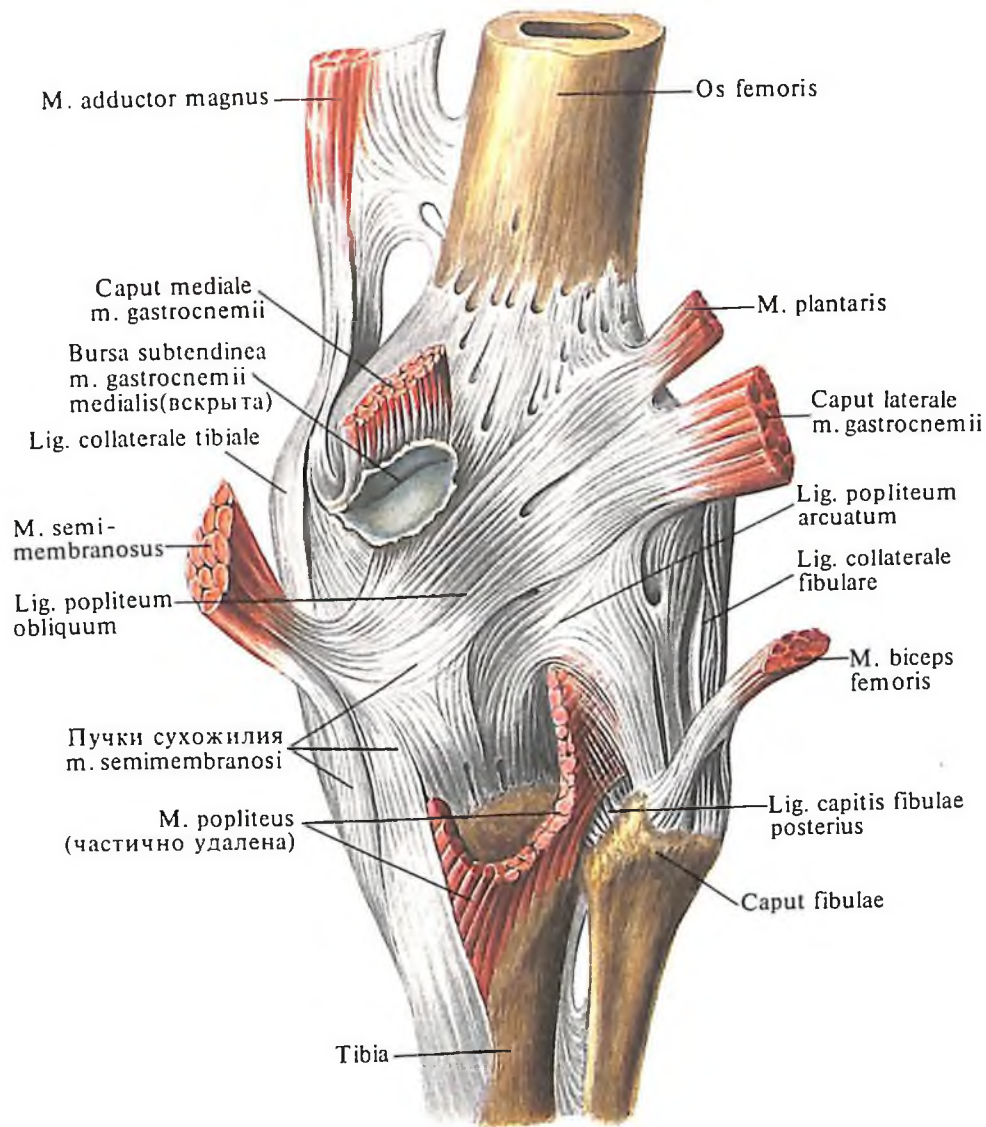
Суставная капсула прикрепляется к краям бедренной, большеберцовой костей и к надколеннику. На бедренной кости она

266. Коленный сустав, articulatio genus, правый; вид спереди.

прикрепляется под надмышечками, так что они остаются за пределами полости; впереди и сзади капсула поднимается приблизительно на 1 см выше суставной поверхности. На большеберцовой кости капсула фиксирована по краю суставной поверхности, а к надколеннику прикрепляется вдоль его суставной поверхности таким образом, что передняя поверхность надколенника оказывается вне полости сустава. Синовиальная мембрана выстилает сочленяющиеся поверхности костей до линии суставных хрящей. Вдаваясь в полость сустава, она окружает крестообразные связки, образуя многочисленные *синовиальные ворсинки, villi synoviales*, и *синовиальные складки, plicae synoviales*. Наиболее развитыми складками синовиальной мембраны являются: *крыловид-*

ные складки, plicae alares (см. рис. 271), которые идут по бокам надколенника в сторону его верхушки и содержат между своими листками *поднадколенниковое жировое тело, corpus adiposum infrapatellare*; *поднадколенниковая синовиальная складка, plica synovialis infrapatellaris*, лежащая ниже надколенника и представляющая продолжение крыловидных складок. Она начинается в области верхушки надколенника, идет в полость коленного сустава и прикрепляется в области переднего края межмышечковой ямки бедренной кости.

Капсула коленного сустава образует ряд *синовиальных сумок, bursae synoviales*, залегающих по ходу мышц и сухожилий, но не сообщающихся с полостью сустава (см. „Мышцы нижней конечности“). Наиболее крупным выпячиванием суставной капсулы является *наднадколенниковая сумка, bursa suprapatellaris*. Она располагается выше надколенника, между сухожилием четы-



рехглавой мышцы и бедренной костью; иногда может быть обособленной.

Связки коленного сустава делятся на две группы: связки, находящиеся вне полости сустава (внекапсульные связки), и связки, залегающие внутри суставной капсулы (внутрикапсульные связки). На боковых поверхностях сустава имеются следующие хорошо развитые боковые связки.

1. *Большеберцовая коллатеральная связка, lig. collaterale tibiale* (см. рис. 266, 267, 272, 274), следует от медиального надмыщелка бедренной кости вниз, по пути срастается с капсулой сустава и медиальным мениском, достигая верхнего эпифиза большеберцовой кости.

2. *Малоберцовая коллатеральная связка, lig. collaterale fibulare* (см. рис. 266, 271, 272, 274), уже предыдущей, начинается от латерального надмыщелка бедра, идет, как и предыдущая, вниз, отдает ряд своих пучков суставной капсуле и прикрепляется к на-

267. Коленный сустав, articulatio genus, правый; вид сзади.

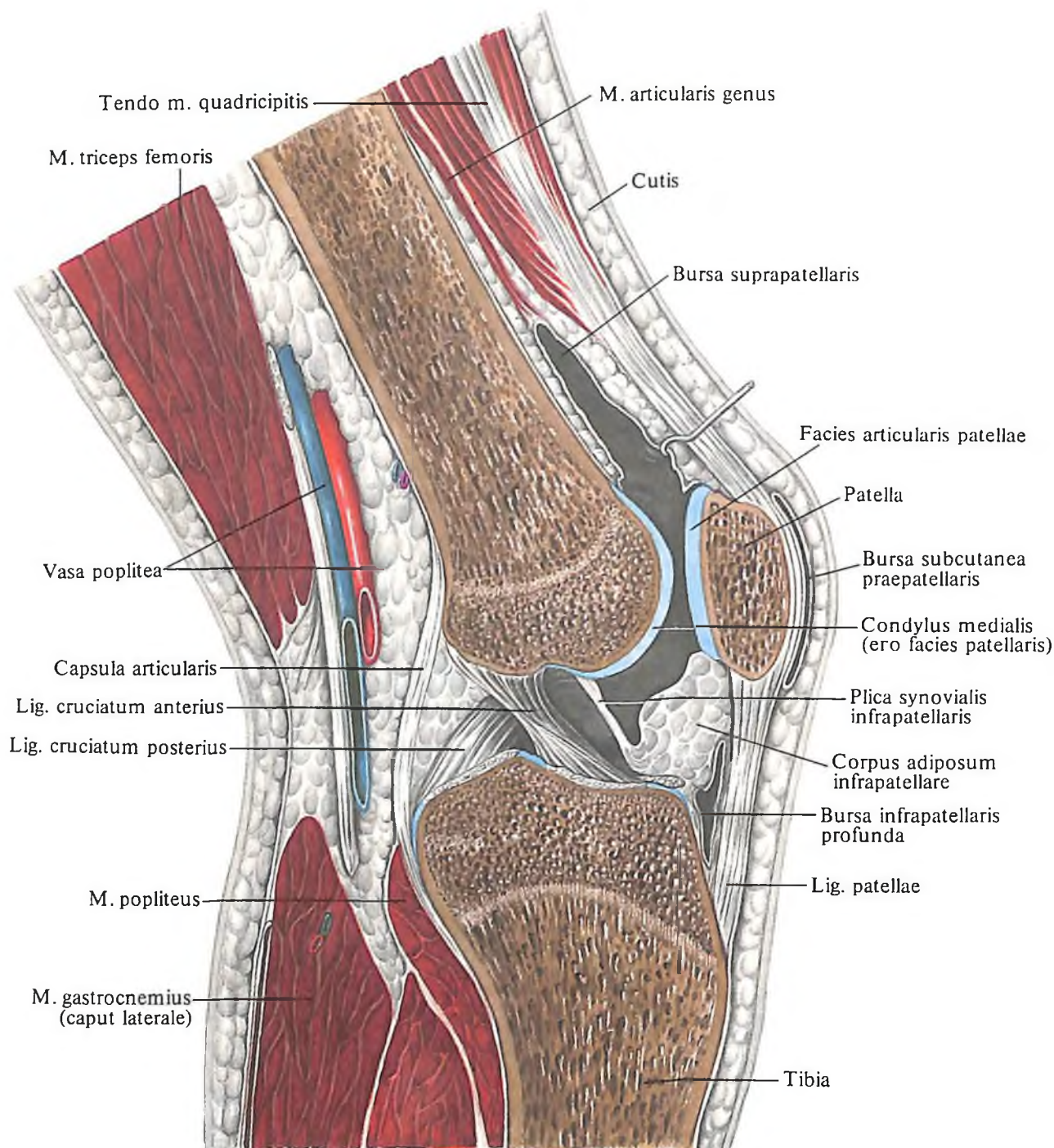
ружной поверхности головки малоберцовой кости.

Передние отделы суставной капсулы укреплены связками, имеющими непосредственное отношение к сухожилию четырехглавой мышцы бедра. Сухожилие этой мышцы подходит к надколеннику, охватывает его со всех сторон и продолжается вниз, достигая большеберцовой кости. Большая часть пучков, идущих от верхушки и смежных поверхностей надколенника, достигает бугристости надколенника, достигает бугристости большеберцовой кости. Этот тяж называют *связкой надколенника, lig. patellae* (см. рис. 266, 268, 271, 272). Боковые части сухожильных пучков этой связки идут от надколенника к наружному и внутреннему мыщелкам большеберцовой кости, образуя соответственно

латеральную поддерживающую связку надколенника, *retinaculum patellae laterale*, и медиальную поддерживающую связку надколенника, *retinaculum patellae mediale*.

В составе поддерживающих связок надколенника имеются также горизонтальные пучки, которые прикрепляются к надмыщелкам бедренной кости. Поддерживающие связки надколенника выполняют важную роль при движениях в суставе, удерживая надколенник в нужном положении. Задние отделы суставной капсулы укреплены *косой подколенной связкой, lig. popliteum obliquum* (см. рис. 267), которая представляет собой часть пучков сухожилия полуперепончатой мышцы, *m. semimembranosus*. Связка следует от медиального мыщелка большеберцовой кости к латеральному мыщелку бедренной кости и часть ее пучков вплетается в суставную капсулу.

Кроме указанной связки, в этом отделе суставной капсулы постоянно встречается



дугообразная подколенная связка, *lig. popliteum arcuatum* (см. рис. 267), которая начинается от латерального мыщелка бедра и головки малоберцовой кости и прикрепляется в средних отделах к *lig. poplitei obliqui* и далее к наружному мыщелку большеберцовой кости.

Внутри полости коленного сустава находятся крестообразные связки колена, *ligg. cruciata genus*, которые делятся на:

а) переднюю крестообразную связку, *lig. cruciatum anterius*, начинающуюся от внутренней поверхности латерального мыщелка бедра и следующую вперед и медиально; прикрепляется на переднем межмы-

268. Коленный сустав, *articulatio genus*, правый.

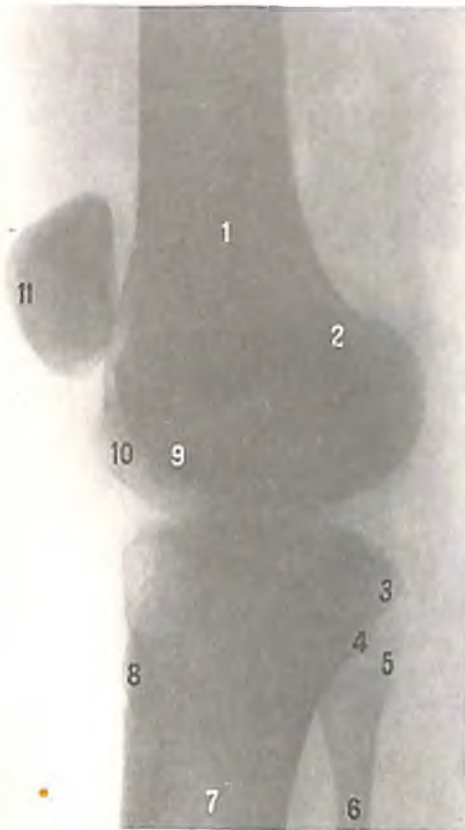
(Сагиттальный распил. Полость коленного сустава вскрыта.)

щелковом поле, *area intercondylaris anterior*, большеберцовой кости;

б) заднюю крестообразную связку, *lig. cruciatum posterius*, которая начинается на внутренней поверхности медиального мыщелка бедра, а затем, направляясь назад и медиально, перекрещивается с передней крестообразной связкой и прикрепляется на заднем межмыщелковом поле большеберцовой кости.

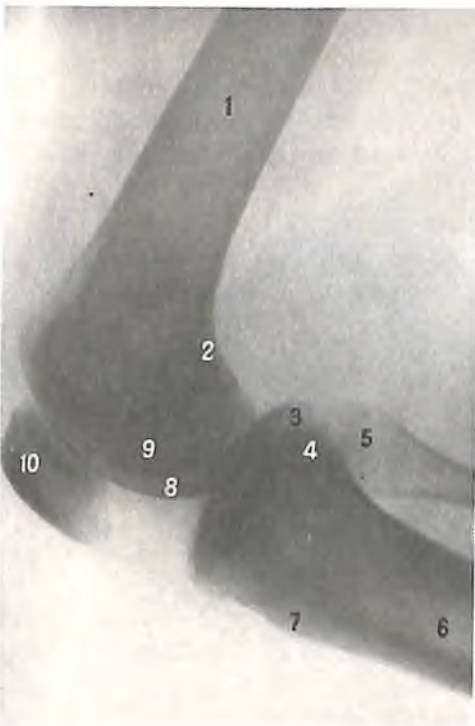
Кроме того, имеются еще три связки, непосредственно относящиеся к менискам:

1. Поперечная связка колена, *lig. transversum genus* (см. рис. 272, 273), соединяет переднюю поверхность обоих менисков.



269. Коленный сустав, правый (рентгенограмма).

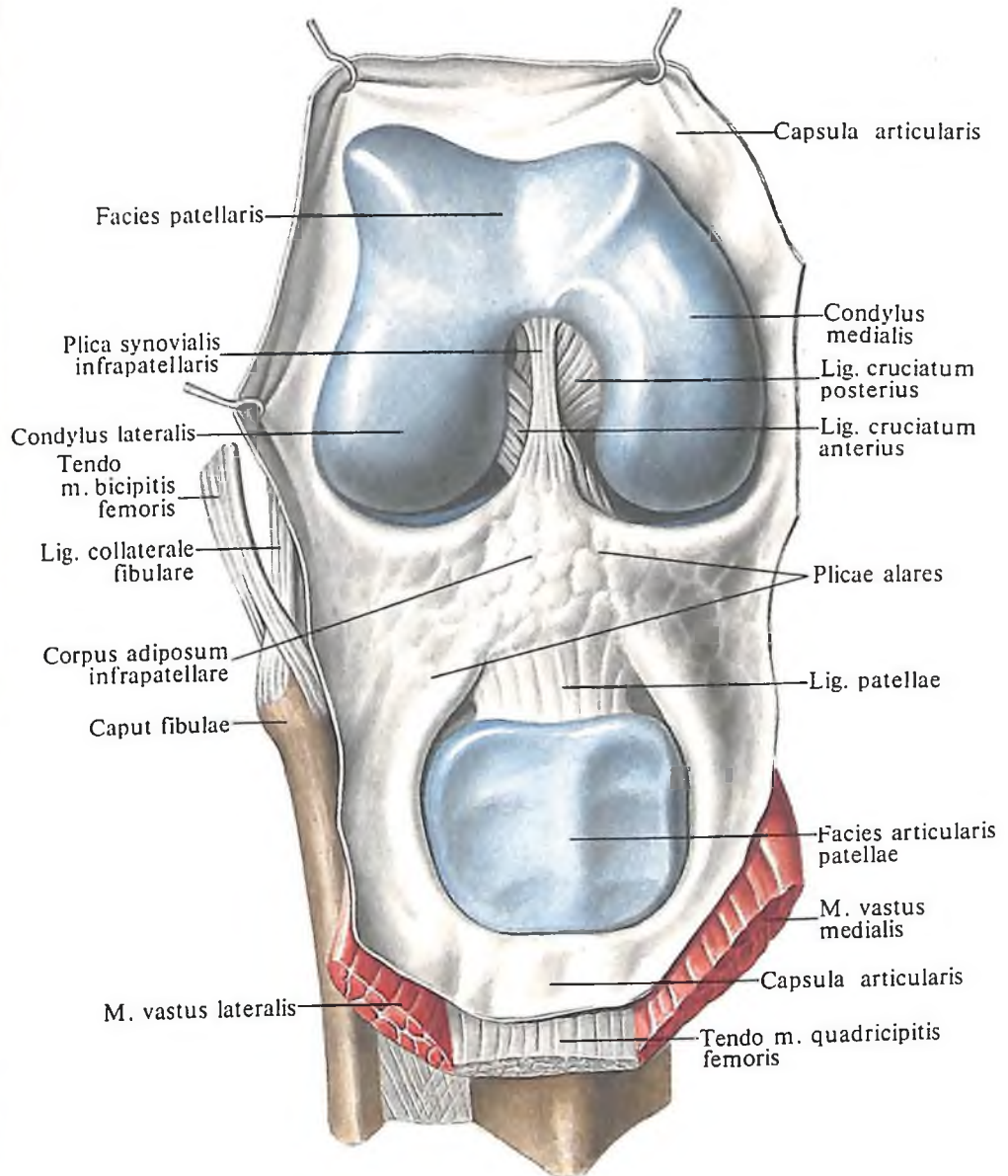
1 – бедренная кость; 2 – межмышелковая ямка; 3 – медиальный мыщелок большеберцовой кости; 4 – латеральный мыщелок большеберцовой кости; 5 – головка малоберцовой кости; 6 – малоберцовая кость; 7 – большеберцовая кость; 8 – бугристость большеберцовой кости; 9 – латеральный мыщелок бедренной кости; 10 – медиальный мыщелок бедренной кости; 11 – надколенник.



270. Коленный сустав, правый (рентгенограмма).

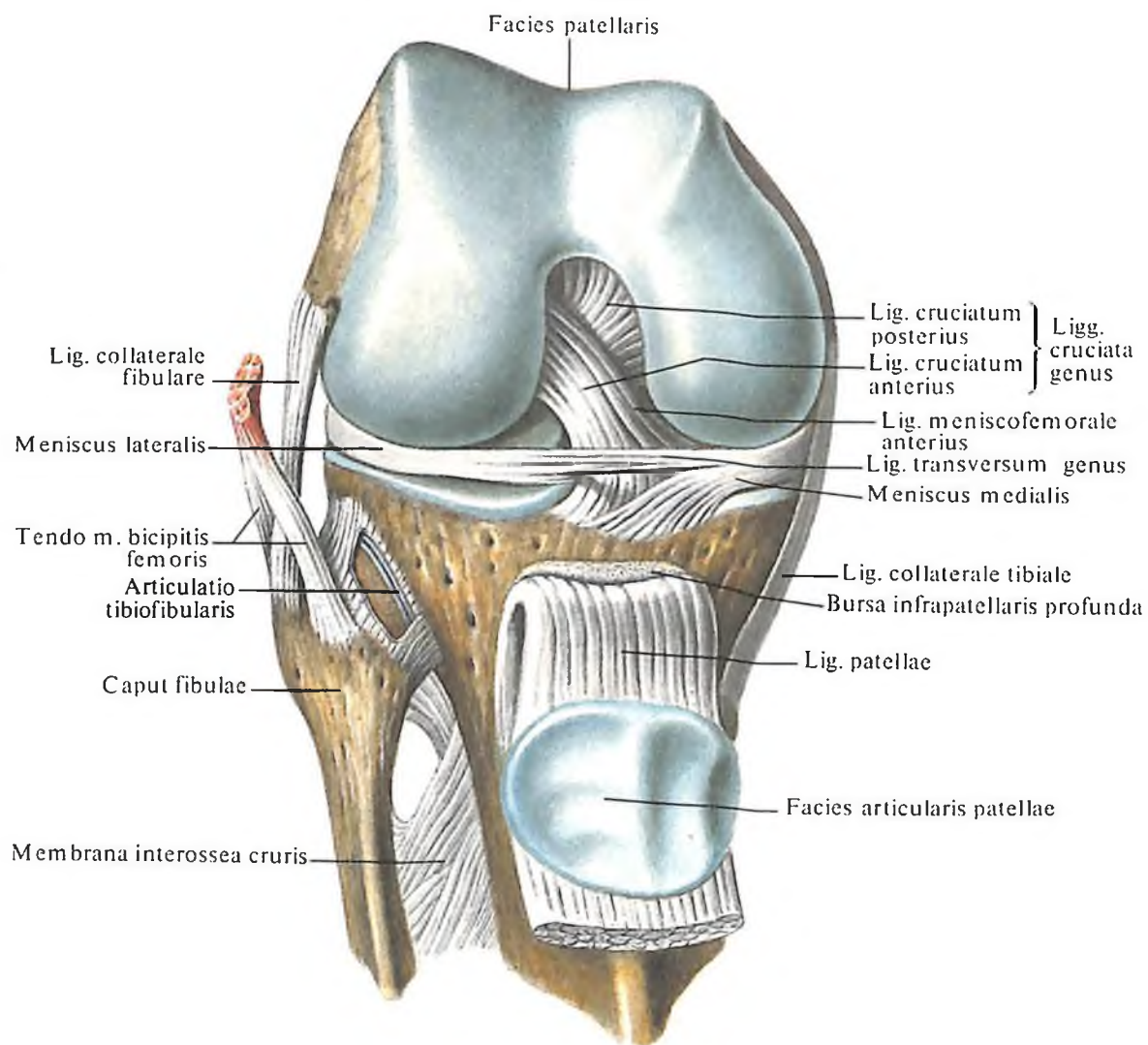
(Коленный сустав в состоянии сгибания.)

1 – бедренная кость; 2 – межмышелковая ямка; 3 – латеральный мыщелок большеберцовой кости; 4 – медиальный мыщелок большеберцовой кости; 5 – головка малоберцовой кости; 6 – большеберцовая кость; 7 – бугристость большеберцовой кости; 8 – медиальный мыщелок бедренной кости; 9 – латеральный мыщелок бедренной кости; 10 – надколенник.



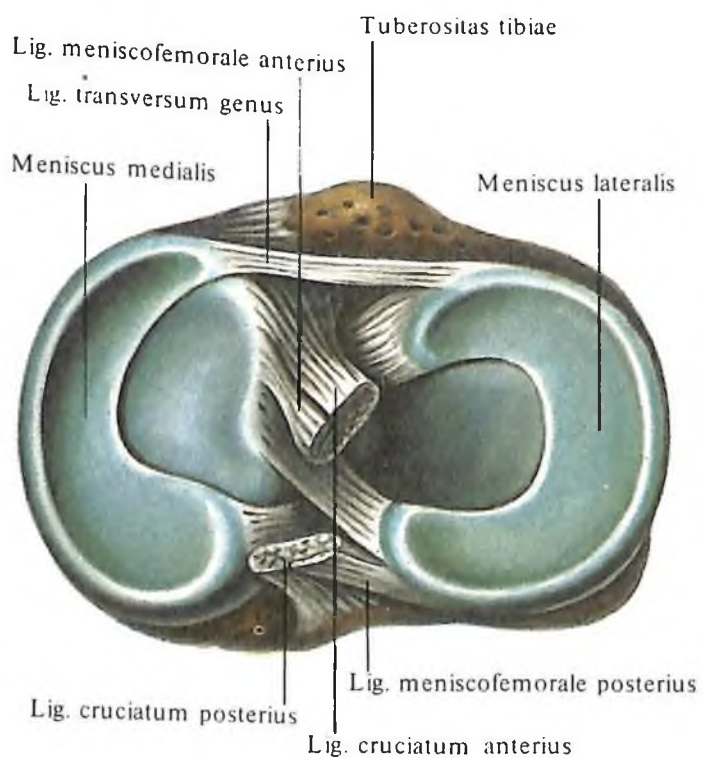
271. Коленный сустав, articulatio genus, правый; вид спереди.

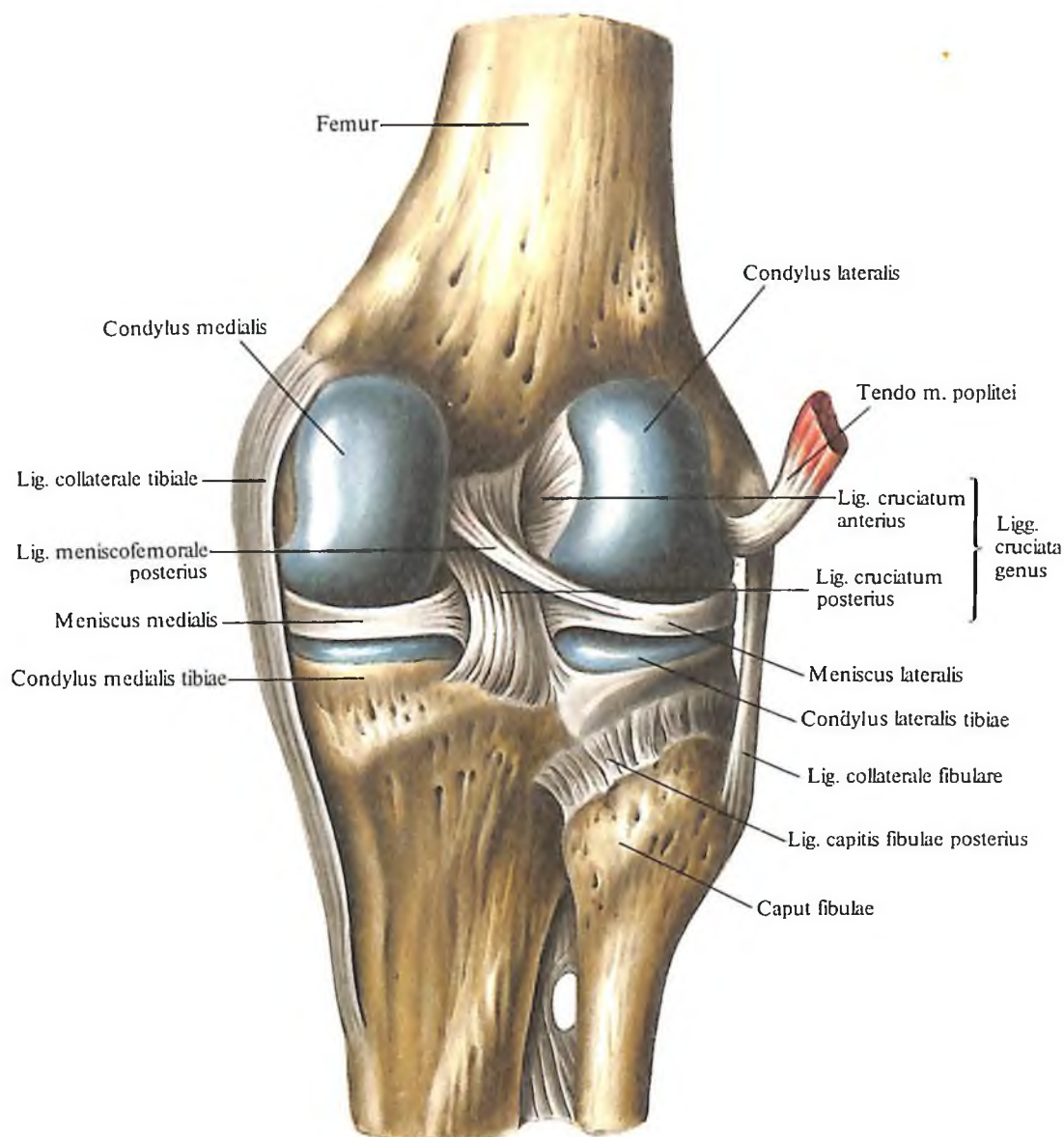
(Суставная капсула разрезана по переднебоковым поверхностям; четырехглавая мышца бедра, *m. quadriceps femoris*, с надколенником оттянута дистально.)



272. Коленный сустав, articulatio genus, правый; вид спереди.
(Суставная капсула удалена; сухожилие четырехглавой мышцы с надколенником оттянуто дистально.)

273. Коленный сустав, articulatio genus, правый.
(Дистальная поверхность коленного сустава сверху. Крестообразные связки колена, ligg. cruciata genus, перерезаны.)





274. Коленный сустав, articulatio genus, правый; вид сзади.
(Суставная капсула удалена.)

2. *Передняя менискобедренная связка, lig. meniscofemorale anterius* (см. рис. 273), начинается от переднего отдела медиального мениска, идет вверх и латерально к медиальной поверхности латерального мыщелка бедра.

3. *Задняя менискобедренная связка, lig. meniscofemorale posterius* (см. рис. 273), следует от заднего края латерального мениска вверх и медиально к внутренней поверхности медиального мыщелка бедра.

Коленный сустав является *мышечковым суставом*, а в разогнутом положении работает как *блоковидный сустав*. При сгибании голени в нем происходит вращательное движение.

Соединения костей голени

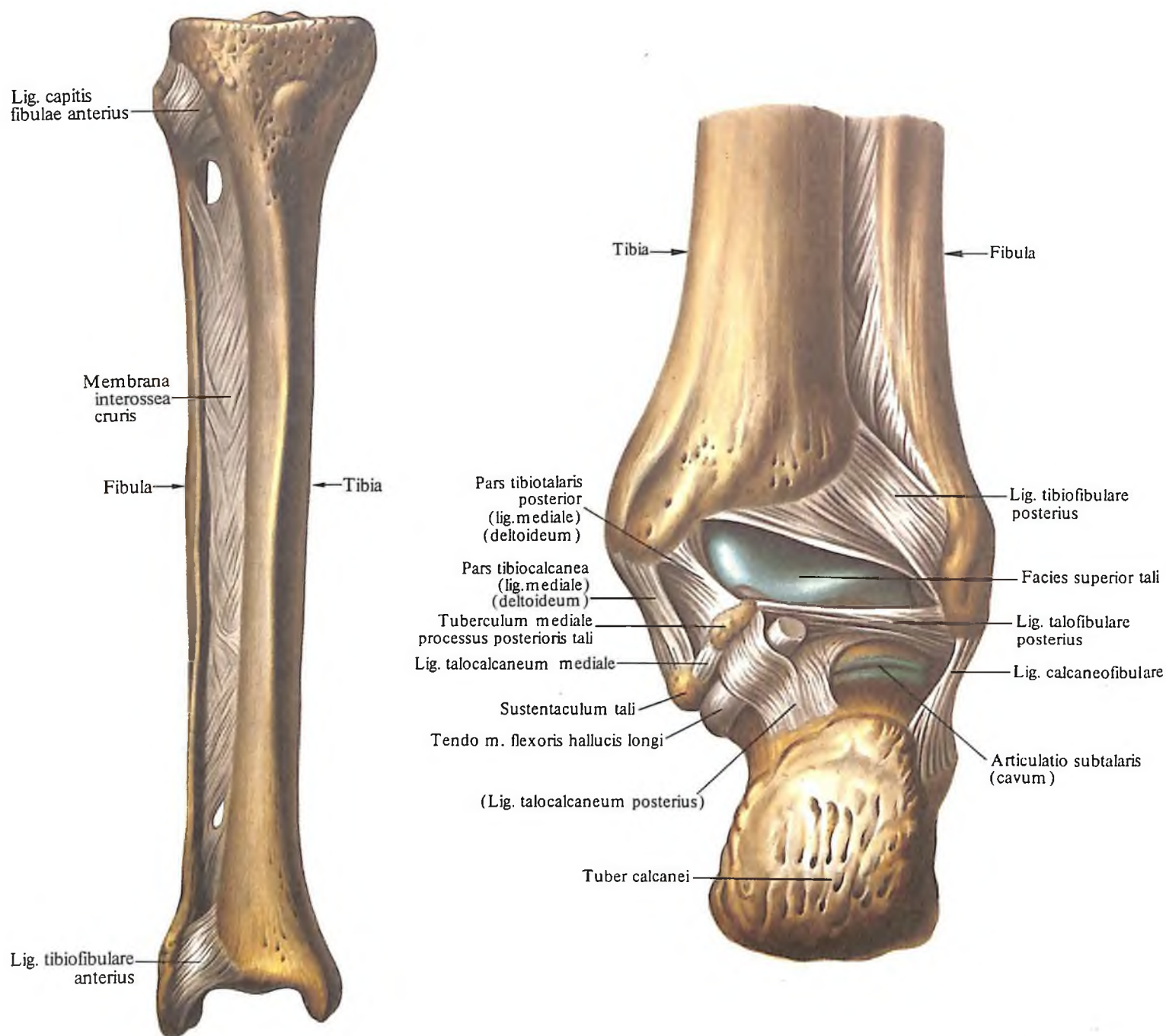
Проксимальные эпифизы костей голени образуют *межберцовый сустав, articulatio tibiofibularis* (рис. 275–279; см. рис. 274). Су-

ставные поверхности сустава представлены плоскими *поверхностями головки малоберцовой кости, facies articularis capitis fibulae*, и латерального мыщелка большеберцовой кости, *facies articularis fibularis*.

Суставная капсула прикрепляется по краю суставных поверхностей, туго натянута и подкрепляется *передней и задней связками головки малоберцовой кости, ligg. capitis fibulae anterius et posterius*. Связки располагаются на передней и задней поверхностях сустава и направляются от большеберцовой кости к головке малоберцовой. Проксимальное сочленение берцовых костей относится к малоподвижным суставам.

Межкостный промежуток между костями голени заполнен *межкостной перепонкой голени, membrana interossea cruris*, представляющей собой синдесмоз.

Волокна перепонки следуют сверху вниз и латерально от межкостного края большеберцовой кости к одноименному краю ма-



лоберцовой кости. В верхнем отделе перепонки имеется крупное отверстие, пропускающее сосуды и нерв, а в нижнем – небольшое отверстие, через которое проходят сосуды. В нижнем отделе перепонка более прочная.

Дистальные эпифизы костей голени образуют *межберцовый синдесмоз, syndesmosis tibiofibularis* (см. рис. 275–277, 279), причем этот синдесмоз часто содержит синовиальное продолжение из голеностопного сустава; в этом случае его можно рассматривать как *межберцовый сустав, articulatio tibiofibularis*.

На передней и задней поверхностях этого соединения находятся короткие, но крепкие связки, натянутые от переднего и

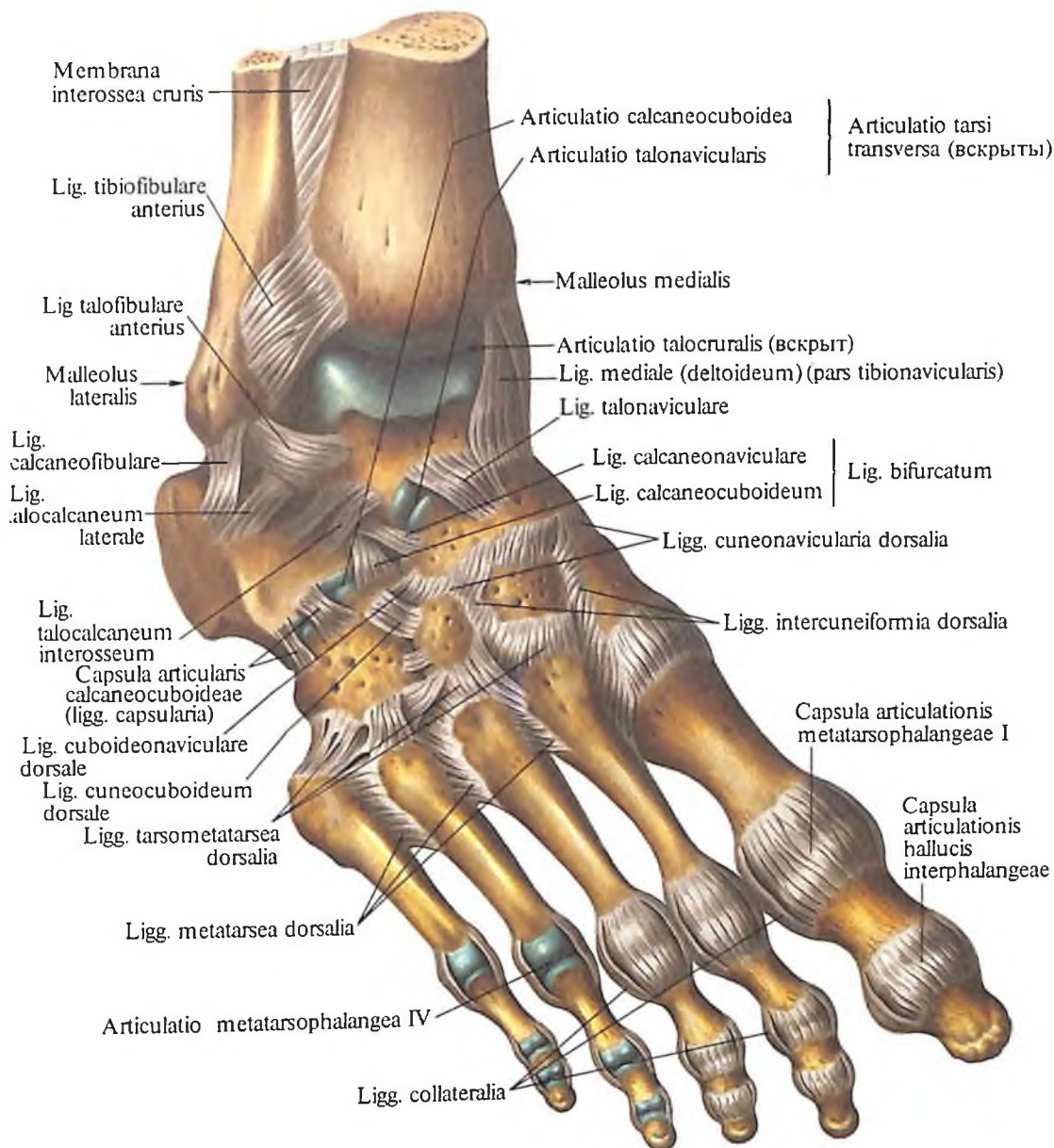
275. Межберцовый сустав, articulatio tibiofibularis; межкостная перепонка голени, membrana interossea cruris, и межберцовый синдесмоз, syndesmosis tibiofibularis, правые; вид спереди.

276. Связки и суставы стопы, правой; вид сзади. (Суставные капсулы удалены.)

заднего края малоберцовой вырезки большеберцовой кости к латеральной лодыжке. Это *передняя и задняя межберцовые связки, ligg. tibiofibularia anterioris et posterioris* (см. рис. 275, 276). Кроме того, плотные пучки соединительнотканых волокон натянуты на всем протяжении между малоберцовой вырезкой большеберцовой кости и обращенной к ней шероховатой поверхностью латеральной лодыжки.

Голеностопный сустав

Голеностопный сустав, articulatio talocruralis (см. рис. 276, 277, 279, 282), образован суставными поверхностями дистальных эпифизов большеберцовой и малоберцовой ко-



стей и суставной поверхностью блока таранной кости. На большеберцовой кости суставная поверхность представлена нижней суставной поверхностью большеберцовой кости, *facies articularis inferior tibiae*, и суставной поверхностью лодыжки, *facies articularis maleoli*. На малоберцовой кости также имеется суставная поверхность лодыжки, *facies articularis maleoli fibulae*.

Суставная поверхность таранной кости сверху имеет форму блока, а по бокам представлена плоскими суставными площадками – латеральной и медиальной лодыжковыми поверхностями, *facies malleolares lateralis et medialis*. Кости голени в виде вилки охватывают блок таранной кости.

Суставная капсула на большом протяже-

277. Связки и суставы стопы, правой.

(Тыльная поверхность, *facies dorsalis*; тыльные связки предплюсны, *ligg. tarsi dorsalia*.)

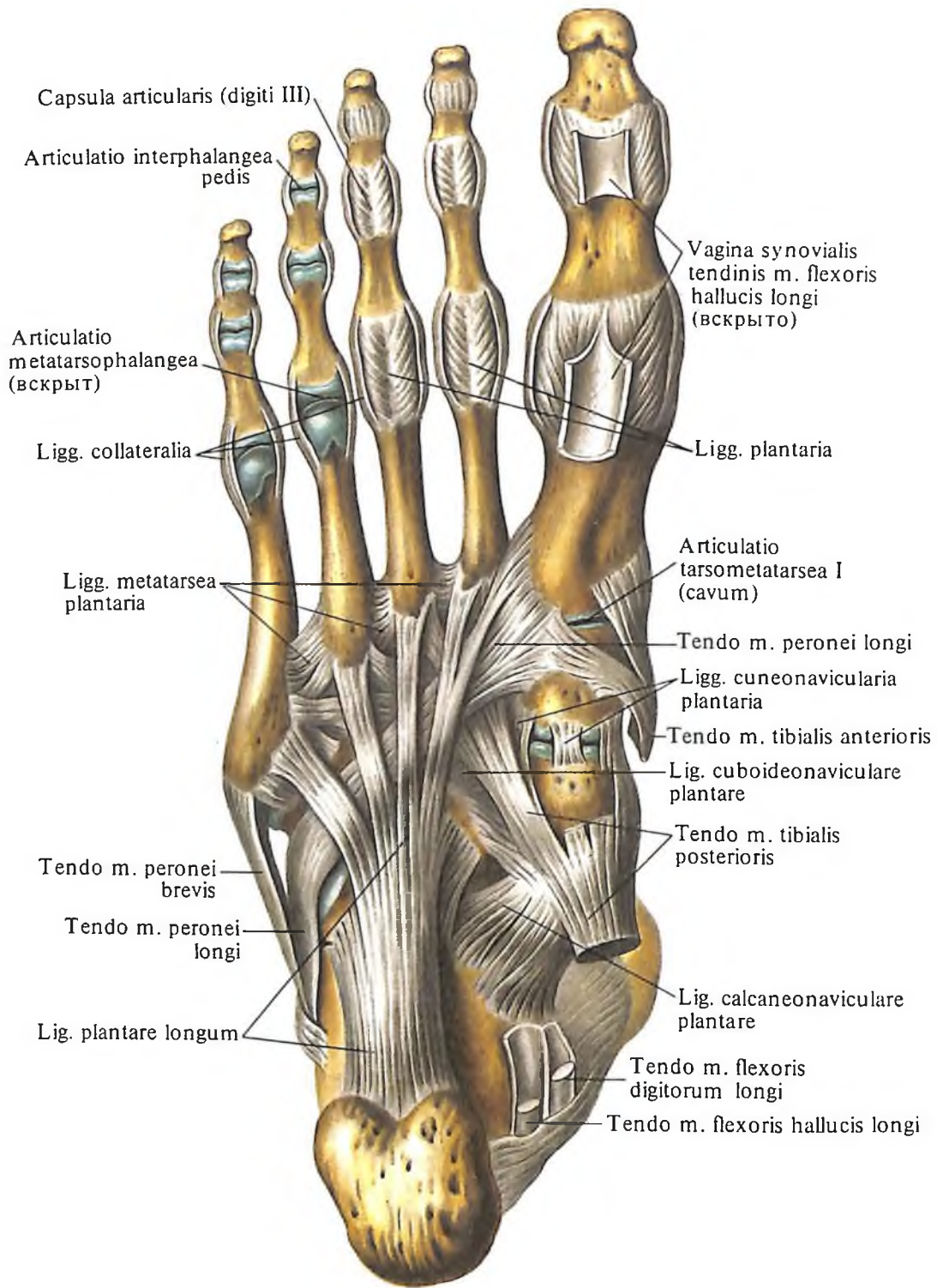
нии прикрепляется по краю суставного хряща и только на передней поверхности тела таранной кости несколько отступает от него, прикрепляясь к шейке таранной кости. Передние и задние отделы суставной капсулы натянуты слабо.

Связки голеностопного сустава залегают на его боковых поверхностях.

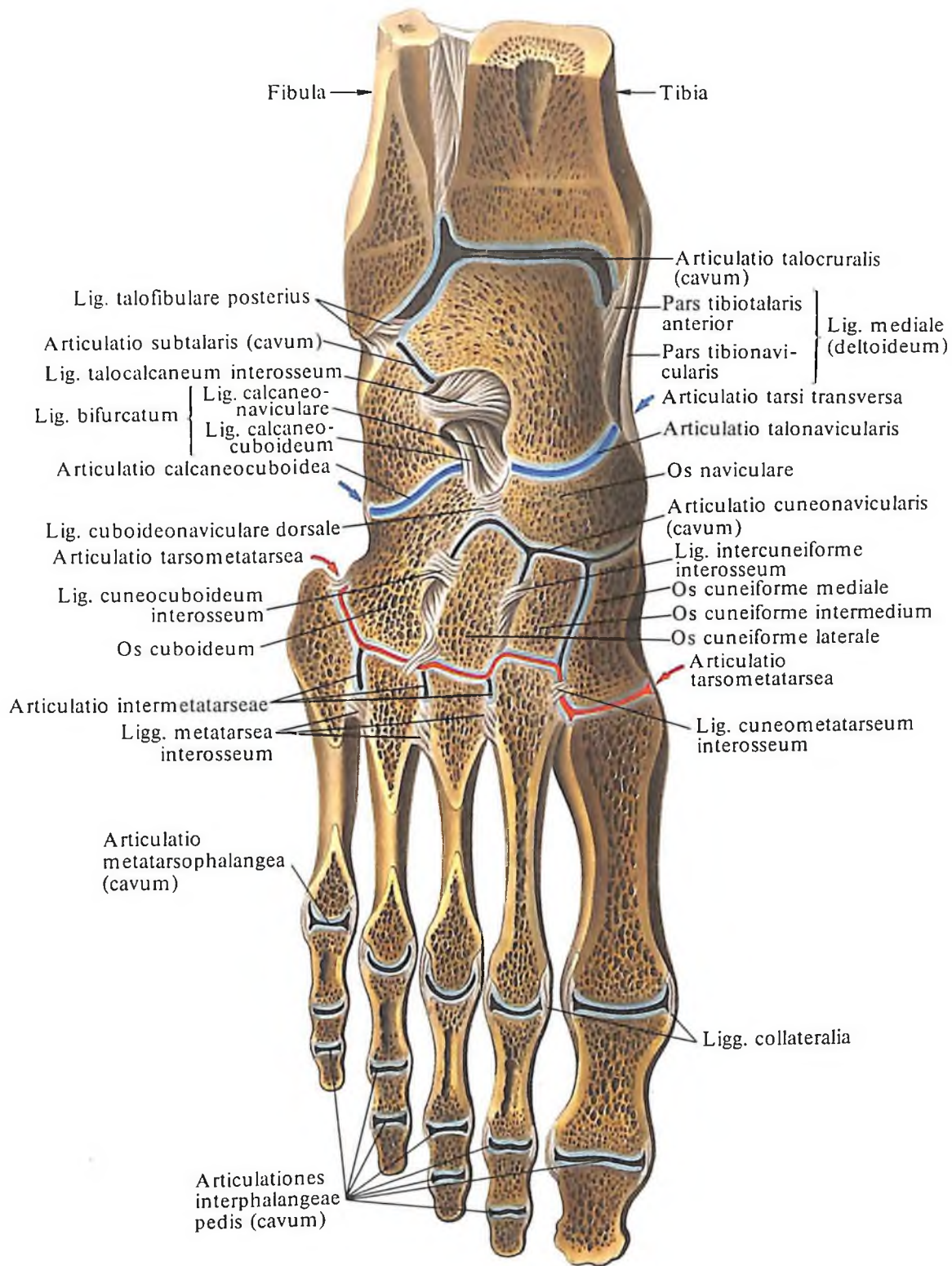
1. Медиальная (дельтовидная) связка, *lig. mediale (deltoideum)* (см. рис. 276, 277, 279), в состав которой входят следующие части:

а) передняя большеберцово-таранная часть, *pars tibiotalaris anterior*, идет от переднего края медиальной лодыжки вниз и вперед и прикрепляется к заднемедиальной поверхности таранной кости (см. рис. 279);

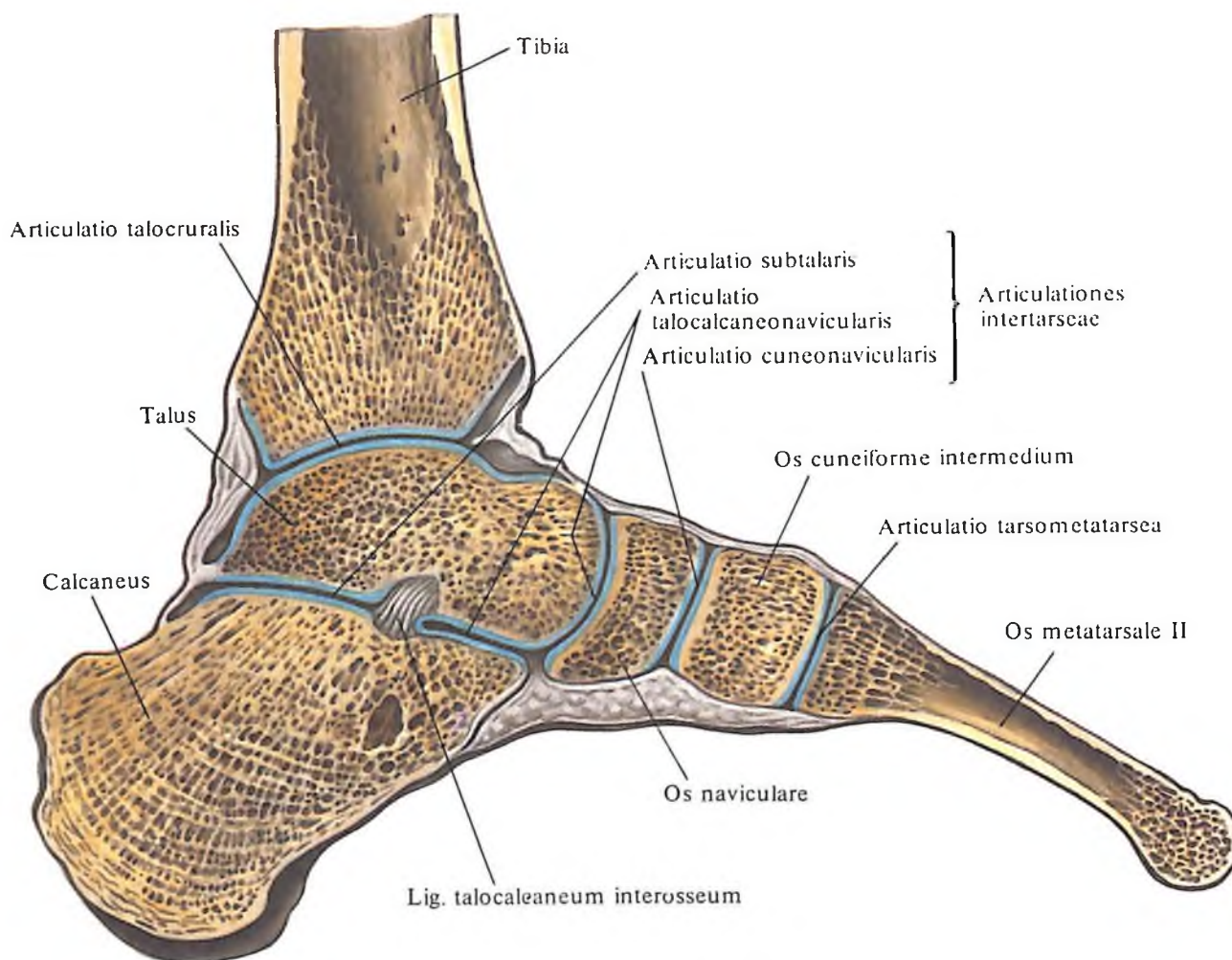
б) большеберцово-ладьевидная часть, *pars*



278. Связки и суставы стопы, правой.
 (Подошвенная поверхность, *facies plantaris*; подошвенные связки предплюсны, *ligg. tarsi plantaria*.)



279. Суставы и связки стопы, правой.
 (Фронтальный распил через голеностопный сустав и суставы стопы.)



280. Суставы и связки стопы, правой.

(Сагиттальный распил через голеностопный сустав и суставы стопы.)

tibionavicularis, длиннее предыдущей, начинается от медиальной лодыжки и достигает тыльной поверхности ладьевидной кости (см. рис. 277, 279);

в) *большеберцово-пяточная часть, pars tibiocalcanea*, натянута между медиальной лодыжкой и опорой таранной кости (см. рис. 276);

г) *задняя большеберцово-таранная часть, pars tibiotalaris posterior* (см. рис. 276), идет от заднего края медиальной лодыжки вниз и латерально и прикрепляется к заднемедиальным отделам тела таранной кости.

2. *Передняя таранно-малоберцовая связка, lig. talofibulare anterius* (см. рис. 277), следует от переднего края латеральной лодыжки к боковой поверхности шейки таранной кости.

3. *Пяточно-малоберцовая связка, lig. calcaneofibulare* (см. рис. 277), начинается от наружной поверхности латеральной лодыжки, направляется вниз и назад и прикрепляется на латеральной поверхности пяточной кости.

4. *Задняя таранно-малоберцовая связка, lig. talofibulare posterius* (см. рис. 276, 279), идет от заднего края латеральной лодыжки

почти горизонтально к латеральному бугорку заднего отростка таранной кости.

Голеностопный сустав является *блоковидным суставом*. В нем возможно винтообразное движение.

Суставы стопы

Стопа образована большим количеством костей, сочленяющихся сложными по строению и функции суставами.

Стопа является важным опорным и рессорным аппаратом человеческого тела, что обеспечивается сводчатым ее строением. Различают продольные и поперечный своды стопы. Продольные своды формируются соответственно пяти плюсневых костям. Все продольные своды, начинаясь на пяточной кости, веерообразно расходятся в продольном направлении (рис. 280; см. рис. 194). Следовательно, в состав каждого свода входят плюсневая кость и часть костей предплюсны, лежащих на оси свода и расположенных между пяточной костью и плюсневой. Поперечный свод проходит через кубовидную и клиновидные кости, а также основания плюсневых костей.

В зависимости от выраженности сводов принято различать нормальную стопу, сильно сводчатую и плоскую. В стабилизации сводов стопы важную роль играют такие факторы, как форма костей, связки и функция мышцы.

Связки являются пассивным аппаратом укрепления сводов. Продольные своды фиксируют длинная подошвенная, подошвенная пяточно-ладьевидная связки и подошвенный апоневроз. Поперечно расположенная глубокая поперечная плюсневая связка и межкостные плюсневые связки удерживают поперечный свод стопы. Мышцы стопы и отчасти голени служат активным аппаратом поддержания формы всех сводов стопы.

Межпредплюневые суставы

Кости предплюсны образуют целую группу суставов: подтаранный сустав, таранно-пяточно-ладьевидный сустав, пяточно-кубовидный сустав, поперечный сустав предплюсны и клиноладьевидный сустав (рис. 281–283; см. рис. 279, 280).

Подтаранный сустав

Подтаранный сустав, articulatio subtalaris (см. рис. 276, 277, 279, 280), образован *задней таранной суставной поверхностью пяточной кости, facies articularis talaris posterior calcanei, и задней пяточной суставной поверхностью таранной кости, facies articularis calcanea posterior tali.*

Суставная капсула слабо натянута, на большом протяжении прикрепляется по краю суставных хрящей и лишь впереди, на таранной кости, и сзади, на пяточной, несколько отступает от края суставных поверхностей.

К связкам, укрепляющим этот сустав, относятся:

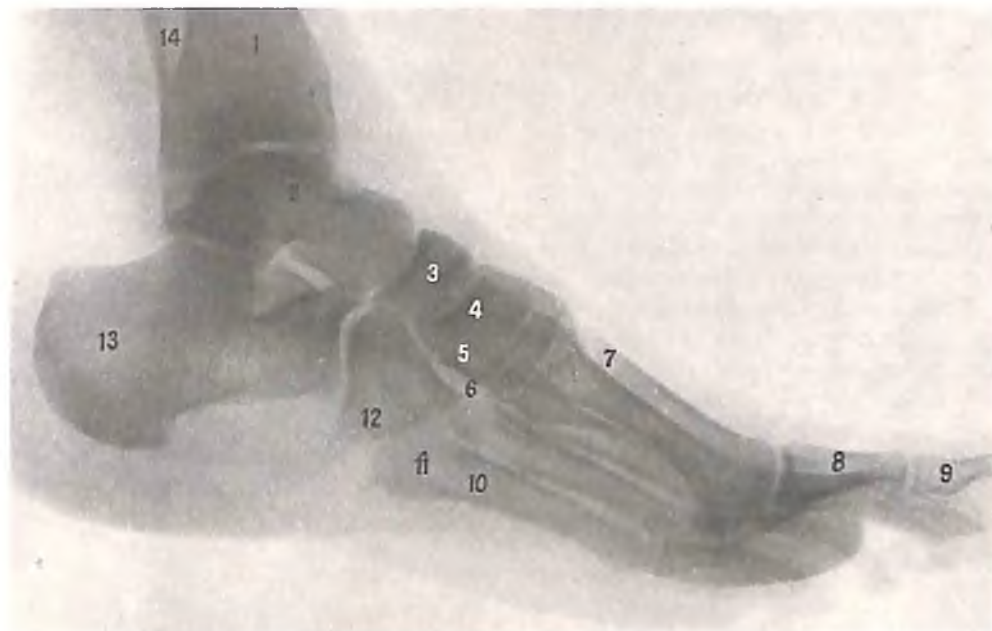1. *Межкостная таранно-пяточная связка, lig. talocalcaneum interosseum* (см. рис. 277, 279), располагается в пазухе предплюсны, прикрепляясь своими концами в бороздах таранной и пяточной костей.

2. *Латеральная таранно-пяточная связка, lig. talocalcaneum laterale* (см. рис. 277), натянута между верхней поверхностью шейки таранной кости и верхнелатеральной поверхностью пяточной кости.

3. *Медиальная таранно-пяточная связка, lig. talocalcaneum mediale* (см. рис. 276), идет от заднего отростка таранной кости к поддерживающему отростку пяточной кости.

Таранно-пяточно-ладьевидный сустав

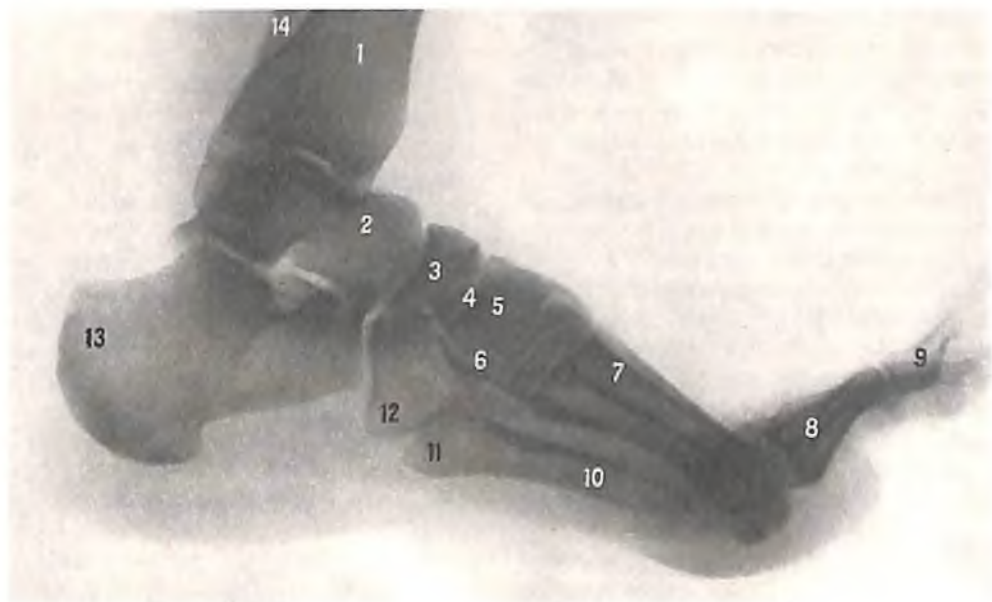Таранно-пяточно-ладьевидный сустав, articulatio talocalcaneonavicularis (см. рис. 279, 280), образован суставными поверхностями



281. Суставы стопы, правой (рентгенограмма).

1 - большеберцовая кость; 2 - таранная кость; 3 - ладьевидная кость; 4 - медиальная клиновидная кость; 5 - промежуточная клиновидная кость; 6 - латеральная клиновидная кость; 7 - плюсневая кость; 8 - проксимальная фаланга большого пальца; 9 -

дистальная фаланга большого пальца; 10 - V плюсневая кость; 11 - бугристая V плюсневой кости; 12 - кубовидная кость; 13 - пяточная кость; 14 - малоберцовая кость.

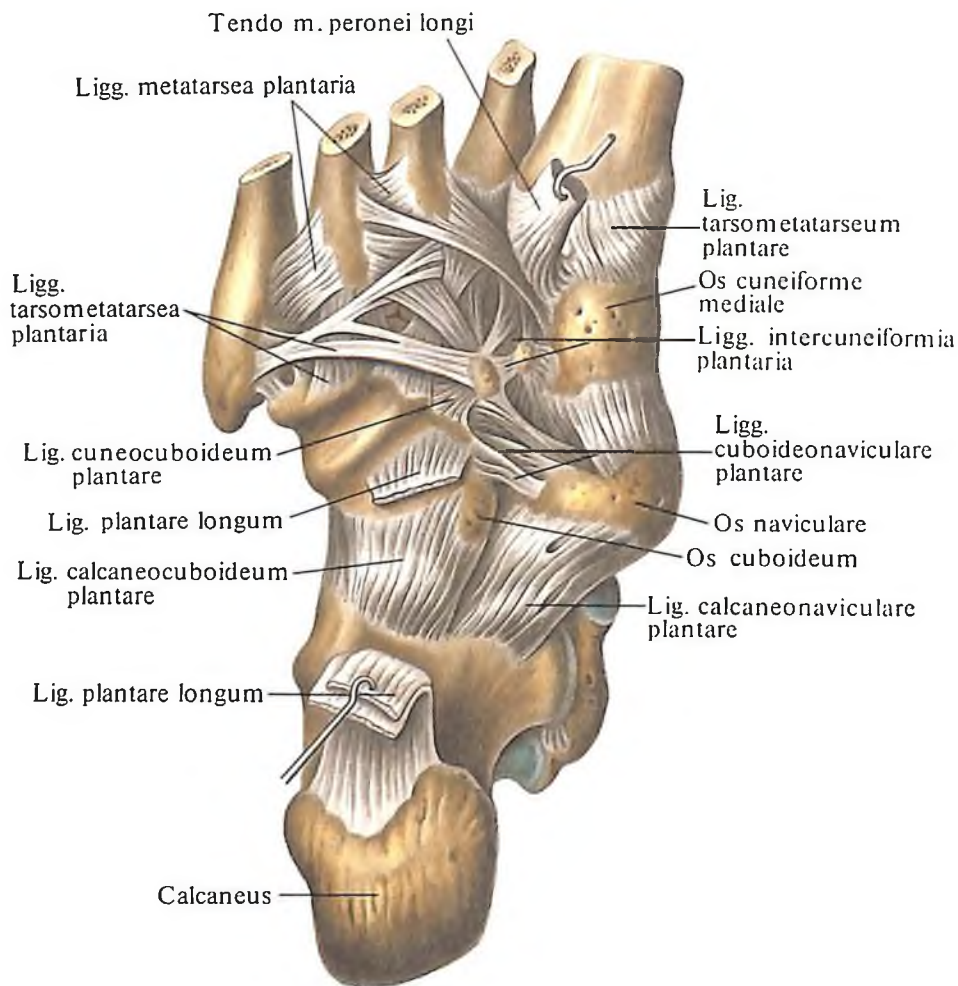


282. Суставы стопы, правой (рентгенограмма).

(Пальцы стопы в состоянии разгибания.)

1 - большеберцовая кость; 2 - таранная кость; 3 - ладьевидная кость; 4 - медиальная клиновидная кость; 5 - промежуточная клиновидная кость; 6 - латеральная

клиновидная кость; 7 - плюсневая кость; 8 - проксимальная фаланга большого пальца; 9 - дистальная фаланга большого пальца; 10 - V плюсневая кость; 11 - бугристая V плюсневой кости; 12 - кубовидная кость; 13 - пяточная кость; 14 - малоберцовая кость.



таранной, пяточной и ладьевидной костей. Таранная кость образует суставную головку, а пяточная и ладьевидная кости – суставную ямку.

Суставная капсула прикрепляется по краю суставных хрящей.

Сустав укрепляют следующие связки:

1. Таранно-ладьевидная связка, *lig. talonaviculare* (см. рис. 276), широкая и мощная. Она натянута между шейкой таранной кости и ладьевидной костью.

2. Подошвенная пяточно-ладьевидная связка, *lig. calcaneonaviculare plantare* (см. рис. 278), следующая от опоры таранной кости к подошвенной поверхности ладьевидной кости. Верхний отдел этой связки переходит в фиброзный хрящ, который принимает участие в образовании суставной ямки сустава.

* Таранно-пяточно-ладьевидный сустав по форме относится к шаровидным суставам, но движения в нем возможны только вокруг оси в одной сагиттальной плоскости.

Пяточно-кубовидный сустав

Пяточно-кубовидный сустав, *articulatio calcaneocuboidea* (см. рис. 277, 279), образован задней суставной поверхностью кубовидной

283. Связки и суставы стопы, правой. (Подошвенная поверхность, *facies dorsalis*.)

кости, *facies articularis posterior ossis cuboidei*, и кубовидной суставной поверхностью пяточной кости, *facies articularis cuboidea calcanei*. Суставные поверхности пяточно-кубовидного сустава имеют седловидную форму. Суставная капсула в медиальном отделе прикрепляется по краю суставного хряща и туго натянута, а в латеральном отделе прикрепляется несколько отступая от края суставного хряща.

Сустав укреплен рядом связок, которые сильнее развиты на подошвенной стороне.

1. Длинная подошвенная связка, *lig. plantare longum* (см. рис. 278, 283), самая мощная. Она начинается на нижней поверхности бугра пяточной кости и, направляясь вперед, перебрасывается через *sulcus ossis cuboidei*, образуя костно-фиброзный канал; достигает оснований II–V плюсневых костей. Глубокие пучки этой связки, более короткие, прикрепляются к бугристости кубовидной кости.

2. Подошвенная пяточно-кубовидная связка, *lig. calcaneocuboideum plantare* (см. рис. 283), находится глубже предыдущей связки. Ее пучки прилегают непосредственно к суставной капсуле и соеди-

няют подошвенные поверхности пяточной и кубовидной костей.

Пяточно-кубовидный сустав по форме приближается к седловидному, но функционирует как одноосный сустав.

Поперечный сустав предплюсны

Поперечный сустав предплюсны, articulatio tarsi transversa (см. рис. 279), объединяет два сустава: *таранно-пяточно-ладьевидный, articulatio talocalcaneonavicularis*, и *пяточно-кубовидный, articulatio calcaneocuboidea*. Линия сустава S-образно искривлена: ее медиальный отдел обращен выпуклостью вперед, а латеральный – назад. Суставы анатомически обособлены, но имеют общую *раздвоенную связку, lig. bifurcatum*. Эта связка начинается на тыльной поверхности пяточной кости, у ее переднего края, и сразу же делится на две связки: латеральную *пяточно-кубовидную связку, lig. calcaneocuboideum*, направляющуюся к тыльной поверхности кубовидной кости, и медиальную *пяточно-ладьевидную связку, lig. calcaneonaviculare*, идущую к ладьевидной кости.

Раздвоенная связка называется также ключом поперечного сустава предплюсны, так как после перерезки всех связок, расположенных в окружности этого сустава, она удерживает кости в сочленении. Только после рассечения связки возможно вычленение стопы в этом суставе при операции.

Клиноладьевидный сустав

Клиноладьевидный сустав, articulatio cuneonavicularis (см. рис. 277, 279, 280), представляет собой сложное соединение, в образовании которого принимают участие ладьевидная, кубовидная и три клиновидные кости. Здесь образуются следующие суставы: клиноладьевидный сустав между передними суставными поверхностями ладьевидной кости и задними суставными поверхностями медиальной, промежуточной и латеральной клиновидных костей, а также суставы между обращенными друг к другу поверхностями кубовидной, ладьевидной и латеральной клиновидной костей.

Суставная полость между ладьевидной и клиновидными костями располагается во фронтальной плоскости, а от нее в виде ответвлений отходят вперед три суставные щели: между медиальной, промежуточной и боковой клиновидными, боковой клиновидной и кубовидной костями и одна суставная щель назад – между ладьевидной и кубовидной костями.

Суставная капсула прикрепляется по краю суставного хряща. Полость сустава через щель между медиальной промежуточной и боковой клиновидными костями со-

общается с полостью предплюсне-плюсневых суставов в области II плюсневой кости.

Клиноладьевидный сустав укреплен отдельными группами связок, имеющих разную топографию. Так, различают *тыльные связки предплюсны, ligg. tarsi dorsalia* (см. рис. 277), *подошвенные связки предплюсны, ligg. tarsi plantaria* (см. рис. 278, 283), и *межкостные связки предплюсны, ligg. tarsi interossea* (см. рис. 278, 279). Эти группы представлены следующими связками:

1. *Тыльные клиноладьевидные связки, ligg. cuneonavicularia dorsalia*, располагаются на тыльной поверхности сустава между ладьевидной и тремя клиновидными костями.

2. *Тыльная кубовидно-ладьевидная связка, lig. cuboideonaviculare dorsale*, находится латеральнее предыдущей и соединяет тыльные поверхности кубовидной и ладьевидной костей.

3. *Тыльная клинокубовидная связка, lig. cuneocuboideum dorsale*, располагается снаружки от предыдущей, соединяя латеральную клиновидную кость с кубовидной.

4. *Тыльные межклиновидные связки, ligg. intercuneiformia dorsalia*, располагаются на тыльной поверхности сустава между медиальной, промежуточной и боковой клиновидными костями.

5. *Подошвенная кубовидно-ладьевидная связка, lig. cuboideonaviculare plantare* (см. рис. 283), находится на подошвенной поверхности сустава между кубовидной и ладьевидной костями.

6. *Подошвенная клинокубовидная связка, lig. cuneocuboideum plantare*, соединяет подошвенные поверхности латеральной клиновидной и кубовидной костей.

7. *Подошвенные клиноладьевидные связки, ligg. cuneonavicularia plantaria*, расположены между подошвенной поверхностью ладьевидной и тремя клиновидными костями.

8. *Подошвенные межклиновидные связки, ligg. intercuneiformia plantaria*, располагаются на подошвенной поверхности между клиновидными костями.

Кроме указанных связок, имеется ряд коротких прочных связок между смежными костями в полости суставов: *межкостная клинокубовидная связка, lig. cuneocuboideum interosseum*, *межкостные межклиновидные связки, ligg. intercuneiformia interossea*.

Клиноладьевидный сустав относится к малоподвижным соединениям.

Предплюсне-плюсневые суставы

Предплюсне-плюсневые суставы, articulationes tarsometatarsae (см. рис. 279), соединяют кости предплюсны с костями плюсны. Различают три предплюсне-плюсневых сустава: 1) между медиальной клиновидной и I плюсневой костями; 2) между промежу-

точной и латеральной клиновидными и II–III плюсневыми костями; 3) между кубовидной и IV–V плюсневыми костями. Сустав между медиальной клиновидной и I плюсневой костями образован суставными поверхностями, имеющими слабо выраженную седловидную форму, а остальные суставы – плоскими суставными поверхностями. Линия суставной щели предплюсне-плюсневых суставов неровная, так как II плюсневая кость длиннее остальных, а боковая клиновидная кость несколько выступает по сравнению с передним отделом кубовидной кости.

Суставная капсула каждого из предплюсне-плюсневых суставов прикрепляется по краю суставных хрящей. Ее укрепляют следующие связки:

1. *Тыльные предплюсне-плюсневые связки, ligg. tarsometatarsae dorsalia* (см. рис. 277), на тыльной поверхности суставов.

2. *Подошвенные предплюсне-плюсневые связки, ligg. tarsometatarsae plantaria*, расположенные на подошвенной поверхности.

3. *Межкостные плюсневые связки, ligg. metatarsae interossea*, связывающие основания плюсневых костей (см. рис. 279).

4. *Межкостные клиноплюсневые связки, ligg. cuneometatarsae interossea* (см. рис. 279), соединяющие клиновидные кости с костями плюсны. Медиальная связка связывает медиальную клиновидную кость с основанием II плюсневой кости и является „ключом“ предплюсне-плюсневых суставов. Эти суставы относятся к типу малоподвижных суставов.

Межплюсневые суставы

Межплюсневые суставы, articulationes intermetatarsae (см. рис. 279), располагаются между основаниями отдельных костей плюсны; направление связок, укрепляющих эти суставы, в основном такое же, как и на кисти.

Суставные капсулы укрепляются следующими связками: *межкостными плюсневыми связками, ligg. metatarsae interossea* (см. рис. 279); *тыльными плюсневыми связками, ligg. metatarsae dorsalia* (см. рис. 278, 283); *подошвенными плюсневыми связками, ligg. metatarsae plantaria*.

Промежуточные пространства между отдельными плюсневыми костями носят название *межкостных промежутков плюсны, spatia interossea tarsi*.

Плюснефаланговые суставы

Плюснефаланговые суставы, articulationes metatarsophalangeae (см. рис. 278, 279), образованы суставными поверхностями головок плюсневых костей и оснований проксим-

мальных фаланг. Головки II и III плюсневых костей имеют неправильную шаровидную форму; их тыльный отдел несколько сужен.

Суставные капсулы прикрепляются по краю суставных хрящей, слабо натянуты. Тыльный отдел суставных капсул истончен; со стороны подошвенной поверхности они укрепляются *подошвенными связками, ligg. plantaria*, а с боков – *коллатеральными связками, ligg. collateralia*. Кроме того, между головками плюсневых костей натянута *глубокая поперечная плюсневая связка, lig. metatarsium transversum profundum*.

Плюснефаланговые суставы относятся к типу *шаровидных суставов*.

Межфаланговые суставы стопы

Межфаланговые суставы стопы, articulationes interphalangeae pedis (см. рис. 277, 278, 281), соединяют проксимальные фаланги со средними и средние с дистальными. Суставные капсулы этих суставов тонкие. Их боковые отделы подкрепляются *коллатеральными связками, ligg. collateralia*, а с подошвенной стороны – *подошвенными связками, ligg. plantaria*.

Межфаланговые суставы относятся к типу *блоковидных суставов*.

РАЗВИТИЕ И ВОЗРАСТНЫЕ ОСОБЕННОСТИ СОЕДИНЕНИЙ КОСТЕЙ

Синовиальные соединения (суставы), articulationes synoviales, закладываются на 2-м месяце внутриутробного развития

(рис. 284–286). Между концевыми отделами двух развивающихся зачатков мезенхима становится более плотной. Этот уплотненный участок представляет собой мезенхимный суставной диск, или первичную суставную пластинку (см. рис. 284).

В процессе дальнейшего развития между клетками мезенхимы накапливаются аморфное вещество и тканевая жидкость. В результате этого клетки разобщаются, между ними появляются небольшие полости, которые впоследствии сливаются; на месте диска образуется синовиальная полость. Концевые отделы двух зачатков приходят в соприкосновение друг с другом и сочленяются между собой хрящевыми суставными поверхностями. Мезенхима, окружающая образовавшуюся полость, уплотняется и разделяется на два слоя. Более толстый наружный слой состоит из плотной соединительной ткани. Этот слой формирует основу фиброзной перепонки капсулы сустава. Перепонка сохраняет связь с надхрящницей, а в дальнейшем – с надкостницей. Из внутреннего слоя формируется синовиальная мембрана.

Процесс перестройки первичной суставной пластинки происходит под влиянием мышечных закладок, которые вызывают натяжения в тканях, окружающих будущий сустав. Это натяжение способствует формированию связок сустава еще до образования его полости.

В отдельных суставах мезенхима суставного диска рассасывается не полностью, а превращается в волокнистый хрящ, из которого формируются мениски, имеющие свободный край (коленный сустав), и ди-

ски, разделяющие полость сустава на две изолированные полости – двухкамерные суставы: височно-нижнечелюстной, грудино-ключичный.

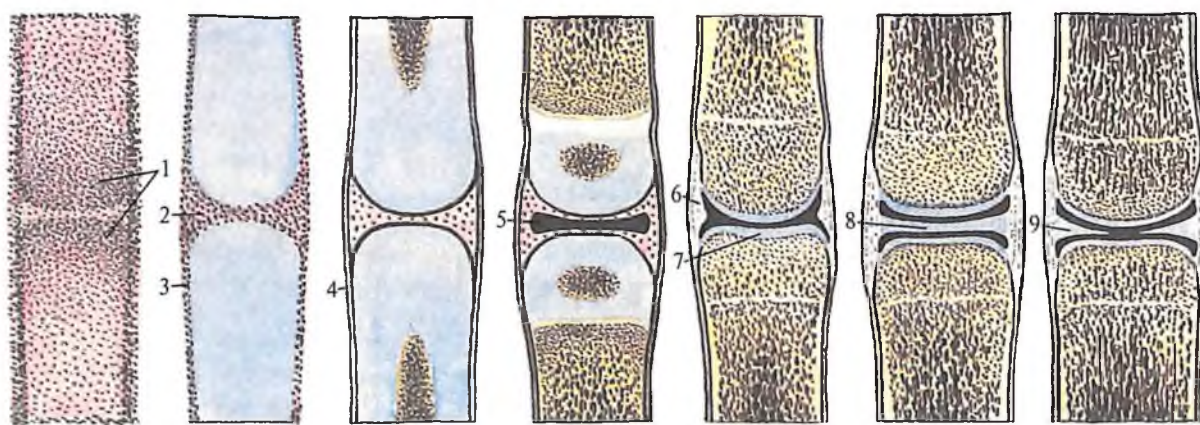
Межпозвоночные диски новорожденных имеют относительно большие размеры, чем у взрослого человека. В пожилом возрасте снижается эластичность межпозвоночных дисков, в них появляются очаги окостенения, так же как в передней продольной связке.

В суставах новорожденного имеются все элементы, которые встречаются в суставах взрослого, но они являются только прообразом их. Последующее развитие и моделирование дефинитивных форм суставных поверхностей происходит в соответствии с наследственной программой и влияниями окружающей среды.

Суставы новорожденного отличаются от одноименных суставов взрослого человека (см. рис. 285, 286) определенными характеристиками.

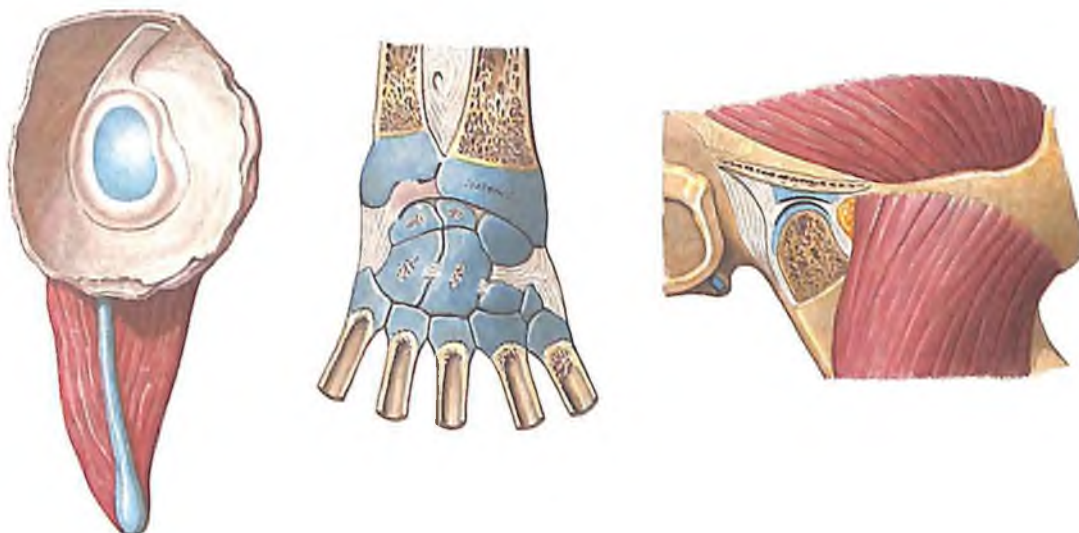
Плечевой сустав новорожденного имеет плоскую овальную суставную впадину лопатки, которая окружена невысокой суставной губой. Объем движения в суставе ограничен, так как суставная капсула утолщена, а клювовидно-плечевая связка короткая. К 4–7 годам углубляется суставная впадина, капсула сустава становится свободной, удлиняется клювовидно-плечевая связка и сустав принимает отроческое, близкое к таковому у взрослого человека.

Локтевой сустав новорожденного отличается слабо развитыми связками и туго натянутой суставной капсулой. Формирование сустава продолжается до 13–14 лет.

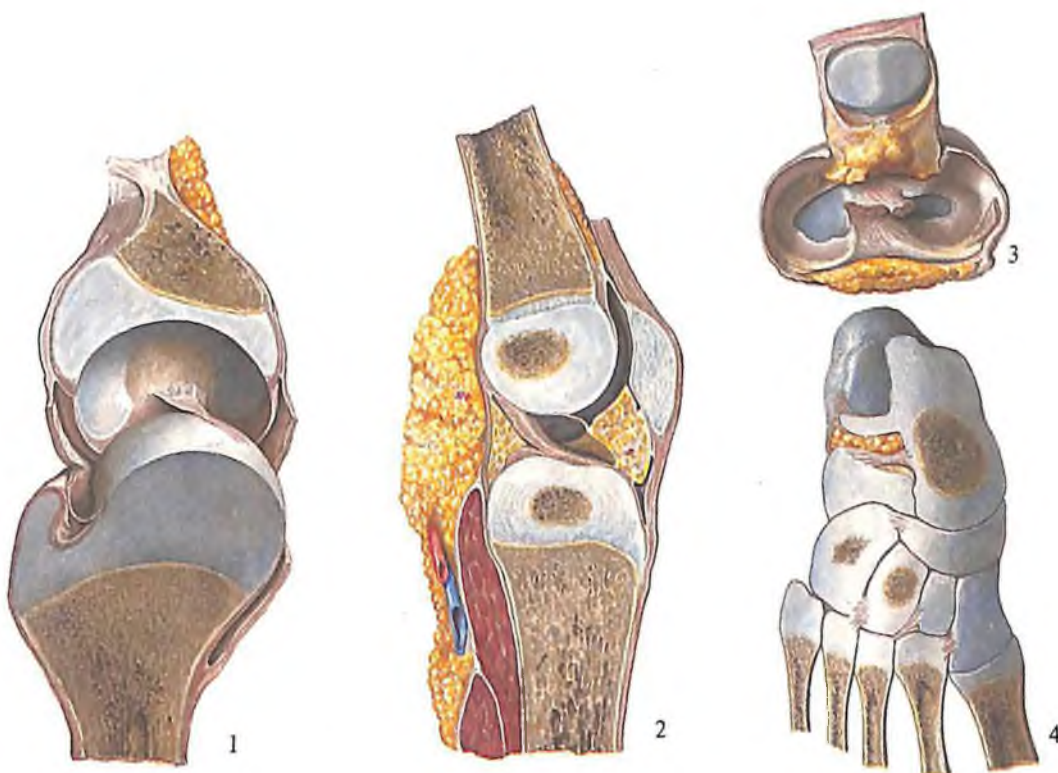


284. Развитие сустава (полусхематично).

1 – скопление мезенхимных клеток (предхрящевое состояние); 2 – место полости будущего сустава; 3 – надхрящница; 4 – надкостница; 5 – полость сустава; 6 – суставная капсула; 7 – суставной хрящ; 8 – суставной диск; 9 – мениск.



285. Плечевой сустав, *articulatio humeri* (1), суставы кисти, *articulationes manus* (2), и височно-нижнечелюстной сустав, *articulatio temporomandibularis* (3), новорожденного.



286. Суставы костей нижней конечности (правой), *articulationes membri inferioris*, новорожденного.

1 - тазобедренный сустав; 2 - коленный сустав; 3 - мениски коленного сустава; 4 - соединения костей стопы.

В лучезапястном суставе суставной диск еще не сформировался, сливается с дистальным хрящевым эпифизом локтевой кости. Капсула сустава тонкая. Кости кисти представлены хрящевыми закладками, которые существенно отличаются по форме от будущих костей, вследствие чего движения в лучезапястном суставе и в суставах кисти резко ограничены. Формирование суставов происходит параллельно с окостенением костей кисти.

В *тазобедренном суставе* новорожденного вертлужная впадина почти плоская, не сформирован ее участок, составляющий у взрослого человека „крышу“ сустава. Поэтому головка бедренной кости расположена вне впадины и даже выше нее. Суставная капсула туго натянута, из связок хорошо развита только подвздошно-бедренная. К 4–7 годам головка бедренной кости погружается в вертлужную впадину, а к 13–14 годам сустав принимает окончательную форму.

Коленный сустав новорожденного отличается плотной, туго натянутой суставной капсулой, недостаточно дифференцированными менисками (они представлены соединительнотканными пластинками), корот-

кими крестообразными связками. Окончательную форму сустав принимает к 10–12 годам.

У *голеностопного сустава* и суставов стопы новорожденного отмечаются тонкие капсулы, слабо развитые связки. Дальнейшее формирование суставов происходит под влиянием стояния и хождения параллельно с окостенением костей стопы.

В *височно-нижнечелюстном суставе* новорожденного не выражен суставной бугорок, но уже имеется дифференцированный суставной диск, напоминающий таковой взрослого человека.

Симфизы развиваются из соединительной ткани.

С началом сегментации позвоночника между закладками его тел формируются межпозвоночные диски. Внутренние отделы этих дисков состоят из волокнистого хряща, переходящего в студенистое ядро. Наружный отдел образуется из плотной соединительной ткани и составляет так называемое фиброзное кольцо.

При развитии лобкового симфиза пространство между хрящевыми концами лобковых костей заполняется волокнистым хрящом, но внутри его остается небольшое

щелевидное пространство, которое полностью не разделяет эти кости.

Синдесмозы (связки, швы) формируются из соединительной ткани.

Развитие связок происходит параллельно с развитием капсул суставов.

Швы формируются также из пучков соединительной ткани, объединяющей кости черепа и лица в одно целое.

В процессе роста и сближения костей прослойки соединительной ткани в швах уменьшаются, а у взрослых постепенно замещаются костной тканью, переходя в синстоз (окостенение синдесмоза).

Хрящевые соединения формируются между костями, образующимися на основе хрящевой модели. Так, хрящевая ткань соединяет кости основания черепа, крестца, копчика, таза и др. Впоследствии в хрящевых соединениях между крестцовыми и копчиковыми костями, а также между частями тазовой кости появляются точки окостенения, и соединения постепенно замещаются костными сращениями. В других участках скелета хрящевые соединения не окостеневают, здесь образуются постоянные синхондрозы, как, например, в области основания черепа.

3 УЧЕНИЕ
О МЫШЦАХ
МИОЛОГИЯ

Мышцы туловища, шеи и головы
190

Мышцы и фасции туловища
190

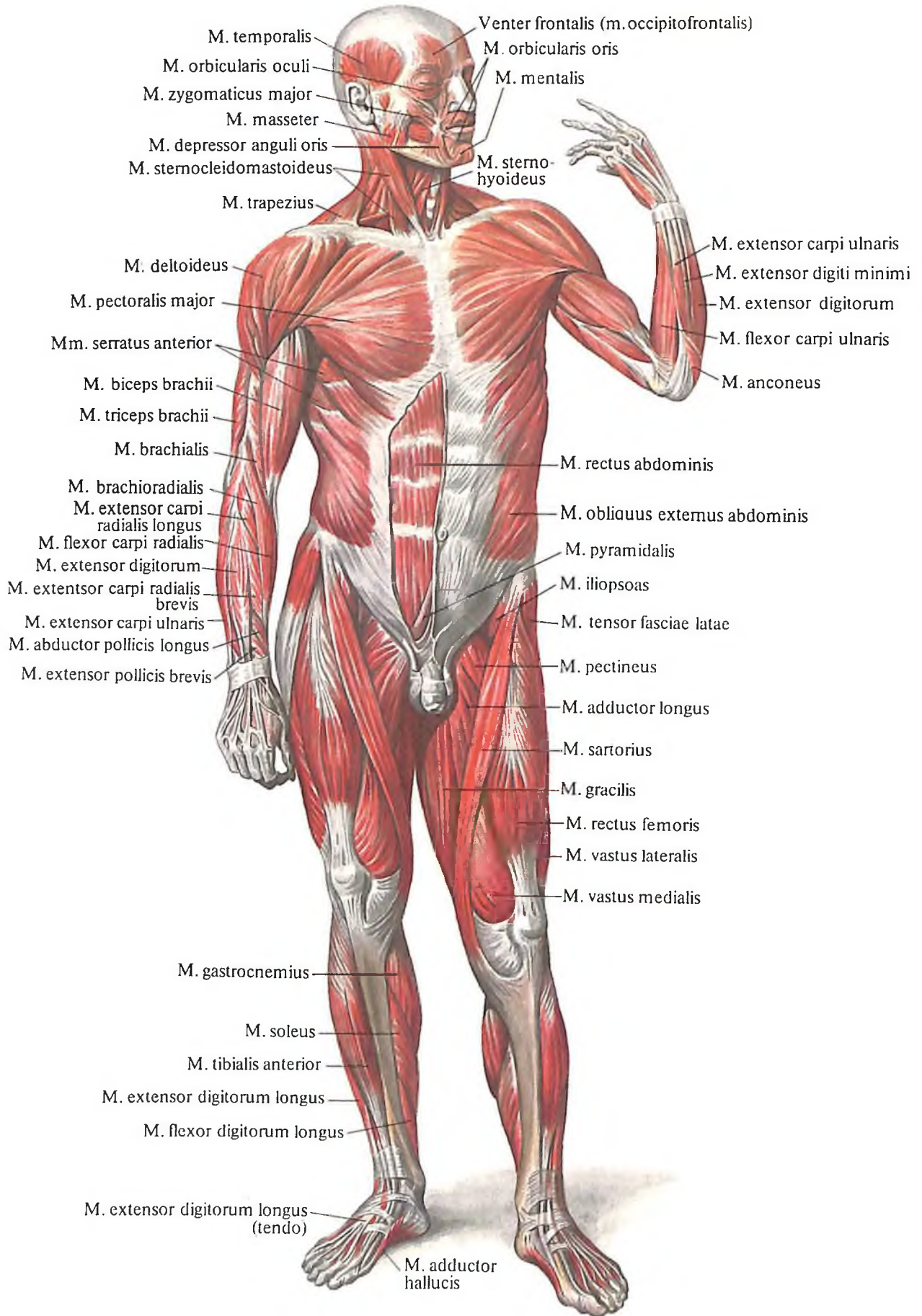
Мышцы и фасции шеи
227

Мышцы и фасции головы
237

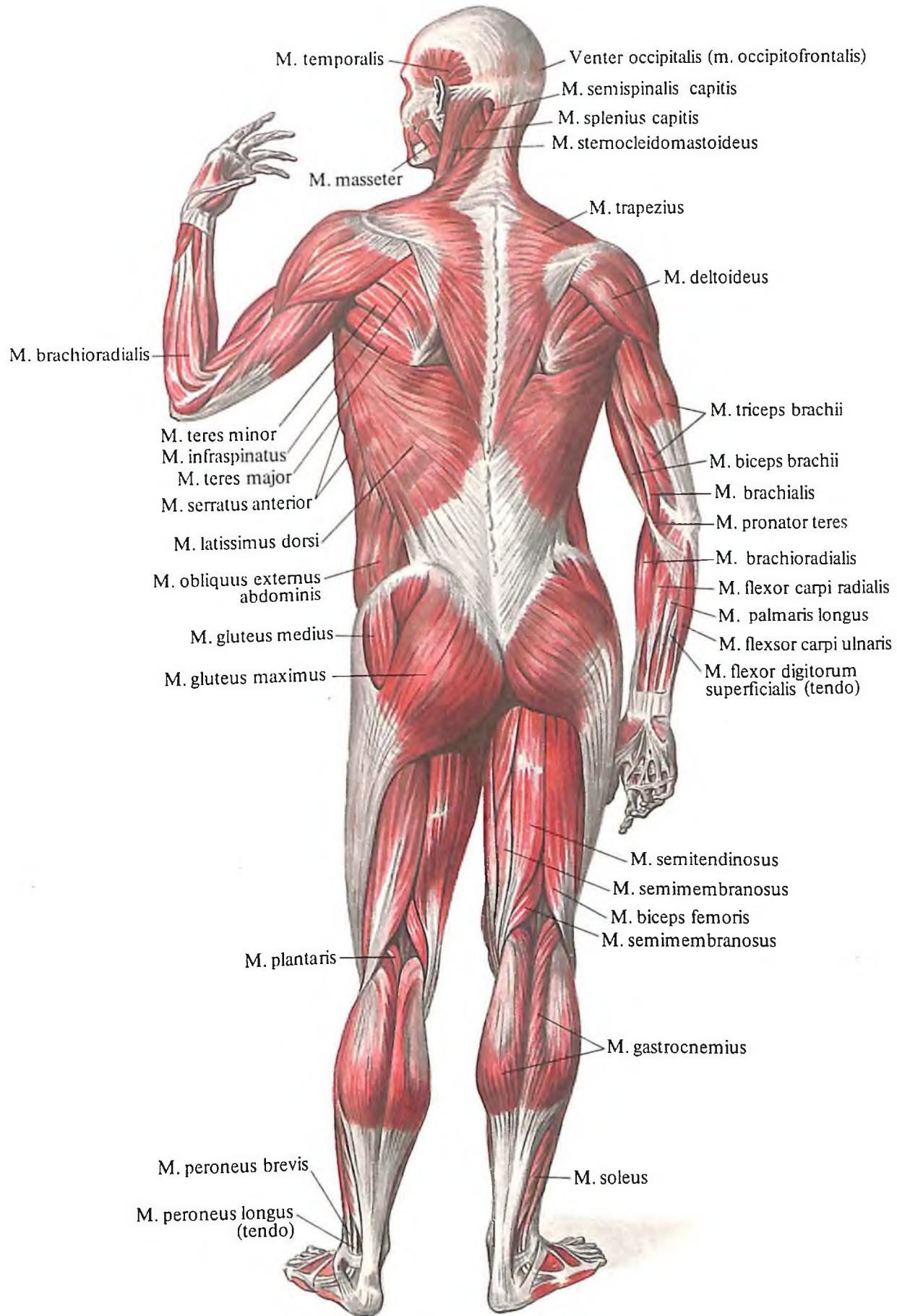
Мышцы и фасции верхней конечности
248

Мышцы и фасции нижней конечности
283

Развитие и возрастные особенности мышц
328



287. Мышцы тела человека; вид спереди.



288. Мышцы тела человека; вид сзади.

Мышцы, musculi, наряду с костями и их соединениями входят в опорно-двигательный аппарат, являясь его активным элементом (рис. 287, 288).

В теле человека более 600 скелетных мышц, общая масса которых составляет у женщин до 28–35% от массы тела, у мужчин – до 40–45%, у спортсменов – 45–55%. Примерно 50% общей массы скелетных мышц приходится на нижние конечности, до 30% – на верхние конечности и до 20% – на мышцы головы и туловища.

У большинства мышц (рис. 289) имеются *брюшко, venter,* и *головка, caput.* Головкой мышцы считают конец ее, обращенный к проксимальному отделу тела. Головка и брюшко прочно сращены концами с сухожилиями, *tendae,* посредством которых мышца прикрепляется к кости. Связь с костью осуществляется чаще за счет волокон сухожилия, проникающих через надкостницу в костную ткань (прободающие волокна).

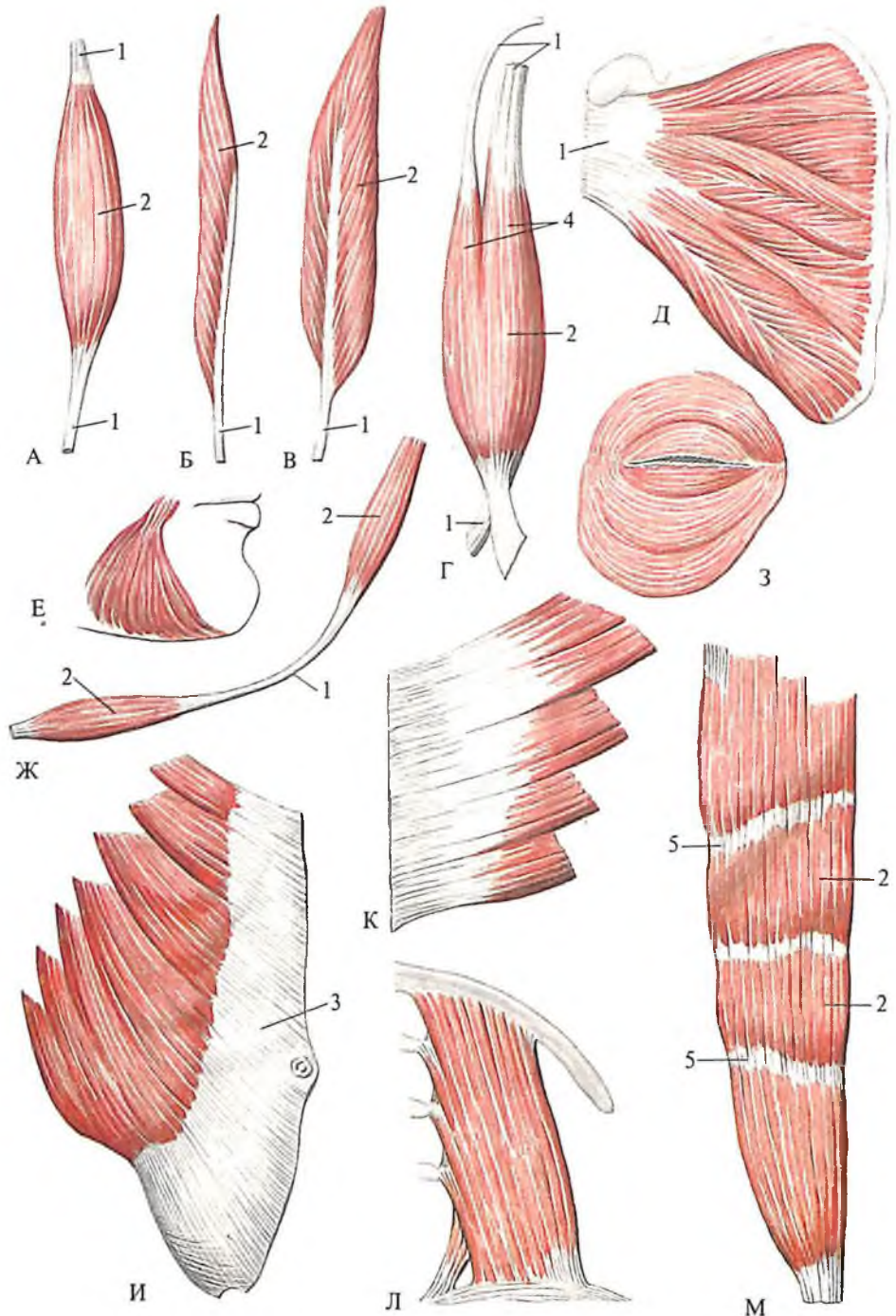
Большинство мышц имеет одно брюшко и два сухожилия и соответственно две точки прикрепления: проксимальную – начало мышцы и дистальную – прикрепление мышцы. При анализе положений и движений тела человека важно различать так называемые подвижную и неподвижную точки. Неподвижная точка часто совпадает с точкой начала мышцы, подвижная – с точкой прикрепления. Однако в трудовой и спортивной деятельности человека нередко подвижная и неподвижная точки меняются местами, следовательно, такое деление условно.

Сухожилия бывают длинными и короткими. Кроме того, встречаются сухожильные растяжения – *апоневрозы, aponeuroses.* Апоневрозы – это сухожилия широких мышц, например косых мышц живота. В некоторых мышцах (например, в прямой мышце живота) имеются вставочные сухожильные перемычки, *intersectiones tendineae,* разделяющие мышцу на участки.

Мышца как орган состоит из основы, образованной исчерченной (скелетной, или поперечно-полосатой) мышечной тканью, соединительнотканного каркаса, формирующего внутренний мягкий остов мышцы, а также сосудов и нервов.

Основу скелетной мышцы составляет исчерченная мышечная ткань. Структурно-функциональной единицей ткани является *мышечное волокно, myofibra,* в котором работает аппарат мышечного сокращения.

Мышечное волокно представляет собой клетку, длина которой может достигать 10–12 см, а толщина – 70–80 мкм. Каждое мышечное волокно покрыто оболочкой – сарколеммой, включает саркоплазму и многочисленные ядра. В саркоплазме нахо-



289. Скелетные мышцы, mm. scaletale, разные по форме и строению.

А – веретенообразная мышца, *m. fusiformis* (*m. extensor carpi radialis brevis*); Б – одноперистая мышца, *m. unipennatus* (*m. flexor pollicis longus*); В – двуперистая мышца, *m. bipennatus* (*m. flexor hallucis longus*); Г – двуглавая мышца, *m. biceps* (*m. biceps brachii*); Д – многоперистая мышца, *m. multipennatus* (*m. subscapularis*); Е – треугольная мышца, *m. triangularis* (*m. depressor anguli oris*); Ж – двубрюшная мышца, *m. digastricus* (*m. omohyoideus*); З – круговая мышца, *m. orbicularis* (*m. orbicularis oculi*); И – широкая мышца, имеющая апоневроз, *m. obliquus externus abdominis*; К – зубчатая мышца, *m. serratus* (*m. serratus posterior*

inferior); Л – квадратная мышца, *m. quadratus* (*m. quadratus lumborum*); М – мышца, имеющая сухожильные перемычки, *intersectiones tendinae*; 1 – сухожилие, *tendo*; 2 – брюшко, *venter*; 3 – апоневроз, *aponeurosis*; 4 – головка, *caput*; 5 – сухожильная перемычка, *intersectio tendinea*.

дятся органонды мышечной клетки, среди которых есть органонды специального назначения – *миофибриллы, myofibrillae*. В их составе имеются тончайшие волокна белковой природы – *миофиламенты, myofilamenta*, способные сокращаться. Различные физикооптических свойств миофибрилл на протяжении мышечного волокна обуславливают поперечную исчерченность последнего. Эта исчерченность волокна определяется чередующимися полосками. В поляризованном свете одни из них светятся – это двоякопреломляющие свет анизотропные диски, другие не преломляют свет – это темные изотропные диски. Каждое мышечное волокно и небольшие группы волокон окружает соединительнотканная оболочка – *эндомизий, endomysium*. Более крупные комплексы мышечных волокон – *мышечные пучки, fasciculi musculares*, и мышцу в целом покрывает соединительнотканная оболочка – *перимизий, perimysium*. В прослойках соединительной ткани проходят к мышечным волокнам сосуды и нервы.

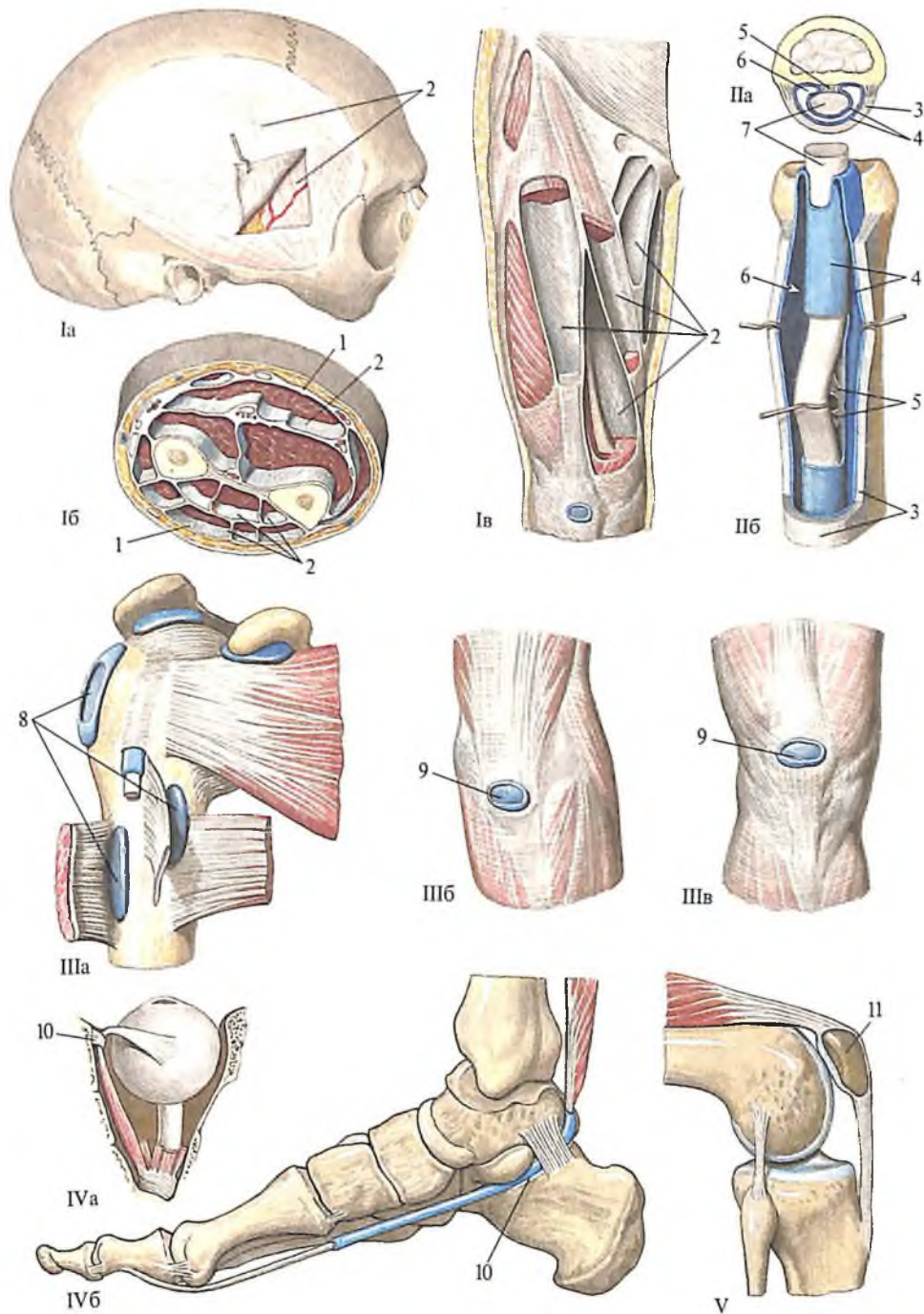
Каждая мышца имеет развитую сеть кровеносных сосудов. Сокращение мышцы способствует более быстрому току крови, т.е. мышца является своеобразным „насосом“, перекачивающим кровь. В условиях пониженной двигательной активности (гипокинезия), обусловленной образом жизни или вынужденным постельным режимом, эта функция скелетных мышц выключается, что замедляет ток крови, приводит к застойным явлениям и снижению процессов обмена веществ. В условиях двигательной активности, напротив, наблюдаются раскрытие резервных и образование новых капилляров, улучшение питания скелетных мышц.

Нервные приборы скелетных мышц представлены рецепторами, воспринимающими процесс раздражения, и эффекторами, передающими возбуждение на мышцу из центральной нервной системы. Количество нервных окончаний в мышце зависит от степени функциональной активности мышц. Увеличению их количества способствует физическая нагрузка динамического характера.

Скелетные мышцы разнообразны по форме, положению относительно осей суставов, структуре и т. д.

Топографически мышцы делят на мышцы головы, шеи, спины, груди, живота, верхней и нижней конечностей.

По структуре различают *веретенообразные мышцы, m. fusiformes*, у которых большая часть мышечных волокон ориентирована параллельно длинной оси мышцы, и *перистые мышцы, m. pennati*, в которых мышечные волокна прикрепляются к сухожилию по типу пера. При этом



290. Вспомогательный аппарат мышц.

Фасции: Ia – височная фасция; Ib – фасции предплечья; IIв – фасции бедра. Влагалища сухожилий: IIa – поперечный разрез влагалища сухожилия; IIб – вскрытое влагалище сухожилия пальца кисти. Синовиальные сумки: IIIa – область плечевого сустава; IIIб – локоть; IIIв – колено. Блоки мышц: IVa – блок верхней косой мышцы глазного яблока; IVб – блок мышцы, сгибающей большой палец стопы; V – сесамовидная кость.

1 – поверхностная фасция (fascia superficialis); 2 – собственная фасция (fascia propria); 3 – фиброзный слой (stratum fibrosum) влагалища сухожилий; 4 – синовиальный слой (stratum synoviale); 5 – мезотендиний (mesotendineum);

6 – синовиальная полость; 7 – сухожилие; 8 – синовиальные сумки, расположенные под мышцами и сухожилиями; 9 – синовиальные сумки, расположенные подкожно; 10 – блок мышцы (trochlea muscularis); 11 – надколенник (patella).

выделяют *одноперистые мышцы*, *mm. unipennati*, у которых мышечные волокна ориентированы с одной стороны сухожилия, *двуперистые*, *mm. bipennati*, когда мышечные волокна прикрепляются по обе стороны сухожилия, и *многoperистые*, *mm. multipennati*, у которых имеется сложный сухожильный каркас, а мышечные волокна прикрепляются к его многочисленным перегородкам пучками (см. рис. 289).

Форма мышц также разнообразна (см. рис. 289). Мышцы бывают *квадратные*, *mm. quadrati*, *треугольные*, *mm. triangulares*, *круговые*, *mm. orbiculares*; мышцы, имеющие две головки (двуглавые) и более (трехглавые, четырехглавые), состоящие из двух брюшек (двубрюшные); прикрепляющиеся несколькими зубцами (зубчатые мышцы) или при помощи апоневроза – широкие мышцы и др.

По функции различают следующие мышцы: *сгибатели*, *mm. flexores*, *разгибатели*, *mm. extensores*, *приводящие*, *mm. adductores*, *отводящие*, *mm. abductores*, *вращающие*, *mm. rotatores*, *поднимающие*, *mm. levatores*, *опускающие*, *mm. depressores*, *выпрямляющие*, *mm. erectores*, *сфинктеры*, *mm. sphincteres*, *мышцы, укрепляющие сустав* и проходящие внутри сустава или крепящиеся к суставной сумке, – *суставные мышцы*, *mm. articulares*; *мышцы, приводящие в движение кожу и прикрепляющиеся к ней*, – *кожные мышцы*, *mm. cutanei*, *пронаторы*, *mm. pronatores*, и *супинаторы*, *mm. supinatores*; *напрягающие мышцы*, *mm. tensores*, и др.

Мышцы, выполняющие однотипную двигательную функцию, объединены в функциональные рабочие группы. Каждая ось вращения в суставе имеет свою пару функциональных рабочих групп: одноосные суставы – одну пару (две функциональные рабочие группы), двуосные – две пары (четыре группы мышц), трехосные суставы – три пары (шесть групп мышц).

Мышцы, составляющие одну функциональную рабочую группу, т.е. имеющие однотипную функцию, называются синергистами. Противоположные по функции мышцы, которые образуют другую функциональную рабочую группу, называются антагонистами. Деление это условно, т.е. в ряде двигательных ситуаций мышцы-синергисты могут выступать как мышцы-антагонисты и наоборот.

Скелетные мышцы имеют вспомогательный аппарат, облегчающий их функционирование (рис. 290). В него входят фасции, синовиальные сумки, влагалища сухожилий, блоки мышц, сухожильные дуги и сесамовидные кости.

Фасции, fasciae, представляют собой фиброзные мембраны, формирующие оболочки, выстилающие полости тела, покры-

вающие мышцы (за исключением мышц лица) и органы. Различают *поверхностные фасции, fasciae superficiales*, проходящие в подкожной жировой клетчатке, и *глубокие (собственные) фасции, fasciae profundae (propriae)*. Для скелетных мышц глубокие фасции формируют: 1) фиброзные каналы, 2) костно-фиброзные каналы, 3) межмышечные перегородки, 4) удерживатели сухожилий. Таким образом, фасции изолируют группы мышц, обеспечивая им условия для независимого сокращения.

Особое значение фасций заключается в том, что они выполняют опорную функцию, являясь для многих мышц местом начала и прикрепления.

В условиях местного воспаления фасции ограничивают очаг поражения, препятствуют переходу воспаления на соседнюю группу мышц. Межфасциальные пространства нередко становятся путями распространения воспалительного процесса.

Синовиальные сумки, bursae synoviales, представляют собой тонкостенные изолированные мешочки, не связанные с полостью сустава. Построены сумки из синовиальной оболочки, содержат синовиальную жидкость. Они могут располагаться подкожно – *подкожная сумка, bursa subcutanea*, под фасциями – *подфасциальная сумка, bursa subfascialis*, между мышцами или под мышцей – *подмышечная сумка, bursa submuscularis*, и под сухожилиями мышц – *подсухожильная сумка, bursa subtendinea*. Синовиальные сумки уменьшают трение и предохраняют мышцу от повреждения, облегчая тем самым работу мышц.

Влагалища сухожилий, vaginae tendinum, – защитные приспособления для сухожилий мышц в местах их наиболее тесного прилегания к кости, главным образом в области кисти и стопы. Благодаря им уменьшается трение, облегчается работа мышц, снижается риск повреждения части сухожилия, пограничной с костью. Влагалища сухожилий имеют наружный *фиброзный слой, stratum fibrosum*, в образовании которого принимает участие фасция, формирующая костно-фиброзный канал, и внутренний *синовиальный слой, stratum synoviale*, благодаря чему получили название *синовиальные влагалища сухожилий, vaginae synoviales tendinum*. Синовиальный слой образует дубликатуру, выстилающую само сухожилие и внутреннюю поверхность фиброзного слоя. Между двумя листками синовиального слоя образуется *синовиальная полость, cavitas synovialis*, содержащая синовиальную жидкость. Место перехода листков синовиального слоя друг в друга называется брыжейкой сухожилия – *мезотендинием, mesotendineum*. Часть синовиального слоя, окружающая само сухожилие, носит название *перитенди-*

ния, peritendineum, а выстилающая влагалище сухожилия – *эпитендиния, epitendineum*.

В некоторых участках скелета на костях имеются *блоки мышц, trochleae musculares*. Над выемкой кости, покрытой тонким слоем хряща, формируется *сухожильная дуга, arcus tendineus*. Проходя под такой дугой через блок мышцы, сухожилие фиксируется и меняет направление своего хода. Между сухожилием и блоком мышцы расположена синовиальная сумка.

В толще сухожилий некоторых мышц имеются сесамовидные кости. Одна из поверхностей такой кости покрыта хрящом и сочленяется с суставной поверхностью кости. Сесамовидные кости располагаются вблизи места прикрепления сухожилия и увеличивают этот угол, способствуя улучшению условий работы мышцы и увеличивая рычаг действия мышечной тяги. Самой большой сесамовидной костью является надколенник.

Структура скелетных мышц, свойственная взрослому, формируется постепенно. У новорожденного мышцы имеют все составные элементы, но еще напоминают по строению мышцы плода. Сократительный аппарат скелетной мышцы особенно интенсивно развивается с 3–4 лет, а в 7–8 лет мышцы по строению приближаются к мышцам взрослого. Физиологические свойства мышц устанавливаются с 12–14 лет, только к концу второго десятилетия жизни человека. Наибольшего развития мышцы достигают к началу третьего десятилетия, когда мышцы имеют наибольшую площадь поперечного сечения, у них хорошо развиты сеть кровеносных сосудов, нервный аппарат и соединительнотканый каркас.

В старости начинаются инволютивные изменения в скелетной мышце. Нарушается соотношение составляющих ее элементов: наблюдается атрофия поперечно-полосатой мышечной ткани, запусает часть кровеносных сосудов, уменьшается число нервных приборов, одновременно разрастается волокнистая соединительная и жировая ткань. Следует отметить, что физические нагрузки задерживают развитие инволютивных изменений скелетных мышц.

МЫШЦЫ ТУЛОВИЩА, ШЕИ И ГОЛОВЫ

МЫШЦЫ И ФАСЦИИ ТУЛОВИЩА

Туловище – часть тела человека, за исключением головы, шеи и конечностей. Мышцы туловища делят на: 1) *мышцы спины*, 2) *мышцы груди*, 3) *мышцы живота*.

МЫШЦЫ И ФАСЦИИ СПИНЫ

Области спины

Выделяются следующие области спины, *regiones dorsales* (рис. 291, 292).

1. *Позвоночная область, regio vertebralis*, непарная, соответствует контурам позвоночного столба.

2. *Лопаточная область, regio scapularis*, соответствует контурам лопатки. Одновре-

менно эту область можно рассматривать как заднюю верхнюю область груди.

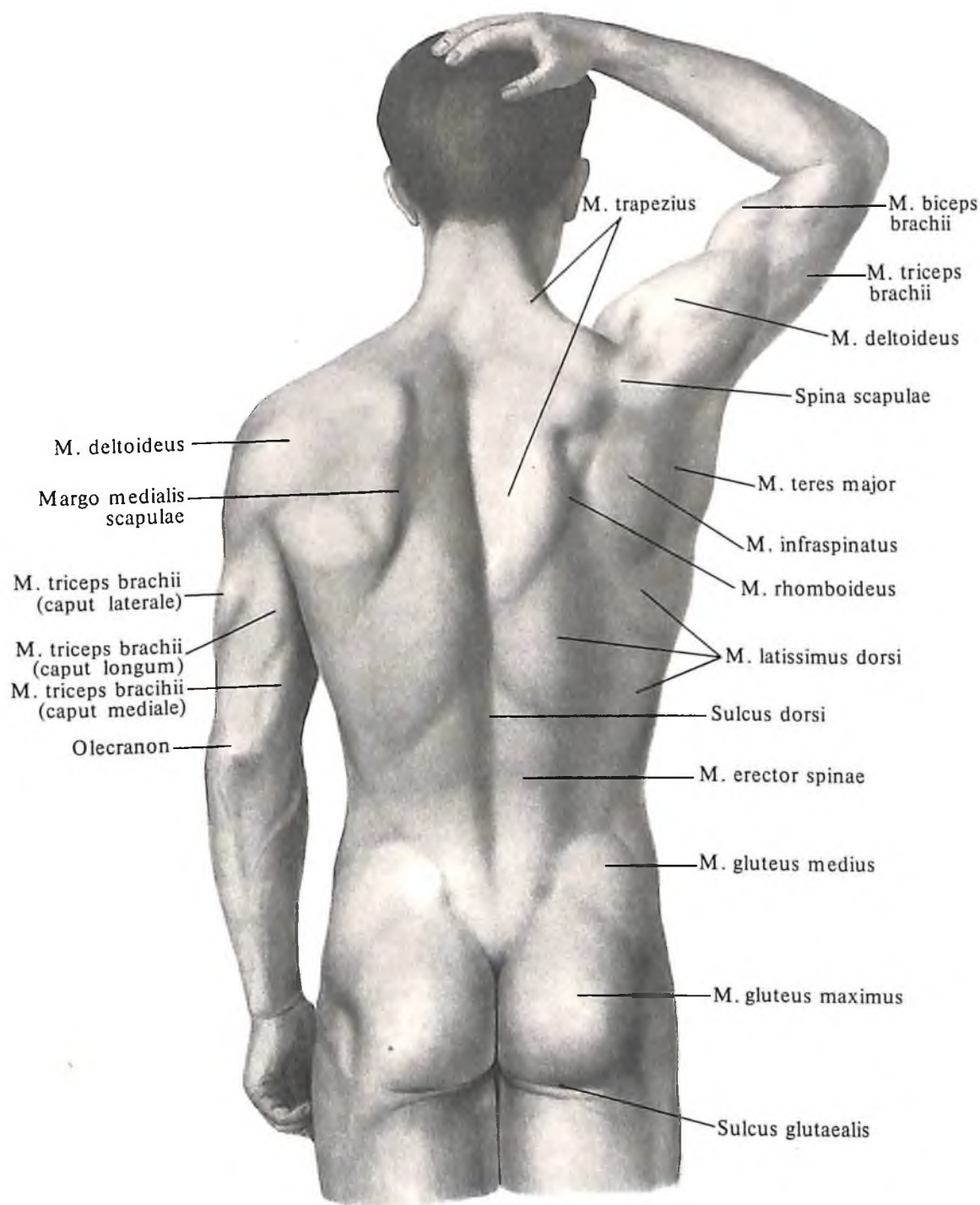
3. *Подлопаточная область, regio infrascapularis*, или задняя нижняя область груди, парная, располагается ниже лопатки.

4. *Поясничная область, regio lumbalis*, правая и левая, ограничивается сверху XII ребром, снизу – гребнем подвздошной кости.

5. *Крестцовая область, regio sacralis*, непарная, соответствует контурам крестца.

При осмотре областей спины по средин-

ной линии видна продольно идущая борозда спины, вдоль которой можно прощупать остистые отростки выступающего позвонка и всех нижележащих позвонков. По бокам от этой борозды заметен рельеф мышцы, выпрямляющей позвоночник, а в верхнем отделе, кроме того, – контуры лопатки и имеющейся на ней ости. Верхний край лопатки соответствует II ребру, нижний угол – VII ребру. При сокращенном состоянии хорошо развитой мускулатуры в



291. Рельеф мышц туловища; вид сзади.

верхнем отделе спины заметно углубление – ромбовидная площадка, в центре которой залегает остистый отросток выступающего позвонка. Это углубление соответствует сухожилию трапецевидной мышцы.

В нижнем отделе спины можно прощупать гребни подвздошных костей. Здесь же обозначается еще одно углубление ромбовидной формы, ограниченное сверху остистым отростком V поясничного позвонка, с боков – верхней задней подвздошной остью, внизу – копчиком.

Мышцы спины

Мышцы спины, *mm. dorsi*, можно разделить на поверхностные и глубокие (мышцы позвоночника).

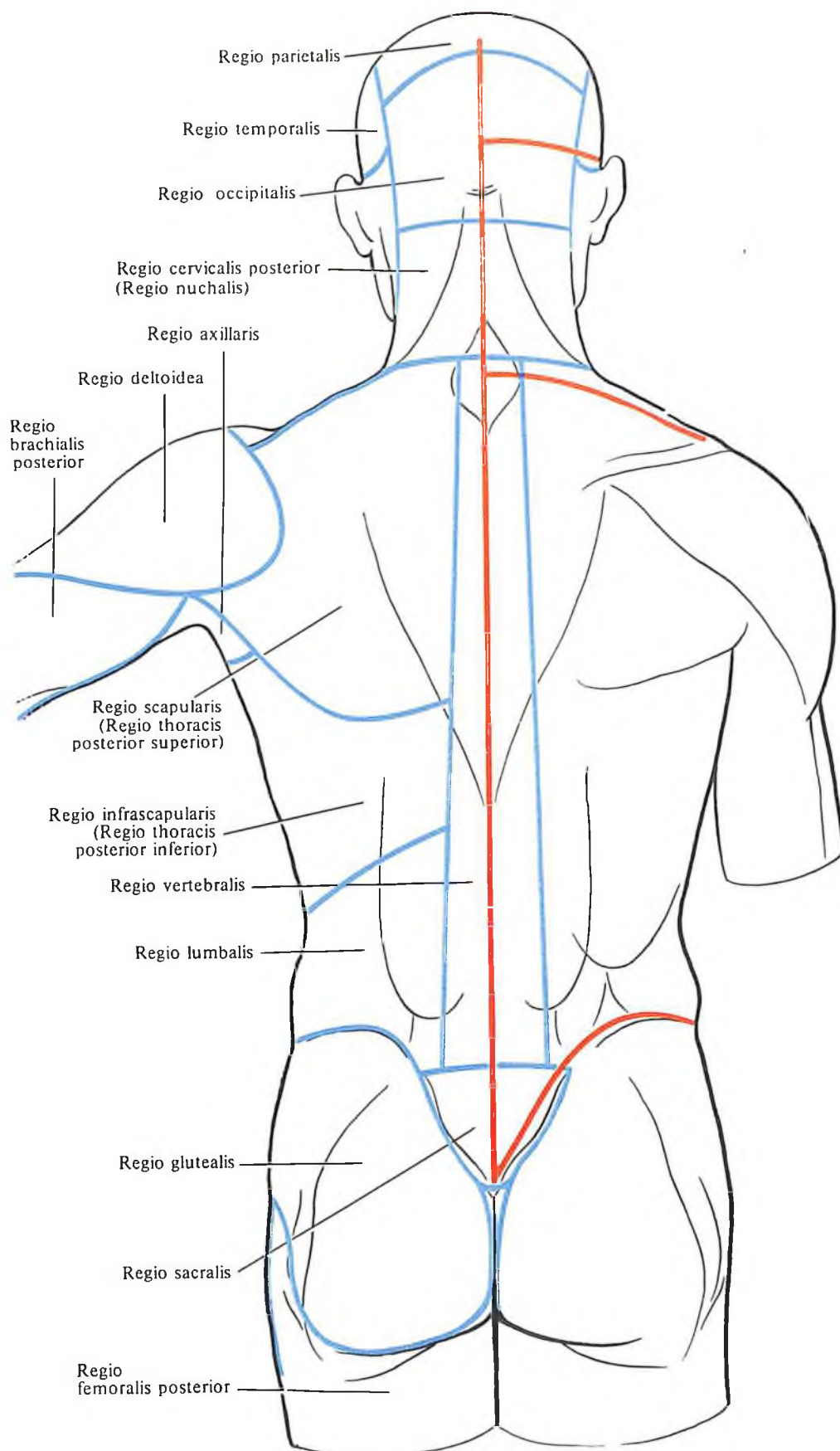
Поверхностные мышцы спины: 1) трапецевидная мышца; 2) широчайшая мышца; 3) большая ромбовидная мышца; 4) малая ромбовидная мышца; 5) мышца, поднимающая лопатку; 6) верхняя задняя зубчатая мышца; 7) нижняя задняя зубчатая мышца; 8) поперечная мышца затылка; 9) ременная мышца головы; 10) ременная мышца шеи.

Глубокие мышцы спины: 1) мышца, выпрямляющая позвоночник: а) подвздошно-реберная мышца, б) длиннейшая мышца, в) остистая мышца; 2) поперечно-остистая мышца: а) полуостистая мышца, б) многораздельные мышцы, в) мышцы-вращатели; 3) межостистые мышцы; 4) межпоперечные мышцы. Глубокие мышцы спины покрывает *пояснично-грудная фасция, fascia thoracolumbalis*.

Поверхностные мышцы спины

Поверхностные мышцы спины располагаются в три слоя.

1. **Трапецевидная мышца, *m. trapezius*** (рис. 293; см. рис. 288), – плоская широкая мышца, занимает поверхностное положение в задней области шеи и верхнем отделе спины. Трапецевидная мышца имеет форму треугольника, основание которого обращено к позвоночному столбу, а вершина – к акромиону; трапецевидные мышцы обеих сторон вместе имеют форму трапеции. Мышца начинается от наружного затылочного выступа, верхней выйной линии, выйной связки и надостистых связок всех грудных позвонков. Сухожильные пучки мышцы короткие, и лишь в области нижних шейных и верхних грудных позвонков, достигая большой длины, образуют ромбовидную сухожильную площадку. Пучки мышцы сходятся радиально к лопатке и прикрепляются к ости лопатки, акромиону и акромиальному концу ключицы. Между прикреплением восходящих



292. Области туловища и линии разреза кожи.

(Синяя линия – граница областей; красная – разрезы

кожи, наиболее удобные для обнаружения препарируемых мышц.)

пучков мышцы и остью лопатки располагается небольшая *подсухожильная сумка трапецевидной мышцы, bursa subtendinea m. trapezii*. У места прикрепления трапецевидной мышцы к акромиону, на задненаружной поверхности последнего, залегает подкожно значительных размеров *акромиальная подкожная сумка, bursa subcutanea acromialis*.

Функция: при сокращении всех пучков мышцы лопатка приближается к позвоночному столбу; при сокращении верхних пучков – поднимается, а нижних – опускается. При фиксации лопатки обе трапецевидные мышцы тянут голову назад, а при одностороннем сокращении мышца наклоняет голову в ту же сторону.

Иннервация: r. externus n. accessorii et nn. cervicales (C_{II}–C_{IV}).

Кровоснабжение: aa. transversa colli, occipitalis, suprascapularis, intercostales posteriores.

2. *Широкая мышца спины, m. latissimus dorsi* (рис. 294; см. рис. 288, 293), плоская. Мышца залегает поверхностно в нижнем отделе спины, но ее верхние пучки в начальной части прикрыты трапецевидной мышцей. Начинается сухожильным растяжением от остистых отростков пяти – шести нижних грудных позвонков, всех поясничных и крестцовых позвонков, от среднего крестцового гребня, от заднего отдела наружной губы подвздошного гребня, от поверхностного листка пояснично-грудной фасции и от четырех нижних ребер. Кнаружи от сухожильных пучков мышцы, между ними и задним краем наружной косой мышцы живота, m. obliquus externus abdominis, и снизу – подвздошного гребня, образуется *поясничный треугольник, trigonum lumbale*; дном (передней стенкой) является m. obliquus internus abdominis. Выше этого треугольника располагается небольшой ромбовидный участок, прикрытый сзади m. latissimus dorsi и ограниченный сверху XII ребром и нижним краем m. serratis posterioris inferioris, медиально – m. erector spinae, латерально – верхним краем mm. obliqui internus abdominis; дно его (переднюю стенку) составляет апоневроз поперечной мышцы живота.

Верхние пучки широкой мышцы спины направляются латерально, нижние – косо вверх и латерально и прикрывают заднюю поверхность нижних ребер. Здесь мышца получает дополнительные пучки в виде 3–4 зубцов, а также прикрывает нижний угол лопатки и нижний край *большой круглой мышцы, m. teres major* (иногда получает дополнительный пучок). Далее мышца, образуя заднюю стенку подмышечной полости, подходит к плечевой кости и заканчивается на гребне малого бугорка

плечевой кости. Здесь имеется *подсухожильная сумка широкой мышцы спины, bursa subtendinea m. latissimi dorsi*.

Функция: приводит плечо к туловищу и тянет верхнюю конечность назад к срединной линии, вращая ее вовнутрь (pronatio). При укрепленной верхней конечности приближает к ней туловище или принимает участие в смещении нижних ребер вверх при дыхательном движении, являясь, таким образом, вспомогательной дыхательной мышцей.

Иннервация: n. thoracodorsalis (C_{VI}–C_{VIII}).

Кровоснабжение: aa. thoracodorsalis, circumflexa humeri posterior, intercostales posteriores.

3. *Большая ромбовидная мышца, m. rhomboideus major* (см. рис. 294, 297), – мышца второго слоя, располагается под трапецевидной мышцей между лопатками и имеет вид плоской широкой ромбовидной пластины. Начинается от остистых отростков четырех верхних грудных позвонков. Пучки ее направляются латерально и несколько книзу и прикрепляются к медиальному краю лопатки.

Функция: несколько поднимает лопатку, приводя ее к срединной линии, причем изолированное сокращение ее нижней части вращает лопатку нижним углом вовнутрь.

Иннервация: n. dorsalis scapulae (C_{IV}–C_V).

Кровоснабжение: aa. transversa colli, suprascapularis, intercostales posteriores.

4. *Малая ромбовидная мышца, m. rhomboideus minor* (см. рис. 294), берет начало от остистых отростков двух нижних шейных позвонков и прикрепляется к медиальному краю лопатки. Большая и малая ромбовидные мышцы нередко отделены друг от друга лишь небольшой соединительнотканной прослойкой.

Функция: приближает лопатку к позвоночному столбу по косой линии, направляющейся к середине и вверх.

Иннервация: n. dorsalis scapulae (C_{IV}–C_V).

Кровоснабжение: aa. transversa colli, suprascapularis, intercostales posteriores.

5. *Мышца, поднимающая лопатку, m. levator scapulae* (см. рис. 294, 297), – мышца второго слоя, продолговатая, утолщенная, располагается в боковых отделах задней области шеи под m. trapezius. Начинается четырьмя отдельными зубцами от задних бугорков поперечных отростков четырех верхних шейных позвонков и направляется вниз и несколько латерально; прикрепляется к верхнему отделу медиального края лопатки и верхнему ее углу.

Функция: поднимает лопатку, больше

верхний угол, сообщая ей тем самым вращательное движение, при этом нижний угол смещается в сторону позвоночного столба; при укрепленной лопатке наклоняет шейную часть позвоночного столба кзади и в свою сторону.

Иннервация: n. dorsalis scapulae (C_{III}–C_V).

Кровоснабжение: aa. transversa colli, cervicalis superficialis, cervicalis ascendens.

6. *Верхняя задняя зубчатая мышца, m. serratus posterior superior* (рис. 295), – тонкая мышца, прикрыта ромбовидной мышцей и образует третий слой поверхностных мышц спины.

Начинается от нижней части выйной связки и остистых отростков двух нижних шейных и двух верхних грудных позвонков. Пучки ее направляются косо вниз и латерально и прикрепляются четырьмя зубцами к наружной поверхности II–V ребер, несколько латеральнее их углов.

Функция: поднимает верхние ребра, участвуя в акте вдоха.

Иннервация: nn. intercostales (Th_I–Th_V).

Кровоснабжение: aa. intercostales, cervicalis profunda.

7. *Нижняя задняя зубчатая мышца, m. serratus posterior inferior* (см. рис. 294, 295, 297), так же как и предыдущая, плоская, тонкая, располагается под m. latissimus dorsi. Начинается от поверхностного листка пояснично-грудной фасции, fascia thoracolumbalis, на уровне двух нижних грудных и двух верхних поясничных позвонков. Пучки ее направляются косо вверх и латерально и прикрепляются четырьмя зубцами к наружной поверхности четырех нижних ребер.

Функция: опускает нижние ребра, участвуя в акте дыхания.

Иннервация: nn. intercostales (Th_{IX}–Th_{XII}).

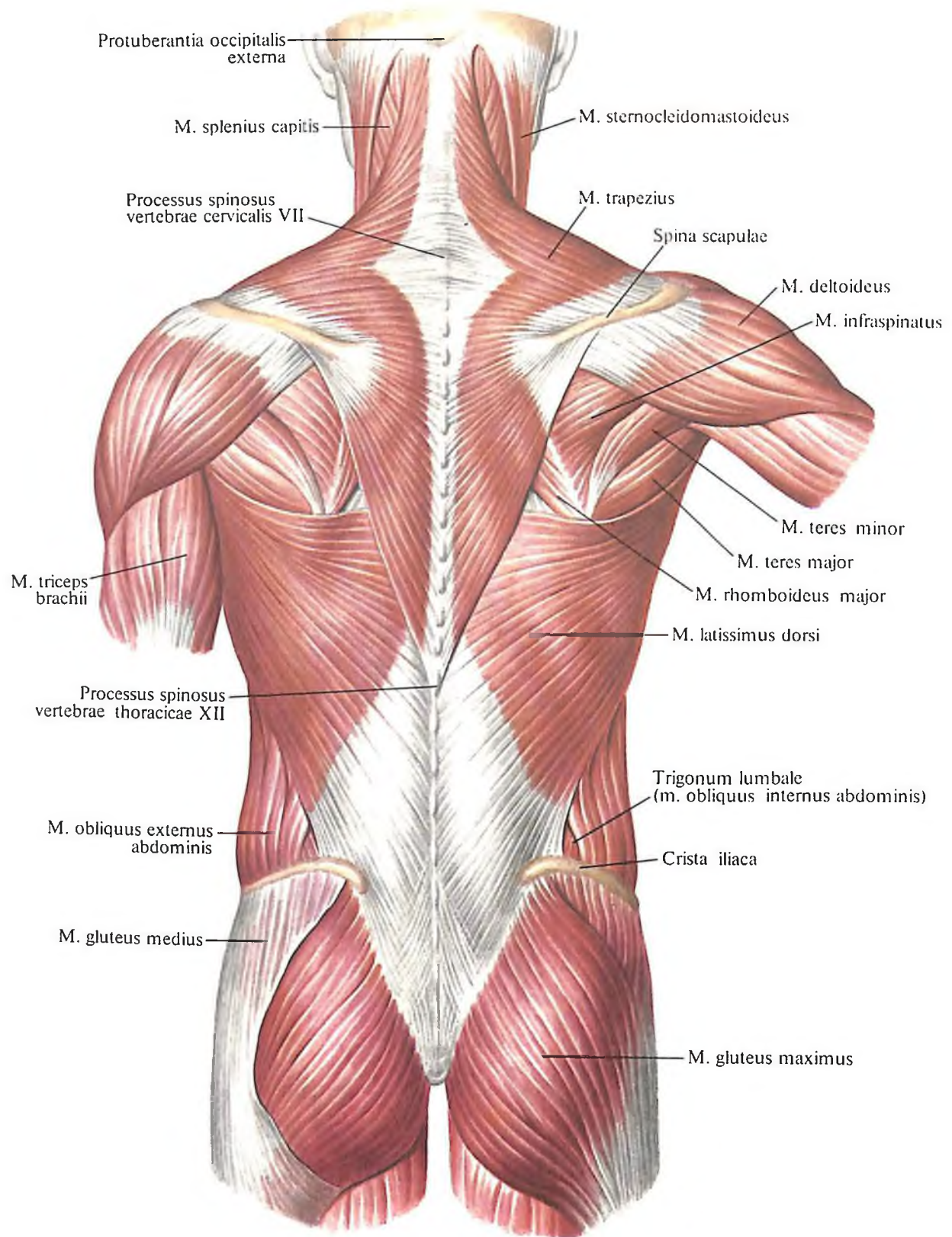
Кровоснабжение: aa. intercostales posteriores.

8. *Поперечная мышца затылка, m. transversus nuchae* (см. рис. 330), непостоянная, начинается от наружного затылочного выступа и направляется в латеральную сторону, достигая места прикрепления грудино-ключично-сосцевидной мышцы, m. sternocleidomastoideus, к сосцевидному отростку. Здесь мышца прикрепляется к сухожилию m. sternocleidomastoidei, а иногда отдает ряд пучков к затылочной фасции и подкожной мышце шеи, m. platysma.

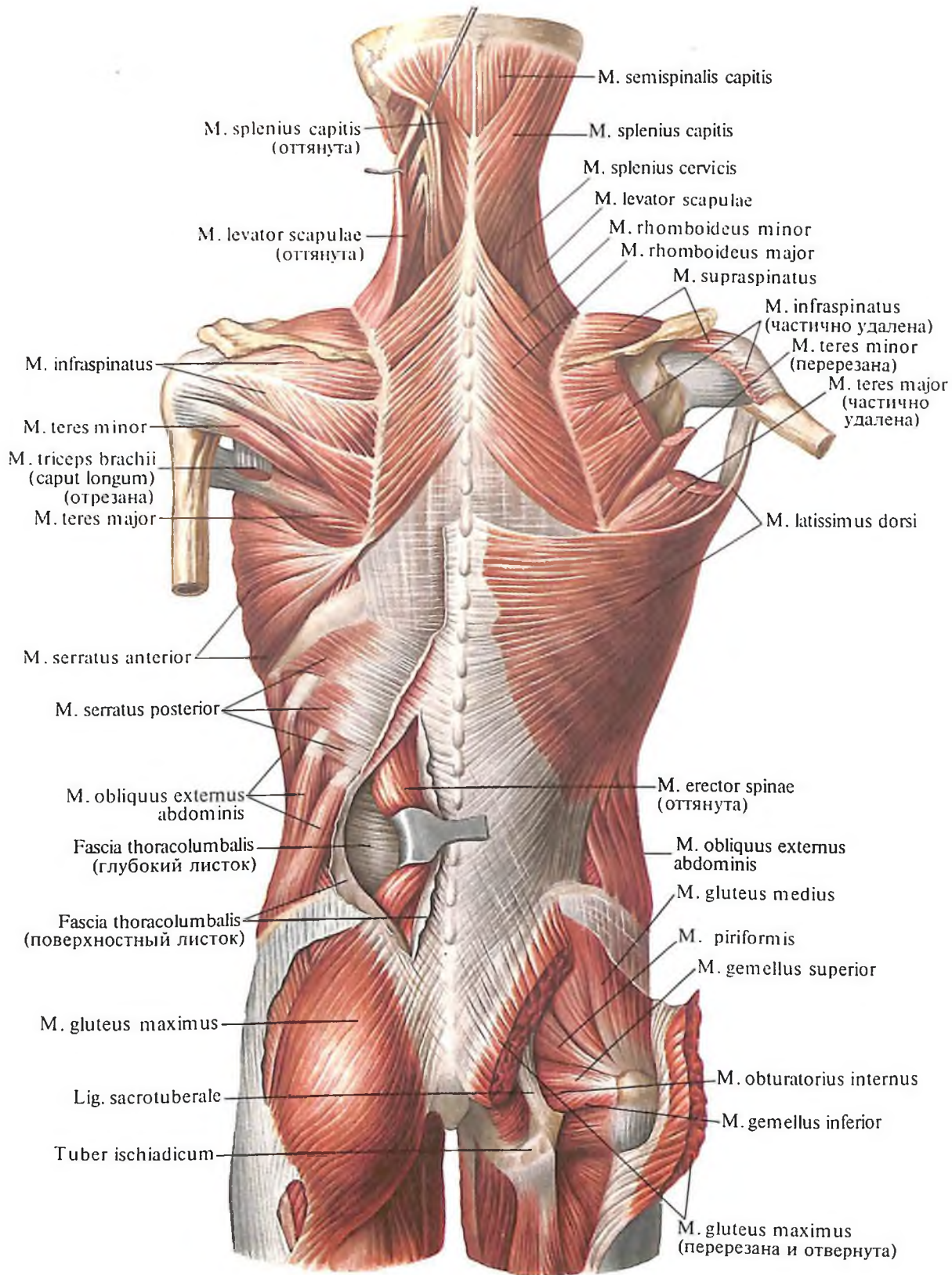
Функция: натягивает фасцию, а вместе с ней и кожу затылочной области головы.

Кровоснабжение: a. occipitalis.

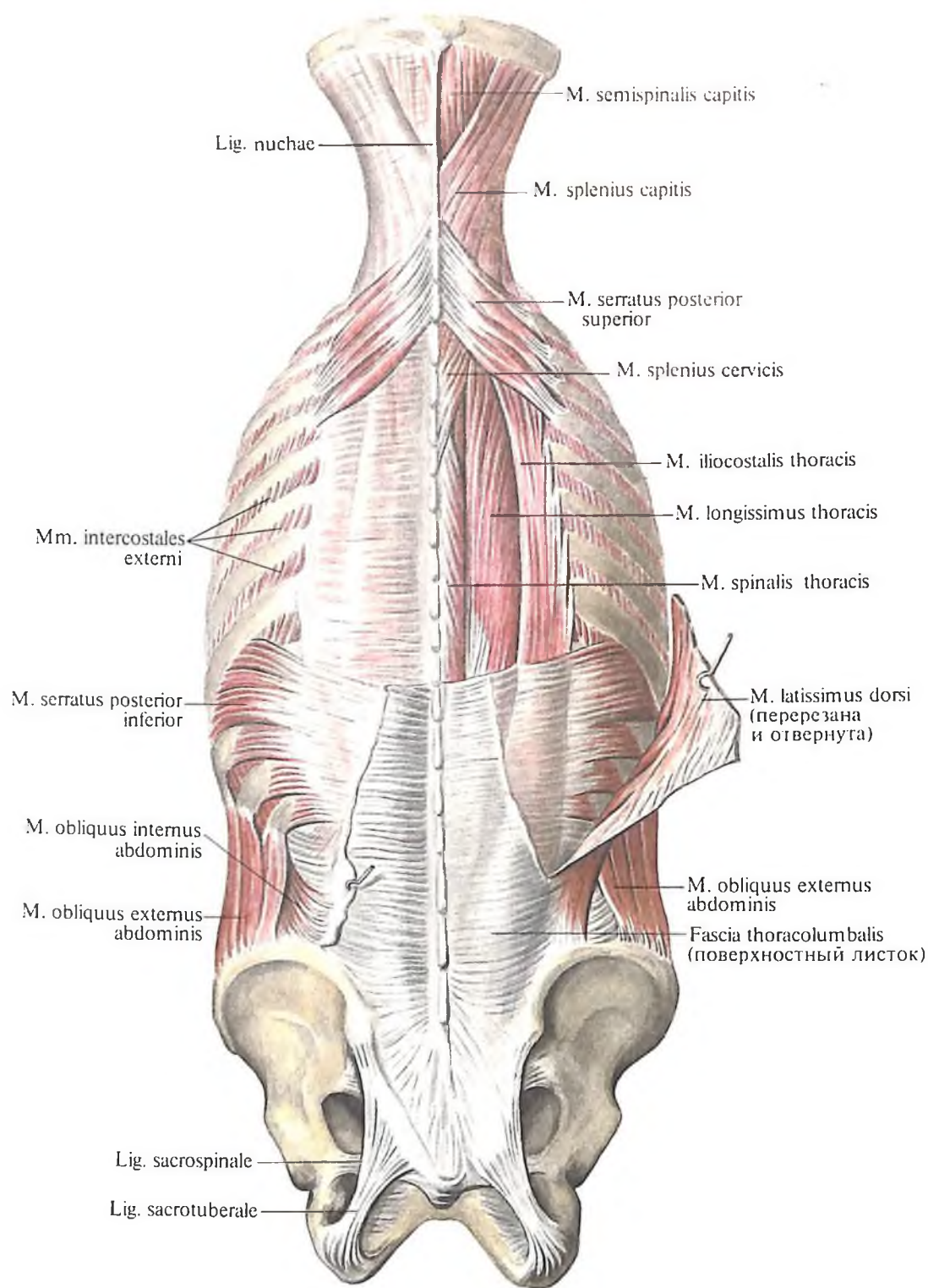
9. *Ременная мышца головы, m. splenius capitis* (см. рис. 293, 295, 297), начинается от выйной связки и остистых отростков III шейного – III грудного позвонков и при-



293. Мышцы спины, mm. dorsi.
(Поверхностные мышцы.)



294. Мышцы спины и задней области шеи.
 (Поверхностные мышцы: первый, второй и третий слои.
 Трапецевидные мышцы и левая широчайшая мышца спины удалены.)



295. Мышцы спины и задней области шеи.

(Поверхностные мышцы: третий слой. Глубокие мышцы; первый и второй слои. Мышцы и кости пояса верхней конечности удалены.)

крепляется на боковых отделах верхней выйной линии и вдоль заднего края сосцевидного отростка.

Иннервация: nn. cervicales (C_{IV}–C_{VIII}).

Кровоснабжение: aa. occipitalis, cervicalis profunda.

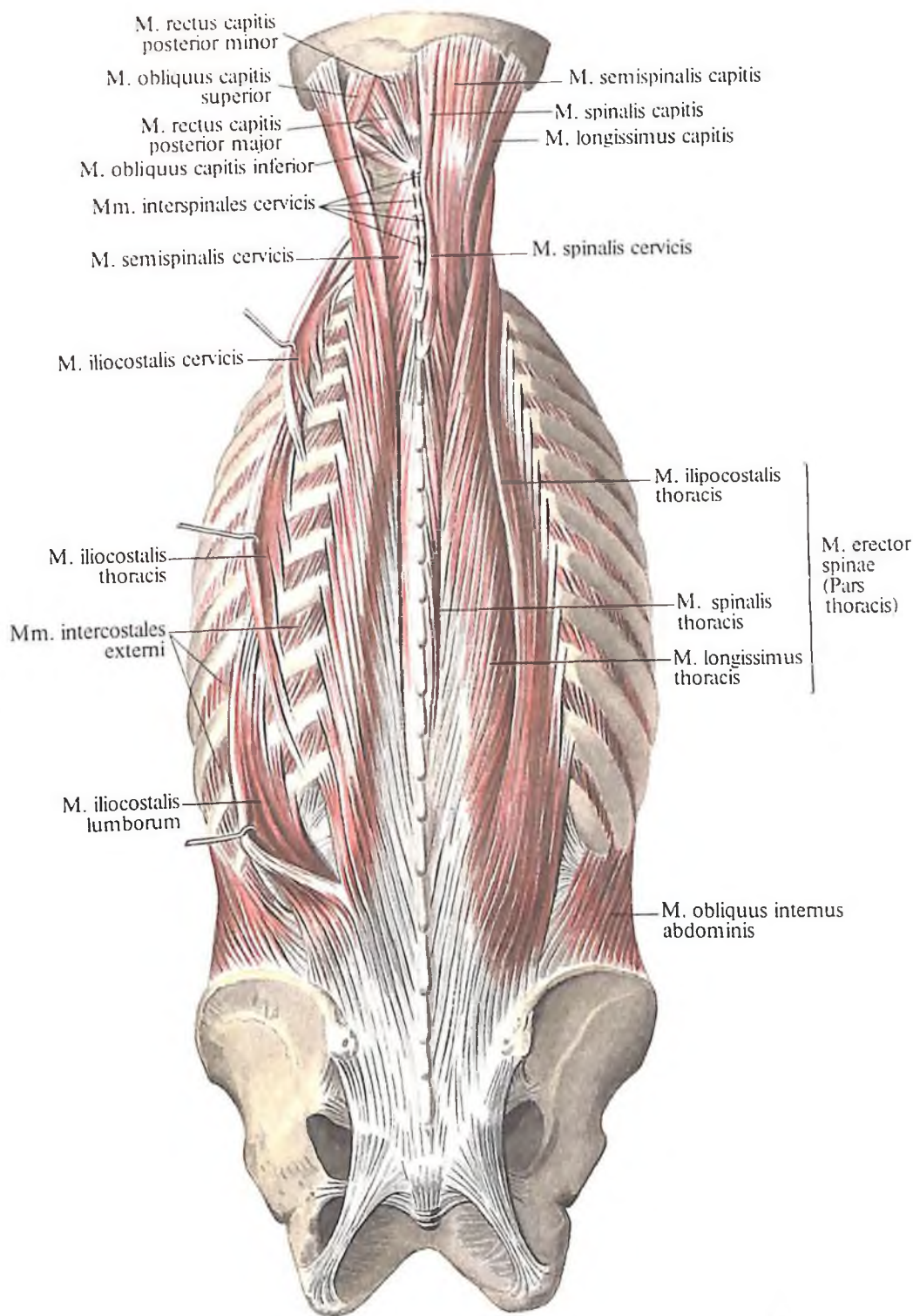
10. Ременная мышца шеи, *m. splenius cervicis* (см. рис. 293–295, 297), берет начало от остистых отростков III–V грудных позвонков и прикрепляется на задних бугорках по-

перечных отростков 2–3 верхних шейных позвонков.

Функция: при двустороннем сокращении тянет голову и шею кзади, при одностороннем – поворачивает их в свою сторону.

Иннервация: n. occipitalis major, nn. cervicales (C_{II}–C_{VIII}).

Кровоснабжение: aa. cervicalis profunda, occipitalis.



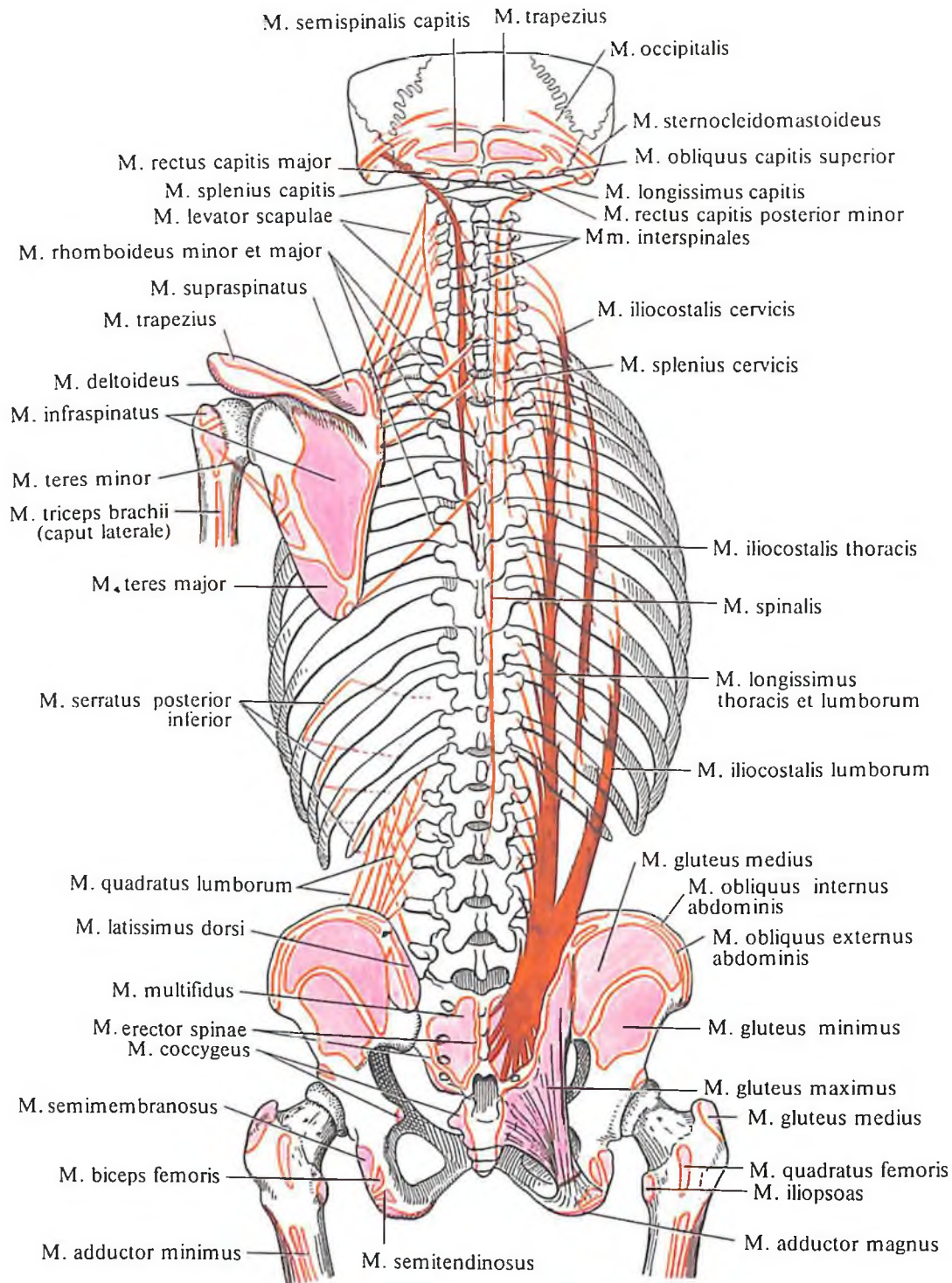
296. Мышцы спины, шеи и подзатылочные мышцы. (Глубокие мышцы спины длинные: второй поверхностный слой.)

Мышцы позвоночника

Мышцы позвоночника (глубокие мышцы спины) располагаются в три слоя.

1. Мышца, выпрямляющая позвоночник, т. *erector spinae* (рис. 296, 297), располагается наиболее поверхностно и является самой мощной и длинной мышцей спины; она заполняет на всем протяжении спины углубление по бокам от остистых отростков до

углов ребер (см. рис. 43). Начинается мышца от заднего отдела подвздошного гребня, дорсальной поверхности крестцовой кости, остистых отростков нижних поясничных позвонков и отчасти от поверхностного листка пояснично-грудной фасции. Направляясь кверху, мышца делится в поясничной области на три части: латерально располагается подвздошно-реберная мышца, медиально — остистая мышца, а



297. Места начала и прикрепления мышц спины (схема).

между ними находится длиннейшая мышца.

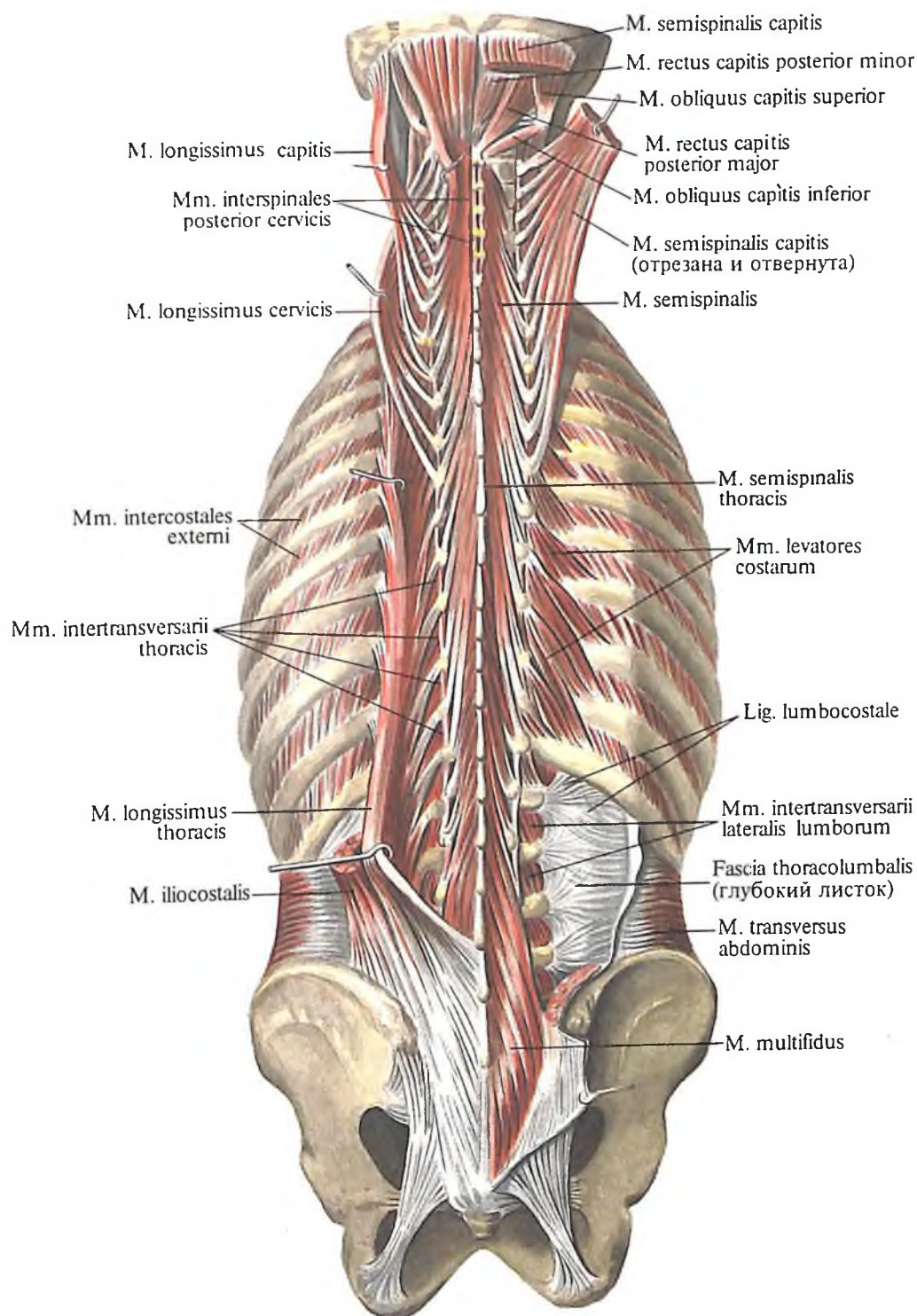
а) *Подвздошно-реберная мышца, т. iliocostalis* (см. рис. 295–297), многочисленными мышечными и сухожильными зубцами прикрепляется к углам всех ребер и поперечным отросткам нижних шейных позвонков. Топографически выделяют следующие мышцы:

подвздошно-реберная мышца поясницы, т. iliocostalis lumborum, берет начало от заднего отдела латерального крестцового гребня и

пояснично-грудной фасции и, направляясь в сторону и вверх, образует 8–9 зубцов, которые тонкими узкими сухожилиями прикрепляются к углам восьми–девяти нижних ребер;

подвздошно-реберная мышца груди, т. iliocostalis thoracis, начинаясь вблизи углов нижних пяти–шести ребер, следует несколько косо кверху и кнаружи и прикрепляется тонкими узкими сухожилиями к углам верхних пяти–семи ребер;

подвздошно-реберная мышца шеи, т. ilioco-



298. Мышцы спины, задней области шеи и подзатылочные мышцы.
(Глубокие мышцы спины: первый и второй слои.)

stalis cervicis, начинается от углов пяти-семи верхних ребер, направляется также косо вверх и латерально и тремя зубцами прикрепляется к задним бугоркам поперечных отростков IV, V и VI шейных позвонков.

Иннервация: гг. dorsales nn. spinales (C_{III}-C_V; Th_I-L_I).

б) *Длиннейшая мышца, m. longissimus* (см. рис. 295-297), располагается медиально от подвздошно-реберной мышцы, простираясь от крестца до основания черепа. Топографически в ней различаются:

длиннейшая мышца груди, m. longissimus thoracis, которая начинается от задней поверхности крестца, поперечных отростков поясничных и нижних шести-семи грудных позвонков и, следуя вверх, прикрепляется к углам десяти нижних ребер и к задним отделам поперечных отростков всех грудных позвонков;

длиннейшая мышца шеи, m. longissimus cervicis, берет начало от поперечных отростков четырех-пяти верхних грудных и нижних шейных позвонков и, направляясь вверх,

прикрепляется к поперечным отросткам позвонков от осевого до V шейного;

длиннейшая мышца головы, m. longissimus capitis, начинается от поперечных отростков трех верхних грудных и трех–четырёх нижних шейных позвонков, направляется вверх и прикрепляется к заднему краю сосцевидного отростка.

Иннервация: rr. dorsales nn. spinales (C₁–S₁₁).

в) *Остистая мышца, m. spinalis* (см. рис. 295–297), располагается вдоль остистых отростков и топографически делится на ряд мышц:

остистая мышца груди, m. spinalis thoracis, начинается от остистых отростков двух–трех верхних поясничных и двух–трех нижних грудных позвонков и, направляясь кверху, прикрепляется на остистых отростках VIII–II грудных позвонков;

остистая мышца шеи, m. spinalis cervicis, берет начало от остистых отростков двух верхних грудных и двух нижних шейных позвонков и, следуя кверху, заканчивается на остистых отростках верхних шейных позвонков – от IV до II;

остистая мышца головы, m. spinalis capitis, – слабо развитый отдел остистой мышцы, иногда составляет часть *m. semispinalis capitis* или отсутствует. Начинается от остистых отростков верхних грудных и нижних шейных позвонков, направляется кверху и прикрепляется вблизи наружного затылочного выступа.

Функция: вся мышца, выпрямляющая позвоночник, *m. erector spinae*, при двустороннем сокращении является мощным разгибателем позвоночного столба, удерживает туловище в вертикальном положении. При одностороннем сокращении наклоняет позвоночный столб в соответствующую сторону. Верхние пучки мышцы тянут голову в свою сторону. Часть своих пучков (*m. iliocostalis thoracis*) она опускает ребра.

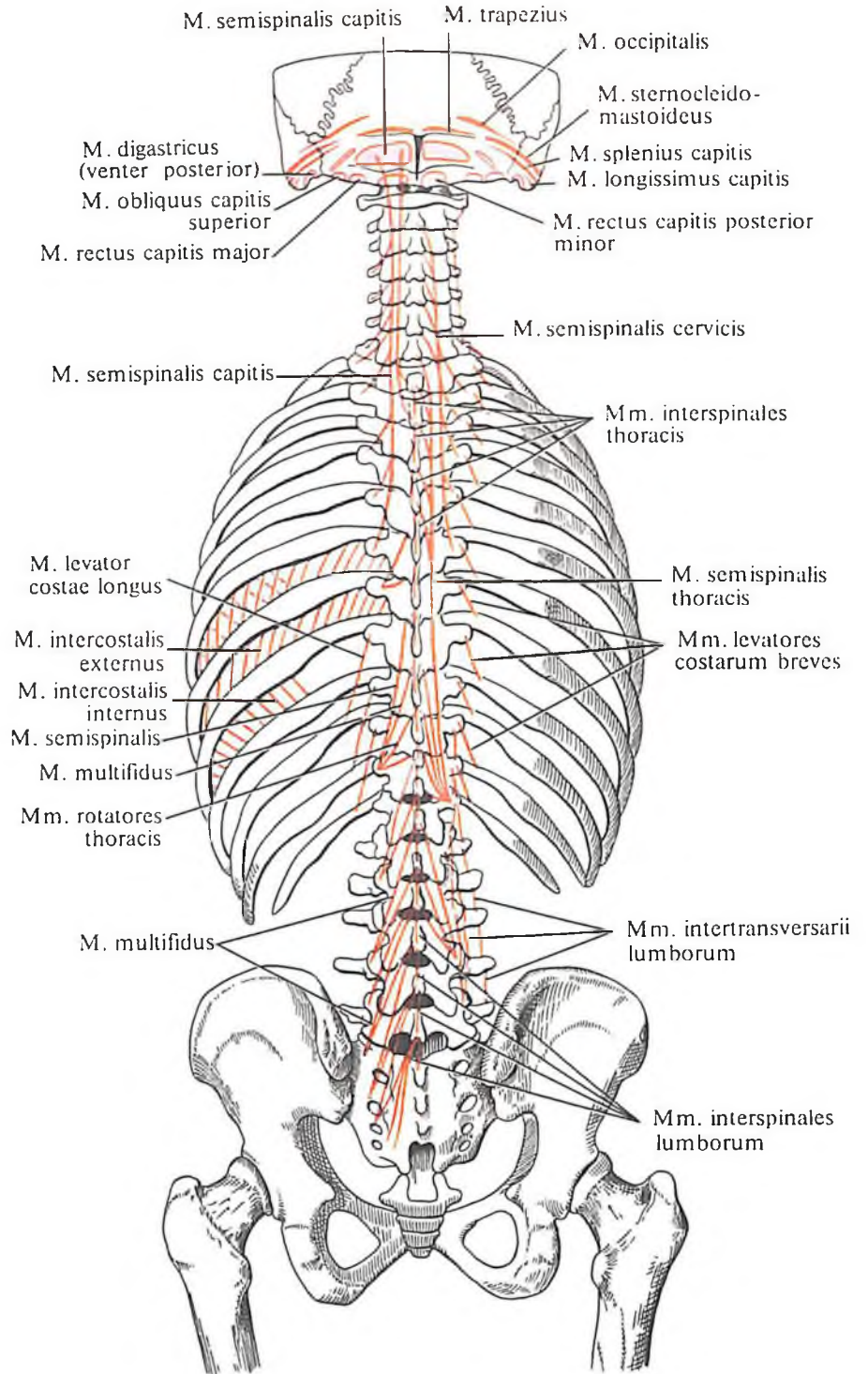
Иннервация: nn. spinales (C₁–S₁₁).

2. *Поперечно-остистая мышца, m. transversospinalis* (рис. 298–300), прикрыта *m. erector spinae* и заполняет вдоль всего позвоночного столба углубление между остистыми и поперечными отростками. Сравнительно короткие мышечные пучки имеют косое направление, перебрасываются от поперечных отростков нижележащих позвонков к остистым отросткам вышележащих. По длине мышечных пучков, т. е. по числу позвонков, через которые перебрасываются мышечные пучки, в поперечно-остистой мышце различают три части: а) полуостистую мышцу, пучки которой перебрасываются через 5–6 позвонков и более; она располагается более поверхностно; б) много-раздельные мышцы, пучки которой перебрасываются через 2–4 позвонка; они

прикрыты полуостистой мышцей; в) мышцы-вращатели, пучки которых занимают самое глубокое положение и прикрепляются к остистому отростку вышележащего позвонка или перебрасываются к следующему вышележащему позвонку.

а) *Полуостистая мышца, m. semispinalis* (см. рис. 298–300), топографически делится на следующие части:

полуостистая мышца груди, m. semispinalis thoracis, располагается между поперечными отростками шести нижних и остистыми отростками семи верхних грудных позвонков;



299. Места начала и прикрепления мышц туловища (схема).

(Глубокие мышцы спины: второй глубокий слой.)

при этом каждый пучок перебрасывается через пять-семь позвонков:

полуостистая мышца шеи, m. semispinalis cervicis, лежит между поперечными отростками верхних грудных и остистыми отростками шести нижних шейных позвонков. Ее пучки перебрасываются через два-пять позвонков;

полуостистая мышца головы, m. semispinalis capitis, залегает между поперечными отростками пяти верхних грудных позвонков и 3-4 нижних шейных с одной стороны и выйной площадкой затылочной кости - с другой. В этой мышце различают латеральную и медиальную части; медиальная часть в мышечном брюшке прерывается сухожильной перемычкой.

Функция: при сокращении всех пучков мышца разгибает верхние отделы позвоночного столба и тянет голову назад или удерживает ее в запрокинутом положении; при одностороннем сокращении происходит незначительное вращение.

Иннервация: rr. dorsales nn. spinales (C_{II}-C_V; Th_I-Th_{XII}).

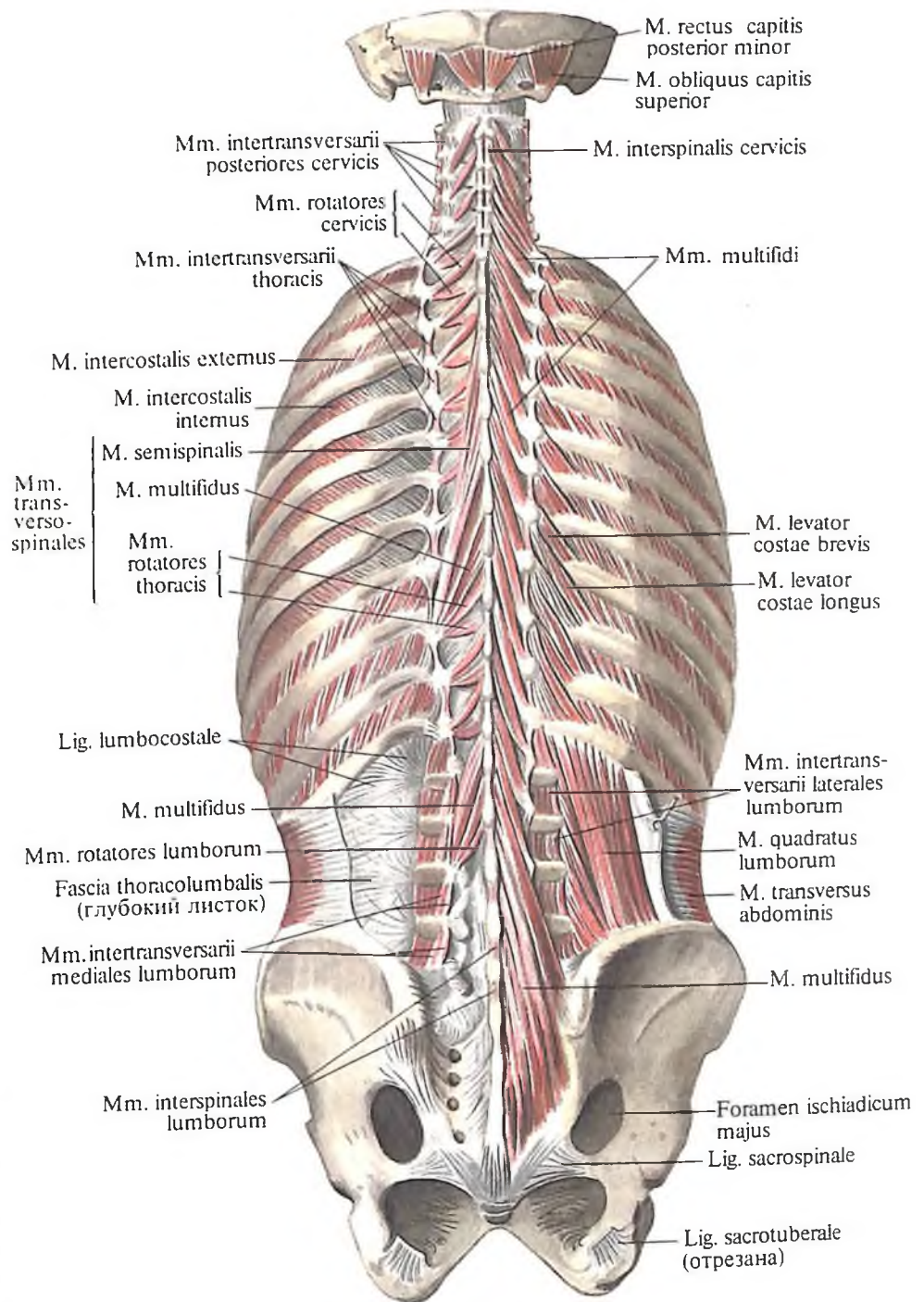
б) *Многораздельные мышцы, mm. multifidi* (рис. 301; см. рис. 298-300), прикрыты полуостистыми, а в поясничной области - поясничной частью длиннейшей мышцы. Пучки мышц располагаются на всем протяжении позвоночного столба между поперечными и остистыми отростками позвонков (до II шейного), перебрасываясь через 2, 3 или 4 позвонка. Мышечные пучки начинаются от задней поверхности крестца, заднего отрезка подвздошного гребня, соседних отростков поясничных, поперечных отростков грудных и суставных отростков четырех нижних шейных позвонков; заканчиваются на остистых отростках всех позвонков, кроме атланта.

Иннервация: rr. dorsales nn. spinales (C_{II}-S_I).

в) *Мышцы-вращатели, mm. rotatores* (см. рис. 299-301), являются самой глубокой частью поперечно-остистых мышц и топографически делятся на *вращатели шеи, mm. rotatores cervicis*, *вращатели груди, mm. rotatores thoracis*, и *вращатели поясницы, mm. rotatores lumborum*.

Они начинаются от поперечных отростков всех позвонков, кроме атланта, и от соседних отростков поясничных позвонков. Перебрасываясь через один позвонок, прикрепляются к остистым отросткам вышележащих позвонков, к прилегающим отрезкам их дуг и к основанию дуг соседних позвонков.

Функция: поперечно-остистая мышца при двустороннем сокращении разгибает позвоночный столб, а при одностороннем - вращает его в сторону, противоположную сокращающейся мышце.



Иннервация: nn. spinales (C_{II}-L_V).

3. *Межостистые мышцы, mm. interspinales* (см. рис. 297, 298, 300, 301), - короткие парные мышечные пучки, натягивающиеся между остистыми отростками двух соседних позвонков.

Межостистые мышцы располагаются вдоль всего позвоночного столба, за исключением крестца. Различают *межостистые мышцы шеи, mm. interspinales cervicis*, *межостистые мышцы груди, mm. interspinales thoracis* (часто отсутствуют), *межостистые мышцы поясницы, mm. interspinales lumborum*.

300. Мышцы спины и подзатылочные мышцы. (Глубокие мышцы спины: второй и третий слои.)

Функция: разгибают позвоночный столб и удерживают его в вертикальном положении.

Иннервация: г. dorsales nn. spinales (C_{III}–L_V).

4. *Межпоперечные мышцы, mm. intertransversarii* (см. рис. 298–301), – короткие мышцы, натягиваются между поперечными отростками двух соседних позвонков. Различают *задние и передние межпоперечные мышцы шеи, mm. intertransversarii posteriores et anteriores cervicis*; *межпоперечные мышцы груди, mm. intertransversarii thoracis*; *латеральные и медиальные межпоперечные мышцы поясницы, mm. intertransversarii laterales et mediales lumborum*.

Функция: удерживают позвоночный столб, а при одностороннем сокращении наклоняют его в сторону.

Иннервация: г. dorsales nn. spinales (C_I–C_{VI}; L_I–L_{IV}).

Кровоснабжение: ко всем глубоким мышцам спины кровь доставляют аа. occipitalis, cervicalis profundus, intercostales posteriores; аа. lumbales.

Фасции спины

Различают три фасции спины.

1. *Поверхностная фасция спины* – тонкий соединительнотканый листок, часть общей подкожной фасции, покрывает поверхностные мышцы спины.

2. *Выйная фасция, fascia nuchae*, располагается в задней области шеи, между поверхностным и глубоким слоями мышц. Медиально она срастается с выйной связкой (см. рис. 295), латерально переходит в поверхностный листок фасции шеи, вверху прикрепляется к верхней выйной линии.

3. *Пояснично-грудная фасция, fascia thoracolumbalis* (см. рис. 294, 295, 298, 300), образует плотное фиброзное влагалище, в котором залегают глубокие мышцы спины. Эта фасция состоит из двух листков – глубокого (переднего) и поверхностного (заднего).

Глубокий листок пояснично-грудной фасции натягивается между поперечными отростками поясничных позвонков, подвздошным гребнем и XII ребром. Он имеется лишь в поясничной области и залегают в промежутке между квадратной мышцей поясницы, *m. quadratus lumborum*, и мышцей, выпрямляющей позвоночник, *m. erector spinae*.

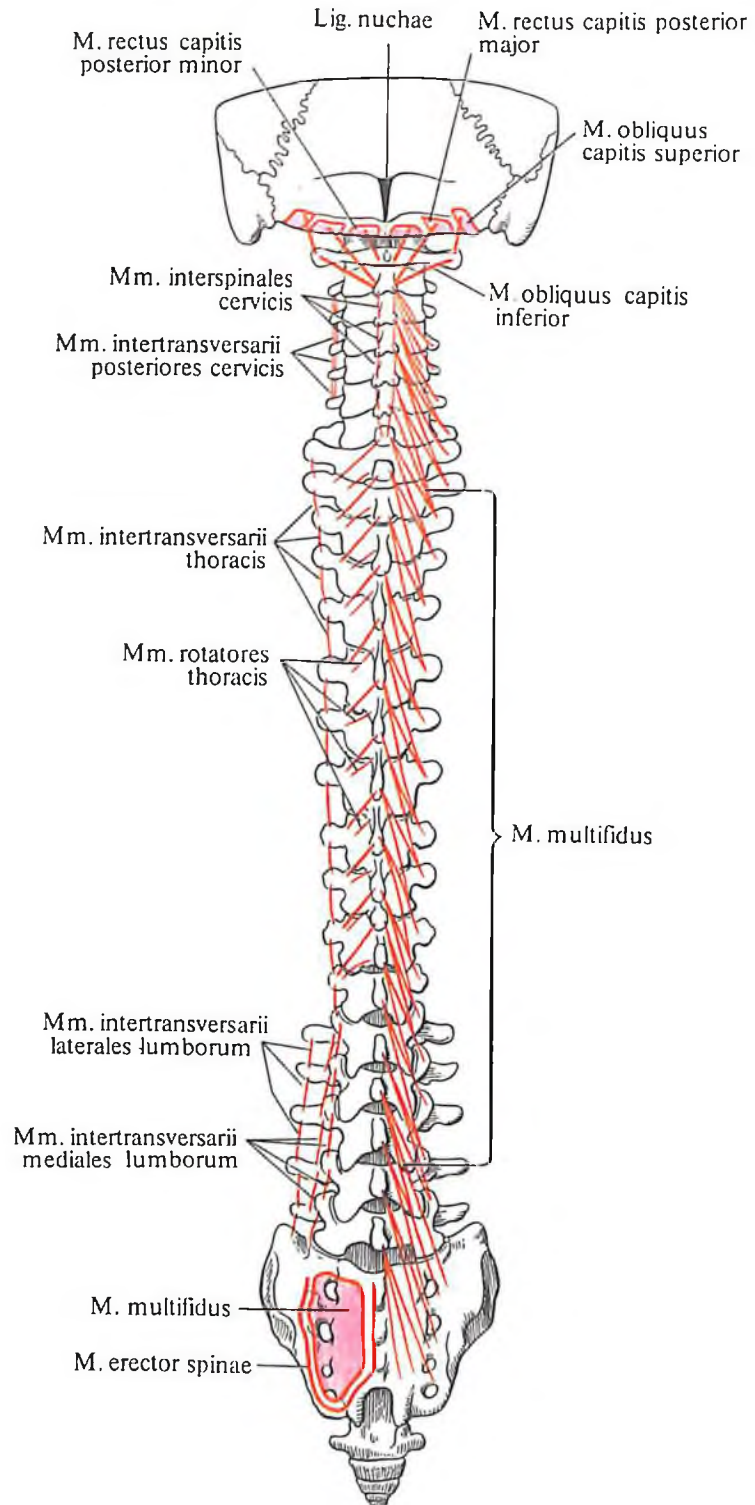
Поверхностный листок пояснично-грудной фасции прикрепляется внизу к подвздошным гребням, латерально доходит до углов ребер и медиально прикрепляется к остистым отросткам всех позвонков, кроме шейных. Наибольшей толщины он достигает в поясничной области, в верхних

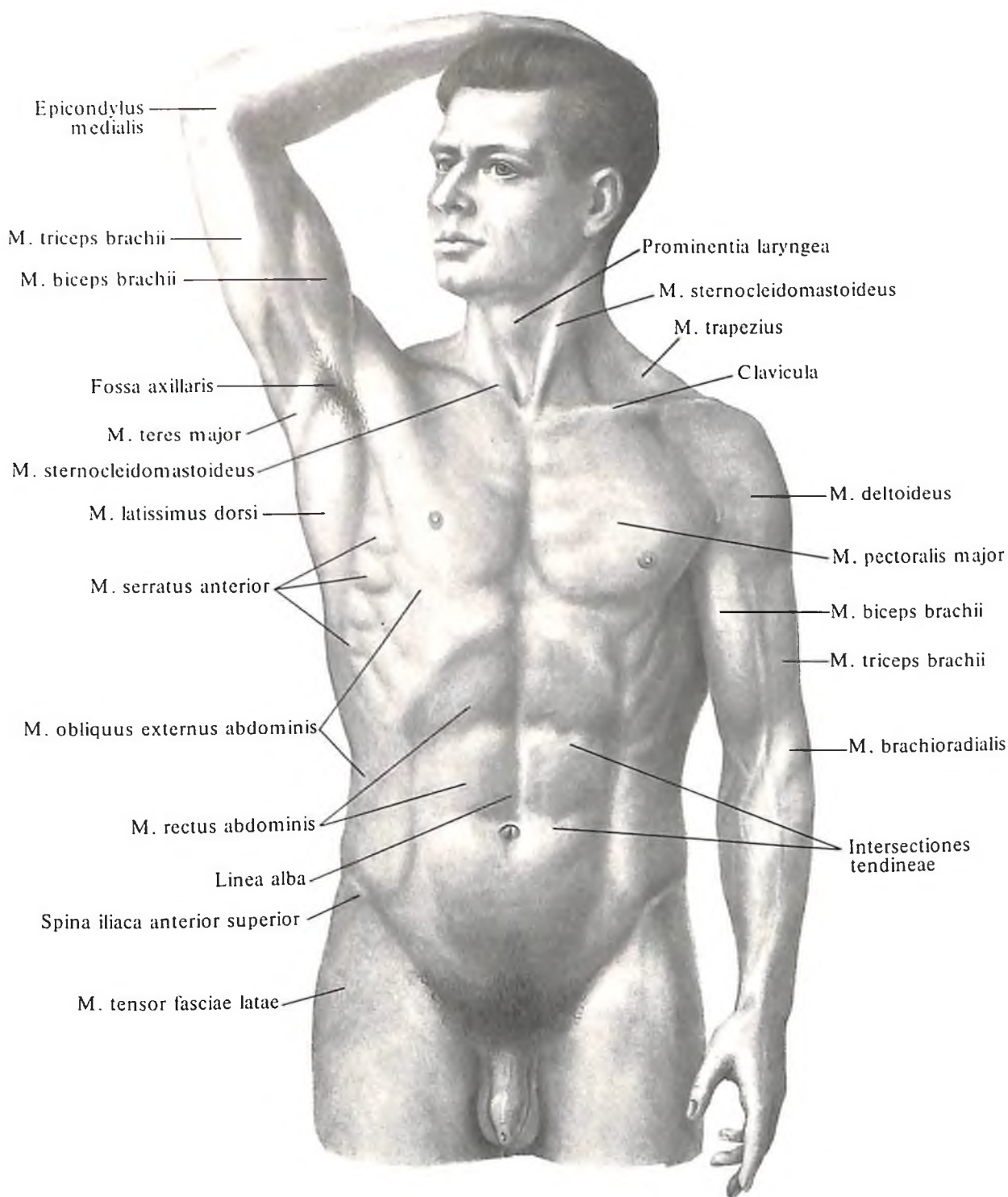
отделах значительно истончается. Латерально, по боковому краю *m. erector spinae*, поверхностный листок срастается с глубоким. Таким путем образуется фиброзное влагалище, в котором залегают поясничная часть *m. erector spinae*; верхние отделы этой мышцы располагаются в костно-фиброзном влагалище спины.

От поверхностного листка начинаются *m. latissimus dorsi* и *m. serratus posterior inferior*. От глубокого листка фасции, а также

301. Места начала и прикрепления мышц спины (схема).

(Глубокие мышцы спины: второй глубокий слой. Короткие мышцы задней области шеи.)





от места сращения его с поверхностным листком начинается поперечная мышца живота, *m. transversus abdominis*.

МЫШЦЫ И ФАСЦИИ ГРУДИ

Области груди

Переднебоковая стенка грудной полости включает ряд областей груди, *regiones pectorales* (рис. 302, 303).

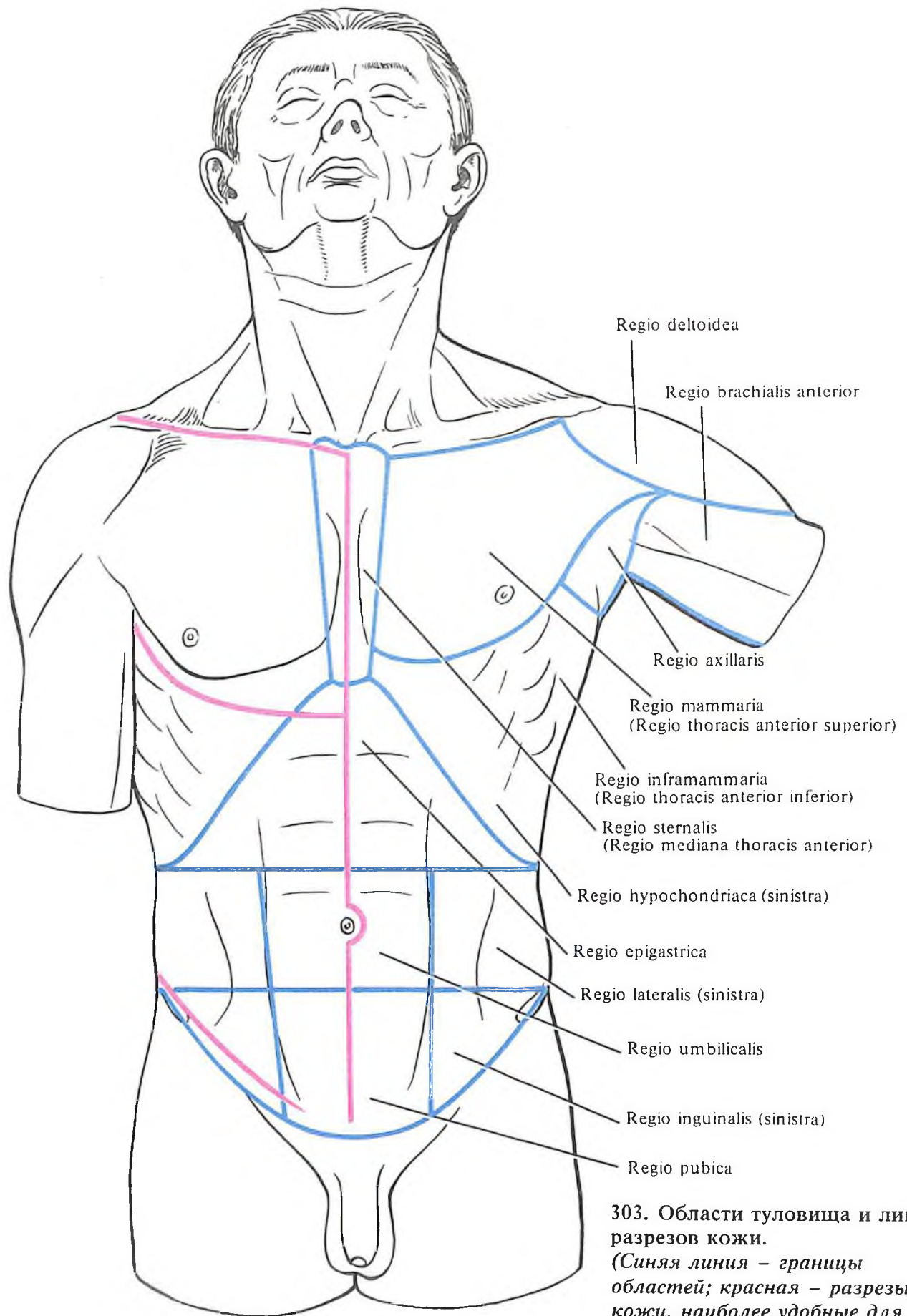
1. *Грудная область, regio pectoralis* (область молочной железы, *regio mammaria*), ограни-

302. Рельеф мышц туловища; вид спереди.

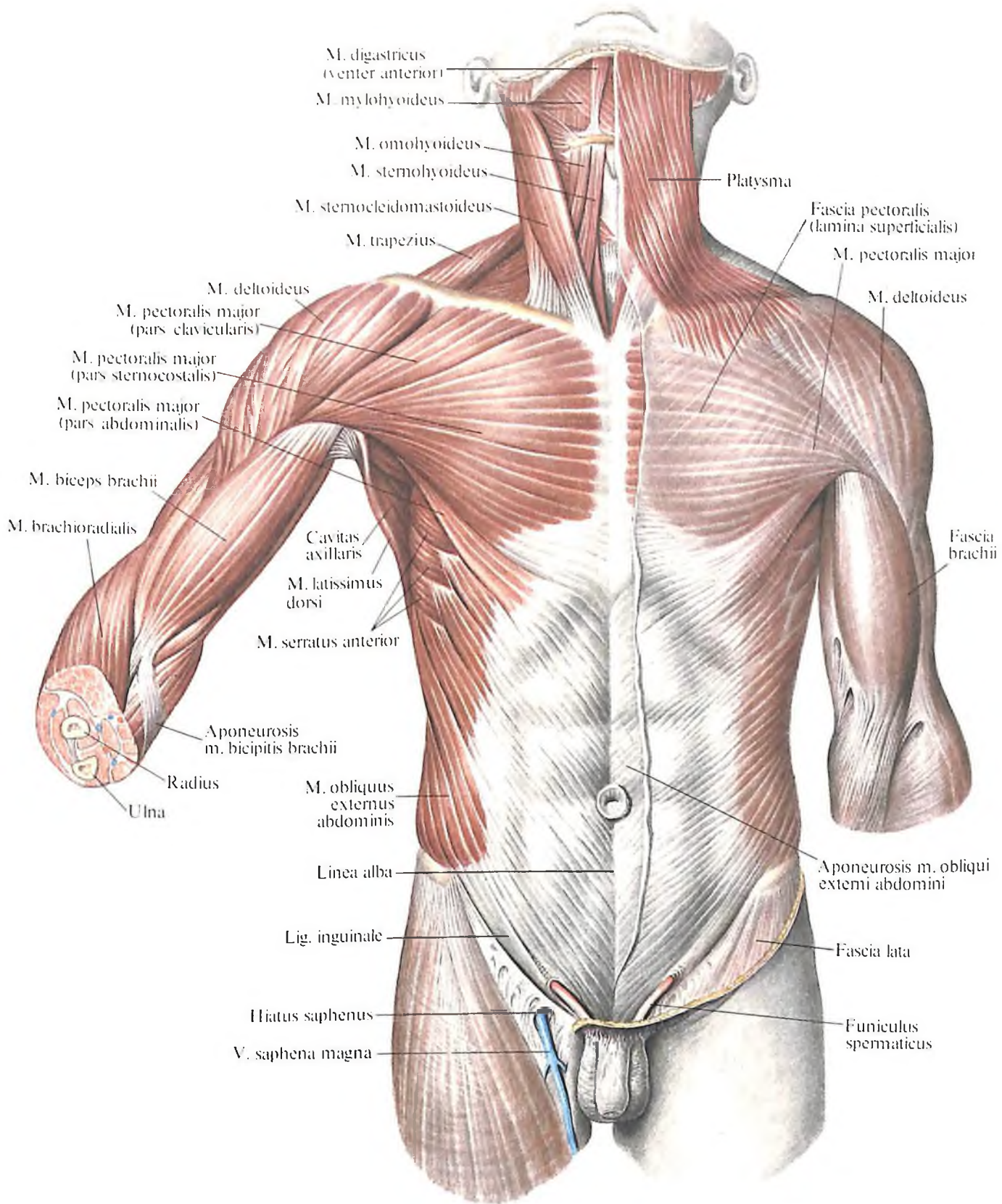
чена нижним краем большой грудной мышцы, сверху ее границей является подключичная ямка, *fossa infraclavicularis*. Одновременно эту область можно называть передней верхней областью груди.

2. *Грудинная область, regio sternalis*, занимает наиболее медиальное положение, располагаясь по сторонам от передней срединной линии до окологрудинной линии. Эту область можно называть передней срединной областью груди.

3. *Подмышечная область, regio axillaris*, в состав которой входит подмышечная ямка.



303. Области туловища и линии разрезов кожи.
(Синяя линия – границы областей; красная – разрезы кожи, наиболее удобные для обнаружения препарлируемых мышц.)



304. Мышцы и фасции туловища; вид спереди. (Поверхностные мышцы шеи, груди и живота.)

fossa axillaris (см. „Мышцы верхней конечности“, „Подмышечная ямка“).

4. *Подгрудная область, regio inframammaria*, занимает нижний отдел грудной области и граничит внизу с подреберной областью, *regio hypochondriaca*. Одновременно эта область является нижней областью груди.

При осмотре и пальпации области груди можно определить по верхней границе – области ключицы, по нижней границе – правую и левую реберные дуги и подгрудный угол. Хорошо прощупывается также угол грудины, *angulus sterni*, соответствующий месту прикрепления хряща II ребра к груди. Сосок молочной железы у мужчин чаще соответствует положению IV ребра.

Мышцы груди

Мышцы груди, *mt. thoracis*, можно разделить на две группы: поверхностные (имеющие отношение к поясу верхней конечности) и глубокие (собственные мышцы груди).

Поверхностные мышцы груди: 1) большая грудная мышца; 2) малая грудная мышца; 3) подключичная мышца; 4) передняя зубчатая мышца.

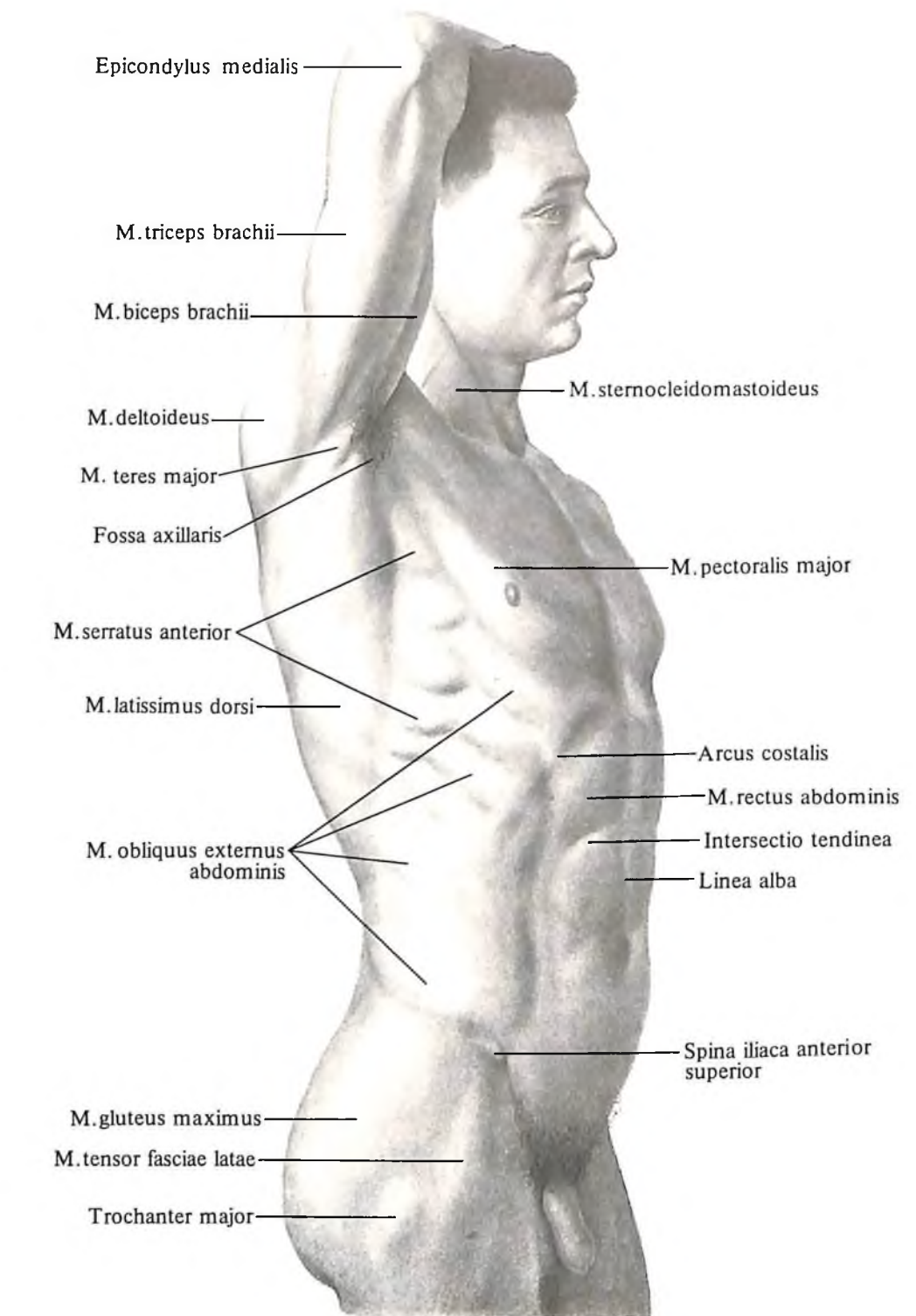
Глубокие мышцы груди: 1) наружные межреберные мышцы; 2) внутренние межреберные мышцы; 3) самые внутренние межреберные мышцы; 4) подреберные мышцы; 5) поперечная мышца груди; 6) мышцы, поднимающие ребра.

Кроме того, к мышцам груди относится мышечно-сухожильная перегородка между грудной и брюшной полостями – диафрагма, *diaphragma (m. phrenicus)*.

Поверхностные мышцы груди

1. **Большая грудная мышца, *m. pectoralis major*** (рис. 304–309; см. рис. 302, 311), парная, широкая, располагается наиболее поверхностно в передневерхних отделах грудной клетки.

Верхнебоковым краем мышца подходит к переднему краю дельтовидной мышцы, образуя вместе с ней дельтовидно-грудную борозду, а у края ключицы – *подключичную ямку, fossa infraclavicularis*. Нижнебоковой край большой грудной мышцы иногда ясно обрисовывается через кожные покровы. Мышца начинается на внутренней половине ключицы – *ключичная часть, pars clavicularis*, от передней поверхности грудины и хрящей II–VII ребер – *грудно-реберная часть, pars sternocostalis*, и от передней стенки влагалища прямой мышцы живота – *брюшная часть, pars abdominalis* (слабо выраженная).



Направляясь латерально и кверху, пучки большой грудной мышцы сходятся так, что пучки нижней части мышцы ложатся позади пучков верхней части, в результате чего в этом месте мышца значительно утолщена. Эта суженная, но утолщенная часть мышцы переходит на плечевую кость, об-

305. Рельеф мышц туловища; вид сбоку.

разу по своему ходу переднюю стенку подмышечной ямки, *fossa axillaris*, и затем в сухожилие, прикрепляется к гребню большого бугорка плечевой кости, нижними пучками выше, а верхними – ниже.

Функция: приводит и вращает плечо вовнутрь, при горизонтальном положении руки приводит ее в сагиттальное положение, а при укрепленной верхней конечности своей грудно-реберной частью мышца способствует расширению грудной клетки при акте дыхания.

Иннервация: nn. pectorales medialis et lateralis (C_v–Th₁).

Кровоснабжение: aa. thoracoacromialis, thoracica lateralis, thoracica superior, rr. intercostales anteriores.

2. Малая грудная мышца, *m. pectoralis minor* (рис. 310, 311), плоская, имеет форму треугольника, располагается во втором слое, прикрыта большой грудной мышцей. Начинается отдельными зубцами от II–V ребер вблизи соединения их хрящевой и костной частей. Направляясь кверху и несколько латерально, пучки мышцы сходятся; коротким сухожилием мышца прикрепляется к клювовидному отростку лопатки.

Функция: тянет вперед и книзу лопатку, а при укрепленной лопатке поднимает ребра, являясь вспомогательной дыхательной мышцей.

Иннервация: nn. pectorales medialis et lateralis (C_{vii}–Th₁).

Кровоснабжение: aa. thoracoacromialis, intercostales anteriores, thoracica superior.

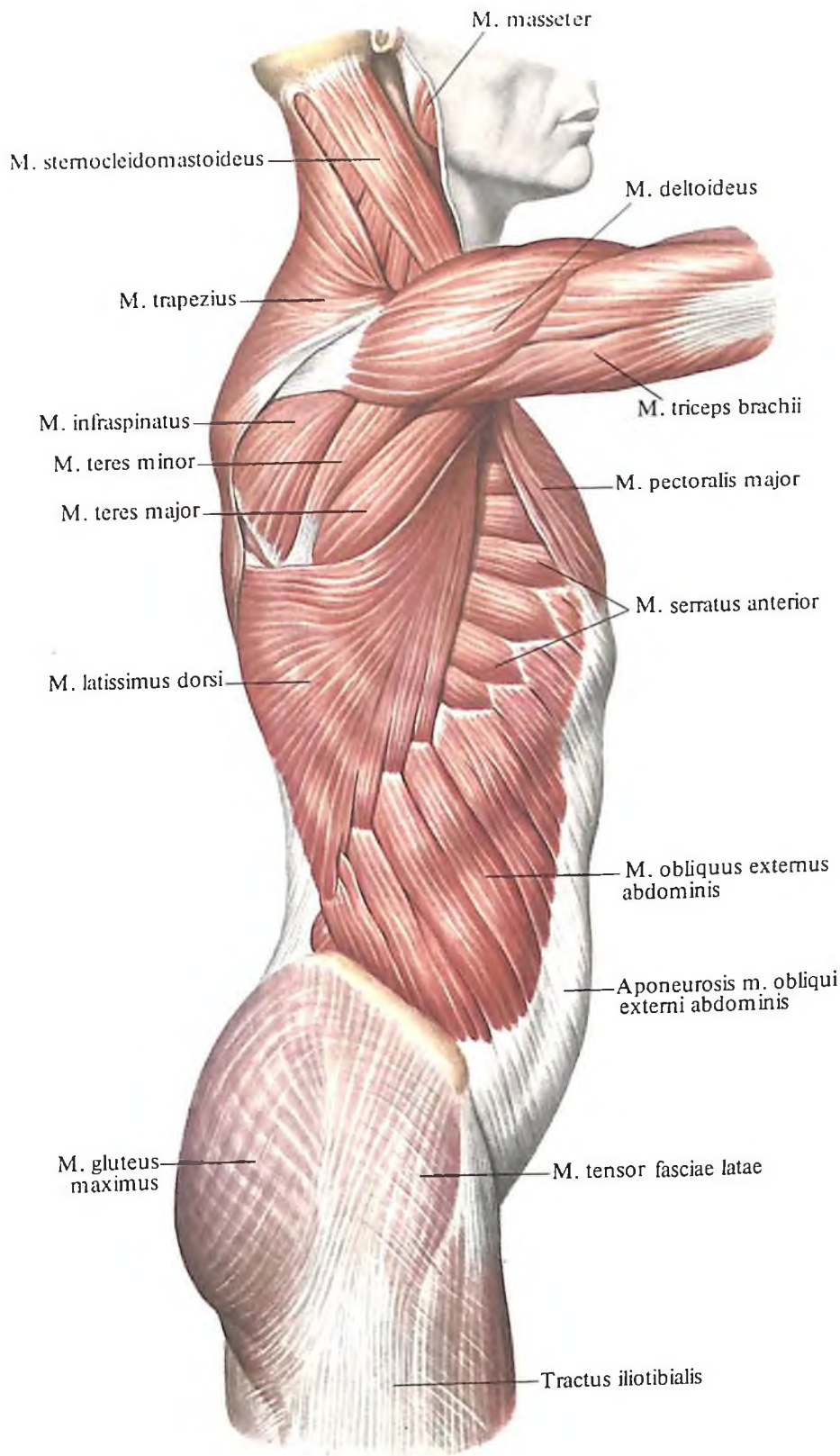
3. Подключичная мышца, *m. subclavius* (см. рис. 310), небольшая, продолговатая, располагается ниже ключицы и почти параллельно ей; покрыта большой грудной мышцей. Мышца начинается на костной и хрящевой частях I ребра. Отсюда направляется латерально и вверх и прикрепляется к нижней поверхности акромиальной части ключицы (рис. 312, 313).

Функция: тянет ключицу вниз и медиально, удерживая ее таким образом в грудно-ключичном суставе; при неподвижном поясе верхней конечности поднимает I ребро, являясь вспомогательной дыхательной мышцей.

Иннервация: n. subclavius (C_v).

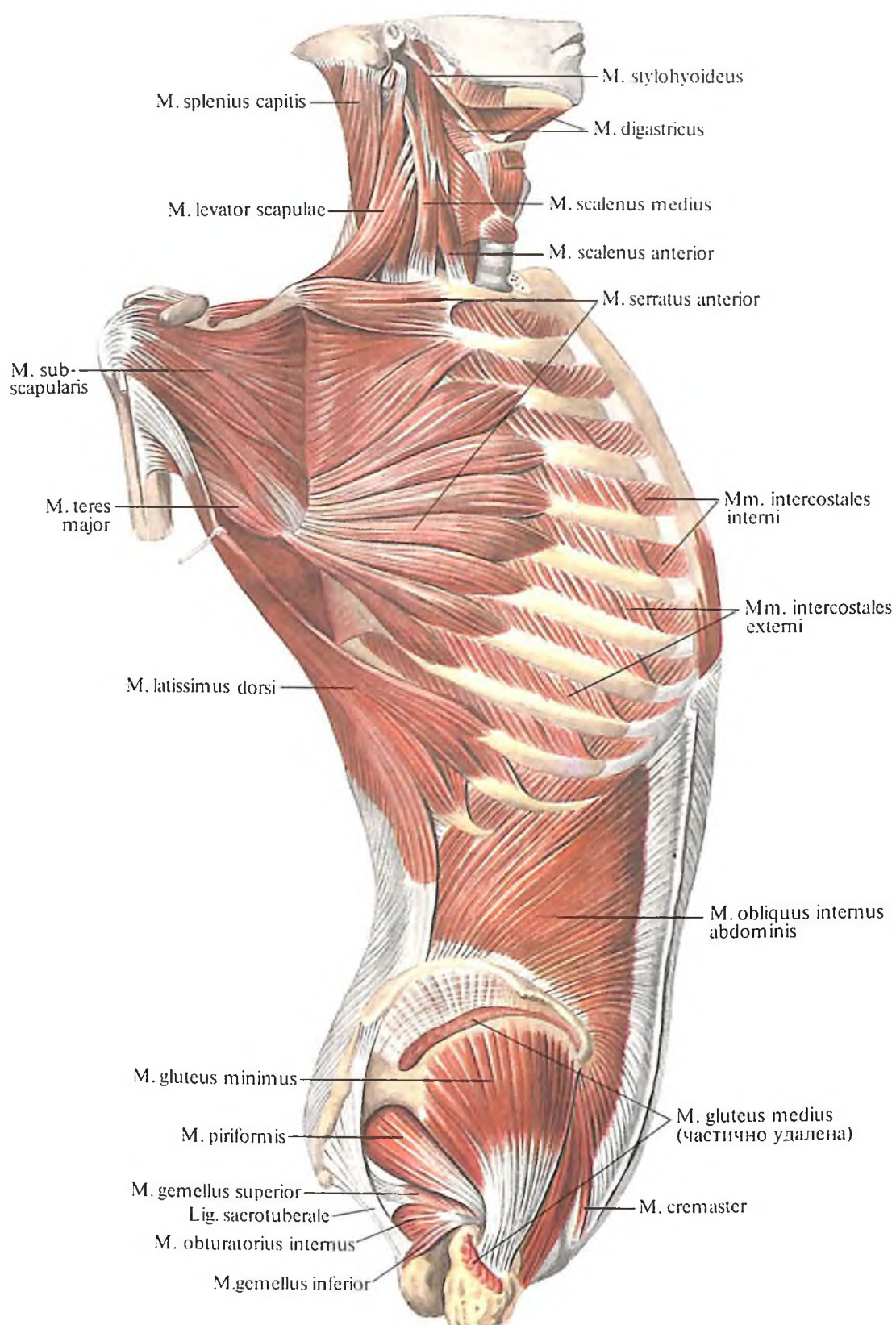
Кровоснабжение: a. thoracica superior, a. thoracoacromialis.

4. Передняя зубчатая мышца, *m. serratus anterior* (см. рис. 304–308), плоская, широкая, располагается в переднебоковом отделе грудной стенки. Верхняя часть ее покрыта большой грудной мышцей, нижняя лежит поверхностно, прикрытая грудной фасцией. Мышца начинается 8–9 зубцами от наружной поверхности 8–9 ребер и от сухожильной дуги между I и II ребрами.

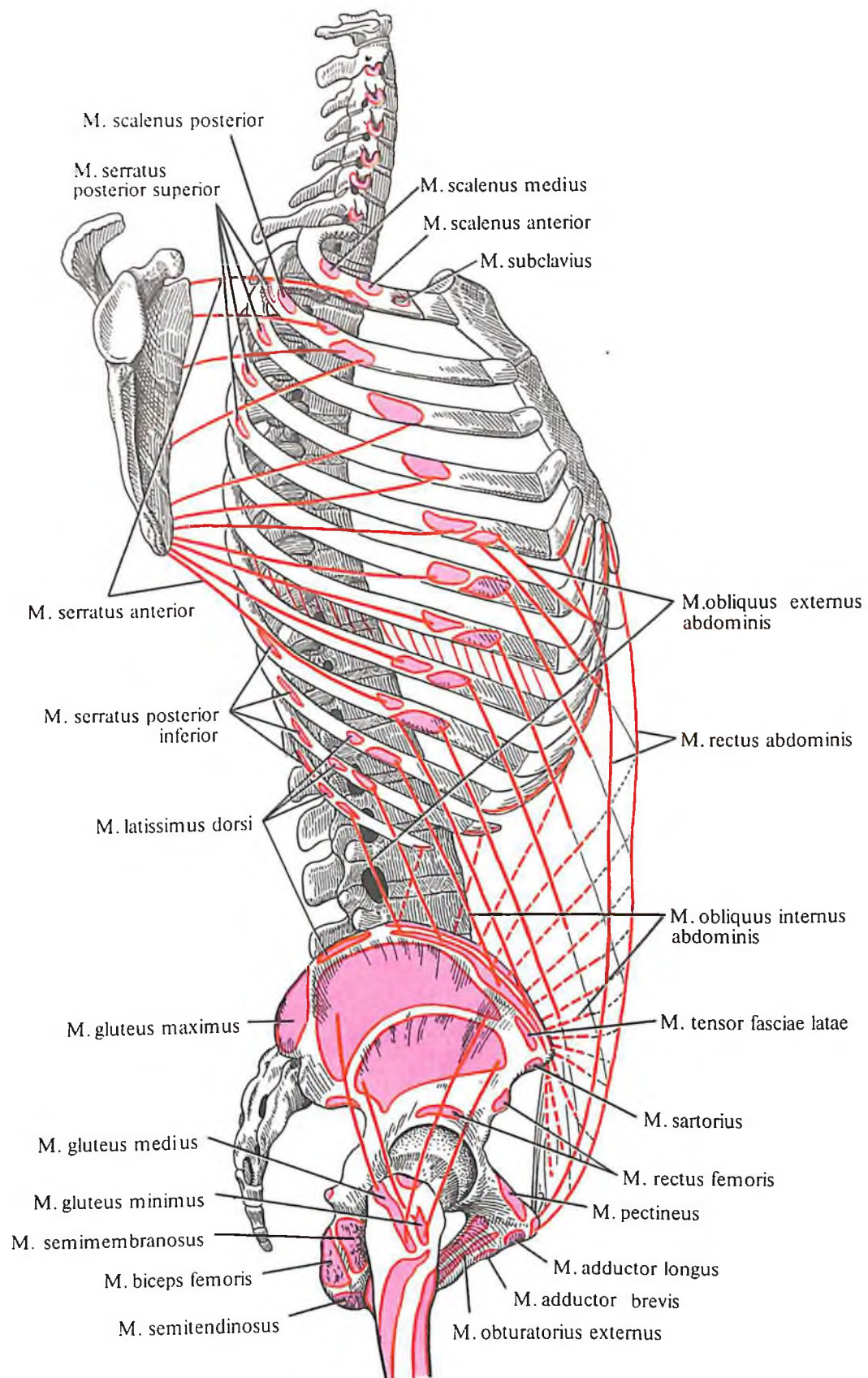


Направляясь кзади и вверх, покрывает наружную поверхность ребер, подходит под лопатку и прикрепляется вдоль ее медиального края и к ее нижнему углу. Наибольшего развития достигают те пучки мышцы, которые прикрепляются в области нижнего угла лопатки.

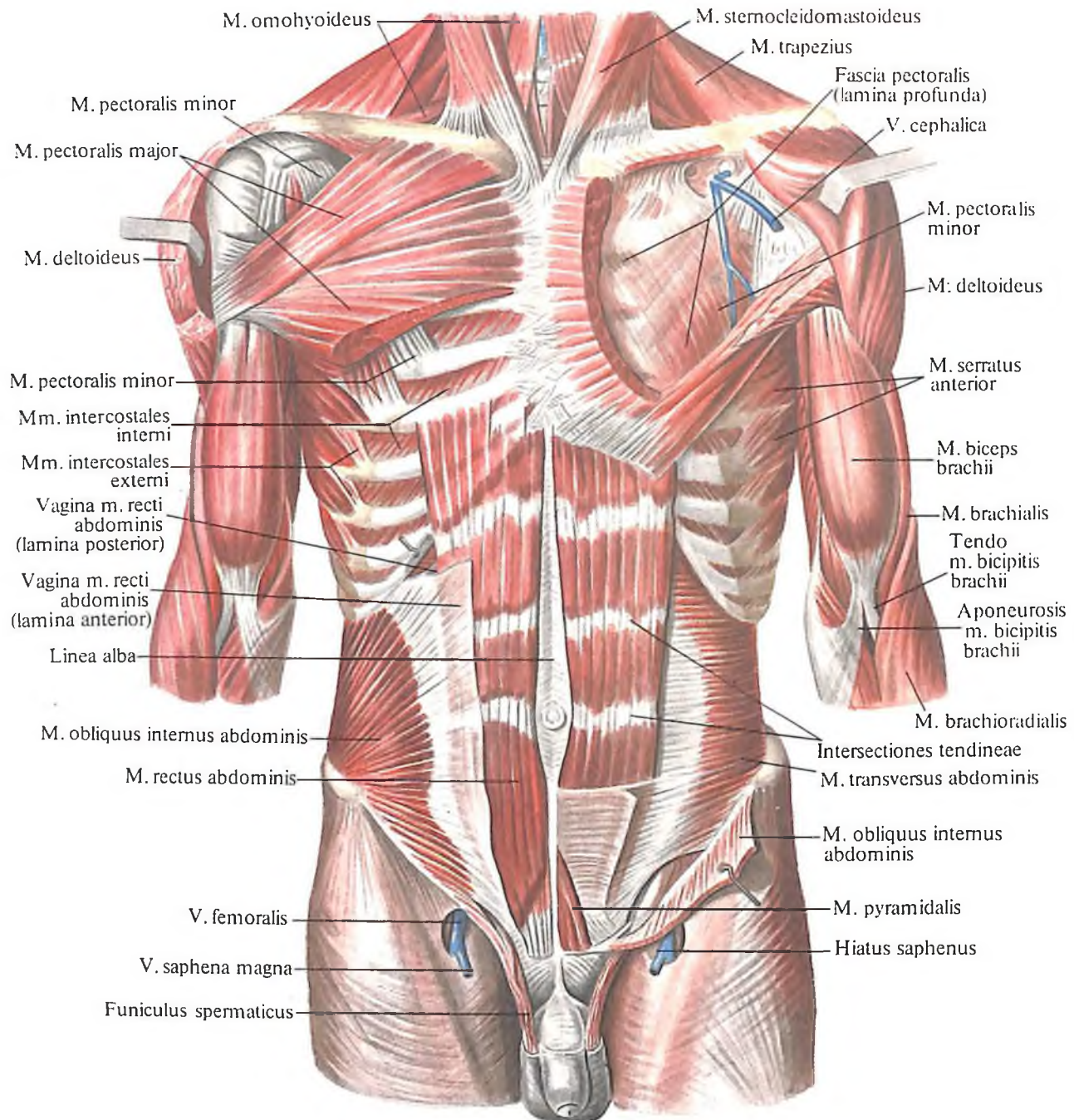
306. Мышцы туловища; вид справа.
(Поверхностные мышцы.)



307. Мышцы туловища; вид справа.
(Лопатка оттянута кзади.
Большая и малая грудные мышцы
и наружная косая мышца
живота удалены.)



308. Места начала и прикрепления мышц туловища (схема).



309. Мышцы туловища; вид спереди.

(Справа удалены наружная косая мышца живота и частично большая грудная мышца, слева – наружная и внутренняя косые мышцы живота и частично большая грудная мышца; большая часть передней стенки влагалища прямых мышц живота тоже удалена.)

Функция: оттягивает лопатку от позвоночного столба; нижние пучки, кроме того, смещают нижний угол лопатки латерально и сообщают ей вращательное движение вокруг сагиттальной оси. Вместе с ромбовидной мышцей фиксирует лопатку к поверхности грудной клетки. При неподвижном поясе верхней конечности передняя зубчатая мышца также является вспомогательной дыхательной мышцей (участвует в акте вдоха).

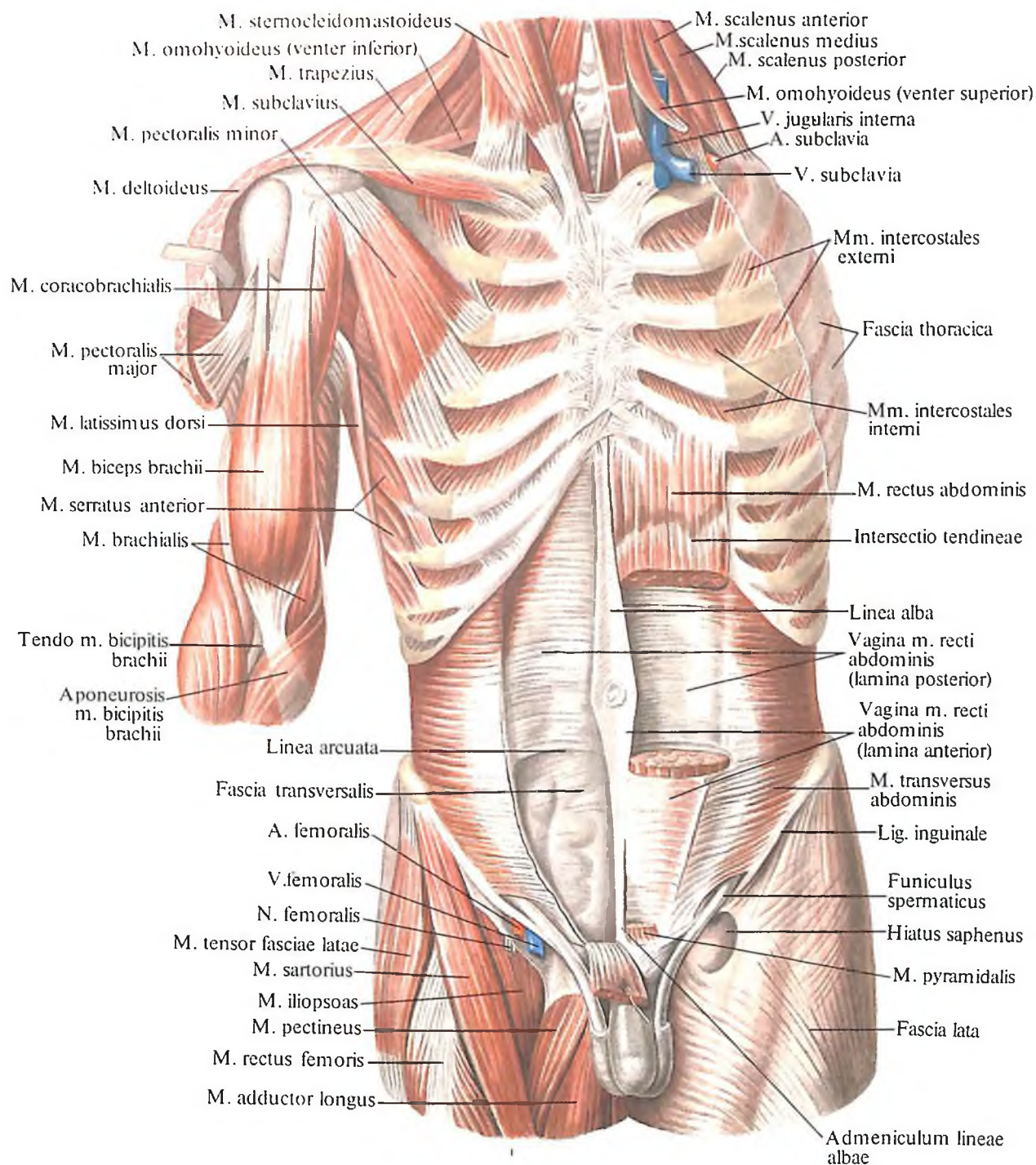
Иннервация: n. thoracicus longus (C_v–C_{vii}).

Кровоснабжение: aa. thoracodorsalis, thoracica lateralis, intercostales.

Глубокие мышцы груди

Межреберные мышцы, *mm. intercostales*, короткие, плоские, выполняют межреберья; они делятся на наружные, внутренние и самые внутренние.

1. Наружные межреберные мышцы, *mm. intercostales externi* (см. рис. 298–300, 307, 309), начинаются от нижних краев ребер, снаружи от борозды ребра, направляются косо вниз и кпереди и прикрепляются на верхних краях нижележащих ребер. Они отсутствуют в области хрящей ребер, здесь их место занимает наружная межреберная перепонка, *membrana intercostalis externa*. В задних



310. Мышцы туловища; вид спереди.

(Справа удалены большая грудная мышца, наружная и внутренняя косые и прямая мышцы живота; слева – поверхностные мышцы груди, наружная и внутренняя косые мышцы живота и частично прямая мышца живота.)

отделах грудной стенки наружные межреберные мышцы прилегают к *mm. levatores costarum*.

Функция: участвуют в акте дыхания (вдох).

Иннервация: nn. intercostales (Th₁–Th_{XI}).

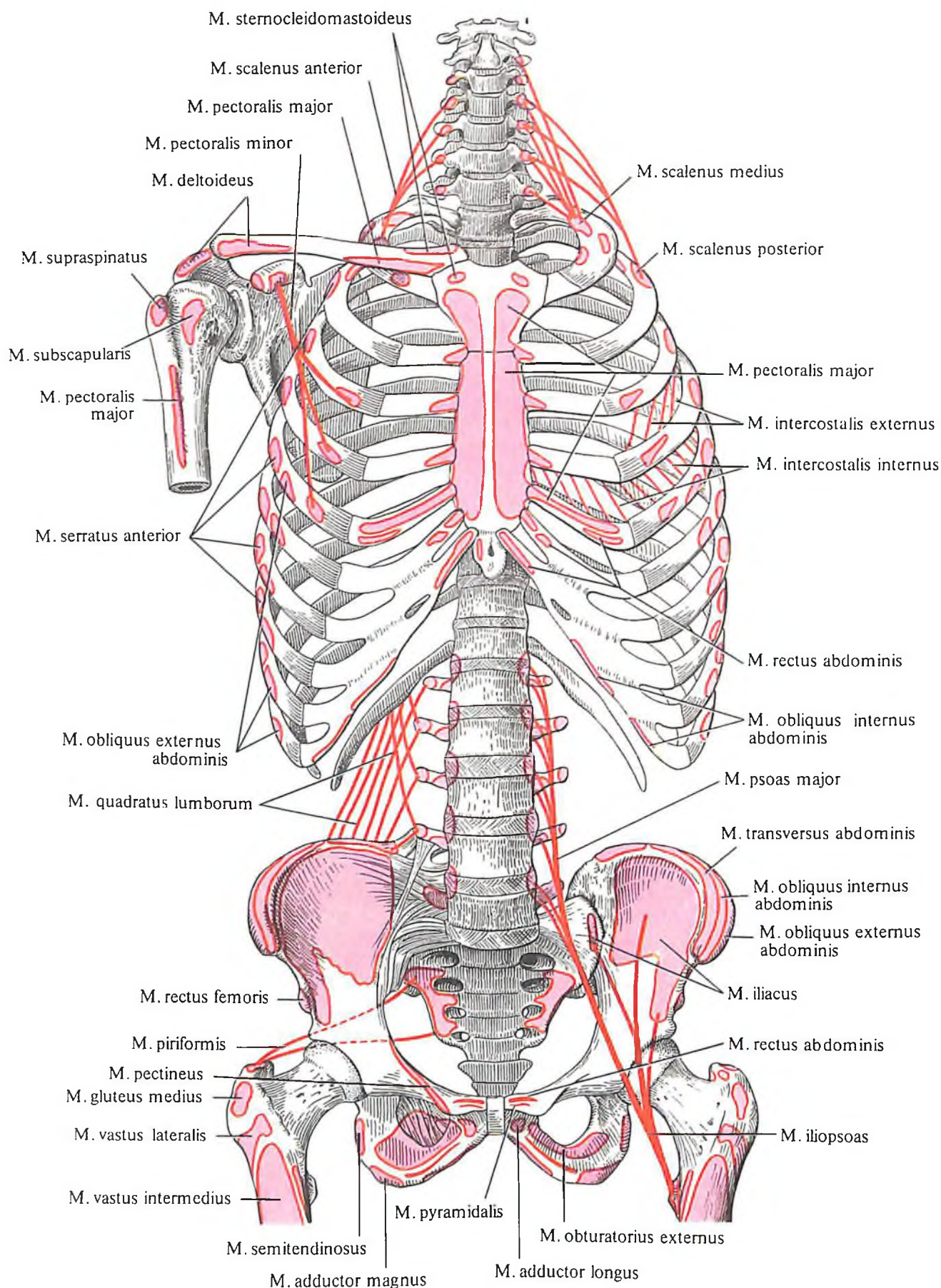
Кровоснабжение: aa. intercostales posteriores, thoracica interna, musculophrenica.

2. Внутренние межреберные мышцы, *mm. intercostales interni* (рис. 314; см. рис. 299, 307, 309, 310), начинаются от верхних краев ребер, направляются косо вверх и спереди и прикрепляются на нижних краях вышеле-

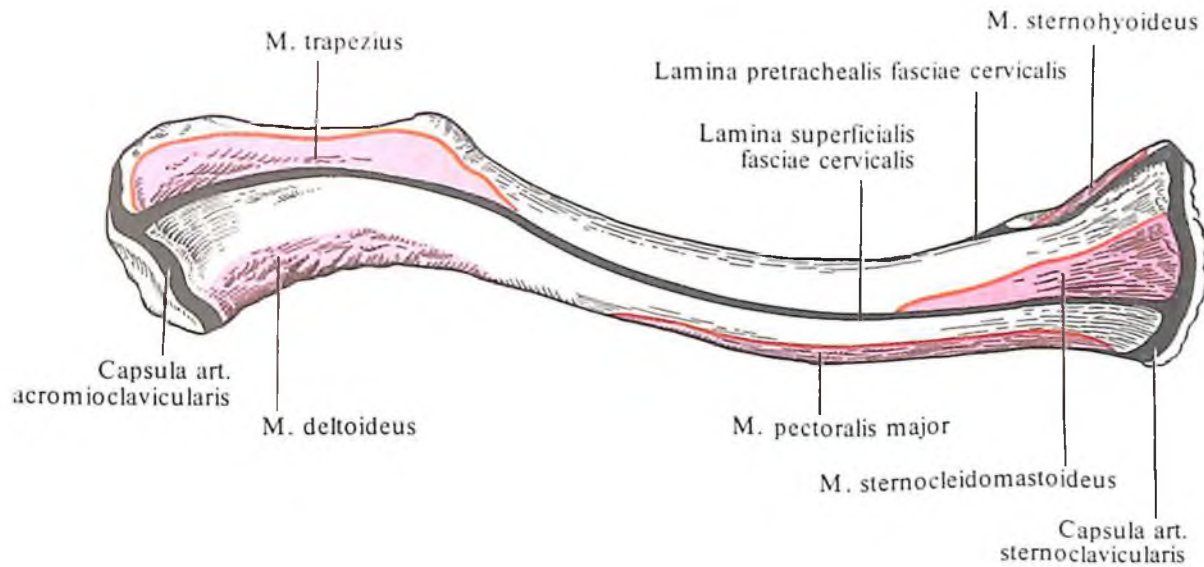
жащих ребер, кнутри от борозды ребра. Их нет в заднем отделе межреберья, кзади от углов ребер. Здесь расположена внутренняя межреберная перепонка, *membrana intercostalis interna*.

Источники иннервации и кровоснабжения те же, что и наружных межреберных мышц.

3. Самые внутренние межреберные мышцы, *mm. intercostales intimi* (рис. 315), располагаются на внутренней поверхности внутренних межреберных мышц и имеют одинаковое с ними направление волокон; прикрепляются к внутренней поверхности смежных ребер. Мышцы заполняют поло-



311. Места начала и прикрепления мышц туловища (схема).



312. Места начала и прикрепления мышц, фасции и суставной капсулы на ключице; вид сверху (схема).

вну межреберья, касаясь своим задним краем *mm. subcostales*.

Иннервация: *nn. intercostales* ($Th_1 - Th_{XI}$).

Кровоснабжение: *aa. intercostales posteriores interna, musculophrenica*.

4. *Подреберные мышцы, mm. subcostales* (см. рис. 317), располагаются на внутренней поверхности нижних ребер, в области задних их концов. Имеют такие же начало и направление мышечных пучков, как и внутренние межреберные мышцы, но отличаются от межреберных мышц тем, что пучки их перебрасываются через одно ребро.

Функция: внутренние межреберные и подреберные мышцы участвуют в акте дыхания (выдох).

Иннервация: *nn. intercostales* ($Th_1 - Th_{XI}$).

Кровоснабжение: *aa. intercostales posteriores*.

5. *Поперечная мышца груди, m. transversus thoracis* (см. рис. 315), плоская, тонкая, веерообразная, прилежит к внутренней по-

верхности передней грудной стенки. Начинается от внутренней поверхности мечевидного отростка и нижнего отдела тела грудины. Пучки мышцы, расходясь косо вверх и латерально, прикрепляются к внутренней поверхности III–IV ребер.

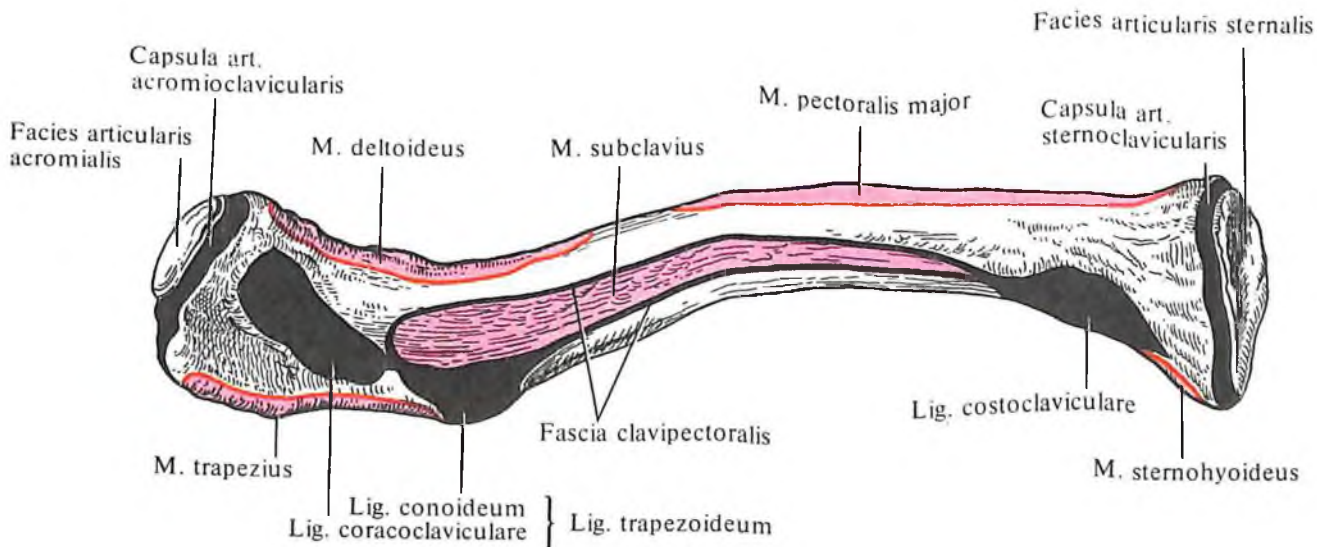
Функция: участвует в акте дыхания (выдох).

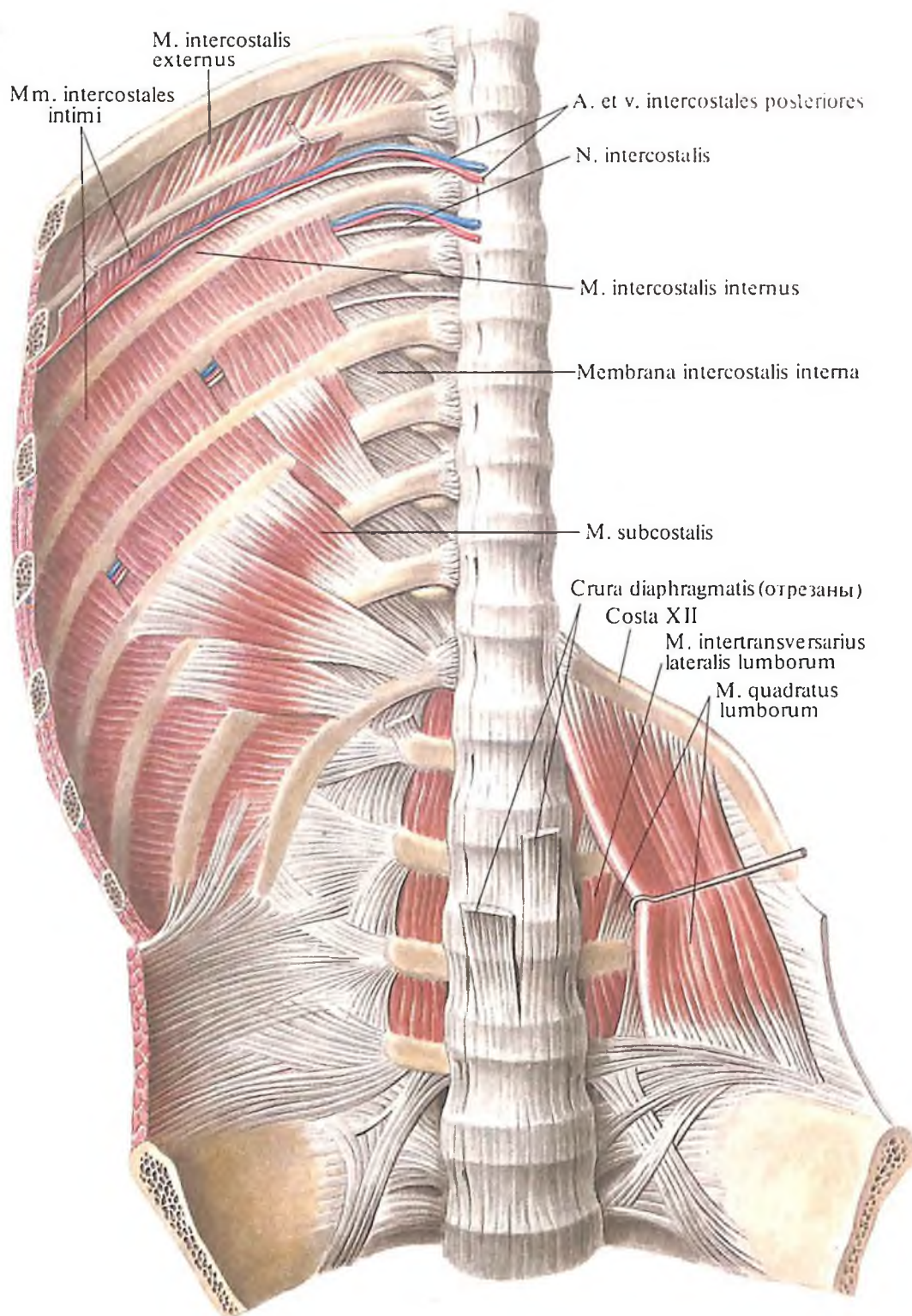
Иннервация: *nn. intercostales* ($Th_1 - Th_{VI}$).

Кровоснабжение: *a. thoracica interna*.

6. *Мышцы, поднимающие ребра, mm. levatores costarum* (см. рис. 298–300), имеются лишь в грудном отделе позвоночного столба. Они прикрыты *m. erector spinae* и имеют вид веерообразно расходящихся мышечных пучков, начинающихся от поперечных отростков выступающего позвонка и одиннадцати верхних грудных позвонков. Направляясь косо вниз и латерально, пучки расходятся и прикрепляются к углам нижележащих ребер. Часто в нижних отделах грудной части позвоночного столба имеются мышечные пучки, перебрасывающи-

313. Места начала и прикрепления мышц, фасции и суставной капсулы на ключице; вид снизу (схема).





314. Мышцы задней стенки груди и живота; вид изнутри.

еся через одно ребро, – это *длинные мышцы, поднимающие ребра*, *mm. levatores costarum longi*. В отличие от них выделяют *короткие мышцы, поднимающие ребра*, *mm. levatores costarum breves*, идущие к соседним нижележащим ребрам.

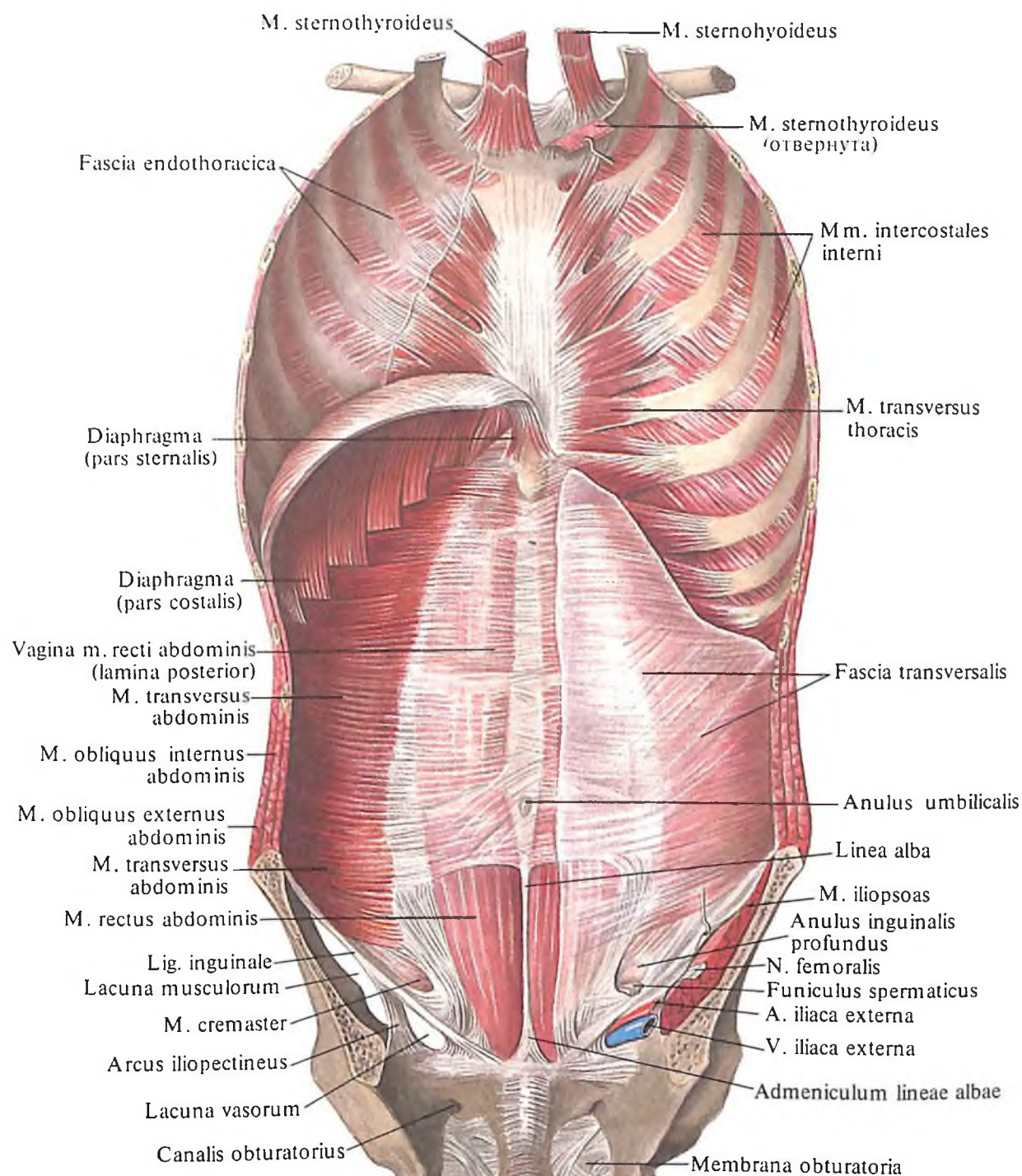
Функция: поднимают ребра.

Иннервация: nn. spinales, nn. intercostales (C_{VII}, Th_I–Th_{XI}).

Кровоснабжение: а. intercostales posteriores.

Фасции груди

1. Грудная фасция, *fascia pectoralis* (см. рис. 304, 309); ее *поверхностная пластинка, lamina superficialis*, покрывает наружную поверхность большой грудной мышцы и срастается сверху с ключицей, медиально – с грудиной, латерально переходит в фасцию, покрывающую переднюю зубчатую мышцу, а внизу – в фасцию брюшной стенки. В подключичной ямке



315. Мышцы и фасции туловища; вид изнутри. (Передняя стенка груди и живота.)

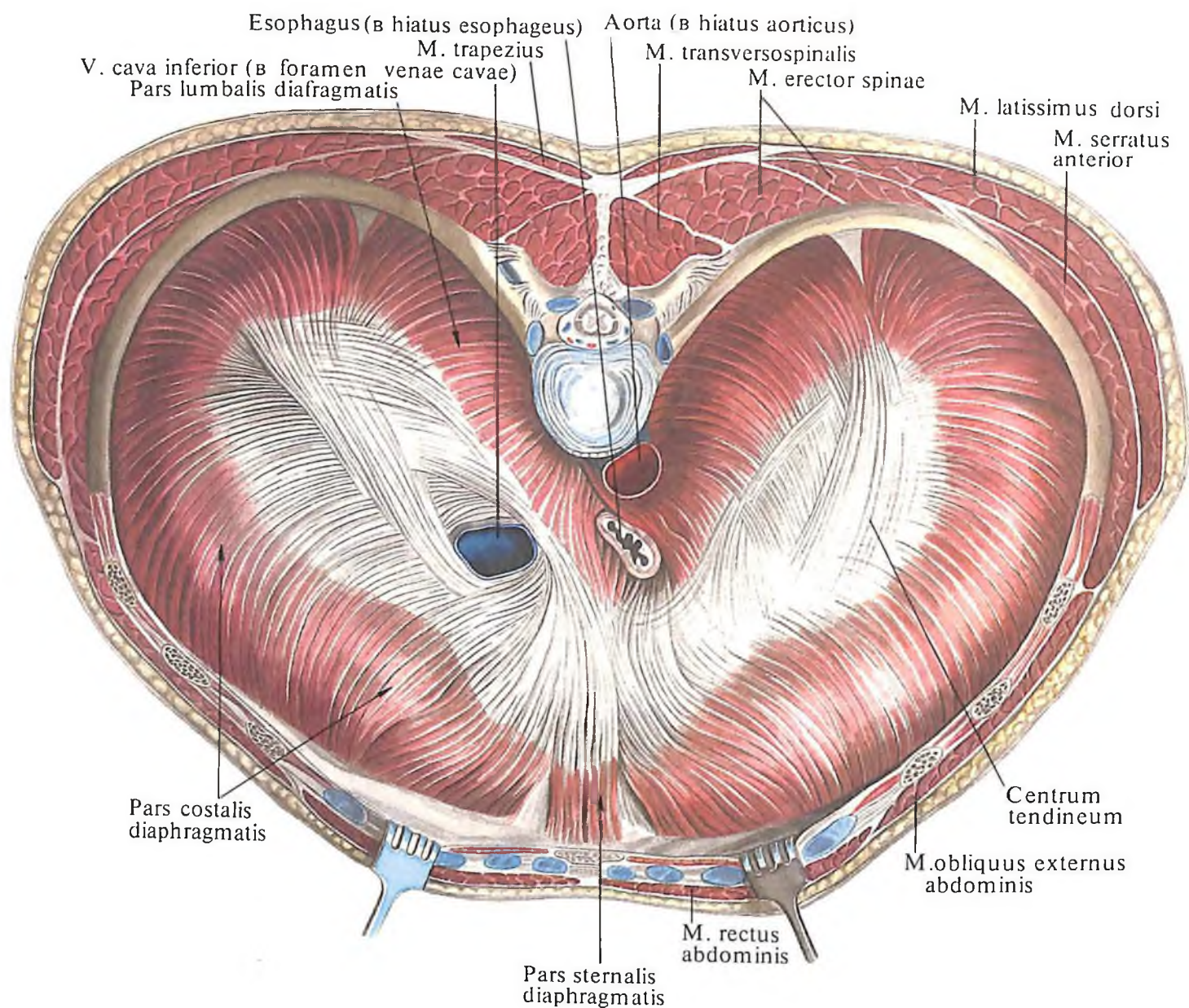
глубокая пластинка, *lamina profunda*, окружает малую грудную и подключичную мышцы и срастается с ключицей и клювовидным отростком лопатки. В подмышечной полости фасция в форме плотного образования перебрасывается с нижнего края большой грудной мышцы на нижний край широчайшей мышцы спины, образуя *подмышечную фасцию, fascia axillaris*.

2. *Ключично-грудная фасция, fascia clavipectoralis*, является частью грудной фасции в

области подключичной ямки. Она значительно уплотнена и срастается с проходящими под ней сосудами (a. et v. subclaviae).

3. *Грудная фасция, fascia thoracica* (см. рис. 310), представляет собой довольно плотную пластинку, покрывающую *mm. intercostales externi* и ребра.

4. *Внутригрудная фасция, fascia endothoracica*, выстилает внутреннюю поверхность стенок грудной клетки (см. рис. 315).



316. Диафрагма, *diaphragma*; вид сверху.

Диафрагма

Диафрагма, *diaphragma* (рис. 316, 317), – непарная, широкая мышца, в виде купола замыкает нижнюю апертуру грудной клетки.

Пучки мышечной части диафрагмы начинаются от внутреннего края нижней апертуры грудной клетки. Поэтому в диафрагме различают грудинную, реберную и поясничную части.

Грудинная часть, *pars sternalis*, – наименьший отдел диафрагмы. Начинается от задней поверхности мечевидного отростка и переходит в сухожильный центр.

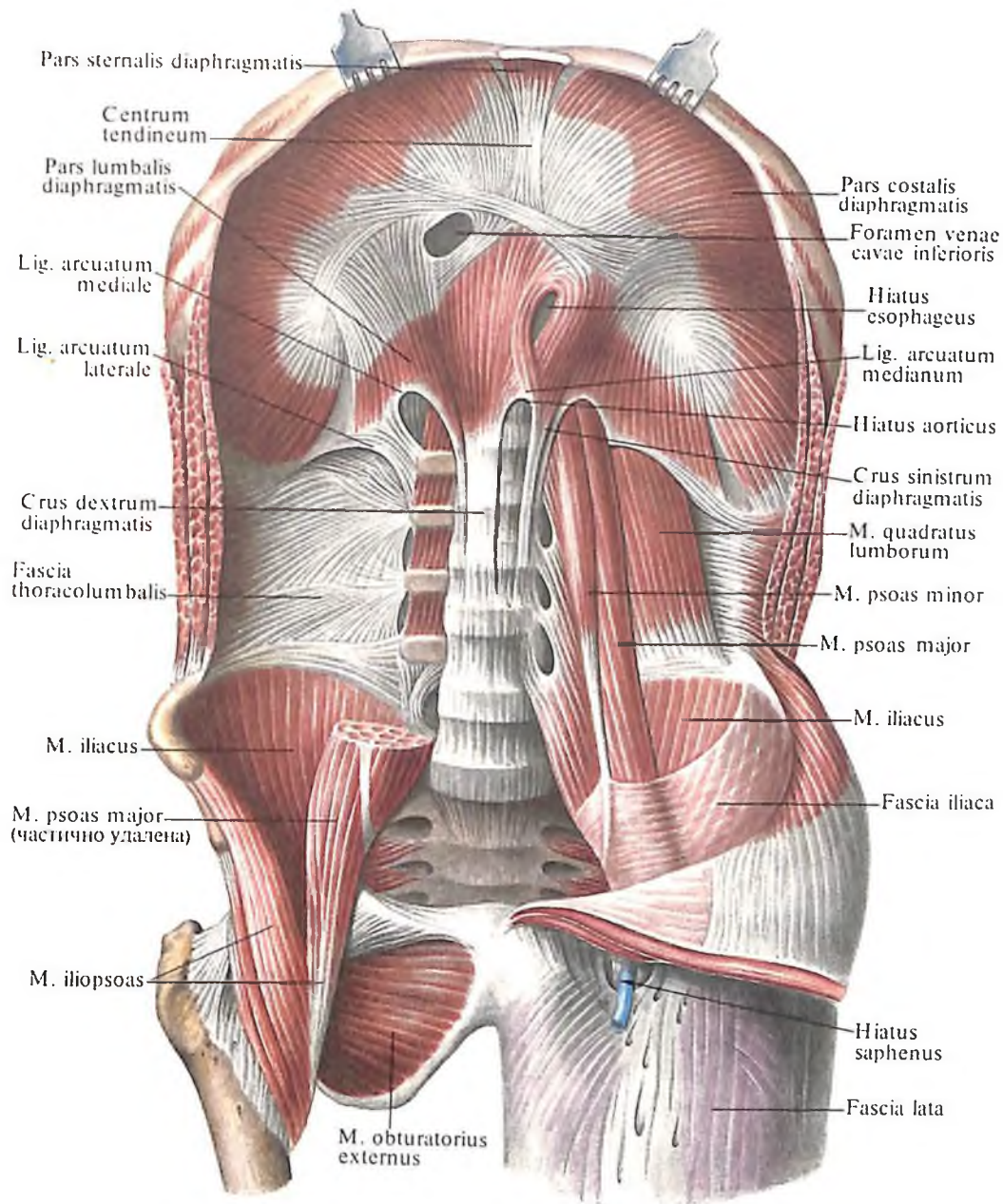
Реберная часть, *pars costalis*, составляет наибольшую часть диафрагмы и начинается от внутренней поверхности костных и хрящевых частей шести нижних ребер. Мышечные пучки, направляясь вверх и кнутри, переходят в сухожильный центр.

Поясничная часть, *pars lumbalis*, начинается от поясничных позвонков и состоит из двух, *правой и левой, ножек, crus dextrum et crus sinistrum*.

Каждая из ножек берет свое начало от переднебоковой поверхности тел I–III (справа I–IV) поясничных позвонков и от *медиальной и латеральной дугообразных связок, lig. arcuata mediale et laterale*.

Медиальная дугообразная связка, *lig. arcuatum mediale*, в форме плотного соединительнотканного образования дугообразно натягивается над передней поверхностью большой поясничной мышцы, *m. psoas major*, от тела к поперечному отростку I поясничного позвонка.

Латеральная дугообразная связка, *lig. arcuatum laterale*, перебрасывается над *m. quadratus lumborum* от поперечного отростка I поясничного позвонка к XII ребру.



317. Диафрагма и мышцы задней стенки живота; вид изнутри. (Справа удалены квадратная мышца поясницы и частично большая и малая поясничные мышцы.)

Медиальные мышечные пучки диафрагмальных ножек, направляясь кверху, сходятся и образуют *аортальное отверстие, hiatus aorticus* (см. рис. 316, 317), пропускающее аорту и грудной лимфатический проток, *ductus thoracicus*. Несколько выше медиальные мышечные пучки обеих ножек ограничивают *пищеводное отверстие, hiatus esophageus* (см. рис. 316, 317), пропускающее пищевод, *esophagus*, и блуждающие нервы, *nn. vagi*, а затем направляются к центру.

Кроме того, в ножках поясничной части диафрагмы отмечают две парные щели: щель, через которую проходит справа непарная вена, *v. azygos*, и внутренностные, большой и малый, нервы, *nn. splanchnici major et minor*, слева – полунепарная вена, *v. hemiazygos*, и те же нервы, и щель, через которую проходит симпатический ствол, *truncus sympathicus*.

Между грудинной и реберной частями диафрагмы, а также между реберной и поясничной находятся то более, то менее выраженные треугольные щели; иногда они являются местом образования диафрагмальных грыж.

Мышечные пучки диафрагмы, направляющиеся к центру, переходят в сухожильные, образуя *сухожильный центр, centrum tendineum*. Этот участок диафрагмы имеет вид трилистника, одна лопасть которого обращена кпереди (на ней лежит сердце), а две другие – в стороны (на них располагаются легкие). В заднем отделе сухожильного центра, вправо от срединной линии, имеется *отверстие нижней полой вены, foramen venae cavae* (см. рис. 316, 317), через которое проходит нижняя полая вена.

Грудная и брюшная поверхности диафрагмы непосредственно покрыты фасци-

ями, а те в свою очередь – соединительной тканью, соответственно подплевральной и подбрюшинной клетчаткой, являющейся основой для серозного покрова пристеночного листка брюшины со стороны полости живота, пристеночного листка плевры и перикарда со стороны грудной полости. При этом к грудной поверхности диафрагмы прилегают легкие и сердце, к брюшной – печень, желудок, селезенка, а к участкам диафрагмы, не покрытым пристеночным листком брюшины, – поджелудочная железа, двенадцатиперстная кишка, почка и надпочечники.

В расслабленном состоянии диафрагма имеет форму скошенной сферической выпуклости, обращенной в сторону грудной полости. В диафрагме можно различить два купола – правый и левый. Вершины куполов достигают справа уровня четвертого межреберья, а слева – пятого. При сокращении диафрагмы купола ее уплощаются, вследствие чего емкость грудной полости увеличивается.

Функция: диафрагма является главной дыхательной мышцей, которая при сокращении уплощается, способствуя входу, и принимает форму сферы при выдохе.

Иннервация: nn. phrenici (C_{III}–C_V).

Кровоснабжение: aa. pericardiacophrenicae, phrenica superior, phrenica inferior, musculophrenica, intercostales posteriores.

МЫШЦЫ И ФАСЦИИ ЖИВОТА

Области живота

Различают следующие области живота, *regiones abdominales* (см. рис. 303).

В верхней части живота – надчревьё, *epigastrium*, – надчревную область, *regio epigastrica*, и правую и левую, *подреберные области, regiones hypochondriacae*.

В средней части живота – чревьё, *mesogastrium*, выделяют две боковые (правую и левую) области живота, *regiones laterales* (*dextra et sinistra*), и среднюю пупочную область, *regio umbilicalis*.

В нижней части живота – подчревьё, *hypogastrium*, имеются (правая и левая) паховые области, *regiones inguinales* (*dextra et sinistra*), и средняя лобковая область, *regio pubica*.

В верхнем отделе при втягивании брюшной стенки хорошо заметны правая и левая реберные дуги, *arcus costales dexter et sinister*. Хрящевые реберные дуги образуют *подгрудный угол, angulus infrasternalis*, в котором прощупывается мечевидный отросток. В нижнем отделе брюшной стенки заметны паховые складки, соответствующие положению паховых связок. При напряжении мышц живота по срединной линии обра-

зуется желобок, соответствующий *белой линии живота, linea alba abdominis*, на которой на уровне соединения III и IV поясничных позвонков находится *пупочное кольцо, anulus umbilicalis*.

По сторонам от срединной линии обрисовываются контуры прямых мышц живота с 3–4 поперечными перехватами, которые соответствуют *сухожильным перемычкам, intersectiones tendineae*, прямых мышц живота. В верхнем отделе переднебоковой поверхности грудной стенки вырисовываются зубцы наружной косой мышцы живота, чередующиеся с зубцами передней зубчатой мышцы и широчайшей мышцы спины.

Мышцы живота

Мышцы живота, mm. abdominis, топографически могут быть разделены на мышцы боковой, передней и задней стенок живота.

К мышцам боковой стенки живота относятся: 1) наружная косая мышца живота; 2) внутренняя косая мышца живота; 3) поперечная мышца живота.

Мышцы передней стенки живота составляют: 1) прямая мышца живота и 2) пирамидальная мышца.

К мышцам задней стенки живота относится квадратная мышца поясницы.

Мышцы боковой стенки живота

Мышцы боковой стенки живота располагаются в три слоя. Поверхностно лежит наружная косая мышца живота, глубже нее – внутренняя косая мышца живота; самое глубокое положение занимает поперечная мышца живота.

Все эти мышцы относятся к широким мышцам живота. Переходя на передние отделы стенки живота, они образуют сухожильные растяжения – апоневрозы.

1. *Наружная косая мышца живота, m. obliquus externus abdominis* (рис. 318; см. рис. 304, 306, 308), плоская, широкая, начинается 8 зубцами от боковой поверхности грудной клетки пять верхних зубцов вклиниваются между нижними зубцами передней зубчатой мышцы, а три нижних – между зубцами широчайшей мышцы спины. Пучки наружной косой мышцы направляются косо вниз и впереди и переходят в апоневроз. Верхняя часть апоневроза направляется к срединной линии и участвует в образовании передней стенки влагалища прямой мышцы живота. Пучки апоневроза этой мышцы, как и всех широких мышц живота, достигая срединной линии, переплетаются с пучками апоневрозов одноименных мышц противоположной сто-

роны, и, таким образом, образуется *белая линия живота, linea alba*.

Нижние пучки наружной косой мышцы прикрепляются к переднему отделу наружной губы подвздошного гребня. Средние пучки апоневроза перебрасываются над передней вырезкой тазовой кости и натягиваются между верхней передней подвздошной остью и лобковой костью. При этом нижний край апоневроза, подворачиваясь назад и книзу, образует желоб. Этот утолщенный нижний край апоневроза, натянутый между верхней передней подвздошной остью с одной стороны и лобковым бугорком и лобковым симфизом – с другой, носит название *паховой связки, lig. inguinale*, или *паховой дуги, arcus inguinalis*. У лобковой кости пучки паховой связки расходятся и образуют две ножки. Одна из них – *медиальная ножка, crus mediale*, прикрепляется к симфизу, часть ее пучков переходит на противоположную сторону. Другая – *латеральная ножка, crus laterale*, прикрепляется к лобковому бугорку одноименной стороны. Между ножками остается треугольная щель, верхний угол которой закруглен: здесь располагаются дугообразно идущие *межножковые волокна, fibrae intercrurales*. От внутренней части латеральной ножки отделяются пучки, направляющиеся кнутри и медиально к передней пластинке влагалища прямой мышцы живота, – *загнутая связка, lig. reflexum*. Овальное отверстие в апоневрозе наружной косой мышцы живота, ограниченное двумя ножками паховой связки, межножковыми волокнами и загнутой связкой, является *поверхностным паховым кольцом, anulus inguinalis superficialis*. Через него у мужчин выходит *семенной канатик, funiculus spermaticus* (рис. 319, 320), а у женщин – *круглая связка матки, lig. teres uteri* (рис. 321) (через него могут выпячиваться внутренние органы, образуя так называемую паховую грыжу). От медиального конца латеральной ножки один мышечный пучок идет кзади и латерально по краю верхней ветви лобковой кости – это *лакунарная связка, lig. lacunare*. Она „закругляет“ острый угол между паховой связкой и лобковой костью.

Позади заднего края наружной косой мышцы живота, над подвздошным гребнем, в стенке туловища расположен участок треугольной формы – *поясничный треугольник, trigonum lumbale* (см. „Мышцы спины“).

Функция: является мышцей брюшного пресса; сокращаясь с одной стороны, вращает туловище в противоположную сторону; двустороннее сокращение при укреплённом тазе тянет грудную клетку и сгибает позвоночный столб.

Иннервация: nn. intercostales (Th_v–

Th_{XII}, L₁), n. iliohypogastricus (Th_{XII}-L₁), n. ilioinguinalis (L₁).

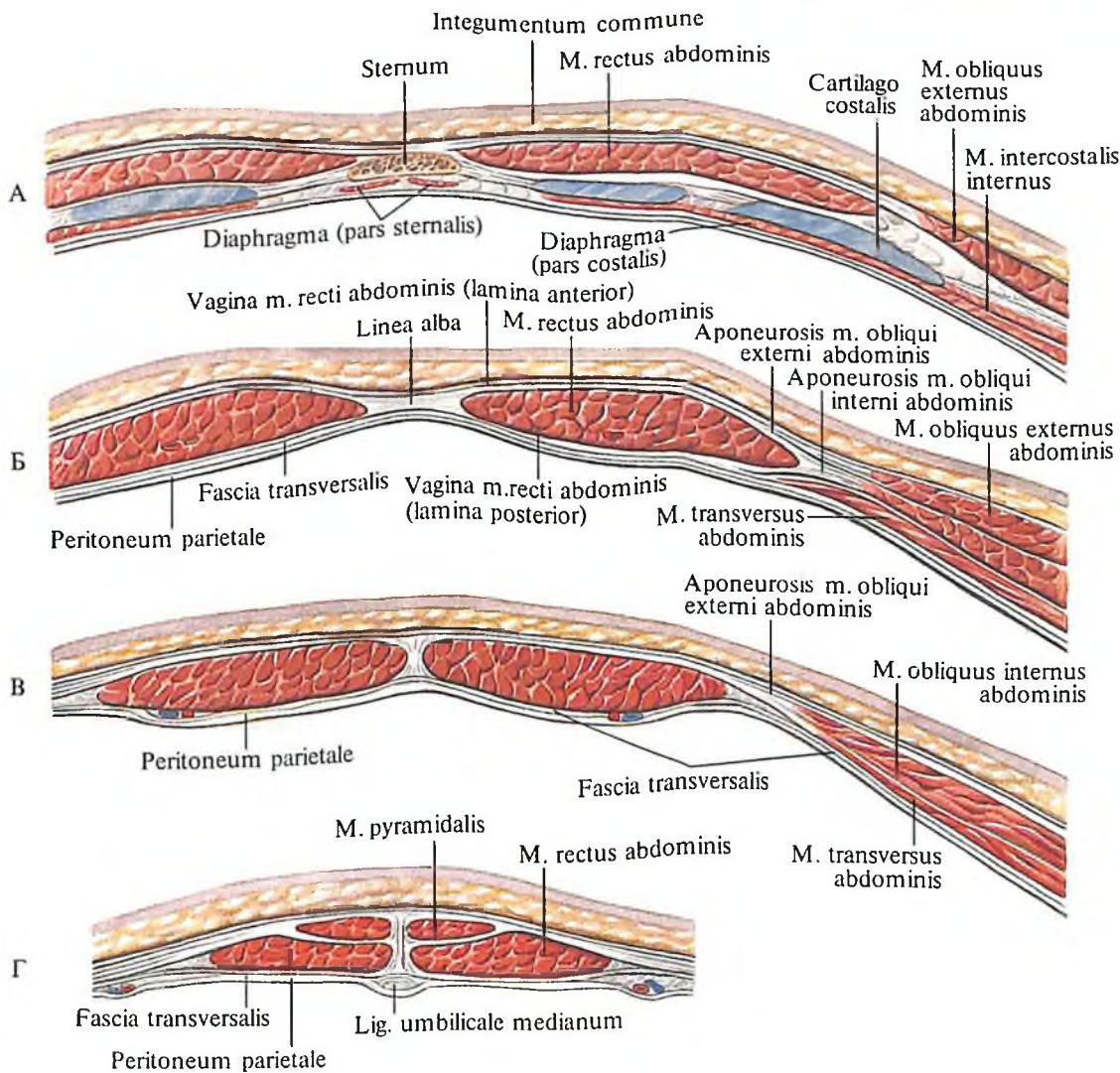
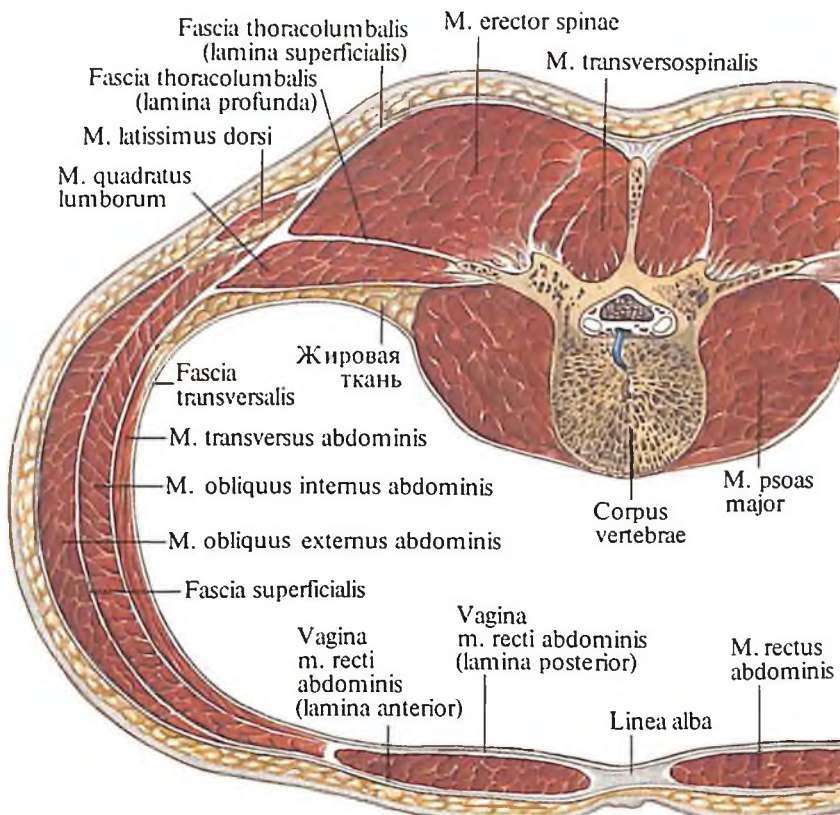
Кровоснабжение: aa. intercostales posteriores, thoracica lateralis, circumflexa ilium superficialis.

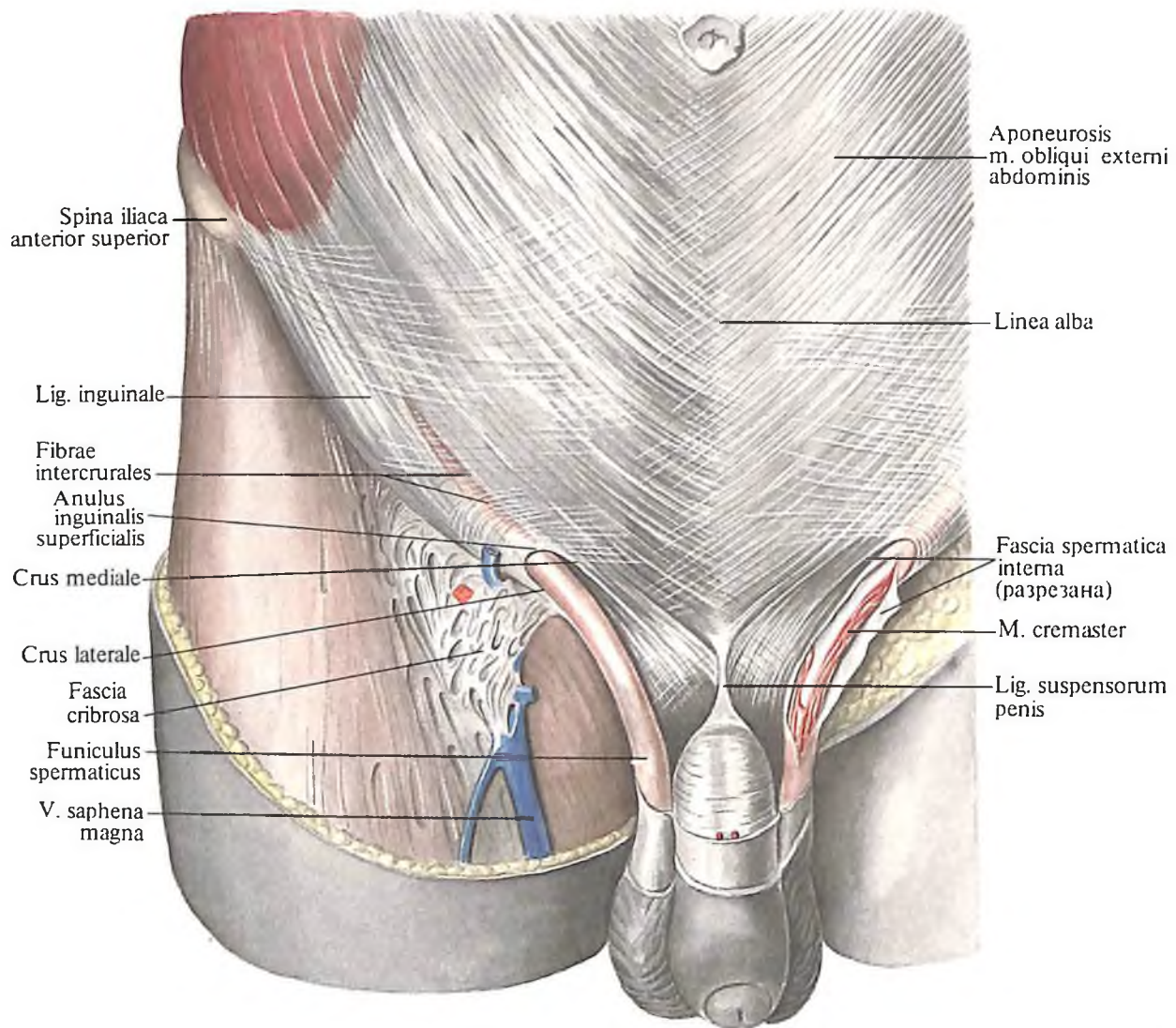
2. *Внутренняя косая мышца живота, m. obliquus internus abdominis* (рис. 322, 323; см. рис. 307-309, 318), – широкая плоская мышца, располагается кнутри от наружной косой мышцы живота, в переднебоковом отделе брюшной стенки. Начинается от наружных 2/3 паховой связки, промежуточной линии подвздошного гребня и от fasciae thoracolumbalis (на месте соединения двух листов фасции). Пучки внутренней косой

318. Мышцы спины и живота.
(Горизонтальный распил на уровне II поясничного позвонка.)

319. Влагалища прямых мышц живота на разных уровнях.
(Горизонтальные разрезы передней стенки живота.)

А – на уровне мечевидного отростка; Б – выше дугообразной линии; В – ниже дугообразной линии; Г – над лобковым симфизом.





320. Паховый канал, *canalis inguinalis*, мужчины; вид спереди.

мышцы веерообразно расходятся, преимущественно в косом направлении снизу и сзади, кверху и кпереди; нижние пучки идут почти горизонтально и косо вниз и вперед. От них отделяются тонкие пучки, спускающиеся по ходу семенного канатика; они входят в состав *мышцы, поднимающей яичко, m. cremaster* (см. рис. 323). Задние пучки внутренней косой мышцы имеют почти вертикальное направление и прикрепляются к наружной поверхности трех-четырёх нижних ребер. Остальные пучки, не доходя до бокового края прямой мышцы живота, переходят в апоневроз, который у наружного края этой мышцы делится на 2 листка, идущих впереди и сзади этой мышцы, и участвует в образовании ее влагалища. При этом апоневроз *m. obliqui externi abdominis* составляет верхние $\frac{2}{3}$ задней стенки влагалища прямой мышцы живота, до уровня, границей которого является дуго-

образная линия, *linea arcuata*. Достигнув срединной линии, пучки переднего и заднего листков, переплетаясь с пучками одноименных листков противоположной стороны, принимают участие в образовании белой линии живота (см. „Влагалище прямой мышцы живота“).

Функция: является мышцей брюшного пресса; сокращаясь с одной стороны, вращает туловище в свою сторону.

Иннервация: nn. intercostales (Th_{VIII}–Th_{XII}), n. iliohypogastricus (Th_{XII}–L_I), n. ilioinguinalis.

Кровоснабжение: aa. intercostales posteriores, epigastrica inferior, epigastrica superior, musculophrenica.

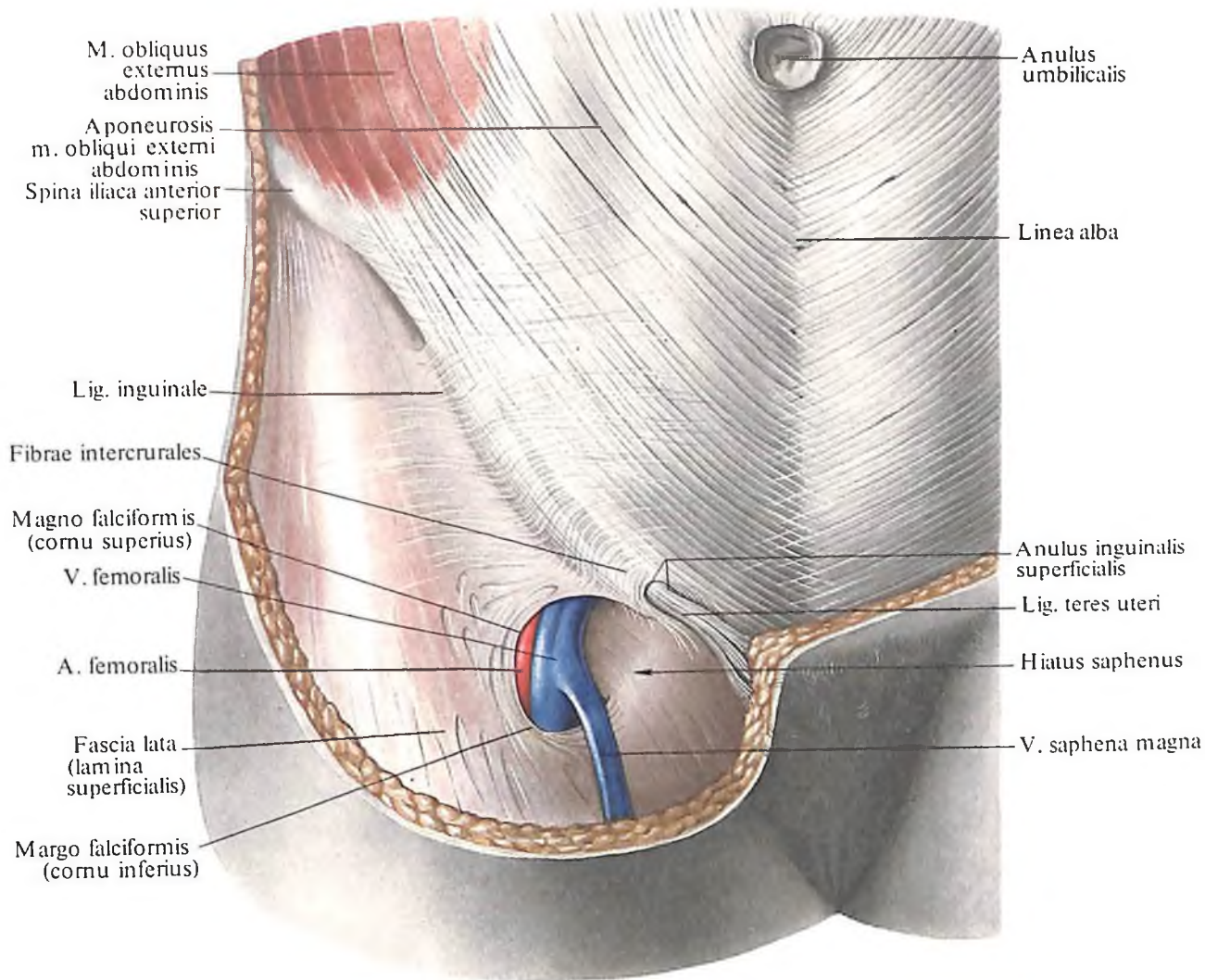
3. *Поперечная мышца живота, m. transversus abdominis* (рис. 324–326; см. рис. 309–311, 315, 318), плоская, широкая, занимает самое глубокое положение в переднебоковом отделе брюшной стенки. Начинается от внутренней поверхности хрящей нижних шести ребер (здесь ее мышечные зубцы вклиниваются между зубцами реберной части диафрагмы), грудопоясничной фасции, внутренней губы подвздошного гребня и от

латеральных $\frac{2}{3}$ паховой связки. Пучки ее следуют горизонтально вперед и, не достигнув наружного края прямой мышцы живота, переходят в апоневроз. При этом выше дугообразной линии апоневроз лежит позади прямой мышцы, а ниже линии переходит на переднюю поверхность прямой мышцы. По срединной линии пучки апоневрозов участвуют в образовании белой линии живота. От нижних отделов поперечной мышцы отделяется небольшое число пучков, присоединяющихся к таким же пучкам от внутренней косой мышцы, образуя с ними мышцу, поднимающую яичко.

Место перехода мышечных пучков поперечной мышцы в сухожильные представляет выпуклую кнаружи линию, расположенную в верхнем отделе позади прямой мышцы, а на остальном протяжении – латеральнее ее наружного края.

Функция: является мышцей брюшного пресса; уплощает стенку живота, сближает нижние отделы грудной клетки.

Иннервация: nn. intercostales (Th_{VII}–Th_{XII}), n. iliohypogastricus, n. ilioinguinalis.



321. Паховый канал, canalis inguinalis, женщины; вид спереди.

Кровоснабжение: aa. intercostales posteriores, epigastricae superior et inferior, musculophrenica.

Мышцы передней стенки живота

1. **Прямая мышца живота, m. rectus abdominis** (см. рис. 309–311, 315, 325, 326), парная, плоская, относится к длинным мышцам живота; залегает в переднем отделе брюшной стенки по сторонам от белой линии живота, которая тянется по срединной линии от мечевидного отростка к лобковому сращению. Прямая мышца живота начинается от хрящей V–VII ребер и от мечевидного отростка; направляясь книзу, суживается и прикрепляется к лобковой кости в промежутке между лобковым симфизом и лобковым бугорком. Поперек мышечных пучков прямой мышцы живота, прерывая их, идут 3–4 сухожильные перемычки, *inter-*

sectiones tendineae. Две из них лежат выше пупочного кольца, одна – на его уровне, а слабо развитая четвертая перемычка – иногда ниже его уровня.

2. **Пирамидальная мышца, m. pyramidalis** (см. рис. 309–311, 319, 323), парная, имеет форму треугольника, размеры ее варьируют. Начинается от лобковой кости, кпереди от места прикрепления прямой мышцы живота; пучки ее, конвергируя, поднимаются кверху и заканчиваются на различных уровнях нижних отделов белой линии.

Обе мышцы, прямая и пирамидальная, заключены во *влагалище прямой мышцы живота, vagina m. recti abdominis* (см. рис. 310, 315, 319, 325), которое образуется апоневрозами широких мышц живота.

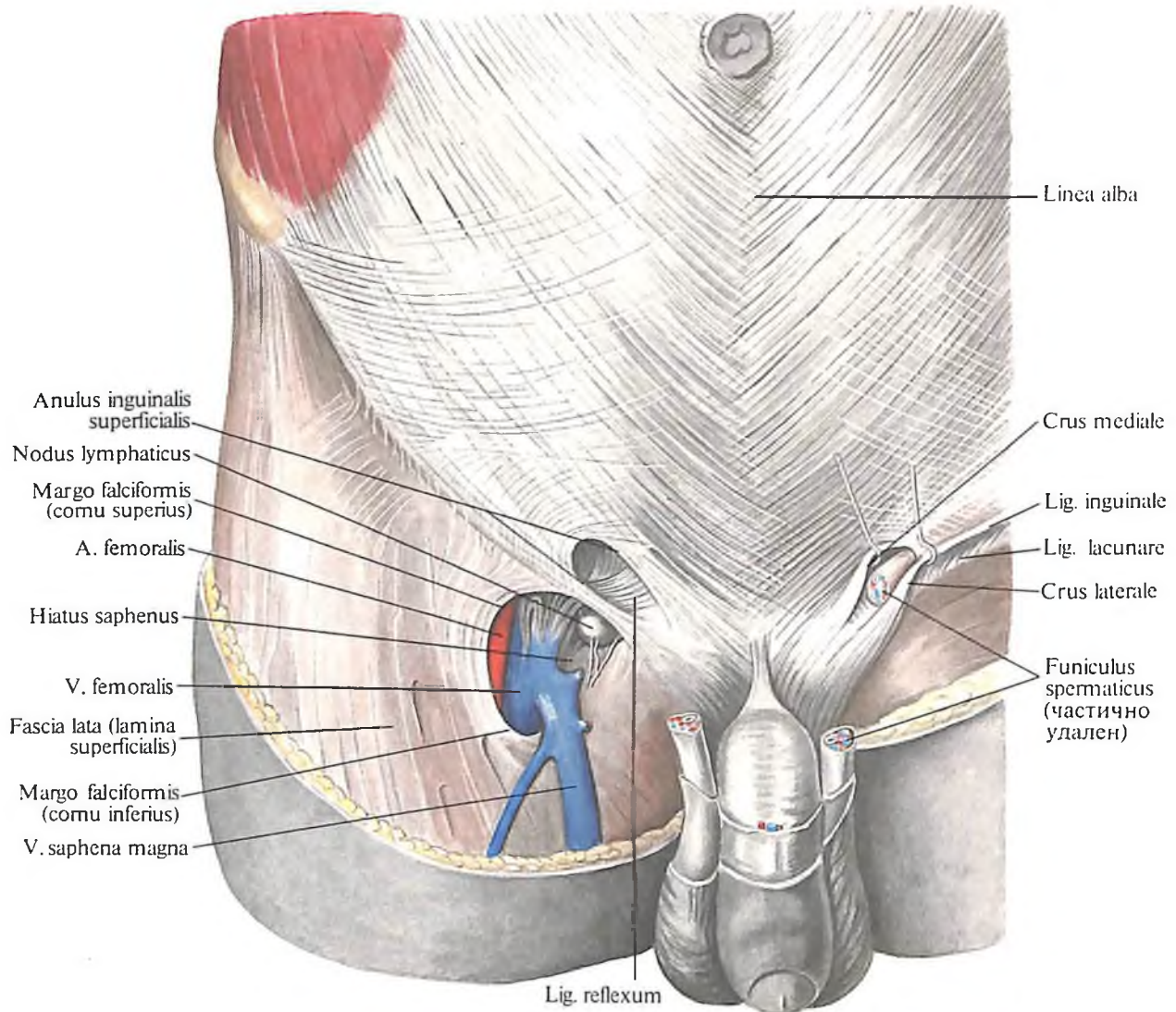
Функция: являются частью брюшного пресса, наклоняют туловище кпереди; пирамидальные мышцы, кроме того, натягивают белую линию живота.

Иннервация: nn. intercostales (Th_v–Th_{xii}), n. iliohypogastricus (Th_{xii}, L₁).

Кровоснабжение: прямая мышца живота – aa. intercostalis, epigastricae superior

et inferior; пирамидальная мышца – aa. stemasterica, epigastrica inferior.

Широкие и длинные мышцы брюшной стенки относятся к мышцам туловища и обуславливают следующие движения: опускают ребра, участвуют таким образом в акте дыхания; изменяют положение позвоночного столба; сокращение всех мышц (кроме поперечной) тянет грудную клетку книзу – позвоночный столб наклоняется кпереди; при одностороннем сокращении происходит боковое сгибание позвоночного столба. При одностороннем сокращении наружной косой мышцы позвоночный столб поворачивается в сторону, противоположную сокращенной мышце, а при сокращении внутренней косой мышцы – в ее сторону. Тонус мышц брюшной стенки и диафрагмы способствует поддержанию внутрибрюшного давления, что имеет значение в удержании органов брюшной полости в определенном положении. При расслаблении тонуса мышц брюшной стенки (атония) наблюдается понижение внутрибрюшного давления и как следствие этого – смещение органов книзу (птозы) под действием собст-



322. Поверхностное паховое кольцо, *anulus inguinalis superficialis*; вид спереди.

венной тяжести с последующим нарушением их функции. Вследствие сокращения мышц брюшной стенки уменьшается емкость брюшной полости, органы подвергаются сдавлению, что помогает их опорожнению (акт дефекации, мочеиспускания, родов). На этом основании мышцы брюшной стенки получили название брюшного пресса.

Мышца задней стенки живота

Квадратная мышца поясницы, *m. quadratus lumborum* (см. рис. 311, 317, 318), парная, плоская, выполняет промежуток между XII ребром и подвздошным гребнем; залегает на задней стенке живота; от глубоких мышц спины ее отделяет *пояснично-грудная фасция, fascia thoracolumbalis*, глубокий листок. Мышца состоит из двух частей – передней и задней. Передняя часть натянута от внутренней губы подвздошного гребня и подвздошно-поясничной связки к XII ребру и грудному позвонку, а также к медиальной дугообразной связке; задняя часть идет от

подвздошного гребня и той же подвздошно-поясничной связки к поперечным отросткам IV–I поясничных позвонков.

Функция: тянет подвздошную кость кверху, а XII ребро – книзу; участвует в боковых сгибаниях поясничной части позвоночного столба; при двустороннем сокращении тянет поясничный отдел позвоночного столба назад.

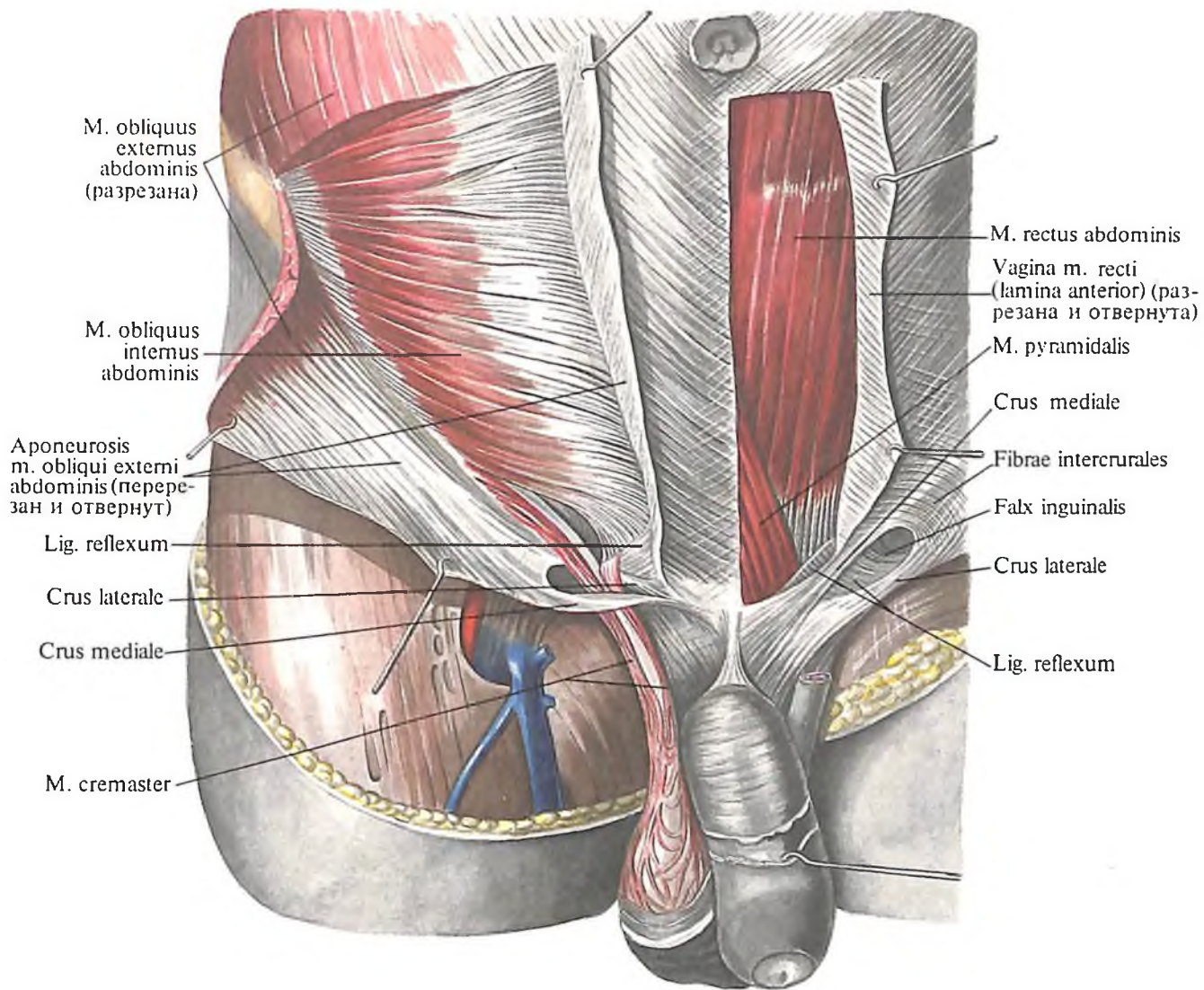
Иннервация: nn. intercostales (Th_{XI}, Th_{XII}), nn. lumbales (Th_{XII}, L_I–L_{III}).

Кровоснабжение: aa. subcostalis, lumbalis, iliolumbalis.

Апоневрозы и фасции живота

Влагалище прямой мышцы живота

Каждая *прямая мышца живота, m. rectus abdominis*, находится во влагалище. **Влагалище прямой мышцы живота, vagina m. recti abdominis** (см. рис. 309, 310, 315, 319, 325, 326), образуется апоневрозами всех трех широких мышц брюшной стенки. Вла-



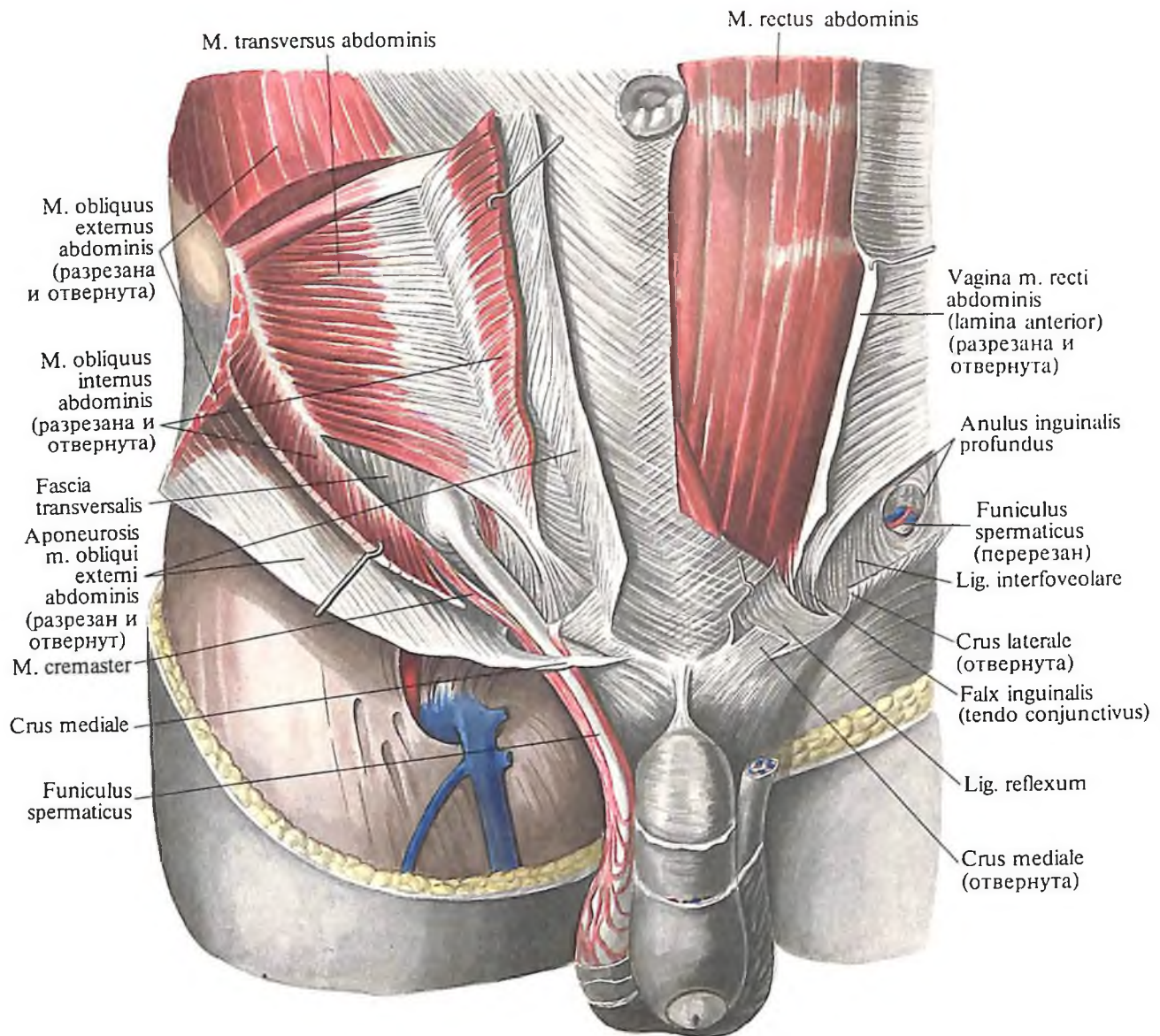
323. Паховый канал, canalis inguinalis; вид спереди.
(Справа нижние отделы наружной косой мышцы живота разрезаны и оттянуты; слева передняя стенка влагалища прямой мышцы живота вскрыта и оттянута.)

галище имеет *переднюю и заднюю пластинки, laminae anterior et posterior*, причем задняя пластинка (стенка) влагалища залегает лишь на уровне верхних $\frac{2}{3}$ прямой мышцы. Снизу ее ограничивает *дугобразная линия, linea arcuata* (см. рис. 310, 325, 326). Дугобразная линия выпуклая кверху, расположена на 4–5 см ниже уровня пупочного кольца.

Выше дугобразной линии передняя стенка влагалища образуется пучками апоневроза наружной косой мышцы живота и передней пластинкой апоневроза внутренней косой мышцы, задняя стенка – задней пластинкой апоневроза внутренней косой мышцы и апоневрозом поперечной мышцы живота, а в самом верхнем отделе – мышечными пучками поперечной мышцы. Ниже дугобразной линии апоневрозы всех трех мышц составляют более плотную переднюю стенку влагалища; задней стенки ниже этой линии влагалище прямой мышцы живота не имеет; здесь остается только *поперечная фасция живота, fascia transversalis*.

Белая линия живота

Белая линия живота, linea alba (см. рис. 304, 319, 320, 321, 325), имеет вид сухожильной полосы, идущей от мечевидного отростка до лобкового сращения. Ширина ее в верхнем отделе брюшной стенки до 1–2 см, книзу она значительно суживается, но становится более толстой. Белая линия образуется переплетающимися пучками апоневрозов всех трех пар широких мышц брюшной стенки. В верхнем отделе, где белая линия более тонкая и широкая, между переплетающимися пучками апоневрозов остаются то более, то менее выраженные щели, которые могут явиться местом образования грыж белой линии живота. Приблизительно посредине белой линии имеется *пупочное кольцо, anulus umbilicalis*, выполненное рыхлой рубцовой тканью, или *пупок, umbilicus, s. umbo*, на месте которого во внутриутробном периоде развития было округлое отверстие, пропускавшее пупочные сосуды (v. et aa. umbilicales). В этом месте часто образуются грыжи.



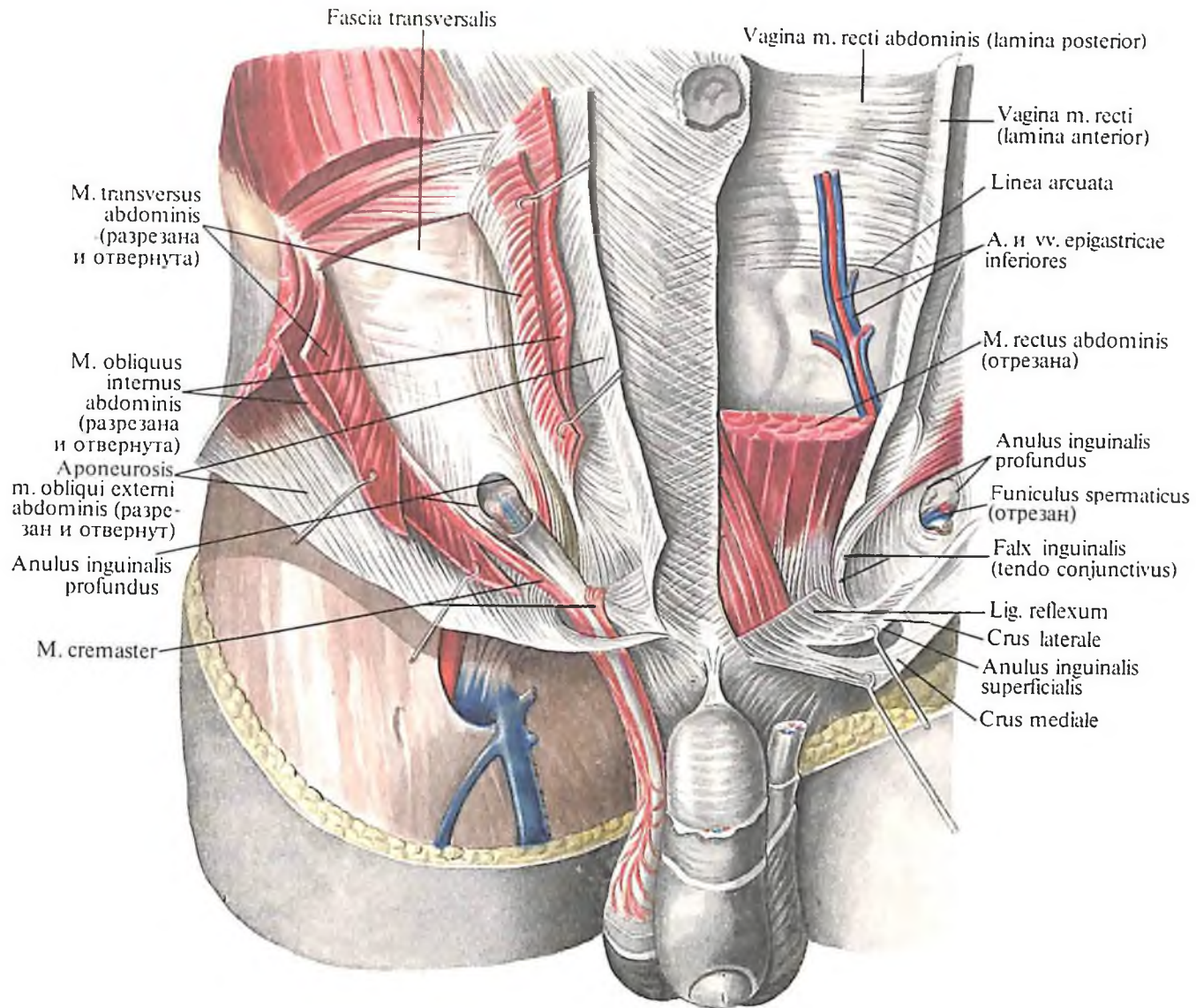
324. Паховый канал, *canalis inguinalis*; вид спереди.

(Справа наружная и внутренняя мышцы живота разрезаны и отвернуты, видны стенки глубокого пахового кольца, *anulus inguinalis profundus*; слева удален семенной канатик, видно поверхностное паховое кольцо, *anulus inguinalis superficialis*.)

Фасции живота

В пределах брюшной стенки под кожей различают *поверхностную фасцию живота* (см. рис. 304, 315, 318). В верхнем отделе брюшной стенки она тонкая, книзу значительно плотнее и содержит эластические волокна. По срединной линии поверхностная фасция срастается с белой линией, а внизу – с паховой связкой. В нижнем отделе, над симфизом, образуются плотные тяжи, называемые связками полового члена, их две: а) *працевидная связка полового члена*, *lig. fundiforme penis*, которая, начавшись от лобкового сращения, дает две ножки, охватывающие с боков половой член, и б) *связка, подвешивающая половой член*, *lig. suspensorium penis* (у женщин – *связка, подвешивающая клитор*, *lig. suspensorium clitoridis*), натянутая от лобкового сращения к тыльной поверхности *penis* (клитор). Эти связки подкрепляются сухожильными пучками мышц живота.

Наиболее выражена в области передне-боковой стенки живота *поперечная фасция, fascia transversalis* (см. рис. 315, 316), которая покрывает внутреннюю поверхность поперечной мышцы живота и внутреннюю поверхность заднего листка влагалища прямой мышцы, а ниже дугообразной линии – внутреннюю, заднюю, поверхность прямой мышцы. Внизу фасция срастается с подвернутым назад и направленным кверху краем паховой связки. В области пупочного кольца поперечная фасция более плотная, а в нижнем отделе белой линии за счет концентрации продольных пучков образует *подпору белой линии, админiculum lineae albae* (см. рис. 314), укрепляющую последнюю. В паховой области поперечная фасция представлена воронкообразным выпячиванием, продолжающимся по ходу семенного канатика в мошонку. Выпячивание окутывает семенной канатик и яичко – это *внутренняя семенная фасция, fascia spermatica interna*, а расширенное овальное углубление на по-

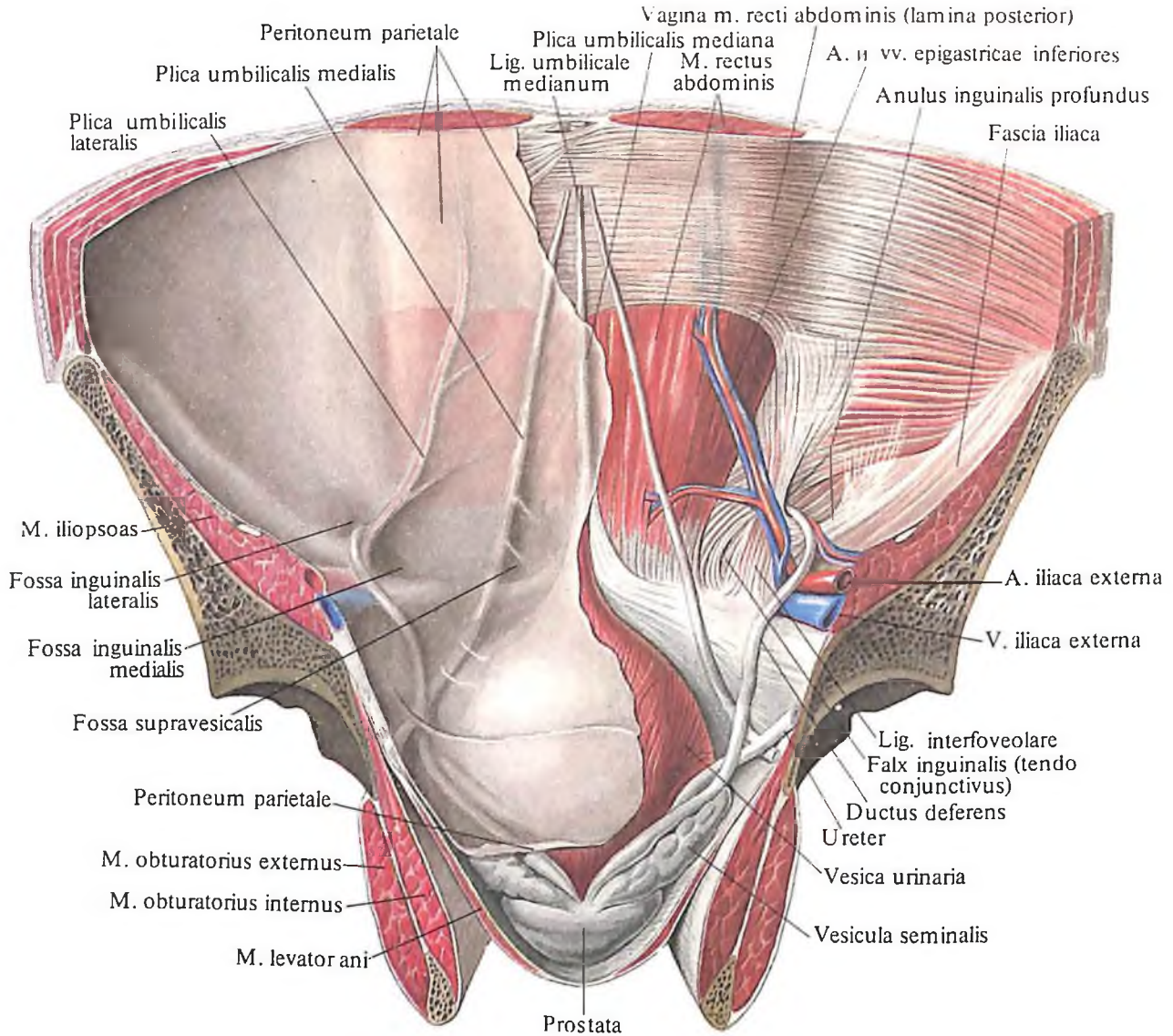


325. Паховый канал, canalis inguinalis; вид спереди.
(Справа видны поперечная фасция, fascia transversalis, и глубокое паховое кольцо.)

верхности поперечной фасции – глубокое паховое кольцо (отверстие пахового канала), *anulus inguinalis profundus*. Медиальный край этого кольца наиболее выражен за счет уплотнения фасции и получил название межъямочковой связки, *lig. interfoveolare*. К внутренней поверхности подбрюшинной фасции прилежит брюшина, *peritoneum*. Брюшина передней стенки живота образует складки, *plisae* (см. рис. 326), соответствующие ходу связок и сосудов в предбрюшинной клетчатке. По срединной линии, от верхушки мочевого пузыря к пупку, направляется непарная срединная пупочная складка, *plica umbilicalis mediana*, которая образуется по ходу облитерированного мочевого хода, *urachus*, зародыша, а облитерированный ход составляет срединную пупочную связку, *lig. umbilicale medianum*. Латеральнее располагается направляющаяся от боковой поверхности мочевого пузыря также к пупочному кольцу парная медиальная пупочная складка, *plica umbilicalis medialis*. Она обра-

зуется по ходу облитерированной пупочной артерии, *a. umbilicalis*, плода. Еще далее кнаружи находится парная латеральная пупочная складка, *plica umbilicalis lateralis*, по ходу нижних надчревных сосудов (*a. et vv. epigastricae inferiores*).

Между складками, в нижнем отделе внутренней поверхности передней брюшной стенки, имеются углубления, называемые ямками: латеральнее латеральной пупочной складки – латеральная паховая ямка, *fossa inguinalis lateralis*, соответствующая глубокому паховому кольцу; между медиальной и латеральной пупочными складками – медиальная паховая ямка, *fossa inguinalis medialis*, соответствующая наружному кольцу пахового канала; между медиальной и срединной пупочными складками – надпузырная ямка, *fossa supravesicalis*. Эти ямки могут явиться местами выпячиваний внутренней стенки (грыж), которые, пройдя брюшную стенку, выходят через наружное паховое кольцо в мошонку.



326. Передняя стенка живота и таза; вид изнутри.

(Справа брюшина, peritoneum, и поперечная фасция удалены, видно глубокое паховое кольцо; слева видны ямки и складки внутренней поверхности передней стенки живота.)

Паховый канал

Паховый канал, *canalis inguinalis* (см. рис. 320–326), имеет вид щели в нижнем отделе брюшной стенки. Он содержит у мужчин семенной канатик, *funiculus spermaticus*, у женщин – круглую связку матки, *lig. teres uteri*.

Канал имеет косое направление. От поверхностного пахового кольца, располагающегося над передним отделом верхней ветви лобковой кости, канал направляется косо латерально кверху и несколько назад к глубокому паховому кольцу, которое находится на 1,0–1,5 см выше середины паховой связки; длина канала 4–5 см.

Стенками пахового канала являются: а) передней – апоневроз наружной косой мышцы живота; б) задней – поперечная фасция живота; в) нижней – желоб паховой связки; г) верхней – нижние края внутренней косой и поперечной мышц живота.

Поверхностное паховое кольцо, *anulus inguinalis superficialis*, располагается над лобко-

вой костью, имеет вид овального отверстия (2,5–3,0 × 1,0–2,5 см). Сверху и снизу его ограничивают соответственно медиальная и латеральная ножки паховой связки, *crus mediale et crus laterale*, латерально – межножковые пучки, *fibrae intercrurales*, медиально и книзу – загнутая связка, *lig. reflexum* (см. рис. 322–325). Отверстие доступно исследованию; при впячивании концом мизинца кожи мошонки кверху и латерально можно прощупать вход в паховый канал. В норме он пропускает лишь конец мизинца; при больших размерах его состояние оценивают как расширение поверхностного пахового кольца.

Глубокое паховое кольцо, *anulus inguinalis profundus*, представляет собой воронкообразное углубление поперечной фасции живота; медиально его ограничивает межъямочковая связка, *lig. interfoveolare* (см. рис. 324, 326). Кнутри от этой связки задняя стенка пахового канала подкреплена волокнами нижнего края апоневроза поперечной мышцы живота, которые, загибаясь

вниз, прикрепляются к бугорку и гребню лобковой кости, образуя *паховый серп (соединительное сухожилие), falx inguinalis (tendo conjunctivus)* (см. рис. 323–326). Медиальнее глубокого пахового кольца залегают сосуды – нижние надчревные артерия и вены, а. et vv. epigastricae inferiores, которые проходят в латеральной пупочной складке, что важно учитывать при рассечении глубокого пахового кольца в случаях ущемления грыж.

МЫШЦЫ И ФАЦИИ ШЕИ

Области шеи

Различают следующие *области шеи, regiones cervicales* (рис. 327, 328; см. рис. 334).

1. *Передняя область шеи, regio cervicalis anterior*, соответствующая *переднему треугольнику шеи, trigonum cervicale anterius*, ограни-

чена краем нижней челюсти и грудино-ключично-сосцевидными мышцами.

2. *Грудино-ключично-сосцевидная область, regio sternocleidomastoidea*, парная, соответствует контурам одноименной мышцы.

Ножками *m. sternocleidomastoidei* и соответствующим краем ключицы ограничивается *малая надключичная ямка, fossa supraclavicularis minor*.

3. *Латеральная область шеи, regio cervicalis lateralis (задний треугольник шеи, trigonum cervicale posterius)*, парная, ограничена спереди задним краем *m. sternocleidomastoidei*, сзади – краем *m. trapezii* и снизу – ключицей. В нижней части этой области располагается *большая надключичная ямка, fossa supraclavicularis major*.

4. *Задняя область шеи (выйная область), regio cervicalis posterior (regio nuchalis)*, ограничена наружными краями *mm. trapezii*; непарная.

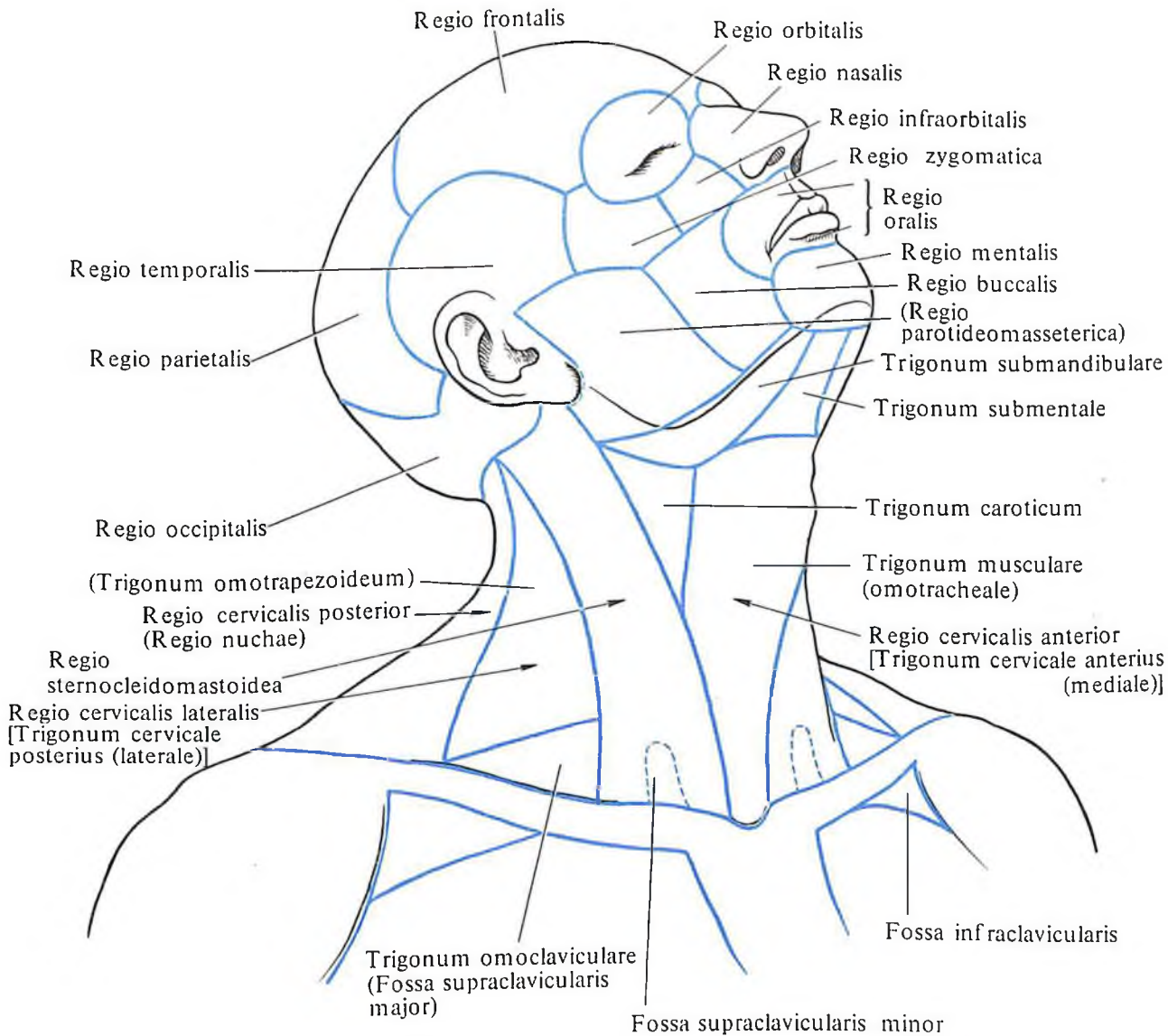
Мышцы шеи

Мышцы шеи, mm. colli, покрывая одна другую, образуют два слоя – поверхностный и глубокий. В каждом слое мышц можно выделить боковую и срединную группы.

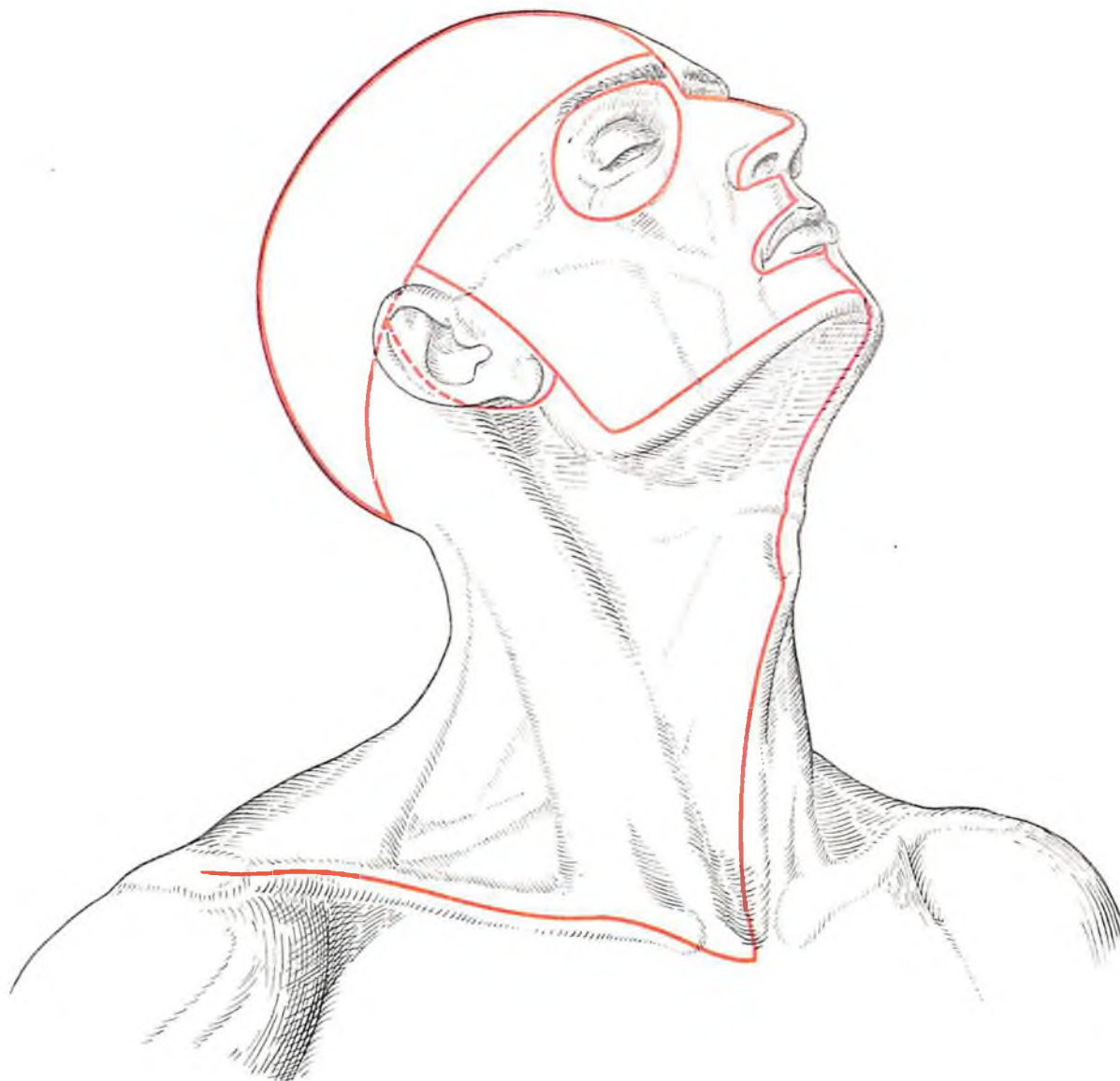
В боковую группу *поверхностного слоя* мышц шеи входят: 1) подкожная мышца шеи и 2) грудино-ключично-сосцевидная мышца.

Срединная группа включает: 1) *надподъязычные мышцы, mm. suprahyoidei*: двубрюшную, шилоподъязычную, челюстно-подъязычную и подбородочно-подъязычную; 2) *подподъязычные мышцы, mm. infrahyoidei*: грудино-подъязычную, грудинощитовидную, щитоподъязычную, мышцу, поднимающую щитовидную железу, и лопаточно-подъязычную.

К *глубоким мышцам* шеи можно отнести следующие: 1) боковая группа: пе-



327. Области головы и шеи.



328. Линии разрезов кожи головы и шеи, наиболее удобные для обнаружения препарлируемых мышц.

редняя лестничная мышца, средняя лестничная мышца, задняя лестничная мышца и наименьшая лестничная мышца; 2) средняя (предпозвоночная) группа: длинная мышца шеи и длинная мышца головы.

Поверхностные мышцы шеи

Боковая группа

1. *Подкожная мышца шеи, platysma* (рис. 329; см. рис. 336), в виде тонкой мышечной пластины располагается под кожей шеи, плотно срастаясь с ней. Мышечные пучки этой мышцы, начинаясь в области груди на уровне II ребра, направляются вверх и медиально. У края нижней челюсти медиальные пучки мышцы переплетаются с пучками одноименной мышцы противоположной стороны и прикрепляются к краю

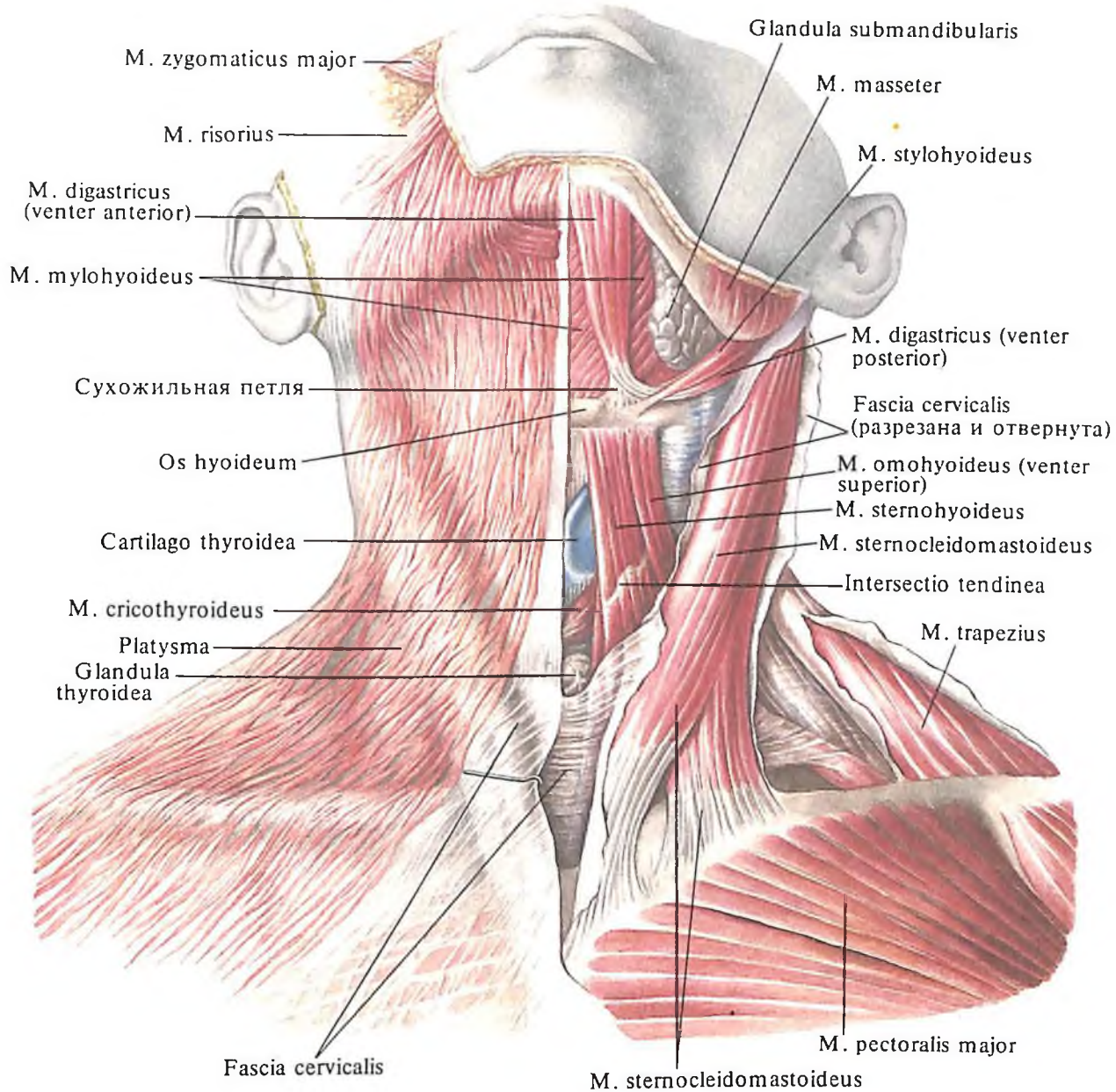
нижней челюсти; латеральные пучки мышцы переходят на лицо, где вплетаются в околоушно-жевательную фасцию и достигают угла рта.

Функция: натягивает кожу шеи и отчасти груди, опускает нижнюю челюсть и оттягивает угол рта кнаружи и книзу.

Иннервация: г. colli (n. facialis).

Кровоснабжение: aa. cervicalis superficialis, facialis.

2. *Грудино-ключично-сосцевидная мышца, m. sternocleidomastoideus* (рис. 330; см. рис. 329, 335, 336), располагается позади (под) platysmatis. Она представляет собой довольно толстый и слегка уплощенный мышечный тяж, который косо спиральнообразно пересекает область шеи от сосцевидного отростка к грудино-ключичному сочленению. Мышца начинается двумя ножками: латеральной – от грудного



329. Мышцы шеи; вид спереди. (Поверхностные мышцы.)

конца ключицы и медиальной – от передней поверхности рукоятки грудины.

Обе ножки соединяются под острым углом таким образом, что пучки медиальной ножки располагаются более поверхностно. Образовавшееся мышечное брюшко направляется вверх и кзади и прикрепляется к сосцевидному отростку височной кости и верхней выйной линии.

Между медиальной и латеральной ножками *m. sternocleidomastoidei* образуется небольшое углубление – *малая надключичная ямка, fossa supraclavicularis minor*, а между медиальными ножками левой и правой грудино-ключично-сосцевидных мышц, над яремной вырезкой рукоятки грудины, – *яремная ямка*.

Функция: при укреплённой грудной клетке одностороннее сокращение мышцы наклоняет голову в свою сторону, а лицо

при этом поворачивается в противоположную сторону; при двустороннем сокращении мышцы голова запрокидывается назад и несколько выдвигается кпереди; при укреплённой голове мышца тянет вверх ключицу и грудину.

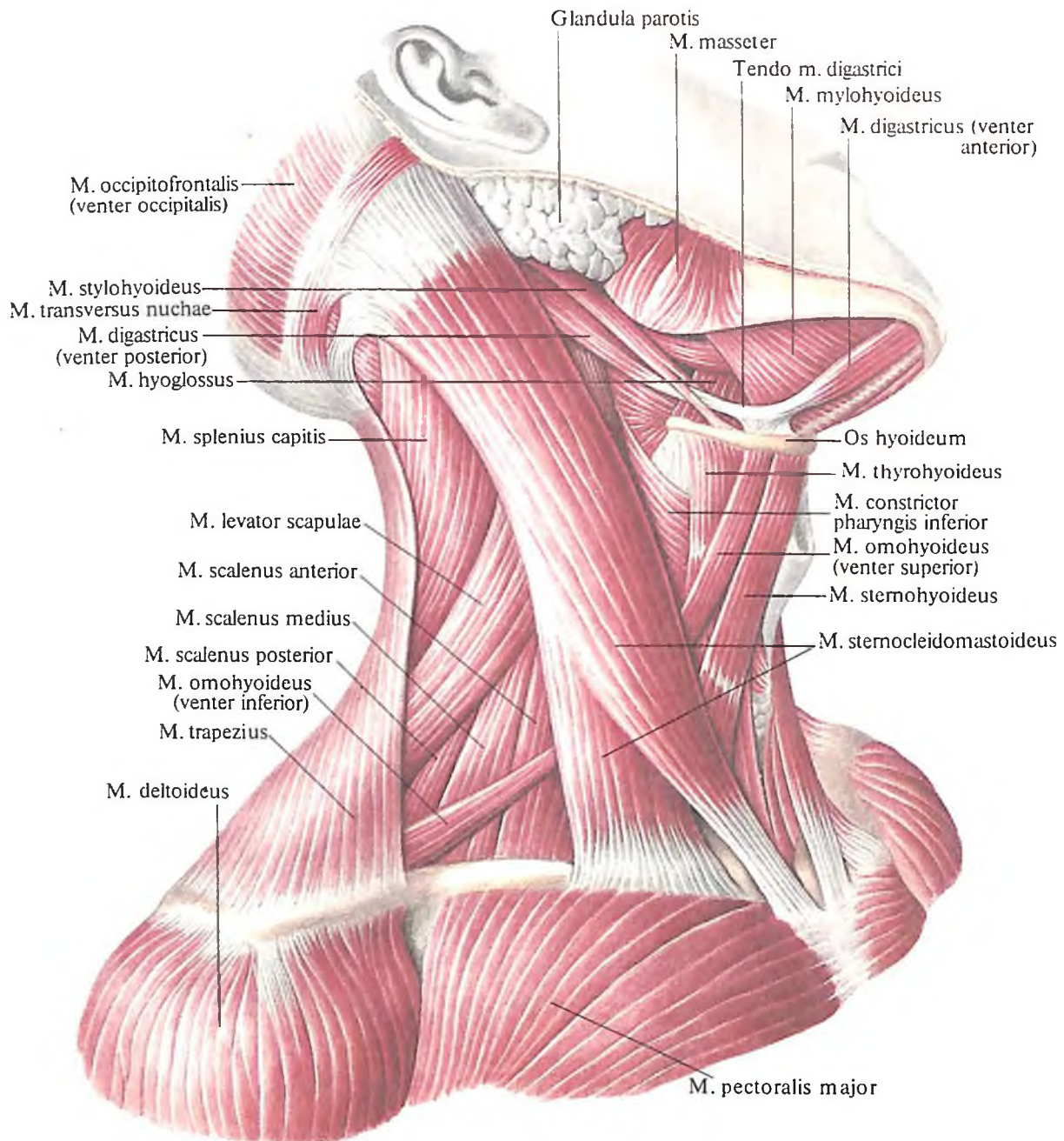
Иннервация: г. externus n. accessorii, n. cervicalis (C_{II}–C_{IV}).

Кровоснабжение: аа. occipitalis, sternocleidomastoidea, thyroidea superior.

Срединная группа

Надподъязычные мышцы. 1. Двубрюшная мышца, *m. digastricus* (рис. 331, 332; см. рис. 329, 330), имеет два брюшка – переднее и заднее, которые соединены между собой сухожилием.

Переднее брюшко, *venter anterior*, начинается от двубрюшной ямки нижней челю-



330. Мышцы шеи; вид справа.

сти, идет назад и вниз и переходит в сухожилие, которое отростком предтрахеальной пластинки фасции шеи укреплено у тела подъязычной кости. Это сухожилие, загигбаясь назад и кверху, переходит в *заднее брюшко*, *venter posterior*, которое прикрепляется к сосцевидной вырезке височной кости. Между обоими брюшками и краем нижней челюсти находится углубление – *поднижнечелюстной треугольник*, *trigonum submandibulare*, в котором залегает поднижнечелюстная железа, *gl. submandibularis*.

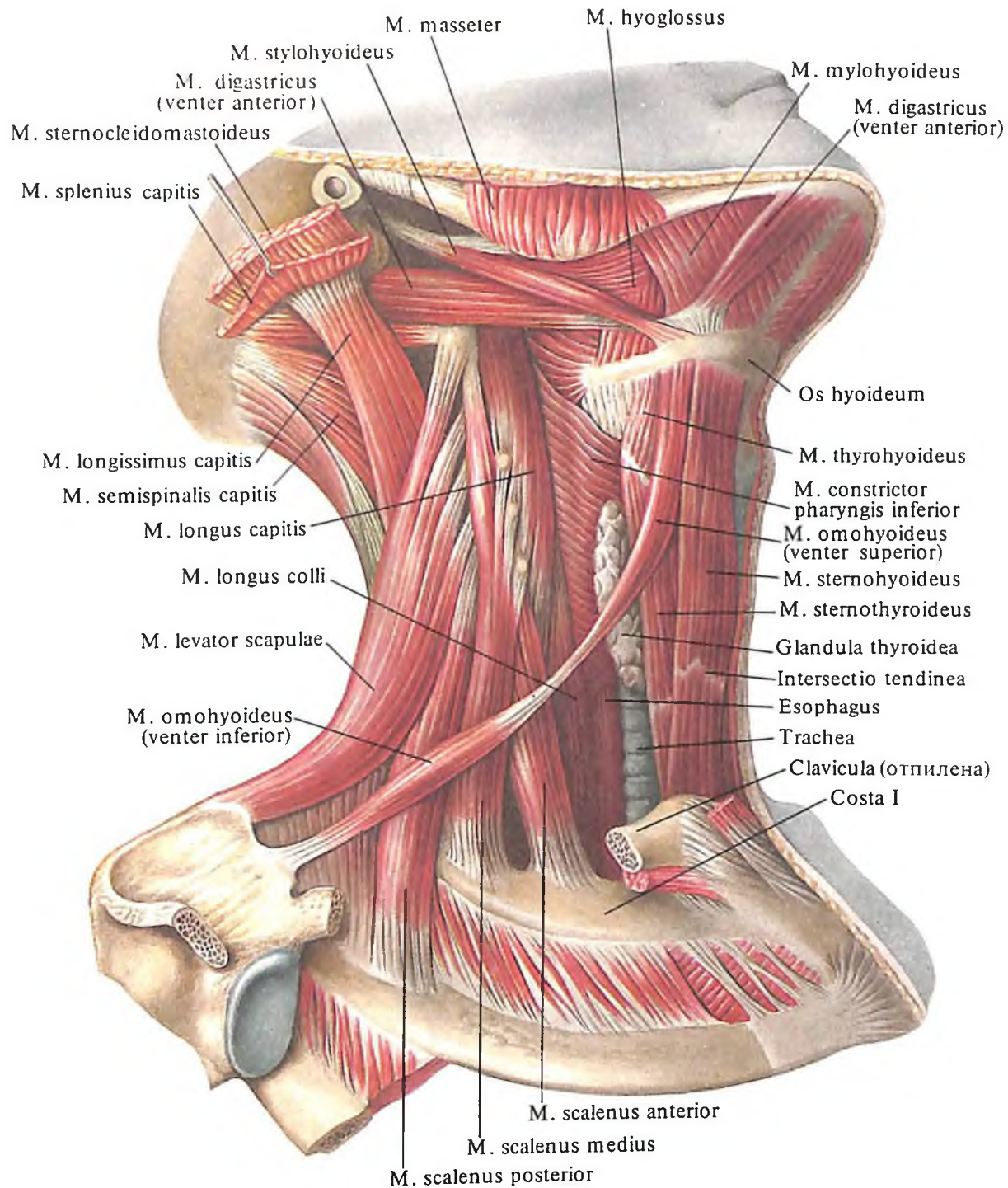
Функция: при укрепленной подъязычной кости опускает нижнюю челюсть; при

укрепленной нижней челюсти тянет подъязычную кость вверх.

Иннервация: переднее брюшко – (n. mylohyoideus n. trigeminus); заднее – г. digastricus (n. facialis).

Кровоснабжение: переднее брюшко – a. submentalis; заднее – aa. occipitalis, auricularis posterior.

2. *Шилоподъязычная мышца*, *m. stylohyoideus* (см. рис. 329–332), имеет тонкое уплощенное брюшко, которое начинается от шиловидного отростка височной кости, идет вперед и вниз и располагается вдоль передней поверхности заднего брюшка дву-



331. Мышцы шеи; вид справа. (Срединная группа и глубокие мышцы, боковая группа.)

брюшной мышцы. Дистальный конец мышцы расщепляется и, охватывая двумя ножками сухожилие двубрюшной мышцы, прикрепляется к телу и большому рогу подъязычной кости.

Функция: тянет подъязычную кость назад, вверх и кнаружи.

Иннервация: г. stylohyoideus (п. facialis).

Кровоснабжение: аа. occipitalis, facialis, г. suprahyoideus а. lingualis.

3. Челюстно-подъязычная мышца, т. mylohyoideus (см. рис. 329–332), плоская, неправильно треугольной формы. Начинается от

челюстно-подъязычной линии нижней челюсти. Пучки мышцы направляются сверху вниз и несколько сзади наперед и на срединной линии встречаются с пучками одноименной мышцы противоположной стороны, образуя шов челюстно-подъязычной мышцы.

Задние пучки мышцы прикрепляются к передней поверхности тела подъязычной кости. Обе челюстно-подъязычные мышцы участвуют в образовании дна полости рта и носят название диафрагмы рта.

Функция: при укрепленной нижней челюсти мышца тянет подъязычную кость

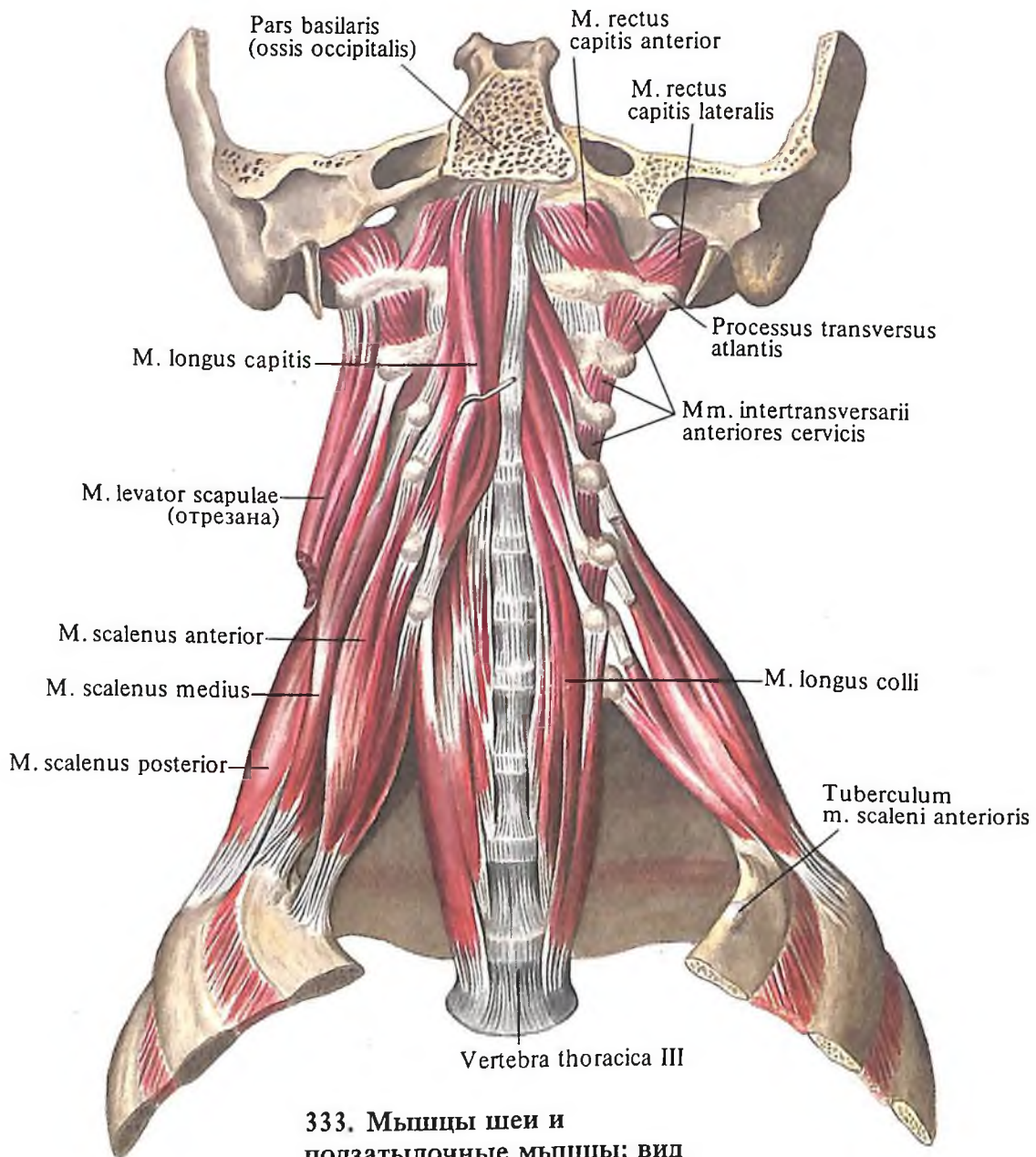
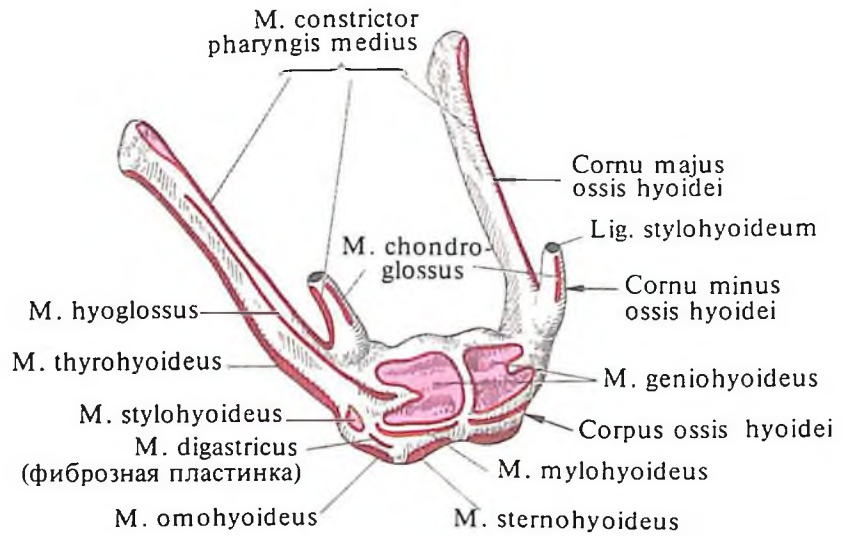
вверх и вперед; при укрепленной подъязычной кости участвует в опускании нижней челюсти.

Иннервация: n. mylohyoideus (n. trigeminus).

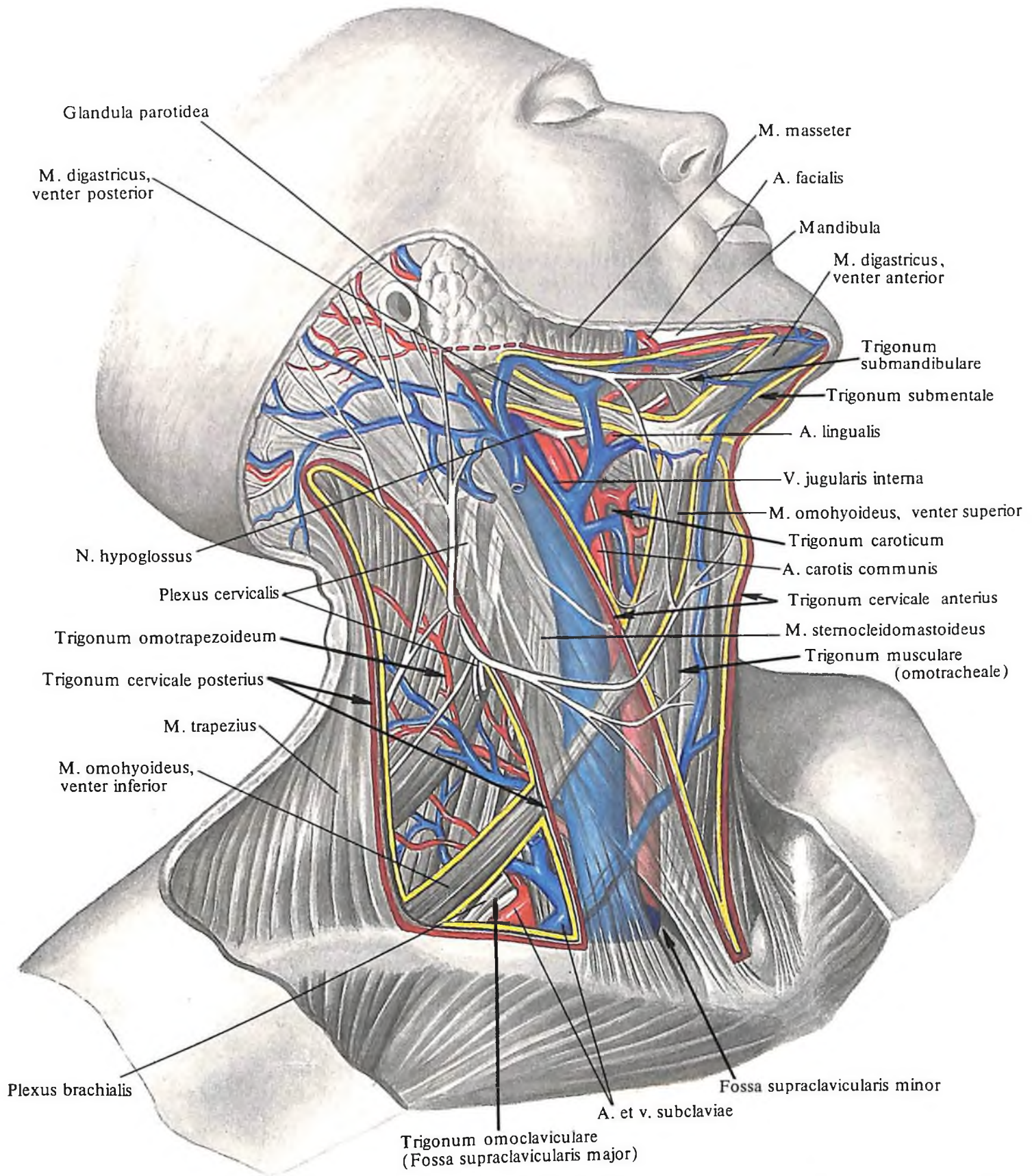
Кровоснабжение: aa. sublingualis, submental.

4. Подбородочно-подъязычная мышца, *m. geniohyoideus* (см. рис. 332, 335, 336), начинается от подбородочной ости нижней челюсти, идет вниз и несколько назад, располагается над *m. mylohyoideus* и прикрепляется

332. Места начала и прикрепления мышц на подъязычной кости (схема).



333. Мышцы шеи и подзатылочные мышцы; вид спереди.



334. Треугольники шеи (полусхематично). (Треугольники обозначены стрелками. Границы треугольников очерчены

коричневой и желтой линиями; показаны отношения основных нервных и кровеносных стволов к треугольникам.)

ется к передней поверхности тела подъязычной кости.

Функция: тянет вперед и вверх подъязычную кость; при укрепленной подъязычной кости участвует в опускании нижней челюсти.

Иннервация: nn. cervicales (C_I–C_{II}).

Кровоснабжение: aa. sublingualis, submentalalis.

Подподъязычные мышцы. 1. *Грудино-подъязычная мышца, m. sternohyoideus* (см. рис. 329–332, 336), тонкая, плоская, начинается от задней поверхности ключицы, суставной капсулы грудино-ключичного сустава и рукоятки грудины. Направляясь вверх, она достигает тела подъязычной кости, где прикрепляется ниже *m. thyrohyoidei*. В этом месте между мышцей и костью располагаются *позадиподъязычная сумка, bursa retrohyoidea*, и *подподъязычная сумка, bursa infrahyoidea*. Иногда в мышце наблюдаются 1–2 поперечно идущие *сухожильные перемычки, intersectiones tendineae*.

Функция: тянет подъязычную кость книзу.

Иннервация: *radix superior ansae cervicalis* (C_I–C_{III}).

2. *Грудино-щитовидная мышца, m. sternothyroideus* (см. рис. 330–332, 336), плоская, располагается позади предыдущей мышцы. Начинается от задней поверхности хряща I ребра и рукоятки грудины, направляется вверх и прикрепляется к косой линии на боковой поверхности щитовидного хряща гортани.

Функция: тянет гортань книзу.

Иннервация: *radix superior ansae cervicalis* (C_I–C_{III}).

3. *Щитоподъязычная мышца, m. thyrohyoideus* (см. рис. 330–332), является как бы продолжением предыдущей мышцы. Начинается от косой линии щитовидного хряща, идет вверх и прикрепляется по краю большого рога подъязычной кости.

Функция: приближает подъязычную кость к гортани; при укрепленной подъязычной кости поднимает гортань.

Иннервация: *r. thyrohyoideus ansae cervicalis* (C_I–C_{II}).

4. *Мышца, поднимающая щитовидную железу, m. levator gl. thyroideae*, непостоянная, представляет собой тонкий мышечный пучок, протянутый по медиальному краю щитоподъязычной мышцы от тела подъязычной кости или от щитовидного хряща к капсуле щитовидной железы (в области ее перешейка, либо боковой, либо пирамидальной доли).

Этот мышечный пучок может отделяться от щитоподъязычной мышцы, или от перстнещитовидной мышцы, или от нижнего констриктора глотки, *m. constrictor pharyngis inferior*.

Функция: подтягивает капсулу и с ней щитовидную железу.

5. *Лопаточно-подъязычная мышца, m. omohyoideus* (см. рис. 329–332, 336), длинная, уплощенной формы, имеет два брюшка – верхнее и нижнее, которые приблизительно на середине длины мышцы соединяются сухожильной перемычкой.

Верхнее брюшко, venter superior, начинается от нижнего края тела подъязычной кости, кнаружи от прикрепления *m. sternohyoidei*, и направляется вниз вдоль наружного края этой мышцы. Затем отклоняется кзади, ложится позади *m. sternocleidomastoidei*, где переходит в сухожильную перемычку. Последняя срастается с фасциальным влагалищем сосудисто-нервного пучка шеи.

Нижнее брюшко, venter inferior, начинается от сухожильной перемычки, выходит из-под наружного края *m. sternocleidomastoidei*, направляется назад и немного книзу и достигает вырезки лопатки, где прикрепляется к верхнему краю лопатки и *lig. transversum scapulae superius*.

Функция: при укрепленной лопатке тянет подъязычную кость книзу и кнаружи, а также оттягивает влагалище сосудисто-нервного пучка шеи, расширяя при этом просвет внутренней яремной вены, *v. jugularis interna*.

Иннервация: *radix superior ansae cervicalis* (C_I–C_{III}).

Кровоснабжение: все мышцы, лежащие ниже подъязычной кости, снабжаются кровью из aa. *thyroidea inferior, cervicalis superficialis*.

Глубокие мышцы шеи

Боковая группа

1. *Передняя лестничная мышца, m. scalenus anterior* (рис. 333; см. рис. 330, 331), начинается от передних бугорков III–VI шейных позвонков, направляется вниз и вперед и прикрепляется к *tuberculum m. scaleni anterioris* I ребра.

Функция: при укрепленном позвоночном столбе тянет I ребро кверху; при укрепленной грудной клетке и одностороннем сокращении наклоняет шейный отдел позвоночного столба в свою сторону, а при двустороннем сокращении – вперед.

Иннервация: nn. cervicales (C_V–C_{VII}).

Кровоснабжение: aa. *cervicalis ascendens, thyroidea inferior*.

2. *Средняя лестничная мышца, m. scalenus medius* (см. рис. 330, 331, 333), начинается от передних бугорков шести верхних шейных позвонков, направляется вниз позади передней лестничной мышцы и прикрепляется к верхней поверхности I ребра, позади бо-

розды подключичной артерии. Над указанной бороздой, между передней и средней лестничными мышцами, имеется треугольная щель, в которой залегают подключичная артерия, *a. subclavia*, и нервные стволы плечевого сплетения, nn. *plexus brachialis*.

Функция: при укрепленном позвоночном столбе поднимает I ребро; при укрепленной грудной клетке наклоняет шейный отдел позвоночного столба вперед.

Иннервация: nn. cervicales (C_{III}–C_{VIII}).

Кровоснабжение: aa. *vertebralis, cervicalis profunda*.

3. *Задняя лестничная мышца, m. scalenus posterior* (см. рис. 330, 331, 333), начинается от задних бугорков V–VI (иногда выступающего) шейных позвонков, направляется вниз позади средней лестничной мышцы и прикрепляется к наружной поверхности II ребра.

Функция: при укрепленном позвоночном столбе поднимает II ребро; при укрепленной грудной клетке и двустороннем сокращении наклоняет шейный отдел позвоночного столба вперед.

Иннервация: nn. cervicales (C_{VII}–C_{VIII}).

Кровоснабжение: aa. *cervicalis profunda et transversa colli, intercostalis posterior I (truncus costocervicalis)*.

4. *Наименьшая лестничная мышца, m. scalenus minimus*, непостоянная, располагается несколько кнутри от *m. scalenus anterior*. Начинается от поперечного отростка III шейного позвонка и прикрепляется на внутреннем крае I ребра впереди *tuberculum m. scaleni anterioris* и к куполу плевры.

Функция: при укрепленном позвоночном столбе тянет кверху I ребро и купол плевры.

Иннервация: nn. cervicales (C_V–C_{VII}).

Кровоснабжение: *a. cervicalis ascendens*.

Срединная группа

1. *Длинная мышца шеи, m. longus colli* (см. рис. 333, 336), занимает переднебоковую поверхность тел позвонков – от атланта до III–IV грудных позвонков. Средние отделы мышцы несколько расширены. Мышечные пучки имеют различную длину, поэтому в мышце различают три части:

а) *медиально-вертикальная часть* начинается от тел позвонков на протяжении от V шейного до III грудного и, поднимаясь вверх и медиально, прикрепляется к передней поверхности тел III–II шейных позвонков и *tuberculum anterius atlantis*;

б) *верхняя косая часть* идет от передних бугорков реберно-поперечных отростков II–V шейных позвонков к телу II шейного позвонка и *tuberculum anterius atlantis*;

в) *нижняя косая часть* начинается от тел трех верхних грудных позвонков, направляется вверх и латерально и прикрепляется к передним бугоркам реберно-поперечных отростков трех нижних шейных позвонков (V–VII).

Функция: наклоняет шейный отдел позвоночного столба вперед и в свою сторону.

Иннервация: nn. cervicales (C_{III}–C_{VIII}).

Кровоснабжение: aa. vertebralis, cervicalis ascendens et cervicalis profunda.

2. *Длинная мышца головы, m. longus capitis* (см. рис. 333), начинается от передних бугорков III–VI шейных позвонков, направляется вверх и прикрепляется к нижней по-

верхности базилярной части затылочной кости, несколько кзади от глоточного бугорка.

Функция: наклоняет голову и шейный отдел позвоночного столба вперед.

Иннервация: nn. cervicales (C_I–C_{IV}).

Кровоснабжение: aa. vertebralis, cervicalis profunda.

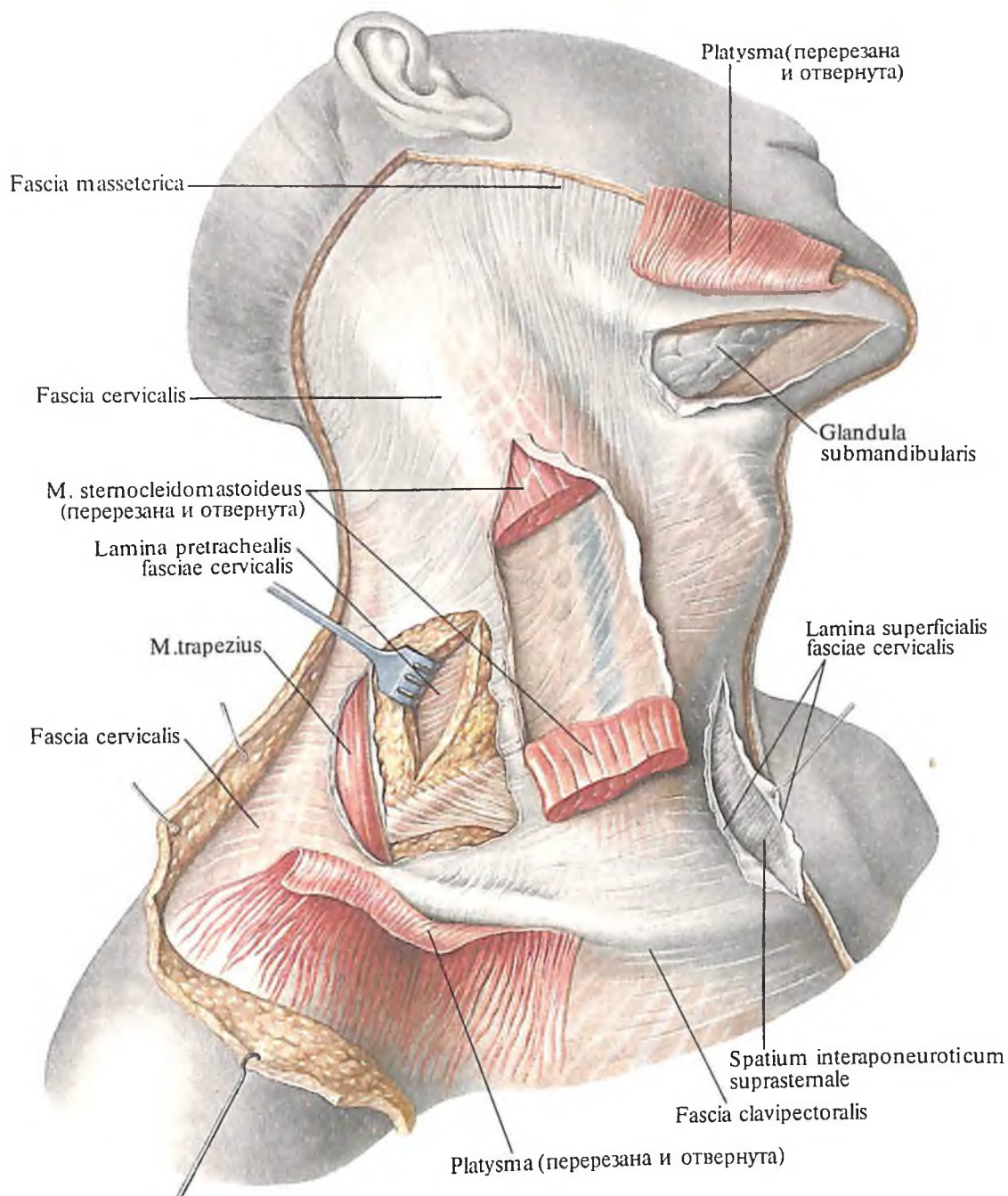
Треугольники шеи

Каждая половина шеи по бокам от срединной линии, проведенной от подбородка до яремной вырезки, делится грудино-ключично-сосцевидной мышцей на два тре-

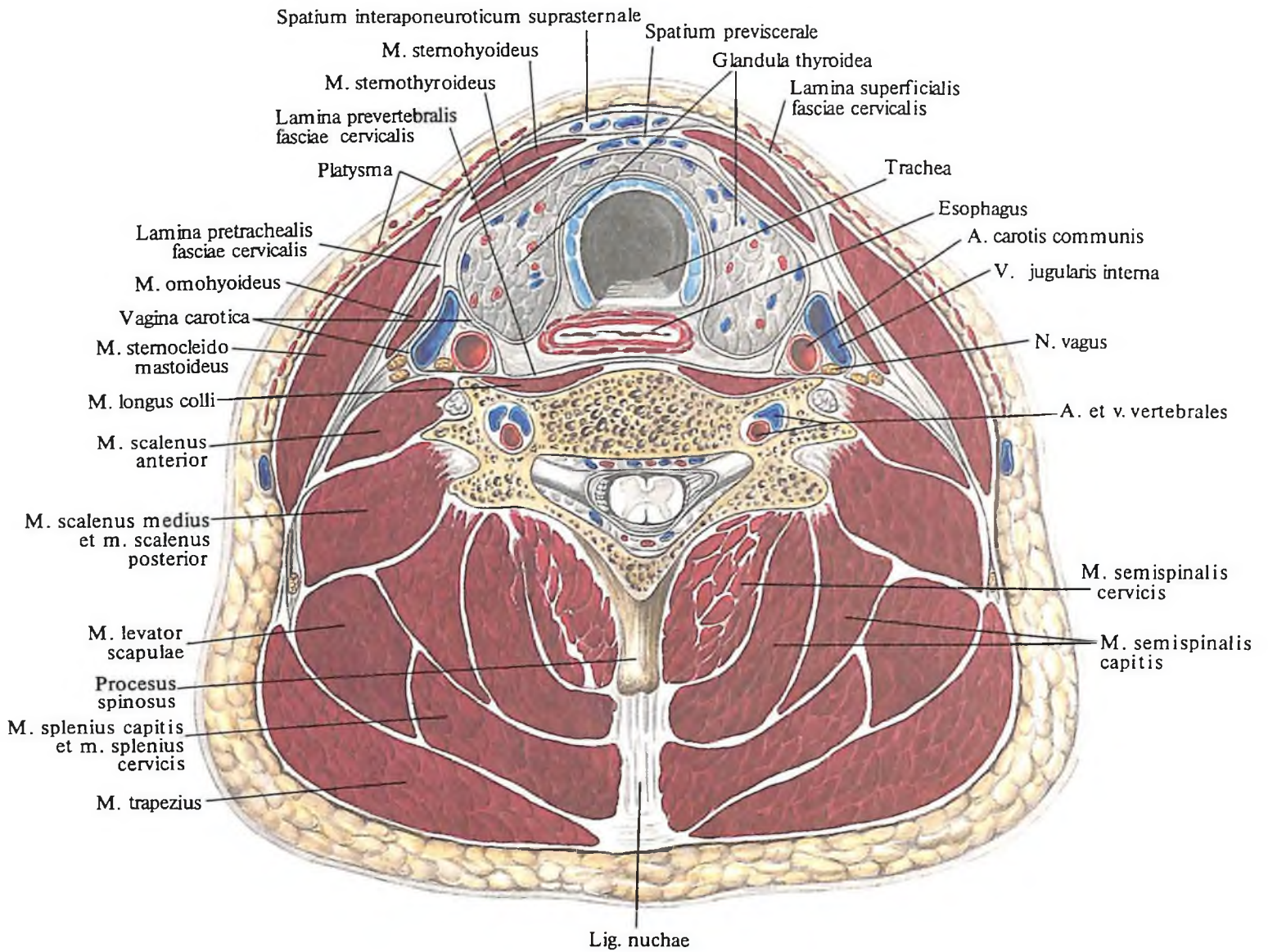
угольника – передний и задний (рис. 334; см. рис. 327).

Передний треугольник шеи, trigonum cervicale anterius, ограничен нижним краем нижней челюсти, срединной линией шеи и передним краем грудино-ключично-сосцевидной мышцы. Передний треугольник шеи совпадает с границами *передней области шеи, regio cervicalis anterior*.

Задний треугольник шеи, trigonum cervicale posterius, ограничен задним краем грудино-ключично-сосцевидной мышцы, ключицей и краем трапециевидной мышцы. Он совпадает с *латеральной областью шеи, regio cervicalis lateralis*.



335. Фасции шеи; вид справа.



336. Мышцы и фасции шеи.
(Горизонтальный распил шеи на уровне VII шейного позвонка.)

Каждый из указанных треугольников посредством мышц шеи делится на ряд меньших треугольников.

Передний треугольник шеи двубрюшной мышцей и верхним брюшком лопаточно-подъязычной мышцы делится на:

1) *поднижнечелюстной треугольник*, *trigonum submandibulare*, ограничен передним и задним брюшками двубрюшной мышцы и нижним краем нижней челюсти;

2) *сонный треугольник*, *trigonum caroticum*, ограничен задним брюшком двубрюшной мышцы, верхним брюшком лопаточно-подъязычной мышцы и передним краем грудино-ключично-сосцевидной мышцы;

3) *лопаточно-трахеальный треугольник*, *trigonum ototracheale (musculare)*, сверху ограничен верхним брюшком лопаточно-подъязычной мышцы, сзади – передненижним краем грудино-ключично-сосцевидной мышцы и спереди – срединной линией

шеи, совпадающей с длинной осью трахеи;

4) *подподбородочный треугольник*, *trigonum submentale*, составляют передние брюшки двубрюшной мышцы, а снизу – верхний край подъязычной кости, причем срединная линия шеи делит его на две части.

Задний треугольник шеи включает:

1) *лопаточно-ключичный треугольник*, *trigonum omoclaviculare*, ограничен задним краем грудино-ключично-сосцевидной мышцы, ключицей и нижним брюшком лопаточно-подъязычной мышцы; треугольник соответствует большой надключичной ямке;

2) *лопаточно-трапецевидный треугольник*, *trigonum ototrapezoideum*, ограничен сзади краем трапецевидной мышцы, спереди – задним краем грудино-ключично-сосцевидной мышцы и снизу – краем ключицы.

Фасции шеи

В области шеи имеется *шейная фасция, fascia cervicalis*, в которой различают три пластинки. *Поверхностная пластинка, lamina superficialis*, окружает, наподобие чулка, все мышцы шеи и поднижнечелюстную железу, *gl. submandibularis*; *предтрахеальная пластинка, lamina pretrachealis*, образует влагалище для мышц, лежащих ниже подъязычной кости; *предпозвоночная пластинка, lamina prevertebralis*, образует влагалище для предпозвоночной группы мышц (рис. 335, 336; см. рис. 329).

1. *Поверхностная пластинка, lamina superficialis*, в передних отделах является непосредственным продолжением собственной фасции груди. Нижний отдел фасции укреплен на переднем крае ключиц и рукоятке грудины. Поднимаясь вверх, фасция расщепляется, образуя влагалище для грудно-ключично-сосцевидных мышц, а достигнув подъязычной кости, прикрепляется к ней и переходит на группу мышц шеи, лежащую выше подъязычной кости. Образовав влагалище для указанной группы мышц и поднижнечелюстной железы, поверхностная пластинка продолжается на лицо. При этом она переходит в *жевательную фасцию и фасцию околоушной железы, fascia masseterica et fascia parotidea*.

В задних отделах шеи поверхностная пластинка переходит в собственную фасцию плеча и спины. У наружного края *m. trapezius* она расщепляется и, окружая эту мышцу, прикрепляется к *lig. nuchae*, достигая сверху *linea nuchae superior et protuberantia occipitalis externa*.

2. *Предтрахеальная пластинка, lamina pretrachealis*, начинается от задней поверхности ключиц и рукоятки грудины и, поднимаясь вверх, образует влагалище для группы мышц, лежащих ниже подъязычной кости. Верхние отделы этой пластинки на уровне подъязычной кости срастаются с поверхностной пластинкой. У заднего края *m. sternocleidomastoideus* предтрахеальная пластинка срастается с поверхностной пластинкой. Участок *lamina pretrachealis*, расположенный между двумя лопаточно-подъязычными мышцами и ограниченный сверху подъязычной костью, а внизу ключицами и рукояткой грудины, отличается плотностью и образует лопаточно-ключичный апоневроз.

3. *Предпозвоночная пластинка, lamina prevertebralis*, начинается от основания черепа, идет вниз, покрывая предпозвоночную группу мышц шеи. Наружные ее отделы срастаются с *processus costalis* шейных позвонков. Таким образом, пластинка вместе с шейными позвонками образует костно-фиброзное влагалище для указанной

группы мышц. Нижние отделы пластинки примерно на уровне III грудного позвонка переходят во внутрigrудную фасцию, *fascia endothoracica*. По периферии фасция переходит на лестничные мышцы.

Между фасциями шеи, а также между ними и внутренними органами образуются пространства, заполненные рыхлой клетчаткой.

1. *Надгрудное межпозвоночное пространство, spatium interaponeuroticum suprasternale*, располагается над яремной вырезкой рукоятки грудины, между поверхностной и предтрахеальной пластинками фасции шеи. Это пространство продолжается в правое и левое боковые углубления, располагающиеся позади *m. sternocleidomastoideus*.

2. *Предвисцеральное пространство, spatium previscerale*, находится между предтрахеальной пластинкой шейной фасции и внутренними органами шеи.

3. *Позадивисцеральное пространство, spatium retroviscerale*, образуется между предпозвоночной пластинкой фасции шеи и внутренними органами шеи.

В СССР приводится также описание фасций шеи по классификации В. Н. Шевкуненко, который выделяет 5 фасций: 1) поверхностную, соответствующую поверхностной фасции других частей тела. Она образует влагалище для подкожной мышцы шеи; 2) собственную, соответствующую собственным фасциям других частей тела и поверхностной пластинке по Международной анатомической номенклатуре; 3) лопаточно-ключичную, соответствующую предтрахеальной пластинке; 4) внутришейную (в ней различают пристеночную и висцеральную пластинки, ограничивающие предвнутренностное и позадивнутренностное клетчаточные пространства; 5) предпозвоночную.

МЫШЦЫ И ФАСЦИИ ГОЛОВЫ

ОБЛАСТИ ГОЛОВЫ

1. *Лобная область, regio frontalis*, непарная, в передних отделах доходит до лобно-носового шва (корень носа) и надглазничных краев, сзади граничит с теменной областью, а с боков – с височными областями.

2. *Теменная область, regio parietalis*, непарная, соответствует контурам теменных костей.

3. *Затылочная область, regio occipitalis*, непарная, начинается сзади от теменной области и доходит до задней области шеи.

4. *Височная область, regio temporalis*, парная, располагается на боковой поверхности головы книзу от теменной области и соответствует контурам чешуйчатой части височной кости.

ОБЛАСТИ ЛИЦА

1. *Область глазницы, regio orbitalis*, парная, соответствует границам глазниц (см. рис. 327).

2. *Область носа, regio nasalis*, непарная, соответствует контурам наружного носа.

3. *Подглазничная область, regio infraorbitalis*, парная, расположена снаружи от носовой области, ниже глазничной; сзади граничит со скуловой областью, а снизу – со щечной областью.

4. *Скуловая область, regio zygomatica*, парная, соответствует контурам тела скуловой кости.

5. *Щечная область, regio buccalis*, парная, отграничена от носовой и ротовой областей носогубной бороздой, *sulcus nasolabialis*. задний край ее достигает околоушно-жевательной области, а нижней границей области является край нижней челюсти.

6. *Область рта, regio oralis*, непарная, граничит сверху с носовой, снизу – с подбородочной, а по бокам – со щечными областями.

7. *Подбородочная область, regio mentalis*, непарная, отделяется от ротовой области подбородочно-губной бороздой, *sulcus mentolabialis*.

8. *Околоушно-жевательная область, regio parotideomasseterica*, парная, ограничена сверху подглазничной областью, спереди – щечной, а снизу достигает угла нижней челюсти.

МЫШЦЫ ГОЛОВЫ

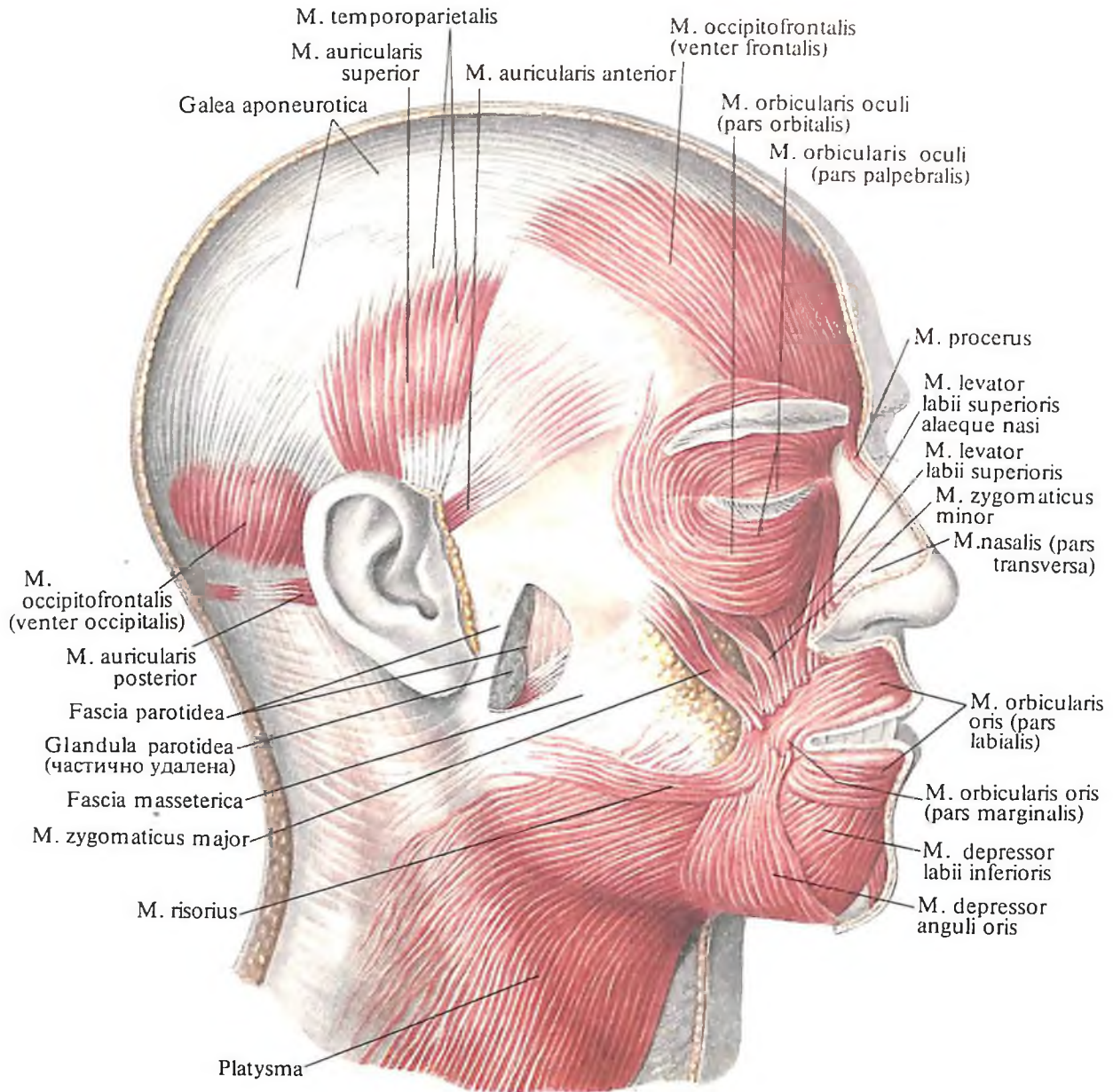
Мышцы головы, mm. capitis, как генетически, так и функционально можно разделить на 4 группы: мышцы свода черепа, мышцы лица, жевательные и подзатылочные мышцы.

Мышцы свода черепа объединяются в *надчерепную мышцу, m. epicranius*.

Мышцы лица, mm. faciales, развиваются из второй жаберной дуги. Они располагаются под кожей и в отличие от других скелетных мышц лишены фасций. Большинство мимических мышц начинается на костях головы или ее фасциях и вплетается в толщу кожи.

Мышцы лица, сокращаясь, смещают определенные участки кожи и тем самым придают лицу разнообразные выражения – обуславливают мимику, поэтому их называют мимическими.

Мимические мышцы группируются преимущественно вокруг естественных отверстий лица (наружные слуховые отверстия, глазные щели, ротовая щель, ноздри). Эти отверстия под действием мимических мышц либо уменьшаются до полного закрытия, либо увеличиваются, т. е. расширя-



337. Мышцы головы; вид справа.
(Мышцы лица.)

ются. В соответствии с этим все мимические мышцы делят на 3 группы: мышцы, окружающие глазную щель; мышцы, окружающие ротовую щель; мышцы, окружающие ноздри.

Жевательные мышцы, *mm. masticatores*, развиваются из первой жаберной дуги. Сокращаясь, они смещают нижнюю челюсть и тем самым обуславливают акт жевания. Жевательные мышцы имеют подвижную точку (прикрепление) на нижней челюсти, а неподвижную точку (начало) – на костях черепа.

Жевательных мышц 4 пары: 1) жевательная мышца; 2) височная мышца; 3) латеральная крыловидная мышца; 4) медиальная крыловидная мышца.

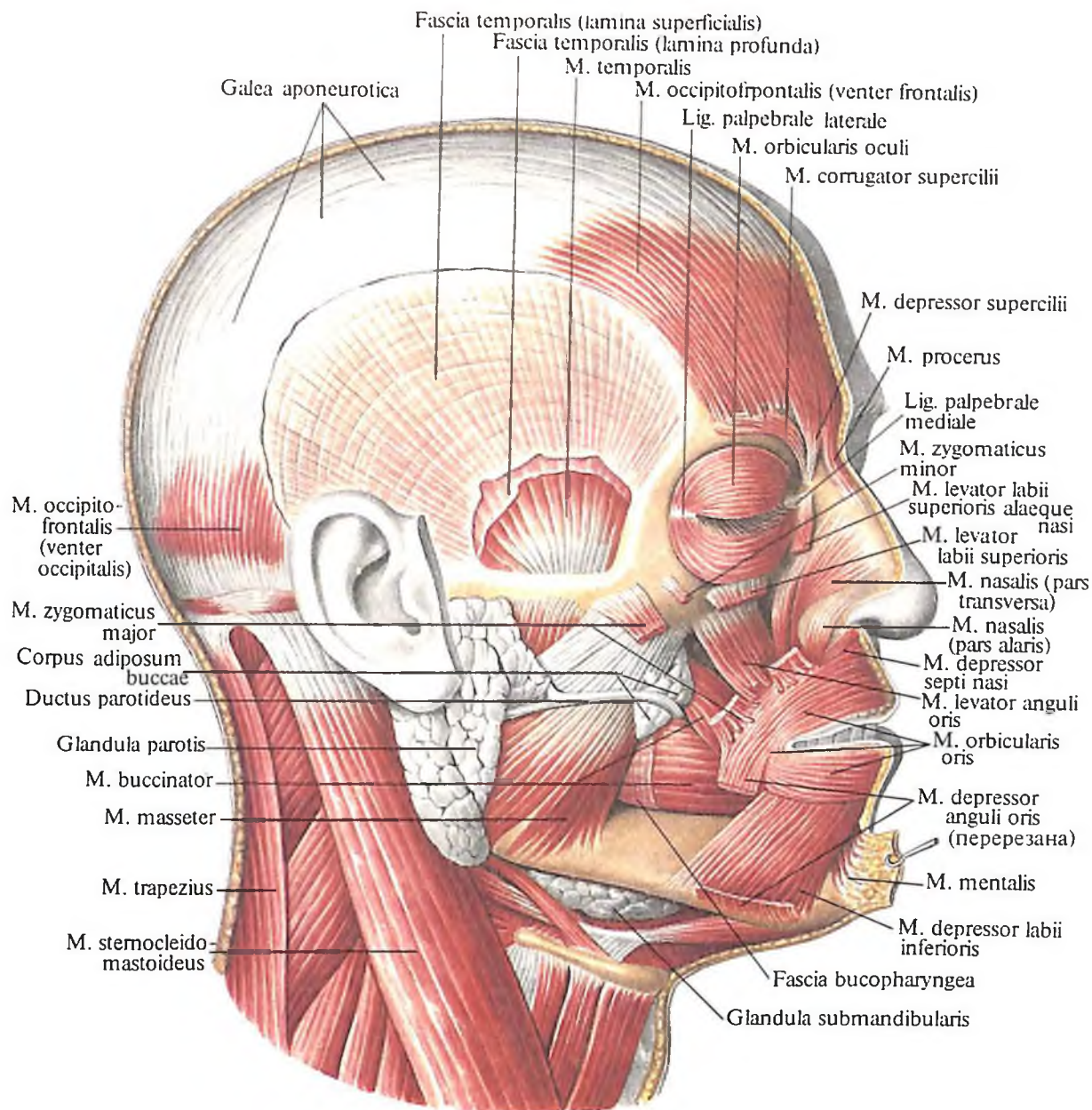
Подзатылочные мышцы, *mm. suboccipitales*, начинаются на костях черепа и прикрепляются к позвоночному столбу. Среди них вы-

деляются: 1) передняя прямая мышца головы; 2) большая задняя прямая мышца головы; 3) малая задняя прямая мышца головы; 4) латеральная прямая мышца головы; 5) верхняя косая мышца головы; 6) нижняя косая мышца головы; 7) длинная мышца головы.

Мышцы свода черепа

Под кожей головы, между лобной и затылочной костями, находится широкая сухожильная пластина – сухожильный шлем (надчерепной апоневроз), *galea aponeurotica (aponeurosis epicranialis)* (рис. 337, 338), который плотно сращен с кожей волосистой части головы и рыхло – с надкостницей костей черепа.

В передние отделы шлема входит лобное брюшко, а в задние – затылочное брюшко,



338. Мышцы головы; вид справа.
(Мышцы лица и жевательные мышцы.)

составляя затылочно-лобную мышцу, *m. occipitofrontalis*.

Лобное брюшко, *venter frontalis* (см. рис. 337, 338), расположено под кожей области лба. Эта мышца состоит из вертикально идущих пучков, которые, начинаясь несколько выше лобных бугров, от сухожильного шлема, направляются вниз и вплетаются в кожу лба на уровне надбровных дуг.

Затылочное брюшко, *venter occipitalis* (см. рис. 337, 338, 342), образовано сравнительно короткими мышечными пучками, которые начинаются в области *lineae nuchae superiorae*, поднимаются вверх и вплетаются в задние отделы сухожильного шлема.

Сухожильный шлем и связанные с ним мышечные части называют *надчерепной мышцей, m. epicranius*.

Функция: при сокращении затылочного брюшка сухожильный шлем, а вместе с ним и кожа волосистой части головы смещаются кзади; сокращение лобного брюшка смещает сухожильный шлем и связанную с ним часть кожи головы кпереди; при укреплённом шлеме мышца поднимает брови и расширяет глазную щель.

Кровоснабжение: лобное брюшко – *aa. temporalis superficialis, supraorbitalis, lacrimalis*; затылочное брюшко – *aa. occipitalis, auricularis posterior*.

Мышцы, окружающие слуховое отверстие

Эти мышцы относятся к мышцам свода черепа, имеют рудиментарное строение и практически не функционируют.

1. Передняя ушная мышца, *m. auricularis*

anterior (см. рис. 337), начинается от височной фасции и сухожильного шлема, направляется назад и книзу, несколько сужается и прикрепляется к коже ушной раковины выше козелка.

Функция: смещает ушную раковину вперед и вверх.

Кровоснабжение: aa. temporalis superficialis.

2. *Верхняя ушная мышца, m. auricularis superior* (см. рис. 337), располагается рядом с предыдущей. Начинается над ушной раковиной от сухожильного шлема, направляется вниз и прикрепляется к верхнему отделу хряща ушной раковины.

Пучок волокон верхней ушной мышцы, который вплетается в сухожильный шлем, выделяется в отдельную мышцу и называется *височно-теменной мышцей, m. temporoparietalis*.

Функция: смещает ушную раковину вверх, натягивает сухожильный шлем.

Кровоснабжение: aa. temporalis superficialis, auricularis posterior.

3. *Задняя ушная мышца, m. auricularis posterior* (см. рис. 337), развита слабо. Начинается от *fascia nuchae* и, направляясь вперед, достигает основания ушной раковины.

Функция: тянет ушную раковину назад.

Кровоснабжение: a. auricularis posterior.

Ушные мышцы составляют боковое брюшко надчерепной мышцы.

Мышцы, окружающие глазную щель

1. *Мышца, сморщивающая бровь, m. corrugator supercilii* (см. рис. 338), берет начало от лобной кости, расположенной над слезной костью, направляется вверх по ходу надбровной дуги и прикрепляется к коже бровей. Здесь пучки мышцы переплетаются с мышечными пучками *venter frontalis m. occipitofrontalis*.

Функция: сводит кожу бровей к срединной линии, образуя вертикальные складки в области переносицы (в межбровном промежутке).

Кровоснабжение: aa. frontalis, supraorbitalis, temporalis superficialis.

2. *Мышца гордецов, m. procerus* (см. рис. 338), в виде продолговато-плоских пучков начинается на спинке носа от носовой кости или от апоневроза носовой мышцы и прикрепляется к коже надпереносья.

Функция: при сокращении мышцы с обеих сторон у корня носа образуются поперечные складки.

Кровоснабжение: a. angularis, a. supraorbitalis.

3. *Мышца, опускающая бровь, m. depressor supercilii* (см. рис. 338), начинается более узкой своей частью от верхней трети боковой части носовой кости, снаружи от предыдущей мышцы, и, постепенно расширяясь, направляется вверх; прикрепляется к коже медиальной области бровей.

Функция: опускает бровь книзу и несколько кнутри.

Кровоснабжение: aa. angularis, supraorbitalis.

4. *Круговая мышца глаза, m. orbicularis oculi* (см. рис. 337, 338), располагается под кожей, прикрывающей передние отделы глазницы. В мышце различают три части: глазничную, вековую и слезную. Все три части мышцы берут начало в области медиального угла глаза.

Глазничная часть, pars orbitalis, начинается от lig. palpebrale mediale, лобного отростка верхней челюсти, носовой части лобной кости и следует вдоль верхнего и нижнего краев глазницы, образуя мышечное кольцо.

Внутренние пучки мышцы в области lig. palpebrale laterale образуют *латеральный шов век, raphe palpebralis lateralis*.

Вековая часть, pars palpebralis, является продолжением глазничной части и располагается непосредственно под кожей век. В ней в свою очередь выделяются две части – *верхняя и нижняя, partes palpebrales superior et inferior*. Они начинаются соответственно от верхнего и нижнего краев lig. palpebrale mediale и направляются к латеральному углу глаза, где прикрепляются к lig. palpebrale laterale.

Слезная часть, pars lacrimalis, начинается от заднего гребня слезной кости и делится на две части, которые охватывают спереди и сзади слезный мешок, saccus lacrimalis, и теряются среди мышечных пучков вековой части. Снаружи слезная часть мышцы не видна.

Функция: pars orbitalis суживает глазную щель и разглаживает поперечные складки в области кожи лба; pars palpebralis смыкает глазную щель; pars lacrimalis расширяет слезный мешок.

Кровоснабжение: aa. facialis, temporalis superficialis, infraorbitalis, supraorbitalis.

Мышцы, окружающие ротовую щель

Мышцы, окружающие ротовую щель, делятся на две группы. Одну группу представляет *круговая мышца рта, m. orbicularis oris*, сокращение которой суживает ротовую щель. В другую группу входят мышцы, располагающиеся радиально по отношению к ротовой щели; их сокращение приводит к ее расширению.

1. *Круговая мышца рта, m. orbicularis oris* (рис. 339; см. рис. 337, 338), образована круговыми мышечными пучками, расположенными в толще губ. Мышечные пучки плотно сращены с кожей. Поверхностные слои этой мышцы принимают в свой состав пучки мышц, подходящих к ротовой щели. В мышце различаются *краевая часть, pars marginalis*, и *губная часть, pars labialis*.

Функция: суживает ротовую щель и вытягивает губы вперед.

Кровоснабжение: aa. labiales superior et inferior, mentalis.

2. *Большая скуловая мышца, m. zygomaticus major* (см. рис. 337–339), начинается от наружной поверхности скуловой кости. Часть мышечных пучков является продолжением m. orbicularis oculi. Направляясь вниз и медиально, скуловая мышца вплетается в круговую мышцу рта и кожу угла рта.

Функция: тянет угол рта вверх и книзу.

Кровоснабжение: aa. infraorbitalis, buccalis.

3. *Малая скуловая мышца, m. zygomaticus minor* (см. рис. 337–339), начинается от передней поверхности скуловой кости.

Медиальные пучки этой мышцы переплетаются с мышечными пучками m. orbicularis oculi.

4. *Мышца, поднимающая верхнюю губу, m. levator labii superioris* (см. рис. 337–339), начинается от подглазничного края, над подглазничным отверстием.

5. *Мышца, поднимающая верхнюю губу и крыло носа, m. levator labii superioris alaeque nasi* (см. рис. 337–339), располагается рядом с предыдущей; начинается от основания лобного отростка верхней челюсти.

Последние три мышцы направляются вниз, несколько конвергируют и образуют четырехугольную мышечную пластинку, пучки которой вплетаются в кожу верхней губы, частично в m. orbicularis oris, а также в кожу крыла носа.

Функция: поднимает верхнюю губу и подтягивает крыло носа.

Кровоснабжение: aa. infraorbitalis, labialis superior, buccalis.

6. *Мышца, поднимающая угол рта, m. levator anguli oris* (см. рис. 338, 339), располагается глубже предыдущей. Она начинается ниже подглазничного отверстия, от клыковой ямки, и, направляясь вниз, вплетается в кожу угла рта и m. orbicularis oris.

Функция: тянет угол рта вверх и книзу.

Кровоснабжение: aa. infraorbitalis, buccalis.

7. *Щечная мышца, m. buccinator* („мышца трубочек“) (см. рис. 338, 339), начинается от нижней трети переднего края ветви нижней челюсти, крылонижнечелюстного шва

(raphe pterygomandibularis), а также от наружной поверхности верхней и нижней челюстей в области альвеол больших коренных зубов. Направляясь вперед, пучки щечной мышцы вплетаются в круговую мышцу рта, а также в слизистую оболочку и кожу угла рта, верхней и нижней губ.

К наружной поверхности мышцы прилежит жировое тело щеки, *corpus adiposum buccae*, к внутренней – слизистая оболочка преддверия рта. На уровне переднего края жевательной мышцы, *m. masseter*, средние отделы щечной мышцы прободает выводной проток околоушной железы, *ductus parotideus*.

Функция: оттягивает угол рта в сторону, при двустороннем сокращении растягивает ротовую щель, прижимает внутреннюю поверхность щек к зубам.

Кровоснабжение: *a. buccalis*.

8. Мышца смеха, *m. risorius* (см. рис. 337, 339), непостоянная, является частично продолжением пучков *platysmatis*; часть пучков мышцы берет начало от жевательной фасции и кожи области носогубной складки. Направляясь в медиальную сторону, мышечные пучки ее вплетаются в кожу угла рта.

Функция: тянет угол рта в латеральную сторону.

Кровоснабжение: *aa. facialis, transversa faciei, buccalis*.

9. Мышца, опускающая угол рта, *m. depressor anguli oris* (см. рис. 337), начинается широким основанием от передней поверхности нижней челюсти, ниже подбородочного отверстия. Направляясь вверх, мышца суживается, достигает угла рта, где часть пучков ее вплетается в кожу угла рта, а часть – в толщу верхней губы и *m. levator anguli oris*.

Функция: тянет угол рта книзу и наружу.

Кровоснабжение: *aa. labialis inferior, mentalis, submental*.

10. Мышца, опускающая нижнюю губу, *m. depressor labii inferioris* (см. рис. 337–339), несколько прикрыта предыдущей. Начинается от передней поверхности нижней челюсти, над началом предыдущей мышцы, спереди от подбородочного отверстия, направляется вверх и вплетается в кожу нижней губы и подбородка.

Медиальные пучки мышцы у нижней губы переплетаются с такими же пучками одноименной мышцы противоположной стороны.

Функция: тянет нижнюю губу книзу.

Кровоснабжение: *aa. labialis inferior, mentalis, submental*.

11. Подбородочная мышца, *m. mentalis* (см. рис. 338, 339), начинается рядом с предыдущей от альвеолярного возвышения

резцов нижней челюсти, направляется вниз и вплетается в кожу подбородка.

Функция: тянет кожу подбородка вверх, вытягивает нижнюю губу.

Кровоснабжение: *aa. labialis inferior, mentalis*.

12. Поперечная мышца подбородка, *m. transversus menti*, непостоянная маленькая мышца, которая пересекает срединную линию тотчас под подбородком; часто является продолжением *m. depressoris anguli oris*.

Мышцы окружности ноздрей

1. Носовая мышца, *m. nasalis* (см. рис. 337, 338), начинается от верхней челюсти над альвеолами клыка и латерального резца, поднимается вверх и делится на две части – наружную и внутреннюю.

Наружная, или поперечная, часть, *pars transversa*, огибает крыло носа, несколько расширяется и у средней линии переходит в сухожилие, которое соединяется здесь с сухожилием одноименной мышцы противоположной стороны.

Внутренняя, или крыльчатая, часть, *pars alaris*, прикрепляется к заднему концу хряща крыла носа.

Функция: суживает носовое отверстие.

Кровоснабжение: *aa. labialis superior, angularis*.

2. Мышца, опускающая перегородку носа, *m. depressor septi nasi* (см. рис. 338, 339), начинается от альвеолярного возвышения верхнего медиального резца, а также частично принимает в свой состав пучки *m. orbicularis oris*. Прикрепляется к нижней поверхности хряща перегородки носа.

Функция: тянет перегородку носа книзу.

Иннервация: все мимические мышцы иннервируются ветвями *n. facialis*.

Кровоснабжение: *a. labialis superior*.

Жевательные мышцы

1. Жевательная мышца, *m. masseter* (рис. 340; см. рис. 338), берет начало от нижнего края скуловой дуги двумя частями – поверхностной и глубокой.

Поверхностная часть, *pars superficialis*, начинается сухожильными пучками от переднего и среднего участков скуловой дуги; глубокая часть, *pars profunda*, – от среднего и заднего участков скуловой дуги. Пучки мышечных волокон поверхностной части следуют косо вниз и назад, глубокой – вниз и вперед. Обе части жевательной мышцы соединяются и прикрепляются к наружной поверхности ветви нижней челюсти и к ее углу в области жевательной бугристости.

Функция: поднимает опущенную ниж-

нюю челюсть; поверхностная часть мышцы участвует в выдвигании челюсти вперед.

Иннервация: *n. massetericus (n. trigeminus)*.

Кровоснабжение: *aa. masseterica, transversa faciei*.

2. Височная мышца, *m. temporalis* (рис. 341, 342; см. рис. 338), заполняет височную ямку, *fossa temporalis*. Начинается от височной поверхности лобной кости большого крыла клиновидной кости и чешуйчатой части височной кости. Пучки мышцы, направляясь вниз, конвергируют и образуют мощное сухожилие, которое проходит кнутри от скуловой дуги и прикрепляется к венечному отростку нижней челюсти.

Функция: сокращение всех пучков мышцы поднимает опущенную нижнюю челюсть; задние пучки выдвинутую вперед нижнюю челюсть тянут назад.

Иннервация: *nn. temporales profundi (n. trigeminus)*.

Кровоснабжение: *aa. temporales profunda et superficialis*.

3. Латеральная крыловидная мышца, *m. pterygoideus lateralis* (рис. 343–347; см. рис. 341, 342), начинается двумя частями, или головками, – верхней и нижней.

Верхняя головка мышцы берет начало на нижней поверхности и от подвисочного гребня большого крыла клиновидной кости, прикрепляется к медиальной поверхности суставной капсулы височно-нижнечелюстного сустава и к суставному диску. Нижняя головка начинается от наружной поверхности латеральной пластинки крыловидного отростка клиновидной кости и, направляясь назад, прикрепляется к крыловидной ямке нижней челюсти. Между верхней и нижней головками мышцы имеется щель, пропускающая щечный нерв.

Функция: смещает нижнюю челюсть в противоположную сторону; двустороннее сокращение мышцы выдвигает нижнюю челюсть вперед.

Иннервация: *n. pterygoideus lateralis (n. trigeminus)*.

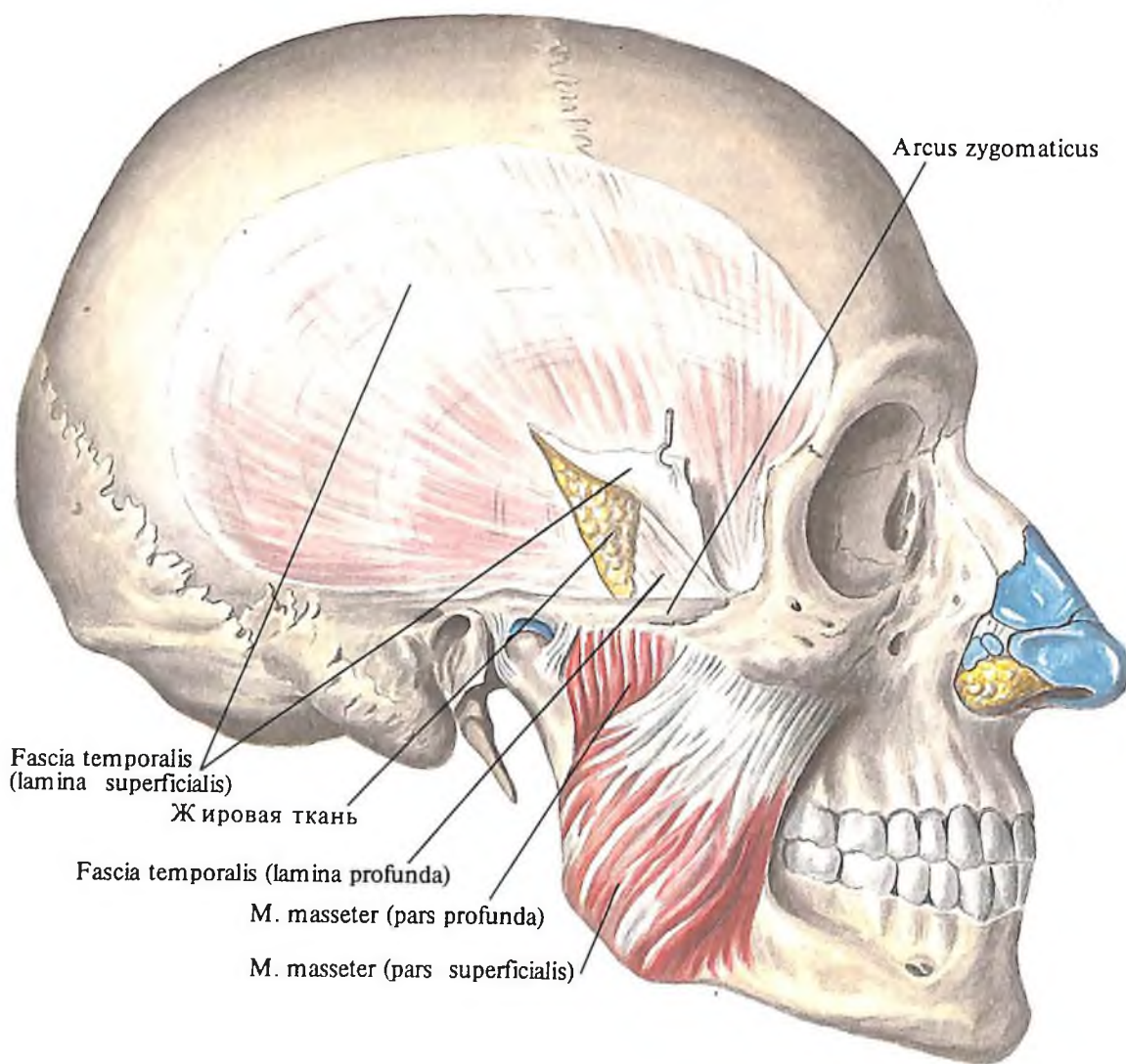
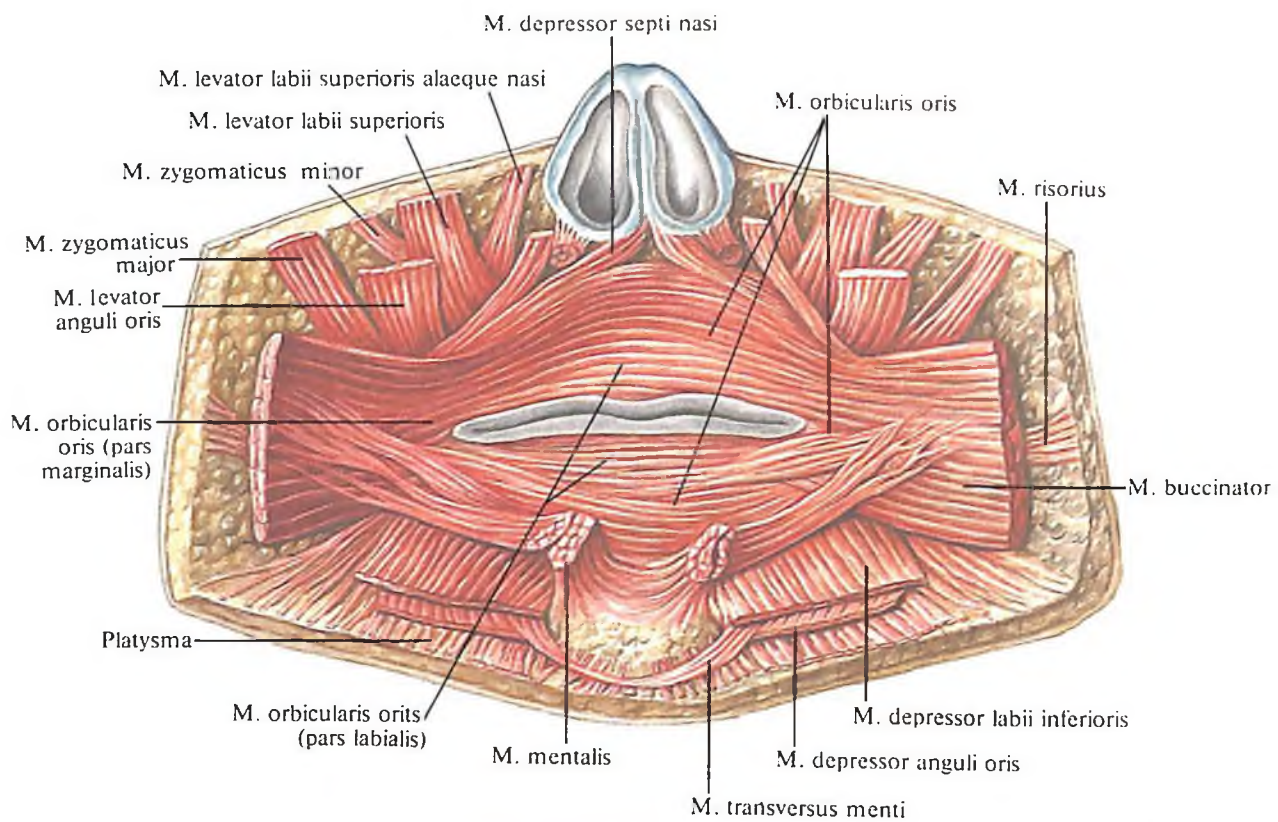
Кровоснабжение: *a. alveolaris inferior (a. maxillaris), a. facialis*.

4. Медиальная крыловидная мышца, *m. pterygoideus medialis* (см. рис. 343–345, 347), начинается от стенок крыловидной ямки клиновидной кости, направляется назад и вниз, прикрепляется к крыловидной бугристости ветви нижней челюсти.

Функция: смещает нижнюю челюсть в противоположную сторону; при двустороннем сокращении выдвигает вперед и поднимает опущенную нижнюю челюсть.

Иннервация: *n. pterygoideus medialis (n. trigeminus)*.

Кровоснабжение: *aa. alveolares superior (a. maxillaris), a. facialis*.



Подзатылочные мышцы

Подзатылочные мышцы, *mm. suboccipitales* (см. рис. 296, 298–301, 333, 346), – короткие, слабые мышцы, занимающие самое глубокое положение. К ним относятся:

1. *Передняя прямая мышца головы, m. rectus capitis anterior* (см. рис. 333), короткая, начинается от передней поверхности поперечного отростка и латеральной массы атланта, идет вверх и прикрепляется к нижней поверхности базилярной части затылочной кости, впереди от переднего края большого затылочного отверстия.

Функция: наклоняет голову в свою сторону; при двустороннем сокращении наклоняет голову вперед.

Иннервация: nn. cervicales (C₁–C_{II}).

Кровоснабжение: aa. vertebralis, pharyngea ascendens.

2. *Латеральная прямая мышца головы, m. rectus capitis lateralis* (см. рис. 333), квадратная. Начинается от передней части поперечного отростка атланта, направляется вверх и наружу и прикрепляется к около-

сосцевидному отростку яремного отростка затылочной кости.

Функция: наклоняет голову в свою сторону; при двустороннем сокращении наклоняет голову вперед.

Иннервация: nn. cervicales (C₁–C_{II}).

Кровоснабжение: aa. vertebralis, occipitalis.

3. *Большая задняя прямая мышца головы, m. rectus capitis posterior major* (см. рис. 346), располагается между остистым отростком осевого позвонка и латеральным отрезком нижней выйной линии.

4. *Малая задняя прямая мышца головы, m. rectus capitis posterior minor* (см. рис. 346), идет от заднего бугорка атланта к медиальным отрезкам нижней выйной линии.

5. *Верхняя косая мышца головы, m. obliquus capitis superior*, идет от поперечного отростка атланта к латеральным отрезкам верхней выйной линии.

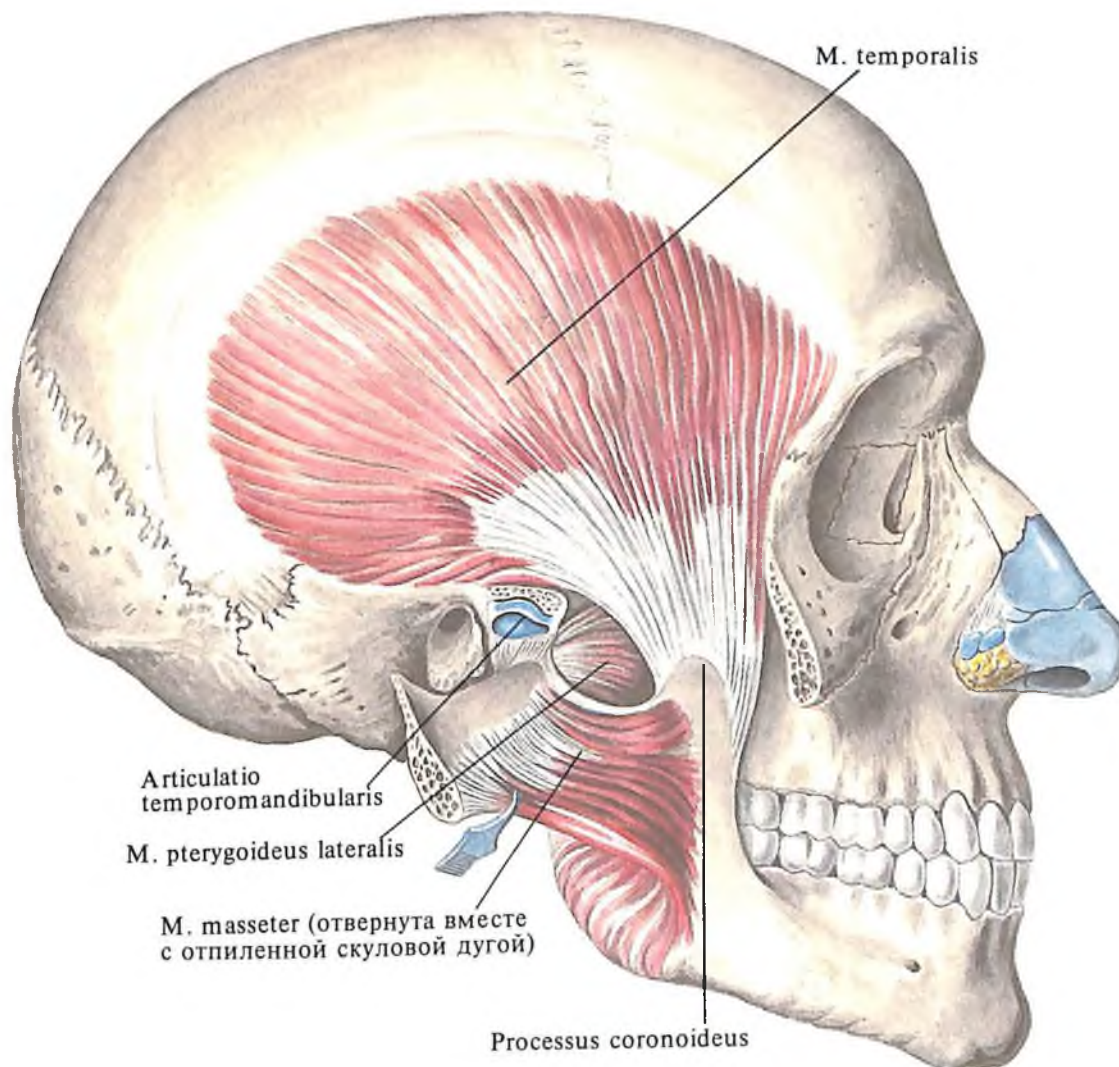
Иннервация: n. suboccipitalis (C₁), n. cervicalis II.

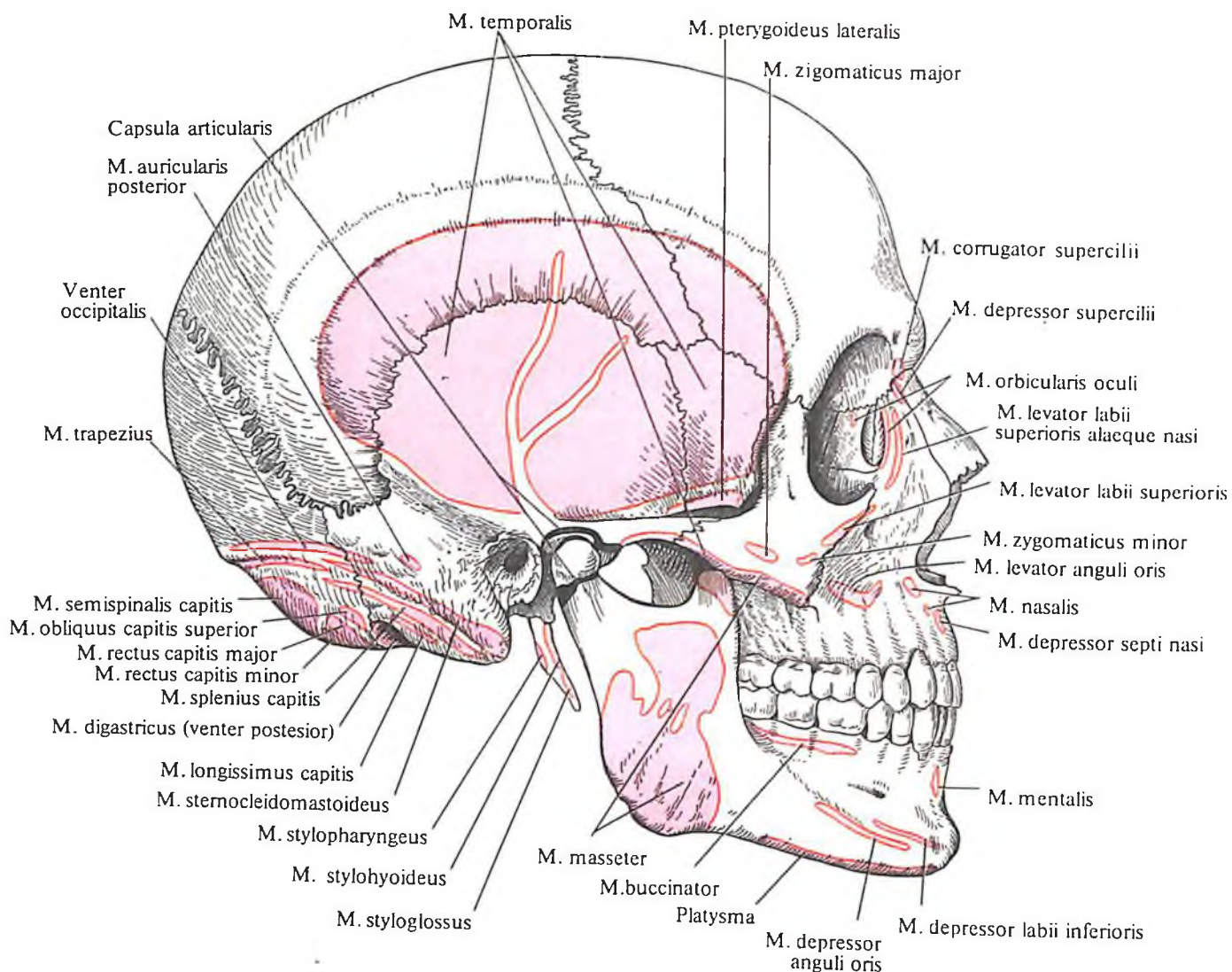
6. *Нижняя косая мышца головы, m. obliquus capitis inferior*, натягивается между ости-

339. Мышцы, окружающие ротовую щель; вид изнутри. (Кожа с мышцами отделена от костей лица; слизистая оболочка щек и губ удалена.)

340. Жевательные мышцы; вид справа. (Поверхностный листок височной фасции частично разрезан и отвернут.)

341. Жевательные мышцы; вид справа. (Скуловая дуга отпилена и оттянута с жевательной мышцей.)





342. Места начала и прикрепления мышц головы (схема).

стым отростком осевого позвонка и поперечным отростком атланта.

Функция: движение головы кзади при двустороннем сокращении, назад и в сторону – при одностороннем, при этом нижняя косая и отчасти задняя большая прямая мышцы вращают голову.

Иннервация: п. suboccipitalis (C₁).

Кровоснабжение: а. cervicalis profunda.

ФАСЦИИ ГОЛОВЫ

К фасциям головы (см. рис. 337, 338, 340) относятся: височная фасция, жевательная фасция, фасция околоушной железы и щечно-глоточная фасция.

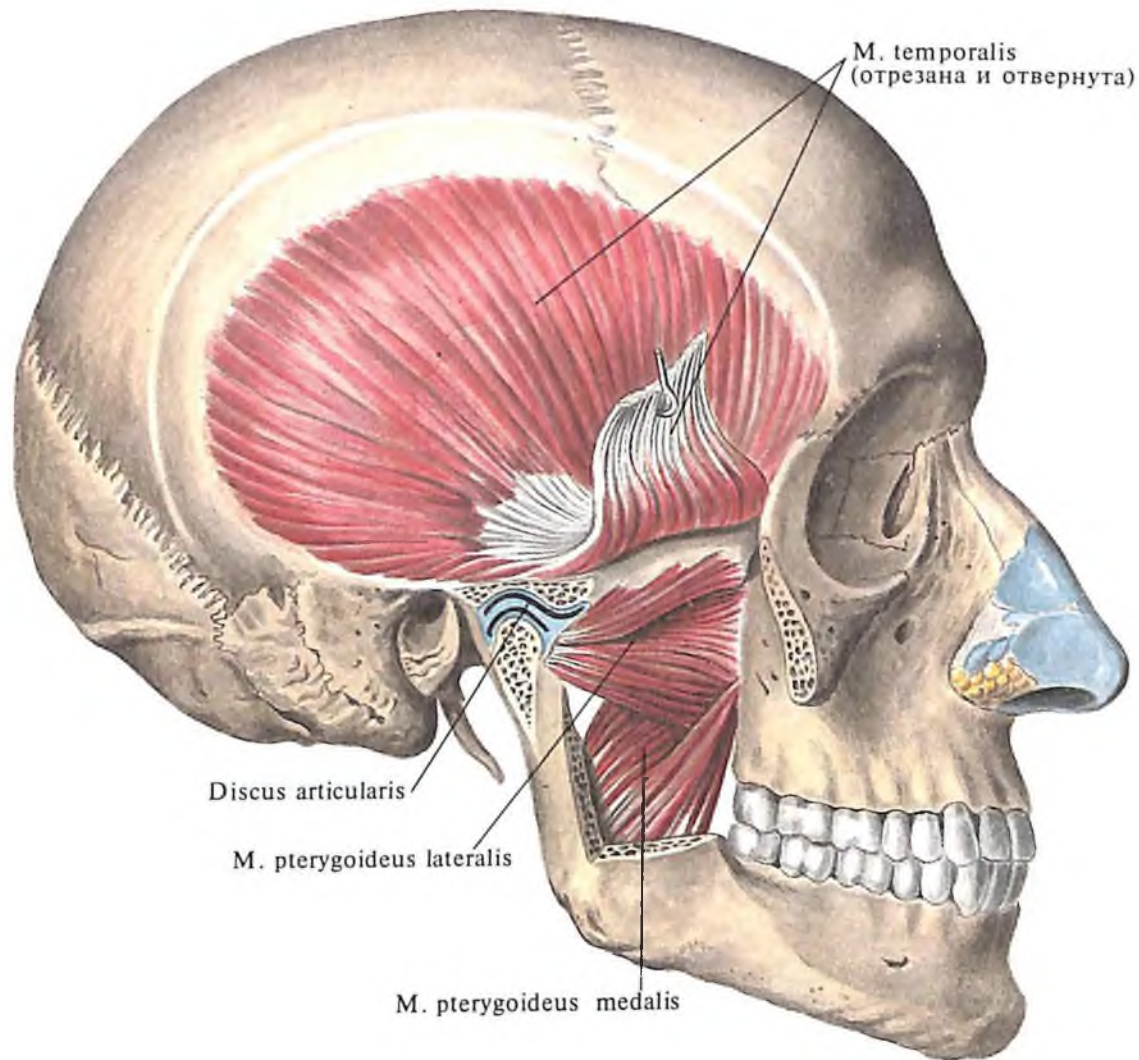
1. *Височная фасция, fascia temporalis*, начинается от надкостницы костей черепа в области верхней височной линии и сухожильного шлема. Покрывая височную мышцу, височная фасция вблизи скуловой дуги расщепляется на две пластинки: *поверхностная пластинка, lamina superficialis*, прикрепляется к верхнему краю и наружной поверх-

ности скуловой дуги; *глубокая пластинка, lamina profunda*, переходит на внутреннюю поверхность скуловой дуги. Между пластинками височной фасции залегают сосуды и жировая ткань.

2. *Жевательная фасция, fascia masseterica*, начинается от скуловой дуги, где она переходит в височную фасцию, и направляется вниз. Сзади фасция прикрепляется к хрящу наружного слухового прохода и переходит на сосцевидный отросток. Внизу она переходит в шейную фасцию, а впереди – на жевательную мышцу, после чего продолжается в щечно-глоточную фасцию.

3. *Фасция околоушной железы, fascia parotideae*, будучи связанной в задних отделах с жевательной фасцией, расщепляется на два листка, которые охватывают с двух сторон околоушную железу, *gl. parotis*.

4. *Щечно-глоточная фасция, fascia buccopharyngea*, покрывает щечную мышцу и у переднего края жевательной мышцы переходит на внутреннюю поверхность ветви нижней челюсти. Здесь фасция покрывает медиальную крыловидную мышцу и переходит на стенку глотки.



343. Жевательные мышцы; вид справа.
(Сагиттальный распил, вскрыта полость височно-нижнечелюстного сустава; удалена часть ветви нижней челюсти.)

Клетчаточные пространства головы

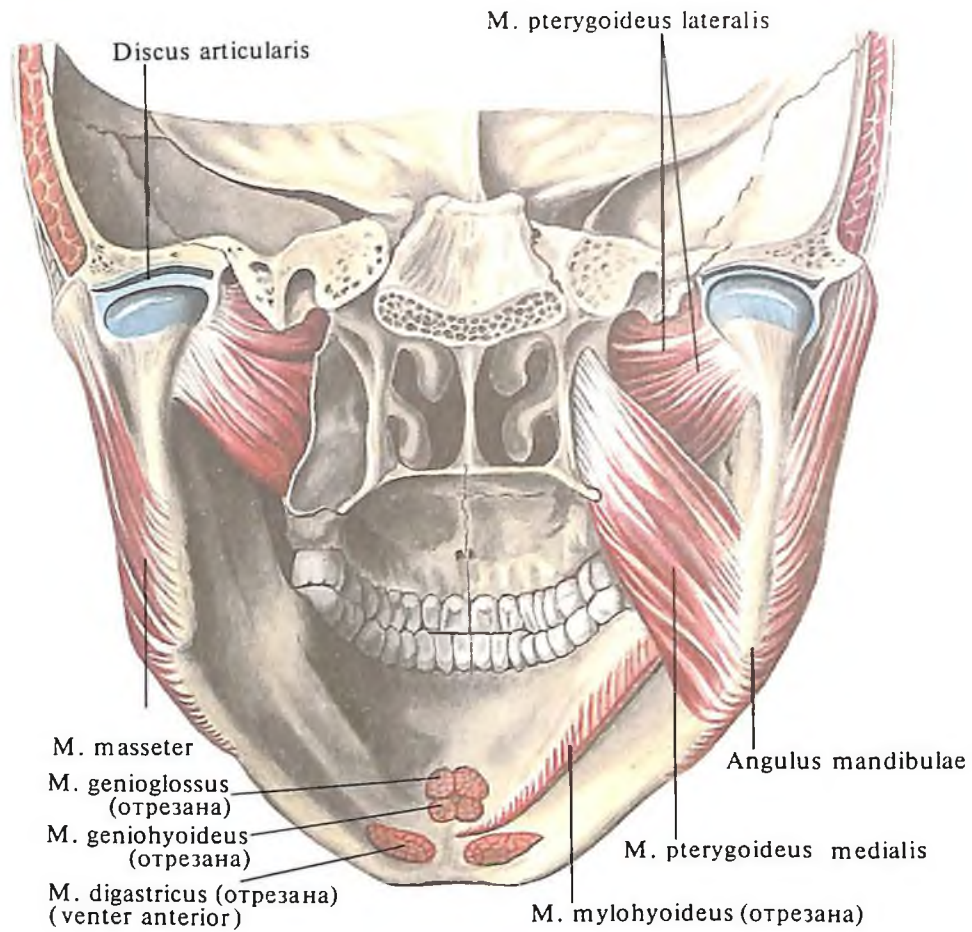
В лобно-теменно-затылочной области рыхлая соединительная ткань образует *подапоневротическое пространство*, заключенное между сухожильным шлемом и надкостницей костей свода черепа и простирающееся от надбровных дуг до верхней выйной линии, а также *поднадкостничные пространства* между костями свода черепа и их надкостницей, ограниченные швами, — место срастания надкостницы с костью.

В височной области имеется три клетчаточные щели: 1) *надскуловое межапоневротическое пространство*, ограниченное двумя листками височной фасции и скуловой дугой; 2) *подапоневротическое пространство* между наружной поверхностью височной мышцы и височной фасцией; 3) *глубокое височное пространство*, отделяющее глубокую поверхность мышцы от надкостницы.

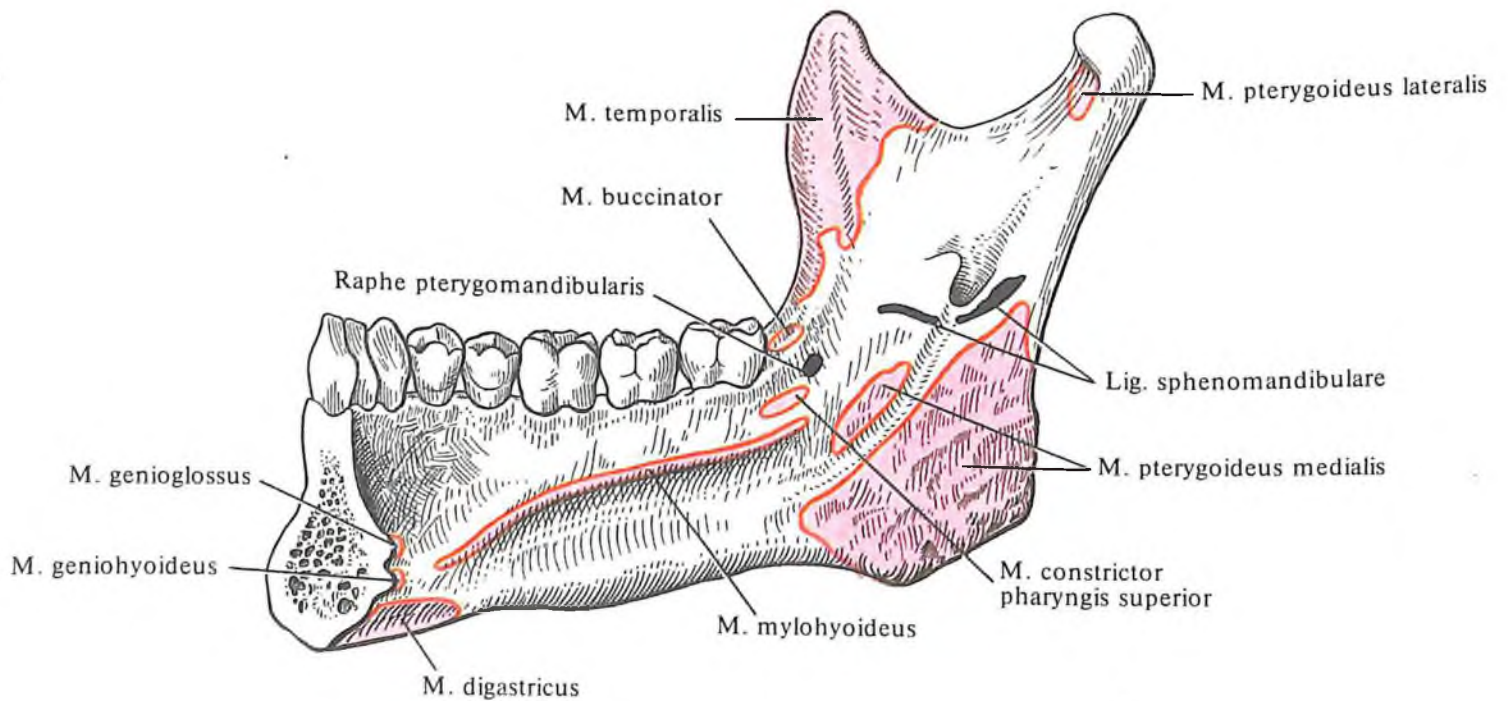
В боковой области лица фасция околоушной железы ограничивает одноименное пространство, где, помимо слюнной железы, находятся крупные сосуды, нервы,

лимфатические узлы и значительное количество рыхлой клетчатки, которая сообщается с окологлоточной клетчаткой и с клетчаткой на медиальной поверхности нижней челюсти (в подвисочной ямке).

Передний отдел подвисочной ямки занимает *жировой комок щеки*, прилежащий к передним краям жевательной и височной мышц и отдающий отростки в подапоневротическое пространство височной области, в крыловидно-небную ямку и в *крыловидно-нижнечелюстное пространство*. Последнее находится в заднем отделе подвисочной ямки и ограничено сверху латеральной крыловидной мышцей, медиально — медиальной крыловидной мышцей и латерально — ветвью нижней челюсти. Кверху оно продолжается в височно-крыловидное и межкрыловидное пространства. *Височно-крыловидное пространство* залегает между латеральной крыловидной и височной мышцами. Кверху оно продолжается в глубокое височное пространство. *Межкрыловидное пространство* залегает на медиальной поверхности латеральной крыловидной мышцы.

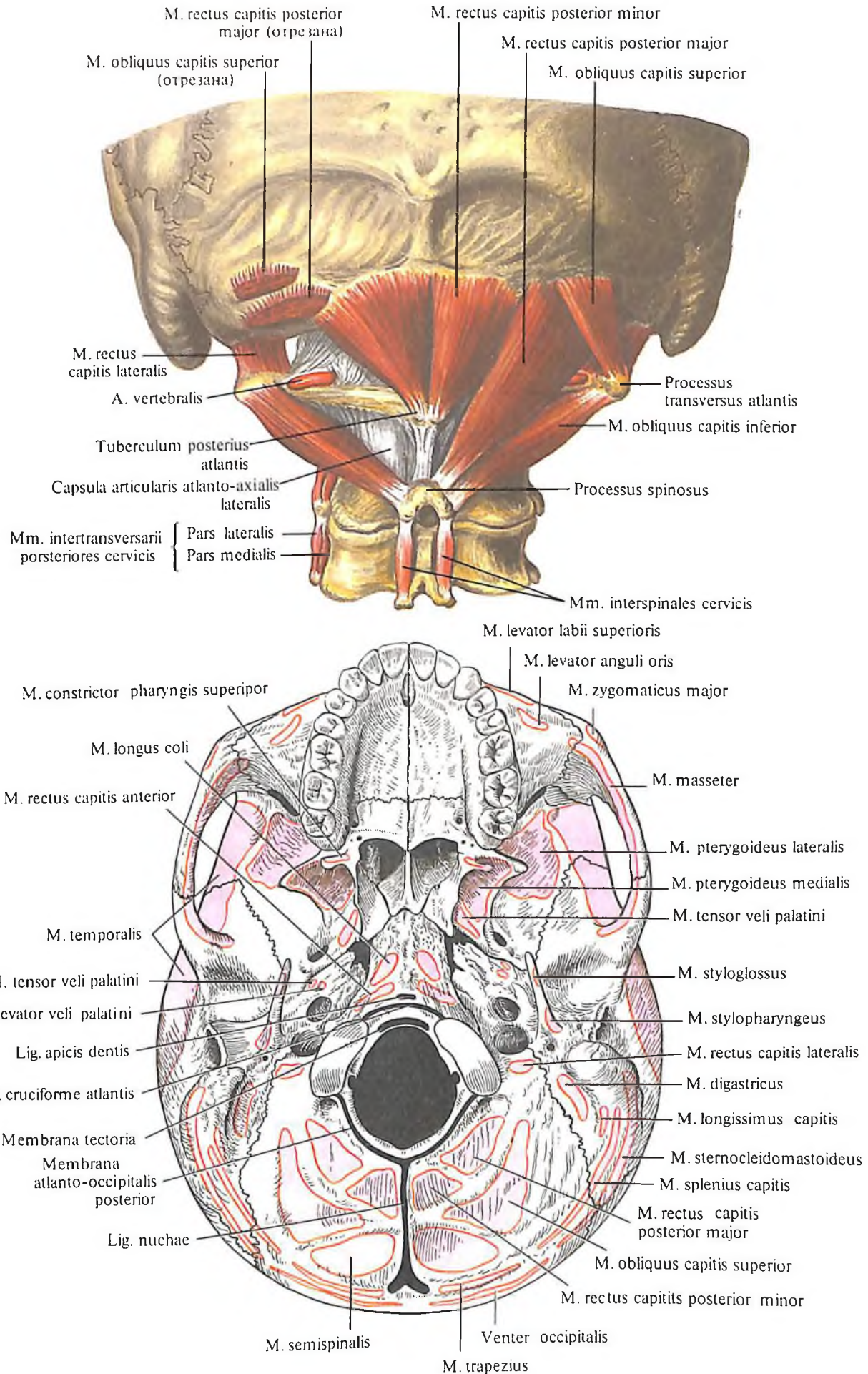


344. Жевательные мышцы; вид сзади.



345. Места начала и прикрепления жевательных мышц (схема).

346. Подзатылочные мышцы.
347. Места начала и прикрепления мышц и связок на основании черепа (схема).



МЫШЦЫ И ФАСЦИИ ВЕРХНЕЙ КОНЕЧНОСТИ

ОБЛАСТИ ВЕРХНЕЙ КОНЕЧНОСТИ

К областям верхней конечности, *regiones membri superioris* (рис. 348–353), относятся:

1. Дельтовидная область, *regio deltoidea*, соответствующая расположению дельтовидной мышцы, *m. deltoideus*.

2. Области плеча, *regiones brachii*: а) передняя область плеча, *regio brachialis anterior*, соответствующая контурам двуглавой мышцы плеча, *m. biceps brachii*, и б) задняя область плеча, *regio brachialis posterior*, соответствующая рельефу трехглавой мышцы плеча, *m. triceps brachii*.

3. Области локтя, *regiones cubiti*: а) передняя локтевая область, *regio cubitalis anterior*, в состав которой входит локтевая ямка, *fossa cubitalis*, и б) задняя локтевая область, *regio cubitalis posterior*.

4. Области предплечья, *regiones antebrachii*: а) передняя область предплечья, *regio antebrachialis anterior*, и б) задняя область предплечья, *regio antebrachialis posterior*.

5. Области запястья, *regiones carpi*: а) передняя область запястья, *regio carpalis anterior*, и б) задняя область запястья, *regio carpalis posterior*.

6. Области кисти, *regiones manus*: а) область ладони кисти, *regio palmar manus*, соответствующая ладонной поверхности кисти, на которой с латеральной стороны располагается возвышение большого пальца, или *тенар*, *thenar*, а с медиальной – возвышение мизинца, *гипотенар*, *hypothenar*; б) область тыла кисти, *regio dorsi manus*, соответствующая тыльной поверхности запястья и пясти.

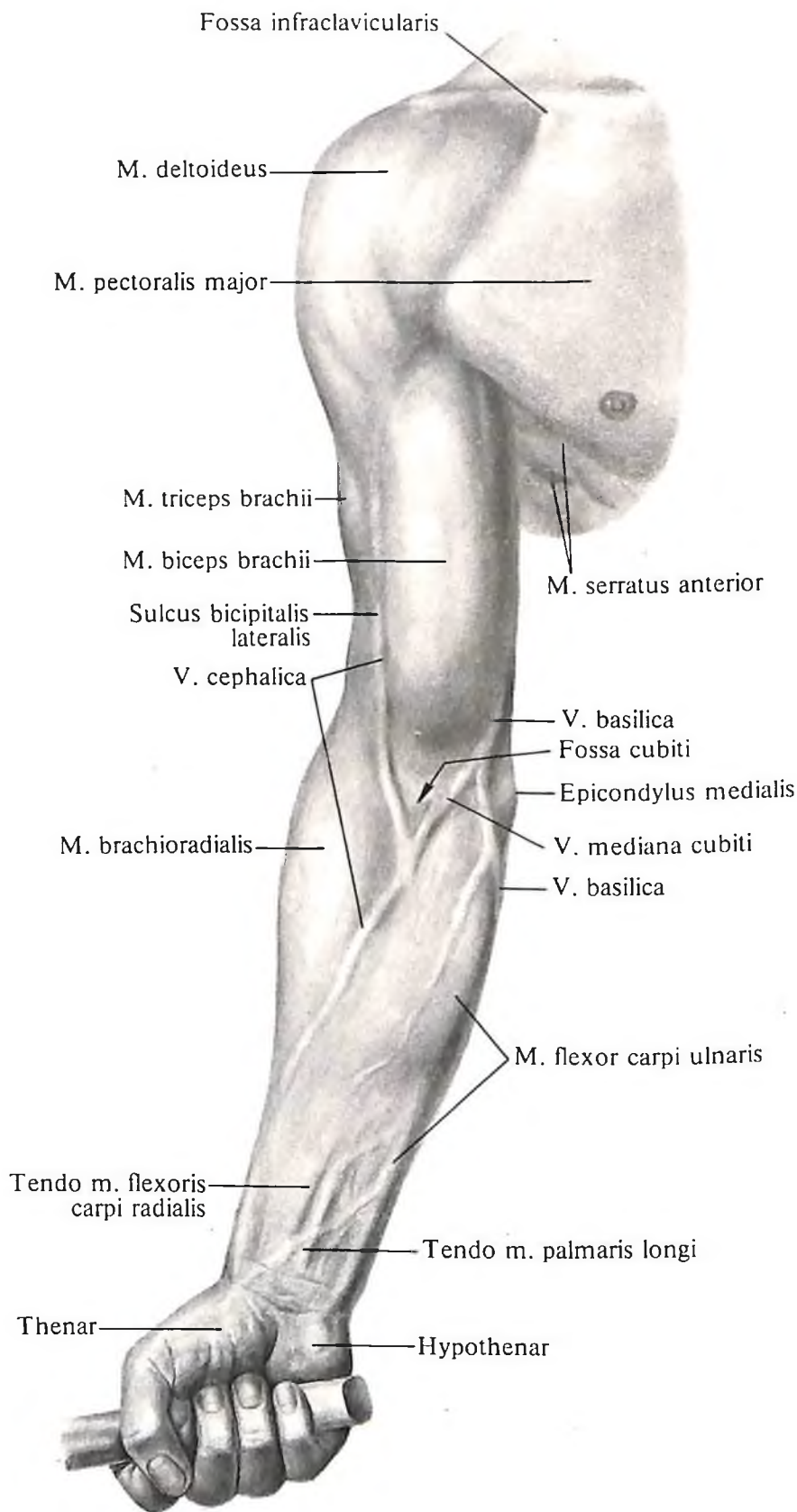
7. Области пальцев, *regiones digitales*: а) ладонные поверхности пальцев, *facies digitales ventrales (palmares)*; б) тыльные поверхности пальцев, *facies digitales dorsales*.

МЫШЦЫ ВЕРХНЕЙ КОНЕЧНОСТИ

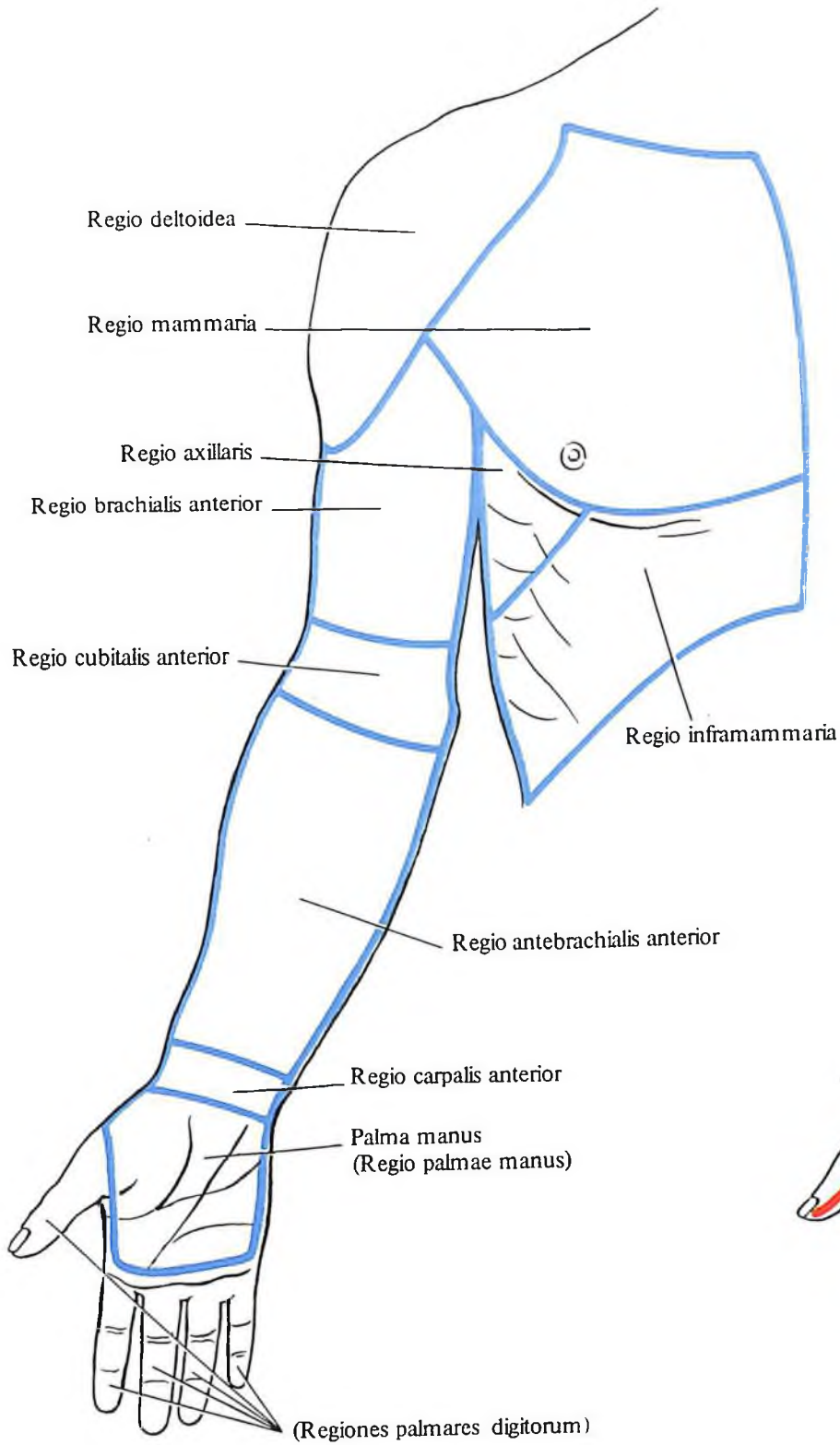
Мышцы верхней конечности, *m. membri superioris*, соответственно их топографоанатомическим особенностям можно разделить на две группы: мышцы пояса верхней конечности и мышцы свободной верхней конечности. Мышцы последней группы в свою очередь делятся на мышцы плеча, мышцы предплечья и мышцы кисти.

Мышцы пояса верхней конечности

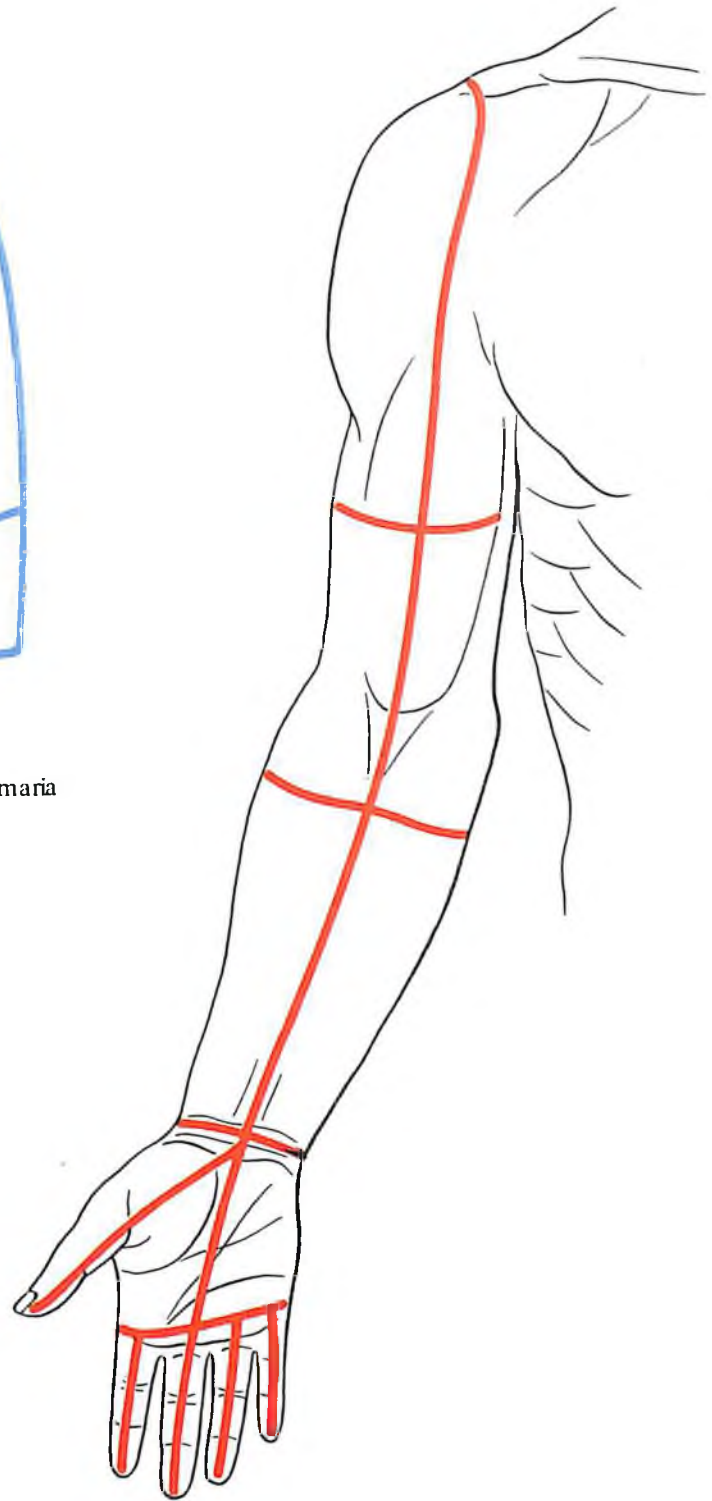
К мышцам пояса верхней конечности, *mm. singuli membri superioris* (см. также „Мышцы спины и груди“), относятся: 1) дельтовид-



348. Рельеф мышц верхней конечности, правой; вид спереди.



349. Области верхней конечности; вид спереди.



350. Линии разрезов кожи верхней конечности (наиболее удобные для обнаружения препарлируемых мышц); вид спереди.

ная мышца; 2) надостная мышца; 3) подостная мышца; 4) малая круглая мышца; 5) большая круглая мышца; 6) подлопаточная мышца (рис. 354–359).

1. *Дельтовидная мышца, m. deltoideus* (см. рис. 354, 355, 359, 367), покрывает плечевой сустав. Мышца толстая, имеет форму треугольника, обращенного основанием вверх, а вершиной вниз. Состоит из крупных мышечных пучков, веерообразно сходящихся у вершины. Начинается от ключицы и лопатки; прикрепляется к дельтовидной бугристости плечевой кости. Между нижней поверхностью мышцы и большим бугорком плечевой кости залегает значительных размеров *поддельтовидная сумка, bursa subdeltoidea*.

Несколько выше и кзади, под клювовидно-акромиальной связкой и акромионом, располагается небольшая *подакромиальная сумка, bursa subacromialis*.

Функция: тянет плечо вперед и несколько прогибает его, отводит плечо кнаружи, до горизонтальной плоскости, тянет руку назад, несколько супинируя ее.

Иннервация: п. axillaris (C_v–C_{vi}).

Кровоснабжение: аа. circumflexa humeri posterior, thoracoacromialis.

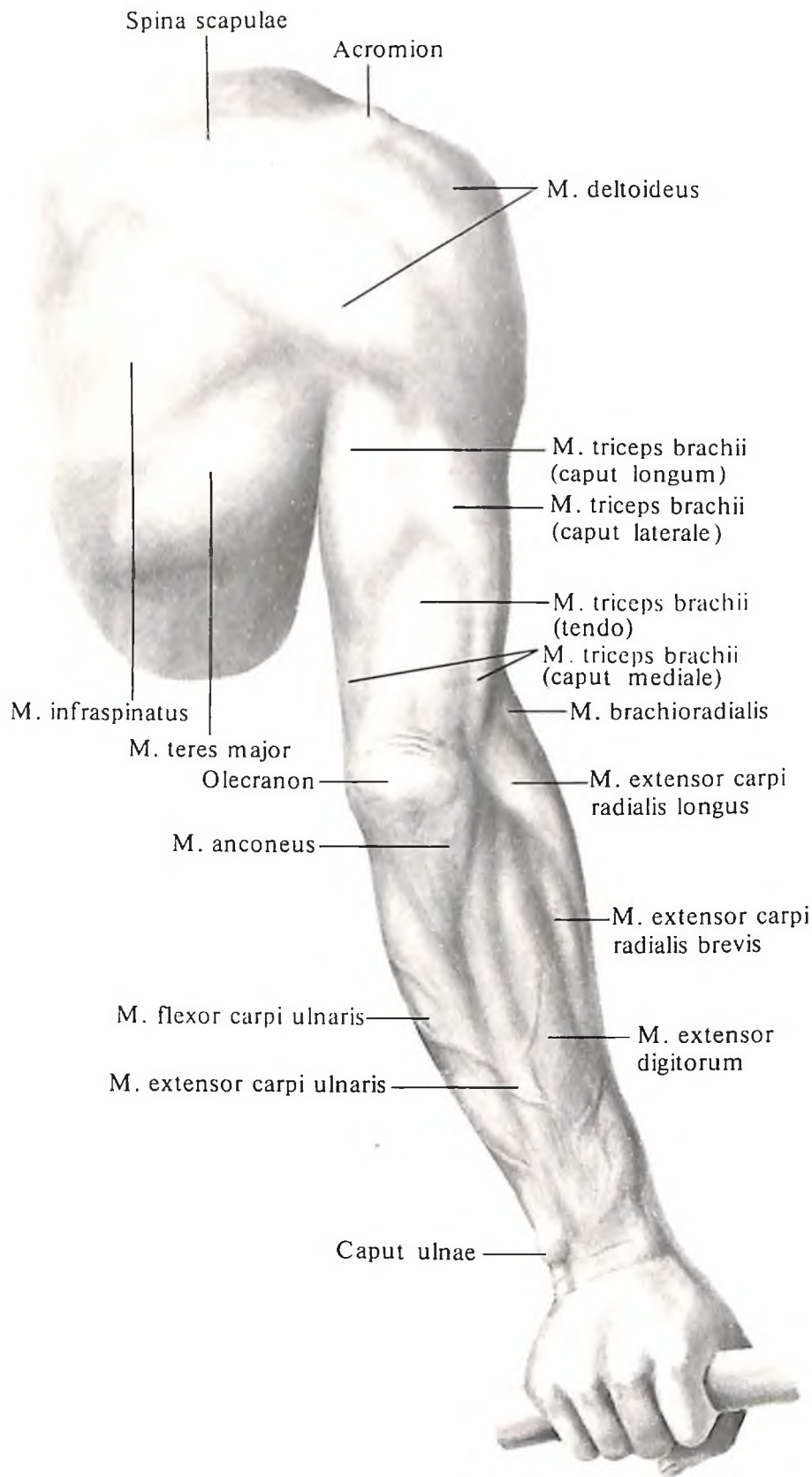
2. *Надостная мышца, m. supraspinatus* (см. рис. 361–365, 367), трехгранная, полностью заполняет надостную ямку, начинаясь от ее стенок. Мышечные пучки, сходясь в более узкую часть мышцы, направляются кнаружи, проходят под акромион и прикрепляются к большому бугорку плечевой кости. Концевое сухожилие надостной мышцы срастается с задней поверхностью капсулы плечевого сустава и при своем сокращении оттягивает ее, предотвращая ущемление последней.

Функция: отводит плечо.

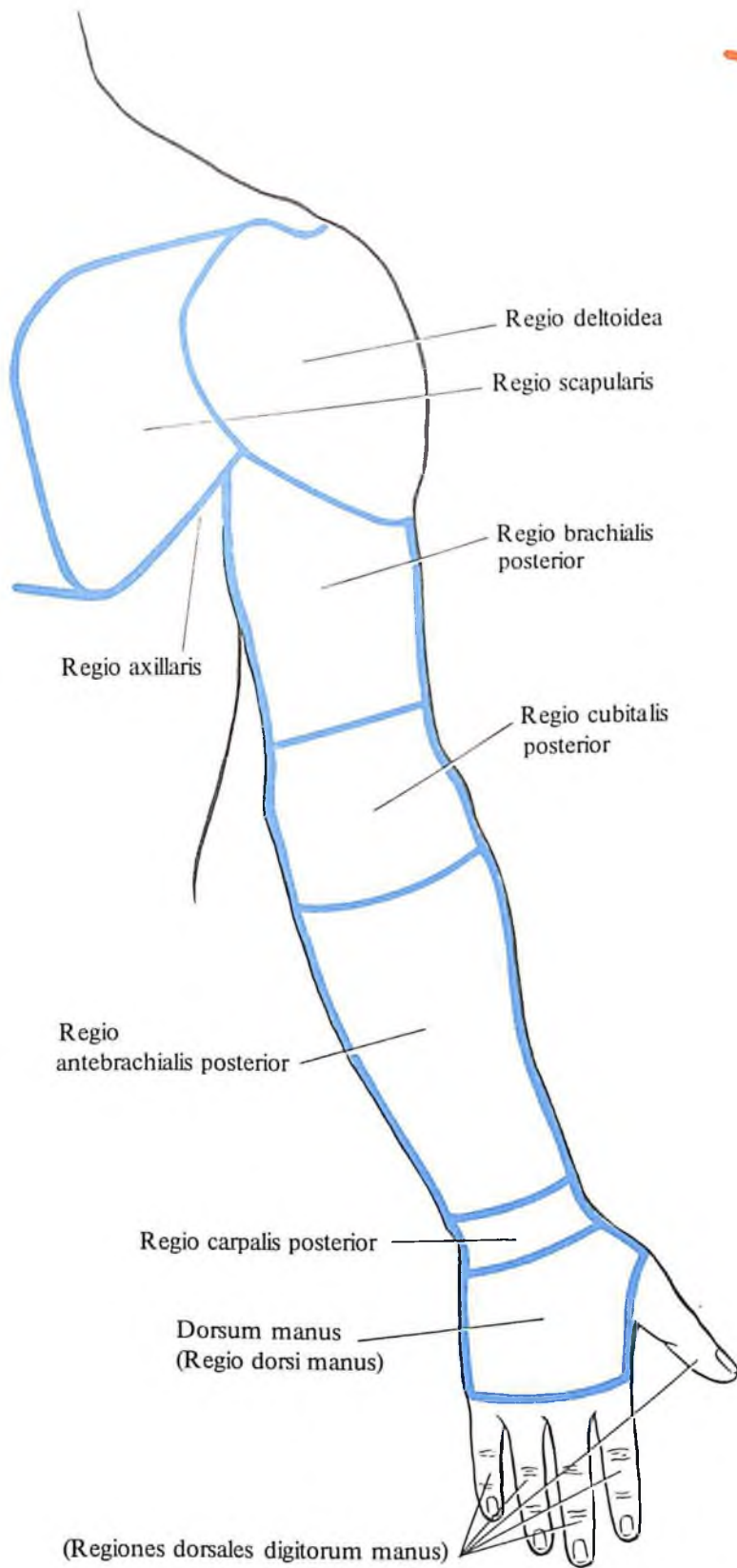
Иннервация: п. suprascapularis (C_v–C_{vi}).

Кровоснабжение: аа. suprascapularis, circumflexa scapulae.

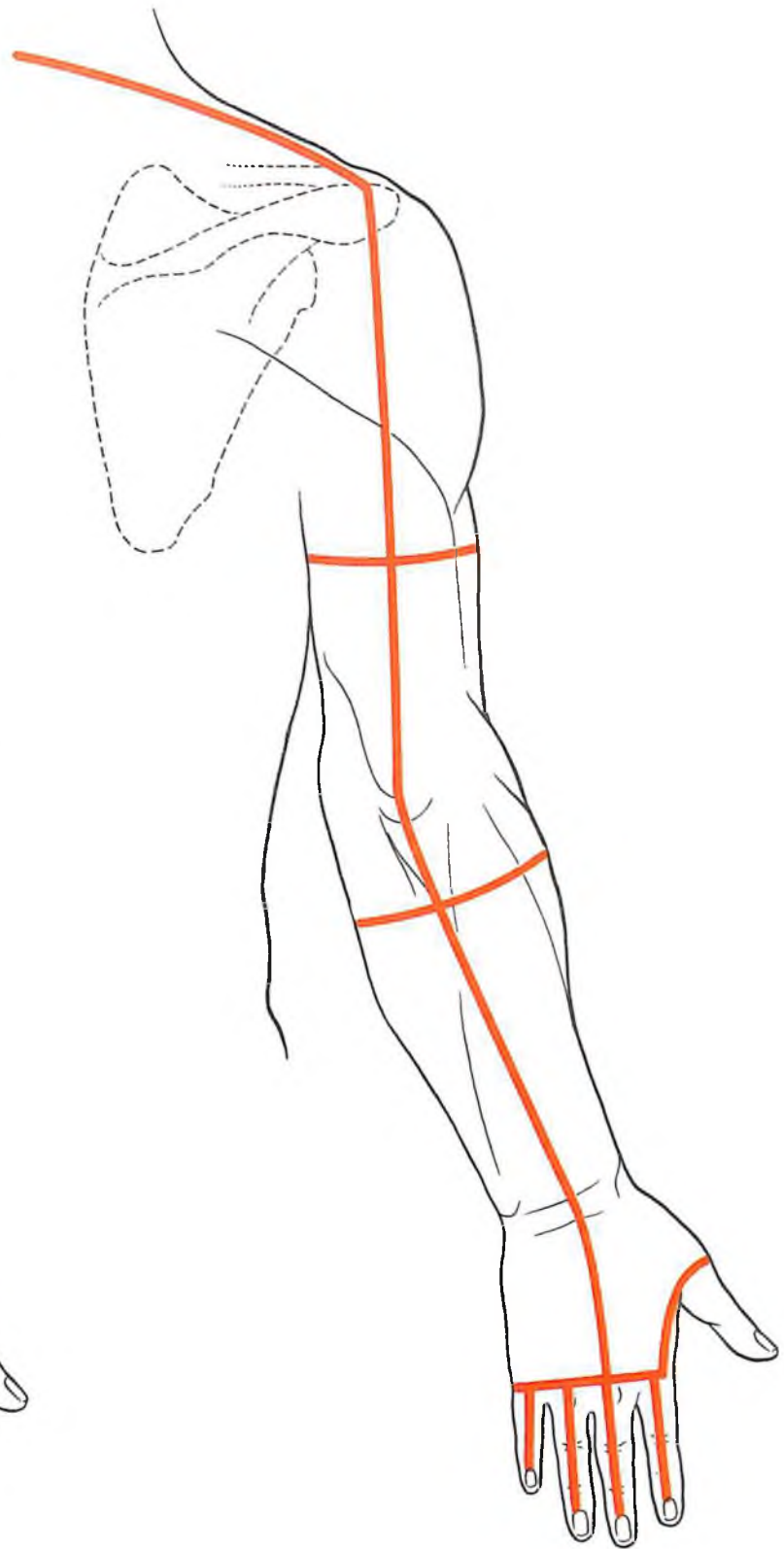
3. *Подостная мышца, m. infraspinatus* (см. рис. 361–363, 367), треугольная, плоская, выполняет всю подостную ямку. Мышца на своем протяжении прикрыта сверху с латеральной стороны m. deltoideus, с медиальной – m. trapezius, в нижних отделах – m. latissimus dorsi и m. teres major. Средняя часть мышцы прикрыта собственной фасцией. Начинается мышца от всей поверхности подостной ямки и задней поверхности лопатки, оставляя свободными наружный край и нижний угол, и направляется латерально. Пучки ее, конвергируя, сходятся в небольшое короткое сухожилие, прикрепляющееся к большому бугорку плечевой кости. У места прикрепления имеется *подсухожильная сумка подостной мышцы, bursa subtendinea m. infraspinati*.



351. Рельеф мышц верхней конечности, правой; вид сзади.



352. Области верхней конечности; вид сзади.



353. Линии разрезов кожи верхней конечности (наиболее удобные для обнаружения препарируемых мышц); вид сзади.

Функция: поднятую руку отводит назад и вращает плечо кнаружи.

Иннервация: п. suprascapularis (C_v–C_{vi}).

Кровоснабжение: аа. circumflexa scapulae, suprascapularis.

4. *Малая круглая мышца, m. teres minor* (см. рис. 361), представляет собой продолговатый, несколько округлой формы (на поперечном сечении) тяж, мышечные пучки которого располагаются параллельно друг другу.

Верхним краем мышца вплотную прилегает к *m. infraspinatus*; задняя ее часть прикрыта *m. teres major*, а передняя – *m. deltoideus*. Мышца начинается от латерального края лопатки, занимая здесь узкую, вытянутую вдоль площадку, расположенную ниже подсуставного бугорка, до нижнего угла лопатки. Направляясь латерально, мышца переходит в короткое и довольно мощное сухожилие, которое по своему ходу срастается с задней поверхностью суставной капсулы плечевого сустава и прикрепляется к нижнему краю большого бугорка плечевой кости.

Функция: супинирует плечо, несколько отводя его кзади; оттягивает суставную капсулу плечевого сустава.

Иннервация: п. axillaris (C_v–C_{vi}).

Кровоснабжение: а. circumflexa scapulae.

5. *Большая круглая мышца, m. teres major* (см. рис. 361–363, 367), плоская, вытянутая, с мышечными пучками, идущими сначала вниз, а затем параллельно длиннику мышцы. На всем протяжении в заднем отделе прикрыта *m. latissimus dorsi*, в наружном отделе – *caput longum m. tricipitis brachii*, *m. deltoideus*, а в среднем отделе – тонкой фасцией, связанной с фасцией *m. latissimi dorsi*.

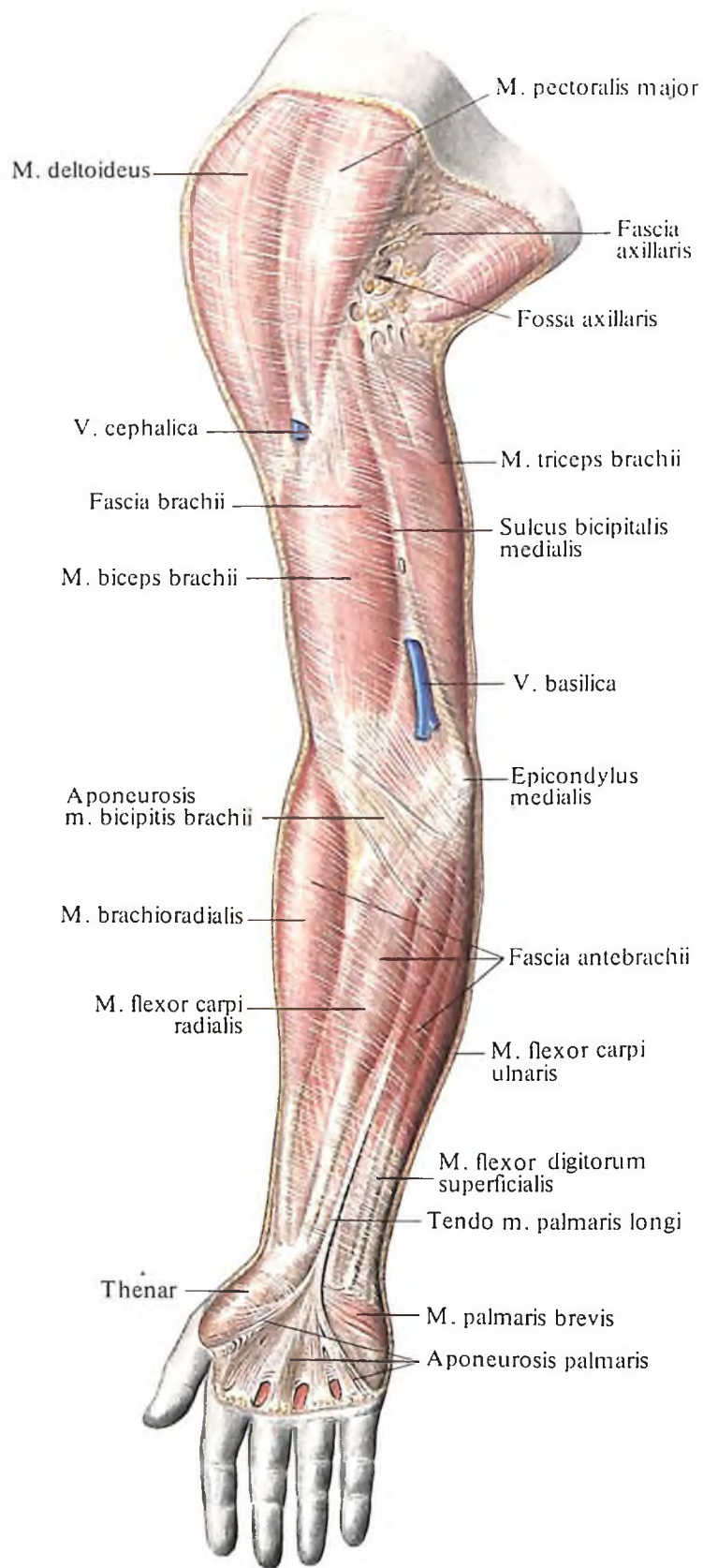
Мышца начинается от наружного края нижнего угла лопатки и фасции *m. infraspinati*, направляясь кнаружи; прикрепляется к гребню малого бугорка плечевой кости. У места прикрепления располагается *подсухожильная сумка большой круглой мышцы, bursa subtendinea m. teretis majoris*.

Функция: пронирует плечо и тянет его назад, приводя к туловищу.

Иннервация: п. subscapularis (C_v–C_{vii}).

Кровоснабжение: а. subscapularis.

6. *Подлопаточная мышца, m. subscapularis* (см. рис. 356, 358), заполняет всю подлопаточную ямку и представляет собой плоскую треугольную мышцу, состоящую из отдельных мышечных пучков, между которыми находятся фасциальные прослойки. Основание треугольника залегает параллельно медиальному краю лопатки, а вершина образована конвергирующими мышечными пучками и направлена кнаружи в сторону



354. Мышцы и фасции верхней конечности, правой; вид спереди. (Кожа и подкожная клетчатка удалены.)

плечевой кости. В мышце различают два слоя – поверхностный и глубокий. Глубокие пучки берут начало от реберной поверхности лопатки, а поверхностные – от подлопаточной фасции, которая прикрепляется к краям подлопаточной ямки. Направляясь латерально, мышца переходит в небольшое сухожилие, срастающееся с передней поверхностью суставной капсулы плечевого сустава (которую мышца при сокращении оттягивает), и прикрепляется к малому бугорку и гребню малого бугорка плечевой кости. В области прикрепления сухожилия имеется небольшая *подсухожильная сумка подлопаточной мышцы, bursa subtendinea m. subscapularis*, сообщающаяся с полостью плечевого сустава.

Функция: пронирует плечо и участвует в приведении его к туловищу.

Иннервация: п. subscapularis (C_v–C_{vii}).

Кровоснабжение: а. subscapularis.

Мышцы свободной верхней конечности

Мышцы свободной верхней конечности, *mm. partis liberae membri superioris*, делятся на мышцы плеча, мышцы предплечья и мышцы кисти.

Мышцы плеча

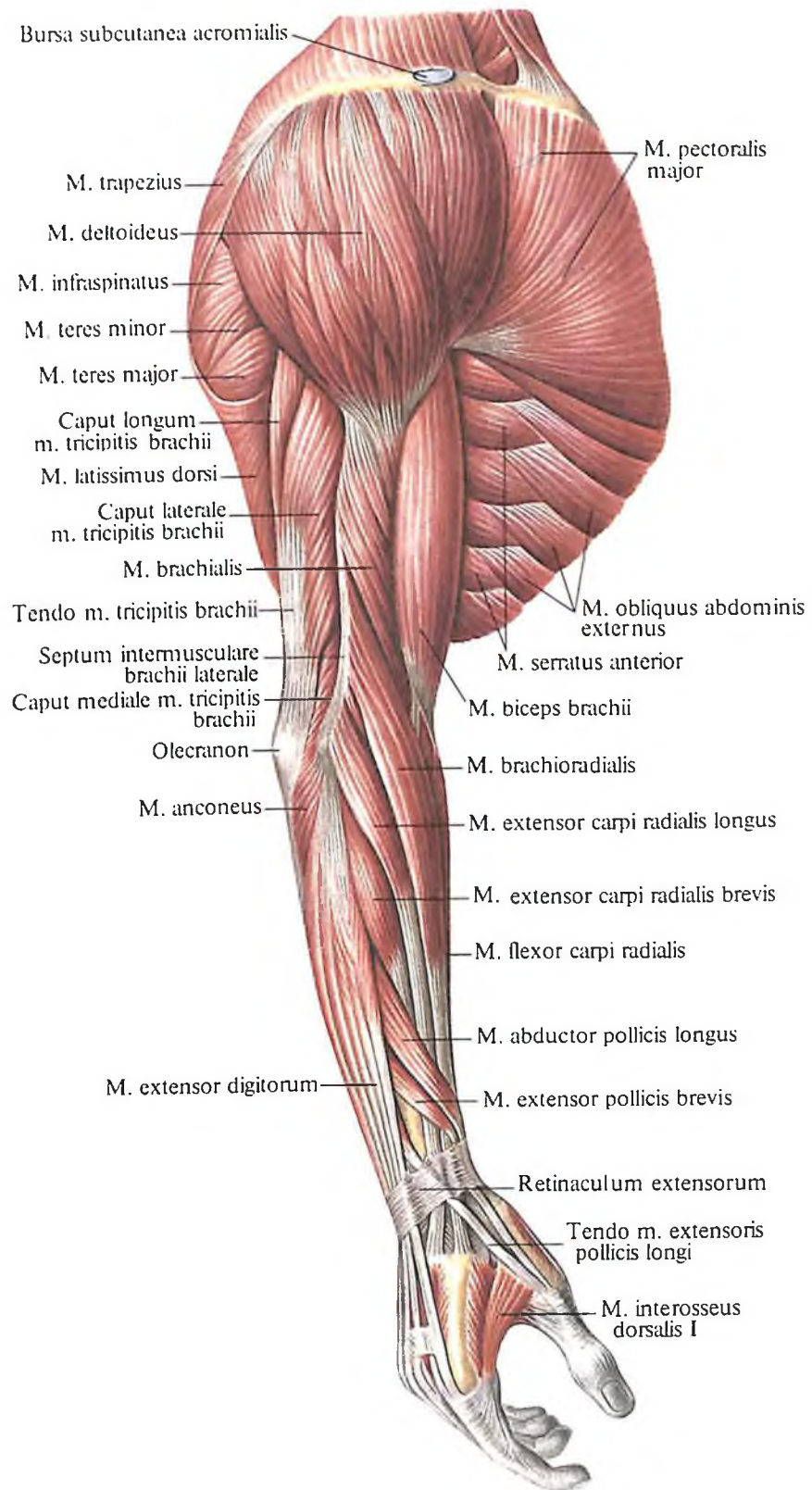
Мышцы плеча, *mm. brachii*, разделяют на переднюю и заднюю группы. К передней группе относятся преимущественно сгибатели: 1) двуглавая мышца плеча, 2) клювовидно-плечевая мышца, 3) плечевая мышца; к задней группе – разгибатели: 1) трехглавая мышца плеча, 2) локтевая мышца, 3) суставная мышца локтя.

Передняя группа

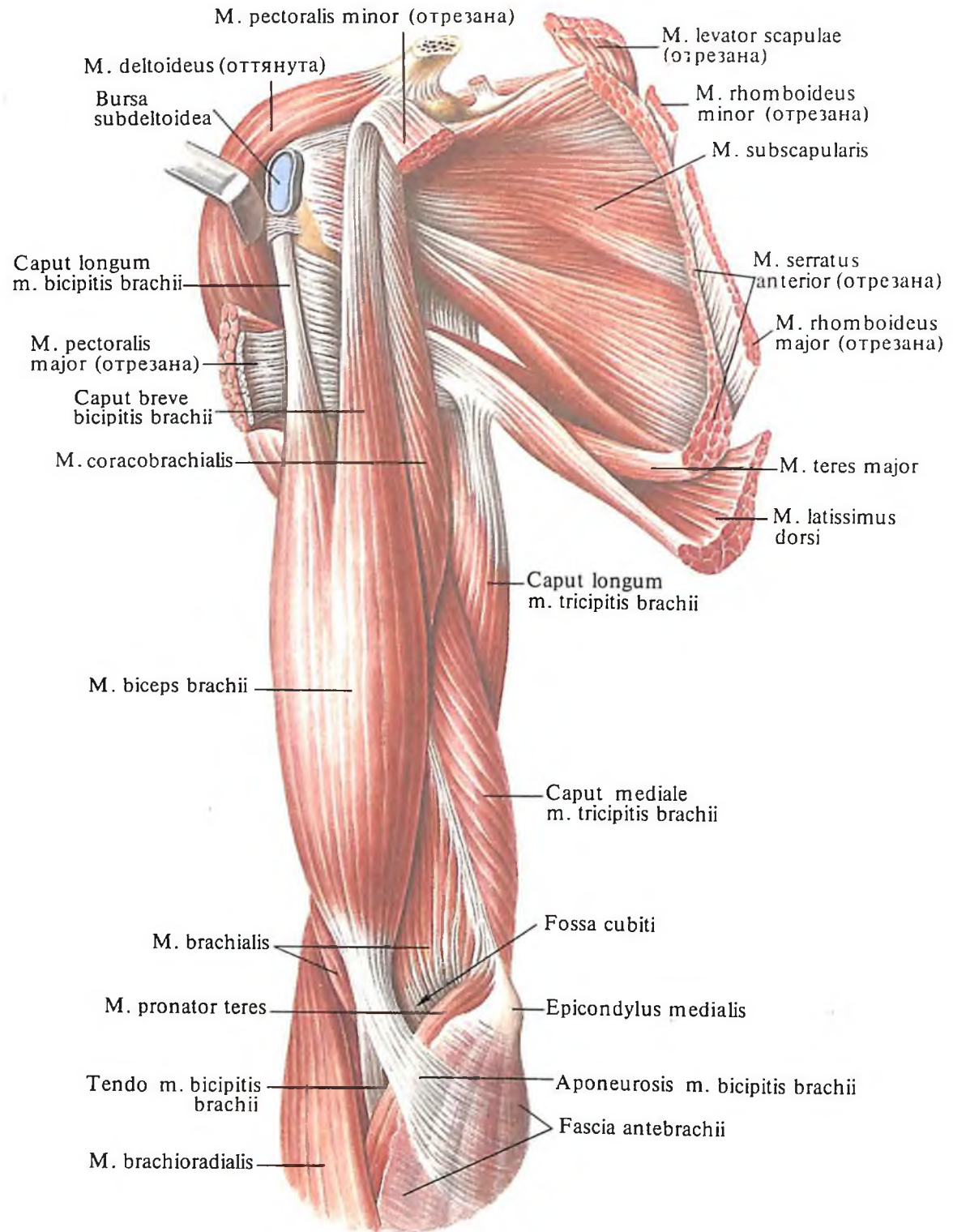
1. *Двуглавая мышца плеча, m. biceps brachii* (см. рис. 354–356, 364, 366), состоит из двух головок, по форме округлая, веретенообразная. Занимает переднюю область плеча и локтевого сгиба и располагается непосредственно под кожей.

Длинная головка, caput longum, занимает латеральное положение. Начинается как длинное сухожилие от надсуставного бугорка лопатки, проходит над головкой плечевой кости через полость плечевого сустава, ложится в межбугорковую борозду, окруженная *межбугорковым синовиальным влагалищем, vagina synovialis intertubercularis*, и далее переходит в мышечное брюшко.

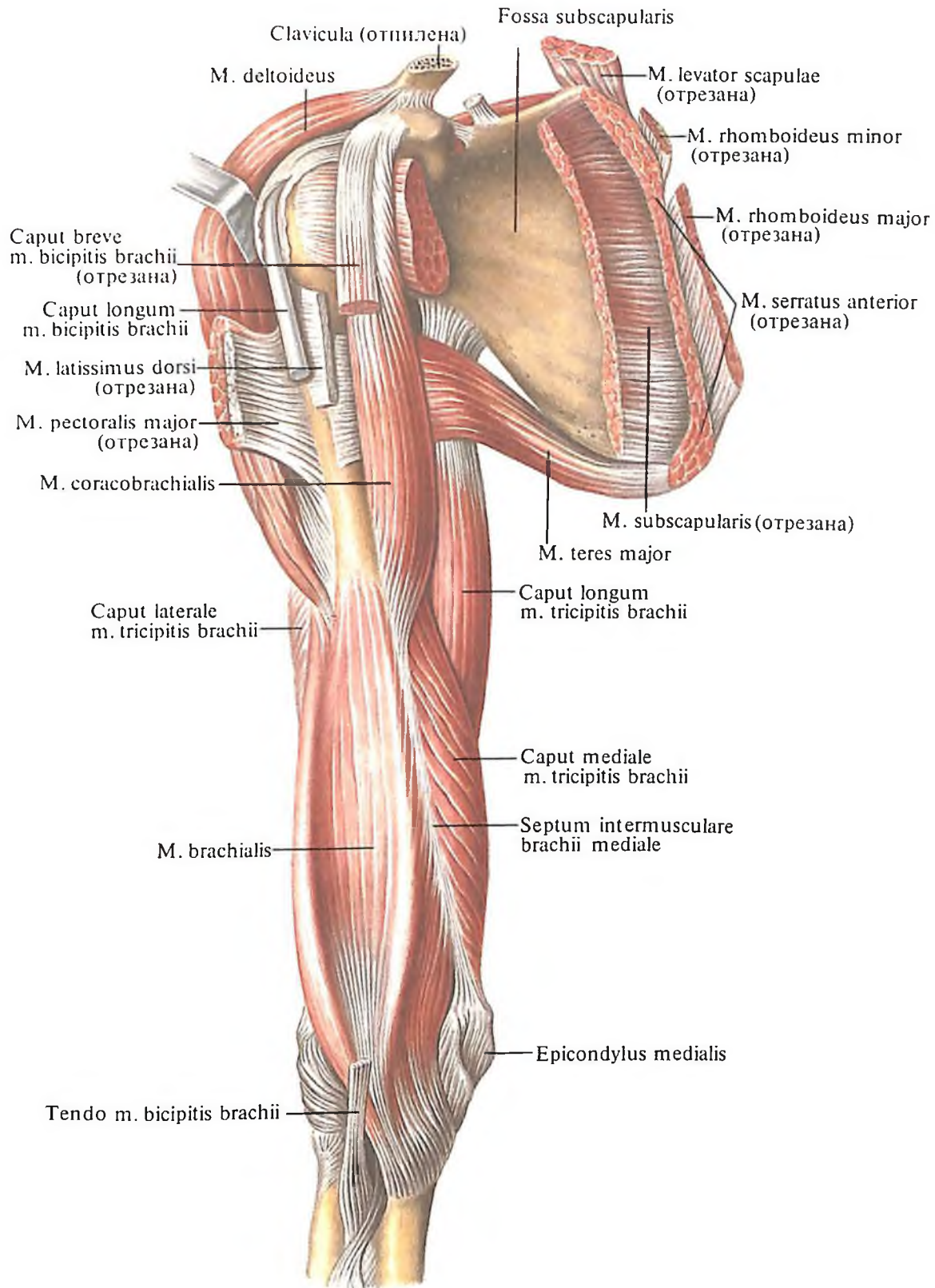
Короткая головка, caput breve, занимает медиальное положение. Она начинается широким сухожилием от верхушки клювовидного отростка лопатки и, направляясь



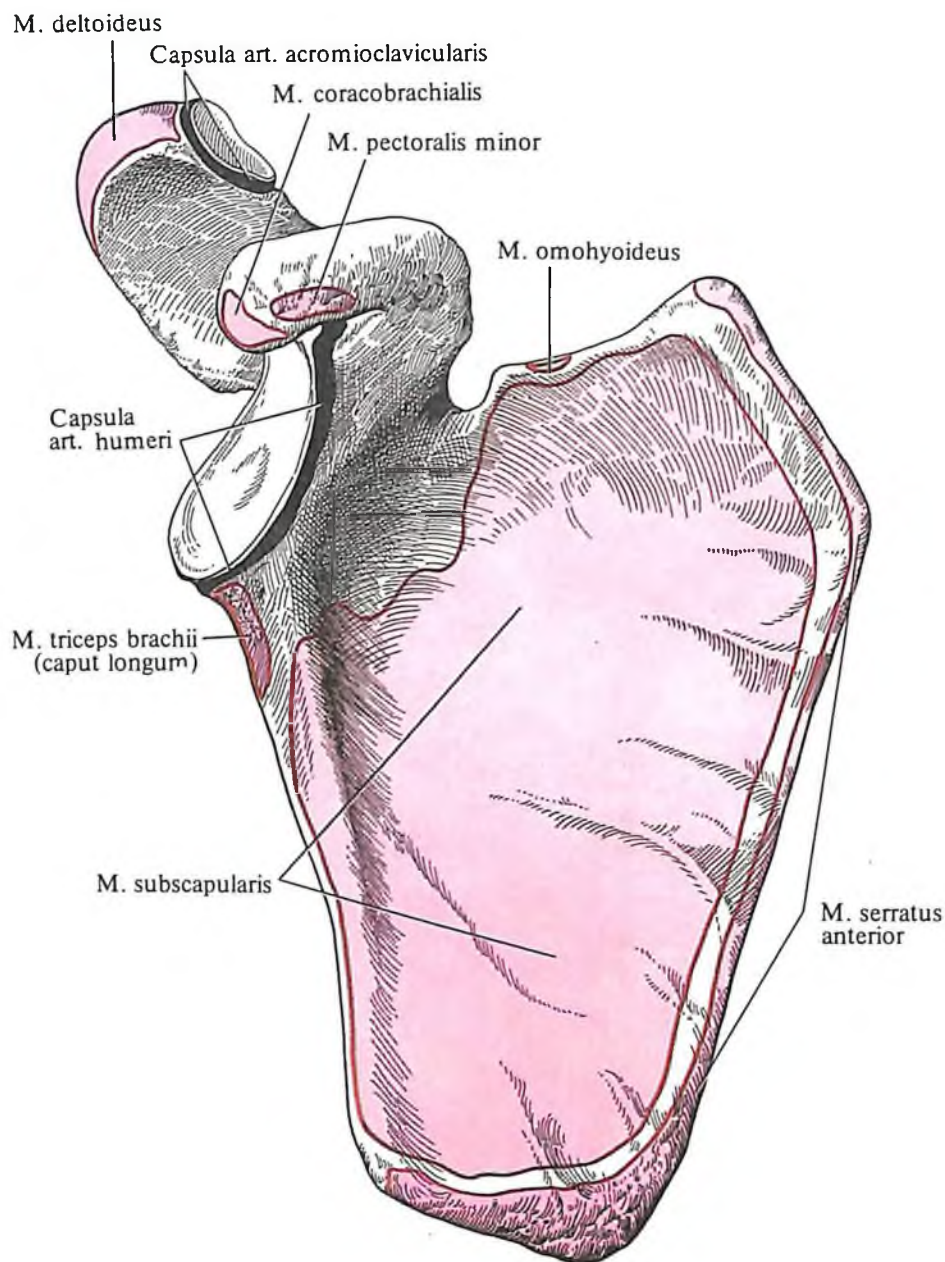
355. Мышцы верхней конечности, правой; вид сбоку.



356. Мышцы правого пояса верхней конечности и плеча; вид спереди.



**357. Мышцы правого пояса
верхней конечности и плеча; вид
спереди.
(Подлопаточная мышца и
двуглавая мышца плеча частично
удалены.)**



358. Места начала и прикрепления мышц на лопатке, правой; вид спереди (схема).

книзу, также переходит в мышечное брюшко.

Обе головки соединяются между собой в длинное мышечное брюшко, которое у локтевой ямки суживается и переходит в мощное сухожилие, прикрепляющееся к бугристости лучевой кости. У места прикрепления сухожилия располагается *двуглаво-лучевая сумка, bursa bicipitoradialis*, а между сухожилиями двуглавой и плечевой мышцы, в верхней части кривой хорды, там, где она подходит к медиальной поверхности локтевой кости, залегает *межкостная локтевая сумка, bursa cubitalis interossea*.

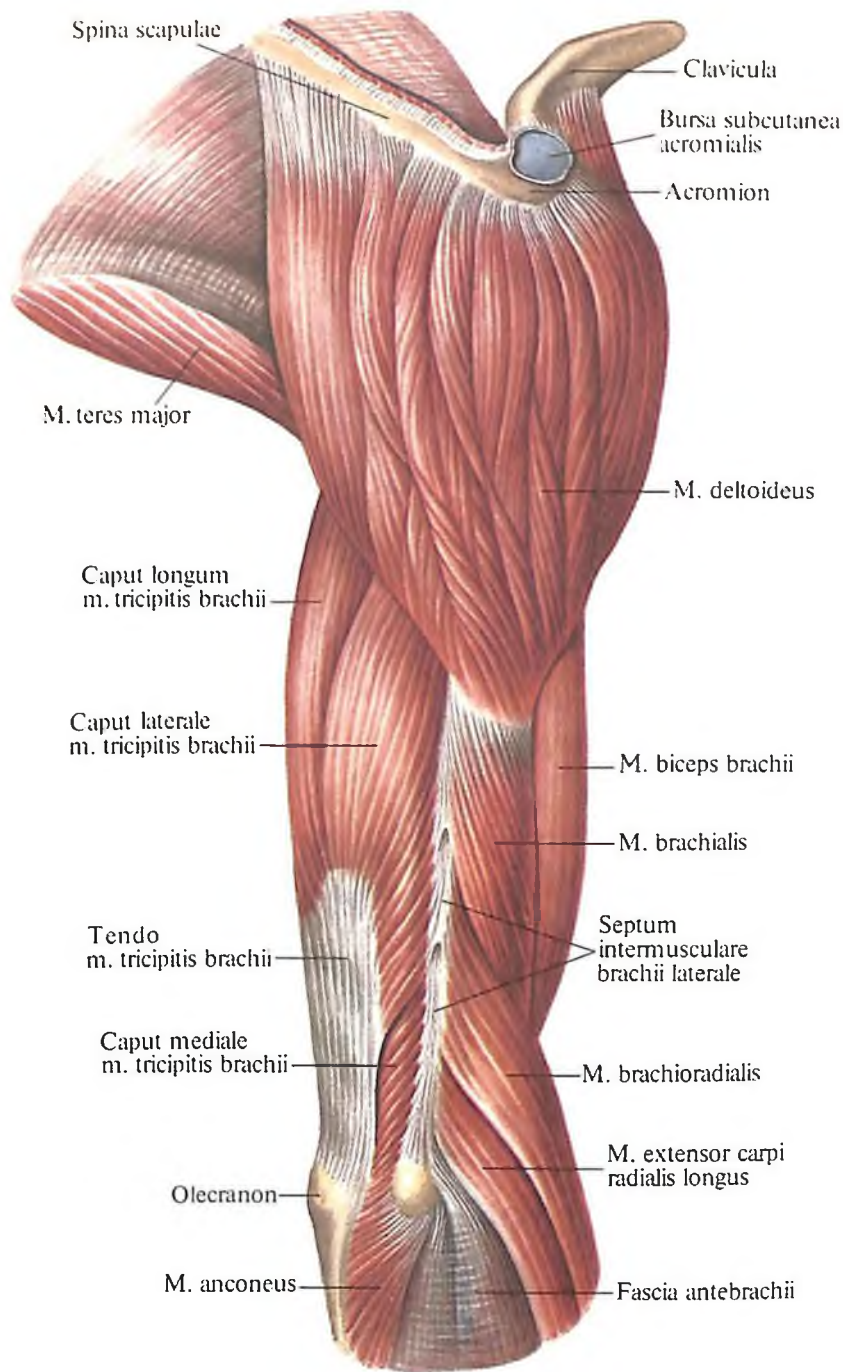
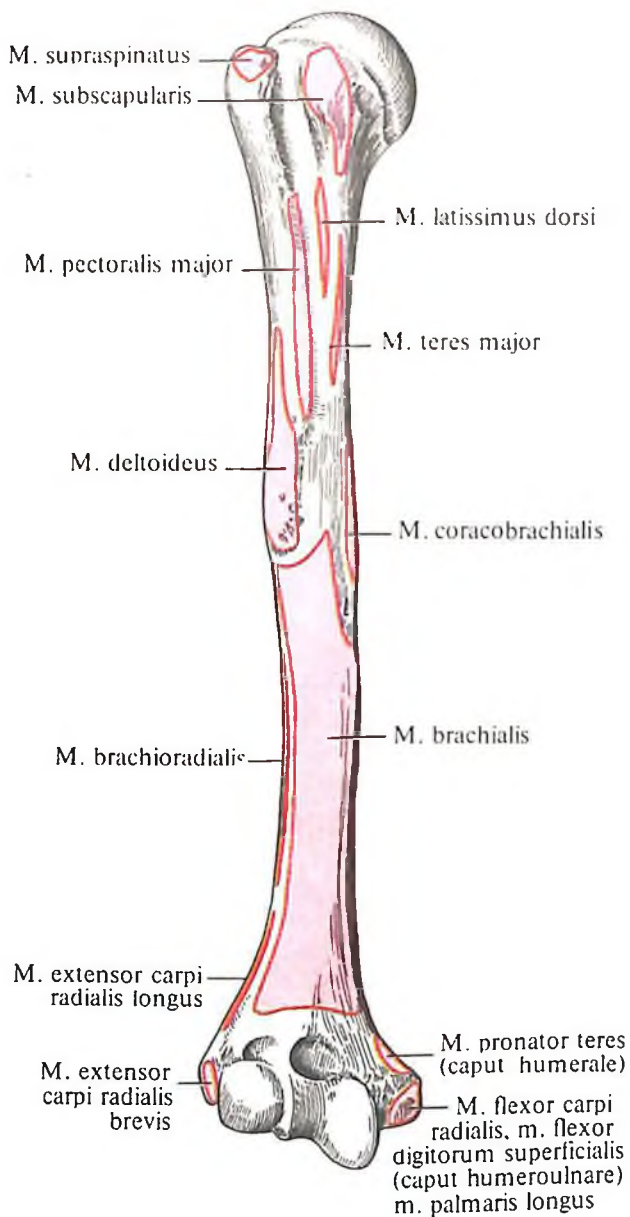
От проксимального конца сухожилия отделяется часть пучков в виде тонкой пла-

стинки – *апоневроз двуглавой мышцы плеча, aponeurosis m. bicipitis brachii*. По сторонам от *m. biceps brachii* на плече располагаются медиально и латерально почти симметрично борозды плеча, *sulcus bicipitalis medialis* и *sulcus bicipitalis lateralis*.

Функция: сгибает руку в локтевом суставе и супинирует предплечье; за счет длинной головки принимает участие в отведении руки, за счет короткой – в приведении руки.

Иннервация: *p. musculocutaneus* (C_V–C_{VII}).

Кровоснабжение: *aa. collaterales ulnae superior et inferior, a. recurrens radialis, a. brachialis*.



359. Места начала и прикрепления мышц на плечевой кости, правой; вид спереди (схема).

360. Мышцы правого пояса верхней конечности и плеча; вид сбоку.

2. Ключовидно-плечевая мышца, *m. coracobrachialis* (см. рис. 356–359), плоская, на всем протяжении прикрыта короткой головкой *m. bicipitis brachii*. Начинается от верхушки ключовидного отростка лопатки и прикрепляется ниже середины медиальной поверхности плечевой кости по ходу гребня малого бугорка.

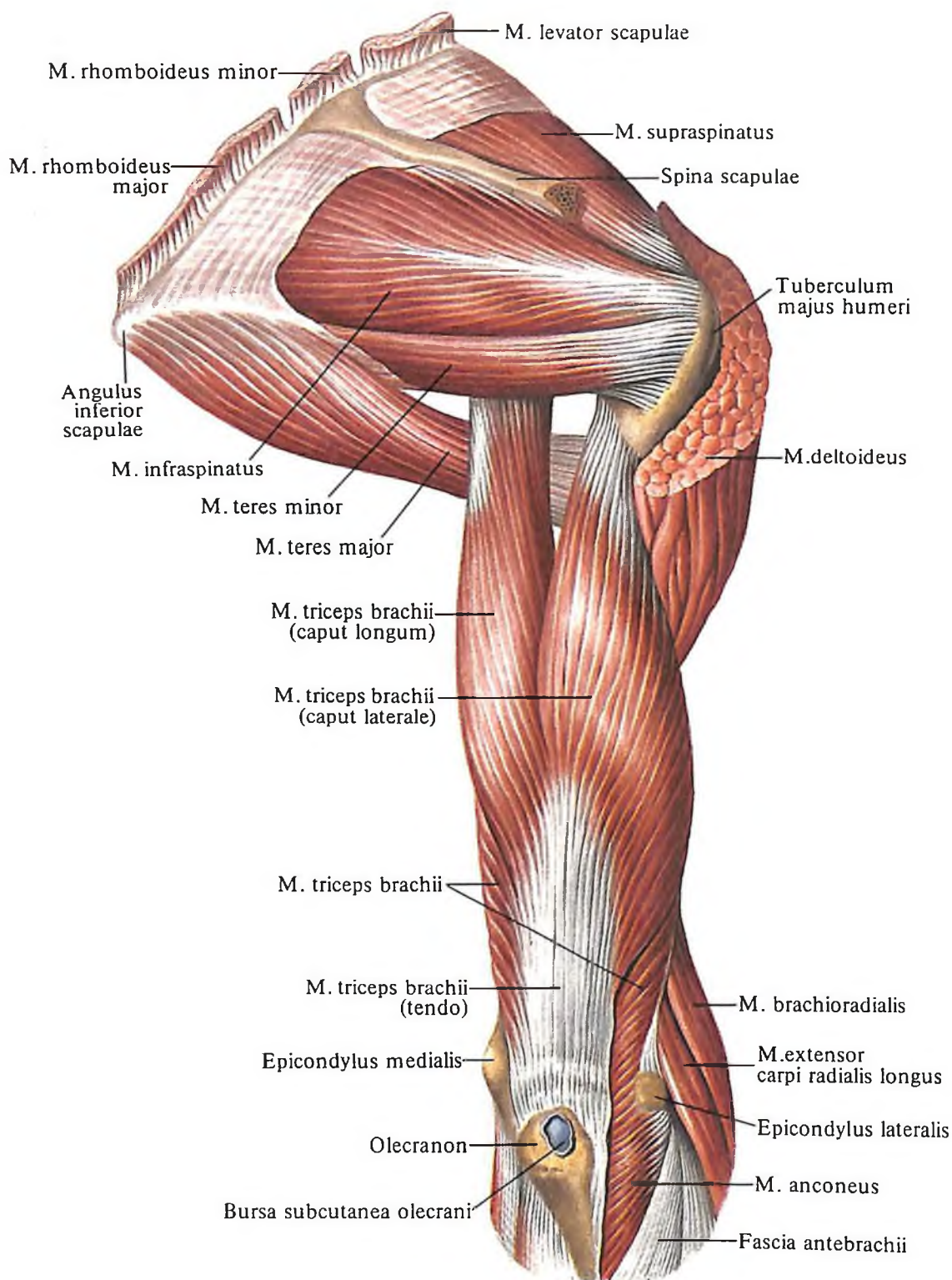
Кроме того, рядом мышечных пучков прикрепляется к медиальной межмышечной перегородке плеча, *septum intermusculare brachii mediale*. В области начала этой мышцы имеется сумка *ключовидно-плечевой* мышцы, *bursa m. coracobrachialis*.

Функция: поднимает руку и приводит к срединной линии.

Иннервация: *p. musculocutaneus* (C_{VI}–C_{VII}).

Кровоснабжение: *aa. circumflexae humeri anterior et posterior*.

3. Плечевая мышца, *m. brachialis* (см. рис. 355–357), довольно широкая, мясистая, веретенообразная, лежит под двуглавой мышцей плеча, на передней поверхности нижней половины плеча. Начинается от наружной и передней поверхностей дистальной половины плечевой кости, подкожнообразно охватывая место прикрепления *m. deltoidei*, а также от латеральной и медиальной межмышечных перегородок плеча. Перебрасываясь через локтевой сустав, сухожилие мышцы глубокими пучками сра-



361. Мышцы правого пояса верхней конечности и плеча; вид сзади.
(Дельтовидная мышца частично удалена.)

стается с его суставной капсулой и прикрепляется к бугристости локтевой кости.

Функция: сгибает предплечье в локтевом суставе и натягивает суставную капсулу локтевого сустава.

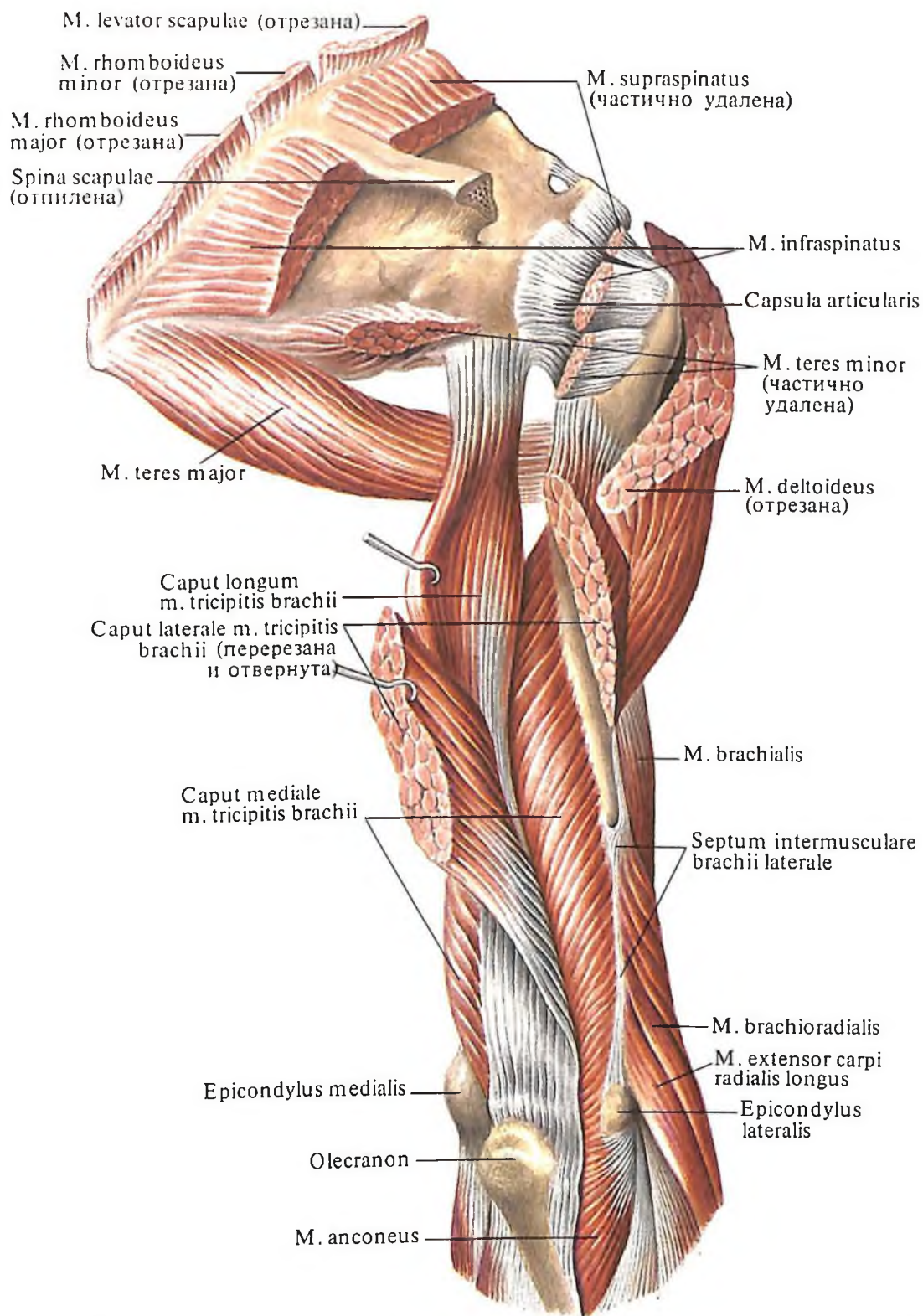
Иннервация: n. musculocutaneus (C_v-C_{vii}).

Кровоснабжение: aa. collaterales ulnares superior et inferior, aa. brachialis et recurrens radialis.

Задняя группа

1. Трехглавая мышца плеча, *m. triceps brachii* (рис. 360–367), крупная, длинная, располагается на протяжении всей задней поверхности плеча, от лопатки до локтевого отростка.

Мышца имеет три головки: длинную, латеральную и медиальную. Вверху, у места своего начала, головки покрыты *m. deltoideus*.



362. Мышцы правого пояса верхней конечности и плеча; вид сзади.

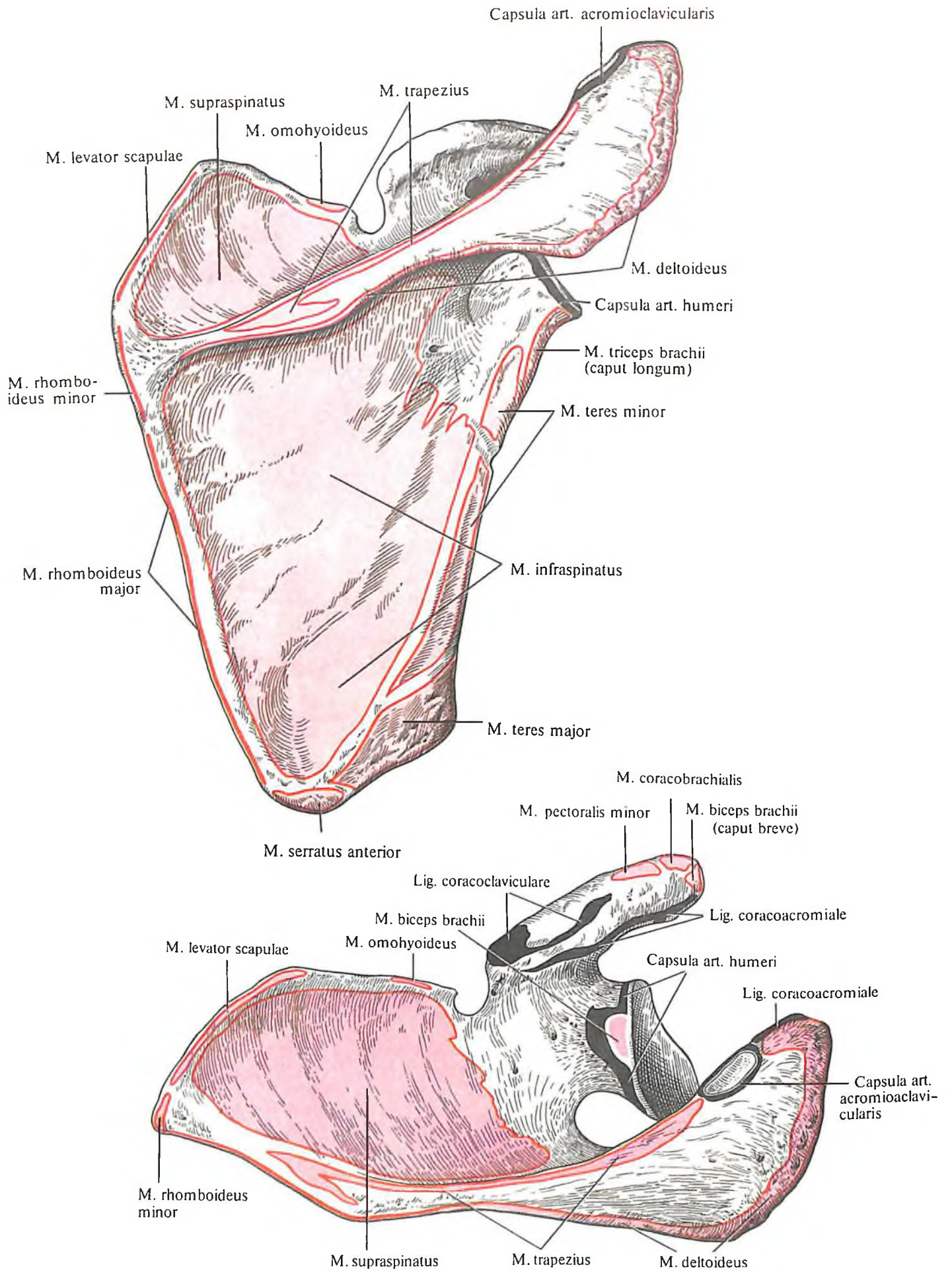
Длинная головка, caput longum, начинается как широкое сухожилие от подсуставного бугорка лопатки, направляется вниз, проходя в пространстве между *m. teres minor* и *m. teres major*, и ложится рядом и кнутри от наружной головки.

Латеральная головка, caput laterale, берет начало от задней поверхности плечевой кости, выше борозды лучевого нерва, и от медиальной и латеральной межмышечных перегородок плеча. Мышечные пучки лате-

ральной головки направлены кнутри и книзу.

Медиальная головка, caput mediale, прикрыта латеральной и частично длинной головками. Она начинается от задней поверхности плечевой кости, ниже борозды лучевого нерва, и от медиальной и латеральной межмышечных перегородок плеча.

Все три головки сходятся вместе, образуя веретенообразное мощное брюшко, которое внизу переходит в крепкое сухожи-



лие, прикрепляющееся к локтевому отростку. Ряд глубоких пучков медиальной головки вплетается в суставную капсулу локтевого сустава.

В толще сухожилия иногда залегает *локтевая внутрисухожильная сумка, bursa intratendinea olecrani*. Кроме того, в этой области залегают еще две сумки. Одна – небольшая *подсухожильная сумка трехглавой мышцы плеча, bursa subtendinea m. tricipitis brachii*, располагается непосредственно между плечевой костью и внутренней поверхностью сухожилия трехглавой мышцы плеча; вторая – крупная *локтевая подкожная сумка, bursa subcutanea olecrani*, залегает между задней поверхностью локтевого отростка и собственно кожей.

Функция: за счет длинной головки происходит движение руки назад и приведение плеча к туловищу; вся мышца принимает участие в разгибании предплечья.

Иннервация: n. radialis (C_v–C_{viii}).

Кровоснабжение: aa. circumflexa humeri posterior, profunda brachii, collaterales ulnares superior et inferior.

2. *Локтевая мышца, m. anconeus* (см. рис. 360–362, 365), – небольшая пирамидальная мышца, являющаяся как бы продолжением медиальной головки трехглавой мышцы плеча. Берет начало от латерального надмыщелка плечевой кости и от лучевой коллатеральной связки; прикрепляется к задней поверхности локтевого отростка, срастаясь с капсулой локтевого сустава.

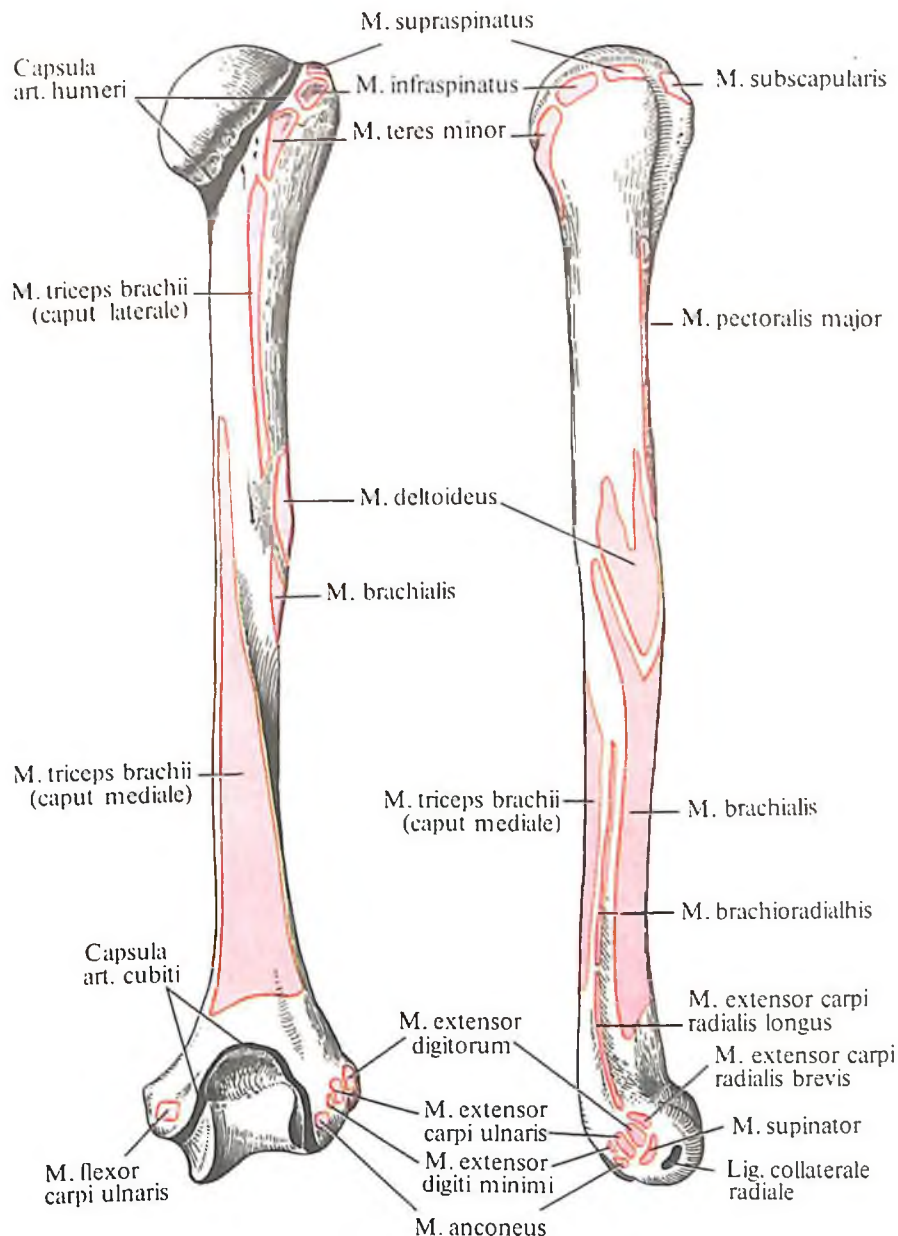
Функция: разгибает предплечье в локтевом суставе, оттягивая при этом его суставную капсулу.

Иннервация: n. radialis (C_v–C_{viii}).

363. Места начала и прикрепления мышц и суставных капсул на лопатке, правой; вид сзади (схема).

364. Места начала и прикрепления мышц, связок и суставных капсул на лопатке, правой; вид сверху (схема).

365. Места начала и прикрепления мышц, связок и суставных капсул на плечевой кости, правой; вид сзади и сбоку (схема).



Кровоснабжение: a. interossea recurrens.

3. *Суставная мышца локтя, m. articularis cubiti*, непостоянна. Залегает под m. anconeus. Представляет собой мышечные пучки, идущие радиально от дистального отдела сухожильной части медиальной головки m. tricipitis brachii и медиального края ямки локтевого отростка; заканчивается на задней поверхности капсулы локтевого сустава.

Функция: натягивает капсулу локтевого сустава.

Мышцы предплечья

Мышцы предплечья, m. anterbachii (рис. 368–379), по своему положению разделяются на три группы: переднюю, латеральную (лучевую) и заднюю. Каждая группа отделяется одна от другой фасциальными перегородками. При этом мышцы передней

и задней групп располагаются в несколько слоев.

В *передней группе* мышцы залегают в четыре слоя.

Первый (поверхностный) слой: 1) круглый пронатор; 2) лучевой сгибатель запястья; 3) длинная ладонная мышца; 4) локтевой сгибатель запястья.

Второй слой: поверхностный сгибатель пальцев.

Третий слой: 1) глубокий сгибатель пальцев; 2) длинный сгибатель большого пальца кисти.

Четвертый слой: квадратный пронатор.

К *латеральной (лучевой) группе* относятся: 1) плечелучевая мышца; 2) длинный лучевой разгибатель запястья; 3) короткий лучевой разгибатель запястья.

Задняя группа мышц залегает в два слоя.

Поверхностный слой: 1) локтевой разгибатель запястья; 2) разгибатель пальцев; 3) разгибатель мизинца.

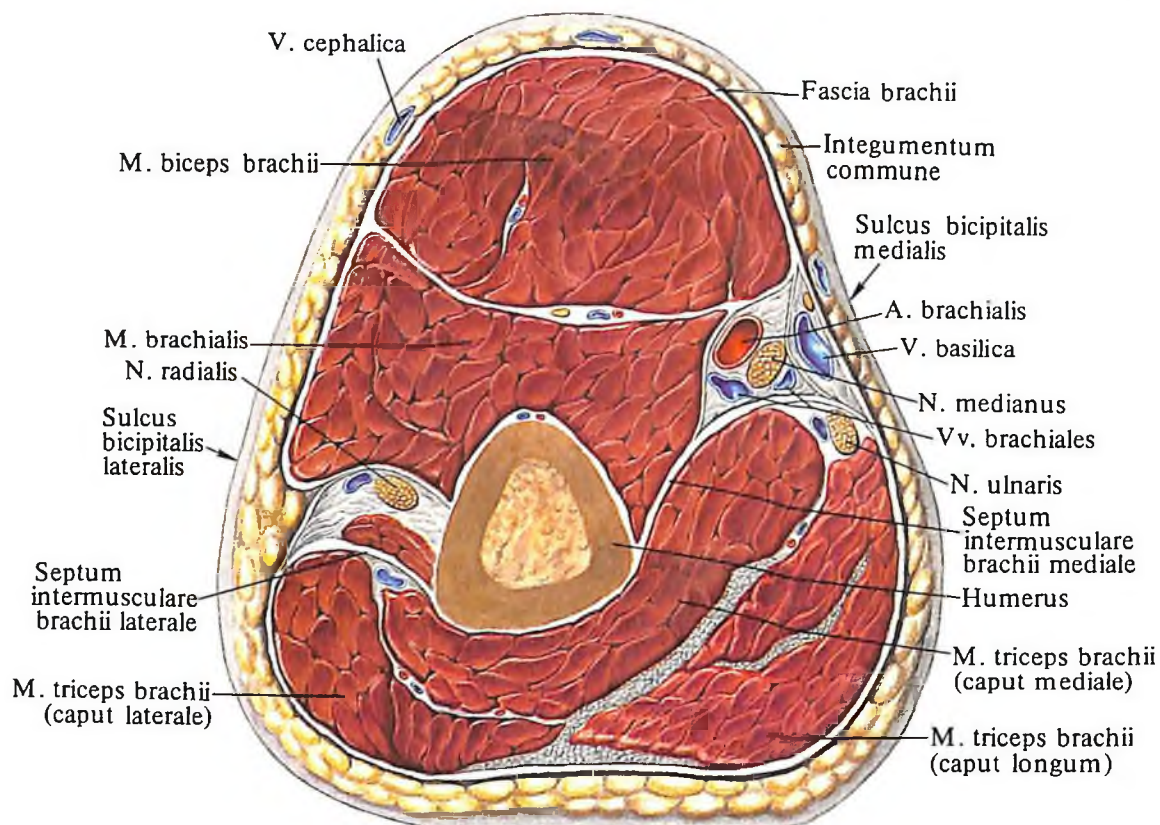
Глубокий слой: 1) супинатор; 2) длинная мышца, отводящая большой палец кисти; 3) короткий разгибатель большого пальца кисти; 4) длинный разгибатель большого пальца кисти; 5) разгибатель указательного пальца.

Передняя группа

Первый (поверхностный) слой. 1. *Круглый пронатор, m. pronator teres* (см. рис. 368, 369, 372), – толстая и самая короткая мышца

2. *Лучевой сгибатель запястья, m. flexor carpi radialis* (см. рис. 368, 369), – двуперистая плоская длинная мышца. Расположена латеральнее всех сгибателей предплечья. В проксимальном отделе прикрыта только апоневрозом двуглавой мышцы плеча и *m. palmaris longus*, а остальная, бо́льшая, часть мышцы – только фасцией и кожей. Начинается мышца от медиального надмыщелка плечевой кости, межмышечной перегородки и фасции предплечья; направляется вниз и проходит под удерживателем сгибателей к основанию ладонной поверхности II (III) пястной кости.

Функция: сгибает и пронировать кисть.



366. Мышцы и фасции плеча, правого. (Поперечный распил на уровне средних отделов плеча.)

этого слоя. В ней выделяются две головки: большая *плечевая головка, caput humerale*, которая начинается от медиального надмыщелка плечевой кости, медиальной межмышечной перегородки плеча и фасции предплечья, и меньшая *локтевая головка, caput ulnare*, лежащая под ней и берущая начало от медиального края бугристости локтевой кости. Обе головки образуют несколько сплющенное спереди назад брюшко, переходящее в узкое сухожилие. Мышца идет косо изнутри кнаружи и прикрепляется к средней трети латеральной поверхности тела лучевой кости.

Функция: пронировать предплечье.

Иннервация: *n. medianus* (C_{V1}–C_{VII}).

Кровоснабжение: *aa. brachialis, ulnaris, radialis*.

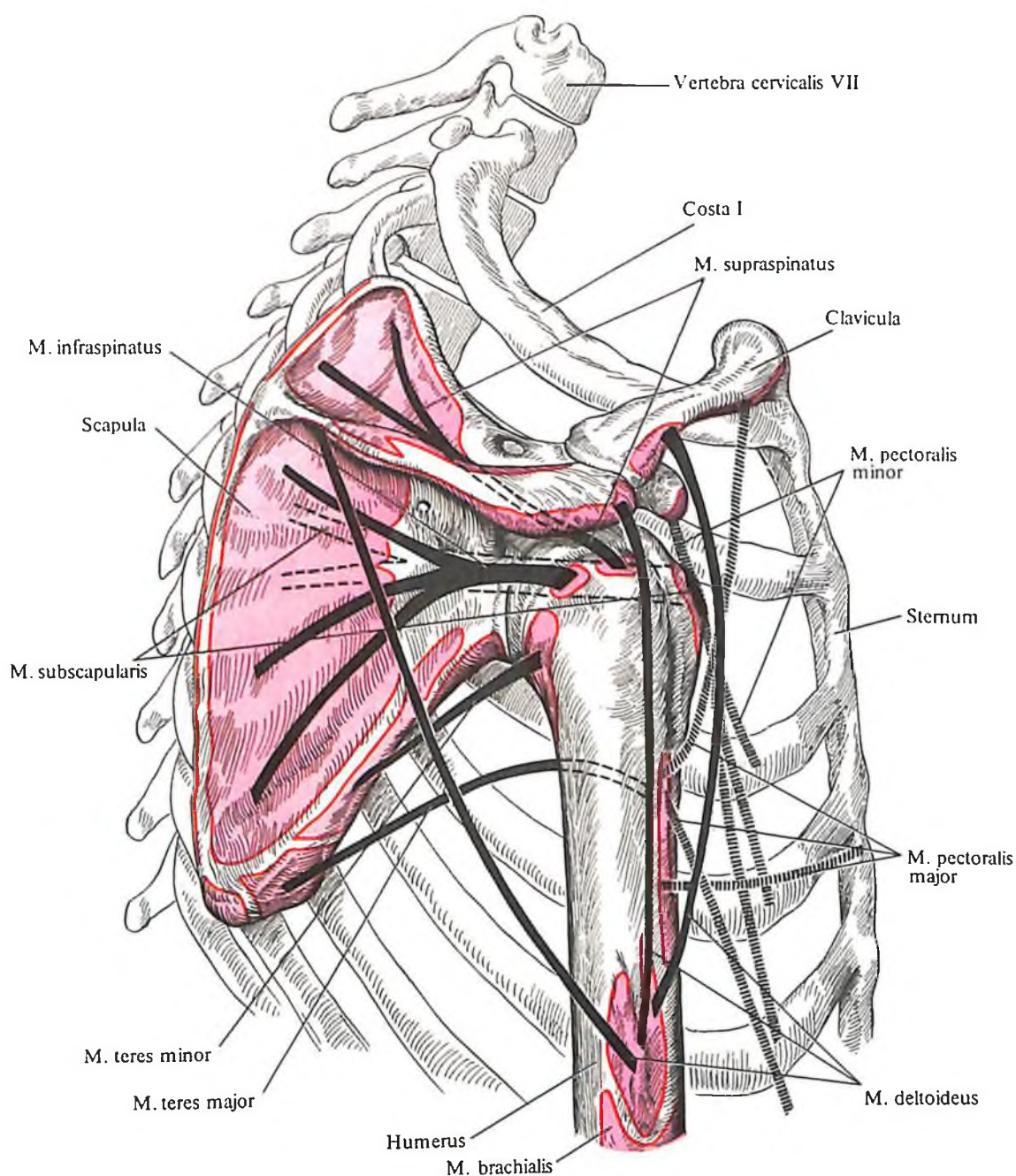
Иннервация: *n. medianus* [C_{V1}–C_{VII}(C_{VIII})].

Кровоснабжение: *a. radialis*.

3. *Длинная ладонная мышца, m. palmaris longus* (см. рис. 368, 369), имеет короткое веретенообразное брюшко и очень длинное сухожилие. Лежит непосредственно под кожей кнутри от *m. flexor carpi radialis*. Начинается от медиального надмыщелка плечевой кости, межмышечной перегородки и фасции предплечья и, подойдя к кисти, переходит в широкий *ладонный апоневроз, aponeurosis palmaris* (см. рис. 354, 369).

Функция: натягивает ладонный апоневроз и принимает участие в сгибании кисти.

Иннервация: *n. medianus* [C_{V1}–C_{VIII}(Th₁)].



367. Места начала и прикрепления мышц на костях пояса верхней конечности и плеча, правых; вид сбоку (схема).

Кровоснабжение: а. radialis.

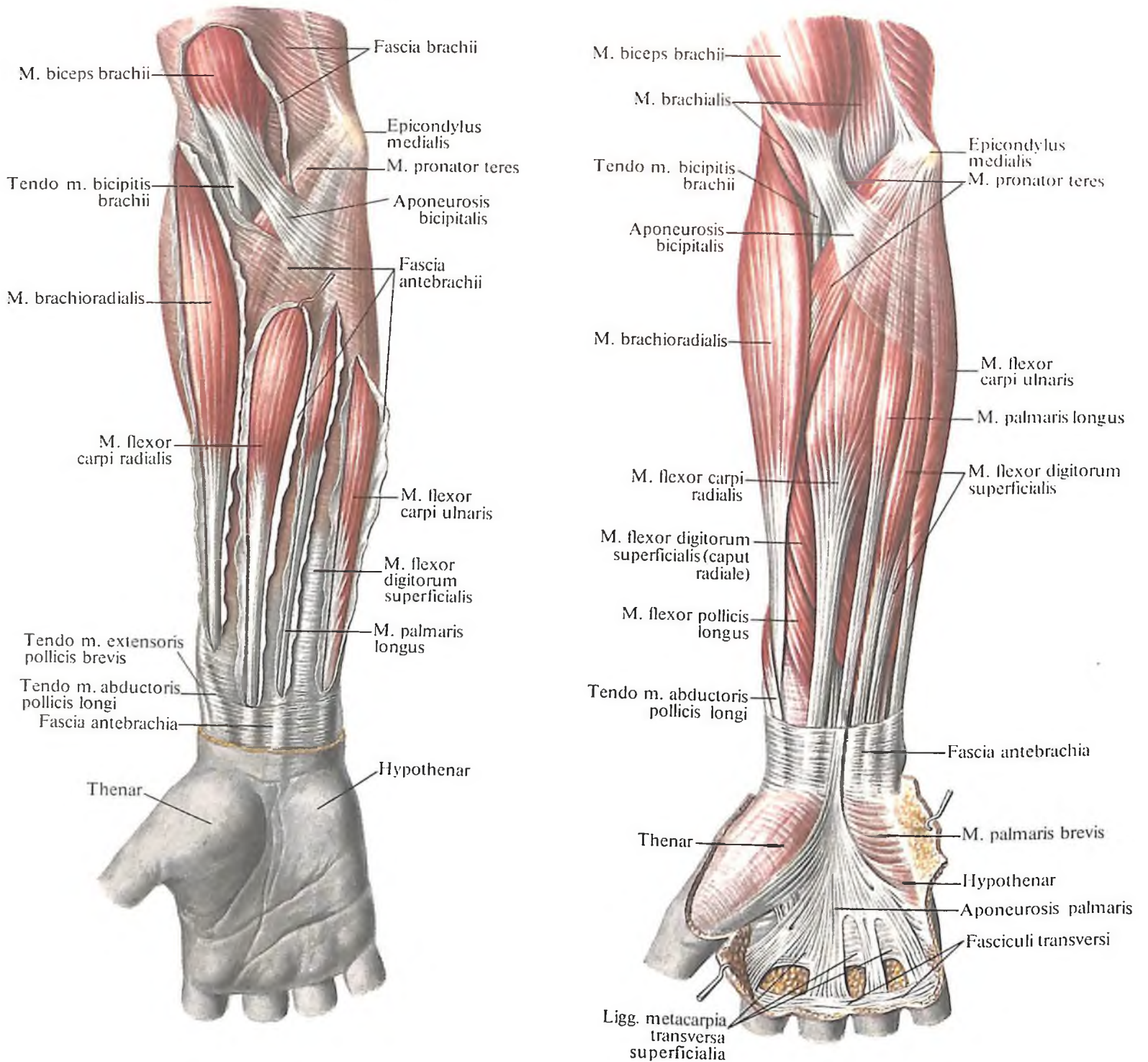
4. *Локтевой сгибатель запястья, т. flexor carpi ulnaris* (см. рис. 368–370), занимает медиальный край предплечья. Имеет длинное мышечное брюшко и сравнительно толстое сухожилие. Различаются две головки; а) *плечевая головка, caput humerale*, идет от медиального надмыщелка плечевой кости и межмышечной перегородки и б) *локтевая головка, caput ulnare*, – от локтевого отростка, верхних $\frac{2}{3}$ задней поверхности локтевой кости и фасции предплечья. Направляясь вниз, сухожилие проходит под удерживателем сгибателя, охватывая сесамовидную гороховидную кость, os pisiforme, и, переходя в гороховидно-крючковую и гороховидно-пястную связки, прикрепляется к крючковидной и V пястной костям.

Функция: сгибает кисть и участвует в ее приведении.

Иннервация: п. ulnaris (C_{VII}–C_{VIII}).

Кровоснабжение: аа. collaterales ulnares, а. brachialis, а. ulnaris.

Второй слой. *Поверхностный сгибатель пальцев, т. flexor digitorum superficialis* (см. рис. 368–370), прикрыт спереди m. palmaris longus и m. flexor carpi radialis, оставляющими на нем след в виде борозд. У мышцы имеется две головки: а) *плечелоктевая головка, caput humeroulnare*, длинная и узкая, – от медиального надмыщелка плечевой кости и венечного отростка локтевой кости; б) *лучевая головка, caput radiale*, широкая и короткая, – от проксимальной части передней поверхности лучевой кости. Обе головки, объединяясь в общее брюшко, за-



368. Мышцы и фасции предплечья, правого; вид спереди.

(Фасциальные влагалища мышц вскрыты.)

369. Мышцы предплечья, правого; вид спереди.

(Первый, поверхностный, слой.)

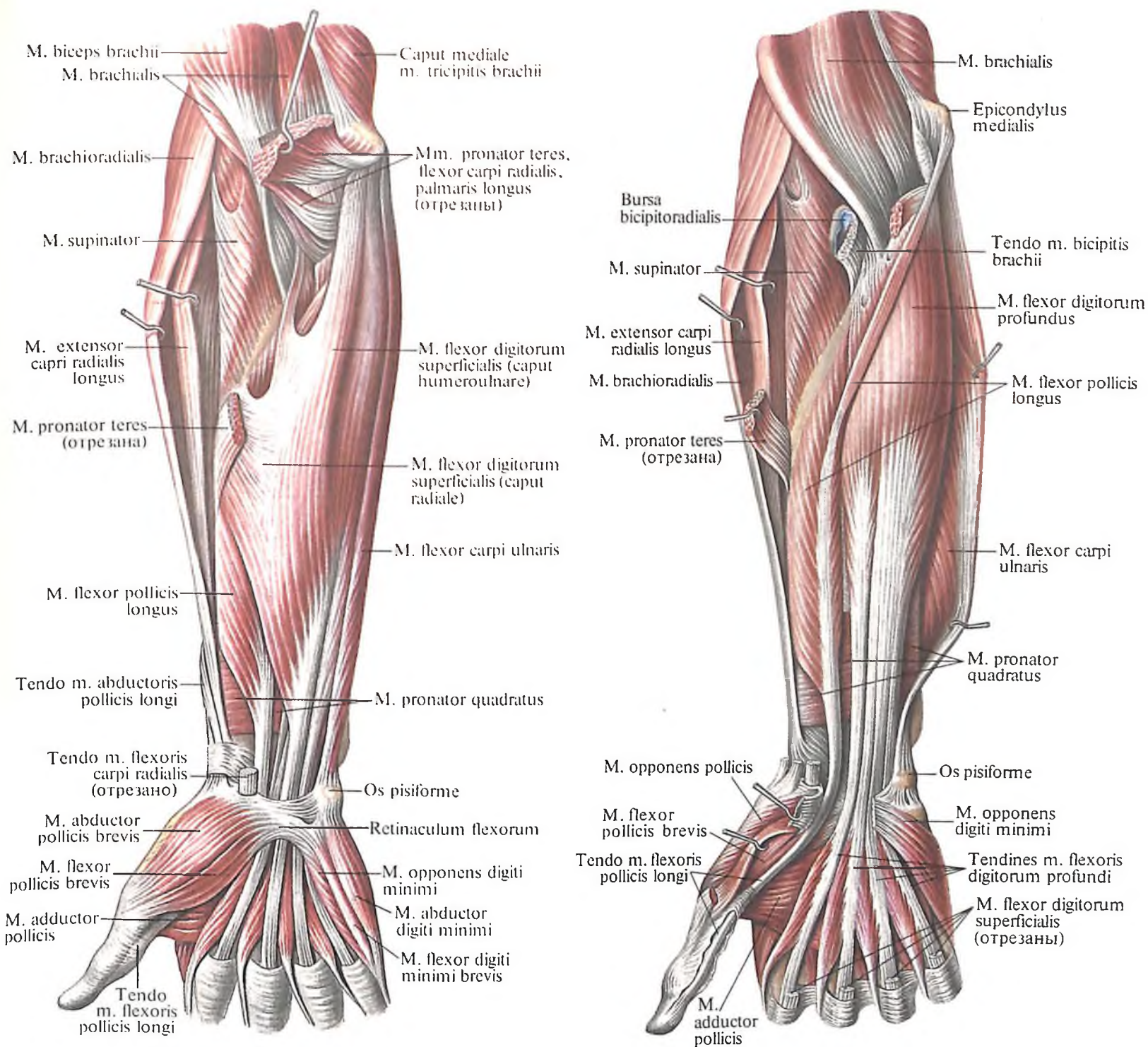
канчиваются четырьмя длинными сухожилиями. Последние, переходя на кисть, ложатся в канал запястья и прикрепляются к основанию средних фаланг от указательного пальца до мизинца. На уровне проксимальных фаланг каждое сухожилие разделяется на два и потому прикрепляется не в одной, а в двух точках – по краям основания средних фаланг.

Функция: огибает средние фаланги пальцев от указательного пальца до мизинца.

Иннервация: n. medianus (C_{VII}–Th_I).

Кровоснабжение: aa. radialis et ulnaris.

Третий слой. 1. Глубокий сгибатель пальцев, *m. flexor digitorum profundus* (см. рис. 371), представляет собой сильно развитое плоское и широкое брюшко, берущее начало от проксимальной половины передней поверхности тела локтевой кости и межкостной перепонки предплечья. Мышца направляется книзу, переходя в четыре длинных сухожилия, которые, пройдя под удерживателем сгибателя, ложатся в канал запястья, располагаясь под сухожилиями *m. flexoris*



370. Мышцы предплечья, правого; вид спереди. (Второй слой.)

371. Мышцы предплечья, правого; вид спереди. (Третий слой.)

digitorum superficialis. Затем каждое из сухожилий *m. flexoris digitorum profundus* проходит между ножками сухожилий поверхностного сгибателя пальцев, образуя *перекрест сухожилий, chiasma tendinum* (см. рис. 382, 384), и прикрепляется к основаниям дистальных фаланг от указательного пальца до мизинца. Сухожилия поверхностного и глубокого сгибателей пальцев залегают в *общем влагалище сгибателей, vagina communis mm. flexorum*. Влагалища указательного, среднего и безымянного пальцев начинаются на уровне головок

пястных костей и доходят до дистальных фаланг, не соединяясь с общим влагалищем. Только влагалище сухожилий мизинца соединяется с общим влагалищем сгибателей.

Функция: сгибает дистальные фаланги пальцев от указательного пальца до мизинца.

Иннервация: nn. ulnaris et medianus (C_{v1}-Th₁).

Кровоснабжение: а. ulnaris.

2. *Длинный сгибатель большого пальца кисти, m. flexor pollicis longus* (см. рис. 370, 371),

имеет вид длинной одноперистой плоской мышцы, лежащей на латеральном крае предплечья. Начинается от верхних $\frac{2}{3}$ передней поверхности тела лучевой кости и межкостной перепонки предплечья, от медиального надмыщелка плечевой кости. Мышца переходит в длинное сухожилие, которое, направляясь книзу, ложится в канал запястья, а затем окружается влагалищем сухожилия длинного сгибателя большого пальца кисти, *vagina tendinis m. flexoris pollicis longi*, и, до-

стигнув дистальной фаланги, прикрепляется у ее основания.

Функция: сгибает дистальную фалангу большого пальца.

Иннервация: n. medianus (C_{VI}–C_{VIII}).

Кровоснабжение: аа. radialis, ulnaris, a. interossea anterior.

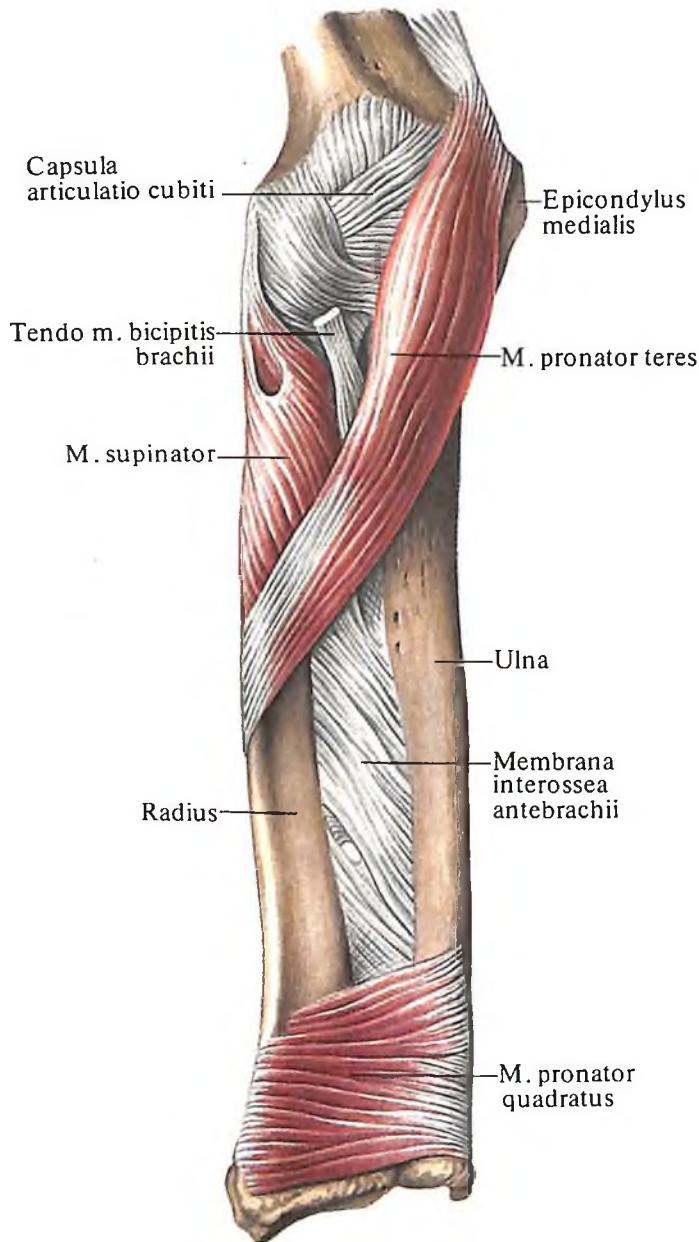
Четвертый слой. Квадратный пронатор, *m. pronator quadratus* (см. рис. 372), представляет собой тонкую четырехугольную пластинку мышечных пучков, поперечно рас-

положенных непосредственно на межкостной перепонке предплечья, под сухожилиями сгибателей пальцев и запястья. Начинается мышца от дистальной части передней поверхности тела локтевой кости, прикрепляется на том же уровне передней поверхности тела лучевой кости.

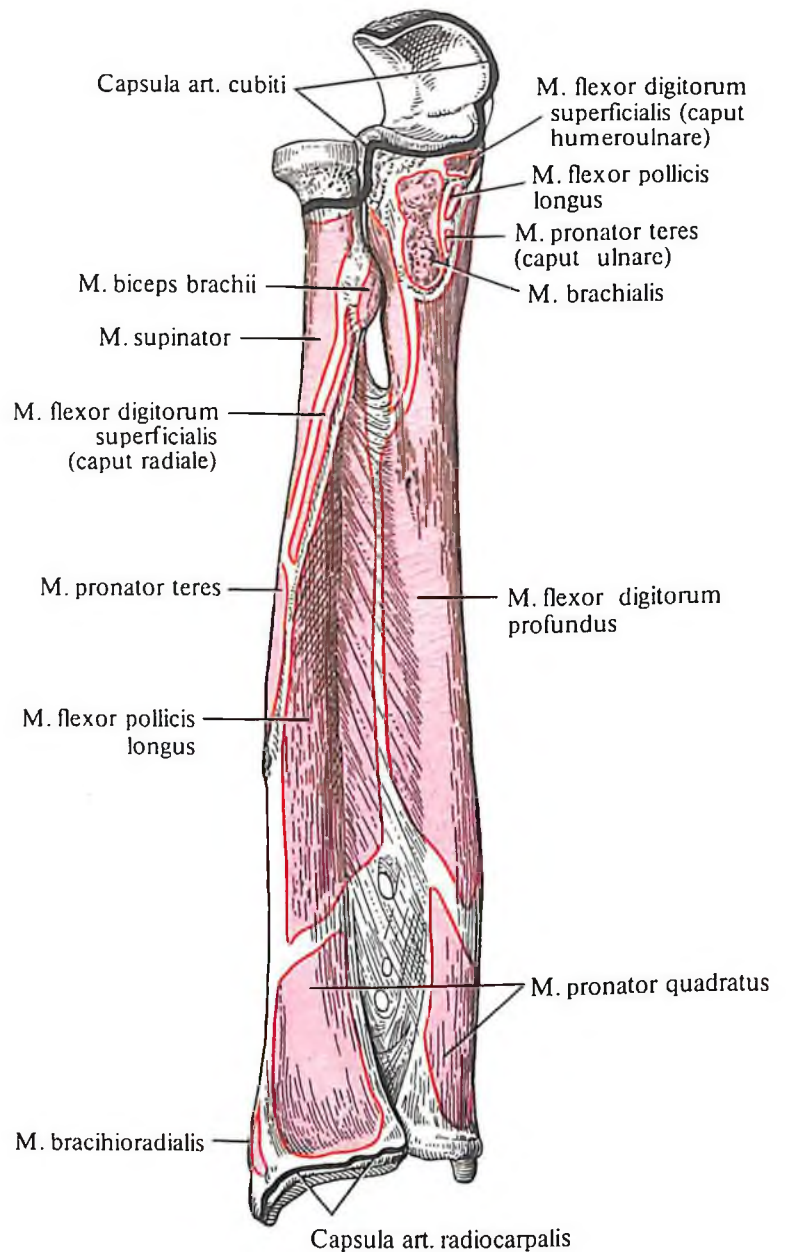
Функция: пронирует предплечье.

Иннервация: n. medianus (C_{VI}–Th_I).

Кровоснабжение: а. interossea anterior.

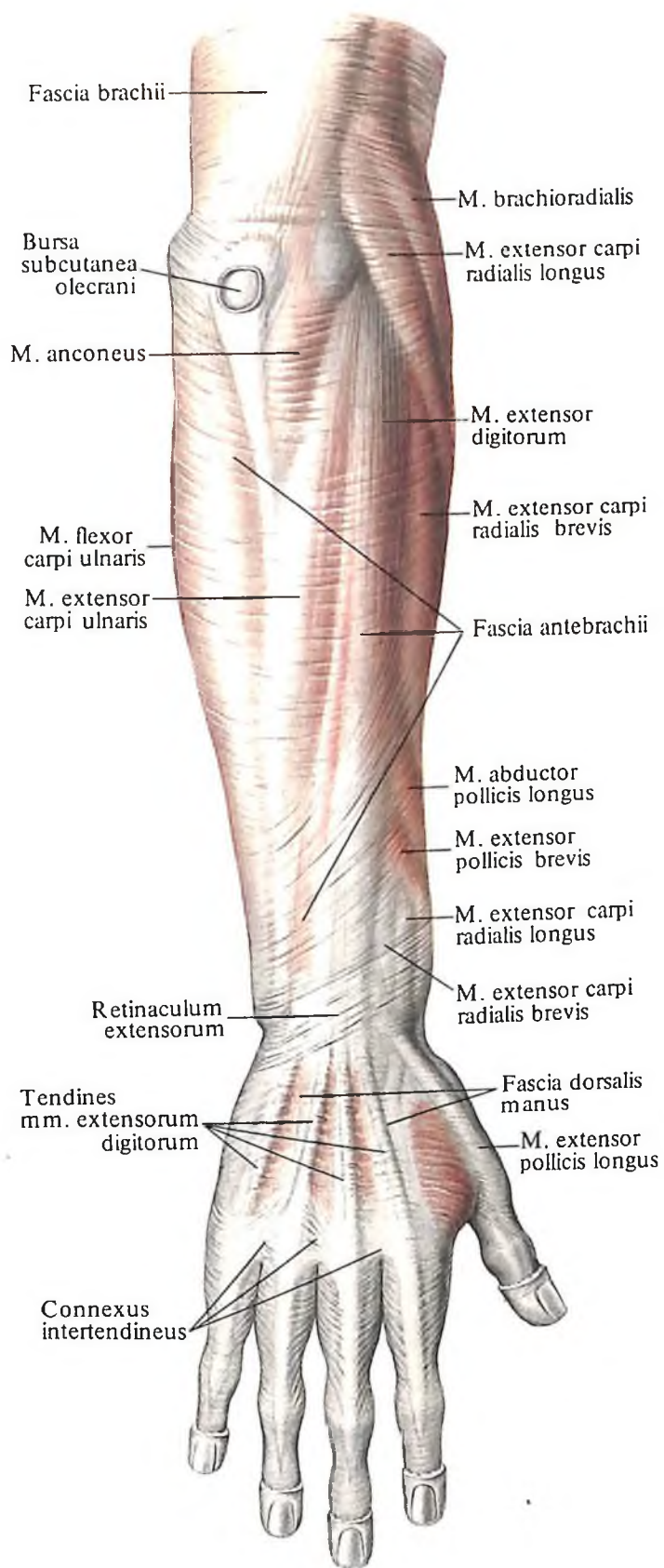


372. Мышцы предплечья, правого; вид спереди. (Четвертый слой – квадратный пронатор, *m. pronator quadratus*).

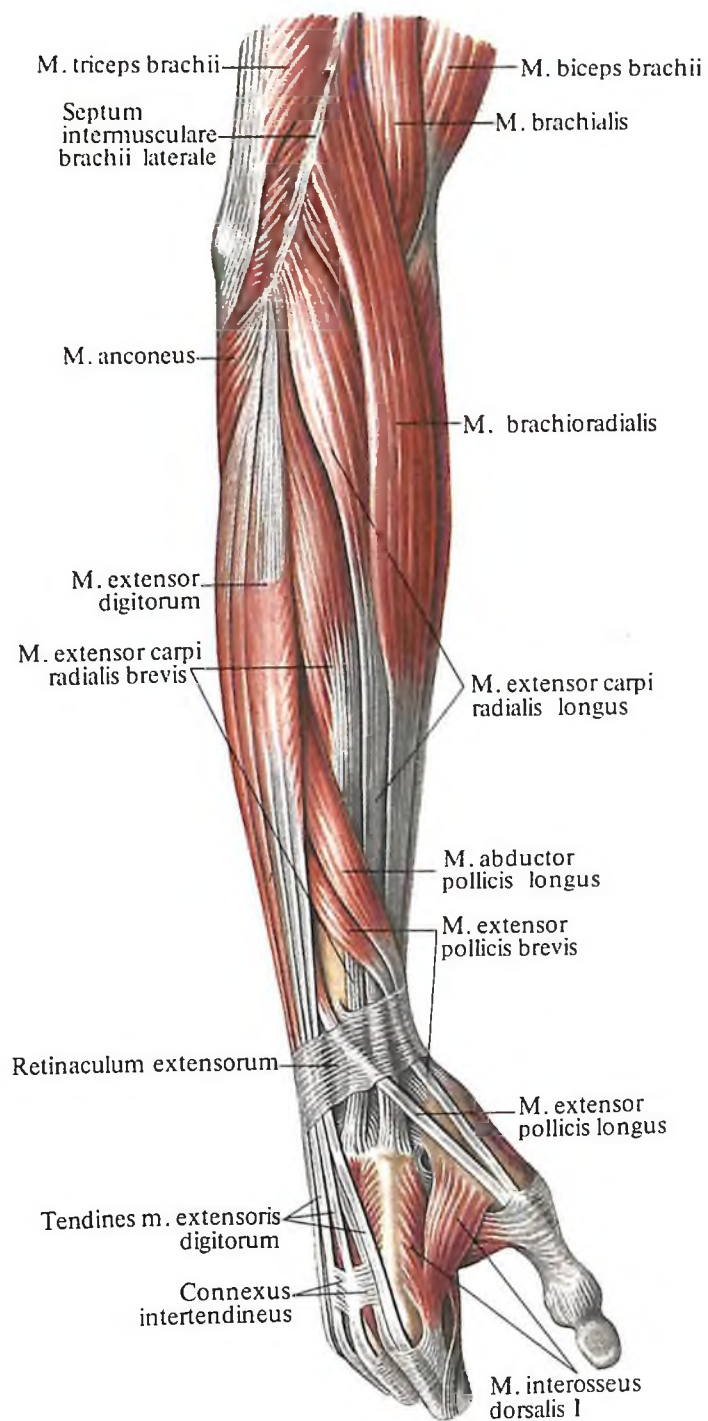


373. Места начала и прикрепления мышц и суставных капсул на костях предплечья, правого; вид спереди (схема).

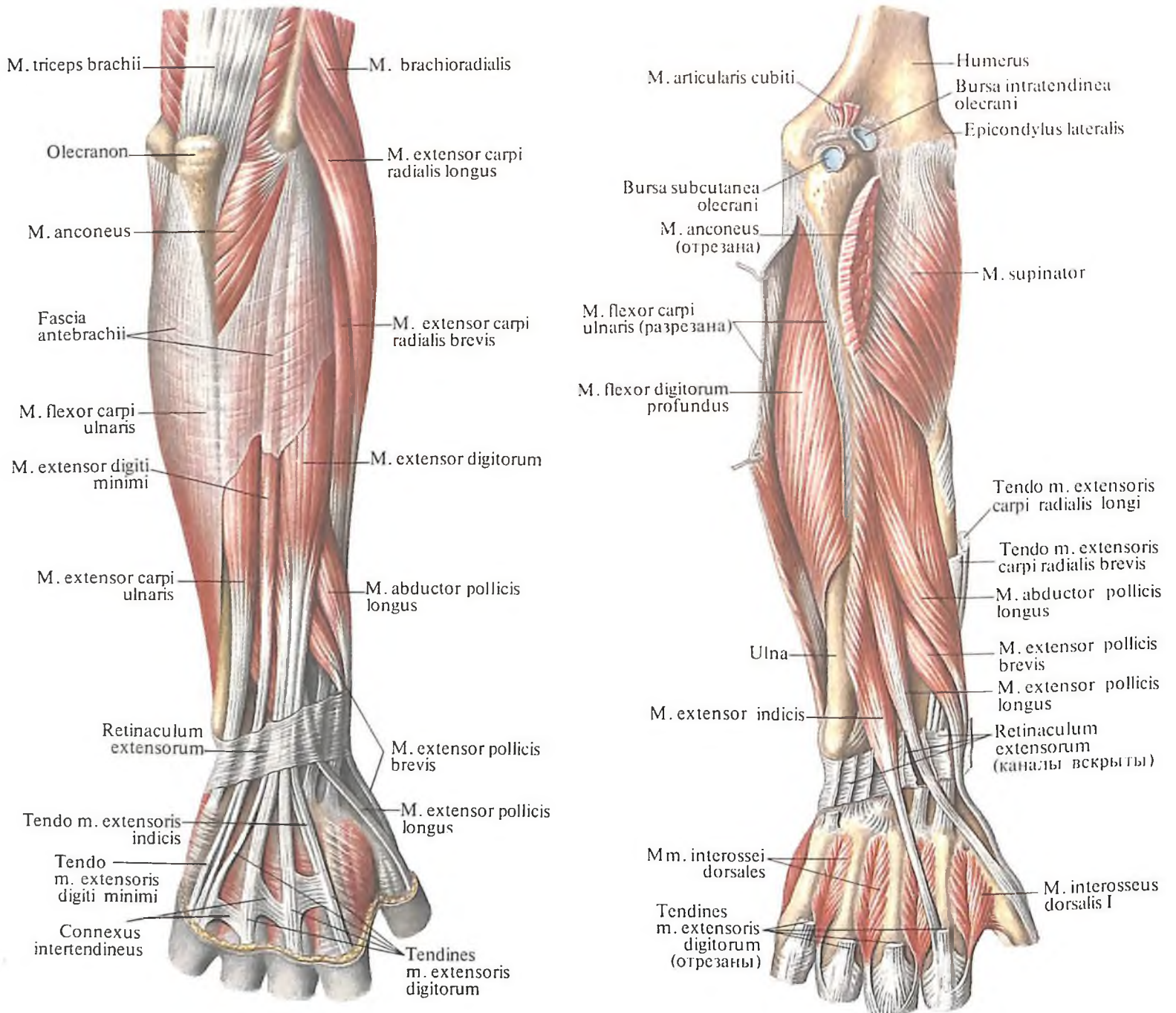
(Межкостная перепонка, *membrana interossea*, не удалена.)



374. Мышцы и фасции предплечья, правого; вид сзади. (Кожа и подкожный слой удалены.)



375. Мышцы предплечья, правого; вид сбоку.



Латеральная (лучевая) группа

1. Плечелучевая мышца, *m. brachioradialis* (см. рис. 368–371, 375, 376), веретенообразная, занимает самое латеральное положение. Несколько ниже своей середины мышца переходит в длинное сухожилие. Берет начало от латерального края плечевой кости, несколько выше латерального надмышелка и от латеральной межмышечной перегородки плеча. Направляясь книзу, мышца прикрепляется к латеральной по-

верхности лучевой кости, несколько проксимальнее шиловидного отростка.

Функция: сгибает руку в локтевом суставе и принимает участие как в пронации, так и в супинации лучевой кости.

Иннервация: *n. radialis* [C_v–C_{vI}(C_{vII})].

Кровоснабжение: *a. radialis*, *a. collateralis radialis*, *a. recurrens radialis*.

2. Длинный лучевой разгибатель запястья, *m. extensor carpi radialis longus* (см. рис. 375–377), – веретенообразная мышца с узким сухожилием, по длине зна-

376. Мышцы предплечья, правого; вид сзади.

(Поверхностный слой.)

377. Мышцы предплечья, правого; вид сзади.

(Глубокий слой.)

чительно превышающим брюшко. В верхней своей части мышца слегка прикрыта *m. brachioradialis*, в дистальном отделе сухожилие мышцы косо, сверху вниз, пересекается *m. abductor pollicis longus* и *m. extensor pollicis brevis*. Начинается под латеральным надмыщелком плечевой кости и латеральной межмышечной перегородкой плеча, направляется вниз, переходит в сухожилие, которое, пройдя под удерживателем разгибателей, прикрепляется к основанию тыльной поверхности II пястной кости.

Функция: сгибает руку в локтевом суставе, разгибает кисть и принимает участие в ее отведении.

Иннервация: *n. radialis* (C_V-C_{VII}).

Кровоснабжение: *a. radialis*, *a. collateralis radialis a. recurrens radialis*.

3. *Короткий лучевой разгибатель запястья, m. extensor carpi radialis brevis* (см. рис. 375, 376), несколько прикрыт предыдущей мышцей в проксимальном отделе, а в дистальном — пересекается проходящими более поверхностно отводящей и разгибающей большой палец мышцами. Мышца берет начало от латерального надмыщелка плечевой кости, лучевой коллатеральной связки кольцевой связки лучевой кости. Направляясь вниз, переходит в сухожилие, которое залегает рядом с сухожилием предыдущей мышцы во *влагалище сухожилий лучевых разгибателей запястья, vagina tendinum mm. extensorum carpi radialis*, прикрепляется на основании III пястной кости. У места прикрепления сухожилия залегает небольшая сумка *короткого лучевого разгибателя запястья, bursa m. extensoris carpi radialis brevis*.

Функция: разгибает кисть и несколько отводит ее.

Иннервация: *n. radialis* [$(C_V)C_{VI}-C_{VII}$].

Кровоснабжение: *a. radialis*, *a. recurrens radialis*.

Задняя группа

Поверхностный слой. 1. *Локтевой разгибатель запястья, m. extensor carpi ulnaris* (см. рис. 374, 376), имеет длинное веретенообразное брюшко и располагается по внутреннему краю дорсальной поверхности предплечья. Мышца начинается двумя головками — плечевой и локтевой. *Плечевая головка, caput humerale*, берет начало от латерального надмыщелка плечевой кости (несколько выше прикрепления *m. extensoris digiti minimi*), а *локтевая головка, caput ulnare*, — от заднего края тела локтевой кости, на уровне нижнего края *m. anconeus* и капсулы локтевого сустава. Обе головки, перейдя в короткое, но мощное сухожилие, заключенное во *влагалище сухожилия локтевого разгибателя запястья, vagina tendinis m.*

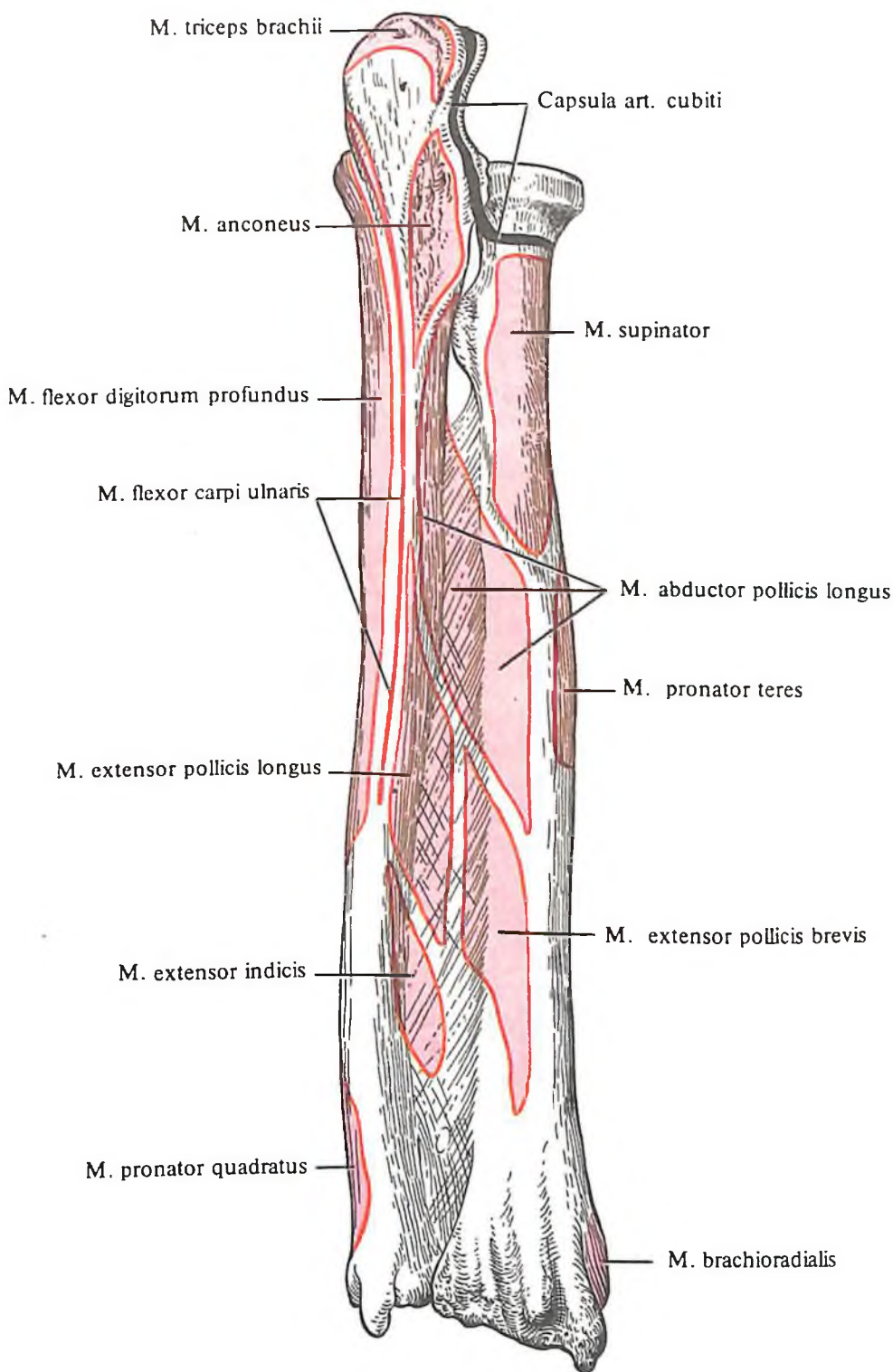
extensoris carpi ulnaris, прикрепляются к основанию тыльной поверхности V пястной кости.

Функция: отводит кисть в локтевую сторону и разгибает ее.

Иннервация: *n. radialis* [$(C_{VI})C_{VII}-C_{VIII}$].

Кровоснабжение: *a. interossea posterior*.

2. *Разгибатель пальцев, m. extensor digitorum* (см. рис. 374–376), имеет веретенообразное брюшко, а по направлению мышечных



378. Места начала и прикрепления мышц и суставных капсул на костях предплечья, правого; вид сзади (схема). (Межкостная перепонка не удалена.)

379. Мышцы и фасции предплечья, правого.
(*Поперечный распил на уровне средних отделов предплечья.*)

пучков она двуперистая. Мышца лежит непосредственно под кожей, ближе к латеральному краю тыльной поверхности предплечья, и граничит с локтевой стороны с *m. extensor carpi ulnaris* и *m. extensor digiti minimi*, а с лучевой – с *mm. extensores carpi radiales longus et brevis*.

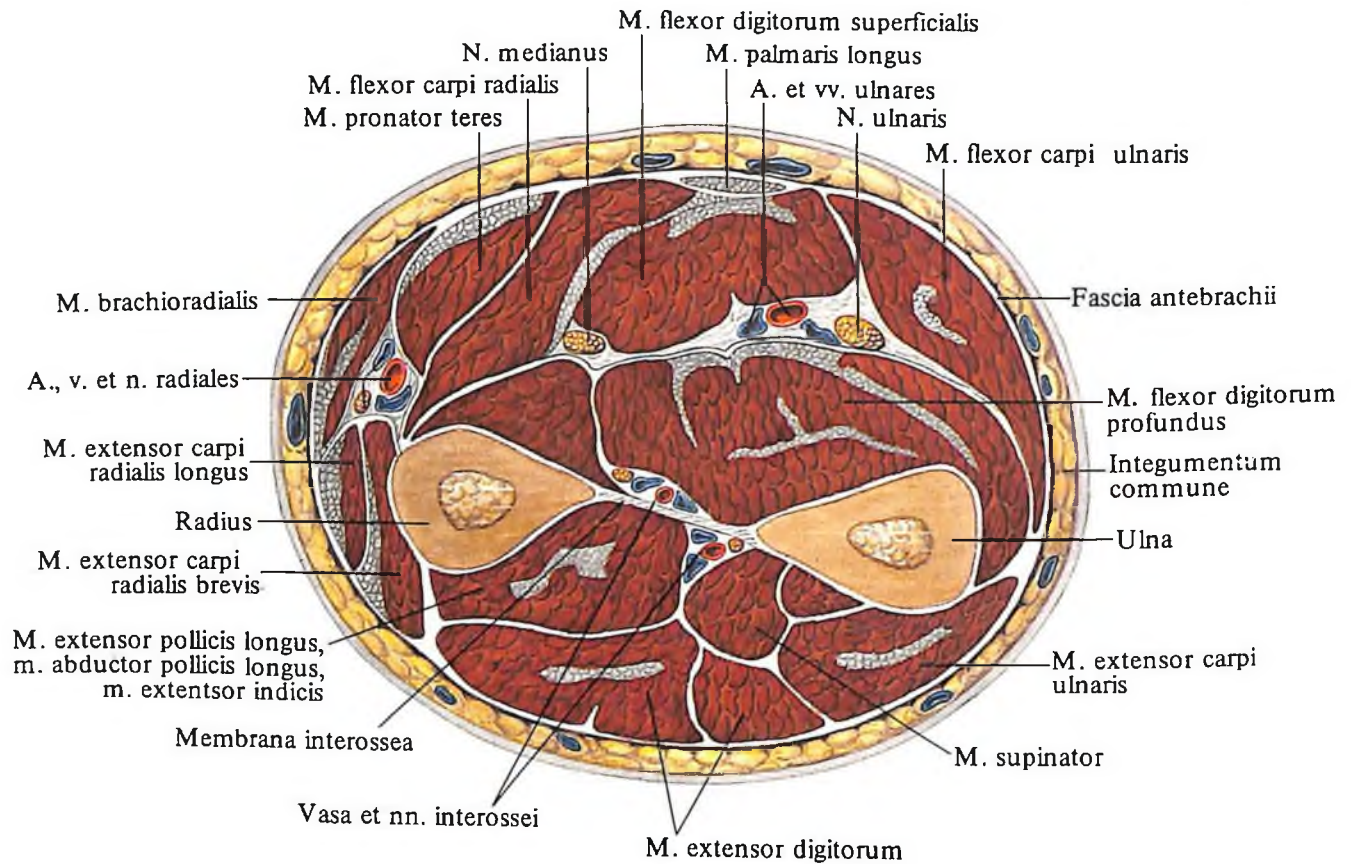
Мышца начинается от латерального надмыщелка плечевой кости, суставной капсулы локтевого сустава и фасции предплечья. На середине своей длины мышечное брюшко переходит в 4 сухожилия, которые, пройдя под удерживателем разгибателей, окружаются вместе с сухожилием разгибателя указательного пальца *влагалищем сухо-*

Функция: разгибает пальцы, принимая участие также в разгибании кисти в лучезапястном суставе.

Иннервация: *n. radialis* (C_{VI}–C_{VIII}).

Кровоснабжение: *a. interossea posterior*.

3. *Разгибатель мизинца, m. extensor digiti minimi* (см. рис. 376), представляет собой небольшое веретенообразное брюшко, лежащее непосредственно под кожей в нижней половине дорсальной поверхности предплечья, между *m. extensor carpi ulnaris* и *m. extensor digitorum*. Начинается от латерального надмыщелка плечевой кости, фасции предплечья и лучевой коллатеральной



жилий разгибателей пальцев и указательного пальца, vagina tendinum mm. extensoris digitorum et extensoris indicis, достигающим приблизительно середины пястных костей.

Перейдя на кисть, сухожилия соединяются между собой непостоянными тонкими *межсухожильными соединениями, complexus intertendinei*, а у основания проксимальной фаланги, от указательного пальца до мизинца, каждое сухожилие заканчивается сухожильным растяжением, срастающимся с суставной капсулой пястно-фалангового сустава. Сухожильные растяжения делятся на 3 ножки, из которых боковые прикрепляются к основанию дистальной фаланги, а средняя – к основанию средней фаланги.

связки; направляясь книзу, переходит в сухожилие.

Сухожилие соединяется с сухожилием разгибателя пальцев, идущим к мизинцу, и прикрепляется вместе с ним к основанию дистальной фаланги.

Функция: разгибает мизинец.

Иннервация: *n. radialis* (C_{VI}–C_{VIII}).

Кровоснабжение: *a. interossea posterior*.

Глубокий слой. 1. Супинатор, m. supinator (см. рис. 377), имеет вид тонкой ромбовидной пластинки, располагается на проксимальном конце предплечья со стороны его наружнозадней поверхности. Мышца берет начало от латерального надмыщелка плечевой кости, гребня супинатора локтевой ко-

сти и капсулы локтевого сустава, направляется косо вниз и кнаружи, охватывая верхний конец лучевой кости; прикрепляется вдоль нее от бугристости до места прикрепления *m. pronator teres*.

Функция: вращает предплечье кнаружи (супинирует) и принимает участие в разгибании руки в локтевом суставе.

Иннервация: *n. radialis* [C_V – C_{VII}](C_{VIII}).

Кровоснабжение: *a. recurrens radialis*, *a. recurrens interossea*, *a. radialis*.

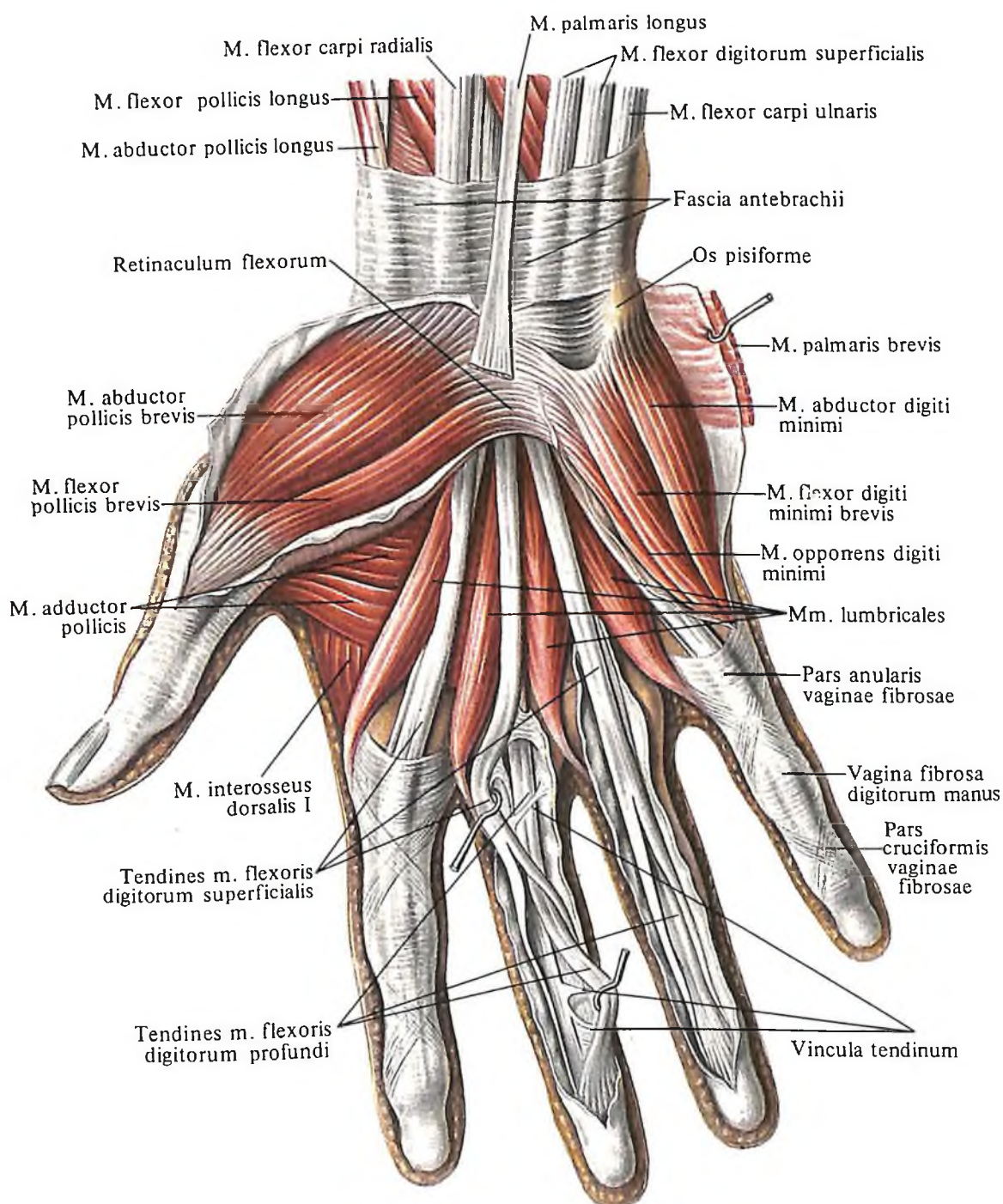
2. Длинная мышца, отводящая большой палец кисти, *m. abductor pollicis longus* (см. рис. 375–378), имеет уплощенное двуперистое брюшко, переходящее в тонкое

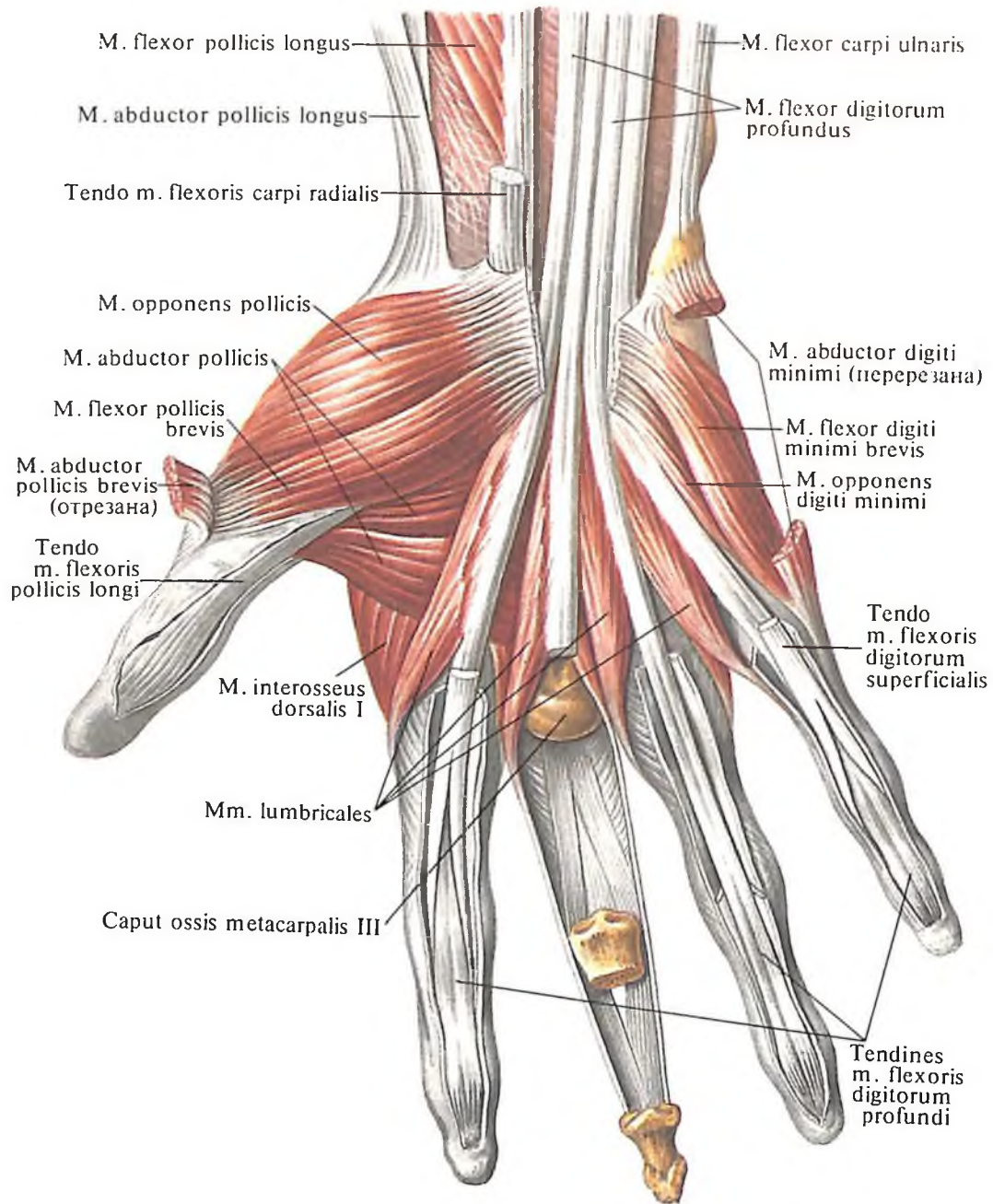
длинное сухожилие. Мышца залегает в дистальной половине дорсолатеральной поверхности предплечья. Начальная часть ее прикрыта *m. extensor carpi radialis brevis* и *m. extensor digitorum*, а нижняя расположена под фасцией предплечья и кожей.

Мышца берет начало от задней поверхности лучевой и локтевой костей и от межкостной перепонки предплечья, направляясь косо вниз, огибает своим сухожилием лучевую кость и, пройдя под удерживателем разгибателей, прикрепляется к основанию I пястной кости.

Функция: отводит большой палец, принимая участие в отведении всей кисти.

380. Мышцы кисти, правой.
(Ладонная поверхность.)
(Фасции частично удалены.)





381. Мышцы кисти, правой.
(Ладонная поверхность.)
(Проксимальная и частично
средняя фаланги среднего пальца
удалены; видно сухожилие
разгибателя пальцев.)

Иннервация: п. radialis [(C_{VI}–C_{VII}(C_{VIII})).

Кровоснабжение: а. interossea posterior, а. radialis.

3. *Короткий разгибатель большого пальца кисти, т. extensor pollicis brevis* (см. рис. 375–377), располагается в нижней части предплечья по латеральному краю его дорсальной поверхности.

Мышца начинается от межкостной перепонки предплечья и задней поверхности тела лучевой кости, направляется косо вниз и располагается рядом с сухожилием т. abductor pollicis longus.

Сухожилия этих двух мышц окружены влагалищем сухожилий длинной отводящей мышцы и короткого разгибателя большого

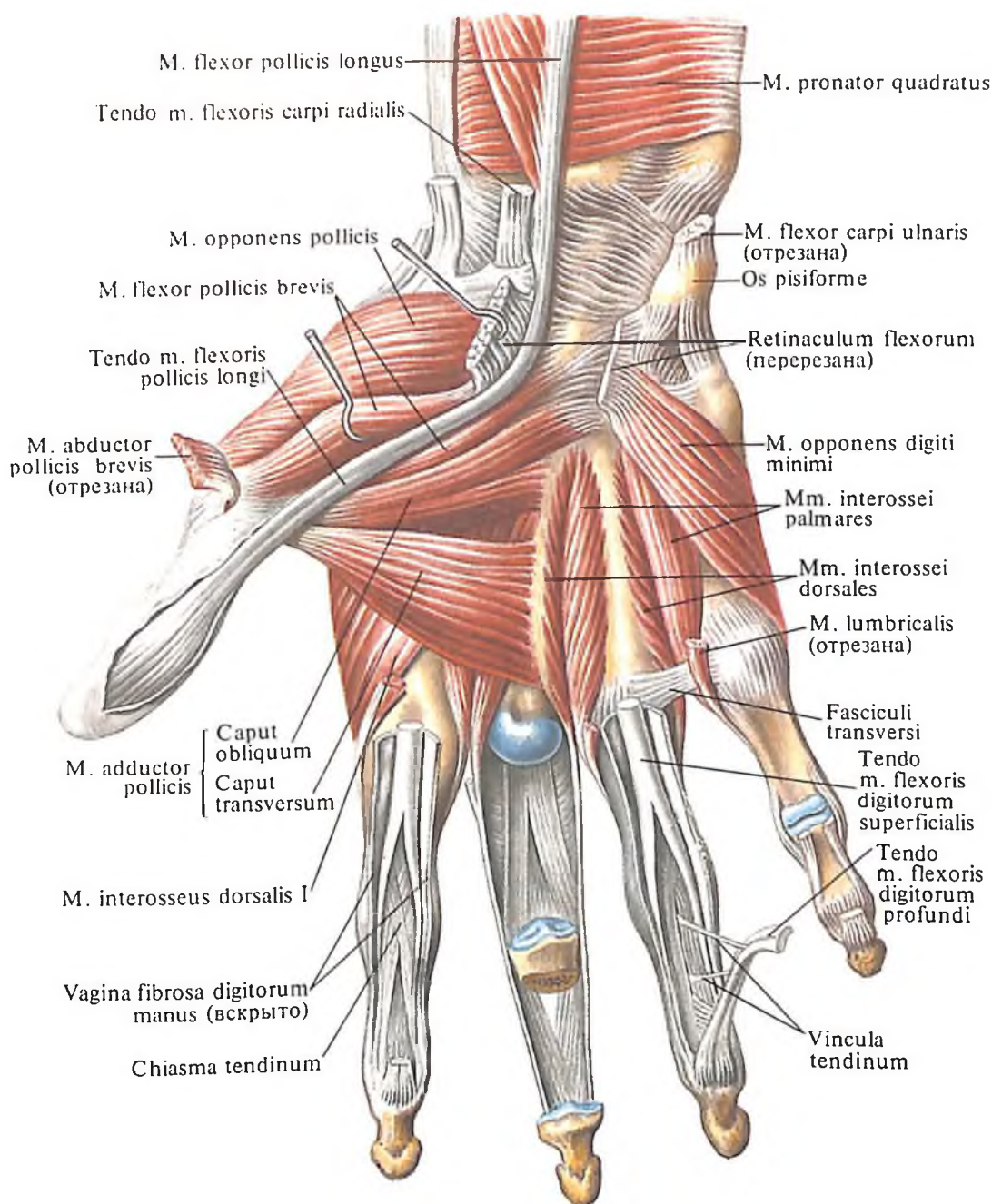
пальца кисти, vagina tendinum тт. abductoris longi et extensoris brevis pollicis. Пройдя под удерживателем разгибателей, мышца прикрепляется к основанию тыльной поверхности проксимальной фаланги большого пальца кисти.

Функция: разгибает и слегка отводит проксимальную фалангу I пальца кисти.

Иннервация: п. radialis [C_{VI}–C_{VII}(C_{VIII})).

Кровоснабжение: а. interossea posterior, а. radialis.

4. *Длинный разгибатель большого пальца кисти, т. extensor pollicis longus* (см. рис. 375–377), имеет веретенообразное брюшко и длинное сухожилие. Лежит рядом с предыдущей мышцей; начинается от



382. Мышцы кисти, правой. (Ладонная поверхность.)

межкостной перепонки предплечья, межкостного края и задней поверхности локтевой кости и, направляясь вниз, переходит в сухожилие, которое залегает во *влагалище сухожилия длинного разгибателя большого пальца кисти, vagina tendinis m. extensoris pollicis longi*. Затем, обогнув I пястную кость и выйдя на ее тыльную поверхность, сухожилие достигает основания дистальной фаланги, где и прикрепляется.

Функция: разгибает большой палец кисти и отчасти отводит его.

Иннервация: п. radialis (C_{VI}–C_{VIII}).

Кровоснабжение: а. interossea posterior, а. radialis.

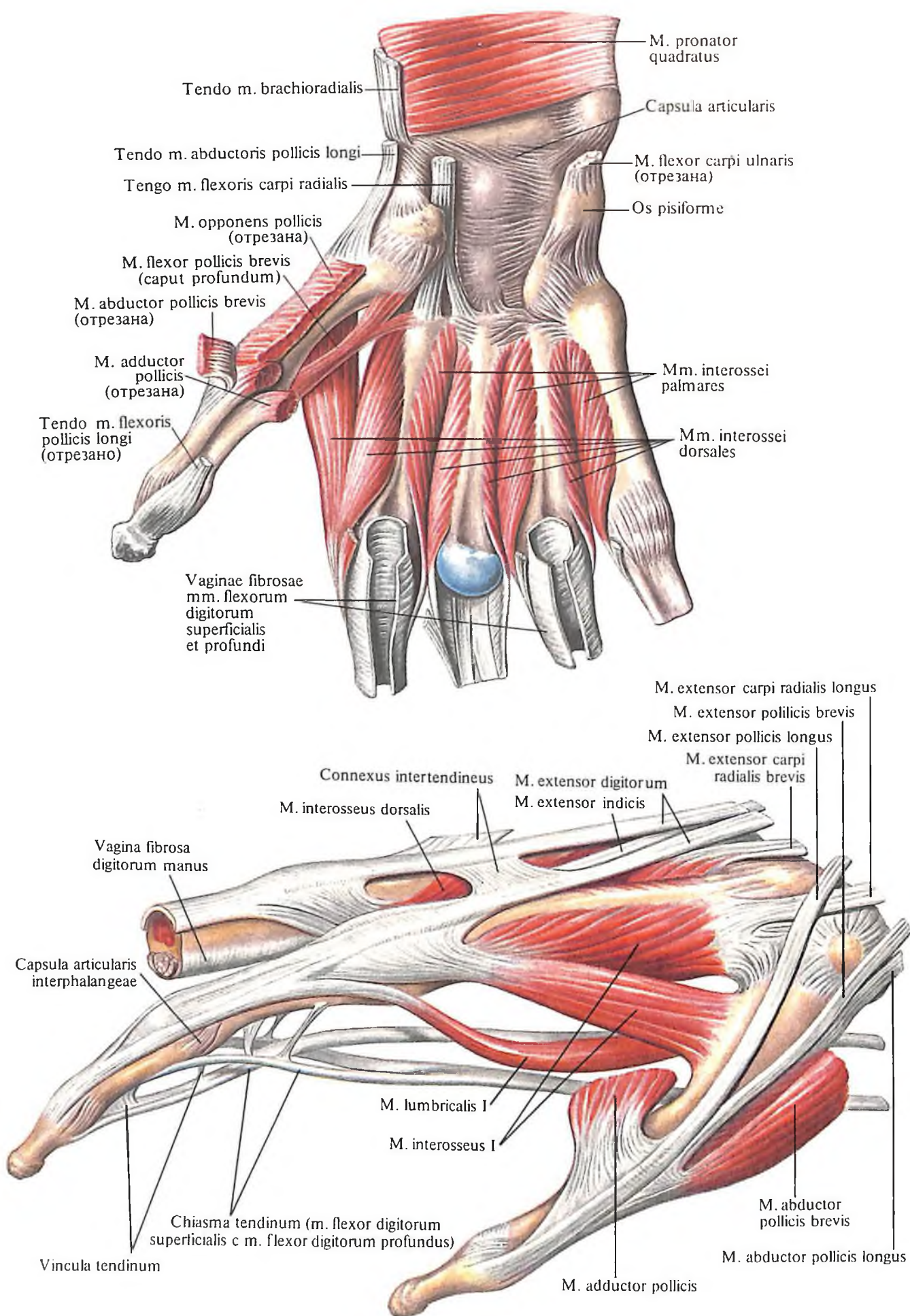
5. *Разгибатель указательного пальца, m. extensor indicis* (см. рис. 377, 378), имеет

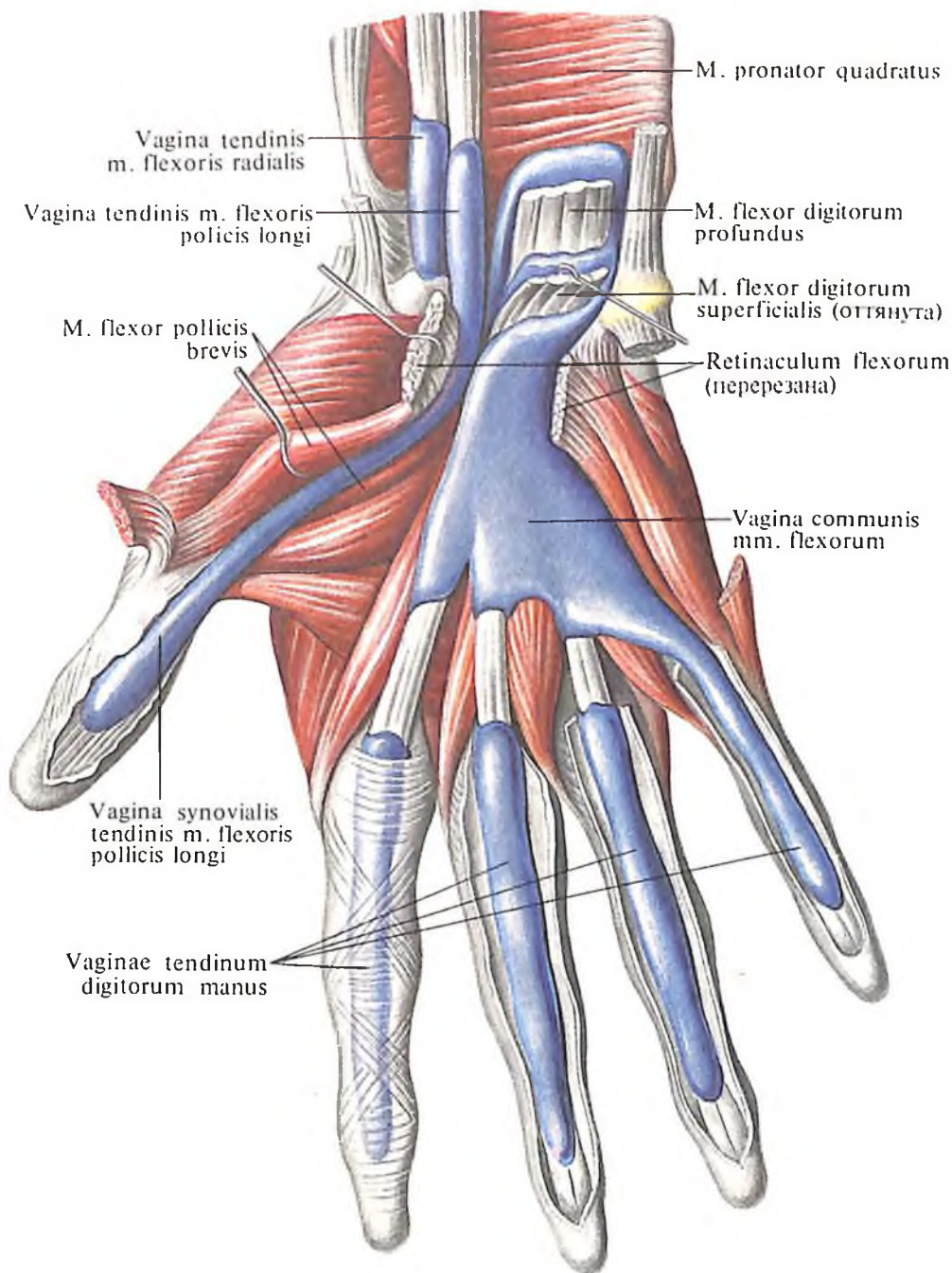
узкое, длинное, веретенообразное брюшко, располагающееся на дорсальной поверхности нижней половины предплечья, покрыт m. extensor digitorum. Иногда мышца отсутствует. Начинается от нижней трети задней поверхности локтевой кости, переходит в сухожилие, которое проходит под retinaculum extensorum, и вместе с аналогичным сухожилием разгибателя пальцев, пройдя синовиальное влагалище, подходит к тыльной поверхности указательного пальца и вплетается в его сухожильное растяжение.

Функция: разгибает II палец.

Иннервация: п. radialis (C_{VI}–C_{VIII}).

Кровоснабжение: а. interossea posterior.





383. Мышцы кисти, правой.
(Ладонная поверхность.)
(Межкостные мышцы.)

384. Сухожилия сгибателей и разгибателя указательного пальца.

385. Синовиальные влагалища сухожилий, vaginae synoviales tendinum, правая кисть.
(Ладонная поверхность.)
(В полость влагалищ введена цветная масса.)

Мышцы кисти

Мышцы кисти, *mm. manus* (рис. 380–390), соответственно положению подразделяются на две группы: мышцы ладони и мышцы тыла кисти. При этом среди мышц ладони различают мышцы возвышения большого пальца кисти, мышцы возвышения мизинца и среднюю группу мышц.

Мышцы возвышения большого пальца кисти, *thenar (eminentia thenaris)*: 1) короткая мышца, отводящая большой палец кисти; 2) короткий сгибатель большого пальца кисти; 3) мышца, противопоставляющая большой палец кисти; 4) мышца, приводящая большой палец кисти.

Мышцы возвышения мизинца, *hypothenar (eminentia hypothenaris)*: 1) короткая ладонная мышца; 2) мышца, отводящая мизинец; 3) короткий сгибатель мизинца; 4) мышца, противопоставляющая мизинец.

Мышцы средней группы: 1) червеобразные мышцы; 2) ладонные межкостные мышцы.

Мышцы ладони кисти

Мышцы возвышения большого пальца кисти. 1. Короткая мышца, отводящая большой палец кисти, *m. abductor pollicis brevis* (см. рис. 380, 386), лежит с боковой стороны возвышения большого пальца кисти, непосредственно под кожей. Берет свое начало от сухожилия длинной мышцы, отводящей большой палец кисти, фасции предплечья, от бугорка ладьевидной кости и удерживателя сгибателей; прикрепляется к боковой поверхности основания проксимальной фаланги большого пальца кисти. В ее сухожилии содержится обычно сесамовидная кость.

Функция: отводит большой палец кисти, слегка противопоставляя его, и принимает участие в сгибании проксимальной фаланги.

Иннервация: *n. medianus (C_{VI}–C_{VII})*.

Кровоснабжение: *г. palmaris superficialis, а. radialis*.

2. Короткий сгибатель большого пальца кисти, *m. flexor pollicis brevis* (см. рис. 380, 383–386), лежит внутри от предыдущей мышцы и также непосредственно под кожей. Начинается от удерживателя сгибателя, кости-трапеции, трапецевидной и головчатой костей и основания I пястной кости. Направляясь дистально, мышечные пучки образуют две головки: а) *поверхностная головка, caput superficiale*, прикрепляется к наружной сесамовидной косточке, б) *глубокая головка, caput profundum*, прикрепляется к обоим сесамовидным костям пястно-фалангового сустава большого пальца кисти.

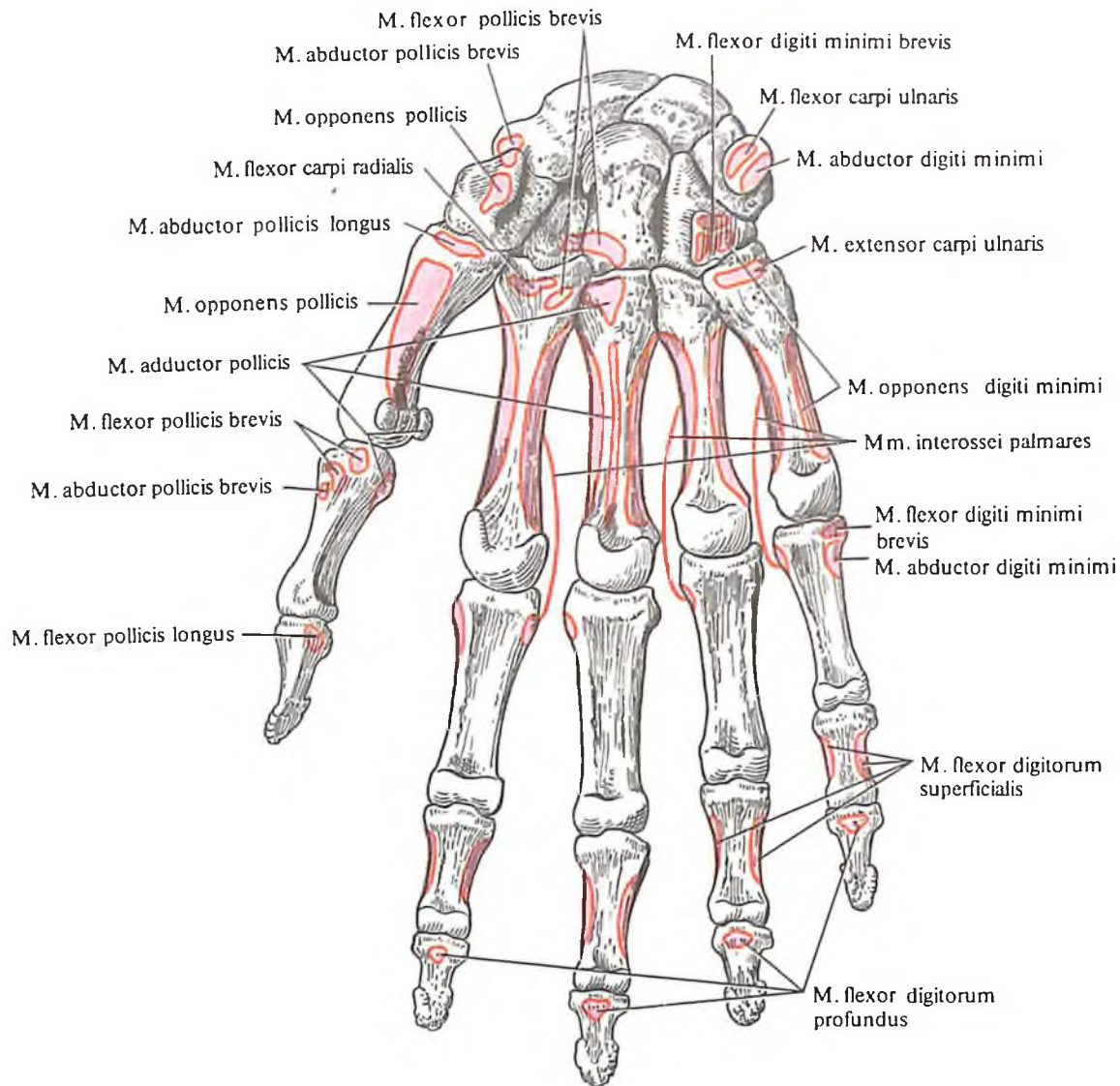
Функция: сгибает проксимальную фалангу большого пальца.

Иннервация: поверхностная головка – *n. medianus (C_{VI}–C_{VII})*; глубокая головка – *n. ulnaris (C_{VIII}–Th_I)*.

Кровоснабжение: *г. palmaris superficialis, а. radialis, arcus palmaris profundus*.

3. Мышца, противопоставляющая большой палец кисти, *m. opponens pollicis* (см. рис. 381, 386), имеет форму тонкой треугольной пластинки и залегает под *m. abductor pollicis brevis*. Начинается от бугорка кости-трапеции и удерживателя сгибателей, прикрепляется по наружному краю I пястной кости.

Функция: противопоставляет большой палец кисти мизинцу.



Иннервация: *n. medianus* ($C_{VI}-C_{VII}$).

Кровоснабжение: *a. palmaris superficialis*, *a. radialis*, *arcus palmaris profundus*.

4. Мышца, приводящая большой палец кисти, *m. adductor pollicis* (см. рис. 380–382), – наиболее глубокая из мышц возвышения большого пальца кисти. Имеет две головки, мышечные пучки которых направляются под углом друг другу: а) *caput obliquum*, начинается от лучистой связки запястья, головчатой кости и ладонной поверхности II и III пястных костей; б) *caput transversum*, – от ладонной поверхности III пястной кости и головок II и III пястных костей. Сходясь под углом, мышечные пучки прикрепля-

ются к основанию проксимальной фаланги большого пальца кисти, локтевой сесамовидной косточке и капсуле пястно-фалангового сустава.

Функция: приводит большой палец кисти и принимает участие в сгибании его проксимальной фаланги.

Иннервация: *n. ulnaris* (C_{VIII}).

Кровоснабжение: *arcus palmares superficialis et profundus*.

Мышцы возвышения мизинца. 1. Короткая ладонная мышца, *m. palmaris brevis* (см. рис. 369, 380), представляет собой тонкую пластинку с параллельно идущими мышечными пучками. Мышца берет начало от внутреннего края ладонного апоневроза и

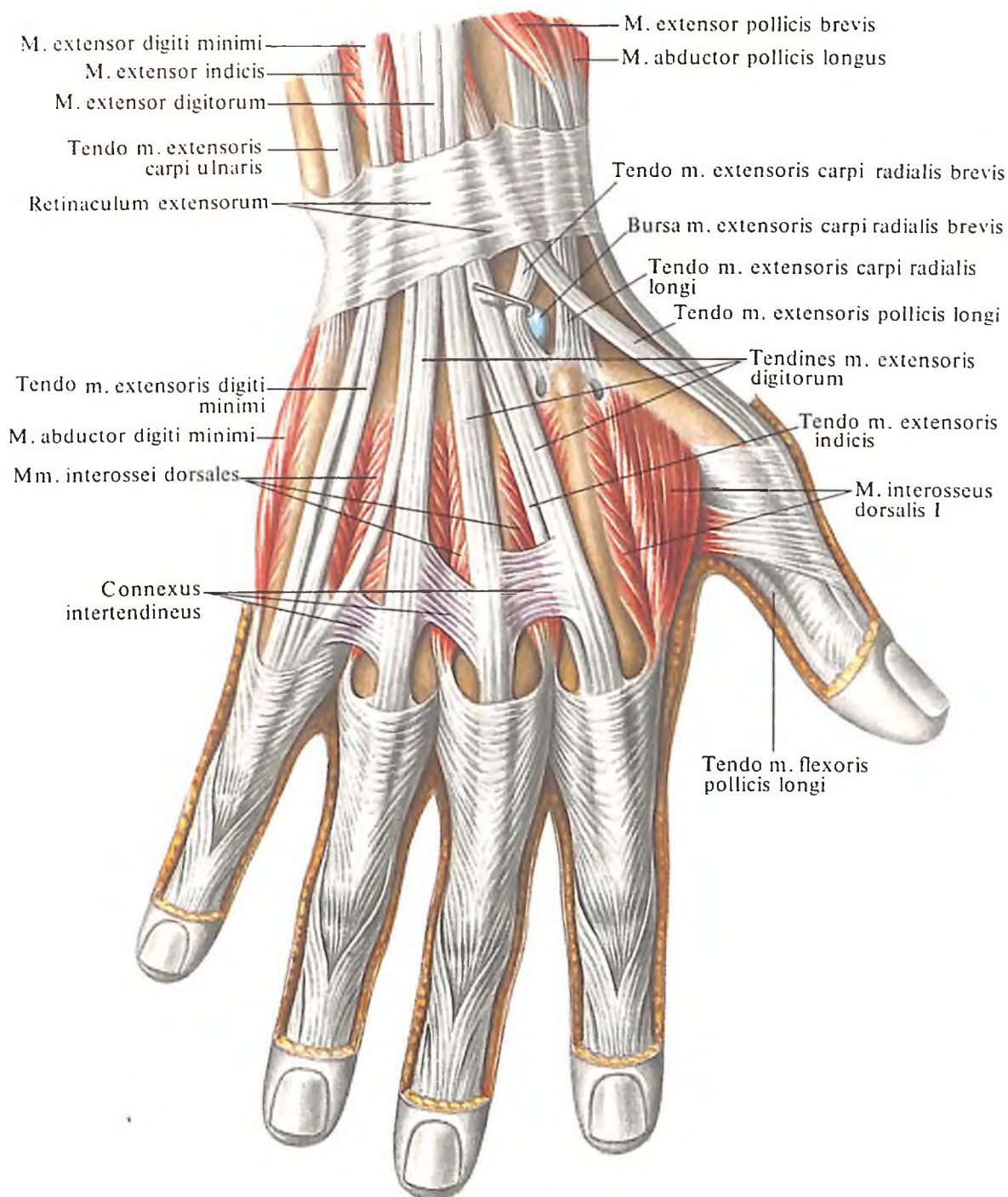
удерживателя сгибателя и вплетается в кожу возвышения мизинца.

Функция: натягивает ладонный апоневроз, образуя при этом ряд складок на коже возвышения мизинца.

Иннервация: *n. ulnaris* [$(C_{VII})C_{VIII}-Th_I$].

Кровоснабжение: *a. ulnaris*.

2. Мышца, отводящая мизинец, *m. abductor digiti minimi* (см. рис. 380, 386), занимает наиболее медиальное положение из всех мышц этой группы, располагаясь непосредственно под кожей и частично под короткой ладонной мышцей. Мышца берет начало от гороховидной кости, сухожилия *m. flexoris carpi ulnaris* и удерживателя сгибателей, прикрепляется к локтевому краю



386. Места начала и прикрепления мышц на костях кисти, правой (схема). (Ладонная поверхность.)

387. Мышцы кисти, правой. (Тыльная поверхность.)

основания проксимальной фаланги мизинца.

Функция: отводит мизинец и принимает участие в сгибании его проксимальной фаланги.

Иннервация: n. ulnaris [(C_{VII})C_{VIII}-Th_I].

Кровоснабжение: r. palmaris profundus a. ulnaris.

3. *Короткий сгибатель мизинца, т. flexor digiti minimi brevis* (см. рис. 380, 381, 386), имеет вид небольшой уплощенной мышцы, лежащей латеральнее предыдущей, прикрыт сверху короткой ладонной мышцей и кожей. Начинается от крючка крючковидной кости, удерживателя сгибателей и, направляясь дистально, прикрепляется к ла-

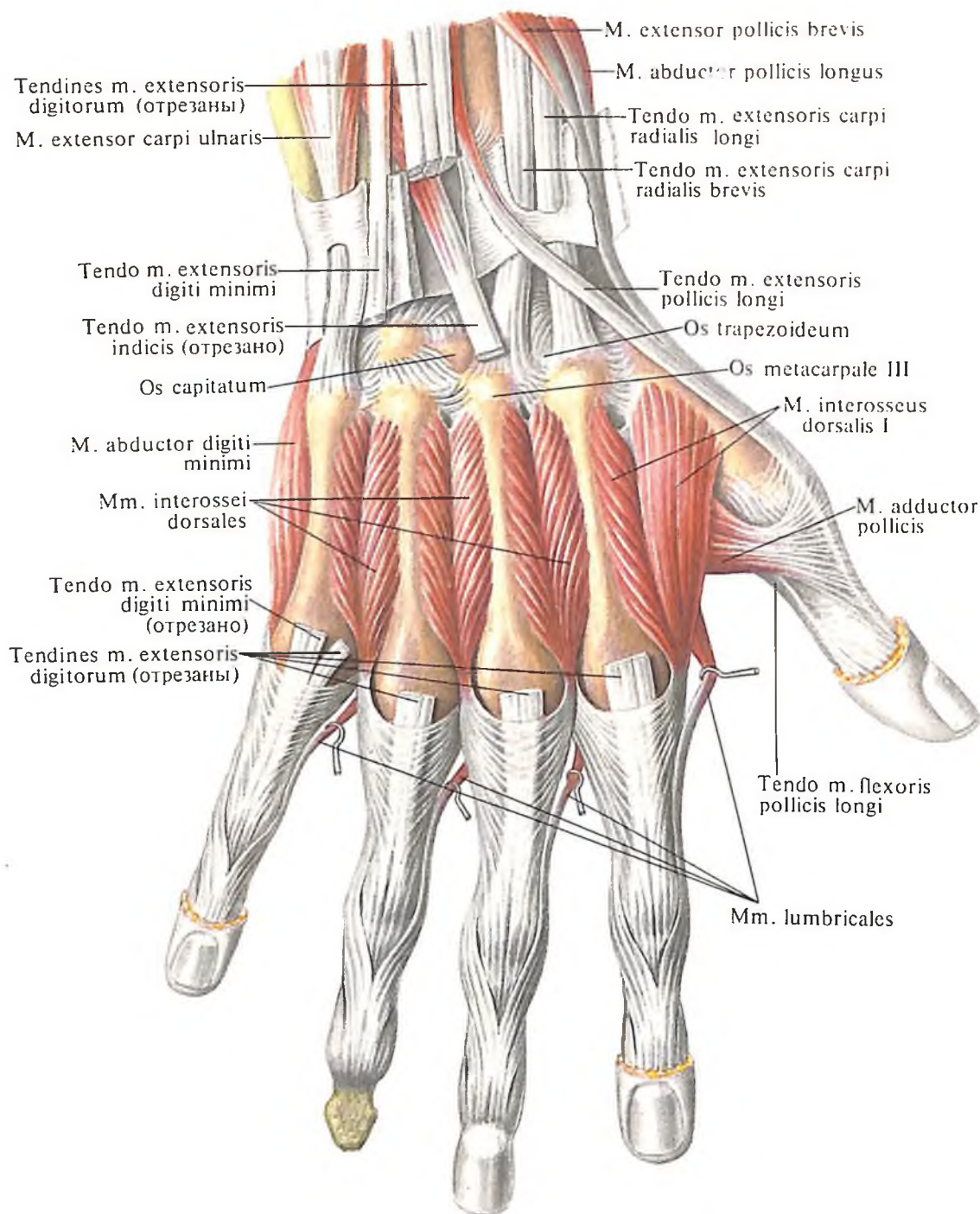
донной поверхности основания проксимальной фаланги мизинца.

Функция: сгибает проксимальную фалангу мизинца и принимает участие в его приведении.

Иннервация: n. ulnaris (C_{VII}-C_{VIII}).

Кровоснабжение: r. palmaris profundus a. ulnaris.

4. *Мышца, противопоставляющая мизинец, т. opponens digiti minimi* (см. рис. 380-382, 386), лежит кнутри от предыдущей и несколько прикрыта ею по наружному краю. Мышца берет начало от крючка крючковидной кости и удерживателя сгибателя; прикрепляется к локтевому краю V пястной кости.



Функция: противопоставляет мизинец большому пальцу кисти.

Иннервация: *n. ulnaris* ($C_{VII}-Th_1$).

Кровоснабжение: *r. palmaris profundus a. ulnaris*.

Средняя группа. 1. Червеобразные мышцы, *mm. lumbricales* (см. рис. 380, 381, 384), числом четыре, имеют вид небольших веретенообразных мышц. Каждая из них начинается от лучевого края соответствующего сухожилия *m. flexoris digitorum profundus* и прикрепляется к тыльной поверхности основания проксимальных фаланг от указательного пальца до мизинца. Здесь они вплетаются в дорсальный апоневроз указательного, среднего, безымянного пальцев и

мизинца со стороны лучевого их края, обогнув головки пястных костей.

Функция: сгибают проксимальные фаланги четырех пальцев и выпрямляют среднюю и дистальную фаланги тех же пальцев.

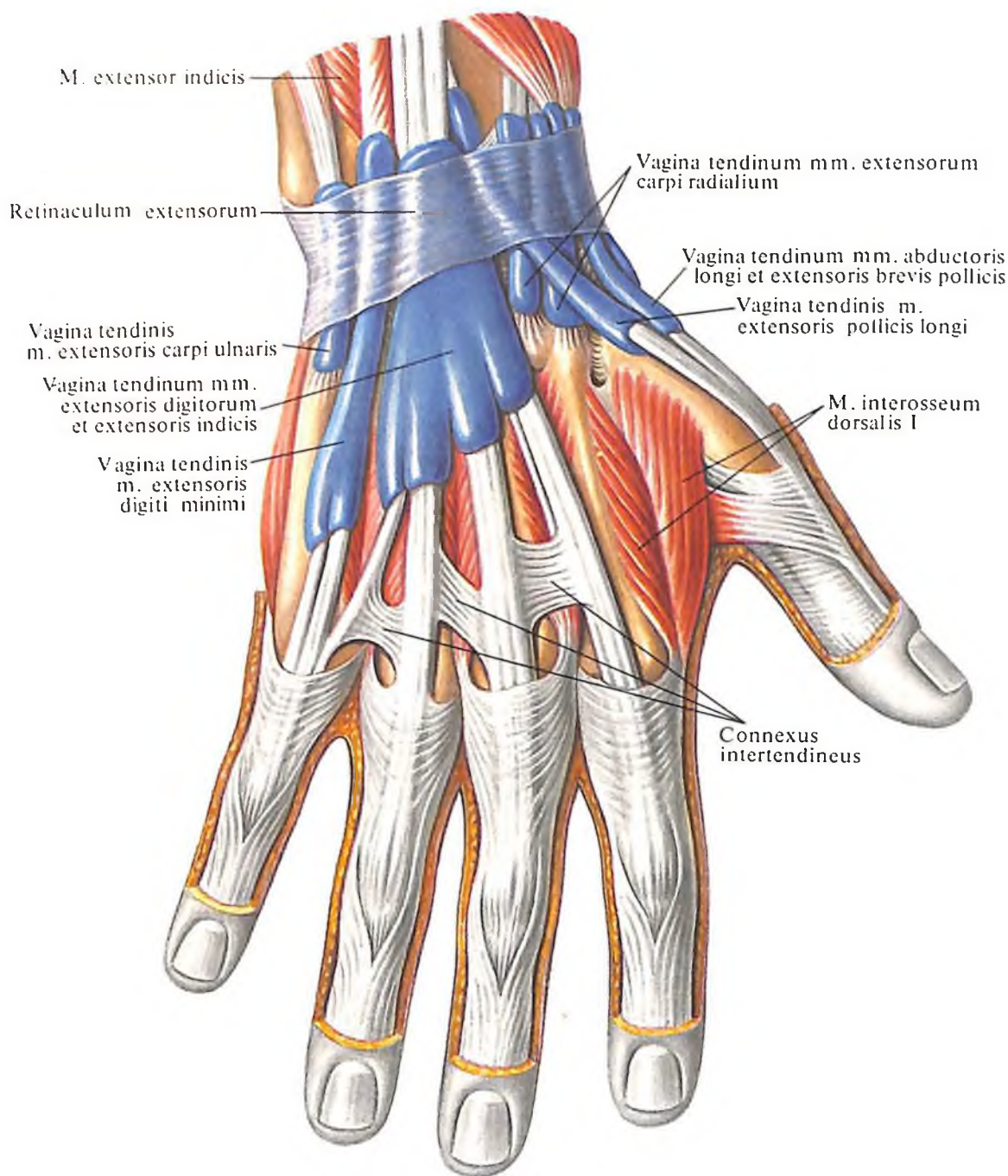
Иннервация: первая и вторая – *n. medianus*; третья и четвертая – *n. ulnaris* ($C_{VIII}-Th_1$).

Кровоснабжение: *arcus palmaris superficialis et profundus*.

2. Ладонные межкостные мышцы, *mm. interossei palmares* (см. рис. 384, 386), представляют собой три веретенообразных мышечных пучка, расположенных в межкостных промежутках пясти. Первая межкостная мышца залегает на лучевой половине ла-

дони и, начинаясь на локтевой стороне II пястной кости, прикрепляется на локтевой стороне пястно-фалангового сустава указательного пальца и вплетается в тыльный его апоневроз. Вторая и третья межкостные мышцы находятся на локтевой половине ладони и, начинаясь на лучевой стороне IV и V пястных костей, прикрепляются к лучевой стороне капсул пястно-фаланговых суставов безымянного пальца и мизинца.

Функция: сгибают проксимальные фаланги и выпрямляют средние и дистальные фаланги указательного и безымянного пальцев и мизинца, приводят эти пальцы к среднему пальцу.



**388. Мышцы кисти, правой.
(Тыльная поверхность.)**

[Сухожилия разгибателей пальцев (II–V) удалены, каналы вскрыты.]

**389. Синовиальные влагалища сухожилий, vaginae synoviales tendinum, правая кисть.
(Тыльная поверхность.)**

Иннервация: n. ulnaris (C_{VIII}–Th_I).
Кровоснабжение: arcus palmaris profundus.

Мышцы тыла кисти

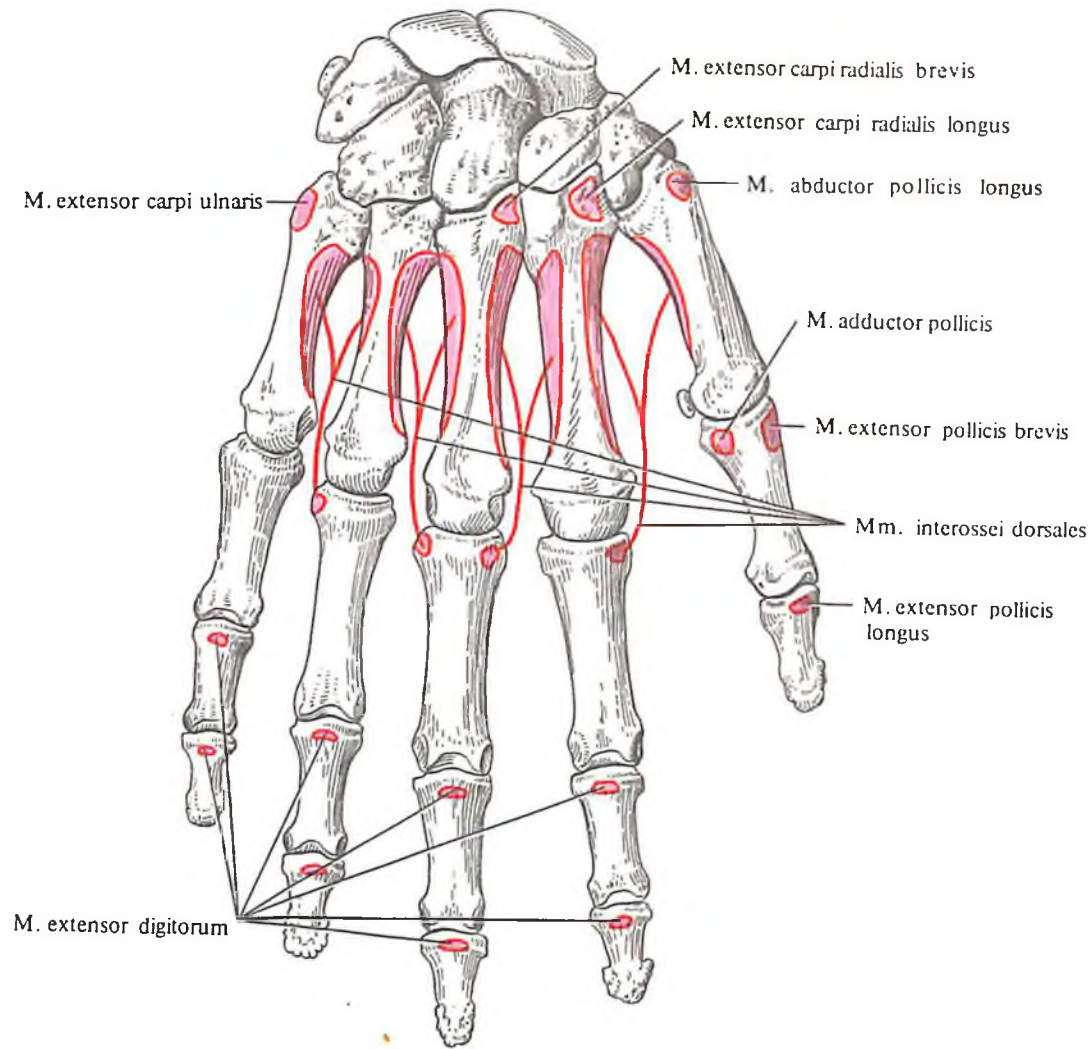
Тыльные межкостные мышцы, *mm. interossei dorsales* (см. рис. 383, 388, 390), числом четыре, имеют форму веретенообразных двуперистых мышц и залегают в межкостных промежутках тыльной поверхности пясти. Каждая мышца начинается двумя головками от обращенных одна к другой боковых поверхностей оснований каждых двух соседних пястных костей и прикрепляется: первая и вторая мышца – к лучевому краю указательного и среднего пальцев, а третья

и четвертая – к локтевому краю среднего и безымянного пальцев.

Функция: две мышцы лучевого края тянут проксимальные фаланги указательного и среднего пальцев в сторону большого и среднего пальцев в сторону безымянного пальца в сторону мизинца. Кроме этого, все мышцы принимают участие в сгибании проксимальных фаланг и выпрямлении средних и дистальных фаланг указательного, среднего, безымянного пальцев и мизинца.

Иннервация: n. ulnaris (C_{VIII}–Th_I).

Кровоснабжение: arcus palmaris profundus. aa. metacarpales dorsales.



390. Места начала и прикрепления мышц на костях кисти, правой (схема). (Тыльная поверхность.)

ФАСЦИИ ВЕРХНЕЙ КОНЕЧНОСТИ

Фасции, покрывающие верхнюю конечность, отличаются на своем протяжении различной толщиной. Фасциальные пластинки в ряде мест образуют хорошо выраженные влагалища и выстилают различной величины ямки, каналы и др.

В области пояса верхней конечности выделяются следующие фасции (см. рис. 354): а) *дельтовидная фасция, fascia deltoidea*, образованная двумя листками: более слабым поверхностным и более мощным глубоким. Поверхностный листок покрывает дельтовидную мышцу снаружи и, дойдя до переднего края мышцы, переходит в *грудную фасцию, fascia pectoralis*. Глубокий листок окружает *m. deltoideus*, отделяя ее от мышцы пояса верхней конечности (*m. infraspinatus, m. teres minor*) и капсулы плечевого сустава, и переходит в фасцию, по-

крывающую трехглавую мышцу; б) *надостная фасция*, довольно плотная, натянута по краям надостной ямки, прикрывает одноименную мышцу; в) *подостная фасция* прикрепляется по краям подостной ямки и, срастаясь с глубоким листком фасции дельтовидной мышцы, образует влагалище для *m. infraspinatus* и *m. teres minor*; г) *подлопаточная фасция* тонкая, очень слабо выражена, прикрепляется по краям одноименной ямки, покрывая подлопаточную мышцу.

Подмышечная фасция, fascia axillaris, представляет собой сравнительно плотный листок, покрывающий снизу подмышечную ямку и имеющий ряд отверстий, образованных проходящими здесь нервами, кровеносными и лимфатическими сосудами. Без четких границ переходит вверх в фасцию дельтовидной мышцы, внизу – в фасцию плеча, а сзади – в фасцию, покрывающую *m. latissimus dorsi* и *m. teres major*.

Фасция плеча, fascia brachii, выражена хорошо (см. рис. 354, 366). Наиболее плотная в средней трети плеча и ниже дельтовидной мышцы. В нижней половине плеча между сгибателями и разгибателями про-

ходят две фронтально расположенные межмышечные перегородки – латеральная и медиальная, образующие фасциальные влагалища для этих групп мышц и служащие местом прикрепления некоторых частей мышц плеча и предплечья. *Латеральная межмышечная перегородка плеча, septum intermusculare brachii laterale*, отойдя от фасции плеча, покрывающей наружную поверхность плеча, направляется внутрь и прикрепляется вдоль наружного края плечевой кости, начиная от дельтовидной бугристой до латерального надмыщелка, отделяя латеральную и медиальную головки *m. tricipitis* от *m. brachialis* и *m. brachioradialis*. *Медиальная межмышечная перегородка плеча, septum intermusculare brachii mediale*, более мощная, отходит от фасции плеча и располагается на внутренней поверхности плеча, где фиксируется вдоль внутреннего края плечевой кости на протяжении от дистального конца *m. coracobrachialis* до медиального надмыщелка, отделяя медиальную головку *m. tricipitis* от *m. brachialis* и *m. pronator teres*. В некоторых отделах фасция плеча прободается нервами и кровеносными сосудами.

Фасция предплечья, fascia antebrachii (см. рис. 354, 368, 374, 379), является продолжением фасции плеча. Наибольшей плотности она достигает в области локтевого сустава, где от нее берет начало ряд мышц предплечья. На всем протяжении от фасции отходят тонкие многочисленные перегородки, залегающие между отдельными группами мышц и образующие для них фасциальные влагалища. По всей окружности предплечья фасция предплечья плотно сращена с поверхностно лежащими мышцами. Вверху она срастается с фиброзной пластинкой – апоневрозом двуглавой мышцы плеча; снизу фасция образует хорошо выраженные поперечно направленные пучки, охватывающие область лучезапястного сочленения (см. рис. 380).

Фасциальные перегородки и кости предплечья, а также межкостная мембрана в верхней половине предплечья образуют три мышечных ложа: латеральное, заднее и переднее. В *латеральном ложе* залегают *m. brachioradialis* и *mm. extensores carpi radialis*, в *заднем ложе* (разгибателей) – *m. extensor digitorum*, *m. extensor digiti minimi*, *m. extensor carpi ulnaris*, *m. anconeus* и *m. supinator*. В *переднем ложе*, которое делится фасциальной пластинкой на два отдела – поверхностный и глубокий, залегают все мышцы передней группы предплечья. При этом в глубоком отделе переднего ложа располагаются *m. flexor digitorum profundus* и *m. flexor pollicis longus*, а в поверхностном – *m. pronator teres*, *m. flexor carpi radialis*, *m. flexor digitorum superficialis*, *m. palmaris longus* и *m. flexor carpi ulnaris*. В нижней половине предплечья число фасциальных лож остается прежним, но величина их уменьшается, так как они окружают не мышцы, а отходящие от них сухожилия.

Фасции кисти, как на ладонной, так и на тыльной поверхности (см. рис. 354, 369), являются непосредственным продолжением фасции предплечья.

На ладонной стороне кисти различают две фасции – поверхностную и глубокую. Поверхностная фасция имеет вид тонкой пластинки, покрывающей мышцы возвышения большого пальца и мизинца. В центральных отделах ладони фасция значительно утолщается и переходит в *ладонный апоневроз, aponeurosis palmaris*. По форме апоневроз имеет вид треугольника, обращенного основанием вниз, к пальцам, а вершиной – вверх, к предплечью, где срастается с *удерживателем сгибателей, retinaculum flexorum*, который, располагаясь над бороздой запястья, образует *канал запястья, canalis carpi*. В этом канале залегают влагалища сухожилия длинного сгибателя большого пальца кисти и общее синовиальное влагалище сгибателей пальцев. В области вер-

шины в апоневроз вплетается сухожилие *m. palmaris*, волокна которого веерообразно расходятся в толще апоневроза, достигая основания пальцев. Здесь они группируются в крупные пучки.

Продольные пучки ладонного апоневроза укрепляются уплотненной частью поверхностной фасции, представляющей собой поверхностные *поперечные пястные связки, ligg. metacarpea transversa superficialia* (см. рис. 369). Кроме того, в составе ладонного апоневроза имеются еще и *поперечные пучки, fasciculi transversi*, особенно хорошо выраженные в основании межпальцевых промежутков (см. рис. 382).

Глубокая фасция кисти – ладонная межкостная фасция – представляет собой сравнительно тонкий листок рыхлой клетчатки, покрывающий межкостные ладонные мышцы. Между глубокой фасцией и ладонным апоневрозом располагаются сухожилия сгибателей пальцев, сосуды и нервы.

Обе фасции по бокам срастаются, образуя пространство, где и проходят указанные сухожилия и червеобразные мышцы.

Ладонная фасция пальцев образует *фиброзные влагалища пальцев кисти, vaginae fibrosae digitorum manus*, в которых проходят сухожилия сгибателей пальцев. Внутри эти влагалища выстланы синовиальной оболочкой. Стенки этих фиброзных влагалищ пальцев кисти укреплены рядом связок. Наиболее хорошо развиты следующие: *кольцевая часть фиброзного влагалища, pars annularis vaginae fibrosae*, лежащая на уровне фаланг пальцев, и *крестообразная часть фиброзного влагалища, pars cruciformis vaginae fibrosae*, залегающая на уровне межфаланговых суставов (см. рис. 380). Кроме того, здесь имеются *боковые связки, ligg. collateralia*.

На тыльной поверхности кисти располагается *тыльная фасция кисти, fascia dorsalis manus*, которая разделяется на поверхностную, покрывающую сухожилия разгибателей, и глубокую фасцию, покрывающую тыльные межкостные мышцы.

СИНОВИАЛЬНЫЕ ВЛАГАЛИЩА СУХОЖИЛИЙ МЫШЦ НА КИСТИ

На уровне лучезапястного сустава и запястья с ладонной и тыльной сторон располагаются синовиальные влагалища, через которые проходят сухожилия мышц с предплечья на кисть. Наличие синовиальных влагалищ уменьшает трение сухожилий о кости на участке, где совершаются движения с большой амплитудой.

На ладонной стороне располагаются: *общее влагалище сгибателей, vagina communis mm. flexorum* (для сухожилий поверхностного и глубокого сгибателей пальцев); *вла-*

галище сухожилия длинного сгибателя большого пальца кисти, vagina tendinis m. flexoris pollicis longi, а также *влагалища сухожилий пальцев кисти, vaginae tendinum digitorum manus* (см. рис. 385).

Первые два синовиальных влагалища заполняют *канал запястья, canalis carpi*. Синовиальные влагалища сухожилий II–V пальцев кисти содержат сухожилия поверхностного и глубокого сгибателей пальцев и протягиваются на указательном, среднем и безымянном пальцах от уровня пястно-фаланговых суставов до основания дистальных фаланг. Влагалище сухожилий мизинца сообщается с общим влагалищем сгибателей. Такое же влагалище I пальца является продолжением влагалища сухожилия длинного сгибателя большого пальца кисти.

На тыльной поверхности кисти имеется шесть синовиальных влагалищ (см. рис. 389). Каждое из них содержит сухожилия определенных мышц, расположенных на тыльной поверхности предплечья. Залегают они под удерживателем разгибателей в том месте, где сухожилия с предплечья переходят на кисть. Начиная с лучевой стороны, в первом влагалище располагаются сухожилия *mm. abductoris pollicis longi et extensoris pollicis brevis*, во втором – сухожилия *mm. extensorum carpi radialis*, в третьем – сухожилие *m. extensoris pollicis longi*, в четвертом – сухожилия *m. extensoris digitorum* и *m. extensoris indicium*, в пятом – сухожилие *m. extensor digiti minimi*, в шестом – сухожилие *m. extensor carpi ulnaris*.

Подмышечная ямка

Подмышечная ямка, fossa axillaris (см. рис. 354), представляет собой углубление, располагается в *подмышечной области, regio axillaris*, между латеральной поверхностью стенки грудной клетки и медиальной поверхностью плеча.

При максимальном отведении плеча углубление хорошо выражено. Если удалить покрывающую ямку кожу, залегающую под ней фасцию и рыхлую жировую клетчатку, то обнаружится подмышечная полость, приближающаяся по форме к четырехсторонней пирамиде.

Различают четыре стенки, ограничивающие подмышечную полость: медиальную, латеральную, переднюю и заднюю. Медиальную стенку образуют *m. serratus anterior*, латеральную – *m. coracobrachialis* и *caput brevis m. bicipitis brachii*, переднюю – *mm. pectorales major et minor*, заднюю стенку – *m. subscapularis*, *m. teres major* и *m. latissimus dorsi*.

При отведенной руке хорошо видны трехстороннее и четырехстороннее отвер-

стия подмышечной полости, образованные при прохождении длинной головки трехглавой мышцы между большой и малой круглыми мышцами (см. рис. 361). Через эти отверстия проходят сосуды и нервы.

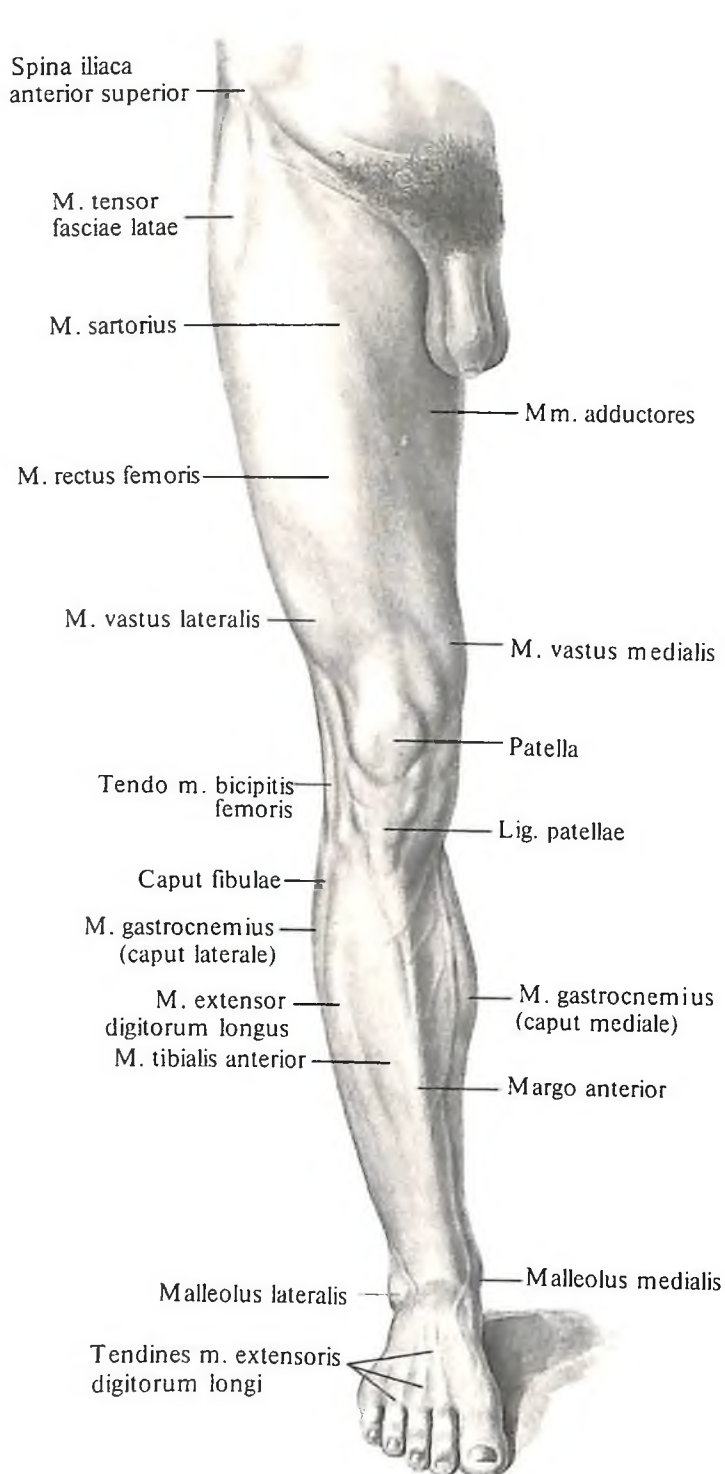
Подмышечная полость выполнена рыхлой клетчаткой, содержащей сосуды, лимфатические узлы и нервы.

Локтевая ямка

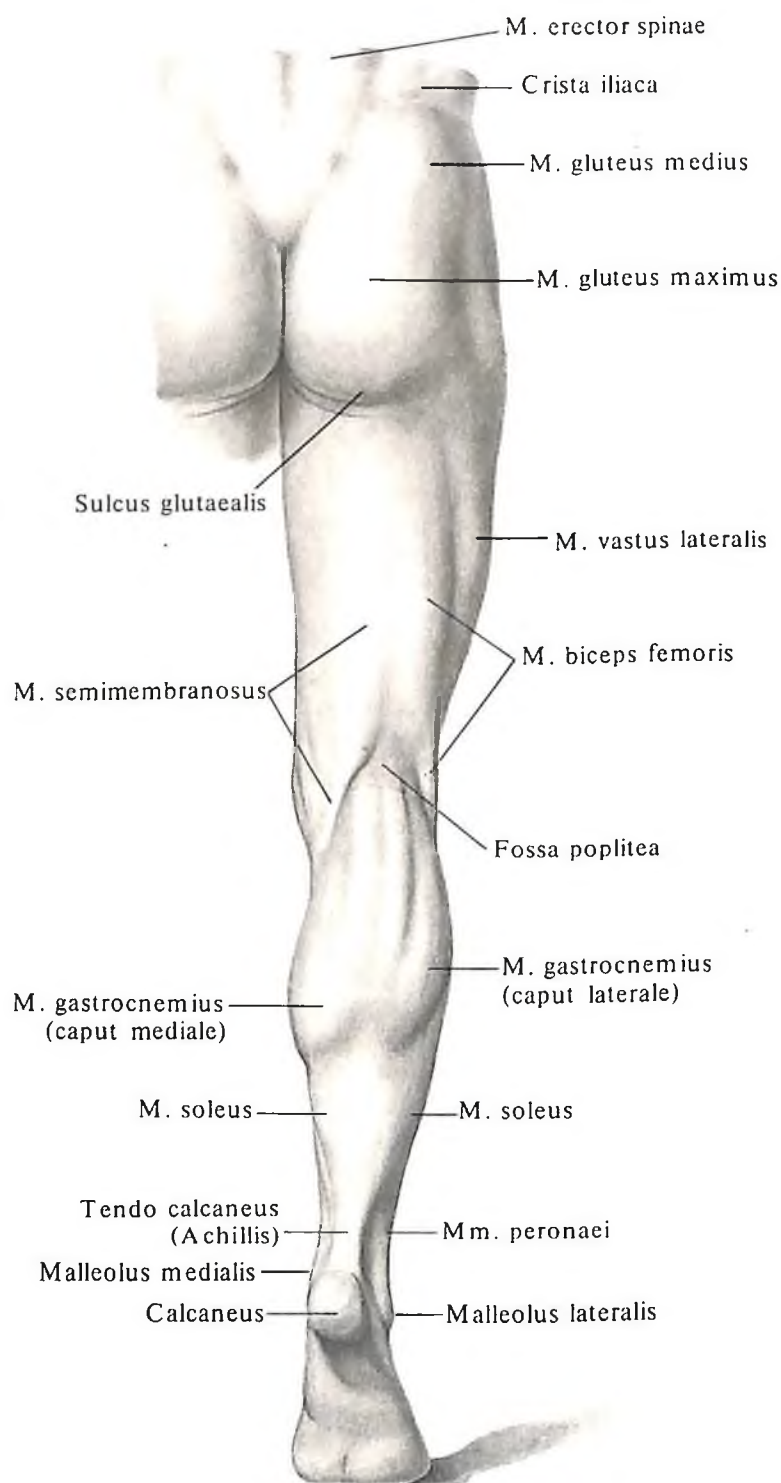
Локтевая ямка, fossa cubitalis (см. рис. 348, 349, 369), расположена в *передней локтевой области, regio cubiti anterior*. Собственно ямка видна лишь после того, как удалены кожа и клетчатка, заполняющие ямку.

Локтевая ямка ограничена *m. brachialis*,

медиально – *m. pronator teres*, между ними проходит *медиальная (локтевая) борозда, sulcus medialis (ulnaris)*. Латерально локтевая ямка ограничена *m. brachioradialis*. Между *m. brachialis* и *m. brachioradialis* расположена *латеральная (лучевая) борозда, sulcus lateralis (radialis)*. В локтевой ямке залегают поверхностные и глубокие сосуды и нервы.



391. Рельеф мышц нижней конечности, правой; вид спереди.



392. Рельеф мышц нижней конечности, правой; вид сзади.

**МЫШЦЫ И ФАСЦИИ
НИЖНЕЙ КОНЕЧНОСТИ**

ОБЛАСТИ НИЖНЕЙ КОНЕЧНОСТИ

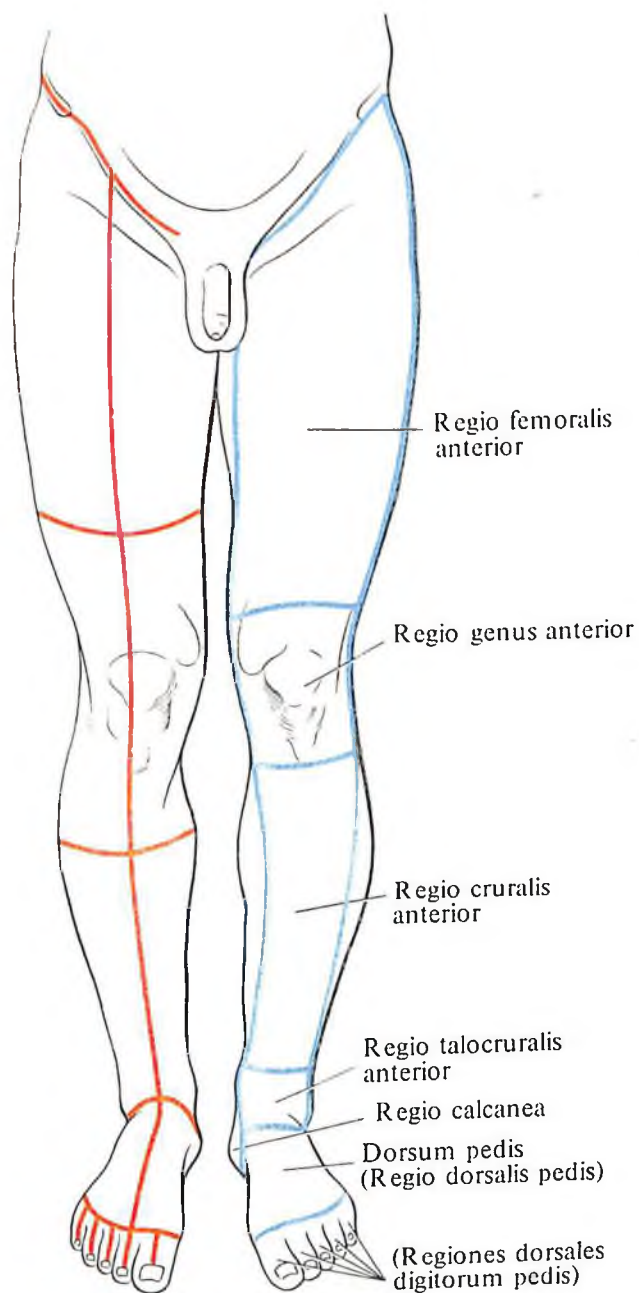
К областям нижней конечности, *regiones membri inferioris*, относятся следующие (рис. 391–394):

1. Ягодичная область, *regio glutealis*, верхней границей которой является подвздошный гребень, нижней – ягодичная борозда, *sulcus glutealis*.

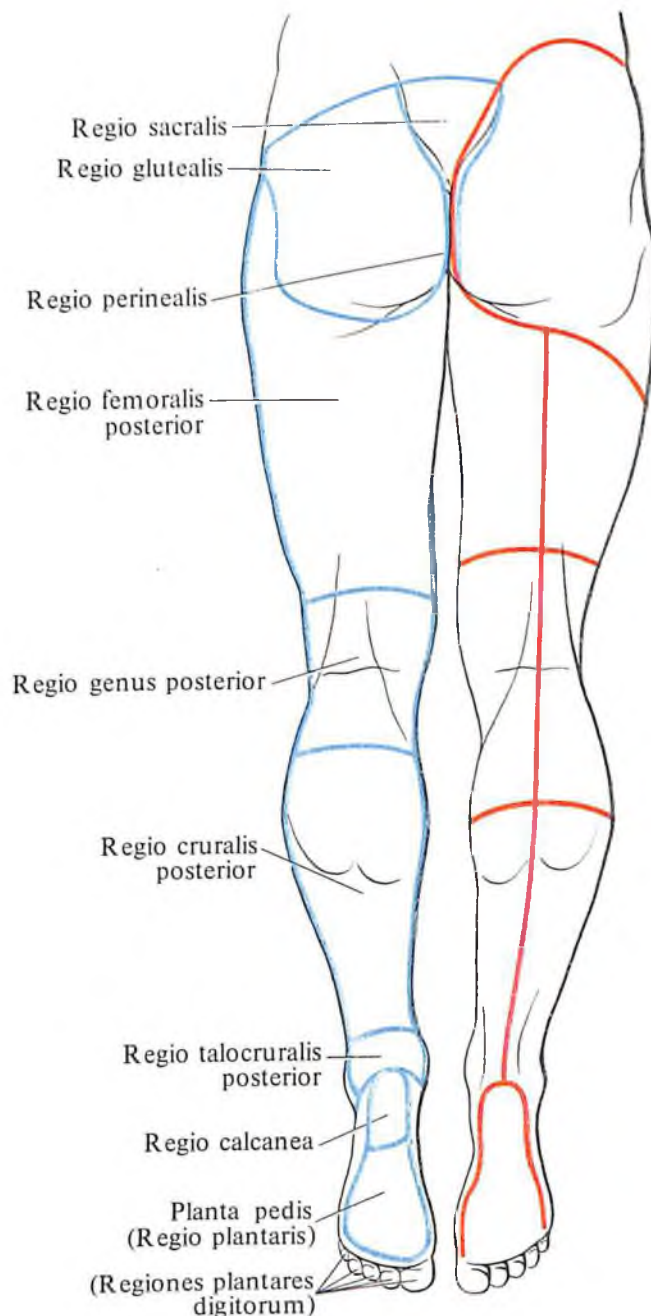
2. На бедре выделяются: а) *передняя область бедра, regio femoralis anterior*, соответствующая местоположению четырехглавой мышцы бедра и портняжной мышцы. Ниж-

няя граница проходит на 3–5 см выше надколенника; б) *задняя область бедра, regio femoralis posterior*, соответствующая пространству, ограниченному сверху ягодичной бороздой и внизу – поперечной линией, проведенной на 3–4 см выше основания надколенника.

3. Колено, *geni*, составляют: а) *передняя*



393. Области и линии разрезов кожи нижней конечности; вид спереди.
(Синяя линия – границы областей; красная – разрезы кожи, наиболее удобные для обнаружения препарлируемых мышц.)



394. Области и линии разрезов кожи нижней конечности; вид сзади.
(Синяя линия – границы областей; красная – разрезы кожи, наиболее удобные для обнаружения препарлируемых мышц.)

область колена, *regio genus anterior*, которая располагается на переднебоковых поверхностях колена. В состав этой области входит область надколенника, соответствующая контурам надколенника и мышечков бедра; б) *задняя область колена, regio genus posterior*, располагающаяся на задней поверхности колена. В состав этой области входит подколенная ямка, *fossa poplitea*.

4. *Голень, crus*, составляют следующие области: а) *передняя область голени, regio cruralis anterior*, – от бугристости большеберцовой кости до уровня основания лодыжек, занимает переднюю поверхность голени; б) *задняя область голени, regio cruralis posterior*, в состав которой входят *икроножная область (икра), regio suralis (sura)*, – наиболее выступающая верхняя часть задней области голени; в) *передняя область голеностопного сустава, regio talocruralis anterior*, которая соответствует положению голеностопного сустава; г) *задняя область голеностопного сустава, regio talocruralis posterior*, соответствующая задней поверхности голеностопного сустава.

5. *Стопа, pes*, имеет следующее подразделение: а) *тыльная область (тыл стопы), regio dorsalis (dorsum pedis)*; б) *подошвенная область (подошва стопы), regio plantaris (planta pedis)*; в) *пяточная область (пятка), regio calcanea (calx)*, соответствующая пяточному бугру; г) *пальцы, digiti*.

МЫШЦЫ НИЖНЕЙ КОНЕЧНОСТИ

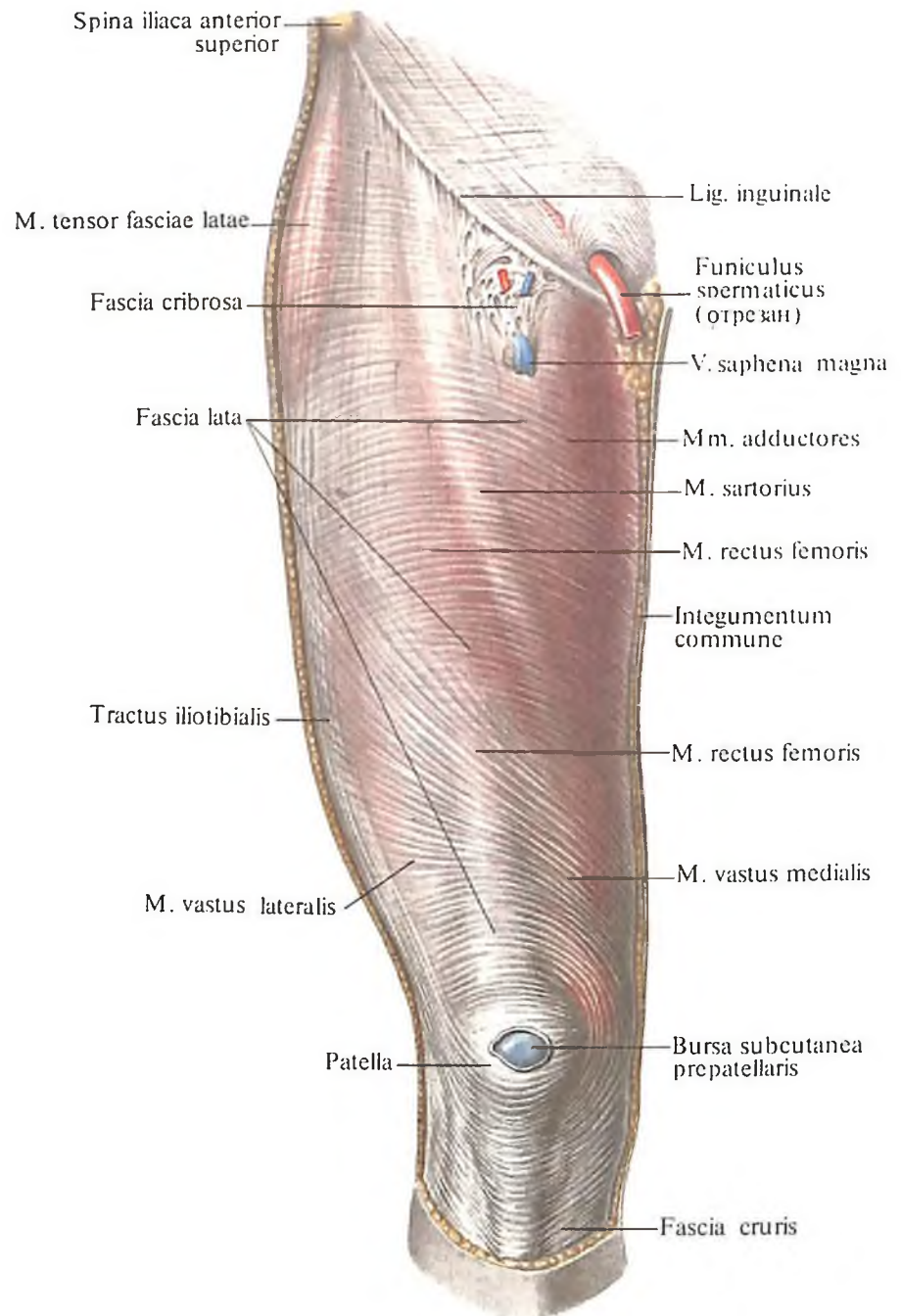
Мышцы нижней конечности, mm. membri inferioris, соответственно их топографоанатомическим особенностям делят на две группы: мышцы пояса нижней конечности (мышцы таза) и мышцы свободной нижней конечности. Мышцы второй группы в свою очередь подразделяются на мышцы бедра, мышцы голени и мышцы стопы (рис. 395; см. рис. 414).

Мышцы пояса нижней конечности (мышцы таза)

Мышцы таза делят на *внутреннюю* (рис. 396–404; см. рис. 408, 409, 412) и *наружную группы*.

Внутренняя группа мышц таза: 1) большая поясничная мышца; 2) малая поясничная мышца; 3) подвздошная мышца; 4) подвздошно-поясничная мышца; 5) внутренняя запирательная мышца; 6) грушевидная мышца.

Наружная группа мышц таза: 1) большая ягодичная мышца; 2) средняя ягодичная мышца; 3) малая ягодичная мышца; 4) квадратная мышца бедра; 5) верхняя



395. Мышцы и фасции бедра, правого; вид спереди. (Кожа и подкожный слой удалены.)

близнецовая мышца; б) нижняя близнецовая мышца; 7) наружная запирательная мышца; 8) напрягатель широкой фасции бедра.

Внутренняя группа

1. *Большая поясничная мышца, m. psoas major* (см. рис. 316, 396, 397), длинная, веретенообразная, начинается 5 зубцами от боковой поверхности тел XII грудного, четырех верхних поясничных позвонков и соответствующих межпозвоночных хрящей. Более глубокие мышечные пучки берут начало от поперечных отростков всех пояс-

нических позвонков. Несколько суживаясь, мышца направляется книзу и немного кнаружи и, соединяясь с пучками *подвздошной мышцы, m. iliacus*, образует общую *подвздошно-поясничную мышцу, m. iliopsoas*.

2. *Малая поясничная мышца, m. psoas minor* (см. рис. 316, 396) (непостоянная), тонкая, веретенообразная, располагается на передней поверхности *m. psoas major*. Начинается от боковой поверхности тел XII грудного и I поясничного позвонков и, направляясь вниз, переходит своим сухожилием в подвздошную фасцию, прикрепляясь вместе с ней к гребню лобковой кости и подвздошно-лобковому возвышению.

Функция: натягивает подвздошную фасцию.

Иннервация: гг. musculares plexus lumbalis (L_I-L_{II}).

Кровоснабжение: aa. lumbales.

3. *Подвздошная мышца, m. iliacus* (см. рис. 316, 396, 397, 404), заполняет всю подвздошную ямку, fossa iliaca, начинаясь от ее стенок. По форме мышца приближается к треугольнику, вершиной обращенному книзу.

Пучки, составляющие мышцу, веерообразно сходятся к пограничной линии таза и здесь сливаются с пучками *m. psoatis majoris*, образуя *m. iliopsoas*.

4. *Подвздошно-поясничная мышца, m. iliopsoas* (см. рис. 316, 396, 397, 403), образуется в результате соединения дистальных мышечных пучков *m. iliaci* и *m. psoatis majoris*. Мышца из полости таза выходит через мышечную лакуну и, направляясь книзу, проходит по передней поверхности тазобедренного сустава, прикрепляясь тонким коротким сухожилием к малому вертелу бедренной кости.

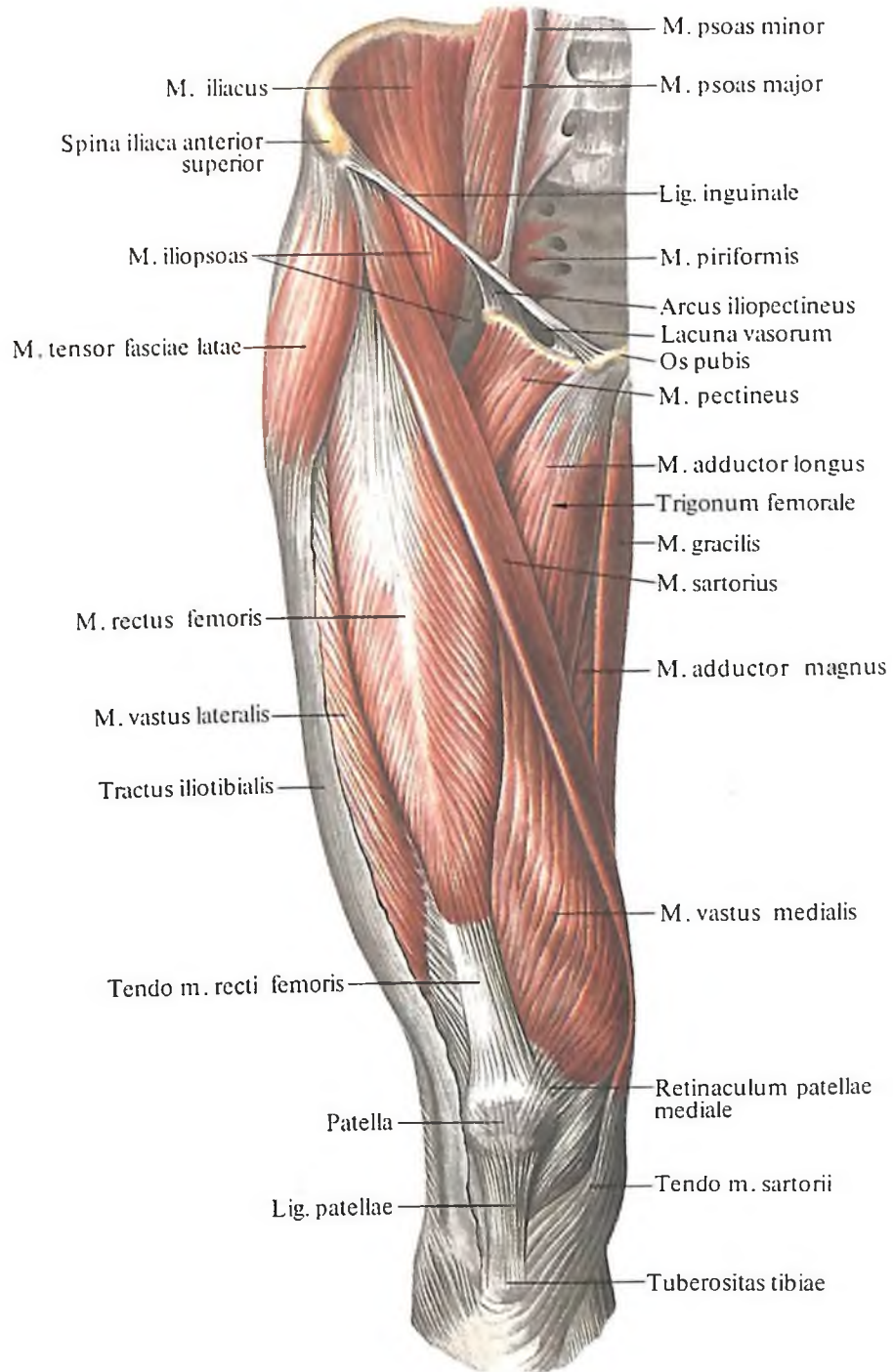
Здесь располагаются две сумки: более крупная залегает между капсулой сустава и сухожилием мышцы – *подвздошно-гребешковая сумка, bursa iliopectinea*, вторая – *подсухожильная подвздошная сумка, bursa subtendinea iliaca*, – между сухожилием мышцы и малым вертелом.

Функция: сгибает бедро в тазобедренном суставе, вращая его наружу; при фиксированном бедре наклоняет (сгибает) туловище вперед.

Иннервация: гг. musculares plexus lumbalis (L_I-L_{II}).

Кровоснабжение: aa. iliolumbalis, circumflexa ilium profunda.

5. *Внутренняя запирающая мышца, m. obturatorius internus* (см. рис. 401, 404, 408, 412), представляет собой уплощенную мышцу, у которой мышечные пучки направлены слегка веерообразно. Широкой своей частью мышца берет начало от внутренней поверхности тазовой кости в окружности запирающей мембраны и от ее внутрен-



396. Мышцы таза и бедра, правого; вид спереди. (Поверхностный слой.)

ней поверхности. Небольшая щель между пучками мышцы и запирающей бороздой лобковой кости превращается в запирающий канал, canalis obturatorius, через который проходят сосуды и нерв. Затем мышечные пучки, конвергируя, направляются кнаружи и, перегнувшись почти под прямым углом через малую седалищную вырезку, покидают полость таза через малое седалищное отверстие, прикрепляясь коротким мощным сухожилием в области вертельной ямки. В месте перегиба через край малой седалищной вырезки имеется *седалищная сумка внутренней запирающей мышцы, bursa ischiadica m. obturatorii interni*, а

у места прикрепления мышцы располагается еще одна небольшая *подсухожильная сумка внутренней запирающей мышцы, bursa subtendinea m. obturatorii interni.*

Топографически внутреннюю запирающую мышцу делят на две части: большую, до выхода из полости таза, внутритазовую, и меньшую сухожильную, лежащую под большой ягодичной мышцей, внетазовую.

Функция: супинирует бедро.

Иннервация: гг. musculares plexus sacralis [(L_{IV}–S_{II}(S_{III})).

Кровоснабжение: aa. glutea inferior, obturatoria, pudenda interna.

6. *Грушевидная мышца, m. piriformis* (см. рис. 398–402, 408, 409, 412), имеет вид плоского равнобедренного треугольника, основание которого берет начало от передней поверхности крестца, латеральнее отверстий между II и IV крестцовыми тазовыми отверстиями. Конвергируя, мышечные пучки направляются кнаружи, выходят из полости малого таза через большое седалищное отверстие, foramen ischiadicum majus, и, переходя в узкое и короткое сухожилие, прикрепляются к вершине большого вертела. У места прикрепления мышцы имеется *сумка грушевидной мышцы, bursa m. piriformis.* Проходя через большое седалищное отверстие, мышца полностью его не заполняет, оставляя по верхнему и нижнему краям небольшие щели, через которые проходят сосуды и нервы.

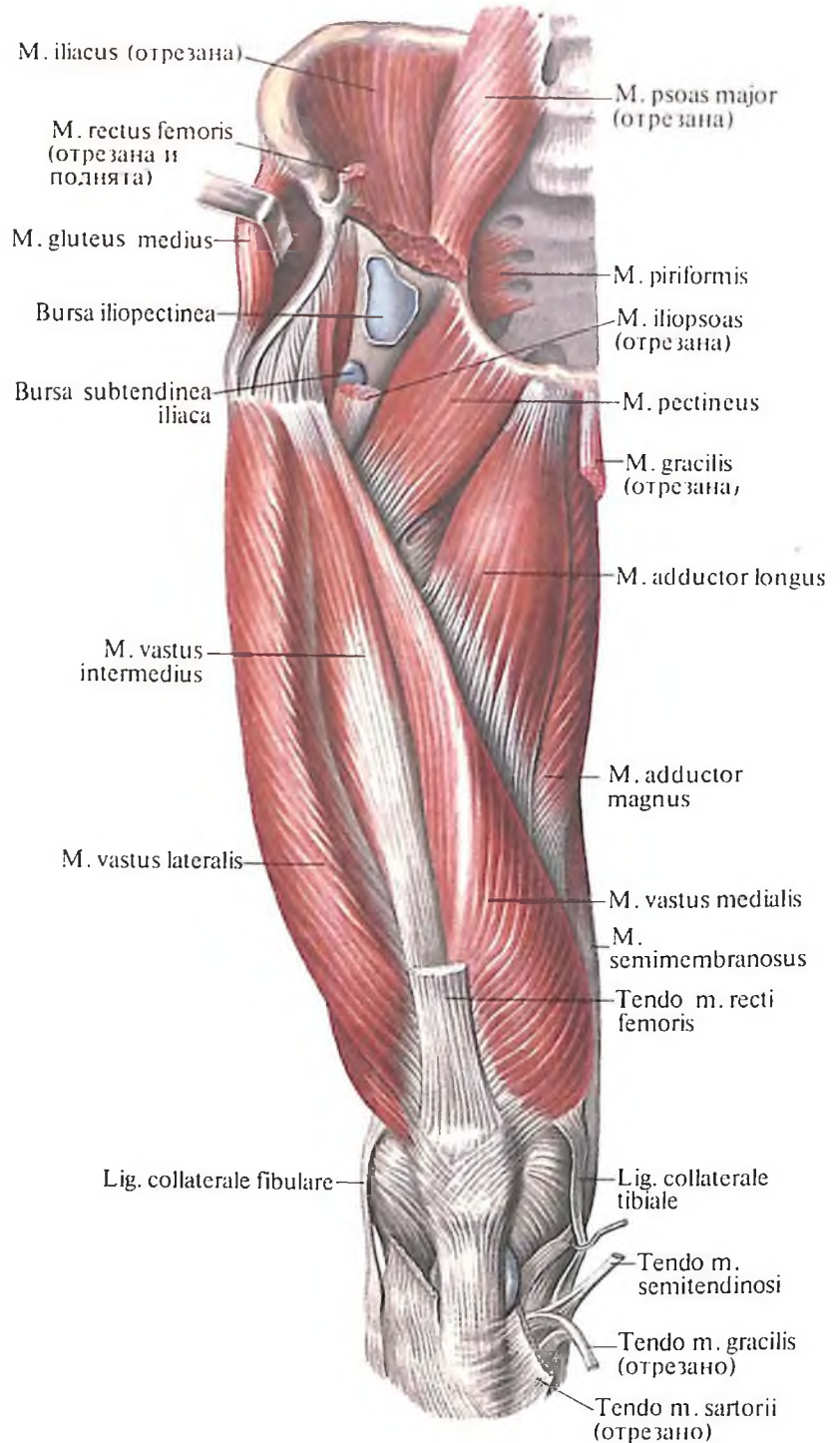
Функция: супинирует бедро, а также участвует в его отведении.

Иннервация: гг. musculares plexus sacralis [S_I–S_{II}(S_{III})).

Кровоснабжение: aa. gluteae superior et inferior.

Наружная группа

1. *Большая ягодичная мышца, m. gluteus maximus* (рис. 405–407; см. рис. 413), по форме приближается к ромбу. Мышца крупноволокнистая, мощная, плоская и достигает в толщину 2–3 см; перекрывает большой вертел, а также остальные мышцы этой группы. Начинается от задней части наружной поверхности подвздошной кости, кзади от задней ягодичной линии, от бокового края крестца и копчика и от крестцово-бугорной связки. Мышечные пучки тянутся косо вниз и латерально и прикрепляются своими верхними пучками к широкой фасции, переходящей в подвздошно-большеберцовый тракт, а нижними – к ягодичной бугристости бедренной кости; здесь между большим вертелом и мышцей имеется *вертельная сумка большой ягодичной мышцы, bursa trochanterica m. glutei maximi.* Несколько ниже вдоль ягодичной бугристости, между



397. Мышцы таза и бедра, правого; вид спереди. (Прямая мышца бедра, портняжная и частично подвздошно-поясничная мышцы удалены.)

сухожилием большой ягодичной мышцы и верхними поперечными пучками большой приводящей мышцы, залегают две, одна над другой, небольшие *межмышечные сумки ягодичных мышц, bursae intermusculares mm. gluteorum.* Кроме того, между наружной поверхностью седалищного бугра и огибающей его большой ягодичной мышцей, у места прикрепления сухожилий длинной головки двуглавой мышцы бедра и полусухожильной мышцей, располагается *седалищная сумка большой ягодичной мышцы, bursa ischiadica m. glutei maximi.*

Функция: выпрямляет согнутое вперед туловище, разгибает бедро, одновременно

пронирая его, а также натягивает широкую фасцию бедра.

Иннервация: n. gluteus inferior (plexus sacralis) [L_v, S₁(S₁₁)].

Кровоснабжение: aa. gluteae superior et inferior, circumflexa femoris medialis, profunda femoris (perforans).

2. *Средняя ягодичная мышца, m. gluteus medius* (рис. 408–409; см. рис. 397, 398, 400, 403, 413), располагается под большой ягодичной мышцей. По форме приближается к треугольнику. Мышца толстая, в ней различают два слоя пучков – поверхностный и глубокий. Мышечные пучки располагаются веерообразно, начинаясь широкой частью от наружной поверхности крыла подвздошной кости, ограниченной спереди передней ягодичной линией, сверху – подвздошным гребнем, снизу – задней ягодичной линией. Затем все мышечные пучки сходятся в общее мощное сухожилие, прикрепляющееся к вершине и наружной поверхности большого вертела, где имеются чаще две, реже три *вертельные сумки средней ягодичной мышцы, bursae trochantericae m. glutei medii*.

Функция: отводит бедро, причем передние пучки вращают бедро внутрь, а задние – кнаружи; принимает участие в выпрямлении согнутого вперед туловища.

Иннервация: n. gluteus superior (plexus sacralis) (L_v–S₁).

Кровоснабжение: aa. glutea superior, circumflexa femoris lateralis.

3. *Малая ягодичная мышца, m. gluteus minimus* (рис. 410; см. рис. 400, 408, 412, 413), по форме напоминает предыдущую, но значительно тоньше в поперечнике. На всем протяжении мышца прикрыта средней ягодичной мышцей. Начинается от наружной поверхности крыла подвздошной кости, между передней и нижней ягодичными линиями. Затем мышечные пучки, конвергируя, переходят в сухожилие, прикрепляющееся к переднему краю большого вертела; здесь имеется *вертельная сумка малой ягодичной мышцы, bursa trochanterica m. glutei minimi*.

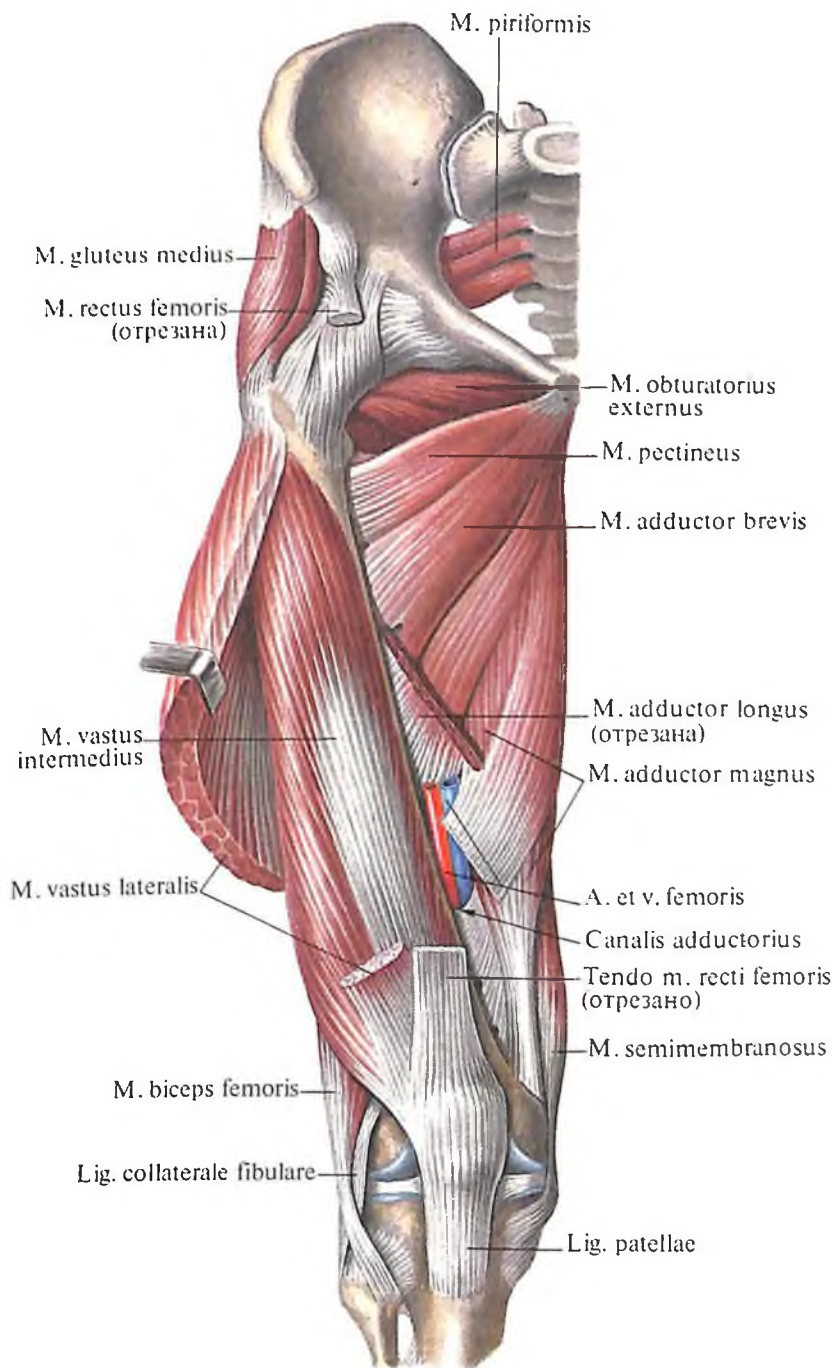
Функция: как и средняя ягодичная мышца, отводит ногу и принимает участие в выпрямлении согнутого туловища.

Иннервация: n. gluteus superior (plexus sacralis) (L_v–S₁).

Кровоснабжение: aa. glutea superior, circumflexa femoris lateralis.

4. *Квадратная мышца бедра, m. quadratus femoris* (см. рис. 399, 403, 408, 409), имеет вид сравнительно толстого прямоугольника, прикрытого сзади m. gluteus maximus. Начинается от латеральной поверхности седалищного бугра и прикрепляется к межвертельному гребню, достигая большого вертела.

Функция: вращает бедро кнаружи.



398. Мышцы таза и бедра, правого; вид спереди. (Латеральная широкая мышца бедра перерезана и оттянута. Видна промежуточная широкая мышца бедра.)

Иннервация: n. ischiadicus (plexus sacralis) (L_v–S₁).

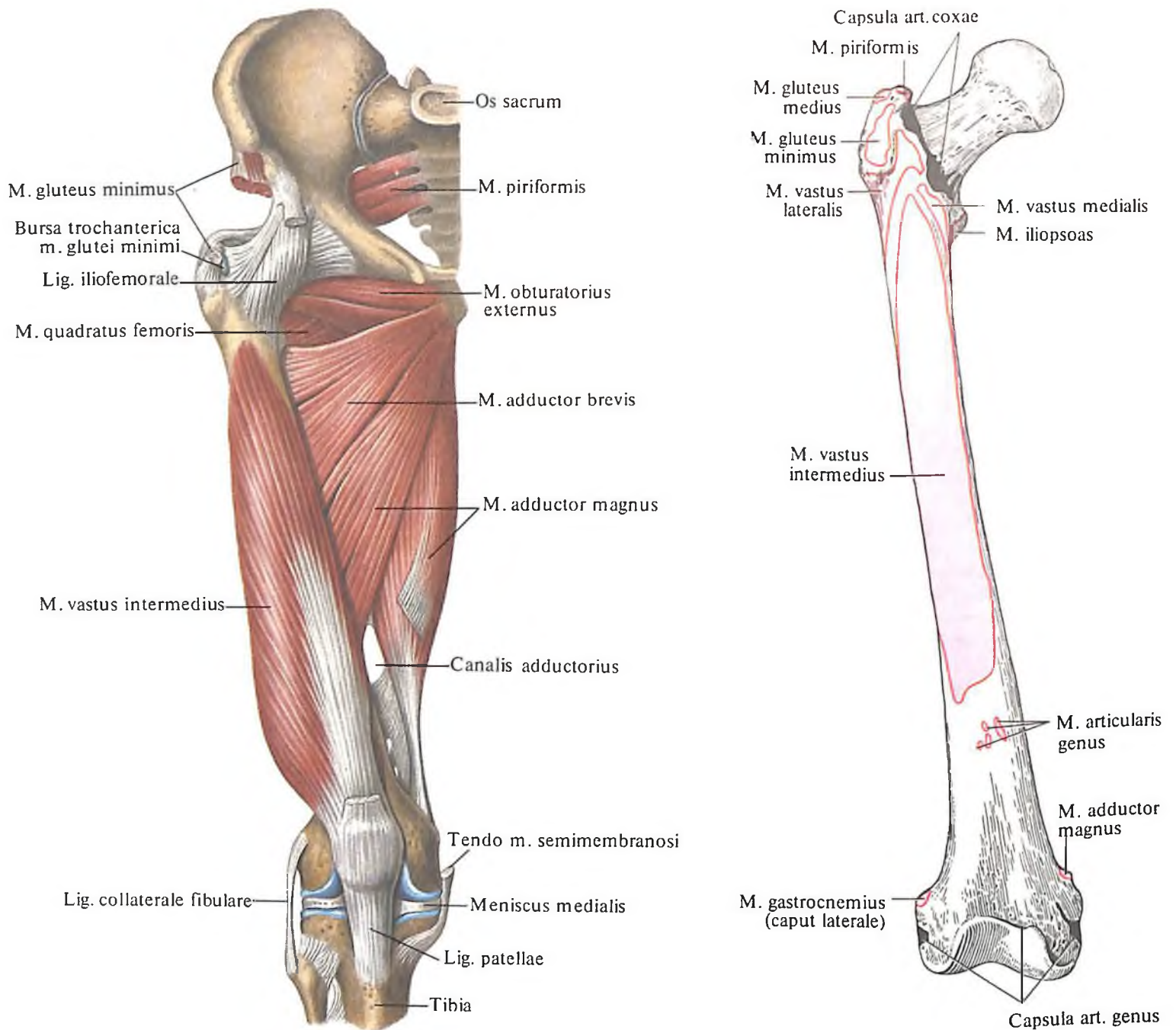
Кровоснабжение: aa. glutea inferior, circumflexa femoris medialis, obturatoria.

5. *Верхняя близнецовая мышца, m. gemellus superior* (см. рис. 408–410, 413); имеет вид небольшого мышечного тяжа, берущего начало от седалищной ости и прикрепляющегося к вертельной ямке. Мышца прилегает к верхнему краю сухожилия m. obturatorii interni после его выхода из полости таза.

Функция: вращает бедро кнаружи.

Иннервация: rr. musculares plexus sacralis (L_v–S₁).

Кровоснабжение: a. glutea inferior.



399. Мышцы таза и бедра, правого; вид спереди. (Видна медиальная группа мышц бедра.)

400. Места начала и прикрепления мышц и суставных капсул на бедре, правом; вид спереди (схема).

6. Нижняя близнецовая мышца, *m. gemellus inferior* (см. рис. 408–410, 413), по форме напоминает предыдущую и располагается ниже сухожилия *m. obturatorii interni*. Начинается от седалищного бугра, прикрепляется к вертельной ямке.

Функция: вращает бедро кнаружи.

Иннервация и кровоснабжение: те же, что и у верхней близнецовой мышцы.

7. Наружная запирающая мышца, *m. obturatorius externus* (см. рис. 398, 399, 408, 410, 412, 413), имеет форму неправильного треугольника. Начинается от запирающей мембраны и костного края запирающего отверстия более широкой своей частью; за-

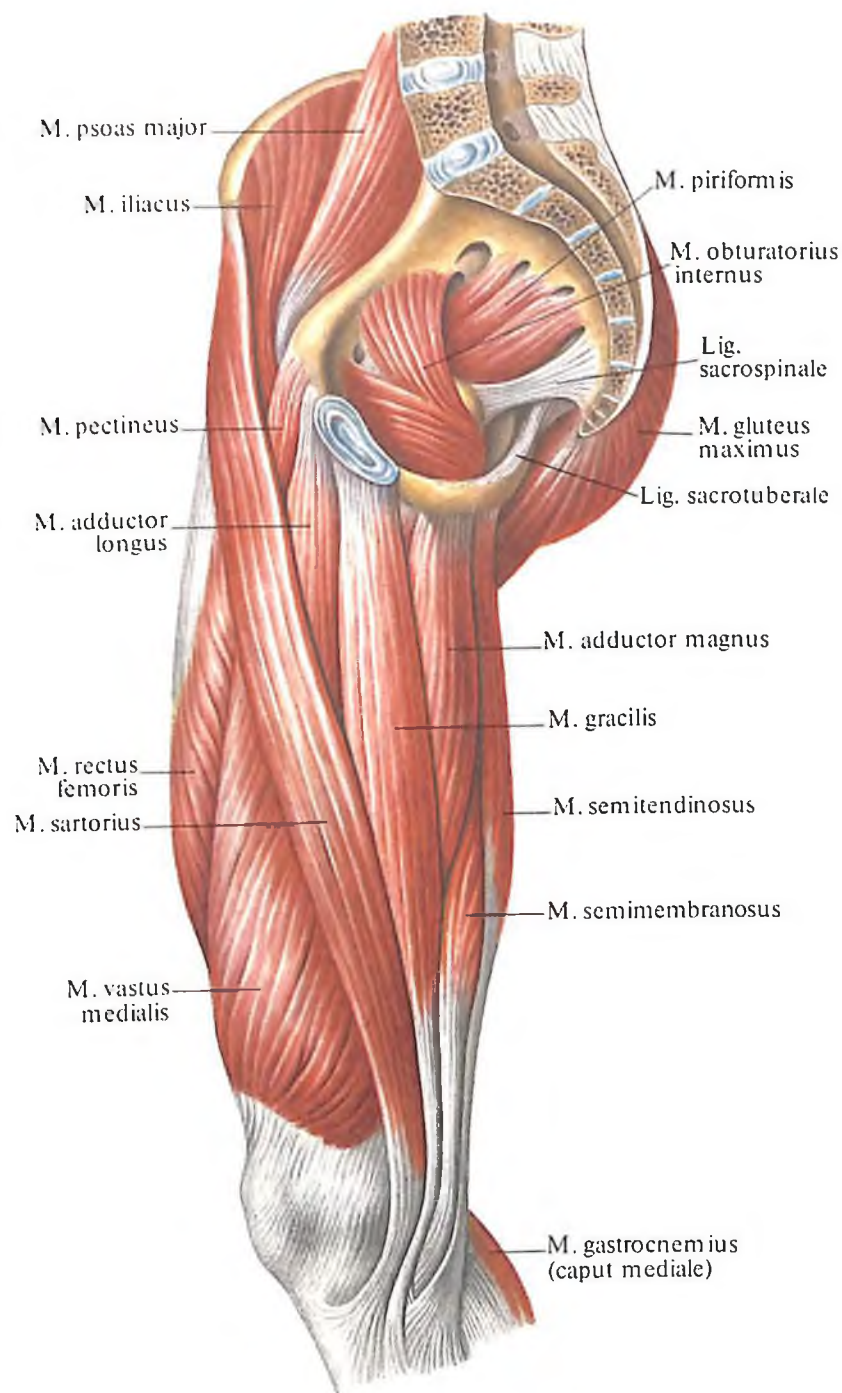
тем мышечные пучки, веерообразно сходясь, переходят в сухожилие, прилежащее к задней поверхности капсулы тазобедренного сустава. Мышца прикрепляется к вертельной ямке, рядом с одноименной внутренней мышцей.

Функция: вращает бедро кнаружи.

Иннервация: п. obturatorius (plexus lumbalis) [(L_{II})L_{III}–L_{IV}].

Кровоснабжение: aa. obturatoria, circumflexa femoris lateralis.

8. Напрягатель широкой фасции, *m. tensor fasciae latae* (см. рис. 391, 395, 396, 407), – плоская, слегка удлинённая мышца, залегает на переднелатеральной поверхности



401. Мышцы таза и бедра, правого.
(*Внутренние мышцы таза, передняя и медиальная группы мышц бедра.*)

таза; своим дистальным концом вплетается в широкую фасцию бедра. Мышца начинается на наружной губе подвздошного гребня, ближе к верхней передней подвздошной ости. Мышечные пучки направляются вертикально вниз, переходя в подвздошно-большеберцовый тракт широкой фасции бедра.

Функция: напрягает широкую фасцию бедра, а также принимает участие в сгибании бедра.

Иннервация: n. gluteus superior (plexus sacralis) (L_{IV}-S_I).

Кровоснабжение: aa. glutea superior, circumflexa femoris lateralis.

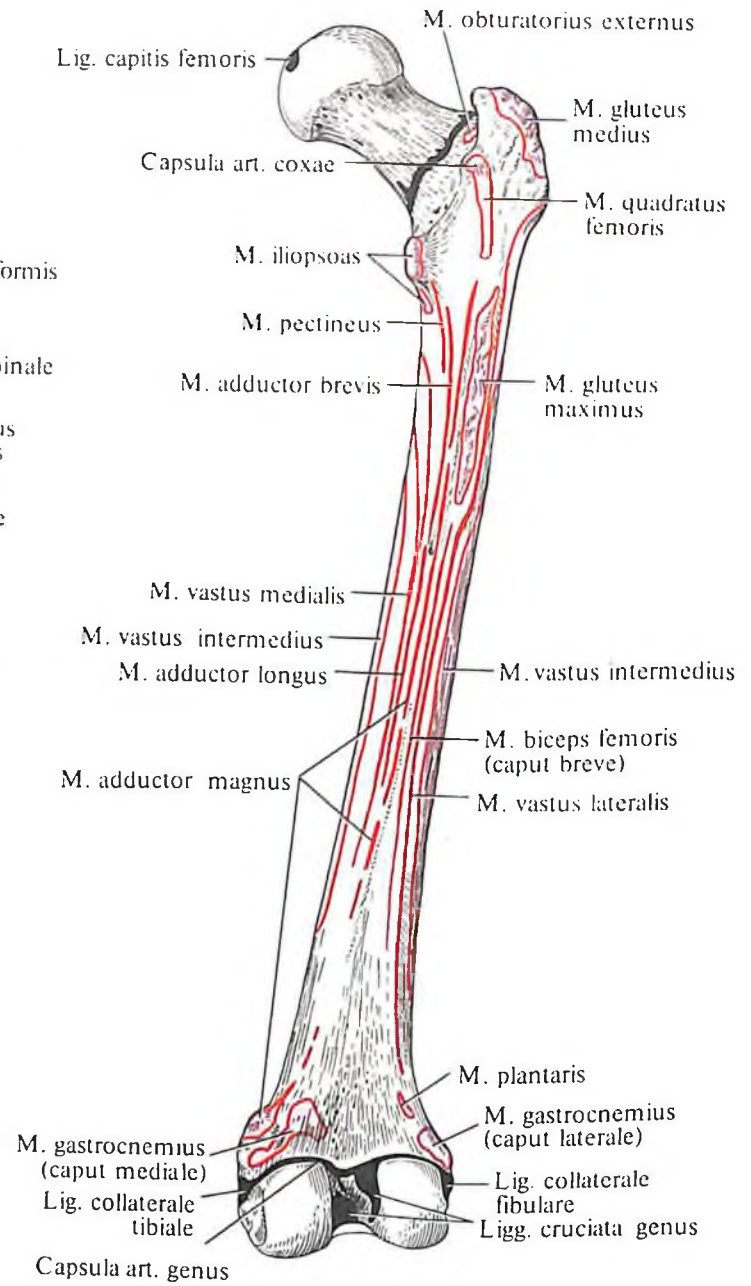
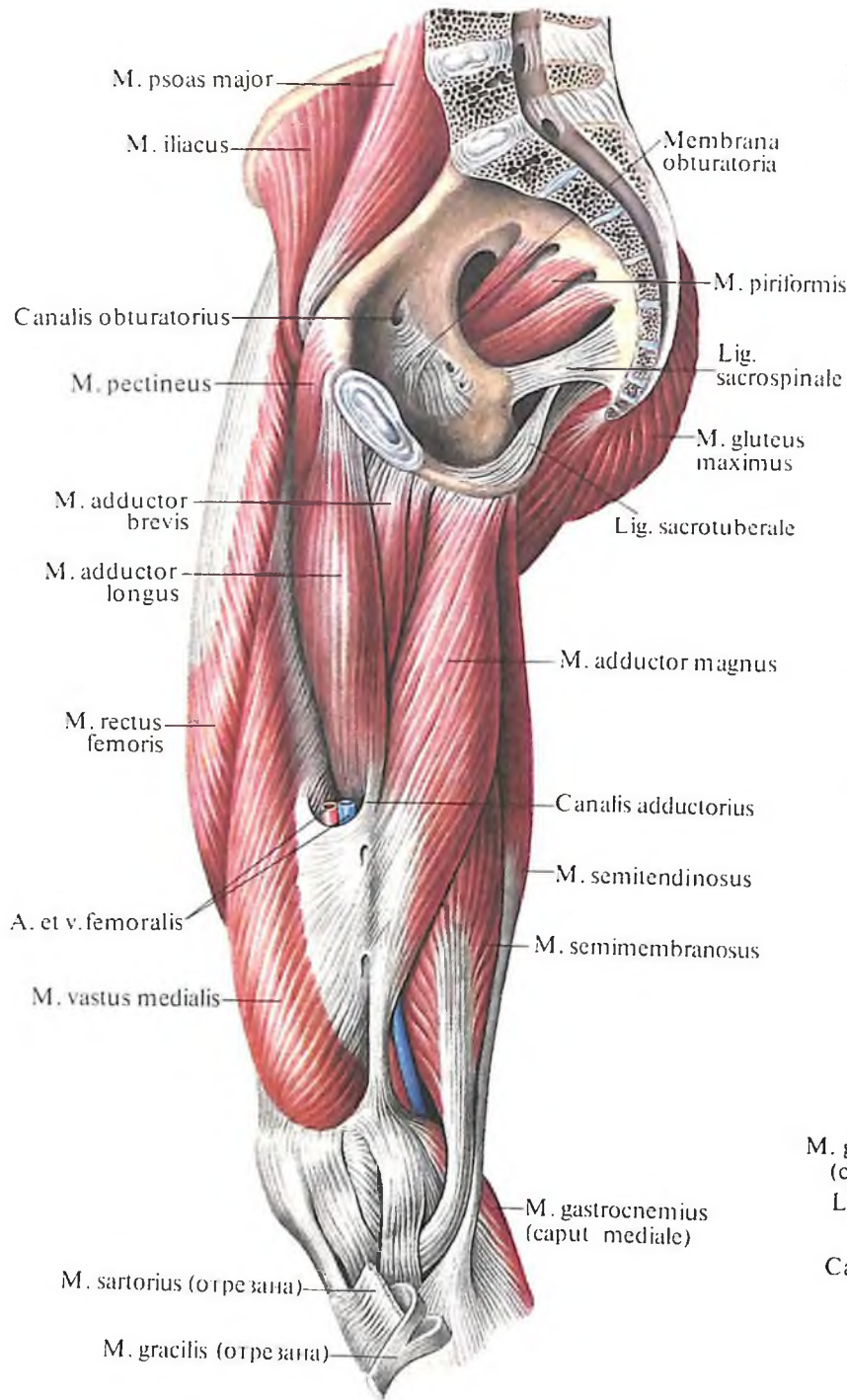
Мышцы свободной нижней конечности

Мышцы свободной нижней конечности делятся на *мышцы бедра, мышцы голени и мышцы стопы.*

Мышцы бедра

Мышцы бедра, mm. femoris, разделяются на переднюю, медиальную и заднюю группы мышц. К первой относятся преимущественно разгибатели, ко второй – приводящие мышцы, к третьей – сгибатели.

Передняя группа: 1) портняжная



402. Мышцы таза и бедра, правого; вид сбоку. (Медиальная поверхность.)

403. Места начала и прикрепления мышц, связок и суставных капсул на бедренной кости, правой; вид сзади (схема).

мышца; 2) четырехглавая мышца бедра; 3) суставная мышца колена.

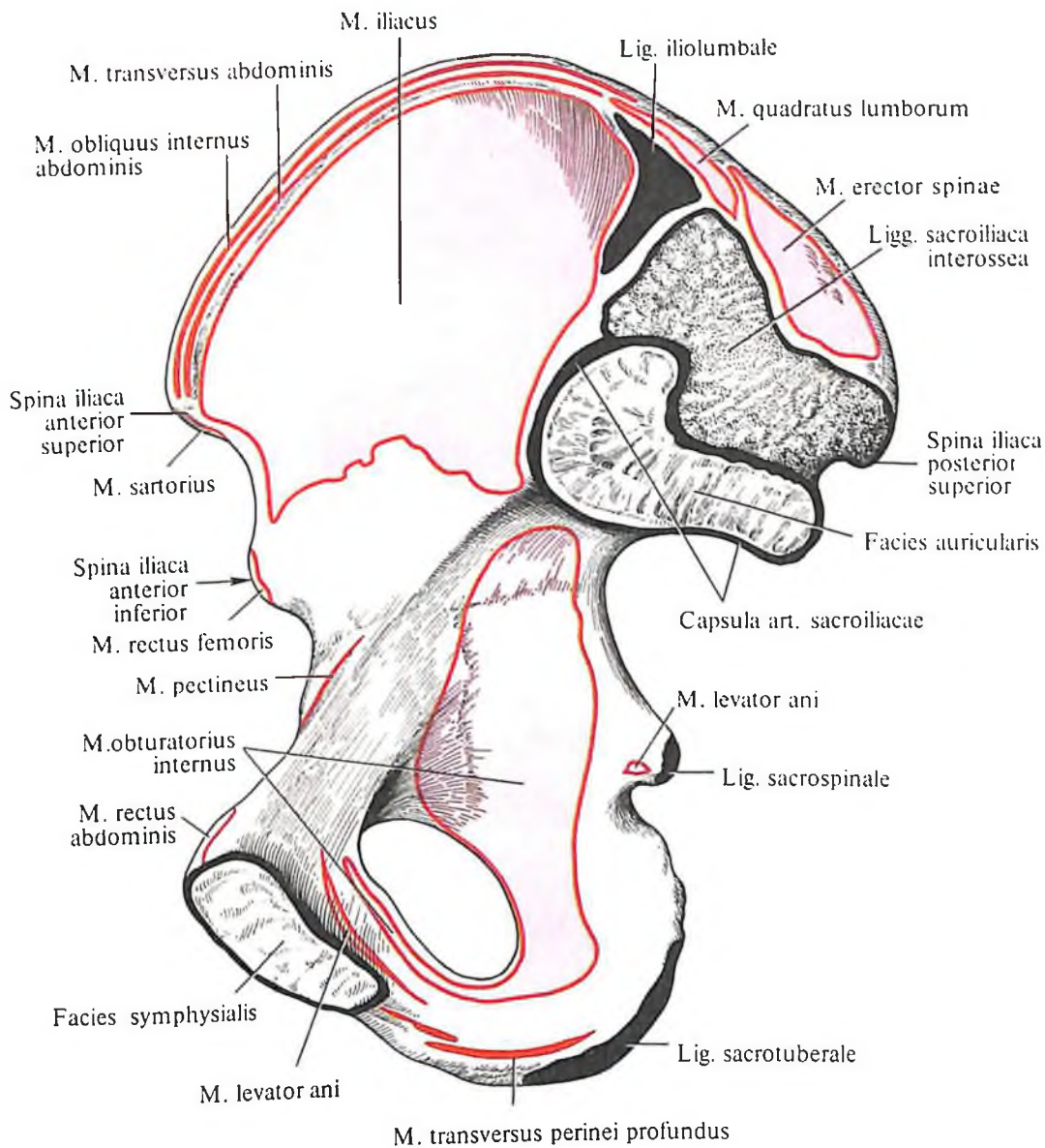
Медиальная группа: 1) тонкая мышца; 2) длинная приводящая мышца; 3) короткая приводящая мышца; 4) большая приводящая мышца; 5) гребенчатая мышца.

Задняя группа: 1) полусухожильная мышца; 2) полуперепончатая мышца; 3) двуглавая мышца бедра.

Передняя группа

1. *Портняжная мышца, m. sartorius* (рис. 411–413; см. рис. 391, 395, 396, 401), имеет вид узкой ленты и является наиболее

длинной мышцей человеческого тела. Располагаясь на передней поверхности бедра, мышца спиралеобразно направляется книзу, переходя на его внутреннюю поверхность, а затем, обогнув сзади медиальный надмыщелок, переходит на переднемедиальную поверхность голени. Мышца начинается от верхней передней подвздошной ости и, направляясь косо вниз, переходит в плоское сухожилие, которое прикрепляется к бугристости большеберцовой кости, а некоторое число пучков вплетается в фасцию верхнего отдела голени. У места прикрепления мышцы образуются 2–3 *подсухожильные сумки портняжной мышцы. bursae*



404. Места начала и прикрепления мышц и суставной капсулы на тазовой кости, правой; вид изнутри (схема).

subtendineae m. sartorii, которые отделяют сухожилие последней от сухожилий тонкой и полусухожильной мышц.

Функция: сгибает бедро и голень, вращая бедро кнаружи, а голень – внутрь, тем самым принимает участие в забрасывании ноги за ногу.

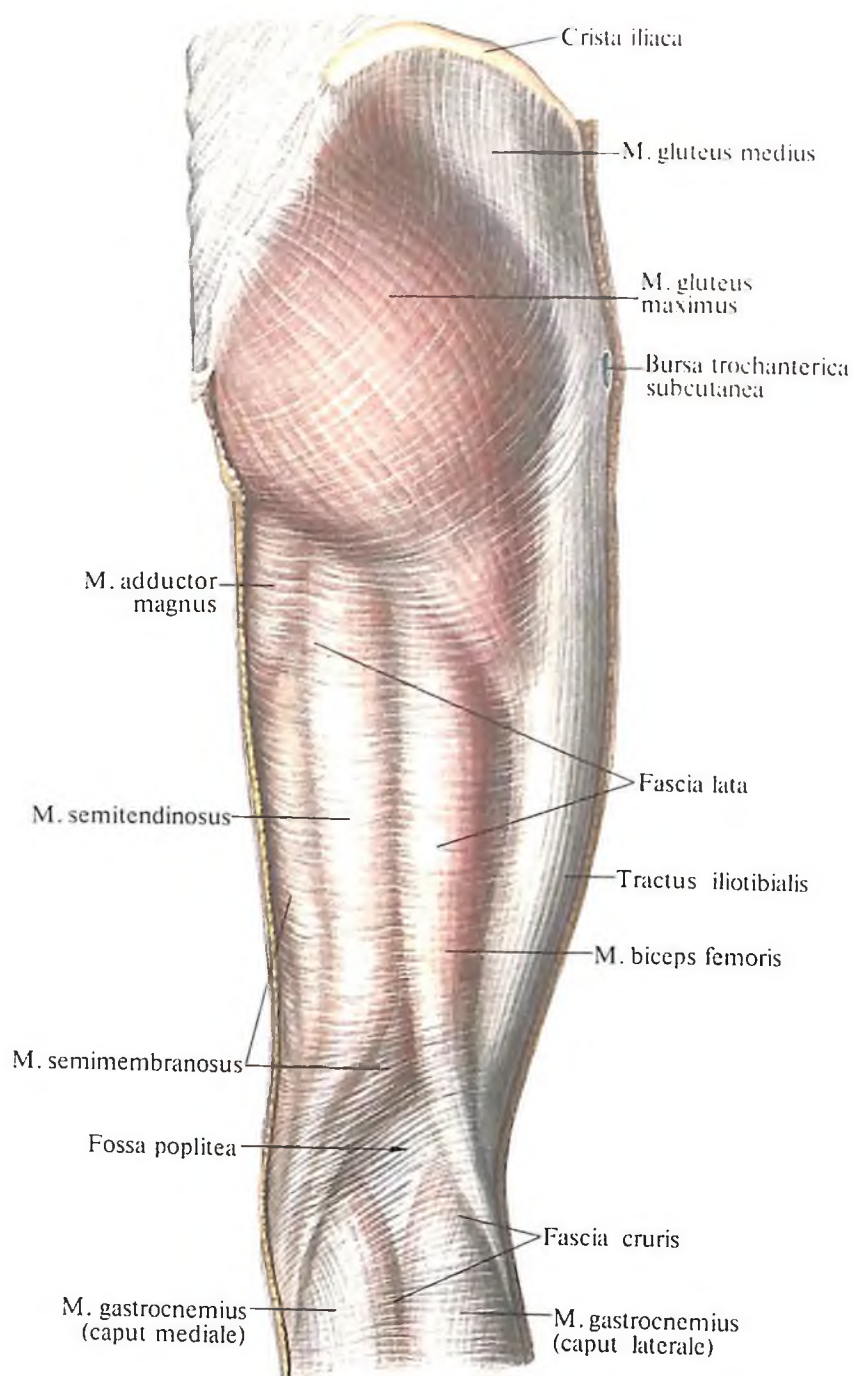
Иннервация: п. femoralis (plexus lumbalis) (L_{II}–L_{III}).

Кровоснабжение: аа. circumflexa femoris lateralis, genus suprema, мышечные ветви а. femoralis.

2. **Четырехглавая мышца бедра, *m. quadriceps femoris*** (см. рис. 395–402, 403, 407, 411, 413). Каждая из четырех головок имеет

свое начало, но, подойдя к области колена, все они переходят в общее сухожилие, которое охватывает надколенник и прикрепляется к бугристости большеберцовой кости.

Прямая мышца бедра, *m. rectus femoris* (см. рис. 396), наиболее длинная из четырех головок. Занимает переднюю поверхность бедра. Начинается тонким сухожилием от нижней передней подвздошной ости, надвертлужной борозды. Направляясь вниз, мышца переходит в узкое сухожилие, которое входит в состав общего сухожилия четырехглавой мышцы бедра. Достигнув большеберцовой кости, сухожилие мышцы



405. Мышцы и фасции таза и бедра, правого; вид сзади.

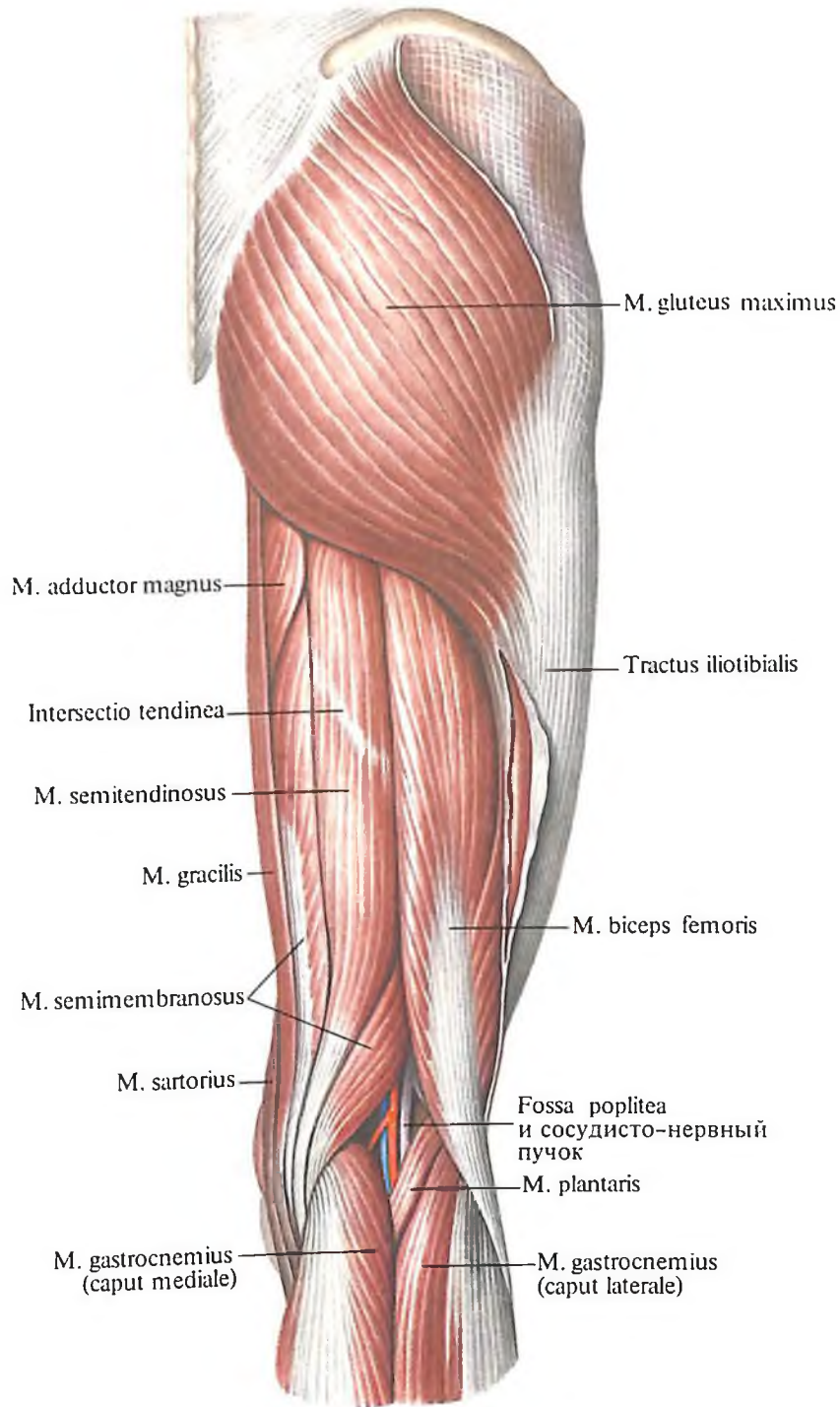
прикрепляется к подвздошной бугристой кости. Ниже надколенника это сухожилие называется связкой надколенника, lig. patellae.

Медиальная широкая мышца бедра, m. vastus medialis (см. рис. 397), занимает передне-медиальную поверхность нижней половины бедра. Образующие ее мышечные пучки направлены косо сверху вниз и изнутри наперед. Спереди несколько прикрыта прямой мышцей. Мышца берет начало от медиальной губы шероховатой линии бедра и, направляясь вниз, переходит в широкое сухожилие, которое частично вплетается в общее сухожилие вместе с прямой мышцей, а

частично прикрепляется к медиальному краю надколенника, образуя медиальную поддерживающую связку надколенника.

Латеральная широкая мышца бедра, m. vastus lateralis, занимает почти всю передне-латеральную поверхность бедра. Сверху она несколько прикрыта мышцей, натягивающей широкую фасцию, а спереди – прямой мышцей бедра. Мышечные пучки направлены сверху вниз и снаружи наперед (см. рис. 396).

Мышца берет начало от большого вертела, межвертельной линии и латеральной губы широкой линии бедра. Направляясь вниз, мышца переходит в широкое сухожи-



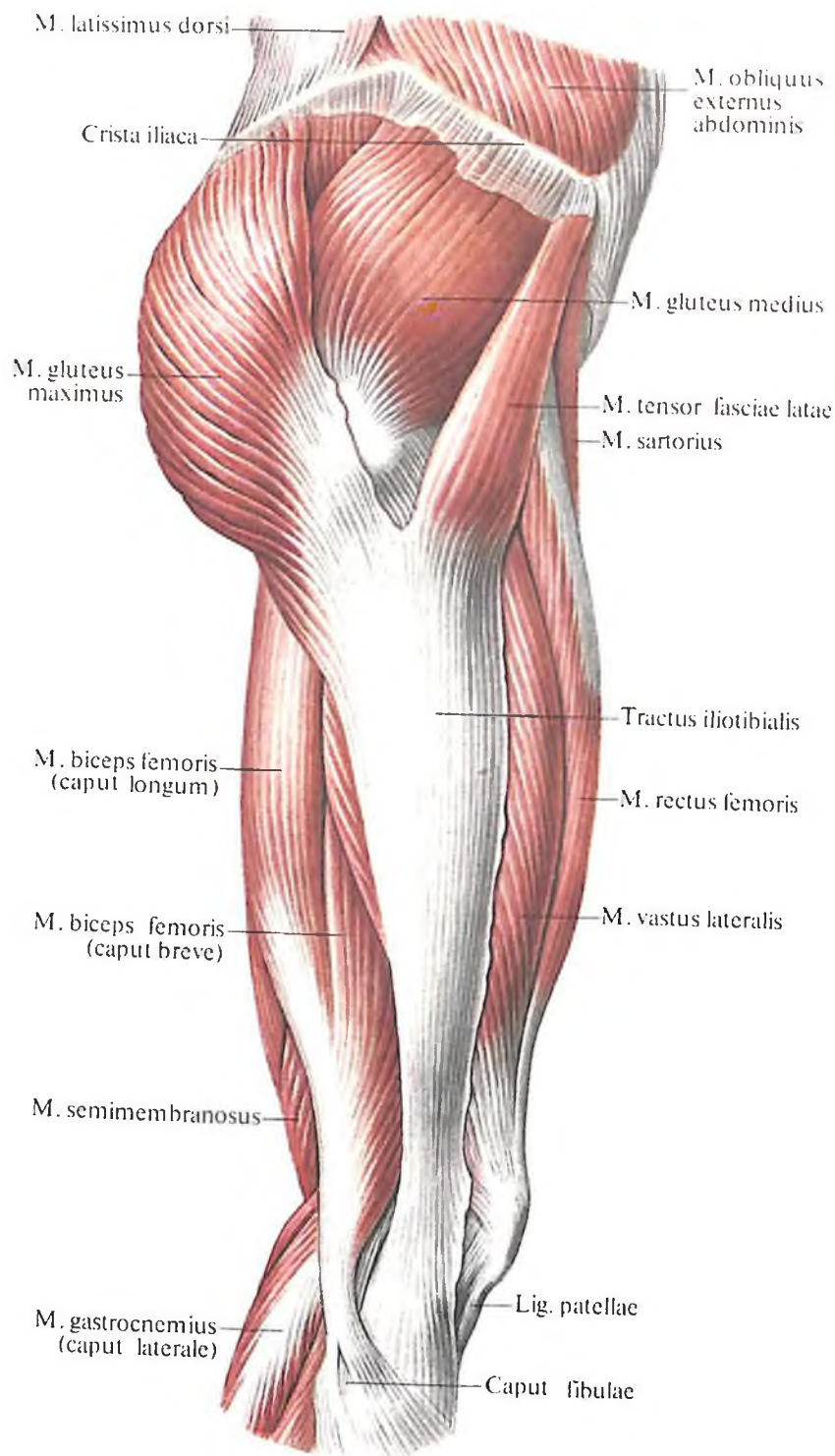
406. Мышцы таза и бедра, правого; вид сзади.

лие, которое входит в состав общего сухожилия четырехглавой мышцы и участвует в образовании латеральной поддерживающей связки надколенника.

Промежуточная широкая мышца бедра, m. vastus intermedius (см. рис. 399), располагается на передней поверхности бедра между медиальной и латеральной широкими мышцами, непосредственно под прямой мышцей бедра. Эта мышца является наиболее слабой среди остальных головок. Начинается на передней поверхности бедренной кости – от межвертельной линии и, направляясь вниз, переходит (почти на половине своей длины) в широкое сухожилие, кото-

рое в дистальном отделе присоединяется к сухожилию прямой мышцы бедра, переходя в общее сухожилие четырехглавой мышцы.

Таким образом, все четыре головки мышцы, образующие четырехглавую мышцу бедра, переходят в сухожилие, которое включает в себя надколенник и прикрепляется к бугристости большеберцовой кости. Спереди и сзади сухожилия располагаются синовиальные сумки (см. рис. 268): а) *подкожная преднадколенниковая сумка, bursa subcutanea prepatellaris*; б) *наднадколенниковая сумка, bursa suprapatellaris*, под сухожилием четырехглавой мышцы, над надко-



407. Мышцы таза и бедра, правого; вид сбоку.

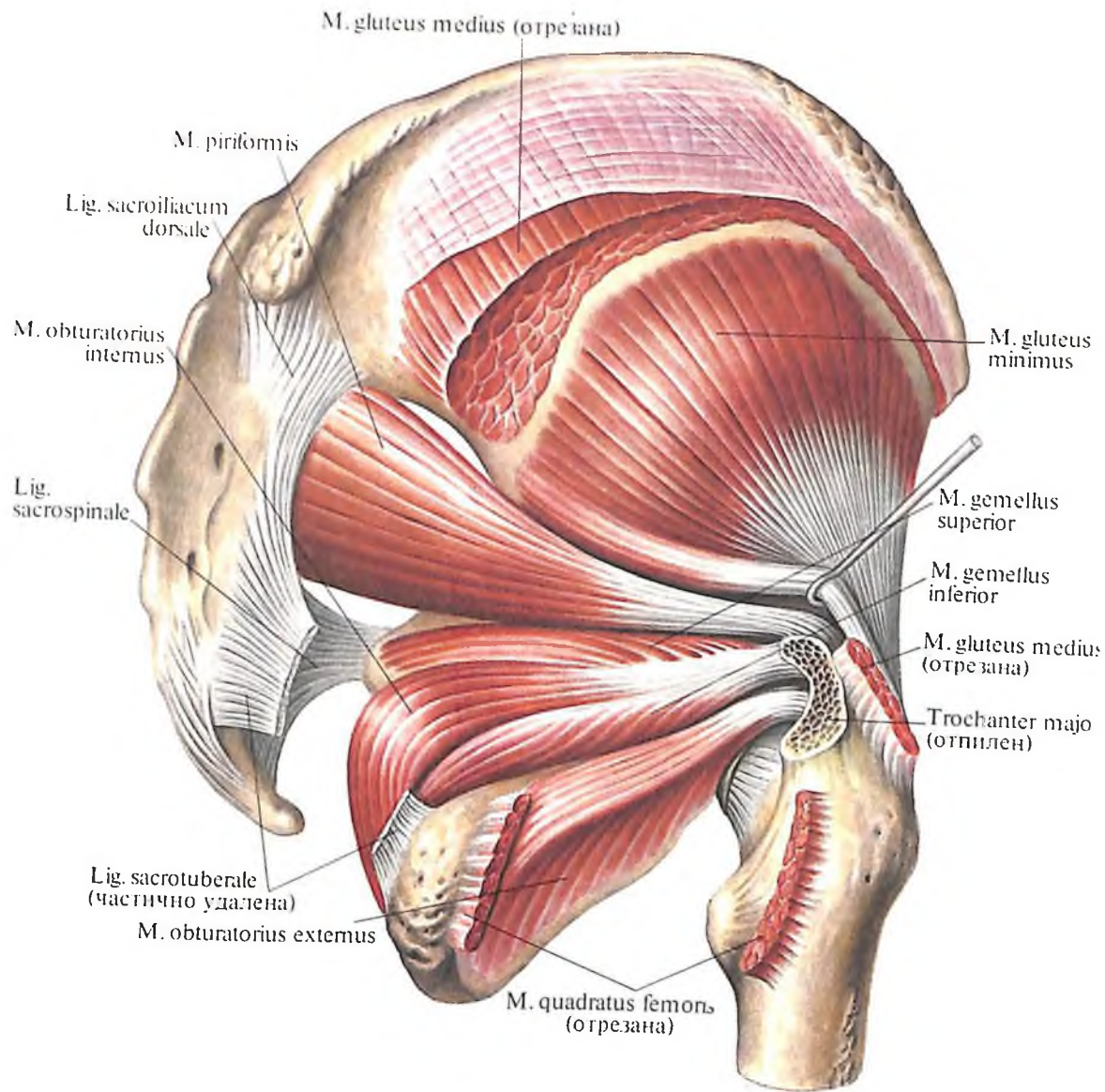
ленником; в) глубокая поднадколенниковая сумка, *bursa infrapatellaris profunda*, у прикрепления связки надколенника к бугристости большеберцовой кости; г) подкожная поднадколенниковая сумка, *bursa subcutanea infrapatellaris*, впереди от связки надколенника; д) подкожная сумка бугристости большеберцовой кости, *bursa subcutanea tuberositatis tibiae*, несколько ниже предыдущей, залегает на передней поверхности связки надколенника; е) подфасциальная преднадколенниковая сумка, *bursa subfascialis prepatellaris*, между верхушкой передней поверхности надколенника и широкой фас-

цией бедра, непостоянная; ж) подсухожильная преднадколенниковая сумка, *bursa subtendinea prepatellaris*, в толще сухожилия четырехглавой мышцы бедра, на передней поверхности основания надколенника, непостоянная.

Некоторые из указанных сумок могут сообщаться с полостью коленного сустава.

Функция: четырехглавая мышца сокращением всех своих головок разгибает голень, за счет *m. recti femoris* принимает участие в сгибании бедра.

Иннервация: *n. femoralis* (plexus lumbalis) (L_{II}–L_{IV}).



408. Мышцы таза; вид сзади.

Кровоснабжение: аа. circumflexa femoris lateralis, profunda femoris, а. femoralis.

3. *Суставная мышца колена, m. articularis genuis* (см. рис. 266, 400), – плоская пластинка, состоящая из нескольких хорошо выраженных мышечных пучков; залегает на передней поверхности бедра под *m. vasti intermedii*. Мышца берет начало от передней поверхности нижней трети бедренной кости и, направляясь вниз, прикрепляется к передней и боковой поверхностям капсулы коленного сустава.

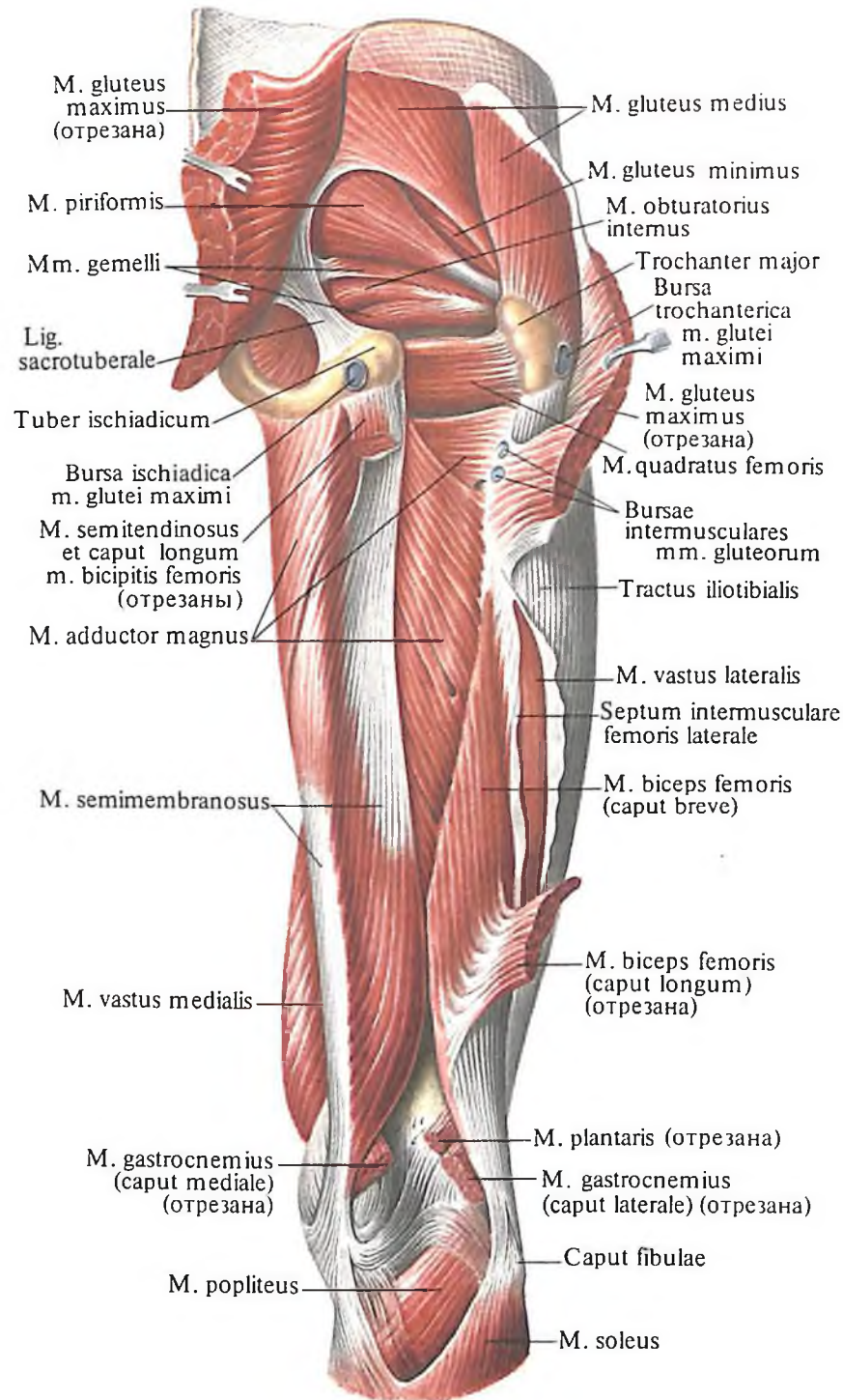
Функция: натягивает капсулу коленного сустава.

Иннервация: п. femoralis (L_{III}–L_{IV}).

Кровоснабжение: а. circumflexa femoris lateralis, rr. perforantes а. profundae femoris.

Медиальная группа

1. *Тонкая мышца, m. gracilis* (см. рис. 396–399, 401, 406, 411, 413), – длинная, слегка уплощенная, залегает подкожно, располагается наиболее медиально из всей этой группы мышц. Начинается от передней поверхности лобковой кости и, направляясь вниз, переходит в длинное тон-



409. Мышцы таза и бедра, правого; вид сзади.

кое сухожилие, которое, обогнув сзади медиальный надмыщелок бедра, прикрепляется к бугристости большеберцовой кости. Еще до места прикрепления сухожилие *m. gracilis* срастается с сухожилиями *m. sartorii* и *m. semitendinosi*, а также с фасцией голени, образуя поверхностную гусиную лапку. Здесь же имеется небольшая так называемая сумка гусиной лапки, *bursa anserina*.

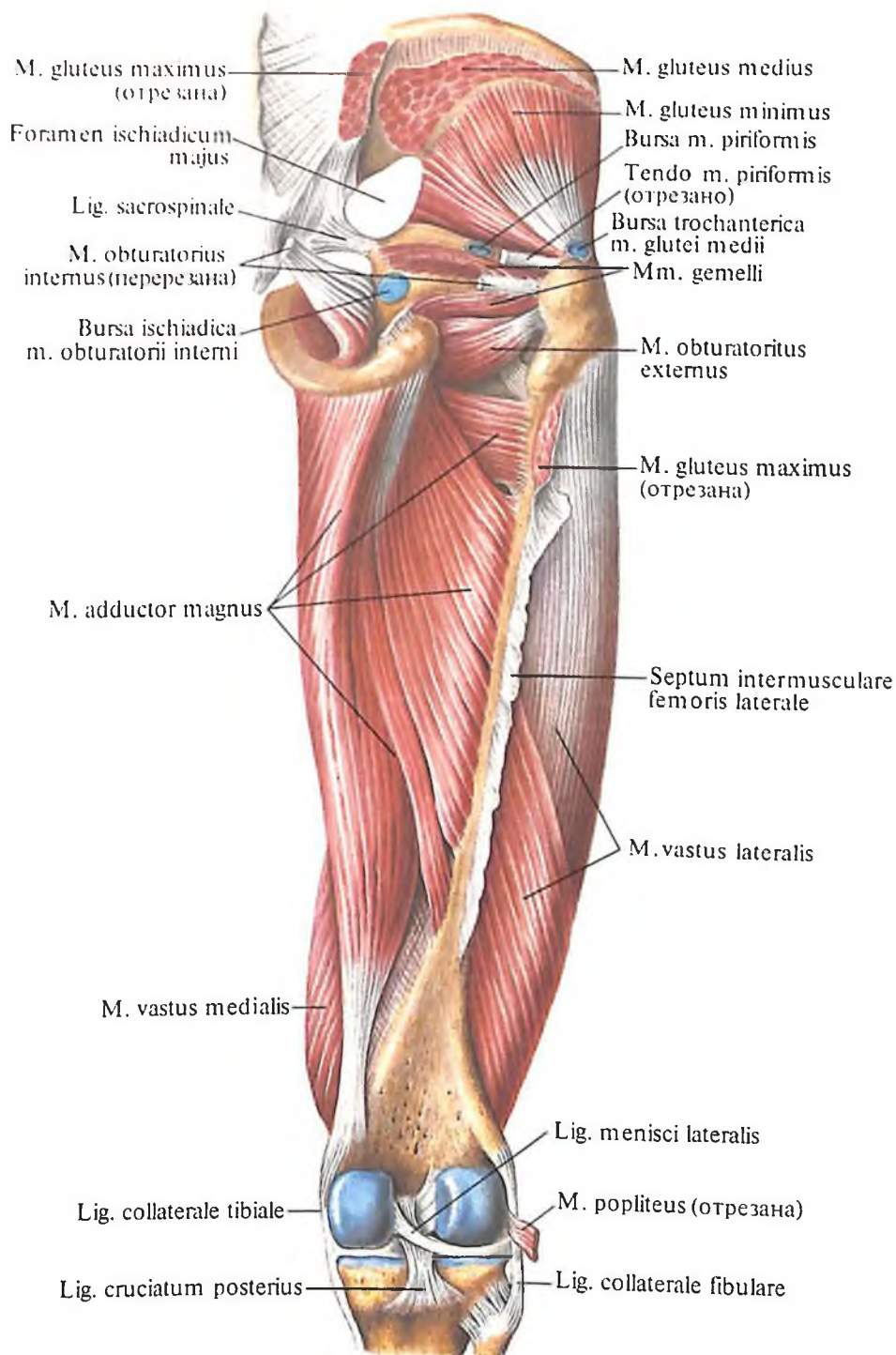
Функция: приводит бедро, а также принимает участие в сгибании голени, поворачивая ногу кнаружи.

Иннервация: передняя ветвь *n. obturatorii* (L_{II}–L_{IV}).

Кровоснабжение: *aa. pudenda externa, obturatoria, profunda femoris*.

2. Длинная приводящая мышца, *m. adductor longus* (см. рис. 396, 397, 401, 402, 403, 413), плоская, по форме несколько напоминает треугольник, располагается на переднемедиальной поверхности бедра.

Начинается коротким мощным сухожилием от лобковой кости ниже лобкового бугорка, латеральнее тонкой мышцы. Затем, постепенно расширяясь, направляется книзу и прикрепляется к средней трети медиальной губы шероховатой линии бедренной кости.



410. Мышцы таза и бедра, правого; вид сзади. (Глубокий слой.) (Видна задняя поверхность медиальной группы мышц бедра и частично передней группы.)

Функция: приводит бедро, принимая участие в его сгибании и вращении кнаружи.

Иннервация: передняя ветвь п. obturatorii (L_{II}-L_{III}).

Кровоснабжение: аа. obturatoria, pudenda externa, profunda femoris.

3. *Короткая приводящая мышца, m. adductor brevis* (см. рис. 398, 399, 402, 403, 413), треугольная; располагается глубже предыдущей. Мышца начинается на передней поверхности нижней ветви лобковой кости, латеральнее m. gracilis. Направляясь вниз и кнаружи, слегка расширяется, прикрепля-

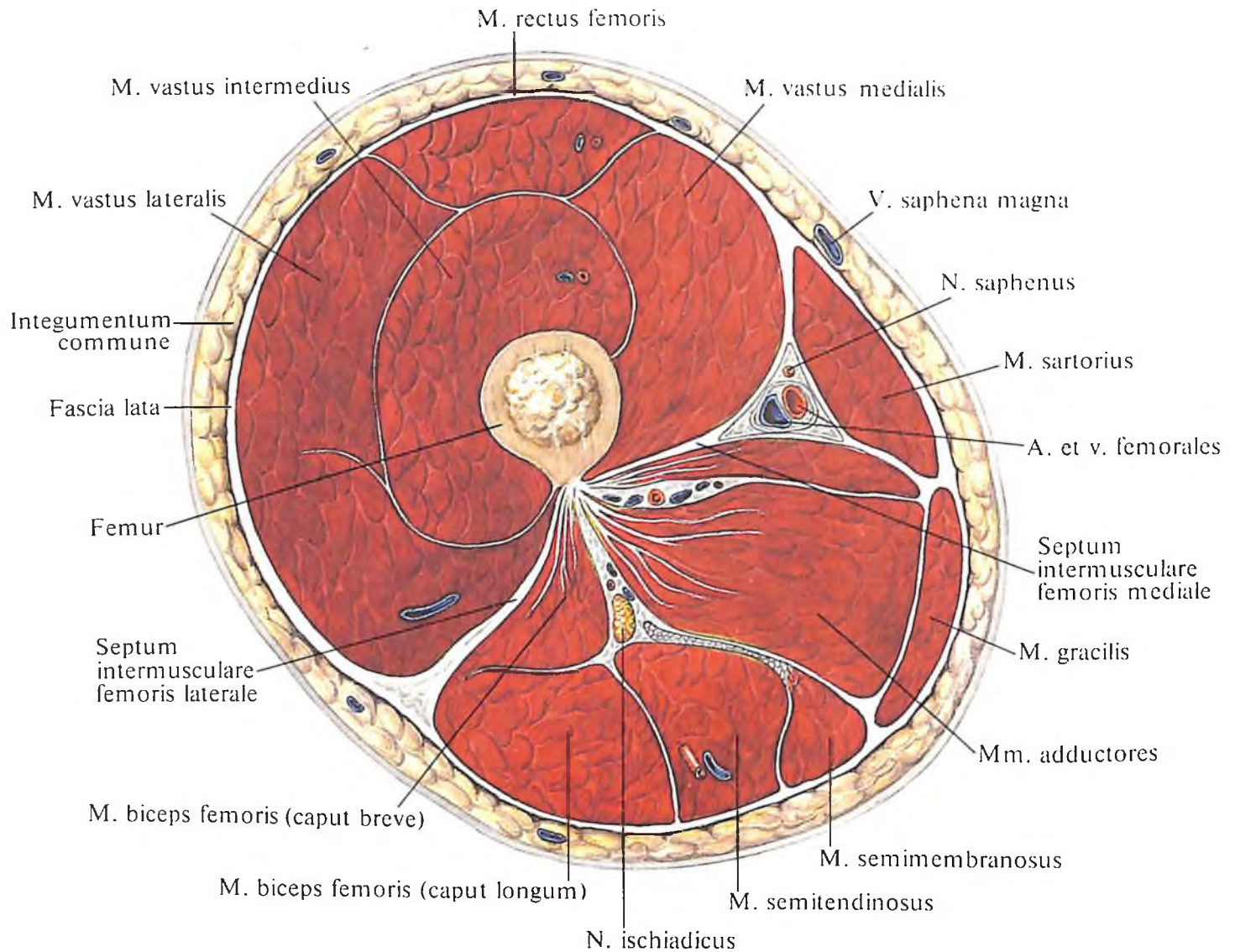
ясь к верхней трети медиальной губы шероховатой линии бедренной кости.

Функция: приводит бедро, участвуя в его сгибании и вращении кнаружи.

Иннервация: передняя ветвь п. obturatorii (L_{II}-L_{IV}).

Кровоснабжение: а. obturatoria, аа. perforantes.

4. *Большая приводящая мышца, m. adductor magnus* (см. рис. 396-402, 403, 409, 410, 413), широкая, толстая, наибольшая по величине среди мышц этой группы. Залегает глубже длинной и короткой приводящих мышц, кнаружи от m. gracilis. Начинается мощ-



411. Мышцы и фасции бедра, правого.

(Поперечный распил на уровне средних отделов бедра.)

ным коротким сухожилием от нижней ветви лобковой и ветви седалищной костей до седалищного бугра. Часть проксимальных мышечных пучков располагается горизонтально впереди *m. adductor brevis* и прикрепляется к верхней части медиальной губы шероховатой линии бедра. Затем мышечные пучки, расходясь веерообразно книзу и кнаружи, прикрепляются широким сухожилием на всем протяжении медиальной губы шероховатой линии бедренной кости. Часть дистальных мышечных пучков переходит в тонкое сухожилие, прикрепляющееся к медиальному надмышелку бедренной кости.

Функция: приводит бедро, слегка вращая его кнаружи.

Иннервация: задняя ветвь *n. obturatorii* ($L_{II}-L_{III}$) и ветви *n. ischiadici* ($L_{IV}-L_V$).

Кровоснабжение: *aa. obturatoria, perforantes*.

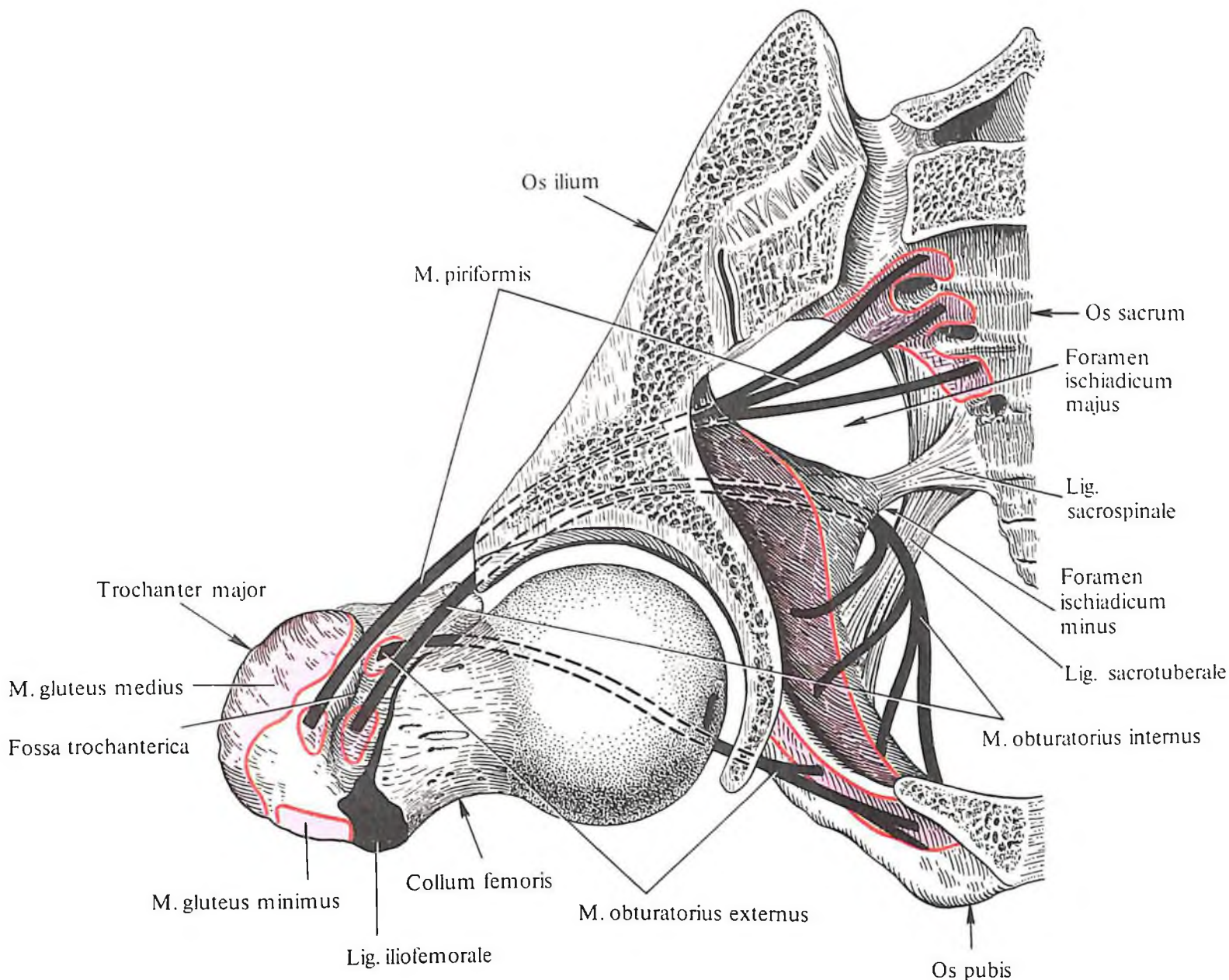
5. *Гребенчатая мышца, m. pectineus* (см. рис. 396–398, 401, 402, 403), плоская, по форме приближается к четырехугольнику. С латеральной стороны граничит с *m. iliopsoas*, с медиальной – с *m. adductor longus*. Между *m. iliopsoas* и *m. pectineus* образуется небольшое углубление.

Мышца берет начало на верхней ветви и гребне лобковой кости и, направляясь вниз и немного кнаружи, прикрепляется к гребенчатой линии бедренной кости.

Функция: сгибает и приводит бедро, слегка вращая его кнаружи.

Иннервация: ветви от *n. femoralis* и непостоянно от *n. obturatorius* ($L_{II}-L_{III}$).

Кровоснабжение: *aa. obturatoria, pudenda externa, profunda femoris*.



412. Места начала и прикрепления мышц и связок на костях таза и бедренной кости, правой; вид сверху (схема).

Задняя группа

1. *Плоская мышца, m. semitendinosus* (см. рис. 401, 402, 405, 406, 411, 413), длинная, тонкая, располагается ближе к медиальному краю задней поверхности бедра. Наружная сторона ее граничит с *m. biceps femoris*, внутренняя – с *m. semimembranosus*. Проксимальный отдел мышцы прикрыт *m. gluteus maximus*.

Посередине часто мышца прерывается косо идущей сухожильной перемычкой, *intersectio tendinea*. Начинается мышца от седалищного бугра и, направляясь вниз, переходит в длинное сухожилие, которое, обогнув медиальный надмыщелок бедра, следует к переднемедиальной поверхности большеберцовой кости, прикрепляясь здесь к бугристости большеберцовой кости; часть

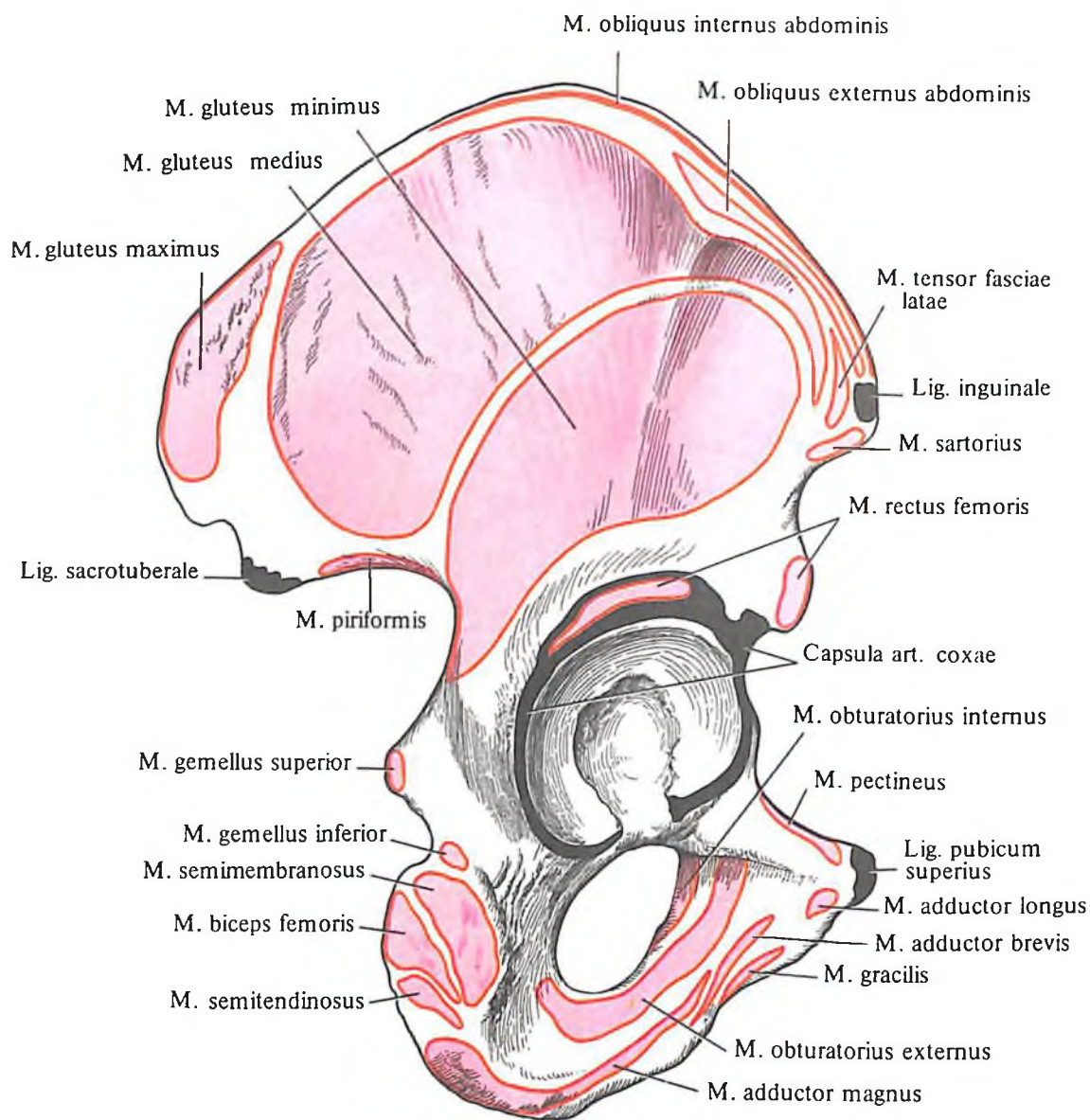
концевых пучков сухожилия вплетается в фасцию голени.

Функция: разгибает бедро, сгибает голень, слегка вращая ее внутрь, принимает участие в выпрямлении туловища.

Иннервация: ветви *n. tibialis* [$L_{IV}-L_{V}; S_{I}(S_{II})$].

Кровоснабжение: *aa. perforantes*.

2. *Полуперепончатая мышца, m. semimembranosus* (см. рис. 401, 402, 405–407, 409, 411, 413), располагается по медиальному краю задней поверхности бедра. Наружный край мышцы прикрыт *m. semitendinosus*, которая оставляет здесь отпечаток в виде продольной широкой борозды. Внутренний край мышцы свободен. Мышца берет начало уплощенным мощным сухожилием от седалищного бугра. Направляясь книзу, мышца переходит в плоское сухожилие, ко-



413. Места начала и прикрепления мышц, связок и суставных капсул на тазовой кости, правой; вид снаружи (схема).

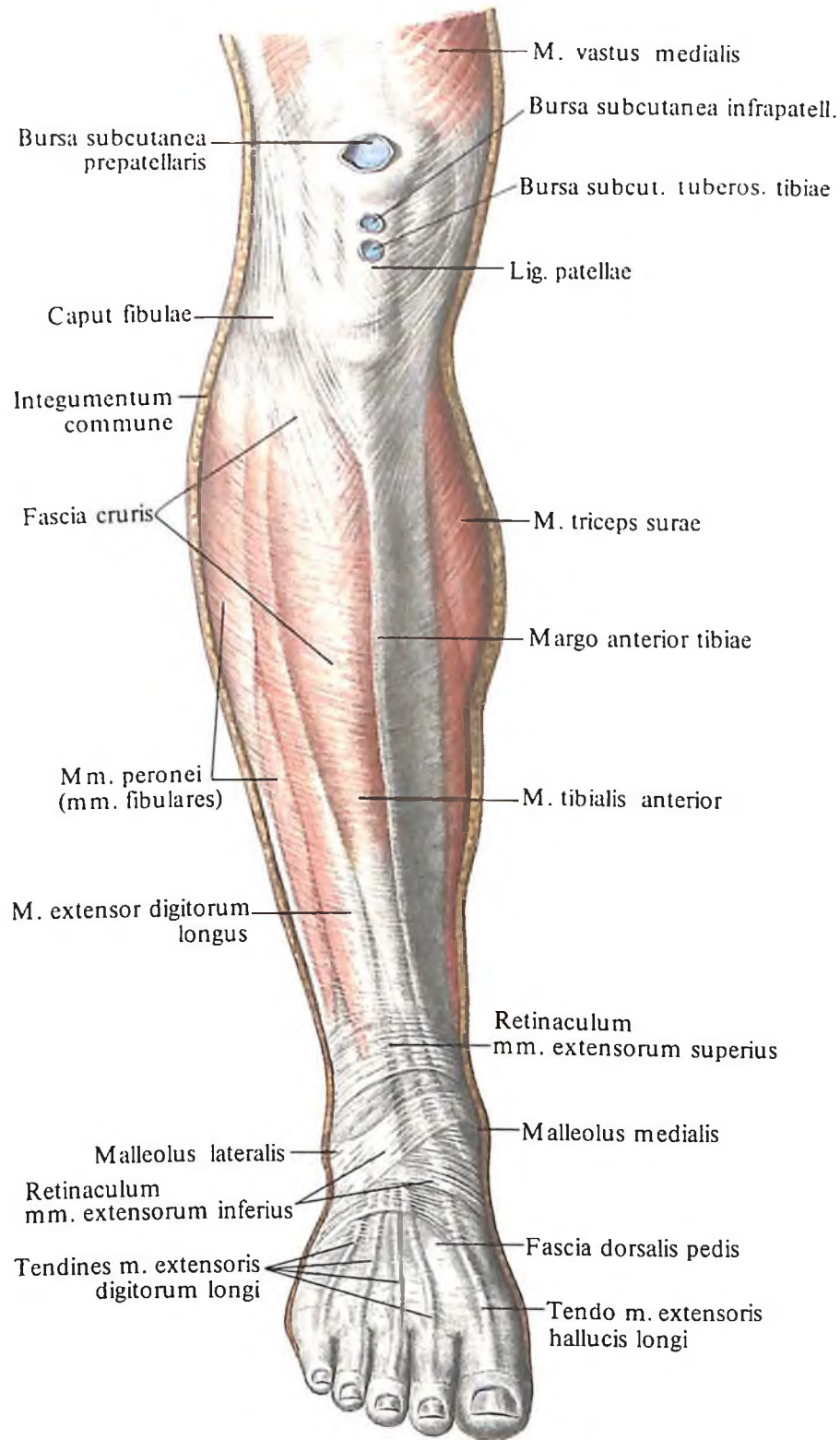
торое затем постепенно суживается и округляется и, обогнув медиальный надмыщелок, направляется к переднемедиальной поверхности большеберцовой кости. В этом месте сухожилие становится шире и разделяется на три пучка (см. рис. 421). Внутренний пучок, располагаясь горизонтально, заканчивается на медиальном мыщелке большеберцовой кости, средний пучок также достигает медиального мыщелка, переходя в фасцию, покрывающую подколенную

мышцу; наружный пучок, подойдя к капсуле коленного сустава, переходит в косую подколенную связку. В месте расхождения сухожилия на отдельные пучки образуется синовиальная сумка полуперепончатой мышцы, *bursa m. semimembranosii*.

Функция: разгибает бедро, сгибает голень, вращая ее внутрь.

Иннервация: n. tibialis (L_{IV}–L_V; S₁).

Кровоснабжение: aa. circumflexa femoris medialis, perforantes, poplitea.



414. Мышцы и фасции голени и стопы, правой; вид спереди.

3. *Двуглавая мышца бедра, m. biceps femoris* (см. рис. 403–407, 409, 411, 413), располагается по латеральному краю задней поверхности бедра. В мышце различают две головки – длинную и короткую. *Длинная головка, caput longum*, начинается от седалищного бугра как небольшое плоское сухожилие; *короткая головка, caput breve*, – от латеральной губы шероховатой линии на протяжении нижней половины бедра. У начала длинной головки располагается *верх-*

няя сумка двуглавой мышцы бедра, bursa m. bicipitis femoris superior. Обе головки, соединяясь, образуют мощное брюшко, которое, направляясь вниз, переходит в длинное узкое сухожилие. Последнее, обогнув сзади латеральный надмыщелок, прикрепляется к головке малоберцовой кости. Часть пучков, направляясь горизонтально, фиксируется к краю верхней суставной поверхности малоберцовой кости, а часть, направляясь немного вниз, вплетается в фасцию голени.

Между сухожилием мышцы и малоберцовой коллатеральной связкой залегает *нижняя подсухожильная сумка двуглавой мышцы бедра, bursa subtendinea m. bicipitis femoris inferior*.

Функция: разгибает бедро, сгибает голень, вращая ее кнаружи.

Иннервация: длинная головка – от n. tibialis и n. ischiadicus (S_I–S_{II}), короткая – от n. peroneus communis и n. ischiadicus (L_{IV}–L_V, S_I).

Кровоснабжение: aa. circumflexa femoris medialis, perforantes, poplitea.

Мышцы голени

Мышцы голени, mm. cruris, состоят из трех групп: передней, задней и латеральной. В задней группе выделяют два слоя – поверхностный и глубокий. Мышцы латеральной группы – преимущественно сгибатели и пронаторы стопы, передней – разгибатели стопы, задней группы – главным образом сгибатели и супинаторы стопы.

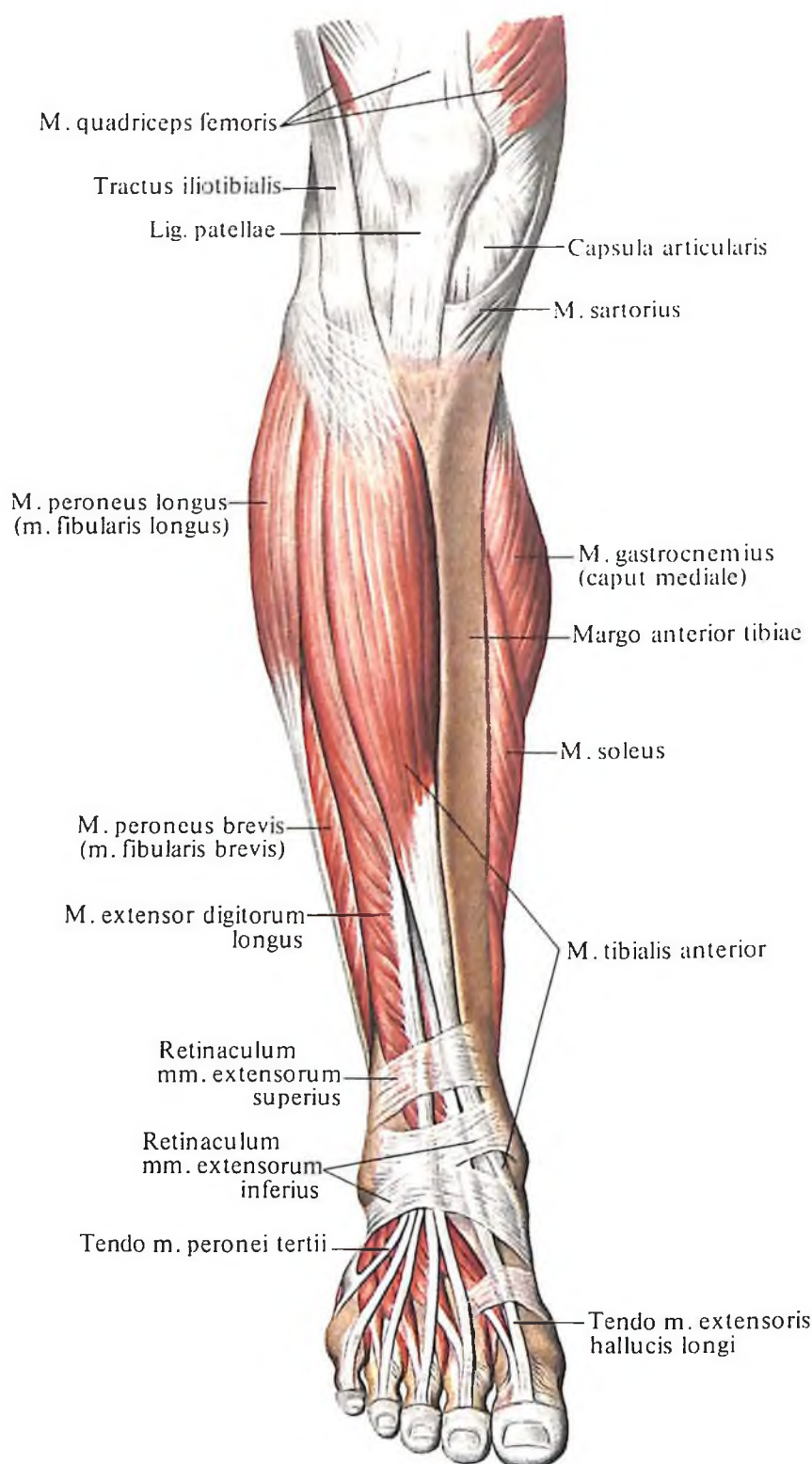
Передняя группа: 1) передняя большеберцовая мышца; 2) длинный разгибатель пальцев; 3) длинный разгибатель большого пальца.

Задняя группа. Поверхностный слой: 1) трехглавая мышца голени; 2) подошвенная мышца. Глубокий слой: 1) подколенная мышца; 2) длинный сгибатель пальцев; 3) длинный сгибатель большого пальца стопы; 4) задняя большеберцовая мышца.

Латеральная группа: 1) длинная малоберцовая мышца; 2) короткая малоберцовая мышца; 3) третья малоберцовая мышца.

Передняя группа

1. **Передняя большеберцовая мышца, m. tibialis anterior** (рис. 414, 415; см. рис. 417, 418, 423), длинная, узкая, лежит поверхностно, занимая самое медиальное положение из всех мышц этой группы. Внутренним краем мышца граничит с передним краем большеберцовой кости, а наружным в проксимальном отделе – с m. extensor digitorum longus, в дистальном – с m. extensor hallucis longus. Мышца берет начало более широкой своей частью от латерального мыщелка и латеральной поверхности кости и межкостной перепонки голени. В нижней трети голени она переходит в длинное плоское сухожилие, которое залегает в сухожильном канале под retinaculum mm. extensorum inferius и направляется сначала к медиальному краю стопы, а затем на подошвенную поверхность. Здесь сухожилие прикрепляется к медиальной клиновидной кости и основанию I плюсневой кости. У места прикрепле-



415. Мышцы голени и стопы, правой; вид спереди. (Удалены фасции.)

ния можно наблюдать небольшую *подсухожильную сумку передней большеберцовой мышцы, bursa subtendinea m. tibialis anterioris.*

Функция: разгибает стопу, поднимая ее медиальный край.

Иннервация: п. peroneus profundus (L_{IV}-S_I).

Кровоснабжение: а. tibialis anterior.

2. *Длинный разгибатель пальцев, m. extensor digitorum longus* (см. рис. 414, 415, 417, 418, 423), лежит кнаружи от предыдущей мышцы. В нижней трети голени между этими мышцами проходит сухожилие m. extensor hallucis longus. Мышца берет начало от верхней трети большеберцовой кости, от головки и переднего края малоберцовой кости, от межкостной перепонки голени, передней межмышечной перегородки голени, фасции голени. Затем мышца направляется вниз, постепенно суживается и переходит в узкое длинное сухожилие, которое проходит под retinaculum mm. extensorum inferius в латеральном канале. Еще до вступления в канал сухожилие разделяется на четыре тонких отдельных сухожилия, которые, перейдя на тыльную поверхность стопы, прикрепляются к основанию проксимальных фаланг четырех пальцев стопы – от II до V. У места прикрепления каждое из сухожилий делится на три пучка; средний пучок заканчивается на основании средней фаланги, а оба крайних – на основании дистальной фаланги.

Функция: разгибает четыре пальца стопы (II-V), стопу и вместе с третьей малоберцовой мышцей поднимает (пронирует) наружный край стопы.

Иннервация: п. peroneus profundus (L_{IV}-S_I).

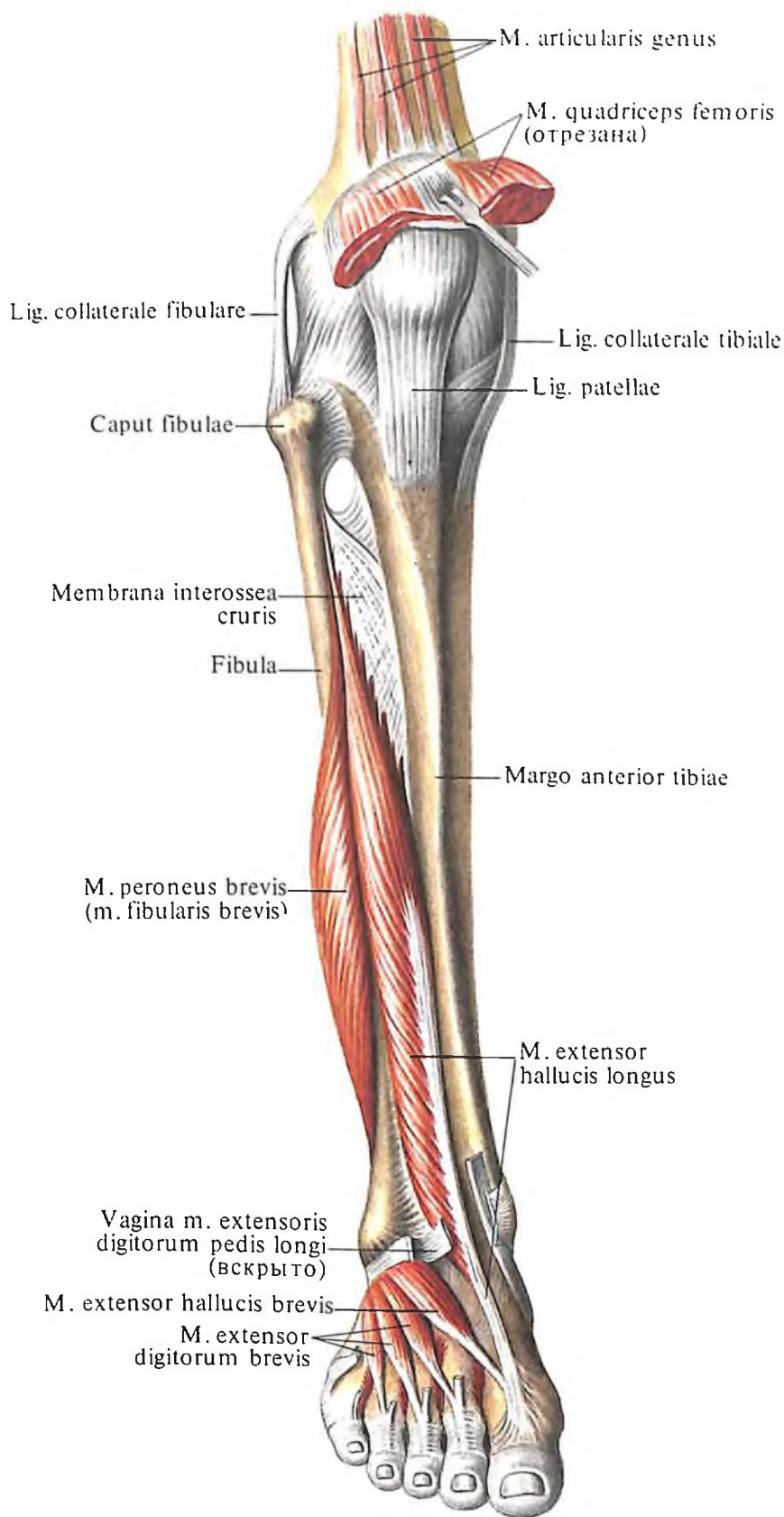
Кровоснабжение: а. tibialis anterior.

3. *Длинный разгибатель большого пальца стопы, m. extensor hallucis longus* (рис. 416-418), залегает между двумя предыдущими мышцами, причем верхние две трети мышцы покрыты ими. Мышца берет начало от медиальной поверхности средней и нижней трети малоберцовой кости и межкостной перепонки голени и, направляясь вниз, переходит в узкое длинное сухожилие, которое по среднему каналу проходит под retinaculum mm. extensorum inferius к большому пальцу стопы. Здесь сухожилие прикрепляется к дистальной фаланге. Часть пучков срастается с основанием проксимальной фаланги.

Функция: разгибает большой палец стопы, принимает участие в разгибании стопы, поднимая (супинируя) ее медиальный край.

Иннервация: п. peroneus profundus (L_{IV}-S_I).

Кровоснабжение: а. tibialis anterior.



416. Мышцы голени и стопы, правой; вид спереди.

Задняя группа

Поверхностный слой. 1. Трехглавая мышца голени, *m. triceps surae* (рис. 419, 420; см. рис. 418, 423), состоит из икроножной мышцы, лежащей поверхностно, и камбаловидной мышцы, расположенной впереди икроножной, ближе к костям голени.

Икроножная мышца, *m. gastrocnemius* (см. рис. 418, 419, 423), образована двумя мощными мясистыми головками – медиальной и латеральной. Более мощная **медиальная головка, *caput mediale***, берет начало от подколенной поверхности над медиальным мыщелком бедренной кости, а **латеральная головка, *caput laterale***, – симметрично ей, но немного ниже, над латеральным мыщелком бедренной кости. Под каждым из сухожилий указанных головок на мыщелках располагаются соответственно **медиальная подсухожильная сумка икроножной мышцы, *bursa subtendinea m. gastrocnemii medialis*** (см. рис. 421), и **латеральная подсухожильная сумка икроножной мышцы, *bursa subtendinea m. gastrocnemii lateralis***. Своими начальными отделами головки ограничивают снизу подколенную ямку. Направляясь книзу, обе головки соединяются вместе приблизительно на середине голени, а затем переходят в общее сухожилие.

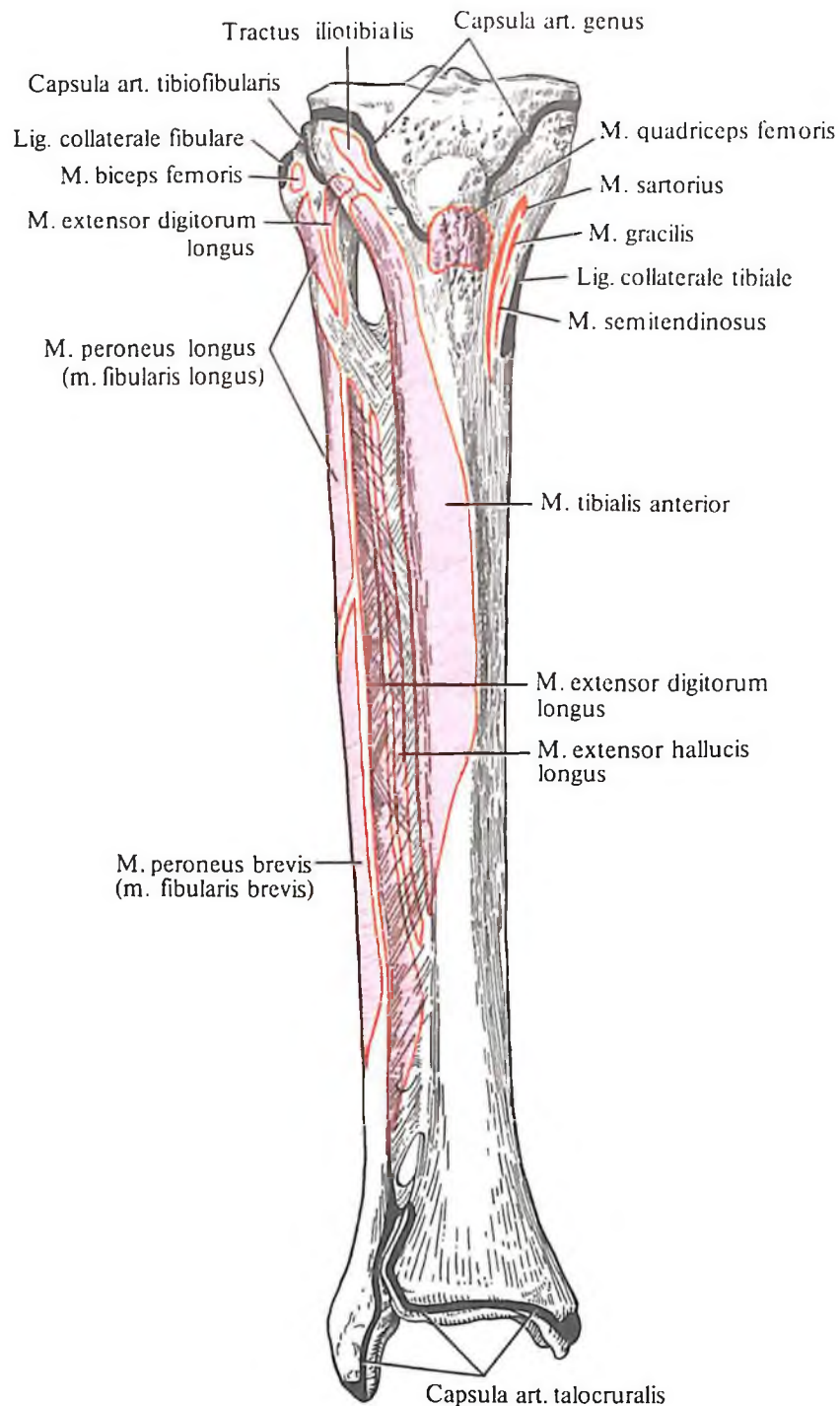
Камбаловидная мышца, *m. soleus* (см. рис. 418, 420, 423), плоская, покрыта предыдущей мышцей. Начинается от головки и верхней трети тела малоберцовой кости, а также от линии камбаловидной мышцы большеберцовой кости и средней трети тела этой кости. Часть пучков мышцы начинается от сухожильной дуги камбаловидной мышцы (натянута между костями голени). Направляясь книзу, мышца переходит в сухожилие, которое, присоединившись к сухожилию икроножной мышцы, в нижней трети голени образует мощное **пяточное (ахиллово) сухожилие, *tendo calcaneus (Achillis)***, прикрепляющееся к бугру пяточной кости. В месте прикрепления различают **сумку пяточного (ахиллова) сухожилия, *bursa tendinis calcanei (Achillis)***. Несколько ниже, между задней поверхностью бугра пяточной кости и кожей, залегает небольшая **подкожная пяточная сумка, *bursa subcutanea calcanea***.

Функция: трехглавая мышца голени сгибает голень в коленном суставе, производит сгибание стопы, поднимает пятку и при фиксированной стопе тянет голень и бедро кзади.

Иннервация: n. tibialis (L_{IV}–S_{II}).

Кровоснабжение: aa. tibialis posterior.

2. Подошвенная мышца, *m. plantaris* (см. рис. 419, 420), рудиментарная и весьма непостоянная. Ее мышечное брюшко веретенообразное, короткое, берет начало от ла-



417. Места начала и прикрепления мышц, связок и суставных капсул на костях голени, правой; вид спереди (схема). (Межкостная перепонка не удалена.)

терального мыщелка бедренной кости и задней стенки капсулы коленного сустава. Направляясь вниз и несколько медиально, мышца переходит в длинное узкое сухожилие, залегающее между *m. gastrocnemius* и *m. soleus*. В нижней трети голени сухожилие чаще всего сростается с пяточным (ахилловым) сухожилием, а иногда самостоятельно прикрепляется к пяточной кости, вплетаясь волокнами в подошвенный апоневроз.

Функция: натягивает капсулу коленного сустава.

Иннервация: n. tibialis (L_{IV}–S_I).

Кровоснабжение: а. poplitea.

Глубокий слой. 1. Подколенная мышца, m. popliteus (рис. 421, 422; см. рис. 421, 424), плоская, короткая, лежит непосредственно на задней поверхности капсулы коленного сустава. Начинается от латерального мыщелка бедренной кости и дугообразной подколенной связки. Направляясь вниз и слегка расширяясь, мышца прикрепляется на задней поверхности большеберцовой кости, выше *linea m. solei*.

Функция: сгибает голень, вращая ее внутрь, при этом оттягивает капсулу коленного сустава.

Иннервация: n. tibialis [$L_{IV}-S_{II}(S_{II})$].

Кровоснабжение: а. poplitea.

2. Длинный сгибатель пальцев, m. flexor digitorum longus (рис. 423-425; см. рис. 421, 422), занимает наиболее медиальное положение из всех мышц этой группы, располагаясь на задней поверхности большеберцовой кости. Мышца берет начало от средней трети задней поверхности большеберцовой кости и от глубокого листка фасции голени. Направляясь вниз, переходит в длинное сухожилие, которое огибает сзади медиальную лодыжку, располагаясь под *retinaculum mm. flexorum*. Затем сухожилие переходит на подошву, направляясь косо кнаружи, и делится на четыре отдельных сухожилия, которые следуют по II-V пальцам стопы, прикрепляясь к основаниям дистальных фаланг. Перед прикреплением каждое сухожилие прободает сухожилие короткого сгибателя пальцев, m. flexor digitorum brevis.

Функция: сгибает дистальные фаланги II-V пальцев стопы, принимает участие в сгибании стопы, поднимая ее медиальный край (супинируя).

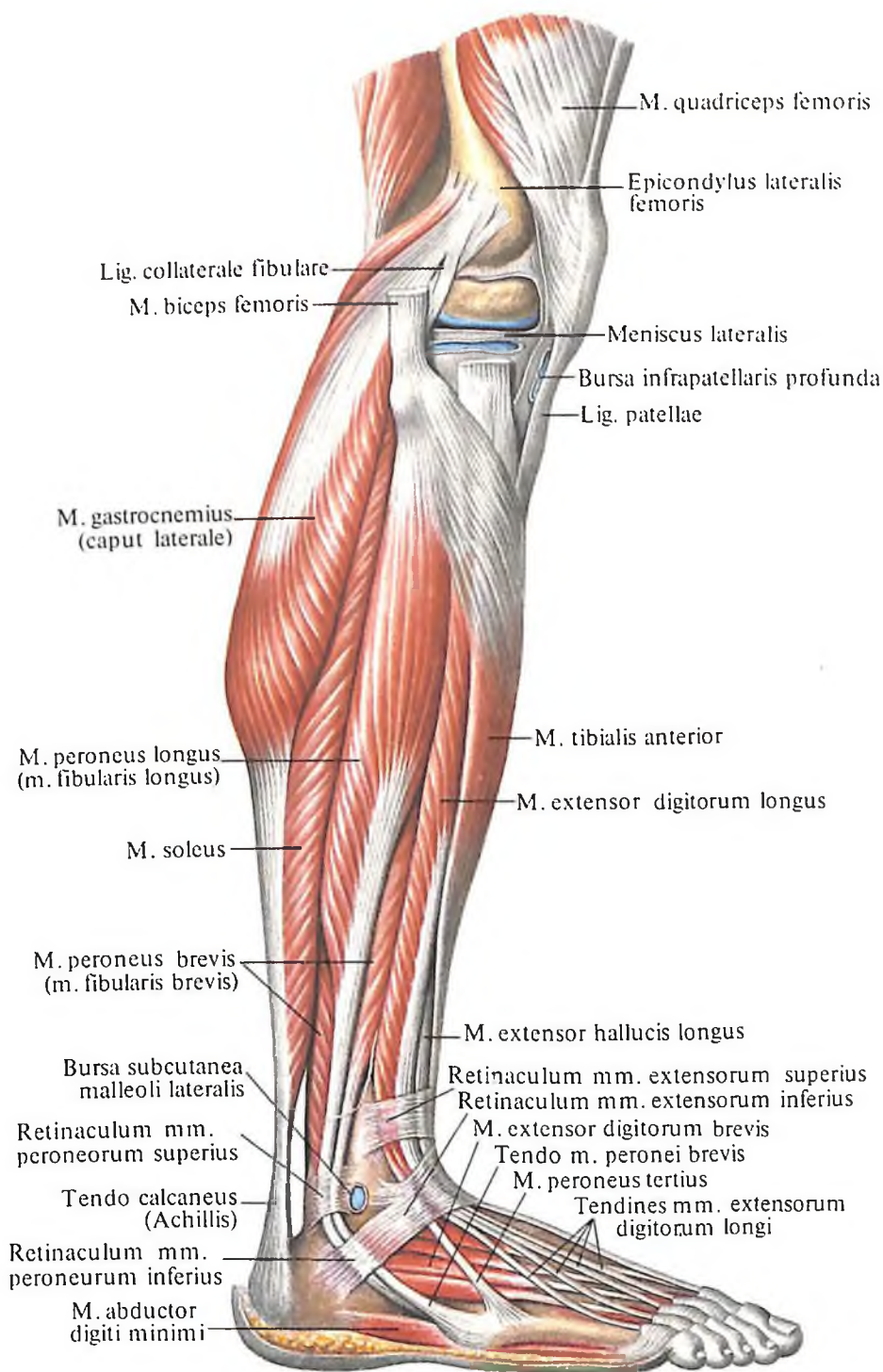
Иннервация: n. tibialis (L_V-S_{II}).

Кровоснабжение: а. tibialis posterior.

3. Длинный сгибатель большого пальца стопы, m. flexor hallucis longus (см. рис. 421, 423, 424, 436), занимает наиболее латеральное положение, располагаясь на задней поверхности и несколько прикрывая m. tibialis posterior.

Мышца берет начало от нижних двух третей малоберцовой кости, межкостной перепонки и задней межмышечной перегородки голени. Направляясь вниз, переходит в длинное сухожилие, которое проходит под *retinaculum mm. flexorum* и переходит на подошву, залегая в борозде между таранной и пяточной костями. В этом месте сухожилие проходит под сухожилием длинного сгибателя пальцев, отдавая ему часть фиброзных пучков. Затем оно направляется вперед и прикрепляется к основанию дистальной фаланги.

Функция: сгибает большой палец стопы, а также участвует в сгибании



418. Мышцы голени и стопы, правой; вид сбоку.

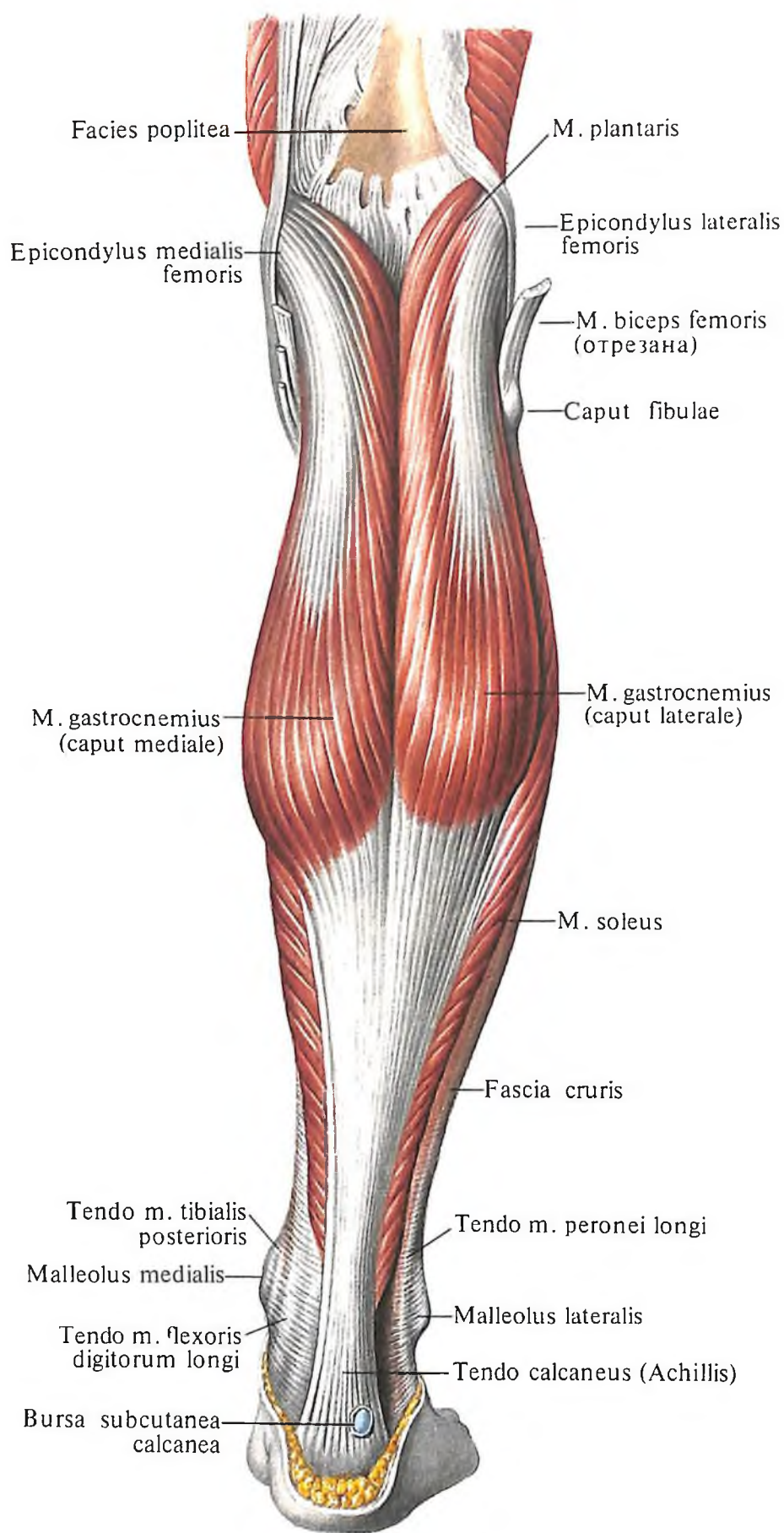
II-V пальцев стопы за счет фиброзных пучков, добавленных к сухожилиям длинного сгибателя пальцев; сгибает и вращает стопу наружу.

Иннервация: n. tibialis (L_V-S_{II}).

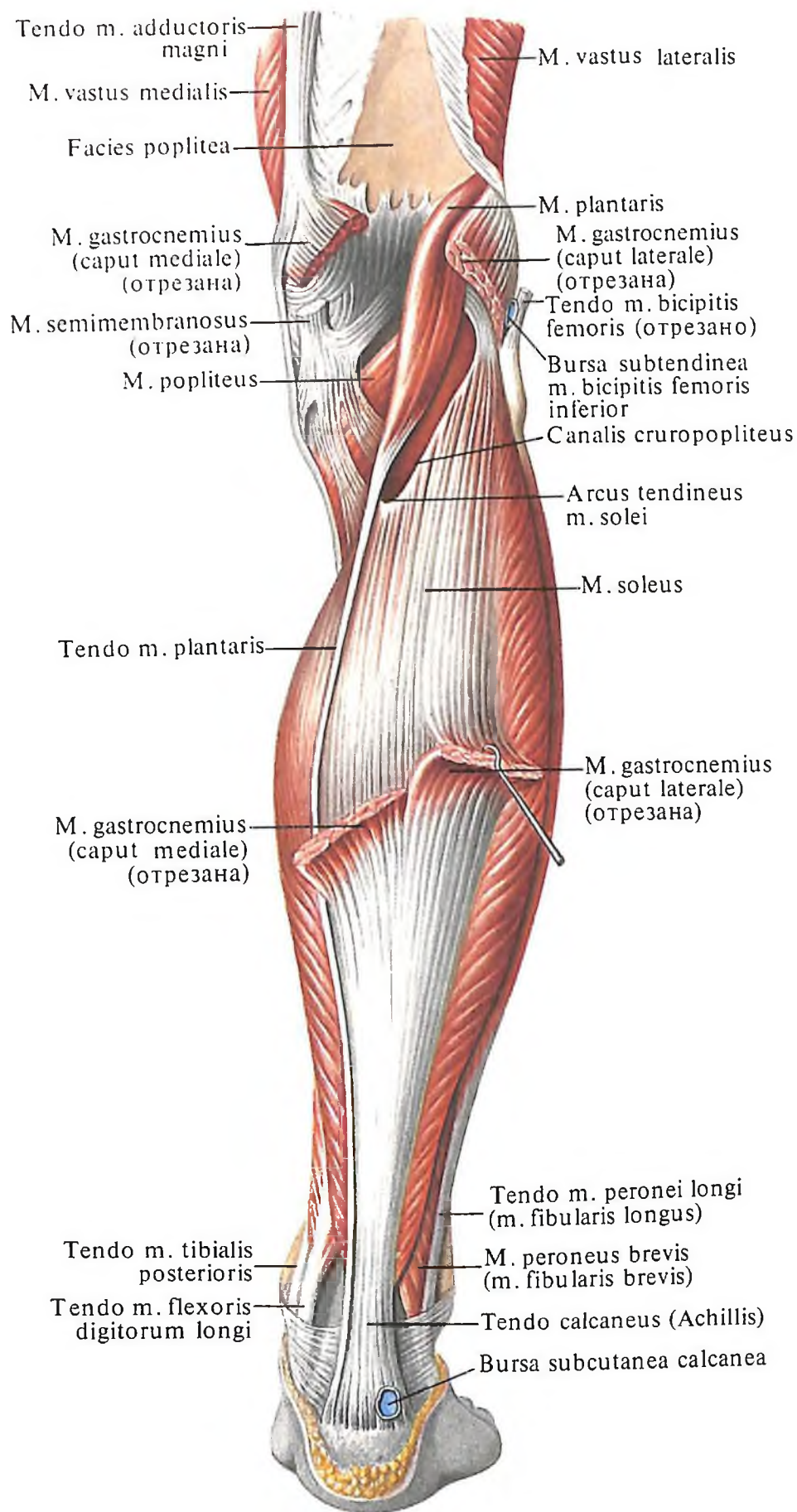
Кровоснабжение: а. tibialis posterior.

4. Задняя большеберцовая мышца, m. tibialis posterior (см. рис. 421-424), располагается между двумя описанными выше мышцами, непосредственно на межкостной перепонке.

Мышца берет начало от межкостной перепонки, а также от примыкающих краев большеберцовой и малоберцовой костей.



419. Мышцы голени, правой; вид сзади.
(Поверхностный слой.)



420. Мышцы голени, правой; вид сзади.
(Поверхностный слой. Икроножная мышца удалена.)

Направляясь вниз, переходит в длинное сухожилие, которое, пройдя в отдельном канале под *retinaculum mm. flexorum*, огибает сзади медиальную лодыжку и, перейдя на подошву, прикрепляется к бугристости ладьевидной кости и к трем клиновидным костям.

Функция: сгибает стопу, вращая ее кнаружи (супинируя).

Иннервация: *n. tibialis (L_V-S_{II})*.

Кровоснабжение: *aa. tibialis posterior*.

Латеральная группа

1. Длинная малоберцовая мышца, *m. peroneus longus (m. fibularis longus)* (см. рис. 415–417, 421, 423, 424, 436), располагается по латеральной поверхности голени. В верхней половине голени она лежит непосредственно на малоберцовой кости, а в нижней – покрывает *m. peroneus brevis*. Мышца начинается двумя головками: передней – от головки малоберцовой кости, латерального мыщелка большеберцовой кости и фасции голени и задней – от верхних отделов латеральной поверхности малоберцовой кости. Направляясь вниз, мышца переходит в длинное сухожилие, которое огибает сзади латеральную лодыжку, проходит под *retinaculum musculorum peroneorum (fibularium) superius* и *retinaculum musculorum peroneorum (fibularium) inferius* и следует по наружной поверхности пяточной кости под малоберцовый блок, переходя на подошву. Здесь она ложится в борозду сухожилий малоберцовых мышц и, пересекая стопу наискось, прикрепляется к бугристости I и основанию II плюсневых костей.

Функция: сгибает стопу, опуская ее медиальный край.

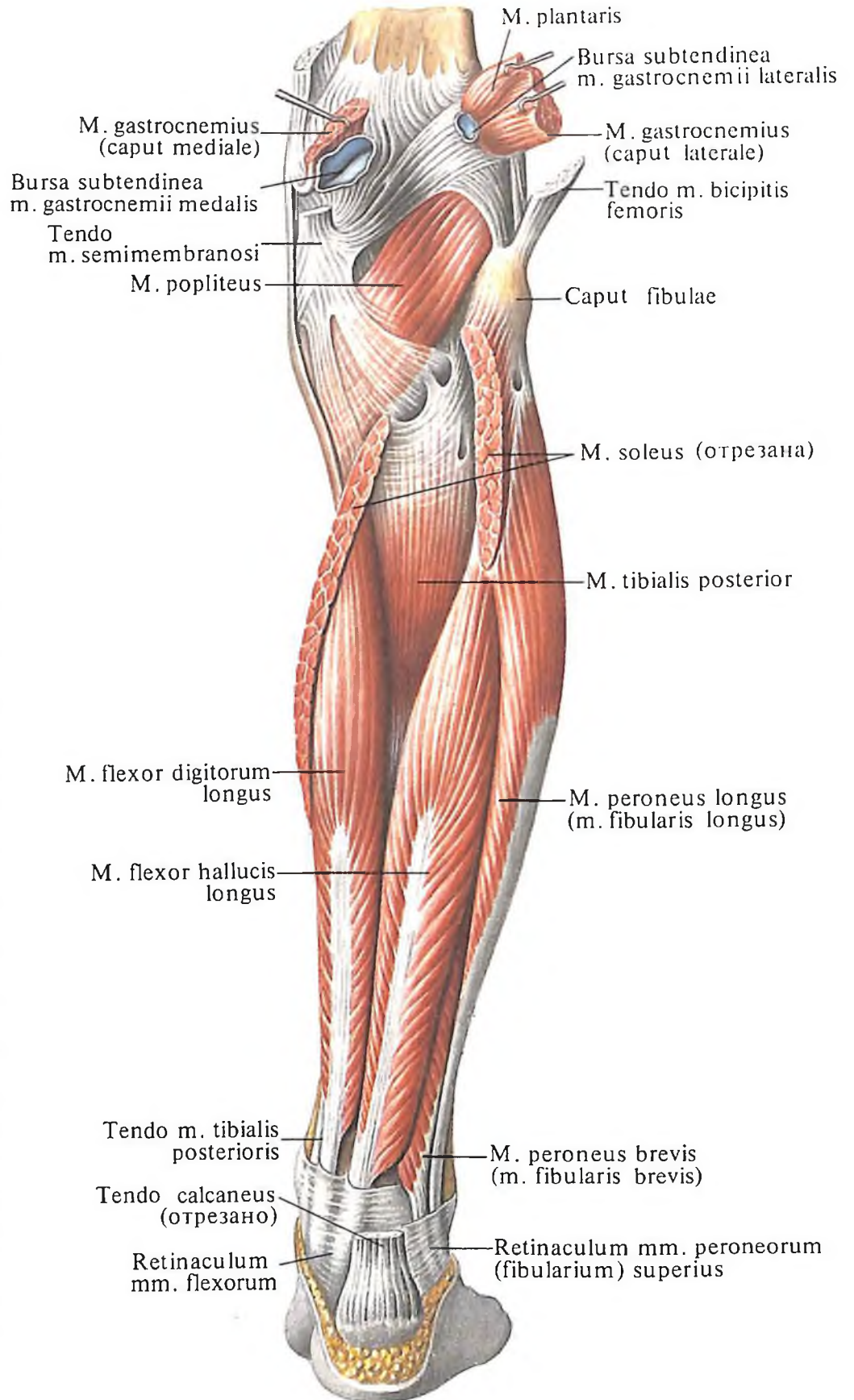
Иннервация: *n. peroneus superficialis [(L_{IV})L_V, S_I]*.

Кровоснабжение: *aa. genus inferior lateralis, peronea, tibialis anterior*.

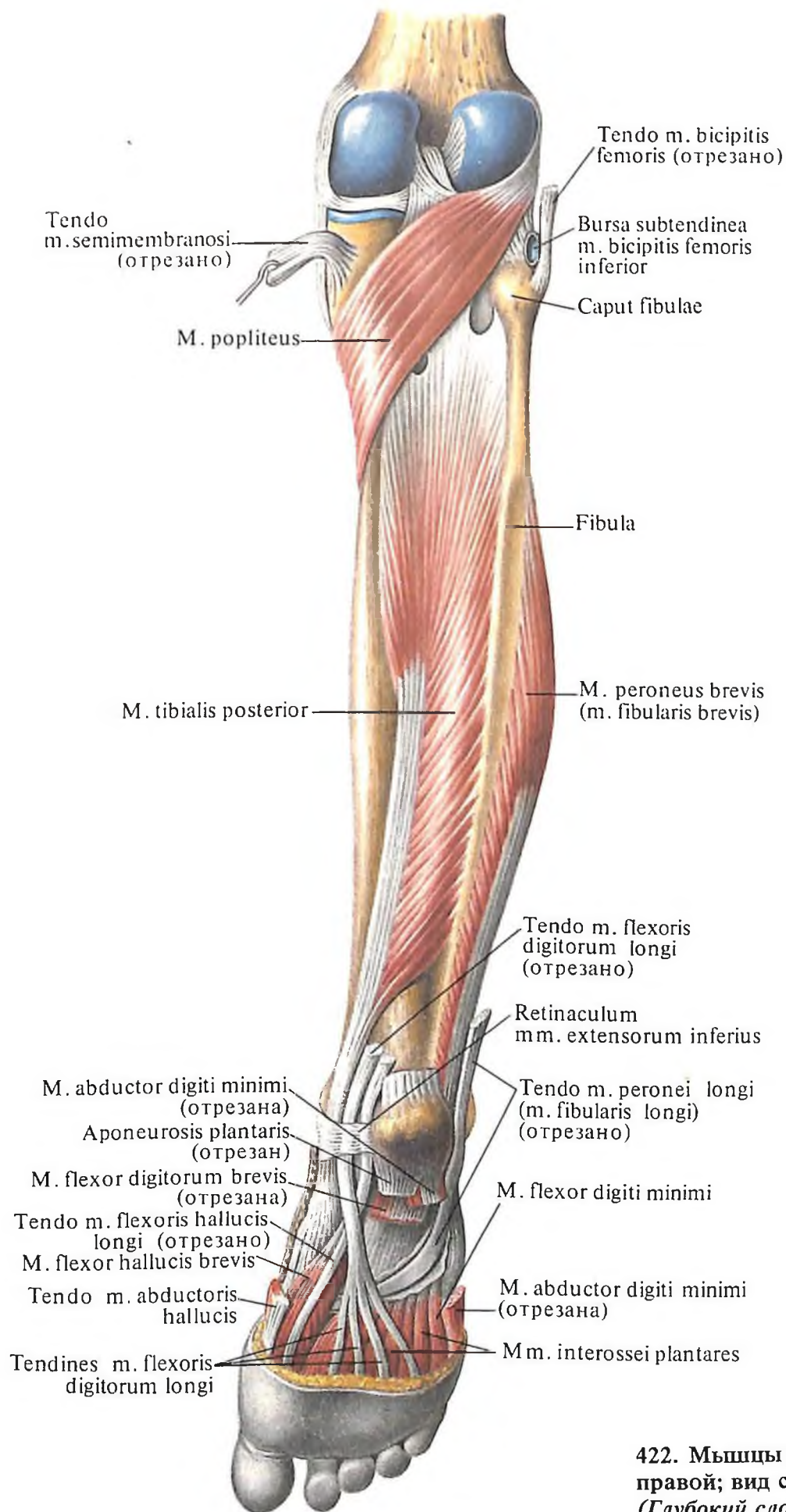
2. Короткая малоберцовая мышца, *m. peroneus brevis (m. fibularis brevis)* (см. рис. 415–418, 421, 424, 430), длинная, тонкая, располагается непосредственно на наружной поверхности малоберцовой кости под *m. peroneus longus*. Мышца берет начало от нижней половины латеральной поверхности малоберцовой кости и от межмышечной перегородки голени, направляется вниз и далее идет рядом с сухожилием длинной малоберцовой мышцы. Обогнув сзади латеральную лодыжку, сухожилие направляется вперед по наружной стороне пяточной кости и прикрепляется к бугристости V плюсневой кости.

Функция: сгибает стопу, отводит и поднимает ее латеральный край.

Иннервация: *n. peroneus superficialis [(L_{IV})L_V; S_I]*.



421. Мышцы голени, правой; вид сзади.
(Глубокий слой.)



422. Мышцы голени и стопы, правой; вид сзади. (Глубокий слой.)

Кровоснабжение: аа. peronea, tibialis anterior.

Сухожилия обеих малоберцовых мышц, проходя позади латеральной лодыжки, заключены в общее синовиальное влагалище малоберцовых мышц, *vagina synovialis mt. peroneorum (fibularium) communis*. В нижних, дистальных, отделах это влагалище раздвоено и каждое сухожилие заключено в собственное влагалище.

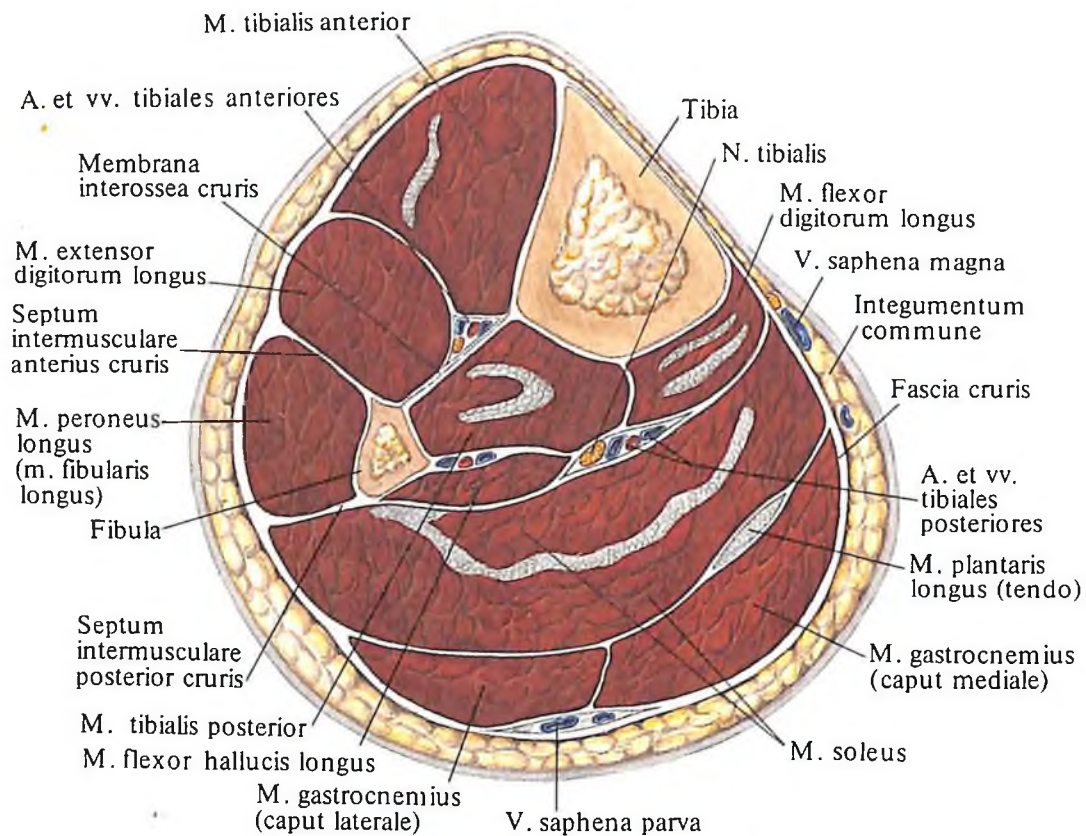
3. Третья малоберцовая мышца, *m. peroneus tertius (m. fibularis tertius)* (см. рис. 415, 418, 427, 430), начинается от нижней половины латеральной поверхности малоберцовой кости и межкостной перепонки голени и прикрепляется вблизи основания V плюсневой кости.

Мышцы тыла стопы: 1) короткий разгибатель пальцев; 2) короткий разгибатель большого пальца стопы; 3) тыльные межкостные мышцы.

Мышцы подошвы делятся на три группы: мышцы большого пальца стопы, расположенные на медиальном крае подошвы; мышцы мизинца, залегающие на латеральном крае подошвы; мышцы собственно подошвенные, или срединная группа мышц подошвы.

Мышцы большого пальца стопы: 1) мышца, отводящая большой палец стопы; 2) короткий сгибатель большого пальца стопы; 3) мышца, приводящая большой палец стопы.

Мышцы мизинца стопы: 1) мышца, отво-



423. Мышцы и фасции голени, левой. (Поперечный распил через средние отделы голени.)

Функция: поднимает латеральный край стопы.

Иннервация: п. peroneus superficialis (L_{IV}, S_I).

Кровоснабжение: аа. peronea, tibialis anterior.

Мышцы стопы

Мышцы стопы, *mt. pedis*, разделяются на мышцы тыла стопы и мышцы подошвенной поверхности (рис. 426–440).

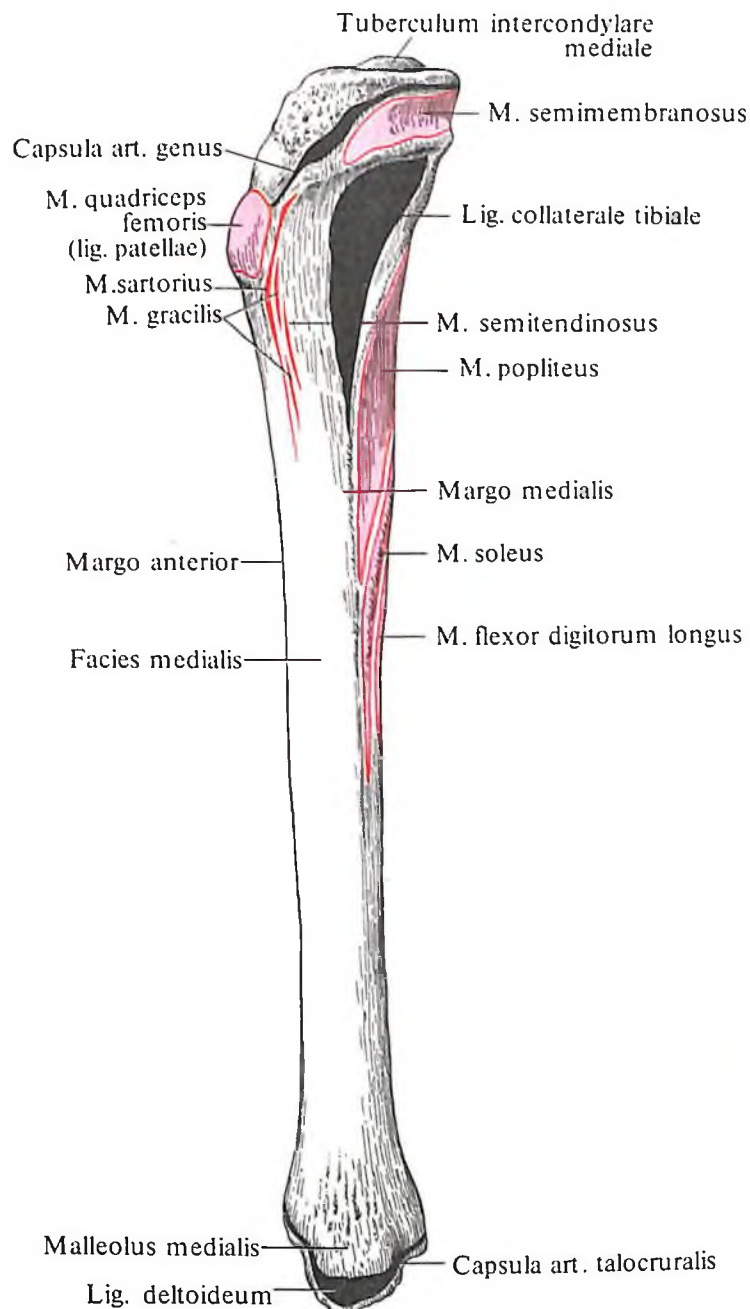
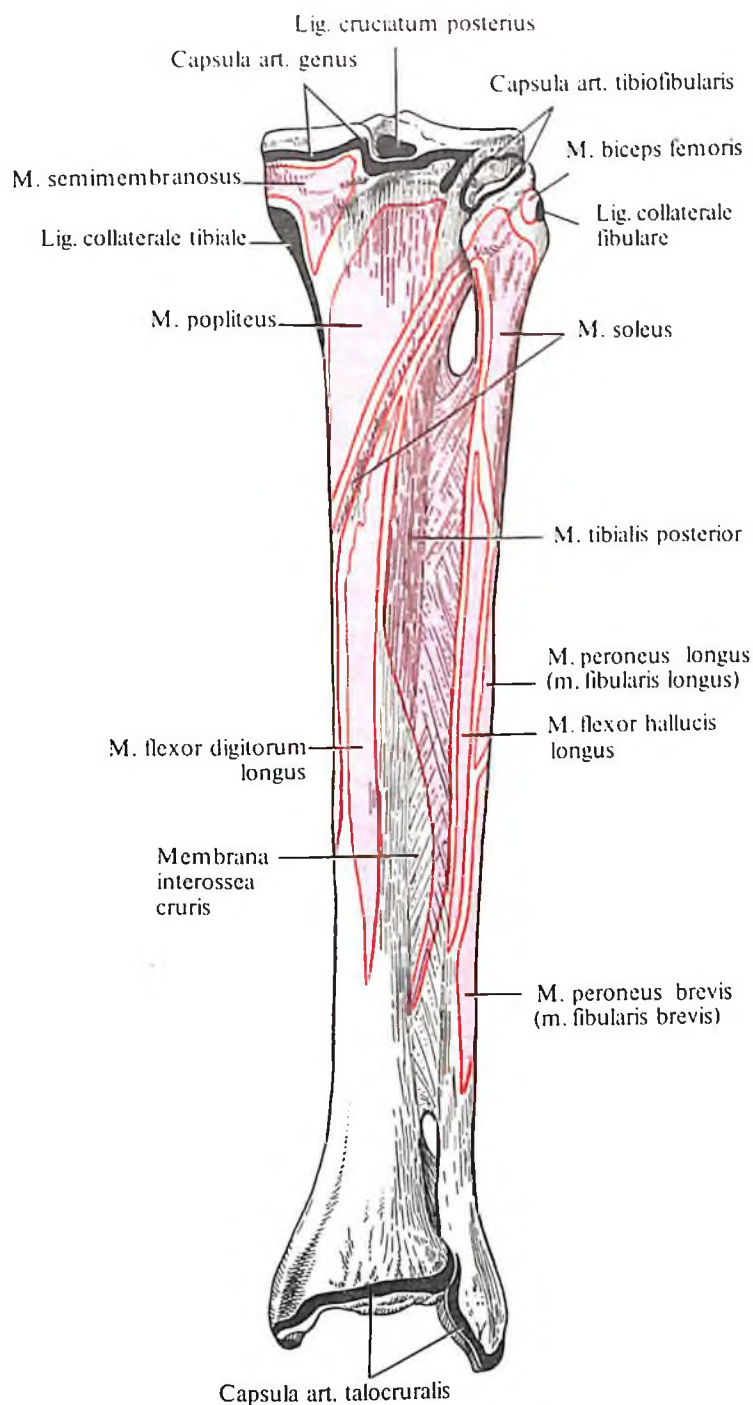
Мышцы тыла стопы – это главным образом разгибатели, а мышцы подошвенной поверхности являются преимущественно сгибателями.

двигая мизинец стопы; 2) короткий сгибатель мизинца стопы; 3) мышца, противопоставляющая мизинец стопы.

Срединная группа мышц подошвы: 1) короткий сгибатель пальцев; 2) квадратная мышца подошвы (добавочный сгибатель); 3) червеобразные мышцы; 4) подошвенные межкостные мышцы.

Мышцы тыла стопы

1. **Короткий разгибатель пальцев, *m. extensor digitorum brevis*** (см. рис. 427–430), – плоская мышца, залегающая непосредственно на тыльной поверхности стопы. Берет начало от верхней и латеральной поверхностей пе-



424. Места начала и прикрепления мышц, связок и суставных капсул на костях голени, правой; вид сзади (схема).

(Межкостная перепонка не удалена.)

425. Места начала и прикрепления мышц, связок и суставных капсул на большеберцовой кости, правой (схема). (Медиальная поверхность.)

редней части пяточной кости и, направляясь кпереди, переходит в четыре узких сухожилия. Они срастаются в дистальном отделе с сухожилиями длинного разгибателя пальцев и прикрепляются к основанию проксимальных, средних и дистальных фаланг II–V пальцев, вплетаясь в тыльную фасцию стопы. Иногда сухожилие к мизинцу отсутствует.

Функция: разгибает II–IV пальцы стопы, оттягивает их в латеральную сторону.

Иннервация: n. peroneus profundus (L_{IV}–S₁).

Кровоснабжение: a. tarsea lateralis, r. perforans a. peroneae.

2. *Короткий разгибатель большого пальца стопы, m. extensor hallucis brevis* (см. рис. 428, 430), лежит кнутри от предыдущей мышцы. Начинается от верхней поверхности передней части пяточной кости и, направляясь вперед и медиально, переходит в сухожилие, прикрепляющееся к основанию проксимальной фаланги большого пальца. В дистальном отделе сухожилие срастается с сухожилием m. extensoris hallucis longi, принимая участие в образовании тыльной фасции стопы.

Функция: разгибает большой палец стопы.

Иннервация: n. peroneus profundus (L_{IV}–L_V, S₁).

Кровоснабжение: а. tarsea lateralis, г. perforans а. pedoneae.

3. *Тыльные межкостные мышцы, mm. interossei dorsales* (см. рис. 427–430), числом четыре, заполняют с тыльной стороны все межкостные промежутки. Каждая мышца берет начало от обращенных одна к другой сторон двух соседних плюсневых костей и, направляясь вперед, прикрепляется к основаниям проксимальных фаланг II–IV пальцев и вплетается в тыльную фасцию.

Функция: первая межкостная мышца тянет II палец стопы в медиальном направлении, вторая, третья и четвертая смещают II–IV пальцы в латеральном направлении; все четыре мышцы сгибают проксимальные фаланги и разгибают средние и дистальные фаланги указанных пальцев.

Иннервация: n. plantaris lateralis (S_I–S_{II}).

Кровоснабжение: arcus plantaris, aa. metatarsae plantares.

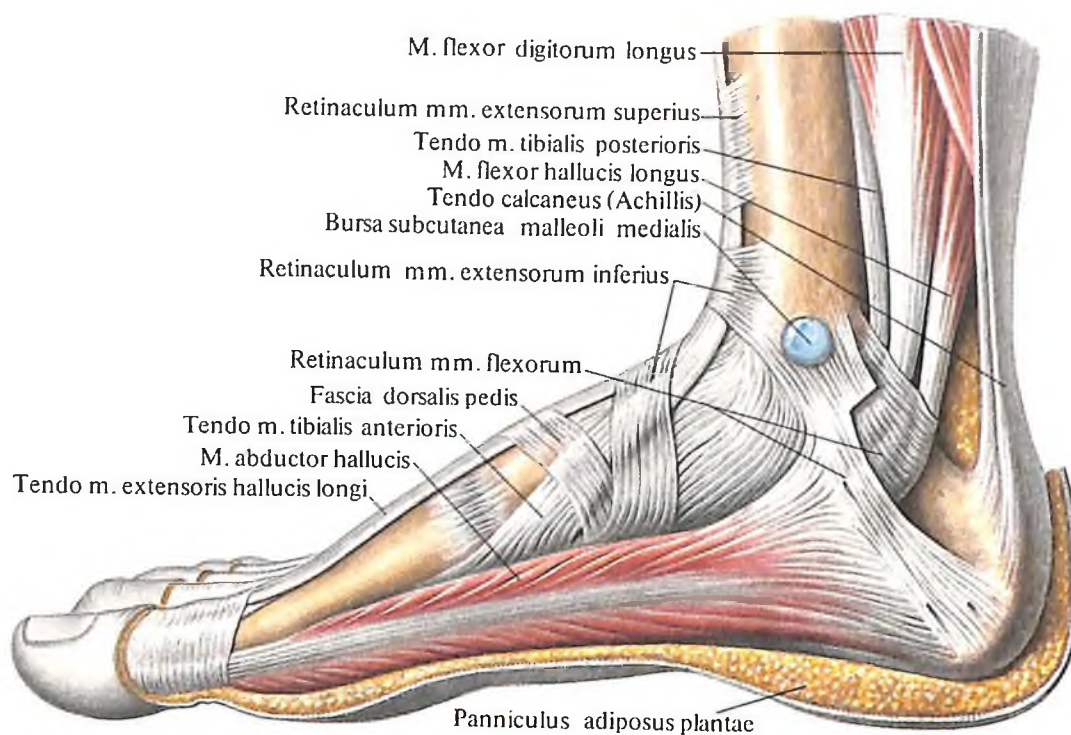
жилие, которое срастается с сухожилием m. flexoris hallucis brevis и прикрепляется к медиальной сесамовидной кости большого пальца и основанию его проксимальной фаланги.

Функция: сгибает и отводит большой палец стопы, укрепляет медиальную часть свода стопы.

Иннервация: n. plantaris medialis (L_V, S_I).

Кровоснабжение: а. plantaris medialis.

2. *Короткий сгибатель большого пальца стопы, m. flexor hallucis brevis* (см. рис. 432–436), несколько короче предыдущей мышцы, частично прикрыт ею и располагается непосредственно на I плюсневой кости. Начинается от медиальной клиновидной кости, подошвенной поверхности ладьевидной кости, сухожилия m. tibialis posterior, длинной подошвенной связки. Сухожилие короткого сгибателя большого пальца стопы вместе с сухожилием m. ad-



426. Мышцы и фасции стопы, правой. (Медиальная поверхность.)

Мышцы подошвы

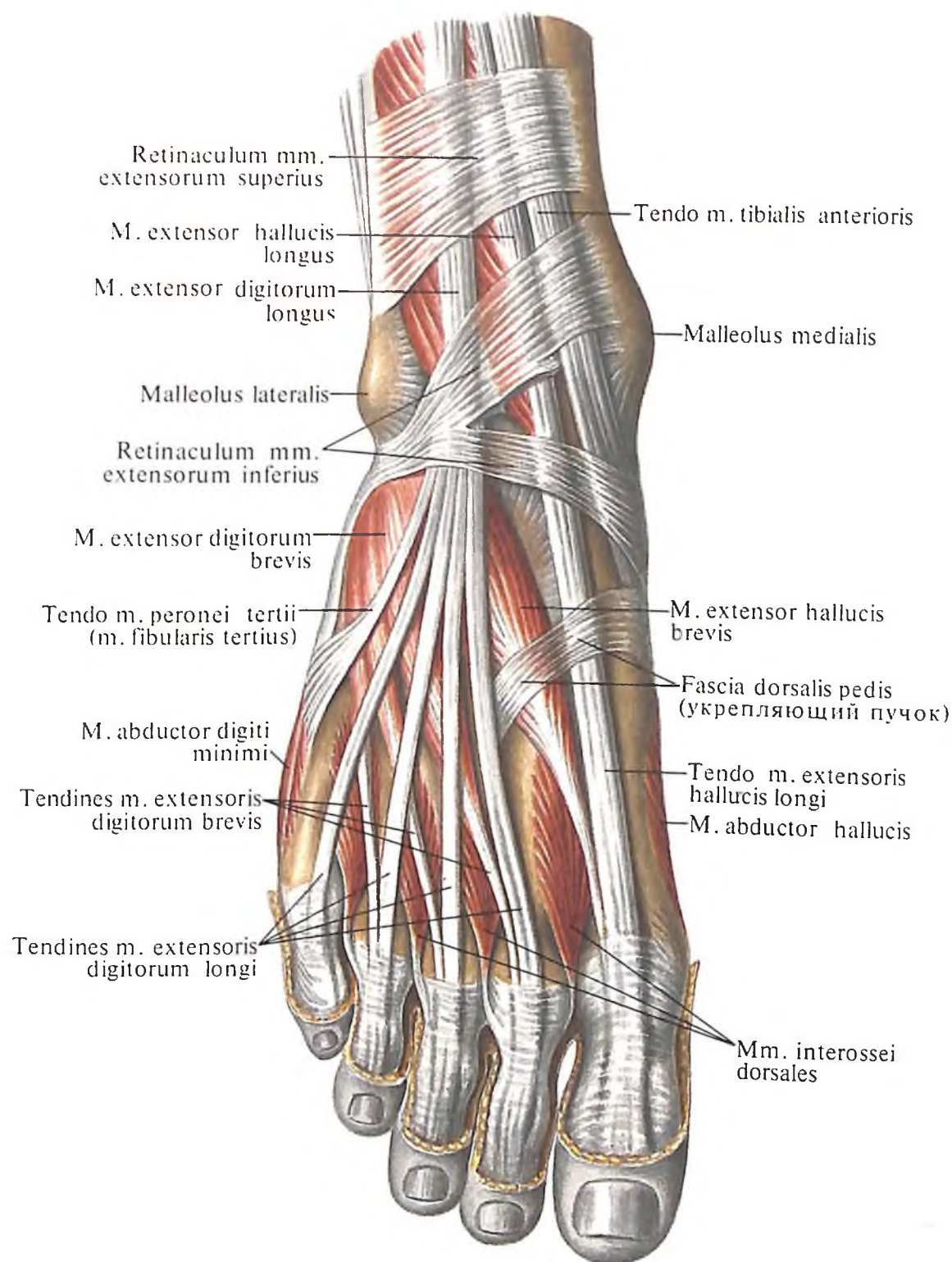
Мышцы большого пальца стопы.

1. *Мышца, отводящая большой палец стопы, m. abductor hallucis* (см. рис. 426, 436), располагается поверхностно, занимает наиболее медиальное положение из мышц этой группы. Начинается двумя головками от retinaculum mm. flexorum, медиального отростка бугра пяточной кости и подошвенной поверхности ладьевидной кости. Направляясь вперед, мышца переходит в сухо-

ductoris hallucis прикрепляется к латеральной и медиальной сесамовидным костям и к основанию проксимальной фаланги большого пальца стопы, разделяясь таким образом на два дистальных сухожилия, каждое из которых принадлежит соответственно латеральной и медиальной частям.

Функция: сгибает большой палец стопы.

Иннервация: латеральная часть – n. plantaris lateralis (S_I–S_{II}), медиальная часть – n. plantaris medialis (L_V–S_{II}).



**427. Мышцы стопы, правой.
(Тыльная поверхность.)**

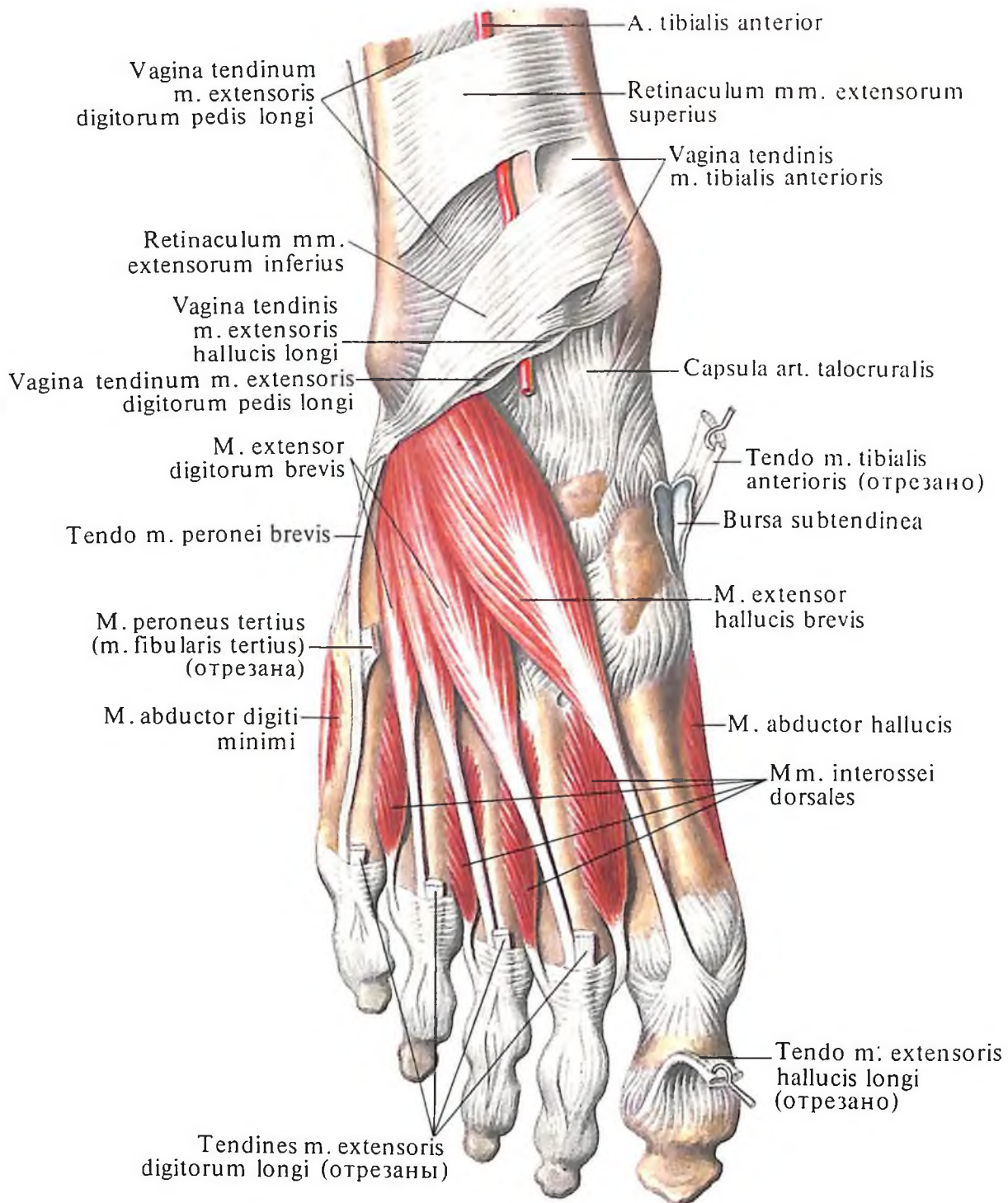
Кровоснабжение: а. plantaris medialis, arcus plantaris.

3. Мышца, приводящая большой палец стопы, *m. adductor hallucis* (см. рис. 434, 436), располагается глубоко, непосредственно на плюсневых костях, и покрыта длинным и коротким сгибателями пальцев. Начинается двумя головками – поперечной и косой.

Поперечная головка, *caput transversum*, берет начало на подошвенной поверхности капсул III–V плюснефаланговых суставов,

от дистальных концов II–V плюсневых костей, от подошвенного апоневроза (*septum laterale*), от глубоких поперечных плюсневых связок.

Косая головка, *caput obliquum*, более мощная, начинается от подошвенной поверхности кубовидной кости, латеральной клиновидной кости, основания II–IV плюсневых костей, длинной подошвенной связки и подошвенного влагалища *m. peronei longi*. Обе головки переходят в общее сухожилие, прикрепляющееся к латеральной сесамо-



428. Мышцы стопы, правой.
(Тыльная поверхность.)
(Сухожилия длинного разгибателя пальцев стопы и передней большеберцовой мышцы удалены.)

видной кости и основанию проксимальной фаланги большого пальца стопы.

Функция: приводит большой палец стопы и сгибает его.

Иннервация: п. plantaris lateralis (S_1-S_{II}).

Кровоснабжение: а. metatarsae plantares, гг. perforantes а. arcuatae.

Мышцы мизинца стопы. 1. Мышца, отводящая мизинец стопы, т. *abductor digiti minimi* (см. рис. 432, 436), лежит наиболее латерально из всех мышц этой группы, располагаясь непосредственно под подошвенным апоневрозом. Начинается от латерального и медиального отростков бугра

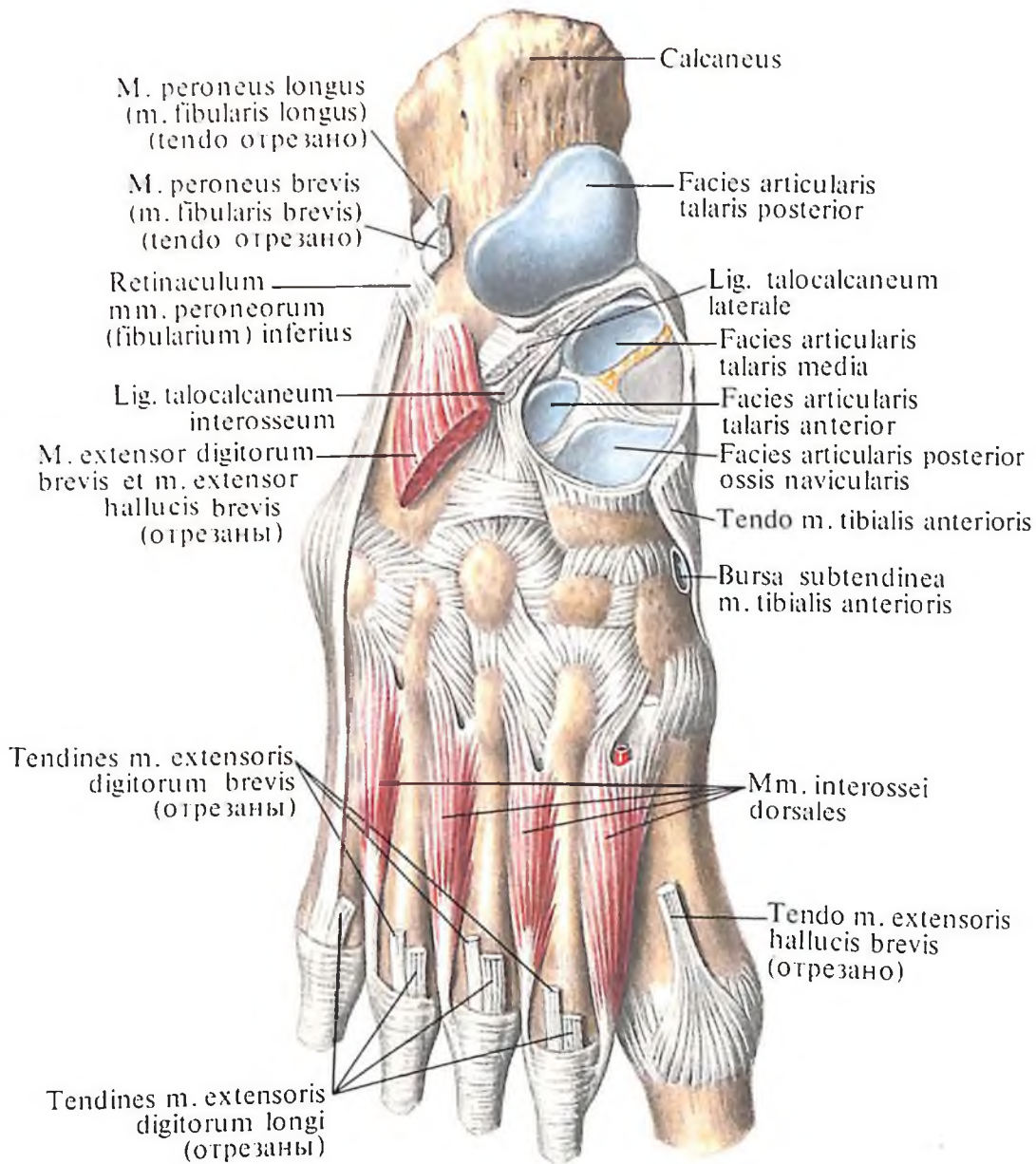
пяточной кости и от подошвенного апоневроза. Направляясь вперед, переходит в короткое сухожилие, прикрепляющееся к латеральной стороне основания проксимальной фаланги мизинца.

Функция: отводит и сгибает проксимальную фалангу мизинца стопы.

Иннервация: п. plantaris lateralis (S_1-S_{II}).

Кровоснабжение: а. plantaris lateralis.

2. Короткий сгибатель мизинца стопы, т. *flexor digiti minimi brevis* (см. рис. 434, 436), лежит медиальнее предыдущей мышцы и частично прикрыт ею. Начинается от V плюсневой кости, длинной подошвенной



429. Мышцы стопы, правой.
(Тыльная поверхность.)
(Межкостные мышцы.)

связки и подошвенного влагалища *m. peronei longi*; направляясь вперед, переходит в сухожилие, которое, срастаясь с сухожилием *m. abductoris digiti minimi*, прикрепляется к основанию проксимальной фаланги мизинца стопы.

Функция: сгибает проксимальную фалангу мизинца стопы.

Иннервация: *n. plantaris lateralis* (S_1-S_{II}).

Кровоснабжение: *a. plantaris lateralis*.

3. Мышца, противопоставляющая мизинец стопы, *m. opponens digiti minimi* (рис. 434, 435), лежит кнутри от предыдущей и несколько прикрыта ею по наружному краю.

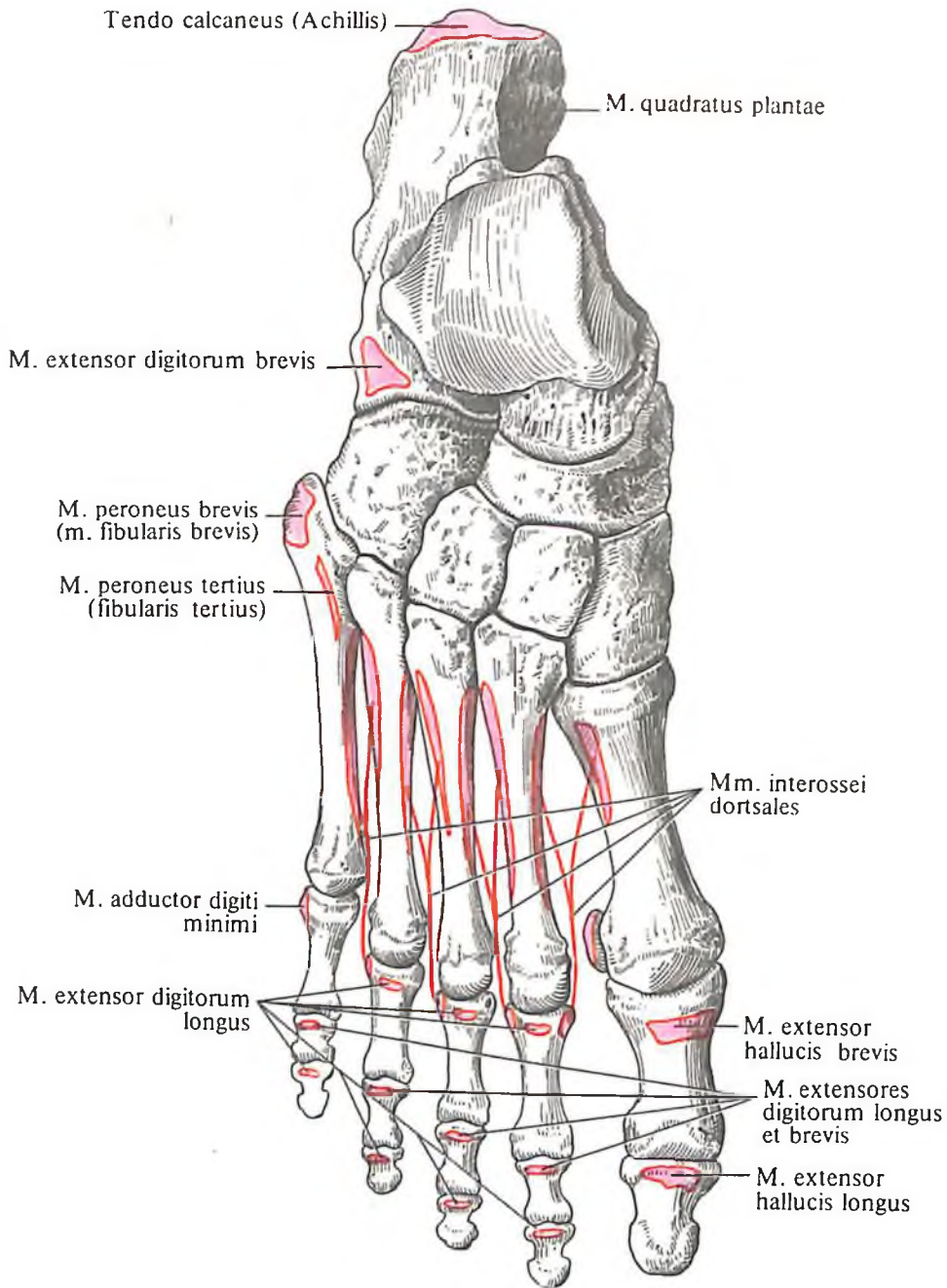
Начинается от крючка крючковидной кости и удерживателя сгибателей и прикрепляется к локтевому краю V пястной кости.

Функция: противопоставляет мизинец большому пальцу стопы.

Иннервация: *n. plantaris lateralis* (S_1-S_{II}).

Кровоснабжение: *a. plantaris lateralis*.

Срединные мышцы подошвы. 1. Короткий сгибатель пальцев, *m. flexor digitorum brevis* (см. рис. 432, 436), занимает срединное положение на стопе, располагаясь под подошвенным апоневрозом. Мышца берет начало коротким мощным сухожилием от медиального отростка бугра пяточной кости и



430. Места начала и прикрепления мышц на костях стопы, правой (схема). (Тыльная поверхность.)

подошвенного апоневроза. Направляясь вперед, мышечное брюшко переходит в четыре сухожилия, залегающих в синовиальных влагалищах вместе с сухожилиями *m. flexoris digitorum longi*. В области проксимальных фаланг II–V пальцев стопы каждое из четырех сухожилий короткого сгибателя разделяется на две ножки, которые прикрепляются к основанию средних фаланг указанных пальцев. Между ножками проходят сухожилия длинного сгибателя пальцев.

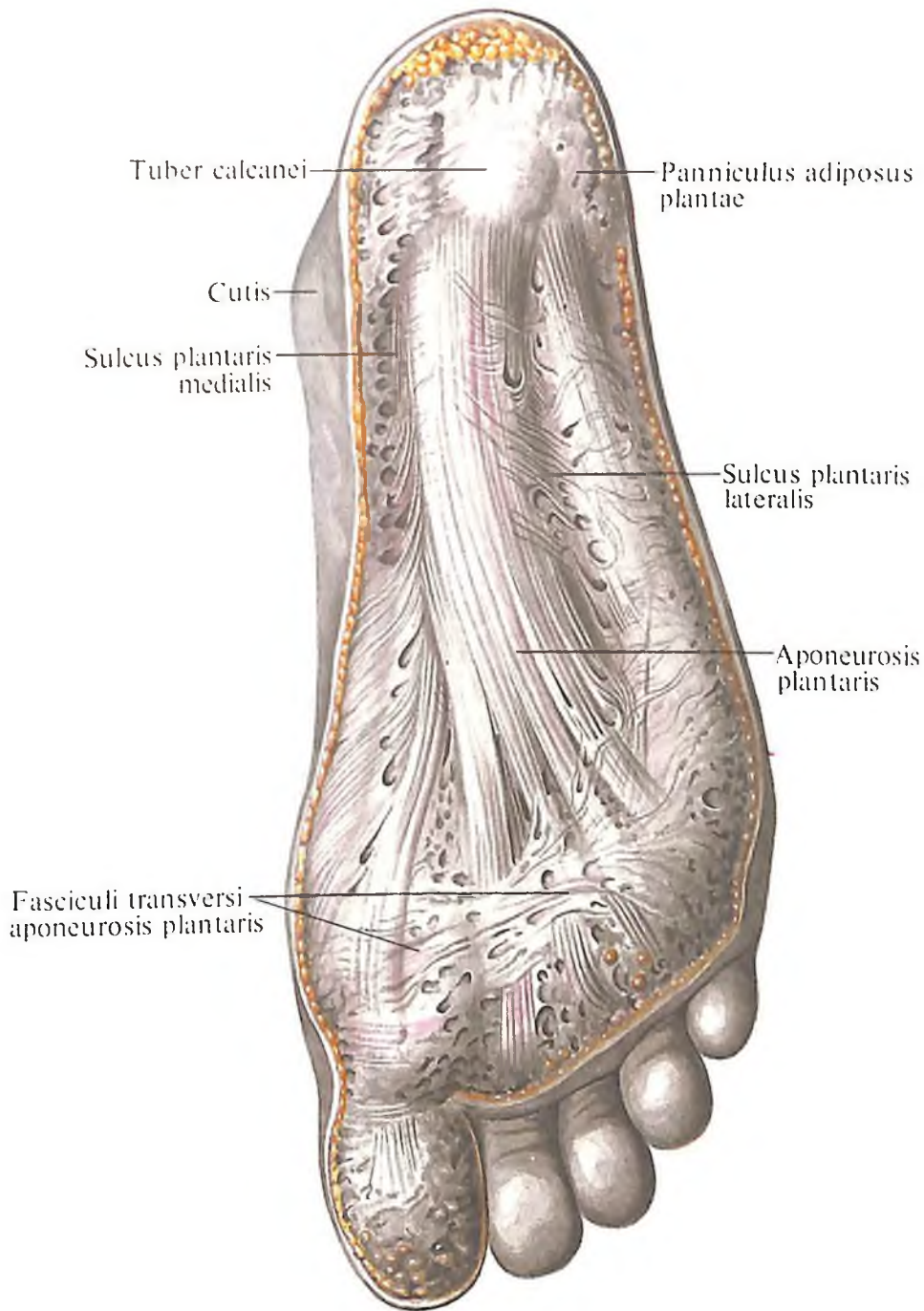
Функция: сгибает средние фаланги II–V пальцев стопы.

Иннервация: *n. plantaris medialis* (L_v, S₁).

Кровоснабжение: *aa. plantares lateralis et medialis*.

2. Квадратная мышца подошвы, *m. quadratus plantae*, или добавочный сгибатель, *m. flexor accessorius* (см. рис. 433, 436), приближается по форме к четырехугольнику и залегае под предыдущей мышцей. Начинается мышца от нижней и медиальной поверхностей задней части пяточной кости двумя отдельными головками, соединяющимися в общее брюшко. Направляясь вперед, мышца слегка суживается и прикрепляется к наружному краю сухожилия *m. flexoris digitorum longi* у места его деления на отдельные сухожилия.

Функция: участвует вместе с *m. flexor*



431. Подошвенный апоневроз, aponeurosis plantaris.

digitorum longus в сгибании дистальных фаланг, придавая ее тяге прямое направление.

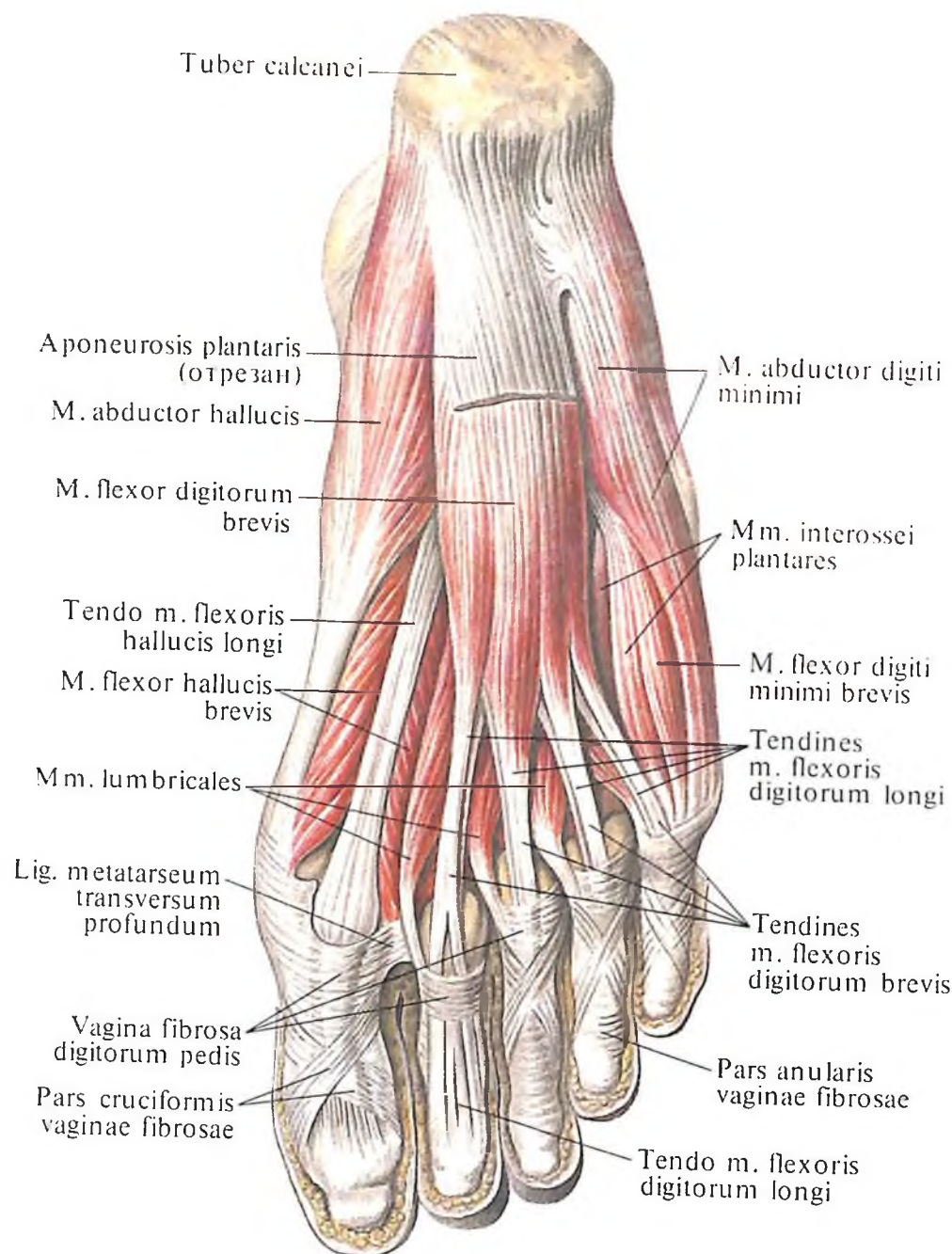
Иннервация: *n. plantaris lateralis* (S_1-S_{11}).

Кровоснабжение: *a. plantaris lateralis*.

3. *Червеобразные мышцы, mm. lumbricales* (см. рис. 432, 433), – тонкие короткие мышцы, числом четыре, располагаются между сухожилиями *m. flexoris digitorum longi* и прикрыты коротким сгибателем пальцев, а в глубине соприкасаются с *mm. interossei*. Каждая червеобразная мышца берет начало от соответствующего сухожилия длинного сгибателя пальцев, причем три латеральные (II–IV) – двумя голов-

ками, а I (медialная) – одной головкой. Направляясь вперед, мышцы в области плюснефаланговых суставов огибают со стороны медиальной поверхности II–V пальцы стопы и, перейдя на тыльную поверхность их, вплетаются в их тыльную фасцию. Иногда червеобразные мышцы прикрепляются к суставным капсулам и достигают даже проксимальных фаланг. Между *mm. lumbricales* и глубокой поперечной плюсневой связкой лежат слизистые сумки червеобразных мышц стопы.

Функция: сгибают проксимальные фаланги II–V пальцев стопы, одновременно разгибая средние и дистальные фаланги тех же пальцев.



**432. Мышцы стопы, правой.
(Подошвенная поверхность.)
(Удален *aponeurosis plantaris*.)**

Иннервация: *n. plantaris medialis*, *n. plantaris lateralis* (L_V-S_{II}).

Кровоснабжение: *aa. plantares lateralis et medialis*.

4. Подошвенные межкостные мышцы, *mm. interossei plantares* (см. рис. 432–436), узкие, короткие, по форме напоминают тыльные межкостные мышцы. Мышцы, числом три, лежат в межкостных промежутках между II–III, III–IV и IV–V плюсневых костями. Каждая из этих мышц берет начало от медиальных сторон III, IV и V плюсневых костей и прикрепляется к основанию проксимальных фаланг.

Функция: сгибают проксимальные и

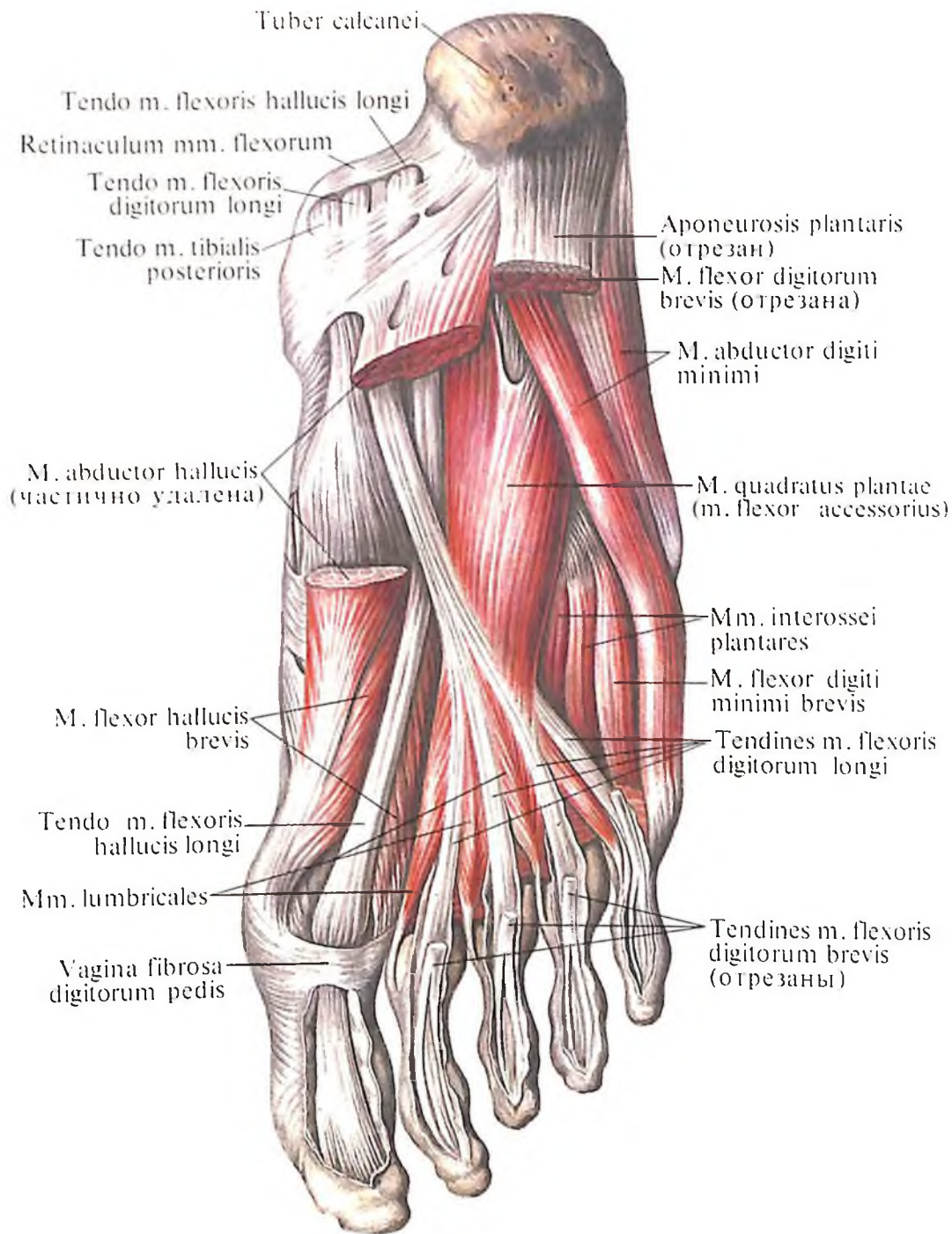
разгибают средние и дистальные фаланги III–V пальцев стопы, а также приводят указанные пальцы ко II пальцу.

Иннервация: *n. plantaris lateralis* (S_I-S_{II}).

Кровоснабжение: *arcus plantaris*, *aa. metatarsae plantares*.

Приводящий канал

Сухожилие большой приводящей мышцы имеет несколько отверстий, через которые проходят кровеносные сосуды. Самое нижнее и самое крупное носит название сухожильной щели, *hiatus tendineus (adductorius)*.

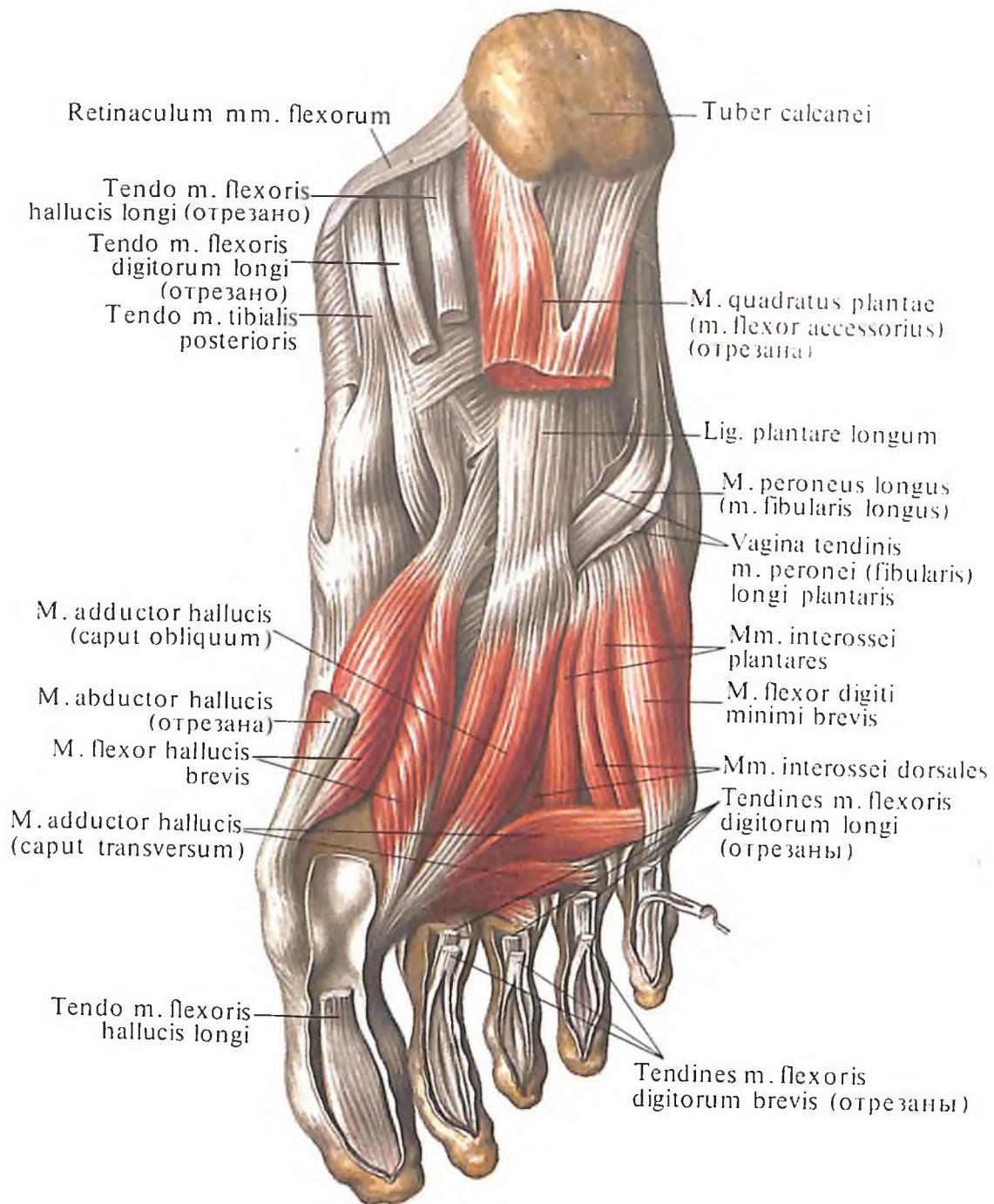


433. Мышцы стопы, правой. (Подошвенная поверхность.)

Несколько выше него залегает плотный межмышечный листок фасции, переброшенный от *m. vastus medialis* к *m. adductor magnus*, получивший название пластинки приводящих мышц. Между указанными мышцами и фасциальной пластинкой образуется пространство, имеющее в поперечном сечении форму треугольника, — *приводящий канал, canalis adductorius* (см. рис. 402), в который входят бедренные артерия, вена и подкожный нерв нижней конечности, *n. saphenus*. Сосуды проходят через канал в подколенную ямку; нерв прободает фасциальную пластинку и появляется на медиальной поверхности бедра.

Подколенная ямка

Подколенная ямка, fossa poplitea (см. рис. 392, 394, 405, 406, 419), залегает в области задней поверхности колена, имеет форму ромба. Границами ямки являются: сверху и латерально — двуглавая мышца, сверху и медиально — полуперепончатая мышца, снизу — обе головки икроножной мышцы и подошвенная мышца; дном ямки служат подколенная поверхность бедренной кости и задняя поверхность суставной капсулы коленного сустава. Ямка выполнена жировой тканью, окружающей нервы, кровеносные и лимфатические сосуды.



434. Мышцы стопы, правой.
(Подошвенная поверхность.)
(Глубокий слой.)

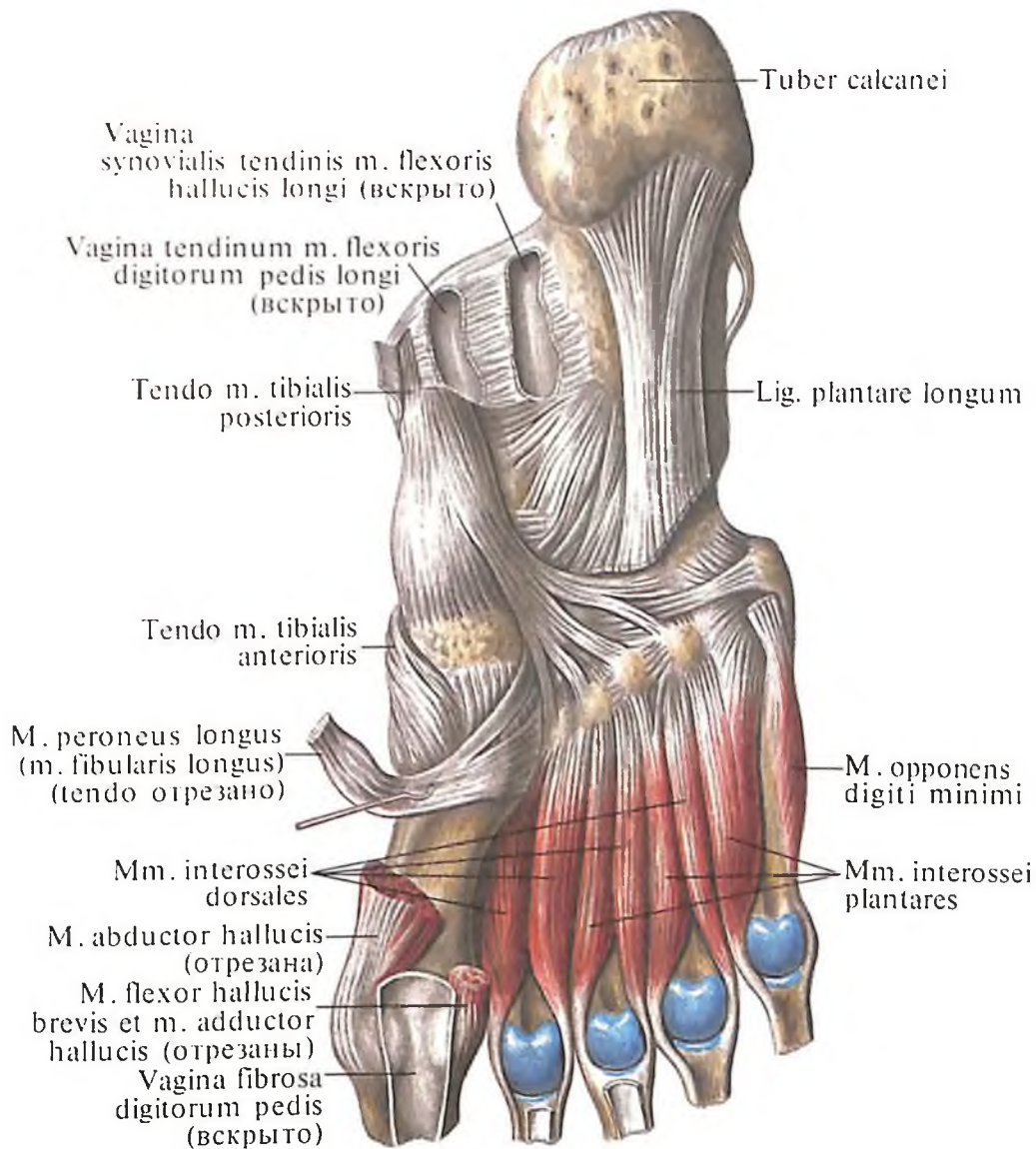
Голеноподколенный канал

Голеноподколенный канал, *canalis sciuroperliteus* (BNA) (см. рис. 420), проходит между передней поверхностью камбаловидной мышцы и глубокими мышцами задней группы голени. Проксимально канал открывается в подколенной ямке. Отверстие канала ограничено спереди *m. popliteus*, а сзади – сухожильной дугой камбаловидной мышцы, *arcus tendineus m. solei*. Имеется также переднее отверстие канала в проксимальной части межкостной перепонки голени. В голеноподколенном канале залегают нервы и сосуды, поступающие сюда из подколенной ямки.

ФАССИИ НИЖНЕЙ КОНЕЧНОСТИ

Наружная поверхность таза покрыта ягодичной фасцией, являющейся продолжением пояснично-грудной фасции. Ниже наружной губы подвздошного гребня и дорсальной поверхности крестца фасция покрывает группу ягодичных мышц и, направляясь вниз, переходит в широкую фасцию бедра.

Покрывающая большую ягодичную мышцу ягодичная фасция значительно утолщается в области бедренно-ягодичной складки (см. рис. 405). Листок фасции большой ягодичной мышцы, выстилающий ее внутреннюю поверхность, покрывает *m. glu-*



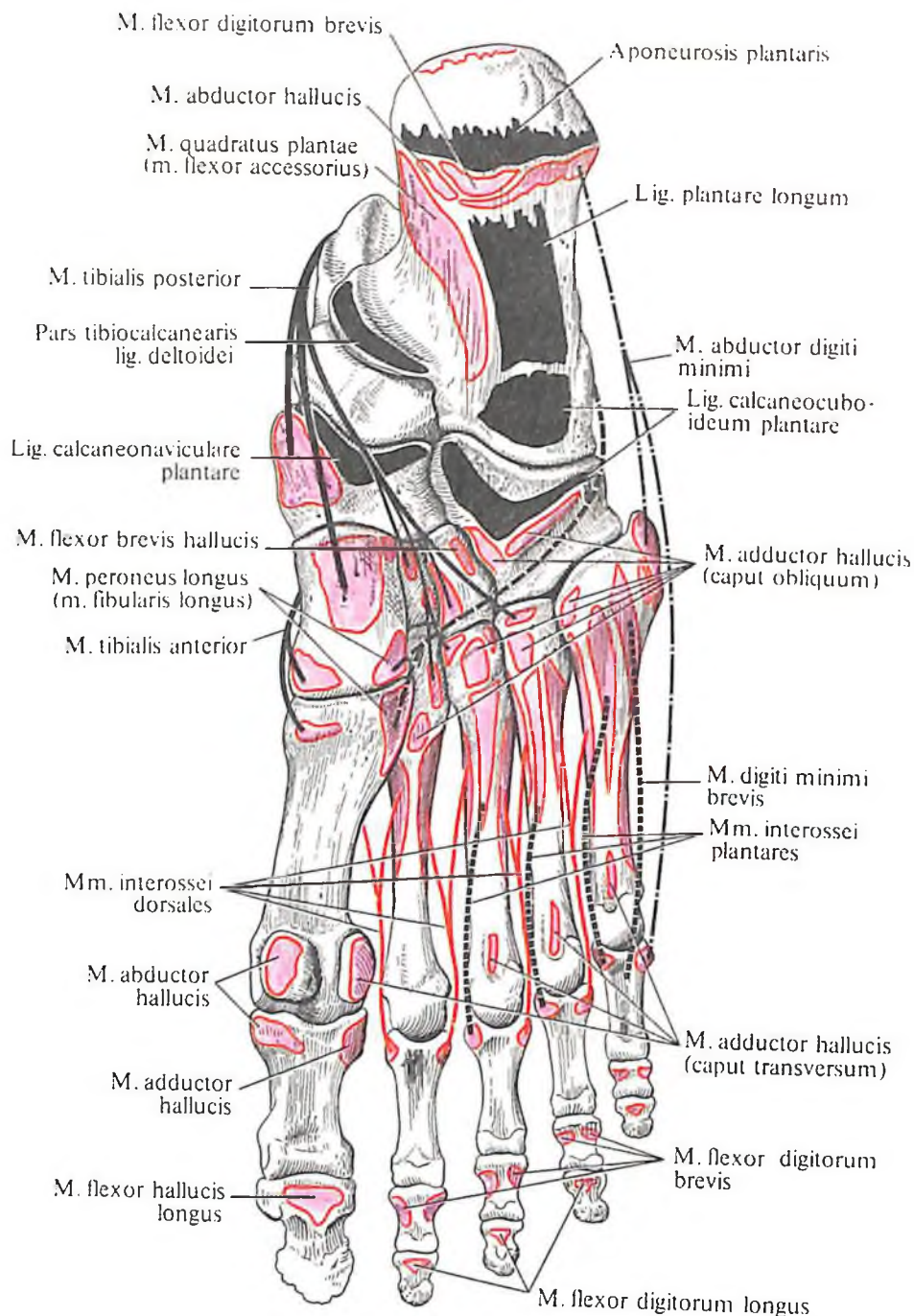
**435. Мышцы стопы, правой.
(Подошвенная поверхность.)
(Межкостные мышцы.)**

teus medius, m. piriformis, m. obturatorius internus, m. quadratus femoris.

Фасция внутренней поверхности таза – это *подвздошная фасция, fascia iliaca* (см. рис. 316). Она начинается на внутренней губе подвздошного гребня и боковой поверхности тел поясничных позвонков; покрывает m. iliacus, m. psoas major, m. psoas minor.

Достигнув латерального конца паховой связки, подвздошная фасция плотно срастается с ней, а со стороны медиального конца отделяется от паховой связки. Здесь она покрывает m. iliopsoas, переходит на m. rectus, выстилая углубление подвздошно-гребенчатой борозды. От нижней поверхности

паховой связки, lig. inguinale, отходят пучки подвздошной фасции, которые под названием *подвздошно-гребенчатой дуги, arcus iliopectineus*, достигают подвздошно-лобкового возвышения. В результате этого под паховой связкой образуются латеральное и медиальное пространства. Латеральное пространство – *мышечная лакуна, lacuna musculorum*, больше медиального, включает в себе m. iliopsoas и n. femoralis, а медиальное – *сосудистая лакуна, lacuna vasorum*, содержит латерально a. femoralis, медиально – v. femoralis, между ними (не всегда) – лимфатический узел и рыхлую клетчатку. Со стороны полости живота медиальный угол сосудистой лакуны покрыв-



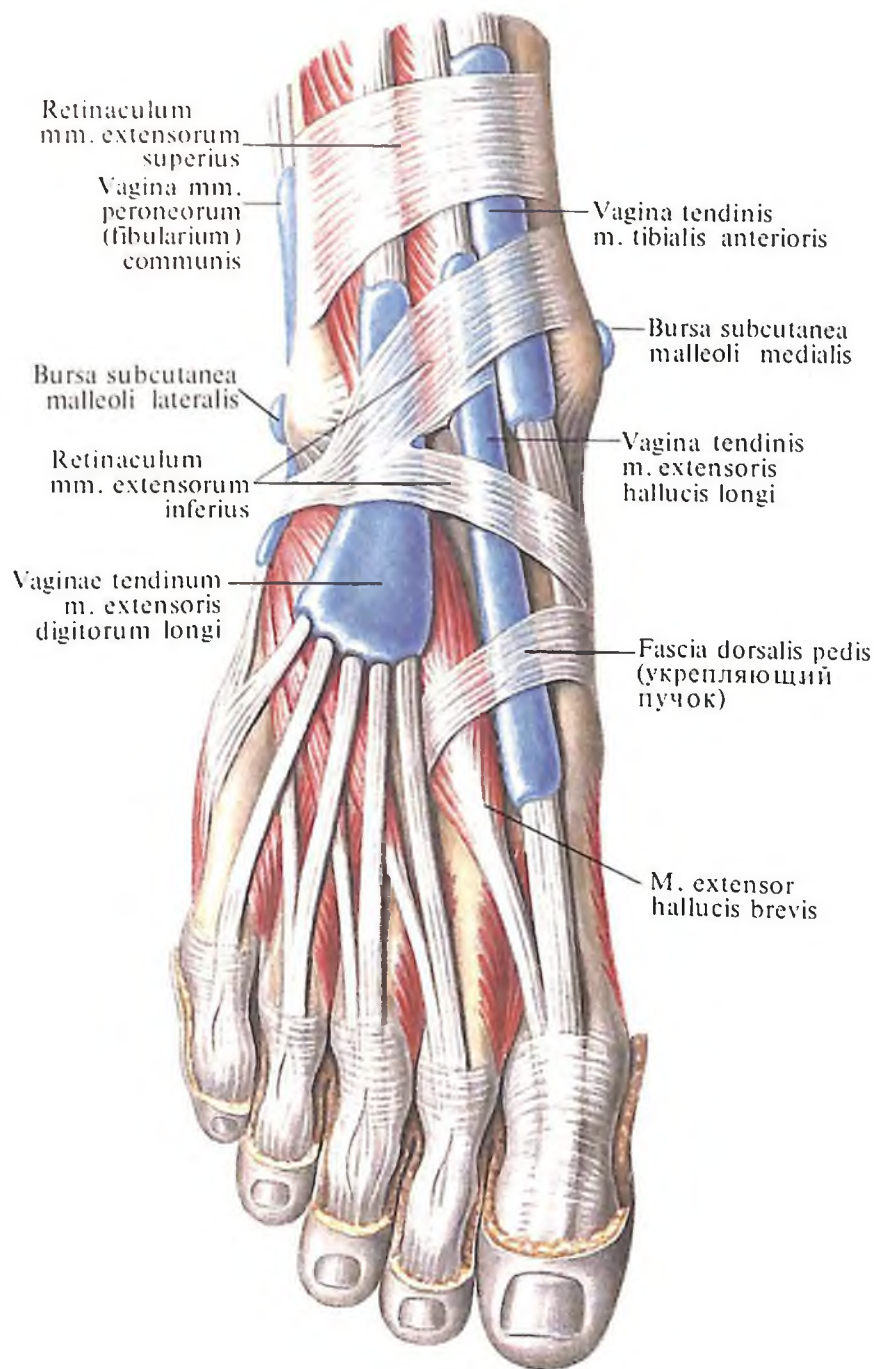
436. Места начала и прикрепления мышц и связок на костях стопы, правой (схема). (Подошвенная поверхность.)

вают поперечная фасция живота, fascia transversalis abdominis, и брюшина; он соответствует внутреннему кольцу бедренного канала.

Широкая фасция, fascia lata (см. рис. 395, 405, 411), представляет собой плотную пластину, окружающую мышцы бедра. Спереди и сверху широкая фасция срастается с паховой связкой, сзади – с ягодичной фасцией, а внизу переходит в фасцию голени. На латеральной поверхности бедра широкая фасция достигает наибольшей плотности и образует тяж – *подвздошно-большеберцовый тракт, tractus iliotibialis*, который формируется в области передней верхней ости подвздошной кости и простирается до области латерального мыщелка большебер-

цовой кости. В проксимальный отдел этого тяжа вплетаются m. tensor fasciae latae и часть пучков большой ягодичной мышцы. В области наиболее выступающего участка латеральной поверхности большого вертела залегает *подкожная вертельная сумка, bursa subcutanea trochanterica*, отделяющая последний от наружных слоев жировой клетчатки и собственно кожи.

В широкой фасции проксимального отдела бедра имеется небольшой участок фасции овальной формы, несколько углубленный по сравнению с другими отделами передней поверхности. Это углубление – *подкожная щель, hiatus saphenus* (см. рис. 321). Через эту щель проходит большая подкожная вена ноги, v. saphena



437. Влагалища сухожилий, vaginae tendinum, правая стопа. (Тыльная поверхность.) (В полость влагалища введена цветная масса.)

тагна. Наружный край углубления уплотнен и имеет форму *серповидного края, margo falciformis*. Верхний участок серповидного края прикреплен к паховой связке – это *верхний рог, cornu superius*, а нижний участок – *нижний рог, cornu inferius*. Само углубление, или овальную ямку, прикрывает пластинка со множеством отверстий – так называемая *решетчатая фасция, fascia cribrosa* (см. рис. 395); овальная ямка соответствует наружному кольцу бедренного канала.

От широкой фасции бедра в глубь между мышцами отходят перегородки – латеральная и медиальная.

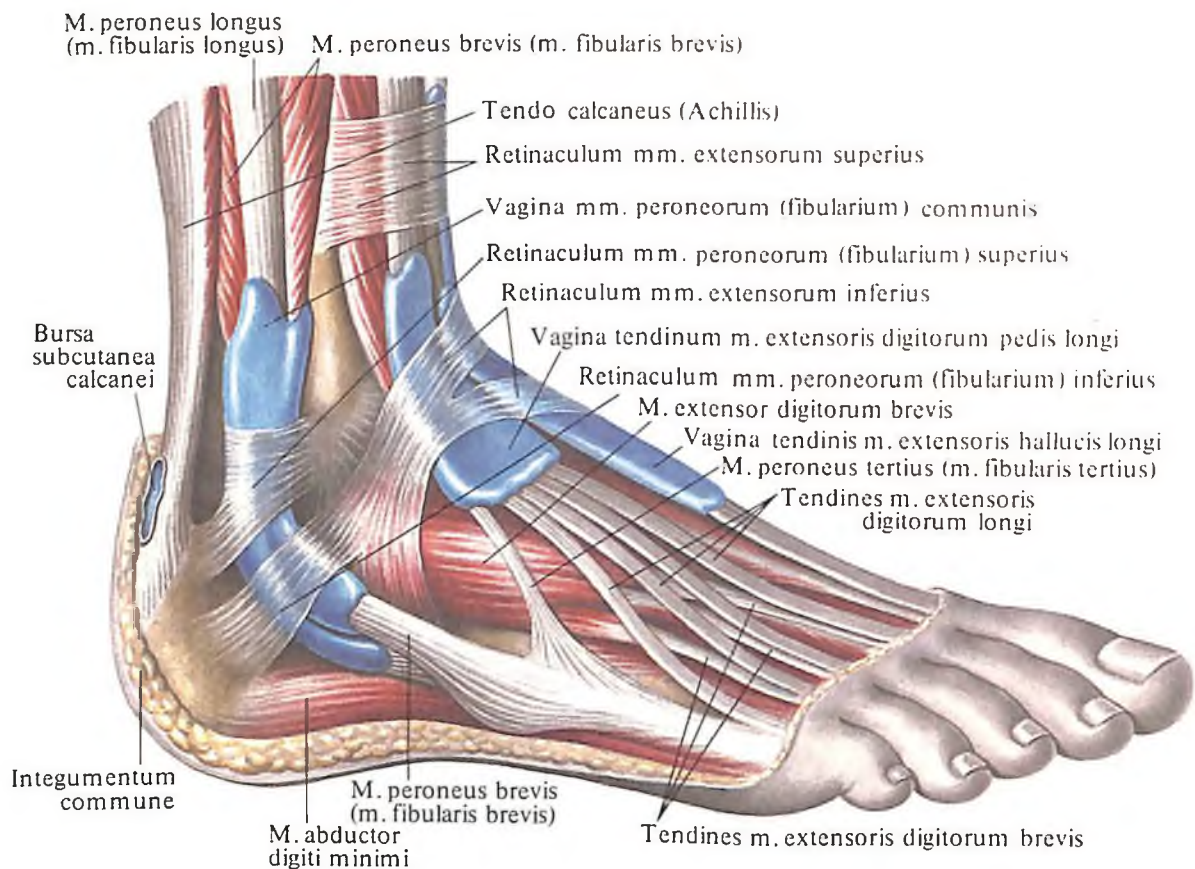
Латеральная межмышечная перегородка бедра, septum intermusculare femoris laterale, прикрепляется к латеральной губе шерохо-

ватой линии бедренной кости. Эта перегородка отделяет переднюю группу мышц бедра от задней (см. рис. 409–411).

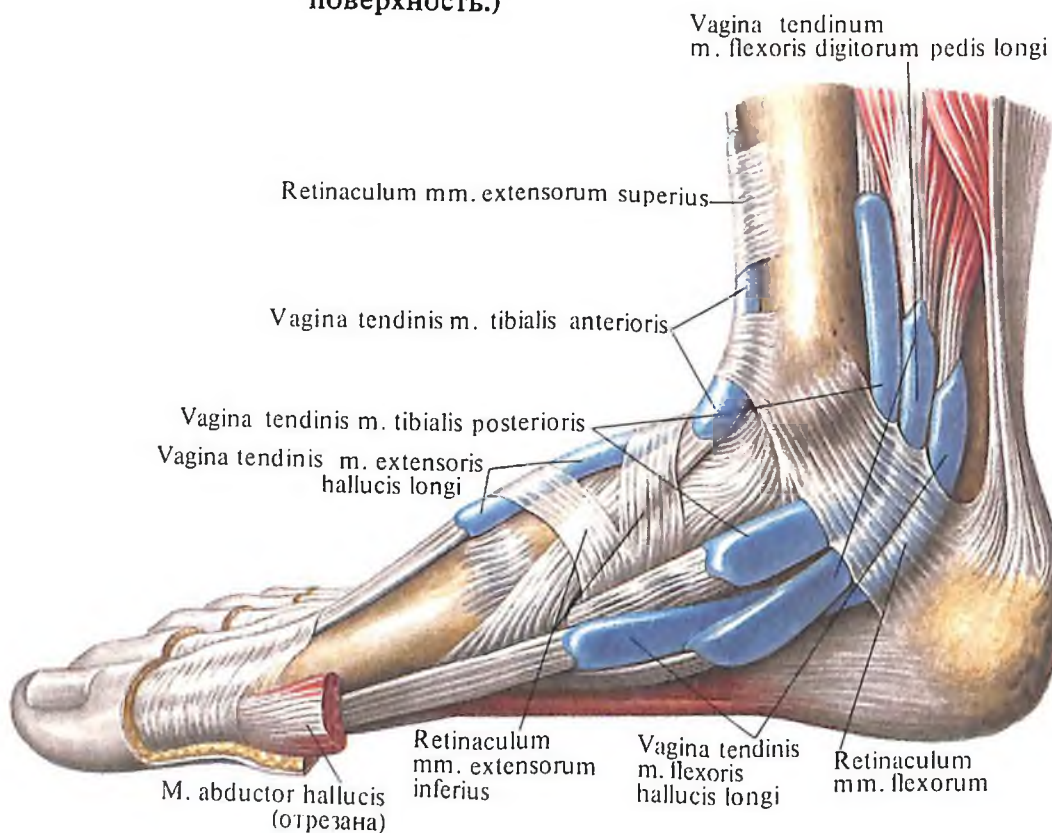
Медиальная межмышечная перегородка бедра, septum intermusculare femoris mediale, прикрепляется к медиальной губе шерховатой линии бедренной кости. Перегородка является границей между медиальной и передней группами мышц бедра (см. рис. 411).

Иногда можно обнаружить заднюю межмышечную перегородку, которая прикрепляется, так же как и медиальная перегородка, к медиальной губе шерховатой линии. Эта перегородка отделяет медиальную группу от задней группы мышц бедра.

В верхней трети передней поверхности бедра, в области *бедренного треугольника, tri-*



438. Влагалища сухожилий, vaginae tendinum, правая стопа. (Тыльно-латеральная поверхность.)



439. Влагалища сухожилий, vaginae tendinum, правая стопа. (Медиальная поверхность.)

gonum femorale, ограниченного паховой связкой, портняжной и длинной приводящей мышцами, широкая фасция делится на два листка – поверхностный и глубокий, а промежуток между ними заполнен значительным количеством рыхлой клетчатки с проходящими в ней сосудами и залегающими лимфатическими узлами. В верхнем отделе бедренного треугольника глубокий листок прирастает к гребню лобковой кости в области подвздошно-лобкового возвышения. С латеральной стороны бедренного треугольника глубокий листок переходит в подвздошную фасцию, покрывающую подвздошно-поясничную мышцу, а с медиальной стороны оба листка широкой фасции срастаются. Дно треугольника образуют подвздошно-поясничная и гребенчатая мышцы.

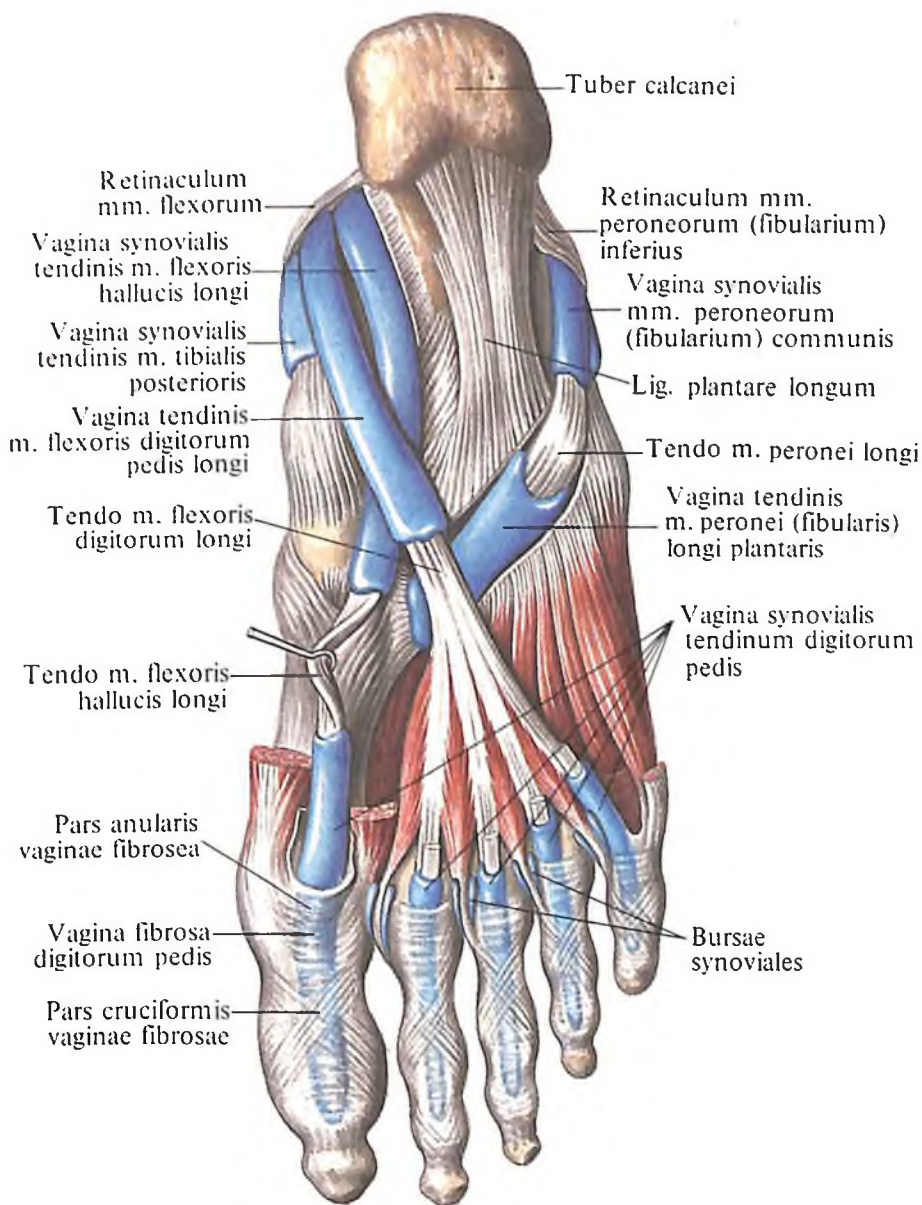
Бедренный канал

Бедренный канал, *canalis femoralis* (см. рис. 320–326), в норме не существует. Он образуется лишь при возникновении бедренных грыж, т. е. вследствие выпячивания органов брюшной полости (петля кишки, салыник и др.) под паховой связкой в сосудистую лауну. Таким образом, в норме имеется лишь *бедренное кольцо, anulus femoralis*. Его прикрывает участок поперечной фасции живота, *fascia transversalis abdominis*, в виде *бедренной перегородки, septum femorale*, которая со стороны полости живота выстлана пристеночной брюшиной. С медиальной стороны глубокое бедренное кольцо ограничено *лаунарной связкой, lig. lacunare*, с латеральной – бедренной веной, сверху и спереди – *паховой связкой, lig. inguinale*, а снизу и сзади – *гребенчатой связкой, lig. pectineale*.

Само бедренное кольцо заполнено рыхлой клетчаткой или крупным лимфатическим узлом.

В случае образования бедренной грыжи бедренная перегородка выпячивается, оттесняя лимфатический узел и образуя пространство, пропускающее выпячивающиеся внутренности, которые опускаются между поверхностным и глубоким листками широкой фасции бедра. Образовавшееся пространство между листками фасции и является полостью бедренного канала, переднюю стенку которого образуют паховая связка и верхний рог серповидного края широкой фасции, заднюю – глубокий листок широкой фасции и латеральную – бедренная вена.

Достигнув наиболее слабого места широкой фасции бедра (*anulus femoralis*), грыжевой мешок растягивает решетчатую фасцию, *fascia crivrosa*, и выпячивается под кожу через овальное отверстие, являюще-



440. Влагалища сухожилий, *vaginae tendinum*, правая стопа. (Подошвенная поверхность.)

еся для бедренного канала как бы наружной *подкожной щелью, hiatus saphenus*.

Фасция голени, *fascia cruris* (см. рис. 414, 423), является непосредственным продолжением широкой фасции бедра, но выражена значительно слабее. Фасция голени посылает вглубь две межмышечные перегородки – переднюю и заднюю, которые образуют фасциальные ложа для передней, задней и латеральной групп мышц. Нужно отметить, что заднее фасциальное ложе подразделяется фронтально идущей перегородкой на поверхностное и глубокое. *Передняя межмышечная перегородка голени, septum intermusculare anterius cruris*, отходя от фасции голени, отделяет переднюю группу мышц от латеральной, а *задняя межмышечная перегородка голени, septum intermusculare posterius cruris*, проходит между латеральной и задней группами мышц.

В нижней трети передней поверхности голени фасция развита слабо. Поэтому хорошо заметны поперечно идущие пучки,

образующие *верхний удерживатель сухожилий разгибателей*, *retinaculum mm. extensorum superius*, который натянут между передним краем большеберцовой кости и латеральной поверхностью малоберцовой кости.

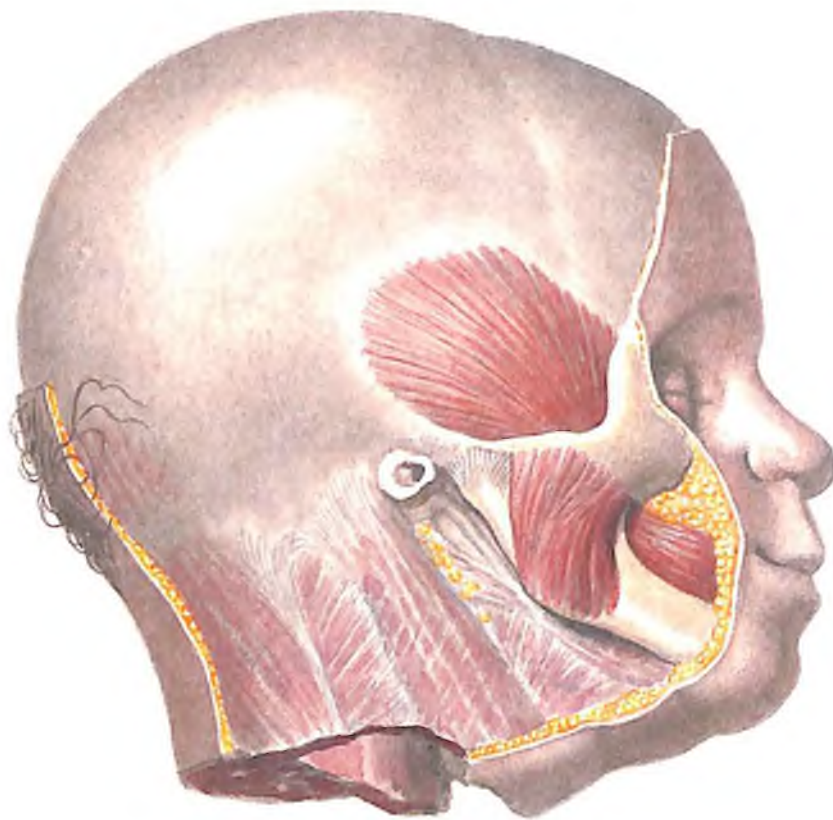
В нижней трети, в области лодыжки, фасция голени образует утолщение – *нижний удерживатель сухожилий разгибателей*, *retinaculum mm. extensorum inferius*, в котором различают одну латеральную и две медиальные ножки (верхнюю и нижнюю).

На латеральной поверхности голени фасция слегка утолщается, образуя *верхний и нижний удерживатели сухожилий малоберцовых мышц*, *retinacula mm. peroneorum (fibularium) superius et inferius*. Вместе с костями голени и стопы эти связки удерживают сухожилия длинной и короткой малоберцовой мышц. Верхний удерживатель натянут между латеральной лодыжкой и пяточной костью. Часть пучков удерживателя вплетается в глубокий листок фасции голени. Нижний удерживатель располагается на латеральной поверхности пяточной кости, образуя костно-фиброзные каналы, в которых залегают сухожилия малоберцовых мышц. На наружной поверхности латеральной лодыжки, в том месте, где к ней прикрепляется верхний удерживатель сухожилий малоберцовых мышц, залегают *подкожная сумка латеральной лодыжки*, *bursa subcutanea malleoli lateralis*, покрытая снаружи собственной кожей.

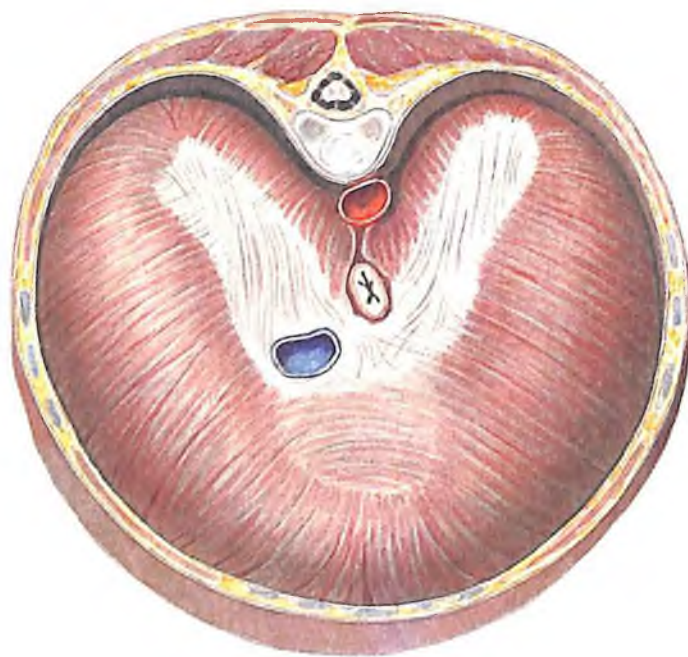
В области медиальной лодыжки фасция голени, утолщаясь, образует *удерживатель сухожилий сгибателей*, *retinaculum mm. flexorum*, натянутый между медиальной лодыжкой и пяточной костью. В том месте, где он подходит к медиальной лодыжке, на ее наружной поверхности, располагается *подкожная сумка медиальной лодыжки*, *bursa subcutanea malleoli medialis*, покрытая снаружи собственной кожей. Удерживатель сухожилий сгибателей принимает участие в образовании четырех отдельных фиброзных каналов. В трех из них залегают сухожилия: *m. tibialis posterioris* (наиболее медиально), *m. flexoris hallucis longi* (наиболее латерально), *m. flexoris digitorum longi* (между ними), а в одном канале лежат задние большеберцовые артерия и вена и большеберцовый нерв.

Фасции стопы, *fasciae pedis* (см. рис. 414, 426, 431), являются непосредственным продолжением фасции голени. **Тыльная фасция стопы**, *fascia dorsalis pedis*, тонкая и фиксируется на отдельных костных точках. В области залегания мышцы фасция разделяется на два листка, образующих ложе для поверхностных мышц тыла стопы. Глубокий листок этой фасции отделяет межкостные мышцы от разгибателей пальцев.

На подошвенной стороне стопы поверх-



441. Височная и жевательная мышцы, *m. temporalis et m. masseter*, правые (новорожденный).



442. Диафрагма, *diaphragma*; вид сверху (новорожденный).

ностная фасция толще, чем на тыльной, причем в средней части подошвенная фасция сильно утолщена, состоит из продольно идущих фиброзных пучков и образует *подошвенный апоневроз, aponeurosis plantaris* (см. рис. 431). В дистальном отделе фиброзные пучки, образующие апоневроз, приобретают поперечную ориентацию – это *поперечные пучки, fasciculi transversi*. Большая часть волокон подошвенного апоневроза берет начало от бугра пяточной кости и, направляясь кпереди, распадается на 5 пучков соответственно числу пальцев. На своем пути апоневроз внутренней поверхностью срастается с проходящей здесь *m. flexor digitorum brevis*. В области пяточного бугра часть пучков апоневроза является продолжением сухожилия трехглавой мышцы голени. Наружная поверхность подошвенного апоневроза сращена с кожей при помощи отдельных соединительных пучков. Пространства между пучками заполнены подкожной жировой клетчаткой.

Глубокая фасция подошвы срастается с поверхностями плюсневых костей, образуя вместе с тыльной межкостной фасцией стопы (сросшейся с тыльной поверхностью плюсневых костей) четыре межплюсневых промежутка, содержащих *mm. interossei*.

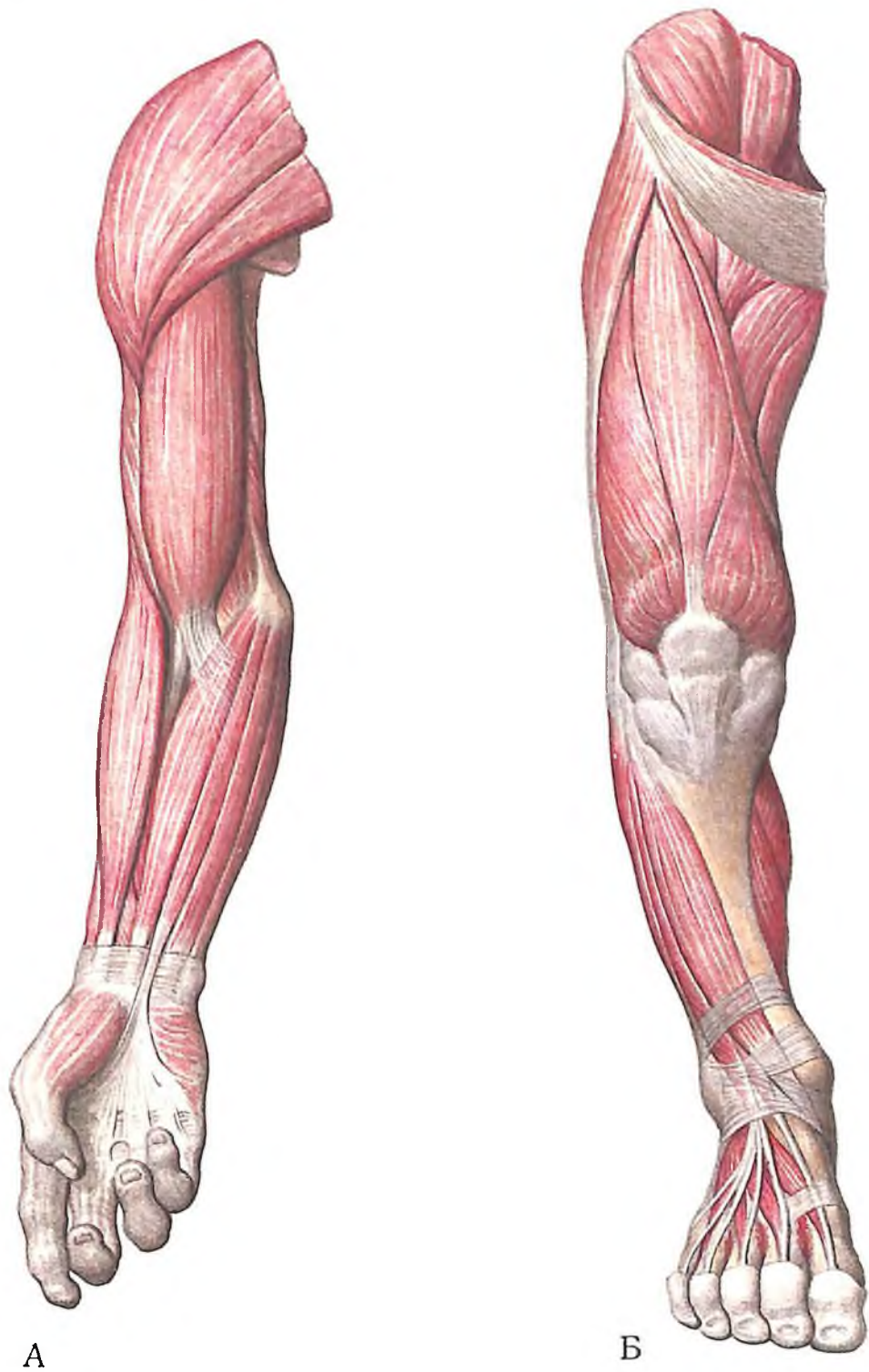
Подошвенный апоневроз и глубокая подошвенная фасция соединены между собой двумя продольными перегородками, образующими три фасциальных влагалища: медиальное, латеральное и среднее, каждое из которых содержит соответствующую группу мышц подошвы.

По обеим сторонам среднего влагалища располагаются медиальная и латеральная подошвенные борозды (см. рис. 431).

СИНОВИАЛЬНЫЕ ВЛАГАЛИЩА СУХОЖИЛИЙ МЫШЦ НА СТОПЕ

В дистальном отделе голени и в области стопы располагаются синовиальные влагалища (см. рис. 437–440), содержащие длинные сухожилия мышц голени. Различают три передних синовиальных влагалища, расположенных под *retinaculum musculorum m. extensorum inferius*: *влагалище сухожилия передней большеберцовой мышцы, vagina tendinis m. tibialis anterioris* (наиболее медиально), для *m. tibialis anterior*; *влагалище сухожилий длинного разгибателя пальцев стопы, vagina tendinum m. extensoris digitorum pedis longi* (наиболее латерально), для *m. peroneus tertius*; *влагалище сухожилия длинного разгибателя большого пальца стопы, vaginae tendinis m. extensoris hallucis longi* (занимает срединное положение) для *m. extensor hallucis longus*.

На латеральной поверхности, под *retina-*



443. Мышцы руки (А) и ноги (Б), правых (новорожденный).

culum musculorum peroneorum superius et inferius, располагается *общее влагалище малоберцовых мышц, vagina m. peroneorum (fibularium) communis*, содержащее сухожилия малоберцовых мышц.

На медиальной поверхности голеностопного сустава, под *retinaculum musculorum flexorum*, располагаются три самостоятельных синовиальных влагалища: *синовиальное влагалище сухожилия задней большеберцовой мышцы, vagina synovialis tendinis m. tibialis posterioris*, залегающее непосредственно позади медиальной лодыжки, для сухожилия *m. tibialis posterioris*; несколько кзади находится *влагалище сухожилий длинного сгибателя пальцев стопы, vagina tendinum m. flexoris digitorum pedis longi*, окружающее сухожилие *m. flexoris digitorum longi*, и еще кзади – *влагалище сухожилия длинного сгибателя большого пальца стопы, vagina tendinis m. flexoris hallucis longi*, для сухожилия *m. flexoris hallucis longi*.

На подошве *влагалища сухожилий пальцев стопы, vaginae tendinum digitorum pedis*, срастаются со стенками костно-фиброзных каналов, проходящих вдоль подошвенной поверхности фаланг пальцев. В этих каналах залегают сухожилия сгибателей пальцев. Наиболее длинным из них является *влагалище сухожилия длинного сгибателя большого пальца стопы*. Синовиальные влагалища пальцев образуют *связки сухожилий, vincula tendinum*, соединяющие стенку влагалища с сухожилием. В этих связках проходят сосуды и нервы. Различают расположенную дистально *длинную связку, vinculum longi*, и проксимально – *короткую связку, vinculum breve*. Фиброзные влагалища пальцев укреплены связками, образующими *кольцевую часть фиброзного влагалища, pars anularis vaginae fibrosae*, расположенную на уровне тел фаланг пальцев, и *крестообразную часть фиброзного влагалища, pars cruciformis vaginae fibrosae*, лежащую на уровне межфаланговых суставов (см. рис. 432).

РАЗВИТИЕ И ВОЗРАСТНЫЕ ОСОБЕННОСТИ МЫШЦ

Скелетные мышцы являются производными среднего зародышевого листка, задний отдел которого делится на ряд спинных сегментов, или сомитов. Каждый сомит дает начало двум пластинкам – медиальной и латеральной. Передняя часть медиальной пластинки, смежная с хордой, превращается в склеротом, а задняя часть – в миотом. Миотомы сливаются друг с другом и служат основой развития поперечно-полосатой мышечной ткани. Мышцы формируются в тесной связи с развитием скелета и нервной системы; уже на ранних стадиях эмбриогенеза устанавливается тес-

ная связь между будущими мышцами и их двигательными нервами.

Из миотомных частей мезодермальных сомитов образуются главным образом мышцы туловища. Миотомы разрастаются в вентральном направлении и разделяются на переднюю и заднюю части. После вторичной сегментации из глубоко расположенных дорсальных и вентральных частей миотомов развиваются мышцы спины и межреберные мышцы. Они прикрепляются к осевому скелету и находятся с ним в тесной связи, сохраняя сегментарный характер расположения. Это поперечно-остистые мышцы, межостистые мышцы, межпоперечные мышцы и межреберные мышцы.

Поверхностные части миотомов в результате тангенциального расщепления меняют свое положение, теряют сегментарность и срастаются. Эти поверхностные мышечные массы преобразуются в длинные и широкие мышцы шеи и спины (мышца, выпрямляющая позвоночник, ременная мышца головы и др.). Поверхностные мышцы области спины мигрируют из других областей тела (конечности, шея).

Мышцы латеральной и вентральной стенок живота развиваются из нижних грудных и верхних поясничных миотомов. Срастание вентральных границ миотомов приводит к образованию прямой мышцы живота. Впоследствии начинается тангенциальное расщепление миотомов, которое приводит к образованию глубоких и поверхностных мышечных слоев с волокнами, идущими в различных направлениях. Из этих слоев развиваются наружная и внутренняя косые и поперечные мышцы живота.

На ранних стадиях эмбриогенеза голова непосредственно соединяется с туловищем, границы будущих областей шеи отсутствуют. Из имеющихся головных миотомов образуются главным образом мышцы глазного яблока. Остальные мышцы головы и шеи являются производными мезенхимы жаберных дуг и затылочных миотомов.

Из мезенхимы, окружающей первую жаберную дугу, развиваются жевательные мышцы, а также челюстно-подъязычная мышца, переднее брюшко двубрюшной мышцы, мышца, напрягающая мягкое небо, и мышца, напрягающая барабанную перепонку.

Мезенхима второй жаберной дуги распространяется в область лица и шеи и является источником развития мимической мускулатуры, шилоподъязычной мышцы, заднего брюшка двубрюшной мышцы и мышц мягкого неба.

Из четвертой и пятой жаберных дуг формируются мышцы гортани и глотки.

Вентральные части затылочных и шей-

ных миотомов дают начало трапециевидной мышце, грудно-ключично-сосцевидной, мышцам, расположенным выше и ниже подъязычной кости, диафрагме и другим мышцам шеи.

Мышцы конечностей являются производными вентральной мускулатуры туловища, и развитие их происходит одновременно с развитием скелета конечностей. На 4-й неделе на границе соприкосновения сегментированной и несегментированной мезодермы образуются парные почки верхних конечностей. Из мезенхимы почек в первую очередь развиваются мышцы пояса верхней конечности и плеча, затем предплечья и кисти, причем разгибатели дифференцируются раньше сгибателей. Кроме того, из мезенхимы почек образуется ряд мышц, которые прикрепляются к костям туловища (большая и малая грудные мышцы, широчайшая мышца спины), а также мышцы, образующиеся из мезенхимы, находящейся на туловище, но прикрепляющиеся одним концом к костям пояса верхней конечности (подключичная мышца, передняя зубчатая, мышца, поднимающая лопатку, большая и малая ромбовидная мышцы).

Развитие почек нижней конечности происходит за счет мезенхимы нижних поясничных и крестцовых сегментов. Дифференциация мышц нижней конечности осуществляется в той же последовательности, что и мышц верхней конечности, но их особенностью является то, что все они имеют аутохтонное происхождение.

В процессе закладки и развития мышечные волокна исчерченной мышечной ткани, из которой формируются скелетные мышцы, образуются из миобластов. После ряда делений миобластические одноядерные клетки сливаются друг с другом в многоядерные удлиненные волокна, в которых затем появляются универсальные органеллы и миофибриллы.

Большинство мышечных волокон появляется в период внутриутробного развития, а в конце первого года жизни скелетные мышцы уже имеют необходимое число волокон. В дальнейшем количество их увеличивается незначительно. После рождения также в каждом волокне увеличивается число ядер.

Таким образом, к моменту рождения мышцы практически сформированы. Их количество (более 600) соответствует такому у взрослого человека. Однако в период постнатального развития они удлиняются и утолщаются, сохраняя соразмерность с растущим скелетом и соответствие функциональным физическим нагрузкам. Эти перестройки обеспечиваются изменением их внутренней структуры и развитием вспомогательного аппарата. Мышечные волокна

удлиняются, в них увеличивается количество ядер и миофибрилл. В мышечных волокнах постепенно разрастается и уплотняется соединительнотканый каркас скелетных мышц.

Отмечается интенсивное развитие соединительнотканного сухожильного компонента, образующего сухожилия мышцы, окончательно формируются фасции, слизистые и синовиальные сумки, сесамовидные кости в сухожилиях. Места фиксации мышц к костям на протяжении жизни не изменяются, но площадь их прикрепления может увеличиваться в связи с повышенной физической нагрузкой.

Ряд особенностей отмечается в развитии мышц различных областей тела.

У детей мышцы развиваются неравномерно во времени, гетерохронно: раньше развиваются те группы мышц, которые обеспечивают двигательные функции, имеющие определяющее значение для жизни (участвующие в дыхании и т. д.), а также мышцы, которые участвуют в процессе обучения и воспитания у детей определенных навыков.

Функционально зависимые изменения особенно демонстративны при развитии жевательных мышц, которые активно формируются начиная с периода прорезывания зубов. Так, направление поверхностных пучков жевательной мышцы почти параллельно у ребенка и веерообразно у взрос-

лого. Сухожилие этой мышцы, очень короткое у новорожденного (рис. 441), у взрослого достигает почти половины длины мышцы.

Височная мышца у новорожденного прикрепляется по краю чешуйчатой части височной кости, а у взрослого она, занимая всю поверхность височной ямки, своими верхними пучками достигает нижней височной линии теменной кости (см. рис. 441).

Определенные изменения происходят также в строении и положении диафрагмы. Начиная с рождения, под влиянием дыхательных движений прежде всего изменяется высота ее стояния, и этот процесс продолжается с возрастом, так как он связан не только с механизмом вдоха и выдоха, но зависит от положения печени, степени наполнения желудка, индивидуальных особенностей строения туловища. Пучки соединительнотканых волокон в области сухожильного центра, ближе к грудной части диафрагмы, имеют полукруглый ход с изогнутостью, обращенной к позвоночному столбу (рис. 442). После рождения пучки теряют изогнутость и постепенно ориентируются в основном по сагиттальной оси.

В раннем детстве мышцы туловища развиваются значительно быстрее мышц верхней и нижней конечностей (рис. 443).

К году мышцы верхней конечности более развиты, чем мышцы нижней конеч-

сти. К 4–5 годам мышцы плеча и предплечья обгоняют в развитии мышцы кисти. Ускорение развития мышц кисти происходит в 6–7 лет, когда ребенок начинает участвовать в труде и письму. Развитие мышц-сгибателей начинает опережать развитие мышц-разгибателей. У сгибателей масса и физиологический поперечник больше, чем у разгибателей.

Мышцы взрослого человека составляют до 40–45%, а у новорожденного – от 20 до 22% от общей массы тела. Этот показатель значительно уменьшается в возрасте 6–8 мес (начало прорезывания зубов), составляя 16% от общей массы тела, а к 6 годам снова увеличивается до 22%, в 8 лет – до 27%, в 12 лет – до 29%, в 15 лет – до 32%, в 18 лет – до 44%.

У стариков средняя масса скелетных мышц уменьшается до 25–30% от массы тела.

У подростков за 2–3 года масса скелетных мышц увеличивается на 12%, в то время как в предшествующие 7 лет – всего на 5%. Масса скелетных мышц может достигать у подростков 35% по отношению к массе тела, при этом возрастает сила мышц.

В процессе усиленного роста скелета в препубертатном периоде значительно ускоряется развитие мускулатуры спины, пояса верхней конечности, таза, свободных отделов верхней и нижней конечностей.

ПРЕДМЕТНЫЙ УКАЗАТЕЛЬ

В русский предметный указатель включены основные анатомические образования, вошедшие в том I: кости, суставы и мышцы. Каждая кость представлена подробно, как в Международной анатомической номенкла-

туре. Прямым шрифтом указаны номера страниц, полужирным курсивом – номера рисунков; светлым курсивом указаны номера рисунков, на которых отмечены места прикрепления мышц.

- Глазница 78 *120, 121, 124*
— борозда подглазничная 81
— — слезная 81
— вход 78
— канал подглазничный 81
— край глазничный 78
— — латеральный 78
— — медиальный 78
— — надглазничный 78
— ость блоковая 78
— отверстие решетчатое заднее 81
— — — переднее 81
— стенка верхняя 78
— — латеральная 78
— — медиальная 81
— — нижняя 78
— щель глазничная верхняя 78
— — — нижняя 78
— ямка блоковая 78
— — слезного мешка 81
— — слезной железы 78
Грудина 26 *40, 41*
— кости нагрудные 28
— отросток мечевидный 28
— рукоятка 26
— — вырезка ключичная 26
— — — яремная 26
— синхондроз мечевидного отростка 28
— — рукоятки грудины 28
— тело 26
— — вырезки реберные 28
— угол 28
Грудная клетка 28, 29 *42, 43, 45, 133*
— — апертура верхняя 29
— — — нижняя 32
— — борозды легочные 29
— — дуга реберная 32
— — межреберье 29
— — подгрудинный угол 32
— полость 28
Диафрагма 216, 317 *316, 442*
— часть грудинная 216
— — поясничная 216
— — реберная 216
— связка дугообразная латеральная 216
— — — медиальная 216
— отверстие пищеводное 217
— нижней полой вены 217
Канал бедренный 325
— голеноподколенный 320
— паховый 226 *320, 321, 323–325*
— приводящий 318

- Ключица 83 *131, 132*
— борозда подключичной мышцы 84
— бугорок конусовидный 84
— вдавление реберно-ключичной связки 84
— конец акромиальный 83, 84
— — грудинный 83, 84
— линия трапецевидная 84
— отверстие питательное 84
— поверхность суставная акромиальная 84
— — — грудинная 84
— тело 83
Копчик 26 *35*
— рога 26
Костное небо 61, 72, 75 *123, 125*
Кость(и) бедренная 100, 110 *5, 178–182*
— — бугорок приводящий 110
— — бугристость ягодичная 110
— — вертел большой 110
— — — малый 110
— — — третий 110
— — головка 110
— — — ямка 110
— — гребень межвертельный 110
— — губа латеральная 110
— — — медиальная 110
— — линия гребенчатая 110
— — — надмышцелковая латеральная 110
— — — — медиальная 110
— — — межвертельная 110
— — — межмышцелковая 110
— — — шероховатая 110
— — мышцелок латеральный 110
— — — медиальный 110
— — надмышцелок латеральный 110
— — — медиальный 110
— — отверстие питательное 110
— — поверхность надколенниковая 110
— — — подколенная 110
— — тело 110
— — эпифиз дистальный 110
— — — проксимальный 110
— — ямка вертельная 110
— — — межмышцелковая 110
— *большеберцовая* 100, 110 *3, 4, 182, 184–187*
— — борозда лодыжковая 114
— — бугристость 110
— — возвышение межмышцелковое 114
— — — — бугорок латеральный 114
— — — — медиальный 114
— — вырезка малоберцовая 114
— — край медиальный 110
— — — межкостный 110
— — — передний 110

- — — перегородка 44
- — пластинка решетчатая 43
- — поверхность височная 41
- — — внутренняя 41
- — — глазничная 41
- — — наружная 41
- — ход носовой средний 44
- — часть глазничная 43
- — — носовая 43
- — чешуя 41
- — шов метопический 41
- лобковая 100, 104 35
- — борозда запирающая 108
- — ветвь верхняя 104
- — — нижняя 103, 104
- — бугорок запирающий передний 104
- — — лобковый 104
- — гребень запирающий 104
- — — лобковой кости 104
- — — лобковый 104
- — тело 104
- локтевая 82, 90 5, 139–142, 146, 147
- — бугристость 90
- — вырезка блоковидная 90
- — головка 91
- — гребень супинатора 91
- — край задний 90
- — — межкостный 90
- — — передний 90
- — окружность суставная 91
- — отверстие питательное 90
- — отросток венечный 91
- — — локтевой
- — — шиловидный 91
- — поверхность задняя 90, 91
- — — медиальная 90, 91
- — — передняя 90
- — тело 90
- — эпифиз дистальный 91
- — — проксимальный 91
- лучевая 82, 90, 91 139, 143–147
- — бугорок дорсальный 93
- — бугристость 92
- — вырезка локтевая 93
- — головка 92
- — край задний 92
- — — межкостный 92
- — — передний 92
- — окружность суставная 92
- — отверстие питательное 92
- — отросток шиловидный 92
- — поверхность задняя 92
- — — латеральная 92
- — — передняя 92
- — — суставная запястная 93
- — тело 92
- — шейка 92
- — эпифиз дистальный 92
- — — проксимальный 92
- малоберцовая 100, 116 182, 184, 188, 189
- — головка 116
- — — верхушка 116
- — — поверхность суставная 46
- — гребень медиальный 116
- — край задний 116
- — — межкостный 116
- — — передний 116
- — лодыжка латеральная 116
- — — борозда 116
- — — поверхность суставная 116
- — отверстие питательное 116
- — поверхность задняя 116
- — — латеральная 116
- — — медиальная 116
- — тело 116
- — шейка 116
- — эпифиз дистальный 116
- — — проксимальный 116
- небная 33, 61 96–99
- — борозда небная большая 61
- — вырезка клиновидно-небная 62
- — гребень носовой 61
- — — раковинный 62
- — — решетчатый 62
- — канал небный большой 61
- — каналы небные малые 61
- — ость носовая задняя 61
- — отверстие клиновидно-небное 61
- — — небное большое 61
- — отверстия небные малые 61
- — отросток глазничный 62
- — — клиновидный 62
- — — пирамидальный 61
- — пластинка горизонтальная 61
- — — — поверхность небная 61
- — — — носовая 61
- — — перпендикулярная 61
- — — поверхность верхнечелюстная 61
- — — — носовая 61
- носовая 33, 57 84
- — борозда решетчатая 57
- — подъязычная 33, 66
- — рог большой 66
- — — малый 66
- — тело 66
- плечевая 82, 84 134–139
- — борозда локтевого нерва 86
- — — лучевого нерва 85
- — — межбугорковая 88
- — бугорок большой 85
- — — малый 85
- — бугристость дельтовидная 85
- — головка 85
- — гребень бугорка большого 86
- — — — малого 86
- — — надмышцелковый латеральный 86
- — — — медиальный 86
- — — край латеральный 85
- — — медиальный 85
- — мышелок 86
- — — блок 86
- — — головка 86
- — — надмышцелок латеральный 86
- — — медиальный 86
- — отверстие питательное 85
- — отросток надмышцелковый 86
- — поверхность задняя 85
- — — передняя латеральная 85
- — — — медиальная 85
- — тело 84
- — шейка анатомическая 85
- — — хирургическая 86
- — эпифиз дистальный 84, 86
- — — проксимальный 84, 85
- — ямка венечная 86
- — — локтевого отростка 86
- — — лучевая 86
- плюсневые 100, 121 205
- — бугристость I плюсневой кости 122
- — — V плюсневой кости 122
- — головка 122
- — основание 122
- — промежутки межкостные 122
- — тело 121
- — подвздошная 100, 101
- — борозда надвертлужная 101
- — бугорок 101
- — бугристость 103
- — возвышение подвздошно-лобко-
вое 101
- — гребень 101
- — губа внутренняя 101
- — — наружная 101
- — крыло 101
- — линия дугообразная 101
- — — промежуточная 101
- — — ягодичная задняя 103
- — — — нижняя 103
- — — — передняя 103
- — ость задняя верхняя 101
- — — — нижняя 102
- — — передняя верхняя 101
- — — — нижняя 102
- — поверхность крестцово-тазовая 103
- — — ушковидная 103
- — — ягодичная 103
- — тело 101
- — подъязычная 66 107
- — тело 66
- — рога большие 66
- — — малые 66
- — полулунная 93, 94 153
- — пястные 93, 98 5, 162
- — головка 99
- — основание 99
- — отверстие питательное 98
- — отросток шиловидный 99
- — тело 98
- — эпифиз дистальный 98
- — — проксимальный 98
- — пяточная 116 196–198
- — решетчатая 33, 54 77–80
- — воронка 54
- — гребень петушинный 54
- — — крыло 54
- — лабиринт решетчатый 54 31
- — отверстие решетчатое заднее 54
- — — — переднее 54
- — — слепое 54
- — отросток крючковидный 54
- — пластинка глазничная 54
- — — перпендикулярная 54
- — — решетчатая 54
- — пузырек решетчатый 54
- — раковина носовая верхняя 54
- — — — наивысшая 54
- — — — средняя 54
- — ход носовой верхний 54
- — — — средний 54
- — ячейки решетчатые 54
- — седалищная 100, 103 35
- — бугор 103
- — бугорок запирающий задний 103
- — ветвь 103
- — вырезка седалищная большая 102,
103
- — — малая 103
- — ость 103
- — тело 103
- — сесамовидные 93, 95, 100, 110, 122

- скуловая 33, 62 100, 101
- — бугорок краевой 62
- — возвышение глазничное 63
- — дуга скуловая 63
- край подглазничный 62
- — отверстие скуловисочное 63
- — — скулоглазничное 63
- — — скулолицевое 63
- — отросток височный 63
- — — лобный 62
- — поверхность височная 62
- — — глазничная 62
- — — латеральная 62
- слезная 33, 57 86, 87
- — гребень слезный задний 57
- — крючок слезный 57
- — борозда слезная 57
- тазовая 100 165–168
- — впадина вертлужная 101
- — — — вырезка 101
- — — — край 101
- — — — поверхность полудунная 101
- — — — ямка 101
- таранная 116 195
- теменная 37, 39 56–58
- — бугор теменной 39
- — край затылочный 40
- — — лобный 40
- — — сагиттальный 40
- — — чешуйчатый 40
- — поверхность внутренняя 40
- — — вдавления пальцевидные 39
- — — борозда синуса сагиттального верхнего 39
- — — — — сигмовидного 39
- — — — отверстие теменное 39
- — угол затылочный 40
- — — клиновидный 40
- — — лобный 40
- — — сосцевидный 40
- — ямочки грануляций 40
- трапецевидная 93, 95 157
- Кость-трапеция 93, 95 156
- трехгранная 93, 94 154
- Крестец 23 28–33, 35
- бугристость крестцовая 26
- вершина 24
- гребень крестцовый латеральный 24
- — — промежуточный 24
- — — срединный 24
- канал крестцовый 24
- крыло крестцовое 26
- линии поперечные 23
- мыс 24
- основание 24
- отверстия крестцовые задние 24
- — — передние 23
- — межпозвоночные 24
- отростки суставные верхние 24
- поверхность дорсальная 24
- — тазовая 23
- — ушковидная 26
- рог крестцовый 25
- часть латеральная 25
- щель крестцовая 25
- Лопатка 82 128–130
- акромион 83
- — поверхность суставная 83
- — угол 83
- бугорок надсуставной 83
- — подсуставной 83
- впадина суставная 83
- вырезка 82
- край верхний 82
- — латеральный 83
- — медиальный 83
- ость 83
- отросток клювовидный 82
- поверхность задняя 83
- — реберная 83
- угол верхний 83
- — латеральный 83
- — нижний 83
- шейка 83
- ямка надостная 83
- — подлопаточная 83
- Мышца(ы) 189, 190
- бедра двуглавая 290, 301
- — квадратная 284, 287
- — четырехглавая 284, 287
- близнецовая верхняя 284, 287
- — нижняя 284, 287
- большеберцовая задняя 302, 305
- — передняя 302
- возвышения большого пальца кисти 275
- — мизинца 275, 276
- выпрямляющая позвоночник 197
- голени трехглавая 302, 304
- головы длинная 228, 235 337, 338
- гребенчатая 290, 298
- груди поперечная 213
- грудно-ключично-сосцевидная 227, 228
- грудно-подъязычная 227, 234
- грудно-щитовидная 227, 234
- грудная большая 206
- — малая 207
- грушевидная 284, 286
- двубрюшная 227, 229
- дельтовидная 250
- жевательные 237, 238, 241 340, 341, 343–345
- живота косая внутренняя 218, 219 314
- — — наружная 218
- — поперечная 218, 220
- — прямая 218, 221
- запирательная внутренняя 284, 285
- затылка поперечная 193
- затылочно-лобная 239
- зубчатая задняя верхняя 193
- — — нижняя 193
- — передняя 206, 207
- клювовидно-плечевая 253, 257
- колена суставная 290, 295
- круглая большая 250, 252
- — малая 250, 252
- ладонная длинная 261, 262
- лестничная задняя 228, 234
- — наименьшая 228, 234
- — передняя 228, 234
- — средняя 228, 234
- лица 237
- локтевая 253, 261
- локтя суставная 253, 261
- лопаточно-подъязычная 227, 234
- малоберцовая длинная 302, 308
- — короткая 302, 308
- — третья 302, 309
- межкостные ладонные 275, 278
- — тыльные 279
- межкостные 201
- межпоперечные 202
- межреберные внутренние 206, 211
- — наружные 206, 210
- — самые внутренние 206, 211
- надостная 250
- надчерепная 237, 239
- окружающие глазную щель 240
- — ротовую щель 240 339
- — слуховое отверстие 239
- окружности поздравей 241
- отводящая большой палец кисти длинная 262, 271
- пирамидальная 221
- плеча двуглавая 253 366
- — трехглавая 258 366
- плечевая 253, 257
- плечелучевая 261, 268
- подбородочно-подъязычная 227, 232
- подвздошная 284, 285
- подвздошно-поясничная 284, 285
- подзатылочные 237, 238, 243 300, 347
- подключичная 207
- подколенная 302, 305
- подлопаточная 250, 252
- поднимающая лопатку 193
- — щитовидную железу 227, 234
- поднимающие ребра 213
- подостная 250
- подошвенная 302, 304
- подошвы 310, 312, 315
- подреберные 213
- позвоночника 197
- полуперепончатая 290, 299
- полусухожильная 290, 299
- поперечно-остистая 200
- портняжная 290
- поясницы пирамидальная 222
- поясничная большая 284
- — малая 285
- приводящая большая 290, 297
- — длинная 290, 296
- — короткая 290, 296
- ременная головы 193
- — шея 196
- ромбовидная большая 193
- — малая 193
- спины широчайшая 193 293
- стопы 310 426–430, 432–436
- — тыла 310
- — большого пальца 310, 312
- — мизинца 310, 314
- структура 189, 190
- тонкая 290, 295
- трапецевидная 192
- форма 190 289
- функции 190 289
- челюстно-подъязычная 227, 231
- червеобразные 275, 278
- шея длинная 228, 234 329–331
- — подкожная 227, 228 329–331
- шилоподъязычная 227, 230
- щитоподъязычная 227, 234
- ягодичная большая 284, 286
- — малая 284, 287
- — средняя 284, 287
- Надколенник 110 183
- верушка 110

- основание 110
- поверхность передняя 110
- — суставная 110
- Носовая раковина нижняя 33, 55
 - — — отросток верхнечелюстной 55
 - — — решетчатый 55
 - — — слезный 55
- Позвонок(и) 15 8–18, 21, 22
 - вырезка верхняя 17
 - — нижняя 17
 - грудные 15, 21
 - — отросток добавочный 22
 - — — поперечный 21
 - — — сосцевидный 22
 - — ямка реберная верхняя 21
 - — — нижняя 21
 - дуга 16
 - — ножка 16
 - — пластинка 16
 - истинные 15
 - отверстие межпозвоночное 17
 - отверстия питательные 15
 - отростки 17
 - — остистый 17
 - — суставные верхние 17
 - — — нижние 17
 - — — поперечные 17
 - поясничные 15, 22
 - — отросток добавочный 22
 - — — поперечный 19
 - — — реберный 22
 - — — остистый 29
 - — — суставной 19
 - тело 15, 19
 - — крючок 19
 - шейные 15, 19
 - — атлант 20 9, 10
 - — борозда спинномозгового нерва 20
 - — бугорок задний 20
 - — — передний 20
 - — — сонный 20
 - — второй, осевой 21 11, 12, 13
 - — — зуб 21
 - — — поверхность суставная задняя 21
 - — — — передняя 21
 - — отросток поперечный реберный 20
 - — — собственно поперечный 20
 - — первый 20 9, 10, 11
 - — — дуга задняя 20, 21
 - — — борозда позвоночной артерии 21
 - — — — бугорок 21
 - — — — передняя 20
 - — — — бугорок 21
 - — — — ямка суставная 21
 - — — — зуба 21
 - — седьмой выступающий 20 18
 - — — бугорок сонный 20
 - — — отросток поперечный 21
 - — — — остистый 21
 - — — ямка реберная 21
 - Позвоночный столб 16 7
 - — часть грудная 15 23
 - — — крестцовая 15
 - — — поясничная 15
 - — — шейная 15 19, 20
 - Подость носа 74
 - — апертура грушевидная 75
 - — воронка решетчатая 76
 - — — канал носослезный 77
 - — — отверстие клиновидно-небное 76
 - — — пазуха лобная 74
 - — — перегородка носа костная 75
 - — углубление клиновидно-решетчатое 76
 - — — хоаны 58, 72, 75
 - — — ход носовой верхний 77
 - — — — нижний 76
 - — — — средний 76
 - — — носоглоточный 77
 - — — ячейки решетчатые 74
 - Пронатор квадратный 261, 266
 - круглый 261, 262
 - Разгибатель запястья лучевой длинный 261, 268
 - — — короткий 261, 269
 - — локтевой 262, 269
 - — пальцев 262, 269, 302, 303
 - — длинный 302, 303
 - мизинца 262, 270
 - большого пальца кисти длинный 262, 272
 - — — — короткий 262, 272
 - — — стопы длинный 302, 303
 - — указательного пальца 262, 273
 - Ребро(а) 26 36–39, 233–235
 - борозда 26
 - бугорок 26
 - — суставная поверхность 26
 - второе 26
 - — бугристость передней зубчатой мышцы 26
 - головка 26
 - — гребень 26
 - — суставная поверхность 26
 - двенадцатое 26
 - истинные 26
 - колеблющиеся 26
 - ложные 26
 - одиннадцатое 26
 - отверстие реберно-поперечное 26
 - — первое 26
 - — борозда подключичной артерии 26
 - — — — вены 26
 - — бугорок передней лестничной мышцы 26
 - — тело 26
 - — угол 26
 - хрящи реберные 26
 - часть костная 26
 - — хрящевая 26
 - — шейка 26
 - — бугорок 26
 - — — суставная поверхность 26
 - — гребень 26
 - Связка(и) акромиально-ключичная 151
 - — атланта крестообразная 145
 - — поперечная 145
 - — атлантозатылочные латеральные 145
 - — вертлужной впадины поперечная 165
 - — верхушки зуба 145
 - — внекапсульные 136
 - — внутрикапсульные 136
 - — внутрисуставные 136
 - — выйная 142
 - — головки бедренной кости 165
 - — ребра внутрисуставная 147
 - — — лучистая 147
 - — гороховидно-крючковая 161
 - — гороховидно-пястная 161
 - — грудино-ключичная задняя 151
 - — — передняя 151
 - — грудино-реберная лучистая 148
 - — дельтовидная (медиальная) 175
 - — — большеберцово-ладьевидная 175
 - — — большеберцово-пяточная 178
 - — — большеберцово-таранная задняя 178
 - — — передняя 175
 - — желтая 134, 140
 - — запястно-пястная ладонная 161
 - — — тыльная 161
 - — квадратная 157
 - — клювовидно-ключичная 151
 - — клювовидно-плечевая 154
 - — колена поперечная 170
 - — коллатеральные 182
 - — — большеберцовая 169
 - — — запястья локтевая 159
 - — — — лучевая 159
 - — — локтевая 156
 - — — лучевая 156
 - — — малоберцовая 169
 - — крестцово-копчиковая задняя поверхность 145
 - — — глубокая 145
 - — — передняя 145
 - — — латеральная 143
 - — ладонные 161, 162
 - — лобково-бедренная 165
 - — лопатки поперечная верхняя 152
 - — — нижняя 152
 - — лучезапястная ладонная 160
 - — — тыльная 160
 - — межберцовая задняя 174
 - — — передняя 174
 - — межзапястные ладонные 161
 - — — межкостные 161
 - — — ладонные 161
 - — межключичная 151
 - — надколенника 169
 - — плюсовые межкостные 181
 - — — тыльные 181
 - — — поперечная глубокая 182
 - — — подвздошно-бедренная 165
 - — — подвздошно-поясничная 143, 163
 - — — подколенная дугообразная 170
 - — — подошвенная 181, 182
 - — — позвоночного столба 140
 - — — предплюсне-плюсовые тыльные 181
 - — — пястные 161
 - — — реберно-ключичная 151
 - — — трапециевидная 151
 - — — шилоножничелюстная 151
- Сгибатель запястья локтевой 261, 263
 - — — лучевой 261, 262
 - — — пальцев глубокий 261, 264
 - — — длинный 302, 305
 - — — длинный большого пальца кисти 261, 264
 - — — — стопы 302, 305
- Симфиз 135
 - — лобковый 135, 162, 163
 - — межпозвоночный 135–137
 - — рукоятки грудины 135
- Синдесмоз 134
 - — лучелоктевой 158
 - — межберцовый 174

- Синхондрозы 135
 Система скелета 12 1, 2
 Скелет добавочный 12
 — осевой 12
 Сошник 33, 58 88–90
 — борозда 58
 — гребень хоанный 58
 — крыло 58
 — часть клиновидная 58
 Сустав(ы) 135
 — акромиально-ключичный 151
 — атлантозатылочный 145
 — атлантоосевой латеральный 145
 — — срединный 145
 — блоковидные 155, 157, 162, 178, 182
 — височно-нижнечелюстной 150
 237–239
 — голеностопный 174
 — гороховидной кости 161
 — грудино-ключичный 151 240
 — грудино-реберные 148
 — движения вращательные кнаружи 155
 — — — внутрь 155
 — — разгибание 155
 — — сгибание 155
 — дугоотростчатые 137, 139, 220
 — запястно-пястные 161
 — — большого пальца кисти 161
 — клиноладевидный 179, 181
 — коленный 167 266–277
 — крестцово-подвздошный 100, 162, 163
 — крестцово-копчиковый 137, 143
 — локтевой 154 247–253
 — лучезапястный 159
 — лучелоктевой дистальный 158
 — — проксимальный 155
 — малоподвижный 161
 — межберцовый 173, 174 275
 — межзапястный 160
 — межплюсневые 160
 — межпредплюсневые 179
 — межпястные 161
 — межфаланговые кисти 161
 — — стопы 182
 — межхрящевые
 — мышечковые 173
 — плечевой 152 241–246
 — плечелоктевой 155
 — плечелучевой 155
 — плоский 161
 — плюснефаланговые 181
 — подтаранный 179
 — пояснично-крестцовый 137, 143
 — предплюсне-плюсневые 181
 — предплюсны поперечный 179, 181
 — простой 161
 — пястно-фаланговые 161
 — пяточно-кубовидный 179, 180, 181
 — реберно-позвоночные 147
 — реберно-поперечный 147
 — седловидный 161
 — сложный 161
 — среднезапястный 160
 — тазобедренный 164 260, 262–265
 — таранно-пяточно-ладьевидный 179
 — цилиндрический 155
 — чашеобразный 165
 — шаровидный 155, 161, 165
 — эллипсоидный 145
- Таз 100, 108 168–175
 — апертура верхняя 108
 — — нижняя 108, 110
 — большой 108
 — дуга лобковая 108
 — конъюгата 108
 — линия пограничная 108
 — малый 108
 — ось 108
 — половые особенности 108
 — полость 108
 — размеры 108, 110 176, 177
 — угол наклона 108
 — — подлобковый 108
- Фаланги 99, 122 5, 163, 206
 — головка 100
 — дистальная 99
 — — бугристость 100
 — основание 100
 — проксимальная 99
 — средняя 99
 — тело 100
 — — гребешки 100
 — — отверстие питательное 100
- Челюсть верхняя 33, 58 91–95
 — — апертура грушевидная 59
 — — борозда небная 60
 — — — большая 59
 — — — подглазничная 59
 — — — слезная 59
 — — бугор 59
 — — валик небный 60
 — — возвышения альвеолярные 59, 61
 — — вырезка глазничная 59
 — — — носовая 59
 — — гребень носовой 60
 — — — раковинный 59
 — — — решетчатый 60
 — — — слезный передний 59
 — — дуга альвеолярная 61
 — — канал небный большой 59
 — — — носослезный 59
 — — — подглазничный 59
 — — — резцовый 60
 — — каналы альвеолярные 59
 — — край подглазничный 59
 — — — слезный 59
 — — ость небная 60
 — — — носовая передняя 59
 — — отверстие подглазничное 59
 — — — резцовое 59
 — — отверстия альвеолярные 59
 — — отросток альвеолярный 58, 59, 61
 — — — лобный 58, 59
 — — — небный 58, 60
 — — — скуловой 58, 60
 — — пазуха верхнечелюстная 58
 — — перегородки межальвеолярные 61
 — — — межкорневые 61
 — — расщелина верхнечелюстная 59
 — — тело 58
 — — — поверхность глазничная 58, 59
 — — — — носовая 58, 59
 — — — — передняя 58, 59
 — — — — подвисочная 58, 59
 — — щель глазничная нижняя 59
 — — ямка клыковая 59
 — — — крыловидно-небная 59
 — — — подвисочная 59
 — — — резцовая 60
 — — нижняя 33, 63 102–106
 — — альвеолы зубные 63
 — — борозда челюстно-подъязычная 63
 — — бугорок подбородочный 63
 — — бугристость жевательная 63
 — — — крыловидная 63
 — — валик нижнечелюстной 63
 — — ветвь 63
 — — возвышения альвеолярные 63
 — — вырезка 63
 — — выступ подбородочный 63
 — — головка 64
 — — дуга альвеолярная 63
 — — канал нижней челюсти 63
 — — линия косая 63
 — — — челюстно-подъязычная 63
 — — основание 63
 — — ость подбородочная 63
 — — отверстие подбородочное 63
 — — — нижней челюсти 63
 — — отросток венечный 64
 — — — мышечковый 64
 — — перегородки межальвеолярные 63
 — — тело 63
 — — угол 63
 — — часть альвеолярная 63
 — — шейка 64
 — — язычок 63
 — — ямка поднижнечелюстная 63
 — — — подъязычная 63
 — Череп 12 46–51, 108–117
 — борозда верхнего сагиттального синуса 70
 — борозды артериальные 69
 — — венозные 69
 — бугры теменные 69
 — возвышение крестообразное 74
 — затылок 69
 — кости лица 33
 — лоб 69
 — норма базилярная 66
 — — вертикальная 61, 68
 — — затылочная 66
 — — латеральная 66
 — — лицевая 66
 — основание внутреннее 68
 — — наружное 68, 72
 — отверстие овальное 72
 — — остистое 72
 — — рваное 72
 — отверстия питательные 70
 — отдел мозговой 32
 — полость 33
 — родничок(и) 70
 — — задний 71
 — — клиновидный 71
 — — передний 71
 — — сосцевидный 71
 — свод 68
 — скат 74
 — темя 69
 — швы 68
 — ямка ладьевидная 72
 — — черепная задняя 73
 — — — передняя 73
 — — — средняя 73
 — — — ямки грануляций 70

- Шов** венечный 40, 43, 69, 134
— височно-скуловой 48, 63
— затылочнo-сосцевидный 39, 48
— зубчатый 68, 134
— клиновидно-верхнечелюстной 47
— клиновидно-небный 43, 47, 48
— клиновидно-решетчатый 44, 54
— клиновидно-скуловой 47, 48
— клиновидно-сосцевидный 40
— клиновидно-сошниковый 58
— клиновидно-теменной 47
— клиновидно-чешуйчатый 48
— лобно-верхнечелюстной 43
— лобно-носовой 43
— лобно-скуловой 41
- лобно-слезный 43, 57
— лобно-решетчатый 43, 54
— межверхнечелюстной 61
— межносовой 57
— метопический 41
— небо-верхнечелюстной 59, 61
— небный поперечный 60, 61
— небо-решетчатый 54
— носовнечелюстной 60
— плоский 63, 134
— поперечный небный 77
— резцовый 61, 77
— решетчато-верхнечелюстной 54, 59
— решетчато-слезный 57
— сагиттальный 40, 69
- скуловерхнечелюстной 60, 62
— слезно-верхнечелюстной 57, 59, 60
— слезно-раковинный 57
— срединный небный 60
— теменно-сосцевидный 40, 48
— чешуйчатый 40, 68, 134
- Ямка височная** 81 126
— крыловидно-небная 81 125, 126
— локтевая 282 126
— подвисочная 81
— подколенная 319
— подмышечная 281

INDEX TERMINORUM

- Acetabulum 167-171, 173, 175 101
 Acromion 128-130, 351
 Aditus orbitae 46, 47, 124 78
 Adminiculum lineae albae 310, 315 224
 Ala crista galli 77, 78, 120 43, 54
 — major 64-67, 114, 116, 117, 121, 124, 126 44
 — minor 64-66, 116, 117, 124 44, 73
 — ossis ilii 165, 167, 168, 171, 173, 175 101
 — sacralis 28, 32 26
 — vomeris 67, 88, 90 44, 47, 58
 Alveoli dentales 95 61, 63
 Angulus acromialis 128-130 83
 — costae 38, 43, 44 26
 — frontalis 56, 58 40
 — inferior 128-130 83
 — infrasternalis 42 32, 218
 — lateralis 128, 129
 — mandibulae 46, 47, 102, 105, 106, 344 63
 — mastoideus 56, 58 41
 — occipitalis 56, 58 40
 — sphenoidalis 56, 58 40
 — sterni 40-42 28
 — subpubicus 169 108
 — superior 128, 129 83
 Anulus 114
 — fibrosus 218, 220, 221 137
 — inguinalis profundus 315, 325, 326 225, 226
 — — superficialis 320-322, 324, 325 218, 226
 — umbilicalis 315, 321 223
 Apertura externa aqueductus vestibuli 72 50
 — — canaliculi cochleae 72, 73 51
 — — pelvis inferior 173, 175 108
 — — superior 172, 174 108
 — piriformis 46, 47 59, 75
 — sinus frontalis 119 44, 76
 — — sphenoidalis 66, 67, 118, 119, 121 44
 — — thoracis inferior 42 32
 — — superior 42, 133 29
 Apex 11, 12 21
 — capitis fibulae 184, 188 116
 — ossis sacri 28, 30, 33 24
 — partis petrosae 72, 73 48
 — patellae 183 110
 Aponeurosis palmaris 354, 369
 Arcus alveolaris 91, 95, 104 61, 63
 — anterior 9, 10, 13 20
 — costalis 42, 43, 305 32, 218
 — posterior 9, 10, 13 20
 — pubis 170 108
 — superciliaris 59, 124 41
 — vertebrae 8, 12, 15 16
 — zygomatikus 48, 49, 110, 111, 340 48, 63, 81
 Area intercondylaris anterior 187 114
 — — posterior 187 114
 Articulatio acromioclavicularis 244 151
 — atlantoaxialis mediana 227, 232
 — atlanto-occipitalis 231 145
 — bicondylaris 217
 — calcaneocuboidea 277 180, 181
 — capitis costae 234 147
 — carpometacarpea pollicis 254, 256, 258
 — costotransversaria 44, 236 147
 — coxae 260, 265 164
 — cuñeonavicularis 279, 280 181
 — cubiti 247-253 154
 — dentoalveolaris 216
 — ellipsoidea 217
 — genus 266-274 167
 — humeri 241-246 182
 — humeroradialis 248 155
 — humeroulnaris 248 155
 — lumbosacralis 224 137, 143, 163
 — mediocarpea 258 160
 — plana 217
 — radiocarpalis 258 159
 — radioulnaris distalis 250, 254, 258 158
 — — proximalis 248 155
 — sacrococcygea 227 24, 137, 143
 — sacroiliaca 169, 170, 172, 174, 259 100, 162
 — sellaris 217
 — spherioidea 217
 — sternoclavicularis 240 151
 — subtalaris 276, 279 179
 — talocalcaneonavicularis 279, 280 179, 181
 — talocruralis 277, 279, 280 174
 — tarsi transversa 279 181
 — temporomandibularis 344 33, 64, 150
 — tibiofibularis 272 173, 174
 — trochoidea 217
 Articulationes carpometacarpeae 258 161
 — costochondrales 235, 236 148
 — interchondrales 235 148
 — intermetacarpeae 258 161
 — intermetatarseae 278, 279 181
 — interphalangeae manus 254, 256 161
 — — pedis 279 182
 — intertarseae 280
 — manus 255-258
 — metacarpophalangeae 254 161
 — metatarsophalangeae 277-279 181
 — pedis 276-283
 — sternocostales 235 147, 148
 — synoviales 217 135, 182
 — tarsometatarseae 279, 280 181
 — zygapophysiales 220, 221, 226, 228, 233 137, 139
 Atlas 7, 9, 10, 13 20
 Axis 7, 11-13 21
 — pelvis 177 108
 Basis cranii externa 110, 111 68, 72
 — mandibulae 106 63
 — metacarpalis 149, 162
 — metatarsi 190, 205 122
 — ossis sacri 28, 30-32 24
 — patellae 183 110

- phalangis 149, 163, 190, 206 100
- Bulla ethmoidalis 78, 80, 119, 120 54, 76
- Calcaneus 190–193, 196–198 116
- Calvaria 113
- Canales alveolares 94 59
- diploici 6
- Canaliculus mastoideus 73 50, 53
- Canalis caroticus 71, 73, 74, 110, 111 50, 51, 72, 73
- condylaris 53, 54, 117 39, 74
- facialis 74–76 51
- hypoglossi 55, 109, 116, 117 39, 74
- incisivus 93, 109, 118, 119 60, 77 *vide Cranium, palatum osseum*
- infraorbitalis 94, 125 59, 81
- mandibulae 102 63
- musculotubarius 73 52
- nasolacrimalis 119, 125, 126 58, 59, 77, 91
- nutricius 4 85, 90, 92, 98, 110, 116
- obturatorius 261, 262, 315, 402 164
- opticus 47, 64, 65, 116, 117, 121, 124, 125 44, 73, 78
- palatinus major 122 59, 61, 81
- palatovaginalis 67
- pterygoideus 65, 66, 121, 125 47, 91
- sacralis 29, 31–33 24
- vomerorostralis 67 44
- vomerovaginalis 67 47
- Capitulum humeri 134, 138, 139 86
- Caput costae 36, 37, 39, 44 26
- fibulae 184, 188, 391 116
- humeri 134–137 85, 152
- mandibulae 102 64, 150
- metacarpalis 149, 162 99
- metatarsi 190, 191, 205 121
- ossis femoris 171, 178–180 110
- phalangis 149, 163, 190, 206 100, 122
- radii 143–145, 148 92
- tali 195 116
- ulnae 140, 141, 147, 351 91
- Cartilago articularis 3, 4 136
- costalis 39, 42, 44, 319 26
- Cavitas glenoidalis 128, 130 83, 152
- medullaris 6
- nasi 47, 108, 109, 118–122 74
- tympanica 74, 76 48, 51, 53
- Cellulae ethmoidales 77, 78, 80, 120, 121 54, 74
- Chiasma tendinum 382, 384 265
- Choanae 110, 111 58, 72
- Chorda obliqua 250 158
- Cingulum membri inferioris 1, 2 100
- — superioris 133 82
- Circumferentia articularis 142–146 91, 92
- Clavicula 1, 2, 127, 131, 132, 302 82, 83
- Clivus 54, 55, 64, 117 37, 74
- Collum anatomicum 134–137 85
- chirurgicum 134–136 86
- costae 36, 37, 44 26
- fibulae 188 116
- mandibulae 102, 104 66
- ossis femoris 171, 178–180 110
- radii 143–146, 148 92
- scapulae 128 83
- tali 193, 195 116
- Columna vertebralis 1, 2, 7 136
- Compages thoracis 42, 43, 45 28, 29
- Concha nasalis inferior 46, 47, 50, 82, 83, 108, 109, 118–120 55, 76
- — media 78, 80, 118, 120 54, 76
- — superior 80, 118–120 54, 76
- — suprema 118 54
- sphenoidalis 66, 67 44
- Condylus humeri 134, 135 86
- Conjugata 176, 177
- Cornu coccygeum 34 25, 26
- majus 107 66
- minus 107 66
- sacrale 29–31
- Corpus adiposum infrapatellare 268, 271 168
- claviculae 131, 132 83
- costae 36–39 26
- fibulae 188 116
- humeri 134, 135, 137 85
- mandibulae 48, 49, 102, 104, 106 63
- maxillae 48, 49, 91 58
- metacarpalis 149, 162 98
- ossis femoris 178 110
- — ilii 165–168 101
- — ischii 165, 167, 168 103
- — hyoideum 107
- — metatarsi 190, 205
- — pubis 165, 168 104
- phalangis 149, 163, 190, 206
- radii 143–145 92
- sterni 40–42, 44 26
- tali 195 116
- tibiae 185 110
- ulnae 140–142 90
- vertebrae 8, 11, 12, 14–18, 21, 22, 24, 25, 44 15
- Costa prima 36 26
- secunda 36 26
- Costae 1, 2, 36–45 26
- Cranium 1, 2, 46–51, 108–111 32, 67
- Crista capitis costae 37, 38 26
- colli costae 36, 38 26
- conchalis 93, 96, 99 55, 59, 62
- ethmoidalis 93, 96 60, 62
- frontalis 60 43
- galli 77, 78, 108, 109, 116, 117, 120 54, 73
- iliaca 165, 168, 172, 174, 392 101
- infratemporalis 66, 67, 110, 111, 126 46
- intertrochanterica 179 110
- lacrimalis anterior 91 59
- — posterior 86, 125 57
- medialis 188 116
- muscoli supinatoris 142 91
- nasalis 93, 96, 98, 120, 122 60, 61
- obturatoria 165 104
- occipitalis externa 53, 110–112 39, 73
- — interna 54, 111, 116, 117 39, 74
- palatina 123
- publica 165, 170, 172, 174
- sacralis intermedia 29, 30, 33 24
- — lateralis 29, 30 24
- — mediana 29–33 24
- sphenoidalis 66, 108, 109 44
- supracondylaris lateralis 134 86
- — medialis 134, 135 86
- supramastoidea 70 47
- tuberculi majoris 134 86
- — minoris 134 86
- Dens 11, 12, 13 21
- Diameter obliqua 176
- transversa 77, 176
- Diaphragma 315 216
- centrum tendineum 316, 317 217
- hiatus aorticus 317 217
- — esophageus 317 217
- Diaphysis 4
- Diploe 6, 113
- Disci intervertebrales 218, 221–224, 226, 233 136
- Discus articularis 238, 240, 343, 344 150
- interpubicus 259, 261
- Dorsum manus 352
- pedis 393
- sellae 60, 64–66, 108, 109, 117 44, 73
- Eminentia arcuata 71, 72 48, 73
- cruciformis 54 39, 74
- iliopubica 165, 168, 172, 174 102
- intercondylaris 183, 186, 187 114
- Epicondylus lateralis 134, 135, 138, 139, 178, 181 86, 110
- medialis 134, 135, 138, 139, 178, 180, 181, 183, 302, 305, 348, 354, 356, 357 86, 110
- Epiphysis 4 91, 92, 108, 114
- Extremitas acromialis 131, 132 84
- sternalis 131, 132 84
- Facies anterior 91, 140, 143, 145, 147, 183 59, 90, 110
- — lateralis 134 85
- — medialis 134 85
- articularis 73, 183 48, 72, 110
- — acromialis 128, 132 83, 84
- — anterior 11, 12 21
- — calcanea anterior 195 116
- — — media 195 116
- — — posterior 195 116
- — capitis costae 37, 39 26
- — — fibulae 188 116, 173
- — carpea 147 93
- — cuboidea 196, 197 116
- — fibularis 185, 186 114, 173
- — inferior 10, 186, 189 20, 175
- — malleoli 188, 189 116, 175
- — navicularis 195 116
- — posterior 12 21
- — sternalis 131, 132 84
- — superior 9, 13, 187 20, 114
- — talaris anterior 196–198 117
- — — media 196–198 117
- — — posterior 196–198 116, 179
- auricularis 29, 30, 165 26, 63
- cerebialis 64, 71, 75 39, 43, 44, 48
- dorsalis 29 24
- externa 56, 59 39, 41
- glutea 167 103
- inferior partis petrosae 73 50
- infratemporalis 91 59, 81
- interna 58, 60 39, 41
- lateralis 100, 144, 184, 186, 188 62, 116
- lunata 167, 168 101
- malleolaris lateralis 193, 195 61, 116, 175
- — medialis 194, 195 116, 175
- maxillaris 66, 98 46
- medialis 141, 184, 188 91
- nasalis 93, 96, 99 59, 61
- orbitalis 46, 47, 62, 66, 91, 100, 124, 125 41, 43, 46, 59, 62
- palatina 99
- patellaris 178, 181 167
- pelvina 28 23
- poplitea 179, 180 110

- posterior 129, 135, 141, 142, 145, 147, 185, 186, 188 83, 85, 92, 116
 — sacropelvina 165 103
 — temporalis 49, 59, 66, 67, 70, 100 41, 46, 47, 62
 Fascia antebrachii 356, 360, 361, 368, 369 281
 — axillaris 354 280
 — brachii 304, 354, 366, 368, 374 280
 — buccopharyngea 338 244
 — clavipectoralis 313, 335
 — cribrosa 320, 395
 — cruris 395, 405, 414, 419, 423 325
 — dorsalis manus 374
 — — pedis 426, 427, 437 326
 — endothoracica 315
 — iliaca 317, 326 321
 — lata 304, 310, 317, 321, 322, 395, 405, 411 322
 — masseterica 335, 337 244
 — parotidea 337 237, 244
 — pectoralis 304, 309 214, 280
 — temporalis 338, 340 244
 — thoracica 310
 — thoracolumbalis 294, 298, 300, 317, 318 202, 222
 — transversalis 310, 315, 318, 319, 324 223, 224
 Fasciculi longitudinales 230 145
 Fibula 1, 2, 164, 183, 184, 188, 189 100, 116
 Fissura orbitalis inferior 124, 126 46, 59, 78
 — — superior 47, 64–66, 121, 124 44, 73, 78
 — petrooccipitalis 110, 111, 116, 117 39, 73
 — petrosquamosa 70, 71, 73, 116, 117 48, 51, 54
 — petrotympanica 70, 73 52, 54
 — sphenopetrosa 110, 111, 117 47, 73
 — tympanomastoidea 70 50
 — tympanosquamosa 73 54
 Fonticuli cranii 114, 115 70
 Fonticulus anterior 114, 115 71
 — mastoideus 114 71
 — posterior 114, 115 71
 — sphenoidalis 114 71
 Foramen cecum 60, 119, 120 43, 54, 73
 — costotransversarium 44, 233 26, 148
 — ethmoidale anterius 78, 121, 124, 125 43, 81
 — — posterius 78, 121, 124, 125 43, 81
 — frontale 41
 — infraorbitale 91, 124 59
 — intervertebrale 7, 33 17
 — ischiadicum majus 259, 261, 410, 412 163
 — — minus 259, 261, 412 163
 — jugulare 109–111, 116, 117 39, 72, 74
 — lacerum 110, 111, 116, 117 47, 72, 73
 — magnum 53–55, 64, 110, 111, 116, 117 37, 74
 — mandibulae 102, 105 63
 — mastoideum 70–72, 112 48
 — mentale 102, 104, 106 63
 — nutricium 4, 132, 134, 143, 185, 188 70, 84, 85, 90, 92, 98, 110, 116
 — obturatum 165, 167–170 108
 — ovale 64, 67, 110, 111, 116, 117 45, 72, 73
 — palatinum majus 122, 123 61, 77, 81
 — parietale 56, 112 39
 — petrosum 45
 — processus transversi 9, 10, 12, 15, 16 20
 — rotundum 64–66, 116, 117 45, 73
 — sphenopalatinum 118, 119, 125, 126 62, 76
 — spinosum 64, 67, 110, 111, 116, 117 45, 72, 73
 — stylomastoideum 73, 74, 110, 111 51
 — vertebrale 8, 10, 15, 16, 24, 26 16, 19
 — zygomaticofaciale 100 63
 — zygomaticoorbitale 100 63, 78
 — zygomaticotemporale 100 63, 81
 Foramina alveolaria 91, 94 59
 — ethmoidalia 121, 124, 125 54
 — incisiva 120, 122, 123 60
 — intervertebralia 31, 33
 — palatina minora 122, 123 24, 77
 — sacralia pelvica anteriora 28, 31, 33 23
 — — posteriora 7, 29–31 24
 Fossa acetabuli 167 101
 — axillaris 302, 305 207, 281
 — canina 91 59
 — condylaris 53, 55 39
 — coronoidea 134 86
 — cranii anterior 116, 117 44, 73, 75
 — — media 116, 117 44, 73
 — — posterior 116, 117 73
 — cubitalis 348, 356 282
 — digastrica 105 63
 — glandulae lacrimalis 62, 121 43, 78
 — hypophysialis 64, 116, 117 44, 73
 — iliaca 165, 172, 174 103
 — incisiva 123 60, 77
 — infraclavicularis 327 206
 — infraspinata 129 83
 — infratemporalis 110, 111, 126 46, 59, 81
 — intercondylaris 179, 181 110
 — jugularis 73, 110, 111 50, 72
 — mandibularis 70, 73, 76, 110, 111 48, 72
 — olecrani 134, 138, 139 86
 — poplitea 393, 405, 406 319
 — pterygoidea 65, 67, 98, 99 46, 47, 61
 — pterygopalatina 126 59, 81
 — radialis 134 86
 — sacci lacrimalis 86 81
 — scaphoidea 65, 67, 110, 111 47, 72
 — subarcuata 72 48
 — subscapularis 127, 357 83
 — supraclavicularis major 327, 334
 — — minor 327, 334 229
 — supraspinata 129 83
 — temporalis 48, 49, 110, 111, 126 41, 46, 48, 81
 — trochanterica 179, 180, 412 110
 Fovea articularis 146 92
 — capitis ossis femoris 178, 180 110
 — costalis inferior 21 21, 147
 — — processus transversus 8, 21, 44
 — — superior 8, 21, 22 21, 147
 — dentis 9, 10 21
 — pterygoidea 104 66
 — sublingualis 105 63
 — submandibularis 105 63
 — trochlearis 62 43, 78
 Foveolae granulares 58, 98, 113 40, 69
 Galea aponeurotica 337, 338 51, 238
 Geniculum canalis facialis 74
 Ginglymus 217
 Glabella 59 41
 Hamulus lacrimalis 86 58
 — ossis hamati 149, 151, 159, 160 97
 — pterygoideus 65, 126 47
 Hiatus canalis nervi petrosi majoris 71, 74 48, 51
 — — — minoris 71 48
 — maxillaris 93, 119 59, 76
 — sacralis 29, 70 25
 — semilunaris 119 55, 76
 Humerus 1, 2, 127, 134–139 82, 84
 Hypothenar 348, 368 275
 Impressio trigemini 71, 72, 116, 117 49, 73
 Impressiones digitatae 60 39, 41, 43, 44, 48
 Incisura acetabuli 167, 168 101
 — clavicularis 40, 41
 — ethmoidalis 62 43
 — fibularis 186 114
 — frontalis 59, 124 41
 — ischiadica major 165, 167 102, 63
 — — minor 165, 167 103
 — jugularis 40, 53, 54, 73 26, 39, 50
 — lacrimalis 91 59
 — mandibulae 102, 106 63
 — mastoidea 70, 73, 110–112 48
 — nasalis 91 59, 75
 — parietalis 70, 71 41, 48
 — pterygoidea 65 47
 — radialis 140, 142 91
 — scapulae 128, 129 82
 — sphenopalatina 96, 98, 99 62
 — supraorbitalis 59, 62, 124 41
 — trochlearis 142, 146 91
 — tympanica 70 54
 — ulnaris 145 93
 — vertebralis inferior 17, 18, 21, 22, 25 17
 — — superior 15, 18, 21, 22, 25 17
 Incisurae costales 40, 41, 44 28
 Inclinatio pelvis 177 108
 Infundibulum ethmoidale 80 54, 76
 Intersectio tendinea 302, 305, 309, 329, 331, 406 218
 Joga alveolaria 91, 102 59, 61, 63
 Jugum sphenoidale 64, 116, 117 44
 Labium externum 167, 174 101
 — internum 167, 174 101
 — laterale 179 110
 — mediale 179 110
 Labrum acetabulare 260, 263, 265 165
 — glenoidale 244 152
 Labyrinthus ethmoidalis 77 54, 75
 Lamina anterior 309, 310, 318, 319, 323–325 223
 — arcus vertebrae 8, 16 16
 — cribrosa 77, 119 54, 73
 — externa 6, 113
 — horizontalis 96, 98, 99, 108–111, 118, 122, 123 61
 — interna 6, 113
 — lateralis 65, 67, 110, 111, 122, 126 47
 — medialis 65, 67, 108–111, 118, 122 47
 — orbitalis 46–49, 77, 78, 121, 124, 125 43, 54
 — perpendicularis 46, 47, 77, 78, 80, 96, 99, 108, 109, 118, 120, 121 54, 61
 — posterior 309, 310, 315, 318, 319, 326 223
 — pretrachealis 312, 335, 336 237
 — prevertebralis 336 237
 — superficialis 312, 334, 336 237, 244
 Ligamenta alaria 230, 231 146

- carpometacarpea dorsalia 256 161
- — palmaria 254 161
- collateralia 254, 256, 277–279 161, 162, 18
- costoxiphoidea 235 148
- cruciata genus 272, 274 403
- cuneometatarsea interossea 279 181
- cuneonavicularia dorsalia 277 181
- — plantaria 278 181
- flava 220, 221, 223, 224, 227, 229, 233, 234, 261 140
- intercarpea dorsalia 256 161
- intercuneiformia dorsalia 277
- — interossea 279 161, 181
- — plantaria 283
- interspinalia 221, 224, 226, 227, 261 142
- intertransversaria 234 142
- metacarpea dorsalia 256 161
- — interossea 258 161
- — palmaria 254 161
- metatarsea dorsalia 274 181
- — interossea 279 181
- — plantaria 278, 283 181
- palmaria 254 161, 162
- plantaria 278 182
- sacroiliaca anteriora 224, 259, 261 162
- — posteriora 259, 260, 408 163
- sternocostalia radiata 235, 236 148
- supraspinalia 220–222, 224, 226, 234, 261 142
- tarsometatarsea dorsalia 277 181
- — plantaria 283 181
- Ligamentum acromioclaviculare 244 151
- anulare radii 247, 248, 250 157
- apicis dentis 227, 231, 347 145
- — pubis 261
- atlanto-occipitalis anterior 226, 227 145
- — lateralis 229
- calcaneocuboideum 277, 279 181
- — plantare 283, 436 180
- calcaneofibulare 276, 277
- calcaneonavicularia 277, 279 181
- — plantare 278, 283, 436 180
- calcaneofibulare 276, 277
- carpi radiatum 254
- collaterale carpi radiale 254, 256, 258 159
- — — ulnare 254, 256, 258 159
- — fibulare 266, 267, 271, 272, 274, 397, 398, 403, 410, 416, 417, 418, 424 169
- — radiale 247–249, 365 156
- — tibiale 266, 267, 272, 274, 397, 403, 410, 416, 417, 424, 425 169
- — ulnare 247–249 152
- conoideum 113, 244 152
- coracoacromiale 242, 244, 364 152, 154
- coracoclaviculare 240, 244, 313, 364 151
- costoclaviculare 235, 240, 333 151
- costotransversarium 233, 236 148
- cruciatum anterius 268, 271–274, 410, 424 170
- cuboideonavicularia dorsalia 277, 279 181
- — plantare 279, 283 181
- cuneocuboideum dorsalia 277 181
- — interosseum 279 181
- — plantare 283 181
- iliofemorale 260, 262, 399, 412 165
- iliolumbale 260, 404 143, 163
- inguinale 304, 310, 315, 320, 322, 395, 396, 413 218
- interclaviculare 235, 240 151
- longitudinale anterius 220, 221, 223, 224, 226, 227, 259, 261 140, 145
- — posterius 220–222, 224, 227, 228, 232, 261 140
- lumbocostale 298 148
- nuchae 226, 295, 301, 336, 347 142
- patellae 266, 271, 272, 278, 391, 396, 398, 399, 407, 414–416, 418, 425 168
- popliteum arcuatum 267 170
- pubofemorale 262 165
- sacrospinale 224, 259, 260, 261, 401, 402, 404, 408, 410, 412 163
- sacrotuberale 224, 259–261, 401, 402, 404, 408, 409, 412, 413 163
- sternoclaviculare anterius 225, 240
- stylohyoideum 232, 239 67
- stylomandibulare 237–239 151
- talofibulare anterius 277 178
- — posterius 277, 279 178
- talonavicularia 277 180
- tibiofibulare anterius 275, 277 174
- — posterius 276 174
- transversum acetabuli 263, 265 165
- — atlantis 227, 230, 232 21, 145
- — genus 272, 273 168, 170
- — scapulae inferius 242 152
- — — superius 242 152
- trapezoideum 113, 244 151
- Limbus acetabuli 167, 168 101
- Linea alba 302, 304, 305, 309, 310, 315, 318–322 218, 223
- arcuata 165, 169, 170, 310, 325 101, 220, 223
- intertrochanterica 178 110
- nuchae suprema 53 39
- obliqua 104 63
- temporalis 48, 49, 59 39, 41, 47, 81
- terminalis 169, 170
- trapezoidea 132 84
- Lineae transversae 28, 33
- Lingula mandibulae 102, 104, 105 63
- Malleolus lateralis 184, 188, 189 116
- medialis 184–186, 189, 391, 392 116
- Mandibula 46, 47, 50, 51, 102–106, 108, 109, 114 63
- Manubrium sterni 40–42 26
- Margo anterior 140, 143, 184, 186, 188, 391 90, 92, 110, 116
- frontalis 56, 58, 66 40, 46
- infraorbitalis 51, 91, 124 58, 62, 78
- interosseus 140, 142, 143, 145, 184, 186, 188 90, 110, 116
- lacrimalis 93 59
- lambdoideus 54 39
- lateralis 128–130 78, 83, 85, 114
- mastoideus 54 39
- medialis 128, 129, 134, 185 78, 83, 110, 114
- nasalis 62 43
- occipitalis 56, 58, 71–73 40, 48
- orbitalis 47 41, 59, 78
- parietalis 59, 60, 65, 70–72 43, 47, 48
- posterior 141, 142, 144, 188 90, 92, 114, 116
- sagittalis 56, 58 40
- sphenoidalis 48, 49, 70–72 48
- squamosus 56, 58, 65 40, 47
- superior 128, 129 73, 82
- supraorbitalis 59, 124, 126 41, 78
- zygomaticus 66 47
- Maxilla 46–49, 50, 51, 91–95, 111, 114, 124 58
- Meatus acusticus externus 70–73, 75, 76 53
- — internus 75, 76 48
- nasi inferior 118, 119 57, 77
- — medius 118, 119 44, 54, 76
- — superior 118, 119 54, 76
- nasopharyngeus 118 77
- Meniscus lateralis 272–274, 418 168
- medialis 272–274, 399 168
- Metaphysis 4
- Musculi intercostales externi 295, 296, 298–300, 307, 309, 310, 311, 314 210
- — interni 299, 300, 307, 309, 310, 311, 314, 315, 319 211
- interossei dorsales 355, 375, 377, 380, 381–384, 387–389, 390, 427–429, 430, 434, 435, 436 279, 312
- — palmares 382, 383, 386 278
- — plantares 422, 432–436 318
- interspinales 297 201
- — cervicis 296, 298, 300, 301, 346 201
- — lumborum 299, 300 201
- — thoracis 299 201
- intertransversarii anteriores cervicis 333 202
- — laterales lumborum 298, 299, 300, 301, 314 202
- — mediales lumborum 299, 300, 301 202
- — posteriores cervicis 300, 301, 346 202
- — thoracis 298, 300, 301
- levatores costarum 298 213
- — — breves 299, 300 214
- — — longi 299, 300 214
- lumbricales 380–382, 384, 388, 432, 433 278, 317
- multifidi 297, 299, 300, 301 201
- rotatores cervicis 300 201
- — lumborum 300 201
- — thoracis 299, 300, 301 201
- subcostales 314 213
- Musculus abductor digiti minimi 370, 380, 381, 378, 388, 418, 422, 427, 432, 436, 438, 386, 430 276, 314
- — hallucis 422, 427, 428, 432–435, 439, 436 312
- — pollicis brevis 370, 380–384, 386 275
- — — longus 287, 355, 368–370, 374–377, 379, 381, 383, 384, 387, 388, 378, 390 271
- adductor brevis 398, 399, 402, 308, 403, 413 297
- — hallucis 287, 434, 435, 436 313
- — longus 287, 310, 311, 396–398, 401–403, 413, 308 296
- — magnus 311, 396–399, 401, 402, 405, 406, 409, 410, 420, 297, 400, 403, 413 297
- — pollicis 370, 371, 380–384, 386, 388, 390 276
- anconeus 287, 351, 355, 360–362, 374–377, 365, 378 261
- articularis cubiti 377 261
- — genus 416, 400 295
- auricularis anterior 337 239
- — superior 377 240
- biceps brachii 287, 288, 291, 302, 304, 305, 309, 310, 354–356, 360, 366, 368–370, 373, 375 253
- — femoris 288, 392, 398, 406, 411, 418–422, 297, 308, 413, 417, 424 301

- brachialis 287, 288, 309, 310, 355–357, 360, 362, 366, 367, 369–371, 373, 375, 359 257
- brachioradialis 287, 288, 302, 304, 309, 348, 351, 354–356, 360–362, 368–371, 374–376, 379, 383, 359, 365, 373, 378 268
- buccinator 339, 342, 345 240
- coccygeus 297
- constrictor pharyngis inferior 330, 331
 - — — medius 332
 - — — superior 347, 345
- coracobrachialis 310, 356, 357, 358, 359, 364 257
- corrugator supercilii 342 240
- cremaster 307, 320, 323–325
- cricothyroideus 329
- deltoideus 287, 288, 291, 293, 302, 304–306, 309, 310, 330, 348, 351, 354–357, 360–362, 367, 297, 311–318, 358, 359, 363, 364, 365 250
- depressor anguli oris 287, 337–339 241
 - — labii inferioris 337–339, 342 241
 - — septi nasi 338, 339, 342 241
 - — supercilii 338, 342 240
- digastricus 307, 332, 344, 347 229
- erector spinae 291, 294, 296, 297, 316, 318, 392, 301, 404 197, 200
- extensor carpi radialis brevis 287, 351, 355, 374–376, 379, 384, 387, 388, 359, 365, 390 269
 - — — longus 287, 351, 355, 360–362, 370–376, 379, 384, 387, 388, 359, 365, 390 268
 - — — ulnaris 280, 351, 368, 374, 376, 379, 387, 365, 386, 390 269
 - — digiti minimi 287, 376, 387, 388, 365 270
 - — digitorum 287, 351, 355, 374–376, 379, 384, 387, 365, 390 269
 - — — brevis 416, 418, 427–429, 438, 430 310
 - — — longus 287, 391, 414, 415, 417, 418, 423, 427–429, 430 303
 - — — hallucis brevis 416, 427–429, 431–437, 430 311
 - — — longus 414–416, 418, 427, 417 303
 - — — indicis 377, 379, 384, 387–389, 378 273
 - — pollicis brevis 287, 355, 368, 374–377, 384, 387, 388, 378, 390 272
 - — — longus 374–377, 379, 384, 386, 388, 378, 390 272
 - fibularis tertius 428, 438
 - flexor carpi radialis 288, 348, 354, 355, 368–370, 379, 380, 382, 383, 386, 359 262
 - — — ulnaris 287, 288, 348, 351, 354, 369–371, 374, 376, 377, 379–383, 388, 365, 378, 386 263
 - — — digiti minimi brevis 370, 380, 381, 422, 432–434, 386 277, 314
 - — — digitorum brevis 422, 432–434, 436 315
 - — — longus 287, 420–423, 426, 432–434, 438–440, 424, 425, 436 305
 - — — profundus 371, 377, 379, 381, 382, 385, 387, 373, 378 264
 - — — superficialis 288, 354, 368, 369, 379, 380, 382, 385, 386 263
 - — — hallucis brevis 422, 432–435, 436 312
 - — — longus 421, 423, 426, 427, 432–434, 440, 424, 430, 436 305
 - — — pollicis brevis 370, 371, 380–383, 385, 386 275
 - — — longus 369–371, 380–383, 386–388, 373 265
 - gastrocnemius 287, 288, 391, 392, 401, 402, 405, 406, 418, 419 304
 - gemellus inferior 294, 307, 408–410, 413 287
 - — superior 294, 307, 408–410, 413 287
 - genioglossus 344, 345
 - geniohyoideus 332, 344, 345 232
 - gluteus maximus 288, 291, 293, 294, 305, 306, 392, 402, 405–407, 409, 410, 297, 308, 403, 413 286
 - — medius 288, 291, 293, 294, 307, 392, 397, 398, 403, 405, 407–410, 412, 297, 308, 311, 400, 413 287
 - — minimus 307, 399, 408–410, 412, 297, 308, 400, 413 287
 - gracilis 287, 396, 397, 401, 402, 406, 411, 413, 417, 425 295
 - hyoglossus 330–332
 - iliacus 317, 396, 397, 401, 402, 311, 404 285
 - iliocostalis 298 198
 - — cervicalis 296, 297 199
 - — lumborum 296, 297 198
 - — thoracis 296, 297 198
 - iliopsoas 267, 310, 315, 317, 326, 396, 397, 401, 297, 311, 400, 403 285
 - infraspinatus 288, 291, 293, 294, 297, 306, 351, 355, 361, 362, 367, 365 250
 - latissimus dorsi 288, 291, 293, 294, 302, 304–308, 310, 316, 318, 355–357, 407, 297, 359 193, 250
 - levator anguli oris 338, 339, 342, 347 240
 - — ani 326, 404
 - — labii superioris 337–339, 342, 347 240
 - — — superioris aleque nasi 337–339, 342 240
 - — scapulae 294, 307, 330, 331, 333, 336, 356, 361, 362, 363, 364 193
 - — veli palatini 347
 - longissimus 297 199
 - — capitis 298, 331, 297, 299, 342 200
 - — cervicis 298 199
 - — thoracis 296, 298, 297 199
 - longus capitis 296, 331, 333, 347 235
 - — colli 331, 333, 336, 347 234
 - masseter 287, 288, 329–331, 338, 340, 341, 344, 342, 347 241
 - mentalis 287, 338, 339, 342 241
 - mylohyoideus 304, 329, 331, 332, 344, 345 231
 - nasalis 337, 338, 342 241
 - obliquus capitis inferior 296, 298, 346, 301 243
 - — — superior 296, 298, 300, 346, 297, 299, 301, 347
 - — — externus abdominis 287, 288, 293, 294, 302, 304–306, 315, 316, 318, 320, 321, 323–325, 407, 297, 308, 413 218
 - — — inferior 296, 298, 346, 301
 - — — internus abdominis 296, 307, 309, 315, 318, 319, 323–325, 413, 297, 311, 404 219
 - obturatorius externus 398, 399, 326, 408, 308, 311, 403 288
 - — internus 294, 307, 326, 401, 408, 409, 410, 412, 404, 413 285
 - occipitofrontalis 330, 337, 338 239
 - — — pollicis brevis 370, 371, 380–383, 385, 386 275
 - — — longus 369–371, 380–383, 386–388, 373 265
 - omohyoideus 304, 309, 332, 336, 358, 363, 364 234
 - opponens digiti minimi 307, 371, 380–382, 386 277, 315
 - — pollicis 371, 381, 382, 383, 386 275
 - orbicularis oculi 287, 337, 338, 342 240
 - — oris 337–339, 287 240
 - palmaris brevis 354, 369, 380 276
 - — longus 288, 348, 368–370, 379, 380, 359 262
 - pectineus 287, 310, 396, 397, 401–403, 308, 311, 413 298
 - pectoralis major 287, 302, 304–306, 309, 310, 329, 330, 348, 354–357, 367, 311–313, 359, 365 206
 - — minor 309, 310, 356, 367, 311, 358, 364 207
 - peroneus brevis 288, 415, 416, 418, 420–422, 428, 429, 417, 424, 430 308
 - — longus 288, 415, 418–423, 429, 434, 435, 438, 417, 424, 436 308
 - — tertius 415, 418, 427, 430 310
 - piriformis 294, 307, 396–399, 401, 402, 408, 409, 412, 311, 400, 413 286
 - plantaris 288, 406, 409, 419–421, 403 304
 - popliteus 409, 410, 420–422, 424, 425 305
 - procerus 337, 338 240
 - pronator quadratus 370–372, 378, 382, 383, 385, 373 266
 - — teres 288, 356, 368–372, 379, 373, 378 262
 - psoas major 317, 318, 396, 397, 402, 311 284
 - — minor 317, 396 285
 - pterygoideus lateralis 311, 343, 344, 347, 342, 345 241
 - — medialis 344, 343, 345, 347 241
 - pyramidalis 287, 309, 310, 319, 323, 311 221
 - quadratus femoris 399, 408, 409, 297, 403 287
 - — lumborum 300, 311, 314, 316, 318, 297, 404 222
 - — plantae 434, 430, 436 316
 - quadriceps femoris 415, 416, 418, 417, 425 291
 - rectus abdominis 287, 302, 305, 308–310, 315, 316, 318, 319, 323–325, 311, 404 221
 - — capitis anterior 333, 347 243
 - — — posterior major 298–300, 346, 297, 342, 347 243
 - — — minor 296, 298, 300, 346, 297, 299, 301, 342, 347 243
 - — femoris 287, 310, 391, 395–398, 401, 402, 407, 411, 308, 311, 404, 413 291
 - — lateralis 333, 346, 347
 - rhomboideus major 291, 293, 294, 357, 361, 362, 297, 363 193
 - — minor 294, 357, 361, 362, 297, 363, 364 193
 - risorius 329, 337, 339 241
 - sartorius 287, 310, 391, 395–397, 401, 402, 406, 407, 411, 415, 308, 404, 413, 417, 425 290
 - scalenus anterior 307, 310, 330, 331, 333, 336, 308, 311 234
 - — medius 307, 310, 330, 331, 333, 336, 308, 311 234
 - — posterior 310, 331, 333, 336, 308, 311 234

- semimembranosus 288, 392, 399, 401, 402, 405–407, 409, 411, 420–422, 297, 308, 413, 424, 425 299
- semispinalis 294, 298, 300, 331, 336, 299, 347 200
- — capitis 288, 295, 296, 298, 299, 336, 297, 342 201
- — cervicis 296, 299 201
- — thoracis 298, 299 200
- semitendinosus 288, 397, 398, 401, 402, 405, 406, 409, 411, 297, 308, 311, 413, 417 299
- serratus anterior 287, 294, 302, 304–307, 309, 310, 316, 348, 355–357, 308, 311, 358, 363 207
- — posterior inferior 294, 295, 297, 308 193
- — — superior 295, 308 193
- soleus 287, 288, 392, 409, 415, 418–421, 423, 424, 425 304
- spinalis 297 200
- — capitis 346, 342 200
- — cervicis 296 200
- — thoracis 296 200
- splenius capitis 293–295, 297, 299, 330, 331, 336, 347 193
- — cervicis 294, 295, 336, 297 196
- sternocleidomastoideus 287, 288, 296, 297, 299, 302, 304–306, 309–312, 329–331, 335, 336, 338, 342, 347 228
- sternohyoideus 287, 304, 329–332, 336, 312 234
- sternothyroideus 315, 331, 336 234
- styloglossus 342, 347
- stylohyoideus 307, 329–331, 342 230
- stylopharyngeus 342, 347
- subclavius 310, 308, 313 207
- subscapularis 356, 357, 367, 311, 358, 359, 365 252
- supinator 370–372, 377, 379, 365, 373, 378
- supraspinatus 294, 307, 359, 361, 362, 367, 297, 311, 363, 364, 365 250
- temporalis 287, 288, 338, 341, 343, 345, 347 241
- temporoparietalis 337, 342
- tensor fasciae latae 287, 302, 305, 306, 310, 391, 395, 396, 407, 308, 413 288
- — veli palatini 347
- teres major 288, 291, 293, 294, 302, 305–307, 351, 355, 357, 360–362, 367, 297, 359, 363 193, 252
- — minor 288, 293, 294, 306, 355, 362, 367, 297, 363, 365 252
- thyrohyoideus 330–332 234
- tibialis anterior 287, 391, 414, 415, 418, 423, 426–429, 435, 417, 436 302
- — posterior 419–423, 433–435, 424, 436 305
- transversospinalis 300, 316, 318 200
- transversus abdominis 298, 300, 309, 310, 315, 318, 319, 325, 311, 404 220
- — menti 339 241
- — nuchae 330 193
- — thoracis 315 213
- trapezius 287, 288, 293, 302, 304, 306, 309, 310, 313, 316, 329, 330, 335, 336, 338, 355, 297, 299, 312, 347, 363, 364 192
- triceps brachii 287, 288, 291, 293, 294, 302, 305, 306, 348, 354, 361, 375, 376, 378 258
- — surae 414 304
- vastus intermedius 397–399, 411, 311, 400, 403 293
- — lateralis 287, 391, 392, 395–398, 407, 409–411, 420, 311, 400, 403 292
- — medialis 287, 391, 395–397, 401, 402, 409–411, 414, 420, 400, 403 292
- zygomaticus major 287, 329, 337–339, 342, 347 240
- — minor 337–339, 342 240
- Olecranon 140–142, 146, 148, 351, 355 91
- Orbita 46, 47, 50, 51, 124, 125 58, 78
- Os capitatum 149–151, 158, 160, 161 96
- costale 37, 39, 44 26
- coxae 1, 2, 164–170 100
- cuboideum 190–193, 203, 204 121
- cuneiforme intermedium 190–194, 201, 204 121
- ethmoidale 77–81 54
- femoris (femur) 1, 2, 164, 178–180 100, 110
- frontale 48–51, 59–62, 113, 124 41
- hamatum 149–151, 159–161 97
- hyoideum 107, 329–332 66
- ilium 165–168, 171 101
- incisivum 95, 123 61, 77
- ischii 165–168, 171, 173, 175 103
- lacrimale 46–49, 86, 87, 114, 118, 124, 125 57
- longum 5
- lunatum 149–151, 153, 160, 161 94
- metacarpale 150
- nasale 46–49, 84, 85, 108, 109, 114, 118, 121, 124 57
- naviculare 190–194, 199 117, 121
- occipitale 53–55 37
- palatinum 96–99 61
- parietale 46–51, 56–58, 108, 109, 113 39
- pisiforme 149–151, 155, 160, 161 95
- planum 5
- pubis 165–168, 173, 175, 396 104
- sacrum 7, 28–33, 164, 169, 170, 173, 175 23
- scaphoideum 149–152, 160, 161 94
- sphenoidale 63–68 44
- temporale 50, 51, 69–76, 108–111, 116, 117 47
- trapezium 149–151, 156, 160, 161 95
- trapezoideum 149–151, 157, 160 161
- triquetrum 149–151, 154, 160, 161 94
- zygomaticum 46–49, 50, 100, 101, 114, 124 60, 62
- Ossa carpi 1, 2, 127, 150, 161 82, 93, 97
- cranii 1 32
- digitorum 1, 2, 127, 164, 190–194, 206 82, 93, 99, 100, 121
- faciei 1, 46–49 32, 33
- membri inferioris 1, 2, 164 100
- — superioris 1, 2, 127 82
- metacarpi 1, 2, 127, 149–151, 160–162 93, 98
- metatarsi 1, 2, 164, 190–194, 205 100, 121
- sesamoidea 149, 191, 192 95, 100, 121
- suprasternalia 40 28
- suturalia 112, 113
- tarsi 1, 2, 164, 190–194 100, 116
- thoracis 1, 36–45
- Palatum osseum 95, 110, 111, 120, 122, 123 61, 72, 75, 77
- Palma manus 349
- Pars libera membri inferioris 1, 2, 164
- — — superioris 1, 2
- orbitalis 60, 62, 117, 121 43, 73
- petrosa 71, 72 47, 48
- squamosa 46–49, 70, 75, 114, 126 47
- tibioalcanea 276, 436 178
- tibionavicularis 277, 279 178
- tympanica 70
- Patella 1, 164, 182, 183, 391, 395, 396 110
- Pecten ossis pubis 165, 168, 172, 174 104
- Pelvis 169–177 108
- Phalanges 149–151, 163 99, 116, 121
- Planta pedis 394
- Platysma 304, 329, 335, 336, 337, 339, 342 228
- Processus accessorius 22, 24–26 22
- alveolaris 93, 109, 123 59, 61
- articularis inferior 11–14, 16–18, 22, 24–26 139
- — superior 8, 11, 12, 14, 15, 17, 18, 21–26, 28, 32 139
- calcaneus 191, 205 121
- condylaris 102, 104, 106 64
- coracoideus 128, 130 82
- coronoideus 102, 104, 106, 140, 142, 146, 341 64, 91
- costalis 15, 24–26 22
- ethmoidalis 82, 118, 120 54, 55
- frontalis 91, 93, 100, 118 59, 62
- intrajugularis 53, 72 39, 50
- jugularis 53–55
- lacrimalis 82, 118
- lateralis tali 193–195 116
- — tuberculi calcanei 190, 193, 196, 198 116
- mamillaris 22, 24–26 22, 23
- mastoideus 48, 49, 70, 73, 75, 110–112 48, 73
- maxillaris 82, 120 55
- medialis tuberculi calcanei 194, 196, 197
- orbitalis 96, 98, 99, 118, 124, 125 44, 62
- palatinus 93, 95, 108–111, 118, 122, 123 60
- posterior tali 91, 194, 195 116
- pterigoideus 65, 67, 109, 121, 122 47, 72
- pyramidalis 96, 98, 99, 122, 126 47, 61
- sphenoidalis 96, 98, 99, 118 47, 62
- spinosus 7, 8, 12, 13, 15–18, 21, 22, 24–26, 44, 150, 162 17
- styloideus 48, 49, 70, 72, 73, 75, 110, 111, 145–148, 150 73, 91, 92, 99
- supracondylaris 134, 138 86
- temporalis 100 48, 63
- transversus 7, 8–16, 18, 21, 22, 44
- uncinatus 78, 80, 119, 120 54, 76
- vaginalis 65–67 47
- xiphoideus 40–42 28
- zygomaticus 47, 59, 60, 70, 72, 73, 91, 95, 122 41, 47, 60
- Protuberantia mentalis 46, 47, 102, 104 63
- occipitalis externa 53, 110–112 39, 73
- — interna 54 39, 74
- Radius 1, 2, 127, 139, 148, 160, 161, 304 82
- Retinaculum flexorum 370, 380, 382, 385 281
- patellae laterale 266 168

- — mediale 266, 396 168
 Rostrum sphenoidale 66, 67 44
 Scapula 2, 127–129 82
 Sceletum axiale 1, 2
 Sella turcica 44, 73
 Septa interalveolaria 95, 104 61, 63
 Sinus frontalis 50, 51, 109, 118–120 43, 74, 76
 — maxillaris 94, 120, 122, 125 58, 75, 76
 — sphenoidalis 51, 108, 109, 118, 119, 121 44, 75, 76
 — tarsi 193 117
 Spatium intercostale 42, 43, 136 29, 122
 Spina ischiadica 165, 167, 172–175 103
 — mentalis 105 63
 — nasalis 59, 62 43, 59, 61, 75
 — scapulae 129, 351 83
 Squama frontalis 59 41
 — occipitalis 53–55, 64, 114–117 39
 Sternum 1, 40–42, 319 26
 Sulci arteriosi 58, 60, 72, 109, 113 39, 41, 44, 47, 48, 69
 Sulcus caroticus 64, 65, 108, 109, 116, 117 44, 73
 — costae 37 26
 — ethmoidalis 84 57
 — glutealis 291, 292, 392
 — infraorbitalis 91, 94, 124, 125 59, 81
 — lacrimalis 86, 91, 93, 124 58, 59, 81
 — nervi petrosi majoris 71, 74 48
 — — — minoris 71, 74 48
 — — — radialis 135 85
 — — spinalis 14, 17 20
 — — ulnaris 135 86
 — palatini 95, 123 59, 61
 — pulmonis 44 29
 — tympanicus 75 54
 — vomeris 88, 90 58
 Suturae 33, 60, 61 77
 Symphysis intervertebralis 216 137
 — mentalis 106
 — pubica 216, 259 100, 163
 — manubriosternalis 216, 245 28
 — sphenoccipitalis 109, 111, 117, 119, 216
 — xiphosternalis 216, 235 28
 Synchondrosis 216 33, 44, 47, 73
 Syndesmosis tibiofibularis 275 174
 Talus 190–192, 195 116
 Thenar 348, 368 275
 Tibia 1, 2, 164, 183–187, 189 100, 110
 Torus mandibularis 105 63
 — palatinus 95, 123 60, 77
 Trochanter major 171, 178–180, 305, 412 110
 — minor 178–180 110
 — tertius 179 110
 Trochlea humeri 134, 135, 138 86
 — peronealis 193, 198
 — tali 190, 193, 195 116
 Tuber calcanei 191, 193, 196 116
 — ischiadicum 165, 167 168, 173, 175 103
 — maxillae 91, 126 59
 — parietale 56, 114, 115 39, 69
 Tuberculum articulare 70, 73, 110, 111 48, 72, 150
 — calcanei 191 116
 — caroticum 14, 15 20
 — costae 36, 44 26
 — jugulare 54 39
 — marginale 100 62
 — mentale 102, 104 63
 — obturatorium anterius 167 104
 — — posterius 165 103
 — ossis scaphoidei 152, 160 94
 — — trapezii 156, 160 95
 — pharyngeum 53, 55, 110, 111 37, 73
 — pubicum 167, 168, 170, 172, 174 104
 — sellae 64, 116, 117 44, 73
 — supraglenoidale 130 83
 Tuberositas deltoidea 134 85
 — glutea 179 110
 — iliaca 165 103
 — ossis metatarsalia primi 191 122
 — — — quinti 190, 191, 193 122
 — — navicularis 191, 194, 199 117
 — phalangis distalis 149, 163, 190, 206 100 121
 — radii 143–146, 148 92
 — sacralis 29, 30 26
 — tibiae 184, 186, 187, 396 110
 — ulnae 140, 142, 146 91
 Ulna 1, 2, 127, 140–142, 146–148, 160, 161, 304 82, 90
 Uncus corporis 14 19
 Vertebra prominens 7, 18 20, 21
 Vertebrae cervicales 7, 9–20 15, 19
 — lumbales 7, 24–27 15, 22
 — thoracicae 7, 8, 21–23 15, 21
 Vomer 46, 47, 67, 88–90, 108–111, 120 58, 72

Учебное пособие

Рафаил Давыдович Синельников,
Яков Рафаилович Синельников

АТЛАС АНАТОМИИ ЧЕЛОВЕКА

в 4-х томах

Том I

Зав. редакцией

О. В. Карева

Редактор издательства

М. Г. Фомина

Оформление художника

А. А. Германа

Художественный редактор

О. А. Четверикова

Технический редактор

Л. А. Зубова

Корректор

Т. В. Полухина

ИБ № 4276

Сдано в набор 27.05.88. Подписано к печати
19.06.89. Формат бумаги 60 × 90/8. Бумага
офс. № 1. Гарнитура таймс. Печать
офсетная. Усл. печ. л. 43,0. Усл. кр.-
отт. 192,0. Уч.-изд. л. 38,38. Тираж
60 000 экз. Заказ 005948. Цена 14 р. 10 к.

Ордена Трудового Красного Знамени изда-
тельство „Медицина“
101000 Москва, Петроверигский пер., 6/8

Общее изготовление:
„Интердрук“ головное полиграфическое
предприятие г. Лейпциг, ГДР
III/18/97